

ÜBER AMPULLEN AM DUCTUS CYSTICUS DER FISCHE.

VON

PROF. JOSEPH HYRTL,

WIRKLICHEM MITGLIEDE DER KAISERLICHEN AKADEMIE DER WISSENSCHAFTEN

(Mit 3 Tafeln.)

(VORGELEGT IN DER SITZUNG DER MATHEMATISCH-NATURWISSENSCHAFTLICHEN CLASSE AM 26. MÄRZ 1867.)

Injectionen der Hauptstämme der Gallenwege der Fische, oder Füllung derselben mit Luft (um trockene Präparate über die Formen der Gallenblase aufzustellen) zeigen, dass der *Ductus cysticus* sich fast allgemein, vor seiner Einpflanzung in den Darm zu einer Ampulle erweitert, welche gewöhnlich mehrere *Ductus hepatici* aufnimmt, und an Grösse und Gestalt zahlreichen Verschiedenheiten unterliegt.

Sehr klein und spindelförmig präsentirt sich diese Erweiterung bei *Esox*; grösser als eine Kirsche, wie sie bei *Anarrhichas Lupus* vorkommt, habe ich sie nicht gesehen.

Die Autoren schenken bisher dieser Ampulle wenig Aufmerksamkeit. Stannius übergeht sie mit Stillschweigen. Cuvier erwähnt ihrer bei den Schollen, und gibt ihr bei *Rhombus* selbst den Namen einer *Vésicule du fiel antérieure*, zum Unterschiede der eigentlichen Gallenblase, welche er als *Vésicule postérieure* anführt¹⁾.

R. Owen lässt bei *Lophius piscatorius* drei *Ductus hepatici* sich in den *Ductus cysticus* entleeren, — which duct sometimes dilates, where it receives them²⁾. Eben so wird von ihm beim Lachs einer Erweiterung an jenem *Ductus hepaticus* gedacht, welcher für sich in den Darmcanal mündet³⁾. Ich will nun diese Erweiterungen des Gallenweges nach einigen Präparaten meiner Sammlung etwas genauer schildern, und besonders auffallende Verhältnisse derselben durch Abbildungen anschaulich machen.

Ich erwähne vorerst, dass die *Ductus hepatici* der Fische, wenn dieselben irgendwo eine Verbindung mit dem *Ductus cysticus* eingehen, sehr fein sind, und sich im uninjectirten Zustande kaum präpariren lassen, woraus sich dann auch die grossen Differenzen ergeben, welche uns bei den Angaben über die Zahl derselben in den betreffenden Schriften überraschen.

1) Leçons d'Anat. comparée, Tome IV, 2. partie, p. 546.

2) Lectures on the Comparative Anat. of Fishes. London, 1846, p. 244.

3) Ibidem.

Der *Ductus cysticus* dagegen ist in der Regel ein sehr stattlicher Canal, und an jener Stelle, wo er die *Ductus hepatici* aufnimmt, noch überdies spindelförmig, oder sphärisch erweitert, welche letztere Form ich eben Ampulle nenne.

Ein *Ductus choledochus* existirt, streng genommen, bei den meisten Fischen, nicht. Man lässt gewöhnlich den *Ductus cysticus* dafür passiren.

Da die einfache Ampulle des *Ductus cysticus* (oder die letzte derselben, wenn ihrer mehrere vorhanden sind) an die Darmwand anliegt, so könnte nur das zwischen den Häuten des Darmrohres verlaufende, sehr kurze, und ungemein enge Endstück des *Ductus cysticus* als *Ductus choledochus* angesehen werden. Mag der *Ductus cysticus* noch so weit, und seine Ampulle noch so umfänglich sein, immer ist sein Insertionsende am Darm sein engster Abschnitt; so eng, dass es unmöglich wird, ihn zu sondiren, und man nur durch Druck auf die mit Quecksilber gefüllte Gallenblase, sein Darmostium zu Gesicht bekommt.

Die Injection der Gallenblase kann aber nur so vorgenommen werden, dass man sie an ihrem Fundus ansticht, mit Quecksilber theilweise füllt, und an der perforirten Stelle unterbindet. Wenn ein stärkerer *Ductus hepaticus* sich in den Beginn des *Ductus cysticus* entleert, kann die Gallenblase ganz gelassen, und die Injection vom *Ductus hepaticus* aus vorgenommen werden. Dasselbe gilt auch für die Füllung der Gallenblase mit Luft, wenn man troekene Präparate derselben aufzustellen beabsichtigt. Nur im injicirten Zustande kann man von den spindelförmigen Erweiterungen des *Ductus cysticus* eine richtige Anschauung erhalten.

Sie sind oft so lang, dass man glauben könnte, es nur mit einem überhaupt sehr weiten Gallenblasengang zu thun zu haben, bis man durch Injection oder Aufblasen die enge Stelle des Ganges zwischen der Erweiterung und dem Blasenhalse ausfindig macht.

Nur wenig Fische sind mir vorgekommen, bei welchen die Ampullen fehlen.

Aulostoma, *Mastacembalus*, der Zitteraal und der Huchen, gehören hierher. Bei letzterem Genus besitzt aber der Darmcanal, dicht an der Insertionsstelle des sehr langen *Ductus cysticus* eine kleine birnförmige Ausstülpung, welche offenbar einer Gallengangsampulle gleicht, da sie mehrere *Ductus hepatici* aufnimmt, und somit die sonst nur am *Ductus cysticus* vorkommende Ampulle, auf die Sammlungsstelle der *Ductus hepatici* übertragen erscheint ¹⁾.

Die wahren sphärischen Ampullen des Gallenblasenganges sind meist sehr dünnwandig. Es kommen aber auch welche vor, deren Wand durch eine mächtige Muskellage so verdickt wird, dass das Lumen der Ampulle zur unerheblichen Dicke eines feinen Canals herabsinkt. Die Fasern des Muskelstratum gehören zu den quergestreiften, oder stellen wenigstens Übergangsformen derselben dar, wie es auch überhaupt mit der Muskelhaut des Darmcanals der Fall ist.

1. *Lophius piscatorius* ²⁾.

Die grosse, birnförmige Gallenblase besitzt einen zwei Zoll langen und weiten Ausführungsgang, welcher keinen *Ductus hepaticus* aufnimmt.

Diese Gänge, fünf an der Zahl, entleeren sich erst in die am Ende des *Ductus cysticus* befindliche, runde aber dünnwandige Ampulle, aus welcher ein sehr kurzer, fast haarfeiner *Ductus choledochus* unmittelbar in die Darmwand eindringt, um an der Basis der zweiten *Appendix pylorica* zu münden.

Die erste *Appendix* ist, wie ich es bei *Fistularia* und *Aulostoma* gezeigt habe, nur der blindsackförmige Anfang des Dünndarmes ³⁾.

2. *Anarrhichus Lupus*.

Bei einem 2 Fuss langen Exemplar von *Anarrhichus lupus*, war die Gallenblase mässig gross, oval, frei, d. h. nicht mit der Leber durch Peritonealbänder in Verbindung, 2 Zoll lang, 1 Zoll, 2 Linien weit.

¹⁾ Siehe Tab. II, Fig. 2.

²⁾ Tab. II, Fig. 1.

³⁾ Über die Einmündung des *Ductus choledochus* in eine *Appendix pylorica*. Sitzungsber. d. kais. Akad. 1863. Heft.

Ihr weiterer Ausführungsgang nahm kurz nach seinem Beginne am Halse der Blase ein Bündel von mehreren *Ductus hepatici* auf, unter welchen zwei an Grösse alle andern übertrafen. Von hier an war der *Ductus cysticus* nur mehr 15 Linien lang, aber 2 Linien weit, und bildete überdies an seinem Ende eine haselnuss-grosse, ovale *Ampulla*, welche mit conischer Erhebung in die Dammröhre vorragte, und nur eine sehr feine Öffnung an ihrer Spitze besass.

Zwei feinste *Ductus hepatici* entleerten sich in die Ampulle bei *Zoarces labrosus*, von welchem ich ein riesiges Exemplar durch die zuvorkommende Gefälligkeit der Smithsonian Society in Washington erhielt. Bei *Zoarces anguillaris* war die Ampulle noch grösser, und die Zahl der in sie mündenden *Ductus hepatici* auf drei vermehrt.

3. *Lota Molva* ¹⁾.

Ich habe es nicht unterlassen können, das schöne trockene Präparat, über Magen, *Appendices pyloricae* und Gallengänge dieses Thieres auf einer besonderen Tafel ausführen zu lassen, indem er die Verhältnisse der Gallenwege ganz anders darstellt, als sie von Cuvier angegeben wurden ²⁾.

Die lange, birnförmige, in ihrer Mitte etwas eingeschnürte Gallenblase, nimmt an ihrem Halse einen einfachen *Ductus cysticus* auf. Jenseits dieser Aufnahme stelle schnürt sie sich zu einem *Isthmus* ein, welcher alsbald zu einer kleinen sphärischen dünnwandigen Ampulle intumescirt. Sie erhält einen *Ductus hepaticus*. Auf diese kleine Ampulle folgt eine grössere, birnförmige, von $\frac{3}{4}$ Zoll Länge. An sie treten noch zwei stärkere Lebergallengänge heran. Die Ampulle verschmächigt sich gegen den Darm zu, und mündet mittelst eines ohngefähr 7 Linien langen *Ductus choledochus*, unterhalb dem Bündel der zahlreichen *Appendices pyloricae* auf sehr niedriger Papille in die Darmhöhle ein.

4. *Gadus Morrhua* ³⁾.

Bei *Gadus morrhua* zeigt die ausser dem Leberparenchym frei liegende Gallenblase die gewöhnliche Birngestalt mit $2\frac{1}{2}$ Zoll Länge, und 11 Linien grösster Breite am Grunde. Der *Ductus cysticus* besitzt eine Länge von $4\frac{1}{3}$ Zoll. Er ist am Beginne eng, nicht über 1 Linie weit.

Anderthalb Zoll von der Blase entfernt, erweitert er sich spindelförmig bis zu seinem Endstück hin, welches sich wieder plötzlich verengert, aber einen sehr dicken Muskelbeleg erhält, so dass bei äusserer Besichtigung die Verengung des Ganges nicht abzusehen ist.

In den spindelförmig erweiterten Theil (bis über 3 Linien Querdurchmesser) inseriren sich eine grössere Anzahl von sehr feinen *Ductus hepatici*, deren ich an dem einen Exemplar sieben, bei dem anderen (*Gadus Tomcodus*) neun zählte. Die Einmündung in den Darm geschieht an dem, von den im unvollkommenen Kranze aufsitzenden *Appendices pyloricae* freigelassenen Stücke des Dünndarmanfangs. Die Insertionsöffnung ist kaum grösser als ein Nadelstich. Eine papillenartige Hervorragung fehlt.

5. *Scomber Thynnus* ⁴⁾.

Die abnorme Länge der Gallenblase bei den Scomberoiden ist bekannt. Sie imponirt auf den ersten Blick für eine *Appendix pylorica*, an deren Bündel sie sich seitlich anlegt. An einem $1\frac{3}{4}$ Schuh langen Exemplare von *Scomber Thynnus* misst sie 7 Zoll in der Länge, und erstreckt sich bis zum hinteren Ende der Bauchhöhle. Ihr Querdurchmesser beträgt selbst im strotzend aufgeblasenen Zustande nur 3 Linien. Ihr hinteres Ende, welches sich durch eine kleine Einschnürung von dem Körper der Blase abgrenzt und bei einer Länge von 6 Linien nur $1\frac{1}{2}$ Linien Weite besitzt, zeigt eine nicht unbedeutende S-förmige Krümmung. Ihr

¹⁾ Tab. I. — Zootomisches Museum. Saal 5, Schrank 23, Nummer 12.

²⁾ „Dans la *Lota* le canal excréteur de la bile conserve les dimensions du col de la vésicule, jusqu'à l'origine de l'intestin, ou il se termine entre les paquets des coecums.“ Leçons d'Anatomie comparée. Tome IV, 2. partie, p. 545.

³⁾ Tab. III, Fig. 1.

⁴⁾ Tab. III, Fig. 2.

Ausführungsgang, welcher durch allmähliche Verjüngung der Blasendurchmesser entsteht, schwillt in der Porta zu einem 1 Zoll langen, und $3\frac{1}{2}$ Linien weiten quer gebogenen Sacke (Ampulle) an, welcher die *Ductus hepatici*, zwei an Zahl aufnimmt. Das linke Ende dieses Sackes krümmt sich nach abwärts und wird zum *Ductus choledochus*, welcher gleichfalls 1 Zoll lang, und etwas über 1 Linie weit, gegenüber der Mündung der ersten *Appendix pylorica*, in den Dünndarm ohne papillenartige Erhebung einmündet. Bei *Mastacembalus unicolor* liegt die kleine, erbsengrosse Gallenblase, ganz am hinteren Ende der Leber, zwischen diesem und der Umbeugungsstelle des Darmes nach hinten. Ihr Ausführungsgang ist gleichförmig weit, ohne Anschwellung, steeknadeldick, 8 Linien lang, und mündet 4 Linien hinter dem *Pylorus* in den Dünndarm, dessen Anfang durch zwei flache Ausbuchtungen, von denen die rechte etwas tiefer als die linke erscheint, erweitert wird.

6. *Acanthurus*, *Otolithus* und *Chironectes*.

Bei *Acanthurus Schol* (8 Zoll Länge) ist die Gallenblase sphärisch, klein, von der Leber getrennt, mit dem Darmeanal durch eine Bauchfellduplicatur verbunden. Sie besitzt nur die Grösse einer Erbse. Der sehr feine *Ductus cysticus* nimmt erst auf halbem Weg zum Darmeanal zwei *Ductus hepatici* auf, durch welche er zwar etwas an Umfang zunimmt, aber erst an seiner Insertionsstelle in den Darm, zu einer kleinen aber ziemlich dickwandigen Ampulle anschwillt.

Die Ampulle mündet nicht in den Darmeanal, sondern in eine *Appendix pylorica*, und zwar in jene, welche unter den fünf hier vorhandenen die kürzeste aber weiteste ist.

Die Einmündungsstelle entspricht dem Punkte, wo das mittlere Drittel der Appendixlänge mit dem inneren zusammenstösst.

Eine sehr kleine Erweiterung am Ende des *Ductus cysticus* sah ich auch bei *Acanthurus zebra*.

Bei *Otolithus regalis* findet sich eine bohngrosse Ampulla am Gallengange, hart an dessen Einpflanzung in den Darm. Sie ist äusserst dickwandig, und im Inneren auf einen feinen Canal verengt. Bei keiner andern Gattung fand ich eine solche Entwicklung des Muskelapparates in der *Ampulla*.

Bei *Chironectes dentex* ist übereinstimmend mit der Kleinheit der Leber die Gallenblase sehr klein — bei einem $1\frac{1}{2}$ Schuh langen Exemplare nur 4 Linien lang und 3 Linien weit. Ihr kurzer Ausführungsgang nimmt nur zwei haarfeine *Ductus hepatici* auf, und erweitert sich, bevor er sich in den Darm einmündet, ein klein wenig, ohne eine deutliche Ampulle zu bilden. Seine Länge misst nur 4 Linien, — seine Dicke $\frac{2}{3}$ Linien.

7. *Rhombus* und *Cottus*.

Die Gallenblase von *Rhombus maximus* (32 Zoll lang) ist oval; mit 16 Linien Länge auf 12 Linien grösste Weite. Sie liegt frei zwischen Leber und Magen. Ihr anderthalb Linien weiter Ausführungsgang verbindet sich, nach einem Verlaufe von 5 Linien, mit einem fast ebenso starken *Ductus hepaticus*, und begibt sich sodann mit zunehmender Verengung seines Calibers ¹⁾ zur Darmwand.

Bevor er diese erreicht, schwillt er zu einer 10 Linien langen und 4 Linien weiten elliptischen Ampulle an ²⁾, in welche sich noch zwei *Ductus hepatici* separat entleeren. Die sackförmige Ampulle selbst mündet in den Darmeanal, einen halben Zoll unter den beiden kurzen *Appendices pyloricae*. Sämmtliche ausser dem Leberparenchym gelegene Gallenwege, so wie die sackförmige Erweiterung, welche den *Ductus choledochus* repräsentirt, erscheinen von Stelle zu Stelle varicös ausgebuchtet, und erhalten dadurch ein sehr bizarres, sonst bei keinem andern Fische wieder zu findendes Ansehen. Ob dieses Norm, oder pathologischer Zustand, oder Altersmetamorphose sei, kann ich nicht sagen. Sehr klein ist die Gallenblase bei *Cottus scorpius* Bl. (12 Zoll Länge). Sie misst nur 6 Linien in der Länge auf 2 Linien grösste Weite. Ihre Gestalt ist länglich birnförmig. Ihr Ausführungsgang nimmt ein Büschel von fünf haarfeinen *Ductus hepatici* auf, und betritt den Dünndarm an jener Stelle, welche die kranzförmig aufsitzenden neun *Appendices pyloricae* frei lassen.

¹⁾ Der einzige mir bekannte Fall dieser Art.

²⁾ Cuvier's Vésicule du fiel antérieure.

Der *Ductus choledochus* verengt sich, während er sich durch die dicke Darmwand schief einbohrt zur Feinheit eines Härechens. Eine Ampulle ist nicht vorhanden.

8. *Gymnotus electricus* ¹⁾.

Sehr gross ist die Gallenblase beim Zitteraal. An einem $3\frac{1}{2}$ Schuh langen Exemplare hatte sie 2 Zoll Länge, auf 14 Linien grösste Breite. Ihre Gestalt ist unregelmässig birnförmig, indem eine im aufgeblasenen Zustande, deutlich bemerkbare seichte Einschnürung, ihren Körper in zwei ungleich grosse Hälften schneidet. Die obere grössere Hälfte ist mit der Leber und mit dem rechten Magenrande durch tendinöse Streifen von verschiedener Länge und Breite verbunden, und ihre nach links schende Fläche zwischen die beiden Magen-gekröse gelagert, so dass sie einen wesentlichen Theil jenes serösen Cavums bildet, welches zwischen jenen Gekrösen enthalten ist.

Die Leber selbst ist im Verhältnisse zur Grösse des Thieres klein zu nennen. Ich sah nur einen einfachen *Ductus hepaticus* von nicht mehr als Haardicke aus ihr austreten, und sich mit dem Ausführungsgange der Gallenblase unter spitzem Winkel verbinden. Die Gallenblase berührt mit ihrem etwas zugespitzten Ende den Dünndarmanfang, und der gemeinschaftliche Gallengang ist deshalb so kurz, dass seine Länge kaum eine Linie übertrifft. Seine Einmündung in den Darmeanal geschieht auf der Höhe einer kleinen Papille, welche der Einpflanzungsstelle der *Appendices pyloricae* gegenüber liegt.

9. *Acipenser rubicundus* ²⁾.

Bei einem Exemplare dieser Art, von 4 Schuh Länge, hatte die langgestreckte, birnförmige $4\frac{1}{2}$ Zoll lange, und 15 Linien weite Gallenblase einen über 1 Linie weiten *Ductus hepatocysticus*. Die Gallenblase selbst war wie bei allen Stören so in das Leberparenchym eingesenkt, dass nur ein Theil ihrer untern Fläche, und der Blasengrund frei blieben.

Der Hals der Blase macht eine scharfe S-förmige Biegung, mit einer entsprechenden Falte im Inneren, welche etwas über eine Schraubenwindung beschreibt. In diese entleeren sich ein grösserer und fünf sehr feine *Ductus hepatici*. Hierauf verengert sich der Hals zum *Ductus cysticus*, welcher die ansehnliche Länge von 5 Zoll besitzt. Er ist an seinem Anfangsstück bedeutend enger, als im weiteren Verlaufe, wo er zu einer spindelförmigen Intumescenz von 3 Linien Querdurchmesser anwächst. In diesem erweiterten Abschnitte nimmt der *Ductus cysticus* noch zwei grössere und einen sehr feinen *Ductus hepaticus* auf, schnürt sich hierauf ein wenig ein, um sich neuerdings zu seinem elliptisch aufgetriebenen, $\frac{3}{4}$ Zoll langen Endstück zu erweitern, welches zwei sehr starke *Ductus hepatici* aufnimmt, und die Wand des Darms so durchbohrt, dass die Hälfte desselben in die Darmhöhle als conischer Hügel vorspringt, an dessen Spitze nur eine feine spaltförmige Öffnung das Einströmen der Galle in den Darmeanal vermittelt.

10. *Tetrodon reticulatus* ³⁾.

Bei *Tetrodon reticulatus* (13 Zoll) ist die Gallenblase frei, nicht mit der Leber, sondern mit dem Darmeanal durch eine breite Peritonealfalte verbunden. Ihre Gestalt ist fast sphärisch, mit mehr als 1 Zoll im Durchmesser. Ihr vorderes Ende verjüngt sich trichterförmig zum *Ductus cysticus*, welcher drei *Ductus hepatici* in kurzen Abständen auf einander folgend aufnimmt. Der letzte von diesen zerfällt allsogleich in drei starke Zweige, so dass die Gesamtzahl der aus der Leber auftauchenden Gallengänge fünf beträgt. — Der *Ductus choledochus* hat eine Länge von 11 Linien.

Im aufgeblasenen Zustande lässt sein, wie gedrehtes Ansehen, auf das Vorkommen einer Spiralklappe in seinem Innern schliessen.

¹⁾ Tab. III, Fig. 3.

²⁾ Tab. III, Fig. 4.

³⁾ Tab. III, Fig. 5.

Eine solche Klappe findet sich jedoch nicht vor. Dagegen befindet sich eine halbmondförmige Klappe am Beginn des *Ductus cysticus*.

Diverticula fehlen. Die Insertion des Gallenweges in den Darm geschieht, weit vom Magen entfernt — $3\frac{1}{2}$ Zoll. Das 3 Linien lange Endstück des *Ductus choledochus* verläuft zwischen den Häuten des Darmcanals, und verschmälert sich zugleich conisch, um mit einer sehr feinen Öffnung zu münden.

ERKLÄRUNG DER ABBILDUNGEN.

TABELLE I.

Magen, Dünndarm mit seinen *Appendices pyloricae* von *Lota Molva*. Gallenblase mit den Ampullen am *Ductus cysticus*.

- a. *Ampulla minor*.
- b. *Ampulla major*.
- c.c.c. *Ductus hepatici*.
- d. *Pars pylorica ventriculi*.
- e. *Pars cardiaca ventriculi*.

TABELLE II.

Fig. 1. *Ductus cysticus* mit seiner *Ampulla terminalis* von *Lophius piscatorius*.

- a. *Pars pylorica ventriculi*.
- b. Blinddarmförmiger Anfang des Dünndarmes als *Appendix pylorica*.
- c. Zweite *Appendix pylorica*.
- d. Gallenblase.
- e. Sphärische Ampulla am Ende des *Ductus cysticus*.
- f. Fünf *Ductus hepatici*.

Fig. 2. Gallenwege von *Salmo Hucho*.

- a. Dünndarm mit seinen *Appendices pyloricae*.
- b. Gallenblase.
- c. *Ductus cysticus*.
- d. Gemeinschaftliche Ampullen der *Ductus hepatici*. (Wurde auch für ein Pancreasrudiment gehalten.)

TABELLE III.

Fig. 1. Gallenblase und *Ductus cysticus* von *Gadus Morrhua*.

- a. Lange spindelförmige Erweiterung des *Ductus cysticus*, die *Ductus hepatici* aufnehmend.
- b. Muskulöser Beleg des Insertionsendes des *Ductus cysticus*.

Fig. 2. Gallenblase a. mit der Ampulle b. am *Ductus cysticus* von *Scomber Thynnus*.

- c. Zwei *Ductus hepatici*.
- d. Spirales Anhängsel der Gallenblase.

Fig. 3. Gallenblase mit dem sehr kurzen *Ductus cysticus* von *Gymnotus electricus*.

- a. Einfacher *Ductus hepaticus*.

Fig. 4. Gallenblase und *Ductus cysticus* von *Acipenser rubicundus*.

- a. Hals der Gallenblase mit einem *Diverticulum*.
- b. Spindelförmige Ampulle des *Ductus cysticus*.
- c. Muskulöse Partie des *Ductus cysticus*.

Alle abgesechnittenen Gänge sind *Ductus hepatici*.

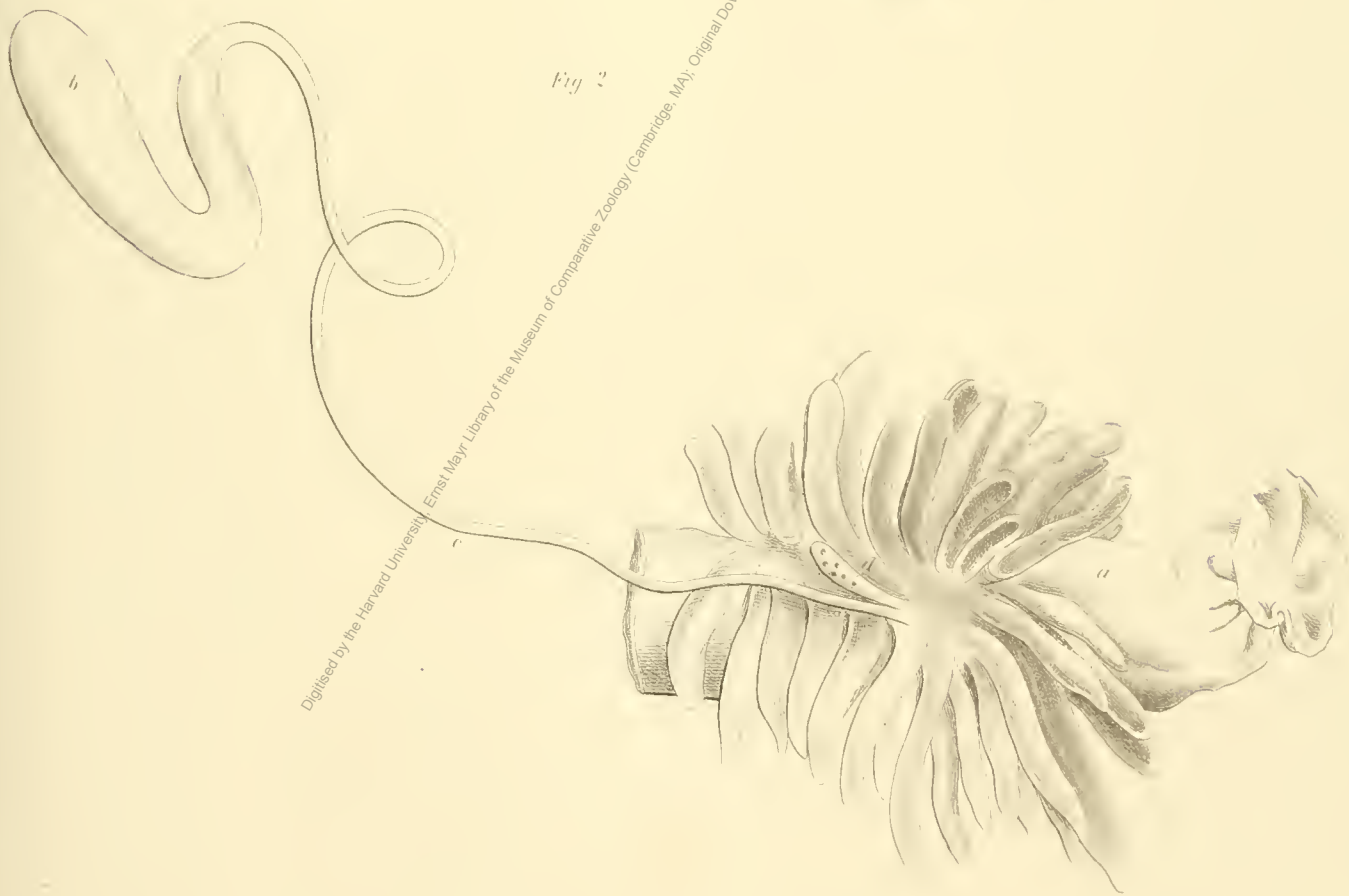
Fig. 5. Gallenblase und *Ductus cysticus* von *Tetrodon reticulatus*.

Digitised by the Harvard University, Ernst Mayr Library of the Museum of Comparative Zoology (Cambridge, MA). Original Download from The Biodiversity Heritage Library <http://www.biodiversitylibrary.org/>; www.biologiezentrum.at


Fig. 1.

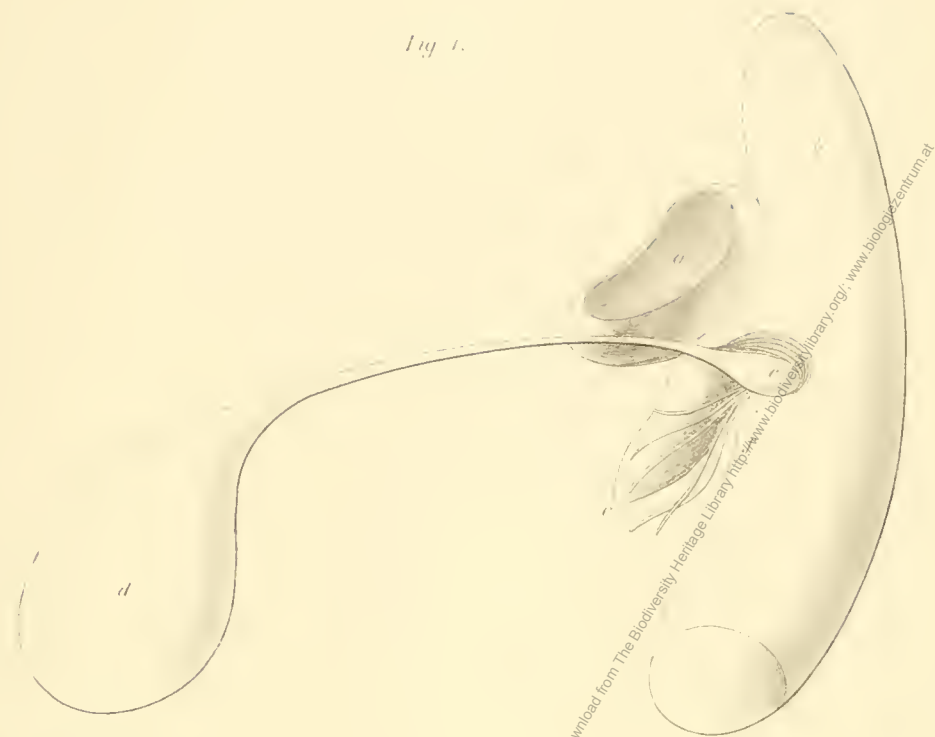

Fig. 2.



Digitised by the Harvard University Ernst Mayr Library of the Museum of Comparative Zoology (Cambridge, MA). Original Download from The Biodiversity Heritage Library (<http://www.biodiversitylibrary.org/>; www.biologiezentrum.at)



Digitised by the Harvard University, Ernst Mayr Library of the Museum of Comparative Zoology (Cambridge, MA). Original Download from The Biodiversity Heritage Library <http://www.biodiversitylibrary.org/>, www.biologiezentrum.at

ZOBODAT - www.zobodat.at

Zoologisch-Botanische Datenbank/Zoological-Botanical Database

Digitale Literatur/Digital Literature

Zeitschrift/Journal: [Denkschriften der Akademie der Wissenschaften.Math.Natw.Kl.](#)
[Frueher: Denkschr.der Kaiserlichen Akad. der Wissenschaften. Fortgesetzt:](#)
[Denkschr.oest.Akad.Wiss.Mathem.Naturw.Klasse.](#)

Jahr/Year: 1868

Band/Volume: [28_1](#)

Autor(en)/Author(s): Hyrtl Joseph

Artikel/Article: [Über Ampullen am Ductus cysticus der Fische. \(Mit 3 Tafeln.\) 185-190](#)