DIE

BULBI DER PLACENTAR-ARTERIEN.

VON

Prof. JOSEPH HYRTL,

WIRKLICHEM MITGLIEDE DER KAISERLICHEN AKADEMIE DER WISSENSCHAFTEN.

(Mit 5 Tafeln.)

VORGELEGT IN DER SITZUNG DER MATHEMATISCH-NATURWISSENSCHAFTLICHEN CLASSE. AM 6. MÄRZ 1869

Nachdem der Bau des fötalen Antheiles der Placenta bekannt geworden, hat die descriptive Anatomie dieses Organs keine Theilnahme mehr erregen können. Man hatte eine Vorstellung gewonnen über die Art des Gefässverkehrs zwischen Mutter und Kind. Obgleich diese Vorstellung, was den mütterlichen Theil der Placenta betrifft, gewiss nicht auf sichergestellten anatomischen Thatsachen beruht, gab man sich dennoch mit ihr zufrieden. Die beschreibende, d. h. die nicht histologische Anatomie der Placenta, blieb vernachlässigt; ja es ist eigentlich, seit Wrisberg's *Observationes de structura ovi et secundinarum*, Gott. 1783, die Anatomie der Placentargefässe durch keine belangreiche Entdeckung vorwärts gebracht worden.

Dieses veranlasste mich, Injectionen von Placenten in grosser Anzahl vorzunehmen. Meine Collegen, die Professoren der Geburtshilfe, C. Braun und J. Späth, versorgten mich mit dem bestem Materiale, normal und abnorm. So kam ich in den Besitz von 200 Präparaten, welche eine der seltensten und lehrreichsten anatomischen Sammlungen bilden, die ich kenne.

Die Durchsicht dieser Präparate lieferte mir die Kenntniss unbekannter, und mitunter sehr überraschender Dinge. Ich denke, den reichen Stoff in kleinere Gruppen zu theilen, und mit denselben einzeln hervorzutreten. So soll denn der Anfang mit vorliegender Abhandlung gemacht werden. Sie handelt über die Bulbi der Placentar-Arterien, welchen eine Betrachtung über die Volumszunahme dieser Arterien überhaupt vorangeht, und eine kurze Beschreibung hieher gehöriger exquisiter Fälle nachfolgt.

I. Volumszunahme der Umbilical-Arterien in der Placenta.

Die Nabelarterien nehmen, von der Stelle an, wo sie aus dem Nabelstrange heraustreten, um sich an der concaven Fläche des Mutterkuchens zu verästeln, an Caliber zu. Sie thun dieses in verschiedenem Grade; immer jedoch auf sehr merkliche Weise. Am meisten fällt die Volumszunahme auf an Placenten mit dicken Nabelsträngen und mächtigen Nabelarterien, besonders wenn letztere, an ihrer Einpflanzungsstelle in

Digitised by the Harvard University, Ernst Mayr Library of the Museum of Comparative Zoology (Cambridge, MA); Original Download from The Biodiversity Heritage Library http://www.biodiversitylibrary.org/; www.biologiezentrum.at

die Placenta, nicht strahlenförmig in 5—6 grössere Zweige zerfahren, sondern die Hauptstämme dieser Arterien, als solche, mehrere Zoll weit an der Placenta hinziehen, und, während dieses Laufes, Seitenäste kleineren Calibers abgeben. Das strahlige Zerfahren der Nabelarterien findet meist bei centraler Insertion des Nabelstranges statt, während bei excentrischer, marginaler, oder velamentöser Insertion, das Gegentheil geschieht.

Diese Volumszunahme der Placentar-Arterien ist das einzige Beispiel dieser Art in der Thierwelt. Volumsabnahme dagegen, d. i. konische Verjüngung eines Schlagaderstammes, durch eine Verlaufsstrecke, während welcher er keine Äste abgibt, kommt in der Classe der Vögel, normgemäss, und zwar am Aortenrohr, zwischen Ursprung der *Arteria subclavia sinistra* und *Arteria gastrica*, so wie an den beiden Lungenarterien, in sehr auffallender Weise vor [1]).

Einmal erweitert, kehrt die Nabelarterie nicht mehr zu jenem Umfange zurück, welchen sie im Nabelstrange hatte. Die Erweiterung ist also keine spindelförmige. Sie erhält sich vielmehr, so weit man der Nabelschlagader folgen kann, muss sich somit auch auf ihre Äste übertragen, womit ich nicht gesagt haben will, dass der erweiterte Hauptstamm, wenn er rasch nach einander stärkere Äste absendet, nicht allmählich an Volum abnehmen kann. Aber die Stelle, wo diese Abnahme endet, ist noch immer weiter, als es eine Nabelarterie sein könnte, welche ohne Volumszunahme, und unter Abgabe einer gleichen Anzahl von Seitenästen, an denselben Ort gelangt wäre. Wer eine lange Reihe injicirter Placenten aufmerksam vergleicht, findet diese Verhältnisse bald heraus, und wird sie an keiner vermissen.

So lange die Nabelarterien im Nabelstrange verbleiben, bleibt meistens ihr Caliber nicht ganz gleich. Mögen beide Nabelarterien an Volumen gleich oder ungleich sein, ist doch der Querschnitt einer und derselben Arterie am Nabelende ein klein wenig schwächer, als am Placentarende.

Sind aber die Nabelarterien beim Übergang in die Placenta (oder in die Eihäute bei *Insertio velamentosa*) des Druckes ledig geworden, welchen die sehr feste, unausdehnbare, und überdies torquirte Hülle des Nabelstranges auf seinen Inhalt ausübt, so beginnt auch an dieser Stelle ihre allmählich zunehmende Erweiterung, von welcher sonst kein Beispiel im gesammten arteriellen Gefässsystem vorliegt.

Nach dem Augenmass geschätzt, kann der Durchmesser der Nabelarterien in der Placenta, mehr als das Doppelte ihres Durchmessers *intra funiculum* betragen. Diese Angabe drückt das Maximum aus, zu welcher es die Volumsvermehrung bringen kann. Ich sehe sie an Placenten vor mir, welche nur durch Eine Nabelarterie mit der Frucht im Verkehr stehen. Im schönsten Falle dieser Art verhalten sich die Durchmesser wie 3·30 : 7·20 Millim.

Dass die Dickenzunahme der Placentar-Arterien nur dem Aufhören eines beengenden Druckes, wie solcher im Nabelstrang gegeben ist, zuzuschreiben sei, sieht man schon während der Injection der Nabelarterien einer Placenta, welche vor der Injection die fragliche Erweiterung gar nicht absehen oder auch nur ahnen lassen. Erst mit dem Eindringen der Injectionsmasse in die Placentargefässe, tritt die Dilatation der letzteren vor Gesicht.

Es war bisher nur von Mutterkuchen reifer Früchte die Rede. Bei Embryonen, deren injicirte Rümpfe, sammt Nabelstrang und Placenta, ich in sechs Exemplaren vergleichen kann, fehlt die Erweiterung bei dem jüngsten (5 Monat), ist bei einem siebenmonatlichen Embryo deutlicher als bei einem sechsmonatlichen, bei einem achtmonatlichen aber ganz so weit gediehen, wie bei reifen Früchten. Es lässt sich daraus schliessen, dass dem Entstehen der Erweiterung eine rein mechanische Ursache zu Grunde liegt — Blutdruck auf die Gefässwand —, welche sich im Verlauf der Schwangerschaft, und bei zunehmender Propulsionskraft des wachsenden Herzens, um so leichter Geltung verschaffen kann, als die Wand der Nabelarterien in der Placenta, fast gar keine elastischen Elemente besitzt.

Ich kenne nur Eine Thatsache, welche gegen die Richtigkeit dieses Schlusses Bedenken erregt. Sie besteht darin, dass die fraglichen Erweiterungen an Placenten mit kurzen Nabelsträngen, nicht stärker

---

[1]) So ist es bei *Anas*, *Columba*, *Gallina*, *Fulica*, und mehreren Gattungen der Wasservögel.

Digitised by the Harvard University, Ernst Mayr Library of the Museum of Comparative Zoology (Cambridge, MA); Original Download from The Biodiversity Heritage Library http://www.biodiversitylibrary.org/; www.biologiezentrum.at

gediehen angetroffen werden, als an solchen mit langen, und dass ich sie in jenen seltenen Fällen, in welchen die Nabelarterien keine Spiraltouren zeigen, sondern ganz gerade und mit einander parallel verlaufen, nicht stärker ausgeprägt finde, als an Placenten mit langen und stark gewundenen Nabelsträngen von 32 bis 36 Spiraltouren.

Es ist aber noch ein anderes mechanisches Moment in's Auge zu fassen, welches im Placentarkreislauf eine wichtigere Rolle spielt, als bei allen anderen Organen des menschlichen Körpers, — die Stauung. Die primären Verzweigungen der Nabelarterien bleiben, bis zu ihrem Verschwinden von der concaven Fläche der Placenta, oberflächlich liegend. Sie halten, mit den correspondirenden Ästen der Nabelvene, niemals gleichen Schritt ein, kreuzen vielmehr letztere, und zeigen mehr weniger auffallende schlangenförmige Krümmungen. Verschwinden sie von der Oberfläche, so geschieht dieses durch plötzliches Ablenken in die Tiefe des Mutterkuchens, also durch sehr scharfe Krümmungen. In der Tiefe des Parenchyms setzen sie diese Krümmungen noch ein paar Mal fort, und lösen sich dann in Zweige auf, welche in eine Menge von Zottengefässen zerfahren. Letztere sind capillar, sehr lang, den ästigen Zottenrändern allenthalben folgend, und durchaus astlos. Nirgends ist die Entfernung zwischen einem noch dicken Arterienstamm (1—2 Millim.) und seinem zugehörigen Capillarbezirk so gering, wie eben in der Placenta; — die allmähliche Verjüngung des Gefässes durch Theilung, hat einem sehr rapiden Zerfahren in seine Endäste weichen müssen. Dadurch wird doch Stauung der Blutwelle, vermehrter Seitendruck auf die Wand des Arterienstammes, und sofort Ausdehnung desselben in seiner ganzen Länge bedungen sein müssen.

Als ich anfing, mich mit den Blutgefässen der Placenta zu beschäftigen, und nur wenig Präparate besass, war ich der Ansicht, dass die Volumsvergrösserung, welche ich damals nur an Einer der beiden Nabelarterien (an der stärkeren) deutlich ausgeprägt fand, mit der Anastomose zwischen beiden *Arteriae umbilicales* im ursächlichen Zusammenhange stehe. Es ist nämlich der ungleich häufigere Fall, dass, wenn auch beide *Arteriae umbilicales* im Nabelstrange gleiches Caliber haben, doch die eine einen viel kleineren Verästlungsbezirk in der Placenta besitzt als die andere. Dieses kommt dadurch zu Stande, dass die eine der beiden Arterien, an der Nabelstrangsinsertion einen sehr starken Verbindungszweig zur anderen herüberschickt, so dass ihre Fortsetzung zu einem relativ schwachen Gefäss herabsinkt, welches natürlich nur einen kleinen Kreissector des Mutterkuchens zu eigen hat. Die andere Arterie, welche den *Ramus anastomoticus* aufnimmt, muss sich der Menge des ihr zugeführten Blutes entsprechend erweitern, welche Erweiterung denn auch auf alle Verzweigungen dieser Arterie sich erstrecken wird.

Da ich den *Ramus anastomoticus* damals nie als einen Querast, sondern nur als schiefes Verbindungsgefäss gesehen hatte, welches an der einen Arterie höher abgeht, als es sich in die andere einsenkt, war es leicht zu erkennen, welche Arterie die Anastomose abgibt, und welche sie aufnimmt. Nur an der a n f n e h m e n d e n Arterie war die Volumszunahme augenfällig. — Als aber meine Sammlung an Inhalt zunahm, stellten sich auch die Beweise ein, dass die erwähnte Anastomose die ihr zugemuthete Beziehung zur Volumsvergrösserung der Einen Umbilical-Arterie nicht hat, oder wenigstens die einzige Bedingung derselben nicht sein kann.

Es sind hier folgende Fälle von entscheidendem Gewicht:

1. Gibt es Placenten, die nur Eine Nabelarterie führen. Ich besitze deren sieben. An allen findet sich die Erweiterung der einfachen *Arteria umbilicalis* sehr ausgeprägt vor.

2. Die Anastomose der beiden Nabelarterien fehlt in fünf Präparaten meiner Sammlung, und dennoch zeigen Beide die fragliche Zunahme ihres Calibers.

3. Sehe ich auch im Verlauf der abgebenden Arterie die Erweiterung, wenn auch nur schwach entwickelt, und in einem Falle die abgebende Arterie mehr erweitert, als die aufnehmende.

4. Es lässt sich mit Sicherheit erkennen, dass das Verhältniss der Stärke des *Ramus anastomoticus* zur Stärke der Erweiterung kein proportionales, sondern sehr oft ein umgekehrtes ist.

5. Verschmelzen beide Nabelarterien, kurz vor ihrem Anlangen an der Placenta, zu einer einfachen Arterie, welche sich dann wieder in zwei gleiche oder ungleiche Äste theilt, so unterliegt jede derselben, nach

Massgabe ihrer Stärke, einer entsprechenden Ausdehnung, welche um so mehr hervortritt, je geschlängelter sich ihr Verlauf zeigt, je dichter das ihr gehörige Placentaparenchym, und je mehr die einzelnen Cotyledonen desselben mit formlosen plastischen, oder sulzigen Massen imprägnirt sind. Ich habe solche Infiltrationen nicht eben selten an Placenten ganz gesunder und reif gebornen Kinder angetroffen.

6. Finden sich solche Ausdehnungen auch an den ersten Verzweigungen der *Vena umbilicalis*, und zuweilen in viel höherem Grade, als an den Arterien. Einen eigrossen Varix an der Wurzel des Nabelstranges werde ich bei späterer Gelegenheit im Bilde bringen.

Was nun das Vorkommen der Erweiterung überhaupt betrifft, so muss ich sagen, dass sie unter 200 Placenten an keiner fehlt, an den meisten auf den ersten Blick in die Augen springt, an einigen aber erst erkannt wird, wenn man sie mit den exquisiten Fällen vergleicht. Zum Geschlecht des Embryo, zur Grösse des Mutterkuchens, zur Länge und Drehung der Nabelschnur stehen sie in keinerlei Beziehung, wohl aber, wie früher bemerkt, zur Dichtheit des Placentagewebes. Histologische Veränderungen in der Wand der Erweiterungen kommen nicht vor; auch ist die Dicke dieser Wand weder vermehrt noch vermindert.

Die reife Placenta hat ihre Rolle ausgespielt; — sie ist alt geworden, und beginnt mit dem Geburtsact zu sterben. Kein Wunder, wenn ihre Arterien eine Altersveränderung erlitten haben, welche auch an anderen Arterien der Greise sich einstellt: Verlängerung, Krümmung und Erweiterung, durch verringerte Elasticität.

Und so habe ich über diese Sache vielleicht schon zu viel geredet, — eine entschuldigbare Schwäche der Anatomen, wenn sie bei Dingen verweilen, welche sie zuerst bemerkt zu haben glauben.

II. Bulbi der Umbilical-Arterien.

Eine zweite, nicht constante, aber häufig zu beobachtende Form der Erweiterung der Nabelarterien, ist die umschriebene, zum Unterschiede der in I. geschilderten diffusen oder gleichförmigen. Sie mag, ihrer Form wegen, den Namen *Bulbus* führen. Die wirklich bedeutende Grösse, zu welcher es ein Bulbus unter Umständen bringen kann, macht ihn vielleicht auch pathologisch bedeutsam, als *Aneurysma verum*.

Der gewöhnliche Ort ihres Vorkommens liegt am Stamme einer Umbilical-Arterie [1]), bald nach dessen Übertritt auf die Placenta. Der Stamm muss jedoch eine Krümmung machen. Verlauft er geradlinig, so erweitert er sich nur diffus.

Über dem *Ramus anastomoticus* beider Umbilical-Arterien habe ich nie einen Bulbus angetroffen, wohl aber kommen solche an entlegenen, dem Rande der Placenta ziemlich nahen Stellen dieser Schlagadern vor.

Ihre Gestalt hängt mit ihrer Entstehungsweise zusammen. Ich sagte, dass an geradlinig verlaufenden Arterien der Bulbus nicht vorkommt. Das ist sichergestellt. Macht aber der Stamm der Arterie eine brüske Krümmung, so wird, durch zunehmende Ausbuchtung der convexen Krümmungsseite, eine sackförmige Erweiterung des Arterienrohres gegeben, welche den concaven (kürzeren) Rand der Krümmung unberührt lässt. Ein solcher Bulbus hat die Gestalt eines menschlichen Magens, mit convexer *Curvatura major*, und concaver *Curvatura minor*.

Es gibt Placenten von ganz normaler Beschaffenheit, an welchen die eine der beiden Nabelarterien (wenn sie an Stärke bedeutend differiren), oder beide (wenn sie einander an Stärke gleichen) mit auffallender Schlängelung verlaufen. Die Schlängelungen liegen entweder in der Ebene der inneren Placentafläche, oder treten aus derselben heraus, und bilden Hügel, welche das Amnion aufheben, ohne mit ihm fester zusammenzukleben [2]). Wenn sich nun die convexen Ränder aller Halbmondkrümmungen dieser Schlängelung,

---

[1]) Gleich grosse Bulbi an beiden Umbilical-Arterien, habe ich nur an zwei Präparaten vor mir.

[2]) Die Ramificationen der *Vena umbilicalis* zeigen dieselben Grade der Verlängerung, Schlängelung, und partiellen Erweiterung, wie es im Begriff der varicösen Entartung liegt.

Digitised by the Harvard University, Ernst Mayr Library of the Museum of Comparative Zoology (Cambridge, MA); Original Download from The Biodiversity Heritage Library http://www.biodiversitylibrary.org/; www.biologiezentrum.at

welche natürlich alternirend stehen, auszubuchten beginnen, nimmt die Zahl der Bulbi bedeutend zu, und ihre Succession bildet eine Kette von alternirend liegenden Bulbi, welche sich gegen den Rand der Placenta hinzieht. Die Bulbi nehmen dabei allmählig an Grösse ab, und geben in ihrer Gesammtheit das Bild einer rankenförmig gekrümmten, von Stelle zu Stelle erweiterten Schlagader, wie man es an den injicirten feinen Arterien einer Teleangiectasie, oder an den gröberen arteriellen Gefässen eines Cirsus zu gewahren pflegt. Die grössten dieser Bulbi können eine Länge von 10‴, und eine Breite von 6‴ erreichen. Grösser als eine kleine Pflaume habe ich sie nie gesehen. Ihre Wand ist dabei nicht verdünnt, sondern von der normalen Dicke einer nicht erweiterten Arterienstelle, wohl auch ein wenig verdickt. Das Gewebe der Wand lässt keinerlei Alteration wahrnehmen. Es zeigt die gewöhnlichen kurzen Spindelzellen organischer Muskeln, mit spärlichen elastischen Elementen. Je mehr der convexe Rand eines solchen Bulbus sich hervorwölbt, desto kleiner (kürzer) wird der concave. Es kommt selbst so weit, dass das eintretende und das austretende Gefäss des Bulbus sich berühren, und der Bulbus wie ein vastes Divertikel des Arterienstammes aussieht.

Als mir die ersten Fälle grosser Bulbi in die Hände kamen, träumte ich, Placentarherzen gefunden zu haben. Die Ähnlichkeit der Form mit jener excentrisch hypertrophischer Herzen, würde diesen bildlichen Ausdruck zulassen. Hat man doch ganz andere Dinge, deren Auflagerung um und auf einen grösseren Arterienstamm, dessen umschriebene Verdickung bedingt, mit dem Namen „Herz" belegt (Axillarherz der Chimären). Aber weder am Eingang noch am Ausgang des Bulbus zeigen sich Klappen im Innern, und die an corrodirten Bulbi am Anfang und am Ende derselben wahrnehmbaren Eindrücke entsprechen ohne Zweifel nur einer Knickung des Arterienrohres an diesen beiden Stellen.

Zweimal finde ich einen Bulbus am *Ramus anastomoticus* der Nabelarterien etablirt. In beiden Fällen ist dieser Ramus selbst eine längere Spirale, welche von einem hoch gelegenen Ursprungspunkt am äusseren Rande der einen Arterie, hinter dieser Arterie weg, zur vorderen Fläche, und sofort zu einem tiefer gelegenen Punkt am äusseren Rande der zweiten Arterie sich herabkrümmt. Die convexe Seite der Insertionskrümmung zeigt den Bulbus. An einer Zwillingsplacenta sind die geschlängelten Verästelungen der Nabelarterien Eines Embryo, mit zahlreichen (16) Bulbi besetzt, während die zwei Nabelarterien des anderen, nur je einen Bulbus besitzen. Solitär vorkommende Bulbi sitzen am Hauptstamme der betreffenden Arterie, und sind in der Regel sehr gross. Nimmt ihre Zahl zu, verliert ihr Volumen.

Eine seltene Form dieser circumscripten Erweiterung will ich noch, als *S*-förmige, erwähnen. Wenn die Bulbi zweier auf einander folgender entgegengesetzter Krümmungen der Arterie, sich nicht gegen einander durch eine nicht erweiterte Zwischenstelle abgrenzen, sondern die Erweiterung auch diesen Isthmus befällt, fliessen die beiden Bulbi in Einen zusammen, welcher dann *S*-förmig gekrümmt, und, seiner beiden verjüngten Enden wegen, spindelförmig gestaltet sein wird.

Im Gewebe der Placenta selbst, habe ich niemals Bulbi gesehen. An corrodirten Präparaten müssten sie alsogleich auffallen, wenn sie vorhanden wären. Zehn corrodirte Mutterkuchen können Zeugenschaft ablegen, dass die Umbilical-Arterien, wenn sie einmal die concave Oberfläche der Placenta verlassen haben, der bulbösen Erweiterung nicht mehr unterliegen.

Regel und Gesetz für das Vorkommen der *Bulbi placentares* aufzustellen, ist nicht möglich. An den Placenten lebend- und todtgeborner, selbst lange schon im Uterus abgestorbener Kinder, kommen sie vor, in allen Varianten ihrer Grösse und Form. Eben so an den Placenten von Missgeburten, und normal entwickelten Kindern beiderlei Geschlechts. An Frühgeburten aus dem fünften, sechsten und siebenten Monat, habe ich sie entweder nicht, oder nur angedeutet gesehen. Die schönsten Fälle meiner Sammlung aber betreffen Placenten, welche ich mir im frischen Zustand als dick, derb, mit intraparenchymatösen Fibrinablagerungen, mit partieller Impermeabilität, oder mehr weniger weit gediehener Verödung der Cotyledonen durch plastische Exsudate notirt habe, oder welche an ihrer concaven Fläche mit jenem merkwürdigen kreisförmigen Fibrinwall behaftet waren, welchen selbst die Hebammen als „Türkenbund" kennen. Trotz aller dieser, sehr auffallenden Abnormitäten der Placenta, lautet der Auszug aus den betreffenden Geburtsprotokollen der beiden Kliniken: „Kind lebend, gesund; — Geburt normal, leicht."

Es wären somit auch die Bulbi, so viel ich aus meiner Bekanntschaft mit ihnen entnehmen kann, ausser der Möglichkeit ihres Platzens, keines offenbaren Nachtheils ihrer Gegenwart zu beschuldigen, und kann ihre Entstehung, wie jene der diffusen Erweiterung der Placentar-Arterien, auf rein mechanische Veranlassungen zurückgeführt werden. Jedenfalls haben sie für den beschreibenden Anatomen mehr Interesse, als für den praktischen Geburtshelfer. So bedünkt es mich wenigstens.

III. Einige ausgezeichnete Fälle von diffuser und begrenzter Erweiterung der Nabelarterien.

1. Gleichförmige Erweiterung der Placentar-Schlagadern in ihrer ganzen Länge [1]).

Der Fall betrifft die Placenta eines reifen, gut entwickelten, und gesunden Mädchens. Mutter erstgebärend, 18 Jahre alt, gesund und stark. Verlauf der Geburt normal.

Der Nabelstrang, von normaler Länge, ist an seinem Umbilicalende, in der Länge von 4 Zoll rechtsgedreht, mit scharfen Krümmungen. Hierauf schlägt die rechtsläufige Spirale in eine linksläufige um, und zwar so, dass das nächste, 7 Zoll lange Stück des Nabelstranges, nur zwei, sehr lang gedehnte Spiralgänge zeigt, während auf das 4 Zoll lange Placentarende des Stranges, 3½ Windungen kommen. Diese Combination einer rechtsgedrehten Spirale mit einer linksgedrehten kommt übrigens gar nicht selten vor, und liefert wohl den sprechendsten Beweis, dass die Torsion des Nabelstranges und seines Inhaltes, nicht von der Bewegung des Embryo abhängen kann.

Die Figur auf Tab. I bedarf wohl keiner weiteren Erklärung. Obwohl die Nabelarterien im Strange gleich stark sind, gehört doch der weitaus grössere Abschnitt der Placenta nur der Einen — der rechten (*b*). Ursache davon kann die, an der Insertionsstelle des Nabelstranges zwischen beiden Arterien gegebene Anastomose (*a*) sein. Jede der beiden Arterien ist in ihrem Verlaufe an der Placenta sehr augenfällig erweitert, — die rechte in ihrer ganzen Länge, die linke erst einen Zoll von der Anastomose ab. Die Erweiterung der rechten *Arteria umbilicalis* ist durchaus gleichförmig (*b*, *b*), jene der linken (*c*) von spindelförmiger Gestalt. Das Caliber der *Vena umbilicalis* und ihrer primären Zweige, zeigt weder Erweiterung noch Ausbuchtung. Der Mutterkuchen klein, oval, blutreich, ¾ Zoll dick, und von derber Consistenz, ohne alle Infiltration plastischer Substanz.

2. Grösster Bulbus [2]).

Dieser ausgezeichnete Fall betrifft die Placenta eines reifen, gesunden und starken Kindes, weiblichen Geschlechtes. Mutter, 21 Jahre, erstgebärend, gesund. Geburt normal.

Auf den ersten Blick fällt die continuirliche Erweiterung des Placentastückes der linken *Arteria umbilicalis* auf, welche mehr als zwei Drittheile des Mutterkuchens versorgt. An der rechten ist die Erweiterung kaum merkbar. Der Bulbus der linken Nabelarterie an der Insertionsstelle des Nabelstranges, stellt ein wahres Prachtstück vor. Die Ähnlichkeit mit der Form des menschlichen Magens ist frappant. Kurze und scharfe Krümmung der *Curvatura minor*. — Dem grossen Bulbus folgen an den zwei Theilungsästen der betreffenden Arterie, noch zwei kleinere Bulbi nach. Der Verlauf der Placentar-Arterien ist ziemlich geschlängelt, mit einzelnen sehr scharfen Krümmungen. Auch die correspondirenden Venen sind erweitert, aber wenig gekrümmt. Nabelstrang von normaler Länge. Seine Spirale rechtsläufig, mit nur 7 Touren auf einem Längenstück von 12 Zoll. Die Anastomose der beiden Nabelarterien kann nicht gesehen werden, da sie hinter der Nabelvene liegt.

Die Placenta war von mittlerer Grösse, aber fast 1 Zoll dick, derb, sehr blutreich. Das Balkengerüste des Gewebes grob angelegt. Die stärkeren *Trabeculae* desselben über 1 Linie dick, daher die Ansicht der concaven Fläche der Placenta gewürfelt. Die linke *Arteria umbilicalis* sendet, eine Daumenbreite über der

---

[1]) Tab. I.

[2]) Tab. II.

Digitised by the Harvard University, Ernst Mayr Library of the Museum of Comparative Zoology (Cambridge, MA); Original Download from The Biodiversity Heritage Library http://www.biodiversitylibrary.org/; www.biologiezentrum.at

Anastomose, einen ansehnlichen Zweig in das Verästlungsgebiet der rechten herüber. Insertion des Nabelstranges marginal.

3. *Plexus pampiniformis* und gleich grosse Bulbi an beiden Nabelarterien [1]).

Die Abbildung zeigt centrale Insertion des Nabelstranges. Dieser war, mit Hinzurechnung des am reifen, gesunden Kinde (Knabe) verbliebenen Stückes, nur 9 Zoll lang, und stellenweise 10 Linien dick; — entbehrte der Drehung, und zeigte nur eine auffallend höckerige Oberfläche. Die Injection, welche interessante Resultate zu bieten versprach, lehrte Folgendes.

Beide Nabelarterien zogen mit vielen Krümmungen und Windungen, bald rechts — bald links — bald rückläufig, durch den kurzen Nabelstrang fort, und schlossen die *Vena umbilicalis*, welche sich am Nabelende des Stranges gleichfalls etwas rankenförmig aufdrehte, in ein arterielles Geflecht ein, welches ich nicht besser als mit dem Namen *Plexus pampiniformis* bezeichnen kann. Die Aufknäuelung der Arterien gleicht jener in den *Nodis spuriis*, und wäre demnach der *Plexus pampiniformis* als ein in die Länge gedehnter falscher Knoten zu betrachten.

An der Wurzel des Nabelstranges umgriffen beide *Arteriae umbilicales* die Nabelvene in zwei parallelen horizontalen Kreistouren, und theilten sich dann gleichmässig in den Besitz der beiden Hälften des Mutterkuchens. Beim Eintritt in denselben zeigt jede der beiden Arterien einen stattlichen Bulbus, von retortenförmiger Gestalt.

Das Präparat gewinnt dadurch an Werth, da es den Bedenken gegen die rein mechanische Entstehung der Bulbi, neuen Halt gibt. Denn, wenn jemals die Bulbi, als durch Druck und Stauung bedungene locale Zustände der Arterien, fehlen müssten, müsste dieses an solchen Placenten, wie die vorliegende sein, wo die Druckkraft des Herzens, durch die Verknäuelung der Nabelarterien abgeschwächt, kaum mehr intensiv genug bleiben konnte, Ausbuchtungen dieses Grades zu Stande zu bringen.

Die Placenta war von normaler Grösse und Gestalt, aber dünn, weich, blutleer, übrigens durchaus gesund. Mutter drittgebärend, 31 Jahre alt. Beim Ablösen des Amnion von der Placenta, fand sich im Gewebe der letzten, hart an der Implantation des Nabelstranges, eine haselnussgrosse Cyste, wie sie an den gesundesten und schönsten Placenten, selbst in vermehrter Zahl angetroffen werden.

4. *Annulus fibrosus placentae.* Doppelte Bulbi [2]).

Dass Fibrinablagerungen auf der Fötalfläche des Mutterkuchens zuweilen in Ringform erscheinen, ist eine bekannte Sache. Busch [3]), Späth und Wedl [4]) haben sie genauer untersucht.

Der hier näher zu beleuchtende Fall betrifft ein Präparat meiner Sammlung, an welchem der *Annulus fibrosus* (Busch) massiger entwickelt erscheint, als an fünf anderen derselben Art.

Die Placenta gehörte zu einem reifen, lebend gebornen, aber schwächlichen Kinde, weiblichen Geschlechtes. Mutter zweitgebärend, 21 Jahre alt, gesund. Der *Annulus fibrosus* sass concentrisch auf der Scheibe der Placenta. Letztere war an ihrem Rande unregelmässig eingekerbt, von gewöhnlicher Grösse, aber ziemlich dick (7‴). Ihr Gewebe blutreich, compact, sonst durchaus gesund. Weder an der Oberfläche, noch in der Tiefe derselben, sulzige oder fibrinöse Infiltration.

Der fibrinöse Wall war queroval. Seine Durchmesser verhalten sich wie 2″ 9‴ : 2″ 2‴. Der längste Querdurchmesser bildet mit dem längsten Durchmesser der längsovalen Placenta einen rechten Winkel.

Am oberen Rande des *Annulus fibrosus* inserirte sich der Nabelstrang, und zwar noch innerhalb des Annulus. Die Höhe des Fibrinringes war rings herum gleich, und betrug im frischen Zustande 5‴. Senkrecht eingeschnitten, erschien die Schnittfläche dreieckig, mit fast 4‴ Basis. Der Ring sass also breit auf, und verjüngte sich rasch zum scharfen freien Rand. Der *Limbus cartilagineus acetabuli* gäbe einen guten Vergleich.

---

[1]) Tab. III.

[2]) Tab. IV.

[3]) Handbuch der Geburtsh. p. 183, seqq.

[4]) Klinik der Geburtsh. VII, 1851, 2. Bd. p. 806, seqq.

Digitised by the Harvard University, Ernst Mayr Library of the Museum of Comparative Zoology (Cambridge, MA); Original Download from The Biodiversity Heritage Library http://www.biodiversitylibrary.org/; www.biologiezentrum.at

Dieser Rand lag aber, so wie die innere Fläche des Ringes, auf der Placenta auf, und liess sich mit der Sonde rings herum lüften und aufstellen. Zwischen Ring und Placenta war also eine Höhle, von einer Tiefe gleich der Höhe des Ringes. Man konnte sie mit der Fingerspitze ringsum durchlaufen. Die aufliegende, innere Fläche des Ringes war somit mit der von ihr berührten Placentafläche nirgends verwachsen oder verlöthet. Die Area des Ringes lag tiefer als die Placentarzone ausserhalb des Ringes. Sie war zugleich napfförmig gehöhlt, wie die *Crusta pleuritica* am Kuchen des Aderlassblutes.

Der Nabelstrang linksgedreht, mit neun Umläufen. Die Anastomose der beiden Nabelarterien [1]) lag einen halben Zoll über dem Ringe. Sie beschrieb selbst eine Spirale, indem sie sich, schief abwärts gerichtet, von der hinteren Fläche der rechten Nabelarterie, die linke umgreifend, zur vorderen Fläche der letzteren herabkrümmte.

Je eine Umbilicalis bildete an ihrem Übertritte in den Napf der Placenta, einen haselnussgrossen Bulbus, von der Form des auf Tab. II abgebildeten, aber etwas kleiner. Die Bulbi ragten hoch über den Boden des concaven Napfes der Placenta hervor, so dass ihre convexe Fläche weit über den Napf heraustrat. An der linken Umbilicalis folgten noch zwei kleinere Bulbi nach.

Beide Nabelarterien verliefen dem Rande des Annulus ziemlich entsprechend, kamen also an einem, ihrer Eintrittsstelle in den Napf gegenüber liegenden Punkte mit einer zusammen, und lenkten, während sie sich berührten, plötzlich in die Tiefe ab [2]). Sie anastomosirten also nicht, was ja die Nabelarterien überhaupt nur Einmal (an der Wurzel des Stranges) thun.

Über den *Annulus fibrosus* habe ich noch etwas mehr zu sagen. Ich kann ihn an sieben Präparaten, in allen Gradationen seiner Grösse vergleichen. Der abgebildete Fall stellt das Minimum dieser Grösse dar. Je näher dem Rande der Placenta der Fibrinwall sitzt, desto grösser, aber auch desto niedriger ist er, und desto seichter scheint die seinem concaven Rande folgende Furche. Sechsmal ist der Wall mit dem Kuchen der Placenta concentrisch. Nur einmal liegt er in der linken Hälfte der Placenta, und ist sein gegen die rechte Hälfte stehender Rand scharf aufgeworfen; der entgegengesetzte Halbmond dagegen so verflacht, dass der Annulus *C*-förmig ist.

Ich glaube, dass die kleinen Ringe aus einer frühen Periode des Fötallebens datiren, die grösseren aus einer späteren. Da nun Placenten mit grossen und kleinen Annulis, an Grösse nicht viel differiren, darf ich wohl annehmen, dass auch kleine Annuli ursprünglich am Rande der Placenta sich ablagerten. Wenn sie nun, bei ihrer Starrheit und Derbheit, das Wachsthum der inneren Fläche des Mutterkuchens nothwendig beschränken mussten, die Placenta aber dennoch an Umfang zunimmt, so kann dieses nur dadurch geschehen, dass die äussere, dem Uterus zugekehrte Fläche der Placenta, deren Wachsthum nicht beschränkt ist, auf die concave Fläche der Placenta einbezogen wird. An letzterer gibt es also eine breite Zone *A*, *A*, welche ursprünglich auf der Uterinalfläche der Placenta lag, und allgemach, nach Massgabe des Anwachsens der Placenta, auf ihre concave Fläche wanderte. Der Annulus bildet den inneren Rand dieser peregrinen Zone.

Der Beweis für diese Ansicht liegt darin, dass die primären und secundären Ramificationen der Nabelarterien sich nie in die Zone *A*, *A*, hineinerstrecken; — ihr Gebiet also auf den umwallten Napf beschränkt ist. Die Zone *A*, *A*, obwohl nur der concaven Fläche der Placenta angehörend, besitzt alle Eigenschaften der convexen, Cotyledonen nämlich und Zotten. Aber diesen Zotten steht kein mütterliches Gefässnetz gegenüber, in welches sie eintauchen könnten. Diese Zotten haben mit der Hämatose nichts mehr zu thun; das Blut strömt fruchtlos durch sie. Ich vermuthe wohl mit Recht, dass sich hieraus die Schwächlichkeit der Kinder erklärt, welche in drei Fällen, und zwar gerade in den exquisitesten, ausdrücklich in den Geburtsprotokollen angegeben ist.

Eben so sicher darf ich annehmen, dass der Fibrinwall während des Wachsens der Placenta sich selbst durch Contraction verkleinert. Nur so lässt sich die tiefe Bucht (Kreisfurche) erklären, welche zwischen Wall

---

[1]) Tab. IV, lit. *a*.
[2]) Tab. IV, lit. *b*.

Digitised by the Harvard University, Ernst Mayr Library of the Museum of Comparative Zoology (Cambridge, MA); Original Download from The Biodiversity Heritage Library http://www.biodiversitylibrary.org/; www.biologiezentrum.at

und Napffläche liegt. Die Contraction des Walles schleppt auch einen, der Basis des Walles entsprechenden Ring der inneren Fläche der Placenta nach sich und zieht ihn auf, so dass die erwähnte Kreisfurche nicht blos vom Fibrinwall, sondern auch von der faltig aufgehobenen inneren Placentafläche überlagert wird. Ich schliesse dieses aus der Verbreitungsweise der Umbilicalgefässe, deren Zweige, wenn sie an den Rand des Walles gekommen sind, unter dem Wall fortlaufen, und sich auf die der Placenta zugekehrte Fläche des Walles umschlagen, so weit diese aus organisirter Placenta, nicht aus amorphen Fibrin besteht. Arterien und Venen thun dieses auf gleiche Weise.

Man begegnet aber auch Placenten mit Ringen dieser Art, welche kräftig entwickelten und gesunden Früchten gehörten. An solchen Placenten ist die Zone *A*, *A*, nicht mit dem Amnion überzogen. Das Amnion deckt nur den Napf. Die Zone *A*, *A*, konnte somit nicht frei gegen die Höhle des Uterus gekehrt gewesen sein, in welchem Falle sie einen Überzug von Amnion hätte erhalten müssen. Hier bleibt es blosse Vermuthung, dass die Placenta in einer Vertiefung, einer vasten Grube der Uteruswand sass. Der Rand der Grube schob sich über die concave Fläche der Placenta, in der Breite der Zone hinüber. Dadurch traten auch die Zotten der Zone mit dem Mutterblute in Verkehr, und die Ernährung und Entwicklung des Embryo hatte weiter keine Beeinträchtigung hinzunehmen.

Ich sage, dieses ist Vermuthung. Gesehen hat diese Gruben der Uteruswand Niemand, und ist auch nicht leicht eine Möglichkeit dazu gegeben. Für absurd kann man aber eine Erklärung nicht halten, wenn einfache, anatomische, keiner Missdeutung unterliegende Thatsachen für sie sprechen. Wer weiss, ob nicht mancher Fall von nothwendig gewordener künstlicher Lösung der Placenta, hier einbezogen werden kann. Ich bin kein Geburtshelfer. Mögen sich diese hierüber vernehmen lassen.

5. *Aneuryma verum* beider Umbilicalarterien im Nabelstrang, bedungen durch einen wahren und zwei falsche Knoten der Nabelschnur [1]).

Wenn ich früher anführte, dass die an den Placentarverästlungen der Nabelschlagadern vorkommenden Erweiterungen, im Nabelstrang selbst fehlen, so gilt dieses nicht als ausnahmslose Regel. Der nun zu beschreibende Casus bildet eine solche Ausnahme.

Er betrifft die Nachgeburt eines reifen, gesunden Knaben. Placenta rundlich, von mittlerer Grösse, dick, compact, ohne Induration oder Infiltration. Der Rand derselben zweimal dicker als ihre Mitte, stellenweise stumpfeckig ausgebogen. Insertion des Nabelstranges excentrisch. Länge desselben 24 Zoll. Die embryonale Hälfte dieser Länge doppelt so dick, als die placentare. An der Übergangsstelle der dicken Hälfte in die dünne, ein wahrer Knoten, von der Grösse einer wälschen Nuss. Einen halben Zoll davon entfernt (gegen die Placenta hin) ein zapfenförmiger, anderthalb Zoll langer falscher Knoten, an dessen Bildung aber nur die beiden Nabelarterien Theil hatten, — die Vene nicht. Der falsche Knoten hatte die Form einer langen, doppelten Gefässschlinge, welche dreimal um ihre Axe torquirt war. Zwei Zoll von diesem ersten falschen Knoten entfernt, befindet sich eine zweite, also rückläufige, nur einmal um ihre Basis gedrehte Schlinge Einer Umbilical-Arterie. Die Gesammtlänge des Nabelstranges links gedreht, mit 19 Spiraltouren. Von diesen kommen auf die erste Hälfte des Nabelstranges 11.

Der wahre Knoten war nicht während der Geburt entstanden, sondern datirte aus unbekannter Zeit des Embryonats. Beide Formen sind leicht zu erkennen. Die während der Geburt entstandenen wahren Knoten [2]) sind nie so fest angezogen, wie die aus früherer Zeit datirenden, sind leichter entwickelbar (auflösbar), leichter für die Injection durchgängig, und zeigen, wenn sie aufgelöst wurden, keine Verkleinerung des Durchmessers jener Nabelschnurpartie, welche in den Knoten einbezogen war; während beim Auflösen lange bestandener Knoten, das betreffende Stück des Nabelstranges dünner ist als seine beiderseitigen Fortsetzungen,

---

[1]) Tab. V.

[2]) Sie entstehen dadurch, dass der Embryo, während der Geburt, durch eine, in der Nähe des Muttermundes liegende, grosse, und an der Basis einmal gedrehte Schlinge des Nabelstranges durchpassirt, welche Schlinge, nach vollendetem Durchtritt des Embryo, sich über ihn als wahrer Knoten schürzt.

Digitised by the Harvard University, Ernst Mayr Library of the Museum of Comparative Zoology (Cambridge, MA); Original Download from The Biodiversity Heritage Library http://www.biodiversitylibrary.org/; www.biologiezentrum.at

indem die Wharton'sche Sulze sich nicht in derselben Menge entwickeln konnte, als an den nicht geschürzten Stellen. Der aufgelöste Knoten lässt überdies die Krümmungen sehr gut absehen, welche der Nabelstrang im Knoten machte. Durch Zug verschwinden diese Krümmungen nicht, da ihre concave Seite dichter und unausdehnbarer ist, als ihre convexe.

Diese drei Knoten machten dem embryonalen Herzen die Arbeit schwer. Es musste mehr Kraft aufgeboten werden, um das Blut durch solche Hindernisse hindurch dem Mutterkuchen zuzuführen. Daher wahrscheinlich Vergrösserung und Hypertrophie des Herzens, von welcher ich nichts weiss, aber sicher die auf Tab. V dargestellte spindelförmige, aneurysmatische Erweiterung [1]) beider Nabelarterien bis in den wahren Knoten hinein. Sie war an der linken Arterie höher gediehen als an der rechten. Die Nabelvene dagegen behielt merkwürdiger Weise, vor und hinter dem Knoten, gleiches Volumen. Jenseits der drei Knoten war das Caliber der beiden *Arteriae umbilicales* zusehends schwächer, als es bei vollkommen normalen Verhältnissen gesehen wird [2]); — die diffuse Volumszunahme derselben in der Placenta aber bis auf das Doppelte des Durchmessers gediehen.

Die rechte Nabelarterie anastomosirt mit der linken durch einen starken, schief abwärts gerichteten Theilungszweig, und versorgt nur einen kleinen Antheil des Mutterkuchens. Unterhalb der Anastomose beginnt die diffuse Erweiterung der Placentar-Arterien bei lit. *c*. Sie ist an dem Aste *d* am auffallendsten.

---

[1]) Lit. *a*. *a*.

[2]) Lit. *b*, *b*.

Digitised by the Harvard University, Ernst Mayr Library of the Museum of Comparative Zoology (Cambridge, MA); Original Download from The Biodiversity Heritage Library http://www.biodiversitylibrary.org/; www.biologiezentrum.at

Digitised by the Harvard University, Ernst Mayr Library of the Museum of Comparative Zoology (Cambridge, MA); Original Download from The Biodiversity Heritage Library http://www.biodiversitylibrary.org/; www.biologiezentrum.at

Digitised by the Harvard University, Ernst Mayr Library of the Museum of Comparative Zoology (Cambridge, MA); Original Download from The Biodiversity Heritage Library http://www.biodiversitylibrary.org/; www.biologiezentrum.at

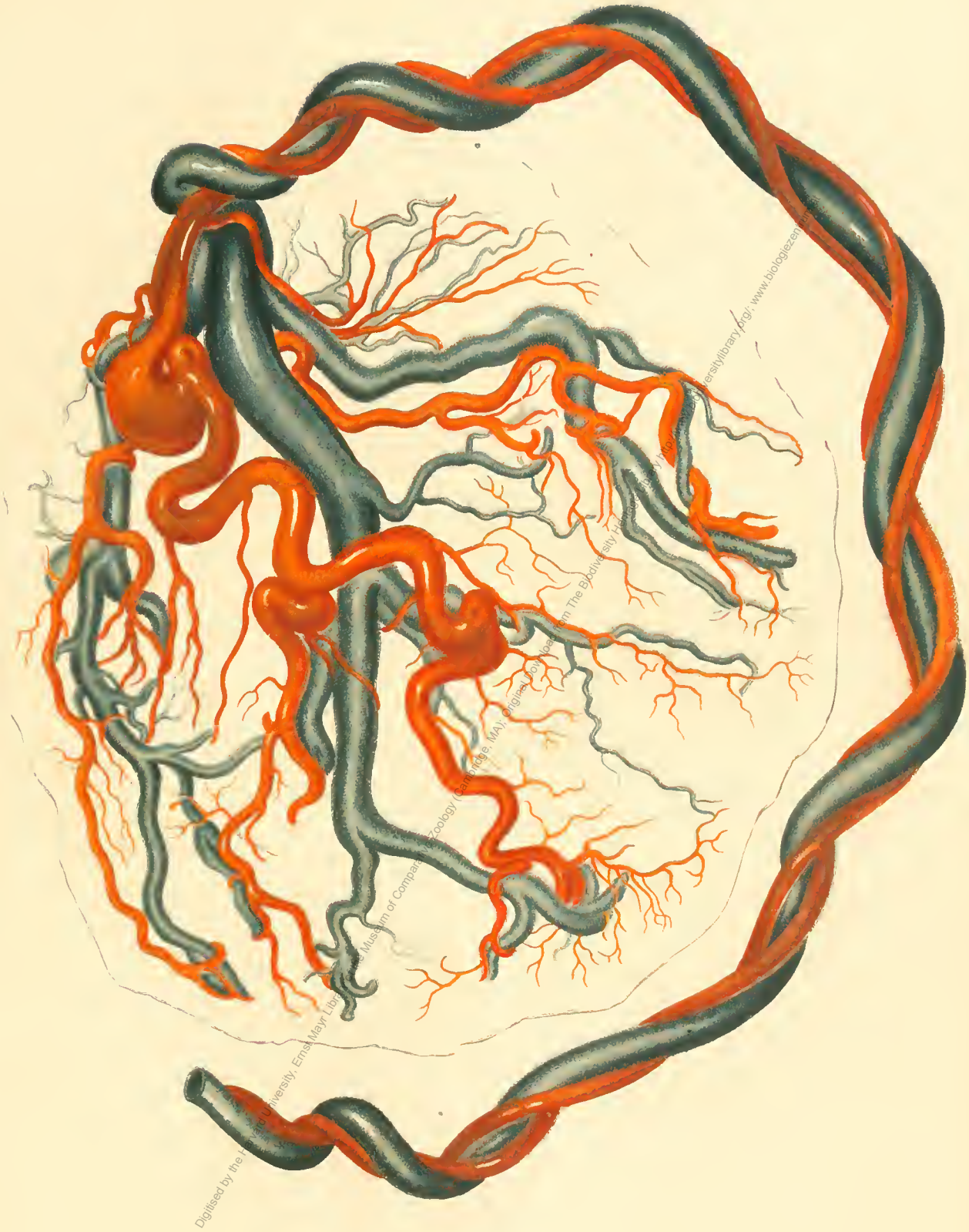

Digitised by the Harvard University, Ernst Mayr Library of the Museum of Comparative Zoology (Cambridge, MA); Original Download from The Biodiversity Heritage Library http://www.biodiversitylibrary.org/; www.biologiezentrum.at

Digitised by the Harvard University, Ernst Mayr Library of the Museum of Comparative Zoology (Cambridge, MA); Original Download from The Biodiversity Heritage Library http://www.biodiversitylibrary.org/; www.biologiezentrum.at

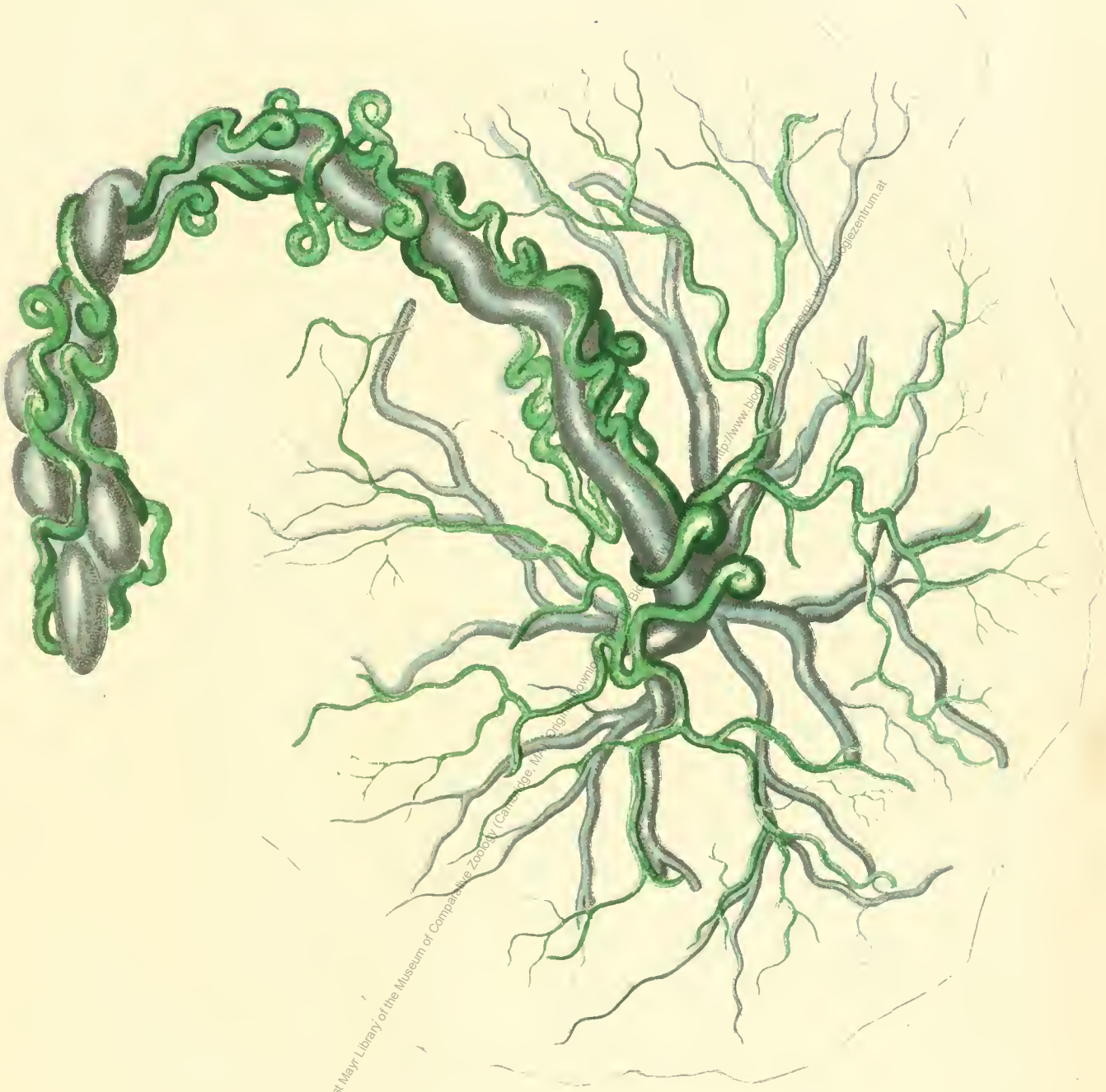

Digitised by the Harvard University, Ernst Mayr Library of the Museum of Comparative Zoology (Cambridge, MA); Original Download from The Biodiversity Heritage Library http://www.biodiversitylibrary.org/; www.biologiezentrum.at

Digitised by the Harvard University, Ernst Mayr Library of the Museum of Comparative Zoology (Cambridge, MA); Original Download from The Biodiversity Heritage Library http://www.biodiversitylibrary.org/; www.biologiezentrum.at

Digitised by the Harvard University, Ernst Mayr Library of the Museum of Comparative Zoology (Cambridge, MA); Original Download from The Biodiversity Heritage Library http://www.biodiversitylibrary.org/; www.biologiezentrum.at

Digitised by the Harvard University, Ernst Mayr Library of the Museum of Comparative Zoology (Cambridge, MA); Original Download from The Biodiversity Heritage Library http://www.biodiversitylibrary.org/; www.biologiezentrum.at

Digitised by the Harvard University, Ernst Mayr Library of the Museum of Comparative Zoology (Cambridge, MA); Original Download from The Biodiversity Heritage Library http://www.biodiversitylibrary.org/; www.biologiezentrum.at

Digitised by the Harvard University, Ernst Mayr Library of the Museum of Comparative Zoology (Cambridge, MA); Original Download from The Biodiversity Heritage Library http://www.biodiversitylibrary.org/; www.biologiezentrum.at

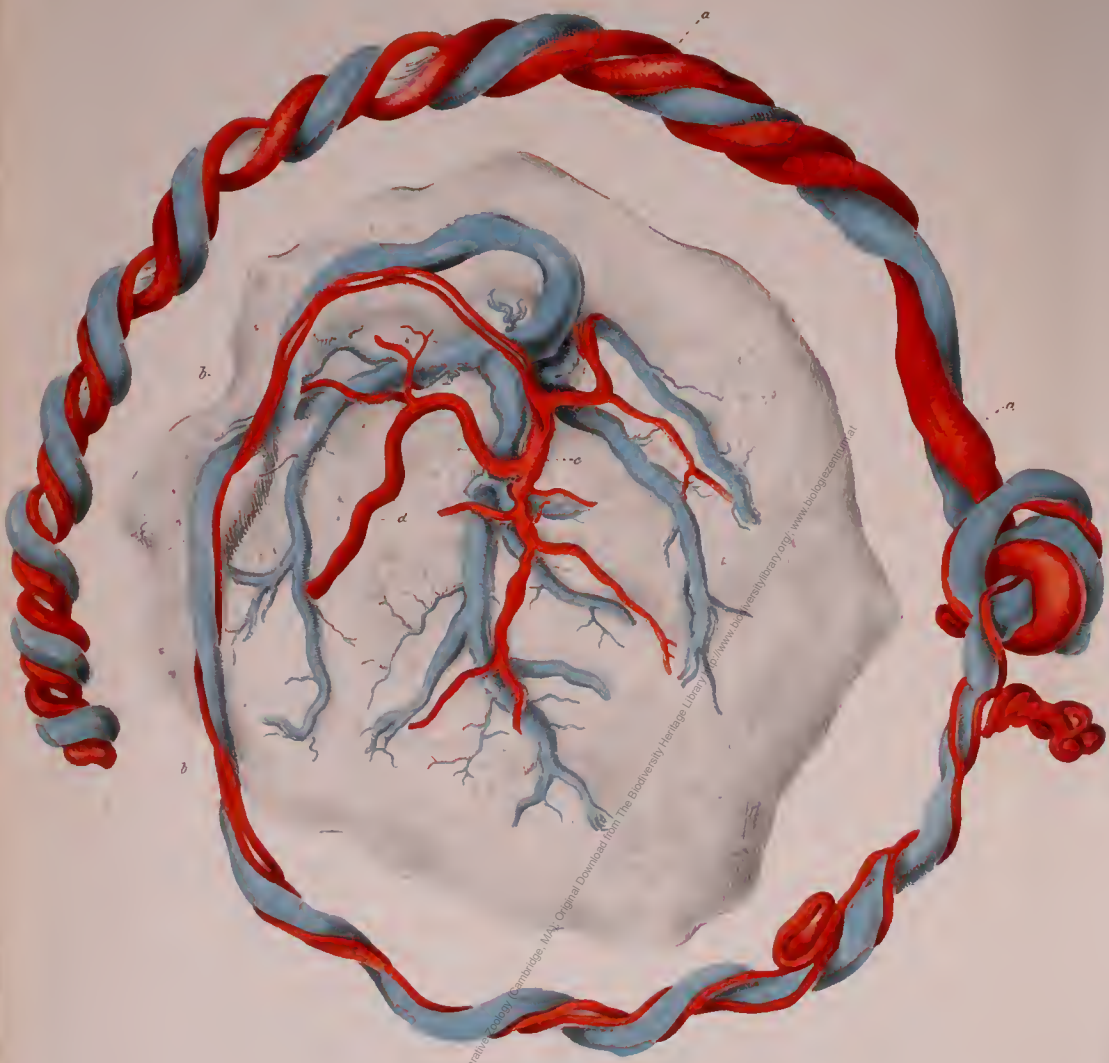

Ernst Mayr Library of the Museum of Comparative Zoology (Cambridge, MA); Original Download from The Biodiversity Heritage Library http://www.biodiversitylibrary.org/; www.biologiezentrum.at

ZOBODAT - www.zobodat.at

Zoologisch-Botanische Datenbank/Zoological-Botanical Database

Digitale Literatur/Digital Literature

Zeitschrift/Journal: Denkschriften der Akademie der Wissenschaften.Math.Natw.Kl. Frueher: Denkschr.der Kaiserlichen Akad. der Wissenschaften. Fortgesetzt: Denkschr.oest.Akad.Wiss.Mathem.Naturw.Klasse.

Jahr/Year: 1869

Band/Volume: 29_1

Autor(en)/Author(s): Hyrtl Joseph

Artikel/Article: Die Bulbi der Placentar-Arterien. (Mit 5 Tafeln.) 327-336