DIE

KOPFARTERIEN DER HAIFISCHE.

VON

Prof. JOSEPH HYRTL,
WIRKLICHEM MITGLIEDE DER KAISERLICHEN AKADEMIE DER WISSENSCHAFTEN.

(Mit 3 Tafeln.)

(VORGELEGT IN DER SITZUNG DER MATHEMATISCH-NATURWISSENSCHAFTLICHEN CLASSE, AM 15. APRIL 1872.)

Digitised by the Harvard University, Ernst Mayr Library of the Museum of Comparative Zoology (Cambridge, MA); Original Download from The Biodiversity Heritage Library http://www.biodiversitylibrary.org/; www.biologiezentrum.at

Es war von vornherein nicht zu vermuthen, dass in zwei Familien Einer Ordnung der Knorpelfische, so erhebliche Verschiedenheiten in der Anlage und Verbreitungsweise des arteriellen Gefässsystems vorkommen können, wie sie mir die anatomische Untersuchung der Haie und Rochen aufgedeckt hat.

Das Gefässsystem der Rochen habe ich schon vor mehreren Jahren in einer, im XV. Bande der Denkschriften der kaiserlichen Akademie enthaltenen Abhandlung, ausführlich beschrieben[1]. Dieser Arbeit reiht sich nun die vorliegende an, welche die Kopfgefässe der Haifische zum Gegenstande hat, und die Eigenthümlichkeiten schildert, durch welche der arterielle Circulationsapparat dieser Familie von jenem der Rochen abweicht. Die auffallendsten Abweichungen betreffen vorzugsweise die arteriellen Verlängerungen der Venen des zweiten Kiemensackes, aus welchen die Kranzschlagadern des Herzens hervorgehen, und jene der Venen des ersten Kiemensackes, welche sich an der Bildung einer wahren unpaaren Kopfaorta betheiligen, von welcher bei den Rochen keine Andeutung zu finden ist.

Um ein vollständiges Bild der Arterien im Kopfe der Haie zu geben, soll die eingehende Beschreibung der Venen der fünf Kiemensäcke bei den Scyllien als Grundlage dienen, welcher ich die Abweichungen anreihe, die in den übrigen von mir untersuchten Gattungen der *Squalidae* und *Squalo-Rajidae (Mustelus, Spinax, Acanthias, Zygaena* und *Pristis)* aufgefunden wurden.

Das Rumpfaortensystem übergehe ich, da es von jenem der Rochen nur in wenigen, und überdies sehr unwesentlichen Punkten abweicht.

I. Venen des ersten (vordersten) Kiemensackes.

Der erste Kiemensack hat bei *Scyllium canicula* und *Scyllium catulus* Bloch, wie bei allen Haien und Rochen, das Zungenbein und den ersten Kiemenbogen, mit ihren einfachen oder ästigen knorpeligen Stäben zur Stütze. An seiner Schleimhautauskleidung haften die dicht gedrängt stehenden Kiemenblättchen, deren

[1] Das arterielle Gefässsystem der Rochen. Mit 5 Tafeln. 1858.

Richtung mit jener des durch den Kiemensack strömenden Wassers übereinstimmt. Jedes Kiemenblättchen hat einen an die Schleimhaut des Kiemensackes angewachsenen, und einen freien Rand. Am angewachsenen Rande verläuft, in der Richtung von der Basis gegen die Spitze, der dem Kiemenblättchen venöses Blut zuführende Zweig der *Arteria branchialis*. Den freien Rand des Blättchens nimmt die das arteriell gewordene Blut zurückführende Vene des Blättchens ein. Die Venen sämmtlicher Kiemenblättchen, deren bei *Scyllium catulus* 58 an der vorderen Wand des Kiemensackes, und 46 an der hinteren haften, gehen in ein venöses Kreisgefäss über, welches die gegen die Rachenhöhle offene Mündung des Sackes umsäumt. Aus diesem venösen Kreisgefäss, welches, der spaltförmigen Rachenöffnung des Kiemensackes wegen, eigentlich eine lange und schmale Ellipse bildet, tritt am oberen Pol der Ellipse die zweite Aortenwurzel hervor, während sich aus dem unteren Pol der Ellipse ein arterielles Gefäss für den Mundhöhlenboden und seine Adnexa entwickelt. Aus dem vorderen, dem Zungenbeine angehörenden Bogen der Ellipse nehmen noch zwei Gefässe von arteriellem Charakter ihren Ursprung, das eine nahe am oberen Pol der Ellipse, das andere beiläufig in der Mitte des Zungenbeinbogens.

Diese vier aus dem venösen Kreisgefäss des ersten Kiemensackes hervortretenden arteriellen Verlängerungen verhalten sich wie folgt.

1. Die zweite Aortenwurzel.

Die am oberen Pol des venösen Kreisgefässes des ersten Kiemensackes sich entwickelnde Hauptvene, verband sich bei den Rochen mit demselben Gefässe des zweiten Kiemensackes, und bildete, mit ihm vereinigt, die erste oder vorderste Aortenwurzel. Bei den Haien dagegen bleibt diese Hauptvene des ersten Kiemensackes ohne Verbindung mit jener des zweiten, und bildet nicht die erste (vorderste) Aortenwurzel, da, wie sich im Verlaufe dieser Darstellung zeigen wird, die *Carotis communis* an der Bildung der Aorta durch einen Zweig Antheil nimmt, welcher weit vor der Hauptvene des ersten Kiemensackes liegt, und ohngeachtet seiner Schwäche, als erste oder vorderste Aortenwurzel aufgefasst werden muss.

Da nun die aus dem ersten Kiemensacke zur Aortenwurzel gelangende Vene, sich bei den Haien nicht mit der aus dem zweiten Kiemensacke ebendahin kommenden Vene vereinigt (wie es bei den Rochen geschieht), wird die Zahl der Aortenwurzeln um eine vermehrt, also vier betragen, und da auch die *Carotis communis* eine vorderste Aortenwurzel erzeugt, werden *in toto* fünf solcher Wurzeln bei den Haien gegeben sein, während bei den Rochen nur drei gezählt werden.

2. Das arterielle Gefäss für den Mundhöhlenboden.

Dasselbe entwickelt sich aus dem unteren Pol der Kreisvene des ersten Kiemensackes, legt sich auf das untere Ende des Zungenbeins, und zerfällt in zwei Zweige. Der innere versorgt den Zurückzieher des Zungenbeins, die *Glandula thyreoidea*, und den Schleimhautüberzug des Zungenknorpels. Der äussere, bedeutend stärkere, folgt der Krümmung des Zungenbeins nach aus- und aufwärts, und versorgt die an ihm haftenden Muskeln, springt aber schon unter der Mitte der Zungenbeinlänge auf den Unterkiefer über, um diesen bis zum Kinn hin, sowie alle seine Muskeln, und den Boden der Mundhöhle zu ernähren. Kleine Zweige umgreifen selbst den Unterkiefer, um in der mächtigen Fleischmasse des Masseter unterzugehen. Wollte man für diese arterielle Verlängerung des venösen Kreisgefässes des ersten Kiemensackes einen Namen wählen, wäre jener einer *Arteria thyreo-maxillaris* oder *submentalis* der passendste.

3. *Carotis communis.*

Am oberen Pol des Kreisgefässes des ersten Kiemensackes löst sich eine arterielle Verlängerung ab, welche ihres Verlaufes und ihrer Verästlung wegen, mit der *Carotis communis* der Rochen identisch ist[1].

[1] Tab. I Fig. 1 lit. *a*

Digitised by the Harvard University, Ernst Mayr Library of the Museum of Comparative Zoology (Cambridge, MA); Original Download from The Biodiversity Heritage Library http://www.biodiversitylibrary.org/; www.biologiezentrum.at

Sie tritt dicht vor dem Abgang der zweiten Aortenwurzel hervor, strebt im Bogen dem Schädelgrunde zu, setzt über das obere Ende des Kiefersuspensoriums weg, wo sie nur von der Mundhöhlenschleimhaut bedeckt wird, krümmt sich hierauf nach einwärts, um auf der unteren Fläche der *Cartilago basilaris cranii* in drei Endzweige zu zerfallen.

a) Der vordere[1] erreicht in schief nach vorn und innen gehender Richtung die Medianlinie des Schädelgrundes, und stösst hier mit demselben Gefässe der anderen Seite zusammen. Beide dringen mit einander in den Basalknorpel ein, kreuzen sich in demselben, und stehen an der Kreuzungsstelle durch Dehiscenz in Höhlencommunication, denn durch die isolirte Injection des einen Gefässes füllt sich auch das andere. Man muss also die Kreuzung als Anastomose auffassen, und erkennt zugleich in ihr den vorderen Abschluss des arteriellen *Circulus cephalicus*[2], dessen hinterer Abschluss in dem Zusammenfluss der Aortenwurzeln zum Stamme der Aorta gegeben ist. — Bei den Rochen schmelzen beide Arterien im Schädelbasalknorpel zu einem kurzen gemeinschaftlichen Stämmchen zusammen.

Dass dieser vordere Endzweig der *Carotis communis* der Haie, als *Carotis interna* gedeutet werden muss (wie bei den Rochen), unterliegt keinem Zweifel. Denn nach vollzogener Kreuzung legt er sich an die innere Oberfläche der Seitenwand der knorpeligen Schädelkapsel an (der rechte an die linke, der linke an die rechte), und sendet daselbst einen starken perforirenden Zweig in die Augenhöhle, welcher am Boden derselben mit dem gleich zu erwähnenden vierten, arteriellen Emissarium des venösen Kreisgefässes anastomosirt. Im weiteren Verlauf nach vorn schickt die *Carotis interna* einen zweiten Ast in die Augenhöhle ab, welcher längs des Knorpelstiels des Bulbus zum Augapfel gelangt. Hierauf löst sie sich in zwei Endzweige auf, deren stärkerer sich an die Gehirnbasis nach rückwärts umschlägt, um mit der aus der *Arteria medullae spinalis impar* entsprungenen *Arteria profunda cerebri* zu anastomosiren, während der andere Endzweig dem ungemein entwickelten *Bulbus olfactorius* angehört. Die Vertheilung dieses Gefässes stimmt also mit jener, wie sie bei den Rochen beschrieben wurde, bis auf Kleinigkeiten überein.

b) Der hintere Endzweig der *Carotis communis* ist der schwächste, aber der interessanteste von den dreien. Es findet sich kein Analogon desselben bei den Rochen. Er verläuft zwischen Schädelbasalknorpel und Schleimhaut des Gaumens, im Bogen nach ein- und rückwärts[3]. Am hinteren Ende dieses Knorpels, jedoch noch vor seiner Gelenksverbindung mit der Wirbelsäule, verschmelzen die beiderseitigen Gefässe zu einem einfachen, welches in der Medianlinie der Wirbelsäule nach rückwärts läuft, um sich in die Vereinigungsstelle der beiden zweiten Aortenwurzeln einzusenken. Dieses einfache unpaare Gefäss ist somit eigentlich schon Aorta, und die beiden aus der *Carotis externa* stammenden Wurzeln desselben, sind die ersten vordersten, wahren Aortenwurzeln. Bei feinen Injectionen lässt sich leicht erkennen, dass diese Aorta, welche Kopfaorta genannt zu werden verdient, durch eine in der Mittellinie des Schädelbasalknorpels nach vorn gehende Fortsetzung bis zur Eintrittsstelle der *Carotis interna* in die Schädelkapsel sich erstreckt[4].

Diese Kopfaorta nun ist es, welche die bei den Rochen als *Rami musculo-spinales* beschriebenen Zweige entsendet. Sie sind nicht symmetrisch gestellt, bald stärker, bald schwächer entwickelt, haben aber alle ein gemeinschaftliches Verlaufsgesetz, indem sie, nach Abgabe von Zweigen für die Rückenmuskeln, den Rückgratcanal betreten, wo sie an der unteren Fläche der *Medulla spinalis* zu einem unpaaren Längengefäss zusammentreten, welches auch bei den Rochen als *Arteria spinalis impar* vorhanden ist, und beim Übertritt des Rückenmarkes in die Schädelhöhle in zwei Gabelzweige zerfährt, welche mit den *Arteriae profundae*

---

[1] Tab. I, Fig. 1, lit. *b*.

[2] So nannte ich bei den Knochenfischen das kreisförmige, theils innerhalb, theils ausserhalb der Schädelbasis gelegene Gefäss, in welches die Kiemenvenen einmünden, und aus welchem die Kopfarterien und die Aorta hervorgehen.

[3] Tab. I, Fig. 1, lit *h*.

[4] Ibid. lit. *i*.

cerebri identisch sind, die *Arteriae auditivae internae* absenden, und mit den nach hinten umgeschlagenen Endästen der *Carotis interna* direct anastomosiren.

c) Der mittlere Endzweig der *Carotis communis* lässt keine andere Deutung zu, als jene einer *Carotis externa*[1]. Er wendet sich von seiner Ursprungsstelle zwischen *a* und *b* nach aussen, durchbohrt jenen seitlichen Flügel der *Cartilago basilaris cranii*, welcher den Boden der Augenhöhle bildet, versorgt den Bulbus, seine Muskeln und Lider, sendet auch zu den Wänden des vor dem Kiefersuspensorium befindlichen Spritzloches einen ernährenden Ast von erheblicher Stärke, vor diesem noch einen *Ramus temporalis* zur Seitengegend des Gesichtsschädels, und hält sich mit seinen Endverzweigungen an die Äste des *Trigeminus*, mit welchen er den Oberkieferknorpel überschreitet, um sich im Kaumuskelapparat, und in sämmtlichen Weichtheilen des Gesichts bis zur Schnauzenspitze hin zu verbreiten.

4. Der *Ramus anastomoticus s. communicans* zur *Carotis interna.*

Er fehlt bei den Rochen, und zeigt bei den Scyllien folgenden Verlauf. Er tritt aus dem, vom Zungenbein getragenen Bogen des venösen Kreisgefässes des ersten Kiemensackes hervor, kreuzt die Aussenfläche des Kiefersuspensoriums, dessen Muskeln er mit Zweigen betheilt, streicht an der vorderen Wand des Spritzloches vorbei, und krümmt sich zum Boden der Orbita herab, wo er durch abwärts perforirende Äste sich an der Ernährung des Gaumens und des Bewegungsapparates des Oberkiefergerüstes betheiligt. Hierauf zieht er schräge nach innen und vorn zur inneren Wand der Orbita, und anastomosirt daselbst direct mit dem von der *Carotis interna* in die Augenhöhle abgesendeten Aste. Immer zeichnet sich dieser *Ramus anastomoticus* durch die Gegenwart eines Wundernetzes aus, welches seine Continuität mehr weniger vollständig unterbricht. Es kommt dasselbe auch bei Haien vor, welche des Spritzloches entbehren, wie die Arten von *Carcharias* und *Zygaena*[2]. Die Form des Netzes weicht aber von der bekannten Form eines bipolaren Wundernetzes darin ab, dass die Richtung seiner Stämmchen nicht in der Richtung des Hauptgefässes liegt. Man muss sich vielmehr die Sache so vorstellen, als sei das Hauptgefäss an der Stelle des Netzes entzwei geschnitten, und die beiden Schnittenden etwas über einander geschoben. Aus jenem Gefässende, welches der Lage nach das untere ist, treten mehrere kurze und dicke Stämmchen hervor, welche parallel neben einander liegen, sich nur ein- oder zweimal theilen, und nachdem sie eine kurze Strecke vom Hauptgefäss nach aussen ablenkten, schlingenförmig umbeugen, um in das andere Gefässende in derselben Weise einzumünden, wie sie aus dem ersten hervorgetreten sind. Bei den meisten Haien perennirt dieses Wundernetz durch das ganze Leben des Thieres, bei einigen verfällt es einer Rückbildung, durch welche die Zahl seiner Stämmchen immer mehr abnimmt, bis zuletzt, wie es bei den Scyllien der Fall ist, nur zwei Schlingen erübrigen, welche möglicher Weise mit dem zunehmenden Wachsthum des Thieres vollständig eingehen. Diesem Sachverhalt nach kann die Spritzlochkieme kein respiratorisches Organ sein, wenigstens im erwachsenen Thiere nicht, wo sich nur eine schwache Spur dieses Organs vorfindet. Was sollte auch eine Kieme zu thun haben, welcher arterielles Blut zugeführt wird?

Hiemit erklärt sich auch die radicale Umänderung, welche die Blutgefässe der functionirenden Spritzlochkieme bei den Rochen erfahren haben. Die zuführende Schlagader der Spritzlochkieme kommt von der Augenhöhle her, wo sie zwar auch mit der *Carotis interna* in Anastomose steht, aber zugleich venöses Blut aus dem Augapfel aufgenommen hat, während das abführende Gefäss dieser Kieme, welches nur rein arterielles Blut führen kann, dieses in die Vene der Zungenbeinkieme ergiesst, welche es sofort in die vordere Aortenwurzel schafft. Eine aufmerksame Betrachtung der bildlichen Darstellung der Blutgefässe der Spritzlochkieme vom Glattrochen (mit perennirender Spritzlochkieme), welche ich meiner Abhandlung über das Gefässsystem der Rochen beigegeben habe[3], wird die bei den Haien vorkommenden Modificationen der

[1] Tab. I, Fig. 1, lit. *l*.
[2] Tab. III, Fig. 1 und 3.
[3] Tab. V.

betreffenden Gefässe leicht verstehen machen. Hätten die Haie eine functionirende Spritzlochkieme, und würde das Gefäss, welches ich als *Ramus anastomoticus* beschrieb, ein venöses Gefäss aus dem Auge aufnehmen, dann müsste die Blutbewegung im *Ramus anastomoticus* gerade die entgegengesetzte sein, und dieses Gefäss könnte nicht aus der Zungenbeinvene kommen, sondern müsste sich in dieselbe entleeren.

II. Venen des zweiten Kiemensackes.

Das venöse Kreisgefäss des zweiten Kiemensackes erzeugt eine starke dorsale, eine ventrale, und mehrere sehr unbedeutende intermediäre arterielle Verlängerungen, welche als *Arteriae branchiales* vorzugsweise die Constrictoren des zweiten, sowie jene des ersten und dritten Kiemensackes versehen.

Die dorsale Verlängerung wird zur dritten Aortenwurzel, welche, bevor sie in die untere Fläche des bereits durch den Confluxus der ersten und zweiten Wurzel gebildeten Aortenstammes einmündet, mit dem gleichen Gefäss der anderen Seite zu einem sehr kurzen gemeinschaftlichen Stämmchen zusammenfliesst, ein Verhalten, welches sich auch an den vierten und fünften Aortenwurzeln in ganz gleicher Weise wiederholt.

Die ventrale arterielle Verlängerung des zweiten Kiemensackes der Scyllien will ich *Arteria cardio-cardiaca* nennen, welcher etwas sonderbar klingende Name durch die nun folgende Beschreibung dieses Gefässes hinlänglich gerechtfertigt wird.

Ich sehe bei *Scyllium catulus* und *canicula* dieses Gefäss in schräge nach innen und hinten gehender Richtung an den Stamm der *Arteria branchialis communis* treten, und sich daselbst in zwei Äste theilen. Der eine, welchen ich *Ramus inferior* nennen will, legt sich an die untere Peripherie des Hauptstammes der Kiemenschlagader, sendet eine *Arteria nutriens recurrens (branchialis)* zum dritten Kiemensack, anastomosirt mit demselben Aste der anderen Seite, um sich gleich wieder von ihm zu trennen, und zum Ventrikel des Herzens auszulaufen. In der Furche zwischen Herzkammer und Wurzel der *Arteria branchialis communis* anastomosirt er neuerdings mit der gleichnamigen Arterie der anderen Seite, und zwar doppelt — an der unteren und oberen Gegend dieser Furche, — so dass ein vollständiger arterieller Kranz zu Stande kommt. Auf der Oberfläche des Herzfleisches zerfährt unser Ast in vier bis fünf Zweige, welche an der unteren und oberen Fläche des Herzens bis gegen die Spitze hin auslaufen, und nicht, wie es bei den Knochenfischen der Fall ist, blos die oberflächliche Rindenschicht des Herzfleisches, sondern die ganze Dicke der Kammerwand mit ihrem feinen Geäste durchdringen. — Aus der ersten Anastomose der beiderseitigen *Rami inferiores* tritt ein stärkeres unpaares Gefäss hervor, welches Haut und Musculatur der Kehle bis zum Schultergürtel hin mit Zweigen betheilt, und dicht an ihm ein schwächeres, welches als *Arteria nutritia* die primären Zweige der gemeinschaftlichen Kiemenschlagader bis in die Furchen der knorpeligen Kiemenbogen hinein begleitet.

Der zweite Theilungsast der *Arteria cardio-cardiaca*, als *Ramus superior*, legt sich an die untere Fläche der *Cartilago subpharyngea impar*, und verbindet sich gleichfalls mit einem entsprechenden Aste der gegenseitigen Schlagader, aus welcher Anastomose ein langer, auf der oberen Wand der gemeinschaftlichen Kiemenschlagader zum Herzen auslaufender Zweig hervorgeht, welcher aber nicht der Kammer, sondern der sehr umfangreichen Vorkammer angehört. Hierauf zieht die Fortsetzung des *Ramus superior* über dem Herzbeutel am Seitenrande der *Cartilago subpharyngea* nach rückwärts weiter, hängt mit den arteriellen Gefässen an der unteren Fläche der *Arteria branchialis communis* durch eine sehr stattliche Anastomose zusammen, gibt an die untere Commissur des vierten und fünften Kiemensackes ernährende Zweigchen, und setzt sich am hinteren Ende der *Cartilago subpharyngea* in den dicken Fleischbeleg der *Cardia* des Magens fort, in welchem er sich durch zahlreiche und dicke Anastomosen seiner Zweige unter sich, und mit jenen der anderen Seite, zu einem grobstämmigen Netz auflöst. Der linke *Ramus superior* übertrifft den rechten an Stärke. Die gleichen griechischen Namen für Herz und Magenmund, lassen für diesen arteriellen Gefässapparat keinen anderen Namen schmieden, als den einer *Arteria cardio-cardiaca*.

III. Venen des dritten, vierten und fünften Kiemensackes.

Die venösen Kreisgefässe dieser drei Säcke erzeugen, ausser sehr schwächlichen ernährenden Zweigchen für die Wände dieser Säcke, und ein paar noch feineren für die an die obere Commissur der Kiemensäcke grenzenden Rückgratsmuskeln, keine arteriellen Verlängerungen von Bedeutung. Da der fünfte Kiemensack nur an seiner vorderen Wand mit Kiemenblättchen besetzt ist, fehlt an ihm ein venöses Kreisgefäss, und die Venen der vorderen Blattreihe dieses Sackes werden sich in den hinteren Bogen des Kreisgefässes des vierten Kiemensackes entleeren müssen. Die fünfte Aortenwurzel führt somit das arterielle Blut aus den zwei letzten Kiemensäcken. Die Einmündung der beiderseitigen fünften Aortenwurzeln in die untere Aortenwand, geschieht, wie schon gesagt, mittelst eines kurzen gemeinschaftlichen Stammes, welcher so nahe an den gleichfalls auf die untere Fläche des Aortenstammes gerückten Ursprung der *Arteria coeliaca* herantritt[1], dass das durch die fünfte Aortenwurzel zugeführte Blut gleich in die *Coeliaca* gelangt. In derselben Beziehung steht der kurze gemeinschaftliche Stamm der beiden vierten Aortenwurzeln zu den *Arteriis subclaviis*. Es wird also nur das Blut der drei vorderen Aortenwurzeln für die Ernährung der hinteren Leibeshälfte verwendet.

Die *Arteria subclavia* der Scyllien unterscheidet sich von jener der Rochen in zwei Punkten. Erstens sendet sie keinen Ast zum Eierstock, dagegen einen sehr langen rückläufigen Zweig zu den Rückenmuskeln, welcher mit den aus dem Aortenstamm hervorkommenden *Arteriae musculo-spinales*, durch eine Suite transversaler Anastomosen in Verbindung steht. Zweitens bleibt sie von der Ernährung des Herzens gänzlich ausgeschlossen, da die bei den Rochen aus ihr entspringende *Arteria coronaria posterior* spurlos fehlt[2].

IV. Abweichungen bei den übrigen Haien.

Ich will nun in Kürze zusammenstellen, welche Abweichungen von der hier gegebenen Schilderung der arteriellen Kopfgefässe bei den Scyllien, bei den übrigen Gattungen der Haie vorkommen. Kleinigkeiten übergehend, hebe ich blos auffallendere Unterschiede hervor.

A. ***Squatina vulgaris,*** Risso.

Bei dieser den Übergang der Haie zu den Rochen vermittelnden Gattung, zeichnet sich die ventrale Verlängerung des venösen Kreisgefässes des ersten Kiemensackes durch einen ungewöhnlich starken *Ramus branchialis* aus, welcher zwischen Unterkiefer und Zungenbein dem dorsalen Ende dieses Kiemensackes zustrebt, und in den das Kiefersuspensorium umgreifenden *Ramus anastomoticus* zum Augenhöhlenast der *Carotis interna* einmündet. Der *Ramus anastomoticus* wird durch die Aufnahme dieses Gefässes bedeutend verstärkt. Er lässt an der vorderen Wand des weiten Spritzloches, dessen Kieme selbst bei kleinen Exemplaren von nur 12 Zoll Länge gänzlich verstrichen ist, nur eine Andeutung eines Wundernetzes erkennen, indem er drei kurze und dicht zusammenstehende Äste an die Spritzlochwand abgibt, welche einfache, einmal um ihre Axe gedrehte Schlingen bilden, deren absteigende Schenkel wieder in den Hauptstamm des Gefässes zurückkehren. Die Gattungen *Scymnus* und *Lamna*, deren Spritzlochkiemen vollständig obsolesciren, habe ich auf das Verhalten des Spritzloch-Wundernetzes nicht untersuchen können.

Die ventrale Verlängerung der zweiten Kiemensackvene steht mit demselben Gefäss der anderen Seite über der gemeinschaftlichen Kiemenschlagader in querer anastomotischer Verbindung. Das rechtseitige Gefäss versorgt allein das Herz mit einem starken, am Kiemenschlagaderstamme zur Herzbasis laufenden Aste, während der correspondirende linke, von fast capillarer Feinheit, nur den Bulbus dieses Hauptstammes ernährt. Die Fortsetzung des Gefässes hält sich an die seitliche Wand des Herzbeutels, versorgt diesen

[1] Tab. I, Fig. 1, lit. *t*.
[2] Lib. cit. Tab. II, lit. *m*.

Digitised by the Harvard University, Ernst Mayr Library of the Museum of Comparative Zoology (Cambridge, MA); Original Download from The Biodiversity Heritage Library http://www.biodiversitylibrary.org/; www.biologiezentrum.at

und das Diaphragma, und begibt sich dann an den inneren Rand des Schulterknorpels *(Os coracoideum)*, wo er mit einem daselbst von oben herabkommenden starken Zweige der Schlüsselbeinarterie anastomosirt. *Cardia* und Banchmuskeln erhalten keine Zweige von dieser Arterie.

Die ventralen Verlängerungen der Venen der drei folgenden Kiemensäcke functioniren nur als Branchialarterien.

Sehr abweichend zeigt sich die als dorsale Verlängerung der Venen des ersten Kiemensackes gegebene *Carotis communis*. Zwar löst sie sich wie bei den Scyllien in drei Zweige auf, welche als *Carotis externa*, *Carotis interna*, und vordere Aortenwurzel bestimmt wurden. Aber jeder dieser Zweige entfernt sich von dem Typus der Scyllien durch sehr auffallende Modificationen. So ist die *Carotis externa* sehr schwach, durchbohrt den Boden der Augenhöhle hinter der Rachenöffnung des Spritzcanals, betheiligt sich gar nicht an der Ernährung der Muskeln und der übrigen Umgebungen des Augapfels, welche von dem oben erwähnten *Ramus anastomoticus* ihre Blutzufuhr erhalten, und verliert sich mit spärlichen Ramificationen in der Kiefer- und Schläfegegend.

Die *Carotis interna* strebt mit demselben Gefäss der anderen Seite der Medianlinie der Schädelbasis zu, tritt in diese ein, kreuzt sich aber nicht mit der anderen, sondern verschmilzt mit ihr wie bei den Rochen zu einem kurzen gemeinschaftlichen Stämmchen, welches sich, nach seinem Eintritte in die Schädelhöhle, in zwei Zweige theilt, die sich so verhalten, wie es die inneren Carotiden der Scyllien nach der Kreuzung gethan haben. Aus der linken *Carotis interna* geht, vor ihrem Eintritt in den knorpeligen Schädelgrund eine sehr stattliche Schlagader ab, welche sich in den Weichgebilden verliert, die zwischen Oberkiefer und Schnauze lagern. Auf der rechten Seite fehlt er, da der linkseitige durch entsprechende Zweige seine Dienste übernimmt.

Das auffallendste Verhalten zeigt der dritte Ast der gemeinschaftlichen *Carotis*. Er stellt die vorderste Aortenwurzel dar, welche sich aber nicht, wie bei *Scyllium*, mit demselben Gefäss der anderen Seite zu einer unpaaren und medianen Kopfaorta verbindet, sondern getrennt von ihr bleibt, auf der unteren Fläche des Schädel-Basalknorpels und später der Wirbelsäule nach hinten zieht, an jeder Commissur der bei *Squatina* sehr deutlich zu unterscheidenden Wirbelkörper, ein aufwärts perforirendes Ästchen in den Rückgratscanal absendet, und am neunten Wirbel, wo sich die aus dem ersten Kiemensacke stammende zweite Aortenwurzel mit der entgegengesetzten zum Aortenanfang verbindet, in diese Wurzel einmündet.

Die beiden letzten (fünften) Aortenwurzeln vereinigen sich zum Stamm der *Arteria coeliaca*. Die Vereinigungsstelle steht durch Dehiscenz mit dem Aortenlumen in spaltförmiger Verbindung.

Die *Arteriae subclaviae* entspringen nicht an der Einmündung der vierten Aortenwurzeln in die Aorta, sondern etwas hinter dem Zusammenfluss der fünften zum Stamme der *Coeliaca*, — die rechte etwas vor der linken.

B. *Acanthias vulgaris*, Cuv.

Bei dem gemeinen Dornhai, welcher eine sehr grosse Schilddrüse besitzt, zeichnet sich entsprechend die aus den Venen des ersten Kiemensackes abgeleitete *Arteria thyreo-maxillaris* durch Stärke aus. Zweige von ihr gelangen hinter dem Kiefergelenk bis zur Scheitelfläche des Kopfes.

Von den ventralen Verlängerungen der Venen des zweiten Kiemensackes versorgt (wie bei *Squatina*) nur die rechte das Herz. Die linke verliert sich blos im Bulbus. Die rechte setzt sich am Seitenrand der *Cartilago subpharyngea* bis zum Diaphragma fort, anastomosirt aber nicht mit der Schlüsselbeinarterie, sondern verliert sich in den Muskeln, welche am Schultergürtel angreifen.

Die *Carotis interna* kreuzt sich mit der entgegengesetzten im Basalknorpel des Schädels. Bei *Spinax* liegen beide parallel neben einander, und werden durch einen sehr kurzen Querast mit einander verbunden.

Sehr schön präsentirt sich das Wundernetz am *Ramus anastomoticus*[1]. Dasselbe liegt unter der Knorpelplatte, welche die vordere Wand des Spritzloches stützt. Sein Bau ist folgender. Beiläufig in der Mitte

[1] Tab. I, Fig. 2, lit.

des Weges, welchen diese Arterie zu durchmessen hat, erzeugt sie eine dicht stehende Reihe von 10 Seitenästchen, welche auf der äusseren Fläche der Schleimhautauskleidung des Spritzcanals parallel nach aufwärts laufen. Das erste davon ist das stärkste. Die folgenden nehmen successive an Dicke ab, und das letzte, schwächste, ist zugleich die fast haarfein gewordene Fortsetzung des hier wie abgebrochen endigenden *Ramus anastomoticus*. Die zwei ersten dicksten Seitenzweigchen theilen sich gleich nach ihrem Ursprung gabelförmig, wodurch die Zahl aller parallel aufsteigenden Gefässe 12 beträgt. Nach einem Verlauf von anderthalb bis dritthalb Linien biegen alle diese Gefässe schlingenförmig um, die absteigenden Schenkel legen sich, obwohl nicht ganz regelmässig, etwas spiral um die aufsteigenden herum, anastomosiren wohl auch mit ihnen durch sehr kurze und dicke Queräste, und treten schliesslich zu einem Geflecht zusammen, aus welchem sich die zur Augenhöhle gehende Fortsetzung des *Ramus anastomoticus* als neu entstandene Arterie hervorbildet. Das Ende des zuführenden, und der Anfang des ableitenden Stückes des durch das Wundernetz unterbrochenen Gefässes liegen dicht aneinander, das letztere zugleich über dem ersteren, d. h. näher an der Scheitelmündung des Spritzcanals. Das Netz selbst besteht somit aus einer aufsteigenden und einer absteigenden Gefässreihe, welche man von einander abpräpariren, und dadurch das Netz in eine rhombische Fläche ausbreiten kann, an deren beiden längeren Rändern das Ende des zuführenden und der Anfang des abführenden Stückes des *Ramus communicans* lagern. Von der einstigen Kieme des Spritzloches haben sich zwölf longitudinale Schleimhautwülste erhalten, welche in ihrer ganzen Länge mit der vorderen Wand des Spritzcanals verwachsen sind, und deren Richtung unter sich, und mit jener der Gefässchen des Wundernetzes parallel ist. Das untersuchte Exemplar war über 2 Fuss lang.

Die beiden vorderen Aortenwurzeln aus der *Carotis communis* bleiben wie bei *Squatina* getrennt [1], treffen aber viel früher auf die zweite (schon am Körper des vierten Wirbels).

C. *Mustelus plebejus*, Bonap.

Bei dem Glatthaien zeichnet sich die *Arteria thyreo-maxillaris* durch auffallende Stärke aus [2]. Bei *Mustelus plebejus*, Bonap. und *Mustelus laevis*, Risso verlängert sie sich an den Mundwinkeln zum Kiefersuspensorium hin, und anastomosirt daselbst mit dem *Ramus anastomoticus*, welcher nicht einfach, sondern doppelt aus der Zungenbeinkieme hervortritt. Gleiche Stärke zeigt die *Carotis externa*, welche, nachdem sie den knorpeligen Boden der Augenhöhle nach aufwärts perforirte, einen Zweig zur hinteren Wand des Spritzcanals entsendet, welcher, ohne ein Wundernetz zu bilden, im Schläfemuskel und in den Zurückziehern des Zungenbeins endet.

Nach ihrem Übertritt in das Gesicht, schickt sie einen mächtigen, rückläufigen Ast dem Masseter zu, und löst sich in zwei Zweige auf, welche die Riechkapsel oben und unten umgreifen [3], und nachdem sie einen vollständig geschlossenen Kranz um dieselbe bildeten, als *Arteriae rostrales* endigen.

Die *Carotis interna* kreuzt sich wie beim Hundshai mit ihrem Gespann im Basalknorpel des Schädels [4].

Die vordere Aortenwurzel entspringt *vis-à-vis* der *Carotis externa*, und verschmilzt am hinteren Rande der Schädelkapsel mit jener der anderen zur unpaaren Kopfaorta [5]. Bevor diese Verschmelzung stattfindet, schickt jede dieser Aortenwurzeln einen *Ramus perforans* in die Schädelhöhle, welcher mit der *Profunda cerebri* anastomosirt. Die unpaare Kopfaorta selbst gibt unsymmetrisch gestellte *Rami musculo-spinales* ab, und nimmt in der Gegend des vierten Wirbels die zweiten Aortenwurzeln aus dem ersten Kiemensack auf.

Der *Ramus communicans*, welcher, wie gesagt, doppelt aus der Zungenbeinkieme hervorgeht, und einen anastomotischen Zuzug von der *Arteria thyreo-maxillaris* erhält, bildet an der vorderen Wand des Spritzcanals ein sechsstämmiges Wundernetz [6], dessen Bau mit jenem der Dornhaie übereinstimmt.

---

[1] Tab. I, Fig. 2, lit. *k*.
[2] Tab. II, Fig. 2, lit. *a*.
[3] Tab. I, Fig. 3, lit. *d*. *d*.
[4] Tab. I, Fig. 4, lit. *d*.
[5] Tab. II, Fig. 1, lit. *d* und *e*.
[6] Tab. I, Fig. 3, lit. *i*.

Der Stamm der Schlüsselbeinarterien, durchbohrt, nachdem er die Aussenfläche der Brustflosse versorgte, das untere Ende des Coracoidknorpels, um sich in zwei Zweige zu spalten, welche als Radial- und Ulnararterie sich in der Musculatur auf der inneren Flossenfläche auflösen, ohne eine bogenförmige Verbindung einzugehen. Diese Durchbohrung des Schultergürtels durch die Schlüsselbeinarterie findet auch bei den übrigen Haien und Hairochen statt.

Ein sehr auffälliges Verhalten zeigen die ventralen arteriellen Verlängerungen sämmtlicher Kiemenvenen bei *Mustelus stellatus*, Risso[1]. Diese, an der ventralen Commissur der Kiemensäcke je Einer Seite hervortretenden Gefässe werden durch Anastomosen, welche sie sich einander zusenden, zu einem Netz verbunden. Beide Netze convergiren gegen den Bulbus der Haupt-Kiemenschlagader, wo sie confluiren, und die *Arteriae coronariae*, zwei untere und zwei obere, aus sich hervortreten lassen. Nach rückwärts zu verarmt das Netz, und geht in eine einfache, am Seitenrande des medianen Rachenknorpels nach hinten auslaufende Arterie über, welche sich im Diaphragma, im Muskelbeleg der *Cardia*, und in den Anheftungen der Bauchmuskeln verliert.

D. *Zygaena malleus*, Cuv.

Die Hammerhaie zeichnen sich vor den übrigen *Squalidae* durch zwei Eigenthümlichkeiten ihrer Kopfarterien aus. Die erste besteht in einem ausgezeichnet gerankten Verlauf der *Carotis communis* und des *Ramus communicans*. Diese beiden Arterien bilden förmliche Knäuel[2], welche sich abwickeln lassen. Bei keinem anderen Hai begegnet man dieser auffallenden Verlaufsweise der genannten Arterien. An der *Carotis communis* beginnt die Verknäuelung schon vor ihrer Theilungsstelle, setzt sich auf den Verlauf der *Carotis externa*, und auf jenen der *interna* fort, hört jedoch an letzterer vor ihrem Eintritt in die Schädelbasis auf.

Zweitens treten aus den ventralen Commissuren sämmtlicher Kiemensäcke arterielle Gefässe hervor, deren jedes mit seinem nächst vorderen und hinteren Nachbar anastomotisch verbunden wird. Aus dieser Kette von Anastomosen entwickeln sich beiderseits drei grössere, horizontal nach innen ziehende Arterien, welche an der linken Seite des Hauptstammes der Kiemenarterie zu einem einfachen, geradlinigen, und sehr stattlichen Gefäss zusammentreten[3]. Dieses verlängert sich nach vorn als *Arteria thyreoidea impar*, und verliert sich nach hinten als *Arteria epigastrica*, welche sich in der Bauchmusculatur weit nach rückwärts, bis in die Gegend des Beckens verfolgen lässt. Bulbus und Herz erhalten von dieser Quelle ihre ernährenden Schlagadern.

Die *Carotis interna* kreuzt sich im Schädel-Basalknorpel mit jener der anderen Seite. Sie erzeugt, vor ihrem Eintritte in die Schädelbasis, einen fast capillaren vorderen Aortenbogen[4], welcher sich weit hinten in den Zusammenfluss der beiden zweiten Aortenwurzeln einsenkt, und vier paarige *Rami musculo-spinales* entsendet.

Der aus der Zungenbeinkieme stammende *Ramus anastomoticus* bildet, obwohl das Spritzloch fehlt, ein dicht gedrängtes sechsstämmiges Wundernetz, dessen Stämmchen durch ihr starkes Caliber imponiren. Fig. 3 auf Tab. III, stellt dasselbe in etwas vergrössertem Massstabe dar[5].

E. *Pristis antiquorum*, Lath.

Die Kopfschlagadern dieses Hairochen richten sich gänzlich nach dem Typus der *Rajidae*. Es fehlt deshalb die unpaare Kopfaorta mit ihren beiden vorderen Wurzeln, die inneren Carotiden verschmelzen in der

---

[1] Tab. II, Fig. 2.
[2] Tab. III, Fig. 1.
[3] Tab. III, Fig. 2, lit. *a* und *b*.
[4] Tab. III, Fig. 1, lit. *g*.
[5] Von natürlicher Grösse erscheint es in Fig. 1 derselben Tafel, lit *e*.

Digitised by the Harvard University, Ernst Mayr Library of the Museum of Comparative Zoology (Cambridge, MA); Original Download from The Biodiversity Heritage Library http://www.biodiversitylibrary.org/; www.biologiezentrum.at

Schädelbasis zu einem kurzen gemeinschaftlichen Stämmchen, und die beiden ventralen arteriellen Verlängerungen des zweiten Kiemensackes bilden mit einem Contingent des dritten, eine für das Herz und die Bauchmusculatur bestimmte paarige Schlagader. Ein Wundernetz am *Ramus anastomoticus* scheint wie bei *Torpedo* zu fehlen. Die Injection gelang an dem kleinen, noch mit dem Dottersack versehenen und lange Zeit in Spiritus aufbewahrten Exemplare nicht so vollständig, um hierüber eine bestimmte Angabe machen zu können.

Schlussbemerkung.

Die Präparation der Kopfarterien der Haifische lässt sich ohne vorläufige Gefässinjection nicht wohl vornehmen. Die Injection wird mit etwas feinerer Masse durch die *Coeliaca*, und zwar aortenwärts gemacht. Die Kopfarterien und die venösen Antheile der Kiemengefässe füllen sich sehr leicht. Man präparirt zuerst die an den unteren Commissuren der Kiemensäcke hervortretenden Arterien des Mundhöhlenbodens, des Kiemengerüstes und des Herzens. Ist man damit fertig, schneidet man von dem einen Mundwinkel mit einer starken Scheere durch die Mitte der Kiemensäcke dieser Seite bis zur Brustflossenwurzel, wiederholt den Schnitt auf der anderen Seite in derselben Weise, und hat sich dadurch einen Lappen gebildet, welcher gegen den Bauch herabgeschlagen wird, um die an der Schädelbasis und an der unteren Fläche der vorderen Wirbel befindlichen Aortenwurzeln blosszulegen, was sehr leicht geht, da man nur die Schleimhaut des Schädelgrundes und der oberen Rachenwand abzutragen hat. Der *Ramus anastomoticus*, die Gefässe der Augenhöhle und der Schädelhöhle, müssen von oben her in Angriff genommen werden.

Dieses Wenige genügt, um demjenigen als Anhaltspunkt zu dienen, welcher die mir bei dieser Arbeit nicht zu Gebote gestandenen Gattungen *Scymnus* und *Lichia*, und die durch die Vermehrung ihrer Kiemensäcke interessanten Arten von *Notidanus (Hexanchus* und *Heptanchus)* in Hinsicht auf die Zahl ihrer Aortenwurzeln, und auf das Vorkommen eines Spritzloch-Wundernetzes untersuchen will.

Digitised by the Harvard University, Ernst Mayr Library of the Museum of Comparative Zoology (Cambridge, MA); Original Download from The Biodiversity Heritage Library http://www.biodiversitylibrary.org/; www.biologiezentrum.at

ERKLÄRUNG DER ABBILDUNGEN.

TABULA I.

Fig. 1. Die Kopfarterien mit den Aortenwurzeln von *Scyllium canicula.*

A, A. Contour der Schädelhöhle.
B, B. Augäpfel.
C, C. Spritzlöcher.
a. Carotis communis.
b. Carotis interna.
c. Kreuzung derselben mit jener der anderen Seite im Knorpel des Schädelgrundes.
d. Anastomose derselben mit dem *Ramus anastomoticus* in der Augenhöhle.
e. Arteria ophthalmica.
f. Nach hinten umgeschlagener Endast der *Carotis interna* zur Verbindung mit der *Profunda cerebri.*
g. Ast zum *Bulbus olfactorius.*
h. Vordere Aortenwurzel aus der *Carotis communis.*
i, i. Unpaare Kopfaorta.
k. Stärkster *Ramus musculo-spinalis* derselben, dessen nach vorn gerichteter, abgeschnittener Zweig, die *Arteria spinalis impar* bilden hilft.
l. Carotis externa, zur Schläfe und zum Spritzloch feine Äste abgebend.
m. Ramus anastomoticus, von der Vene der Zungenbeinkieme zur *Carotis interna* gehend.
n. Zweite Aortenwurzel aus der dorsalen Commissur des venösen Kreisgefässes des ersten Kiemensackes.
o. Dritte Aortenwurzel aus dem zweiten Kiemensack.
p. Vierte Aortenwurzel aus dem dritten Kiemensack.
q. Fünfte Aortenwurzel aus dem vierten Kiemensack und aus der vorderen Wand des fünften (die hintere trägt kein Kiemenblättchen).
r. Aortenstamm.
s. Arteria subclavia.
t. Arteria coeliaca.

Fig. 2. Kopfarterien von *Acanthias vulgaris,* bei unterer Ansicht des Schädels.

a. Der dem Zungenbein angehörige Schenkel des venösen Kreisgefässes des ersten Kiemensackes.
b. Ventrale Commissur des venösen Kreisgefässes des ersten Kiemensackes, aus welcher die zweite Aortenwurzel hervorgeht.
c. Carotis communis.
d. Carotis externa.
e. Carotis interna, convergirend und im Schädel-Basalknorpel sich kreuzend mit jener der anderen Seite. Die Fortsetzung des Gefässes innerhalb des Schädelknorpels wurde mit matter Farbe dargestellt.
f. Nach hinten sich umschlagende Fortsetzung der *Carotis interna,* zur Anastomose mit der *Profunda cerebri.*
g. Ramus anastomoticus zur *Carotis interna.*
h. Zusammenfluss desselben mit dem von der *Carotis interna* in die Augenhöhle abgesandten Aste.
i. Spritzlochwundernetz des *Ramus anastomoticus.* Dasselbe ist nur schematisch gehalten.
k. Vordere Aortenwurzel, welche sich aber nicht mit jener der anderen Seite zu einer unpaaren Kopfaorta verbindet, sondern bei *l* in die zweite Aortenwurzel einmündet.
m. Rami musculo-spinales der vorderen Aortenwurzel.
n, o und *p.* Dritte bis fünfte Aortenwurzel.

Digitised by the Harvard University, Ernst Mayr Library of the Museum of Comparative Zoology (Cambridge, MA); Original Download from The Biodiversity Heritage Library http://www.biodiversitylibrary.org/; www.biologiezentrum.at

Fig. 3. Seitenansicht der Kopfarterien von *Mustelus plebejus.*

A. Augenhöhle, deren Bulbus exstirpirt wurde.
B. Masseter.
C. Riechkapsel.
a. Eintritt der *Carotis externa* in die Augenhöhle.
b. *Ramus temporalis* derselben.
c. *Ramus massetericus.*
d. Nasenkapseläste mit ihrer ringförmigen Anastomose.
e. *Arteria rostralis superior et inferior.*
f. *Ramus frontalis.*
g. Die zwei Ursprungswurzeln des *Ramus anastomoticus* aus der Vene der Zungenbeinkieme.
h. Die dritte Ursprungswurzel dieses *Ramus anastomoticus* aus der *Arteria thyreo-maxillaris.*
i. Spritzloch-Wundernetz desselben, mit einer vor ihm befindlichen Insel.
k. Zusammenmündung des *Ramus anastomoticus* mit dem in die Augenhöhle eindringenden Aste der *Carotis interna.*
l. *Arteria ophthalmica* mit dem Sehnerv in die Orbita eintretend.

Fig. 4. Ansicht der Gehirngefässe von *Mustelus plebejus* nach entferntem Gehirn.

a *Arteria spinalis impar.*
b. Theilung derselben in die beiden *Profundae cerebri.*
c, c. *Rami spinales* der zwei vordersten *Arteriae musculo-spinales,* welche die *Spinalis impar* zusammensetzen.
d. Kreuzung der inneren Carotiden.
e. Ast der *Carotis interna,* welcher in die Augenhöhle geht, zur Verbindung mit dem *Ramus anastomoticus.*
f. *Arteria ophthalmica.*
g. Ast zum *Bulbus olfactorius.*
h. Umbeugungsstelle der *Carotis interna,* um mit der *Profunda cerebri* zu anastomosiren.

TABULA II.

Fig. 1. Ventrale Ansicht der fünf Aortenwurzeln von *Mustelus laevis.*

a. Dorsale Commissur des venösen Kreisgefässes des ersten Kiemensackes.
b. *Carotis communis.*
c. *Carotis interna.*
d. Vordere Aortenwurzel.
e. Unpaare Kopfaorta, mit ihren *Rami musculo-spinales.*
f. Vorderster *Ramus musculo-spinalis,* welcher aus der vorderen Aortenwurzel entspringt, und unrichtiger Weise für die *Carotis interna* genommen werden könnte.

Die übrigen vier Aortenwurzeln sind ohne Bezeichnung kenntlich.
Die *Arteria coeliaca* entsteht zunächst durch die Vereinigung der beiderseitigen fünften Aortenwurzeln.
Der Ursprung der *Arteria subclavia* entspricht der Vereinigung der vierten Aortenwurzeln.

Fig. 2. Das an der unteren Commissur der Kiemensäcke lagernde arterielle Gefässnetz von *Mustelus stellatus,* sammt seinen Beziehungen zum Herzen, zum Bulbus des Hauptstammes der Kiemenarterien, und zu den Kiemenspalten.

a. *Ramus thyreo-maxillaris.*
b, b, b, b. *Arteriae branchiales (nutrientes branchiarum).*
c. *Plexus arteriosus cardiacus.*
d. *Arteria epigastrica.*
e. Abgeschnittener Stamm der *Arteria branchialis.*

TABULA III.

Fig. 1. Ventrale Ansicht des Kopfskelets mit den Aortenwurzeln und der Verzweigung der Kopfschlagadern von *Zygaena malleus.*

a. *Carotis communis.*
b. *Carotis externa.*
c. *Carotis interna.* Kreuzung der beiden inneren Kopfarterien im knorpeligen Schädelgrund.
d. *Ramus anastomoticus* aus der Zungenbeinkieme.
e. Wundernetz desselben an der Stelle des verwachsenen Spritzloches.

Digitised by the Harvard University, Ernst Mayr Library of the Museum of Comparative Zoology (Cambridge, MA); Original Download from The Biodiversity Heritage Library http://www.biodiversitylibrary.org/; www.biologiezentrum.at

f. Anastomose desselben mit dem in die Augenhöhle gelangenden Ast der *Carotis interna.*

g. Vordere Aortenwurzel aus der *Carotis interna.*

h. Unpaare Kopfaorta mit den *Rami musculo-spinales.*

Die übrigen Aortenwurzeln, und das Verhältniss der zwei letzten zur *Arteria coeliaca* und zur *Subclavia*, sind ohne Bezeichnung kenntlich.

Fig. 2. Boden der Mund- und Rachenhöhle. Darstellung der Anastomosen der ventralen Verlängerungen sämmtlicher Kiemenvenen, und ihre Vereinigung zu einer am Stamme der Kiemenarterie anliegenden unpaaren Schlagader *a*, welche nach vorn die *Arteria thyreoidea impar b* zur Schilddrüse sendet, und nach hinten in die unpaare *Arteria epigastrica c* fortläuft.

Fig. 3. Das Spritzloch-Wundernetz von *Zygaena malleus*, dreimal vergrössert.

Digitised by the Harvard University, Ernst Mayr Library of the Museum of Comparative Zoology (Cambridge, MA); Original Download from The Biodiversity Heritage Library http://www.biodiversitylibrary.org/; www.biologiezentrum.at

Digitised by the Harvard University, Ernst Mayr Library of the Museum of Comparative Zoology (Cambridge, MA); Original Download from The Biodiversity Heritage Library http://www.biodiversitylibrary.org/; www.biologiezentrum.at

Fig. 2.

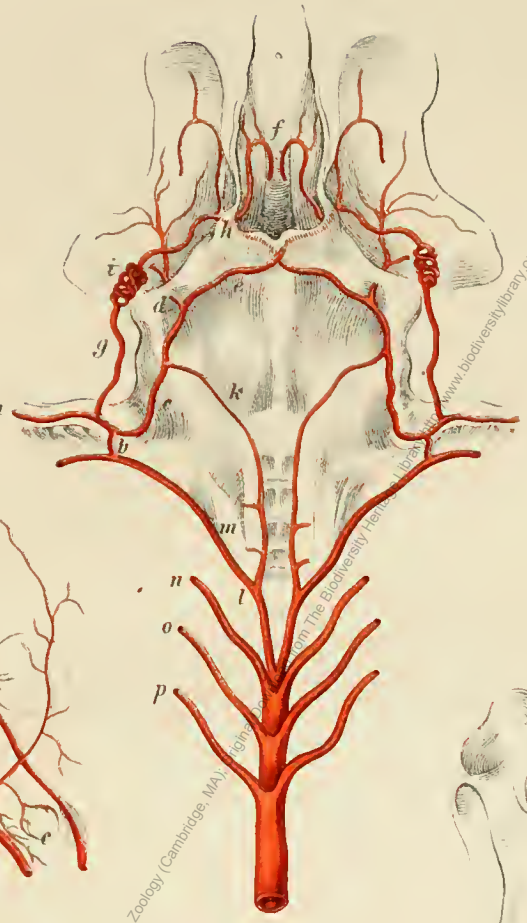

Fig. 1.

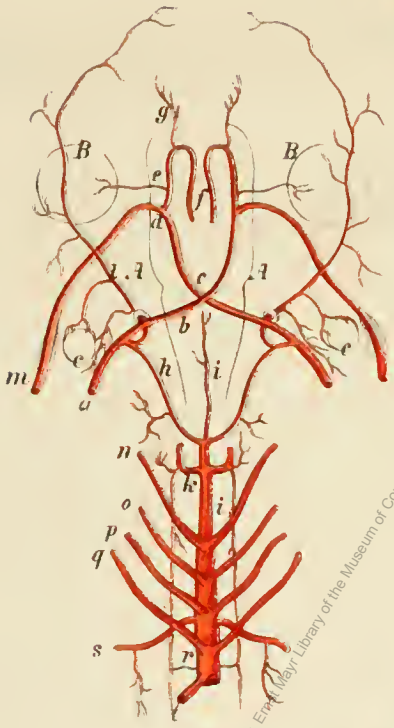

Fig. 4.

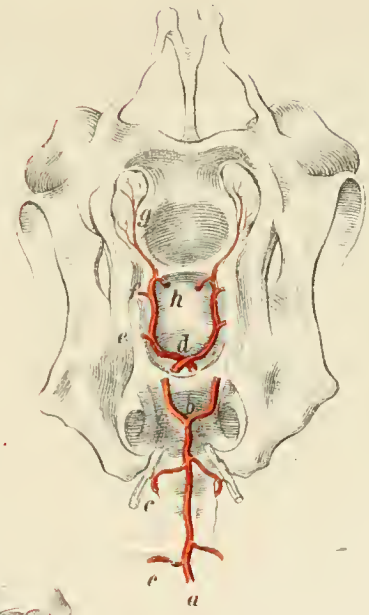

Fig. 3.

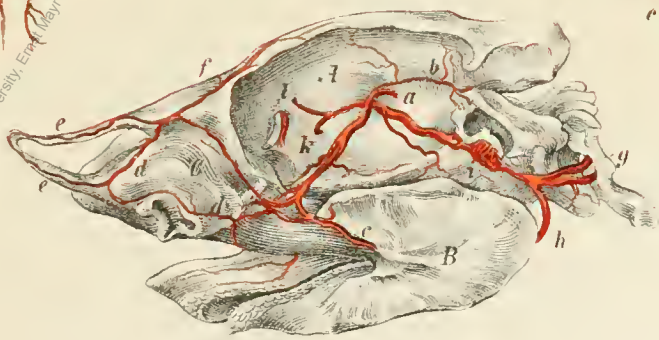

Digitised by the Harvard University, Ernst Mayr Library of the Museum of Comparative Zoology (Cambridge, MA); Original Download from The Biodiversity Heritage Library http://www.biodiversitylibrary.org/; www.biologiezentrum.at

Gem. v. Dr. A. Elfinger lith. v. Dr. C. Heitzmann

Aus der k. k. Hof- u. Staatsdruckerei.

Denkschriften d. k. A. d. W. math. naturw. Cl. XXXII. Bd. 1871.

Digitised by the Harvard University, Ernst Mayr Library of the Museum of Comparative Zoology (Cambridge, MA); Original Download from The Biodiversity Heritage Library http://www.biodiversitylibrary.org/; www.biologiezentrum.at

Fig. 1.

Fig. 2.

Digitised by the Harvard University, Ernst Mayr Library of the Museum of Comparative Zoology (Cambridge, MA); Original Download from The Biodiversity Heritage Library http://www.biodiversitylibrary.org/; www.biologiezentrum.at

Aus der k. k. Hof u. Staatsdruckerei.

Digitised by the Harvard University, Ernst Mayr Library of the Museum of Comparative Zoology (Cambridge, MA); Original Download from The Biodiversity Heritage Library http://www.biodiversitylibrary.org/; www.biologiezentrum.at

Fig. 1.

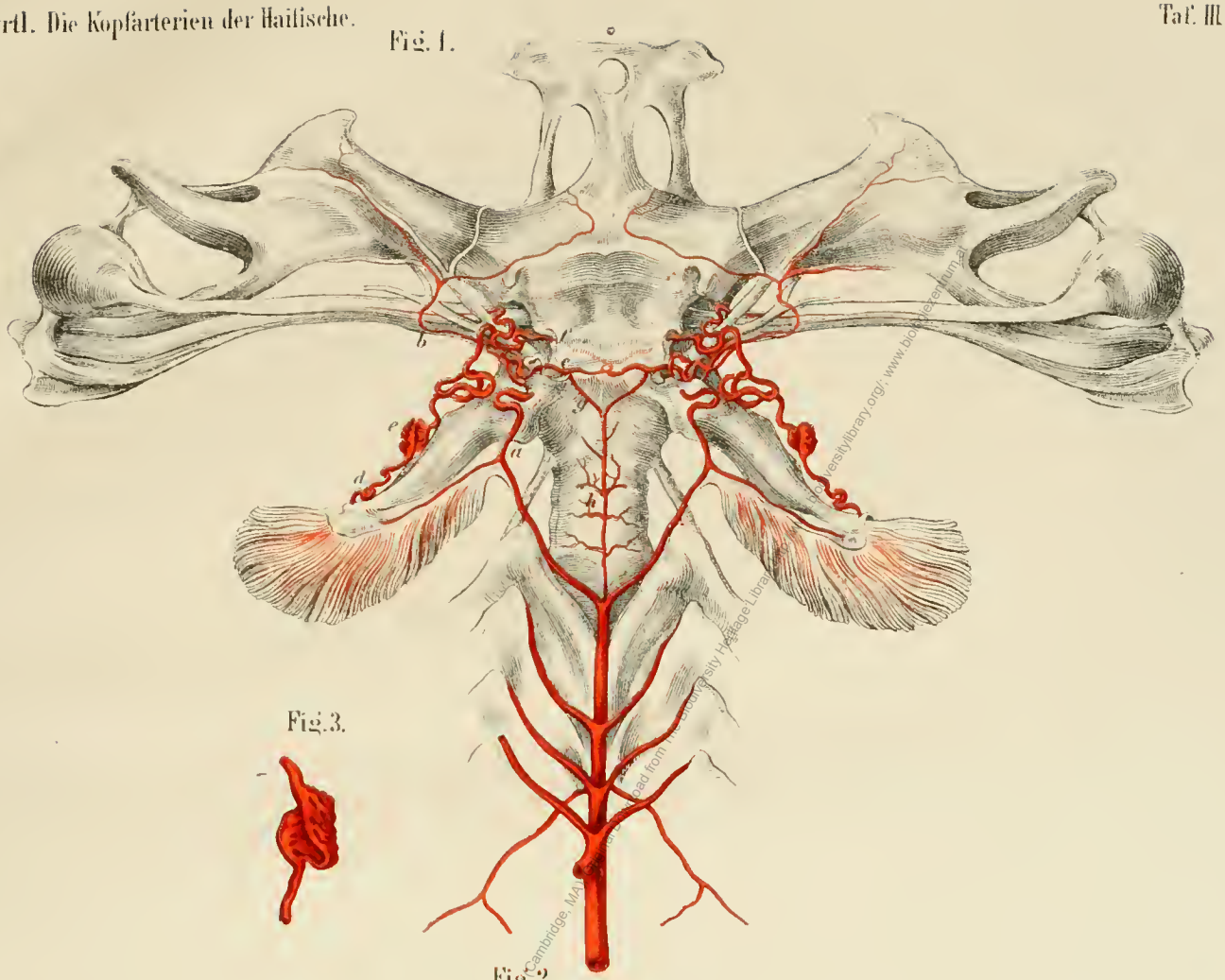

Fig. 3.

Fig. 2.

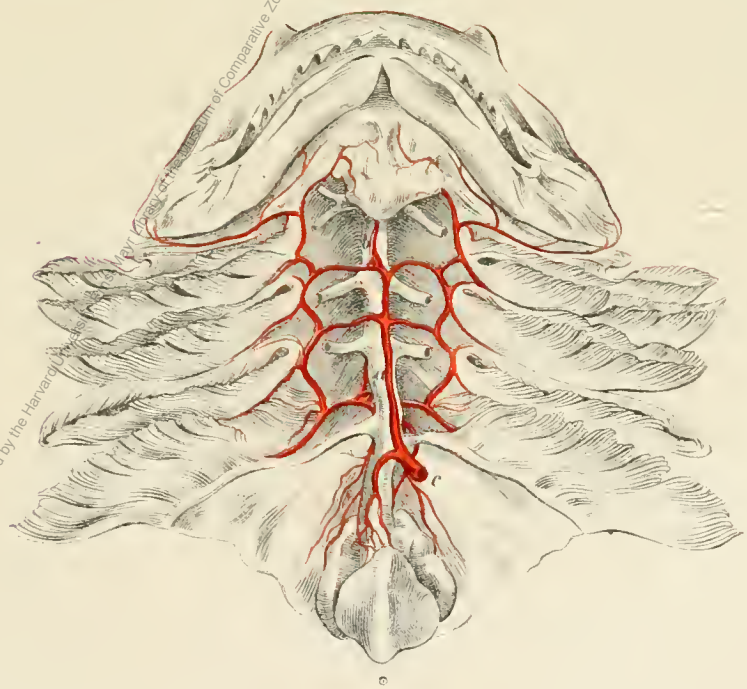

Digitised by the Harvard University, Ernst Mayr Library of the Museum of Comparative Zoology (Cambridge, MA); Original Download from The Biodiversity Heritage Library http://www.biodiversitylibrary.org/; www.biologiezentrum.at

ZOBODAT - www.zobodat.at

Zoologisch-Botanische Datenbank/Zoological-Botanical Database

Digitale Literatur/Digital Literature

Zeitschrift/Journal: Denkschriften der Akademie der Wissenschaften.Math.Natw.Kl. Frueher: Denkschr.der Kaiserlichen Akad. der Wissenschaften. Fortgesetzt: Denkschr.oest.Akad.Wiss.Mathem.Naturw.Klasse.

Jahr/Year: 1872

Band/Volume: 32_1

Autor(en)/Author(s): Hyrtl Joseph

Artikel/Article: Die Kopfarterien der Haifische. (Mit 3 Tafeln.) 263-275