UBER DEN

CIRCULATIONS-APPARAT IN DER NASENSCHLEIMHAUT.

VON

PROF. DR. E. ZUCKERKANDL.

(Mit 5 Tafeln.)

(VORGELEGT IN DER SITZUNG AM 8. MAI 1884.)

Digitised by the Harvard University, Ernst Mayr Library of the Museum of Comparative Zoology (Cambridge, MA); Original Download from The Biodiversity Heritage Library http://www.biodiversitylibrary.org/; www.biologiezentrum.at

Die Circulationsverhältnisse der Nasenschleimhaut und ihrer in die Sinuse fortgesetzten Anhänge sind noch nicht genügend gekannt, und zwar fehlt es nicht blos an Angaben über feinere Verhältnisse, z. B. über die Weise, in welcher der Kreislauf zwischen den venösen und arteriellen Gefässen zum Abschlusse kommt, sondern selbst gröbere Verhältnisse, wie: die Verbindungen zwischen dem Schwellkörper der Nasenschleimhaut und den peripheren Venen sind bisher nicht genügend dargelegt worden. Das Ausführlichste, was vorliegt, verdanken wir W. Kohlrausch,[1] bei dessen Angaben man eigentlich stehen blieb; denn auch Voltolini's[2] Untersuchungen haben — anatomisch genommen — den Gegenstand kaum gefördert.

Die vorliegende Schrift soll nun diese Lücke in unserer Literatur ausfüllen, und es werden der Reihe nach folgende Punkte zur Besprechung kommen:

A. Die Methode der Untersuchung.
B. Die Arterien der Nasenschleimhaut.
C. Die aus den venösen Netzen der Nasenschleimhaut heraustretenden Venen.
D. Das Schwellgewebe und die Venennetze der Nasenschleimhaut.
E. Die kleineren Arterien, die Capillaren der Nasenschleimhaut und deren Verbindungen mit dem Schwellgewebe und den Venennetzen.
F. Die Gefässe der pneumatischen Anhänge.

[1] Archiv f. Anat. u. Physiol.; herausg. von J. Müller. Berlin 1853.
[2] Monatsschr. f. Ohrenheilk. Berlin 1877, Nr. 4, und: Die Rhinoskopie u. Pharyngoskopie. Breslau 1879.

A. Methode der Untersuchung.

Für die Darstellung der gröberen Gefässverhältnisse in der Nasenschleimhaut habe ich, um des Erfolges sicher zu sein, die Gefässe kurz vor ihrem Eintritt in die Nasenhöhle aufgesucht und eingespritzt. Von einer Injection der grossen zu- und abführenden Gefässe — Carotis communis, Jugularis — bin ich schon aus dem Grunde abgestanden, weil dieser Vorgang, abgesehen von dem zweifelhaften Erfolge, nicht so pralle Füllungen der feinen Gefässe ergibt.

Nach der angegebenen Weise hingegen liess die Injection, selbst wenn vorher der Kopf, dessen Nasenschleimhaut injicirt werden sollte, pathologisch-anatomischer Zwecke halber bereits eröffnet war, nichts zu wünschen übrig. An Objecten letzterer Art durchtrennte ich den vom Stamme gelösten Kopf in sagittaler Richtung, comprimirte die Durchschnittsflächen an der knorpeligen Nase und am Gaumen mittelst Sperrpincetten, unterband, bei verletzter Scheidewand, die Nasopalatina und eröffnete, wenn z. B. eine Injection der aus der Flügelgaumengrube in die Nasenschleimhaut eindringenden Gefässe geplant war, diese Spalte, so weit als eben nothwendig schien, um bequem operiren zu können. Handelte es sich um eine arterielle Einspritzung, dann wurde der Hauptstamm der Maxillaris interna bis nahe an das Foramen spheno-palatinum verfolgt, und in die Arteria spheno-palatina die Canüle eingebunden.

Noch wichtiger als für die arterielle Injection erwies sich die directe Einspritzung der Nasenschleimhautgefässe für die Darstellung der venösen Gefässe. Sie ist eigentlich die einzige Methode, die ein Gelingen verspricht, da eine Injection der grösseren venösen Halsgefässe niemals eine zufriedenstellende Füllung der inneren Nasenvenen herbeiführt.

Zur Darlegung der gröberen venösen Gefässverhältnisse injicirte ich zumeist die Vena nasalis externa und posterior. Ich suchte mir die Vena nasalis externa am Abgange von der Vena facialis antica, und in der Flügelgaumengrube die Vena spheno-palatina auf. Die Auffindung der vorderen Vene bereitet niemals Schwierigkeiten, wohl aber häufig die der hinteren, zumal wenn sie blutleer und collabirt ist. Von Klappen habe ich an ihnen nichts bemerkt; weder stellte sich der Injection ein Widerstand entgegen, noch zeigten die Venen jenes charakteristisch-knotige Aussehen, welches nach der Einspritzung von mit Klappen versehenen Venen niemals ausbleibt. Auf dieselbe Weise habe ich die Venen der Nasenschleimhaut auch für Corrosionen gefüllt und bin mit den erhaltenen Resultaten zufrieden gewesen.

Die directe Einspritzung der Venen habe ich für die Darstellung der feineren, präcapillaren venösen Gefässe nicht geübt. Für eine solche benützte ich das weit einfachere Verfahren der Injection mittelst Einstich. Der Stachel einer grösseren Pravaz'schen Spritze wurde in das Schwellgewebe, respective Venennetz der Nasenschleimhaut eingestochen und die Masse in den Stichcanal hineingetrieben. Es füllten sich auf diese Weise die Venennetze bis in ihre feinsten Zweige, zuweilen auch stellenweise die Capillaren, diese aber stets unvollkommen, weil das Injectionsmateriale leicht durch die reichlich sich darbietenden weiten periferen Venen abfloss.

Nicht unerwähnt soll bleiben, dass die Injection der venösen Nasengefässe durch Einstich stets auch zu einer Füllung der den Thränennasengang umgebenden Venennetze und durch diese zur, wenn auch nur unvollkommenen Injection der Orbital- und Facialvenen führt. Es dürfte dies auch die einfachste Methode sein, um diese Netze isolirt zu injiciren, da ich mich an mikroskopischen Querschnitten solcher injicirter Thränennasengänge davon überzeugt habe, dass nur die Netze und nicht die Capillaren vollkommen gefüllt waren. Die Masse fliesst eben zu leicht gegen die Orbita und gegen das Gesicht ab.

Bei mikroskopischen Doppelinjectionen ging ich folgendermassen zu Werke: ich injicirte zuerst die Venennetze durch Einstich und schickte dieser Einspritzung eine arterielle von Seiten der Sphenopalatina oder der Nasalis anterior nach. Dieser Vorgang bei der Injection verdient empfohlen zu werden, weil sich durch denselben

wirklich schöne Doppelinjectionen erreichen lassen. Aus dem Schwellnetz, in welches man eingestochen, fliesst wegen der in grosser Menge sich darbietenden Abflüsse, wie gerade bemerkt wurde, das Injectionsmateriale nur in geringer Menge in die Capillaren über, diese bleiben sammt den Arterien grösstentheils leer, und die der venösen Injection nachfolgende arterielle Einspritzung mit einer anders gefärbten Masse grenzt an vielen Stellen ganz prachtvoll die venösen Blutbahnen gegen die Capillaren und Arterien ab. Wie ich in der Abhandlung lese, die W. Tomsa[1] über die „Anatomie und Physiologie der menschlichen Haut" verfasst hat, ist dieser Forscher ähnlich vorgegangen und rühmt es, dass bei dieser Reihenfolge der Injection sich die Füllung des Venensystems eben nur auf diesen Bezirk beschränkt.

Was das Injectionsmateriale anlangt, so benützte ich für makroskopische Zwecke feinere Wachs- und die Hojer'sche Schellackmasse. Mit denselben Massen fertigte ich auch Corrosionspräparate an. Für die mikroskopischen Einspritzungen kamen in Anwendung das lösliche Berlinerblau, die feinere Sorte der Hojer'schen Schellackmasse und die von Kollmann angegebene kaltflüssige Carminmasse, die den Vorzug einer sehr einfachen Bereitungsweise besitzt.

Tingirt wurden die mikroskopischen Präparate theils mit Carmin, theils mit Hämatoxylin; letzteres namentlich in den Fällen, in welchen es sich um die Darlegung organischer Muskelzüge handelte.

B. Die Arterien der Nasenschleimhaut.

Taf. I, Fig. 1, 2 und Taf. II, Fig. 6.

Der Nasenschleimhaut wird das Ernährungsmateriale durch mehrere Arterien zugeleitet, von welchen die Arteria nasalis anterior der Maxillaris externa, dann die Arteria spheno-palatina der Maxillaris interna und schliesslich die beiden Arteriae ethmoidales der Carotis cerebralis die bedeutendsten sind. Von diesen drei Gefässen ist die Spheno-palatina am stärksten und besitzt ein sehr ausgebreitetes Ramificationsgebiet; ihre Verzweigung erstreckt sich nämlich von den Choanen bis in das Vestibulum nasale hinein, während die anderen Gefässe, die direct in die Äste der Nasalis posterior übergehen und mehr die Rolle collateraler Bahnen spielen, sich auf die äussere Nase und die oberste Region der Nasenschleimhaut beschränken. Die Spheno-palatina begnügt sich aber nicht mit der Nasenschleimhaut allein, sondern greift auch noch auf die nachbarlichen pneumatischen Räume (Sinus frontalis, maxillaris, sphenoidalis, ethmoidales) über, denen sie ansehnliche Zweige zusendet.

Die genauere Betrachtung der einzelnen Arterien ergibt nachstehende Details:

1. Arteria spheno-palatina s. nasalis posterior communis.

Taf. I, Fig. 1 *A*.

Die Arteria spheno-palatina geht aus dem in der Flügelgaumengrube gelegenen Endstücke der Maxillaris interna hervor, begibt sich zu dem Foramen spheno-palatinum, und theilt sich schon vor oder erst in demselben in zwei Zweige, von welchen der eine (Taf. I, Fig. 1 *B*) für die laterale, der andere (Taf. I, Fig. 1 *C*) für die mediale Wand der Nasenhöhle bestimmt ist; ersterer heisst Arteria nasalis posterior schlechtweg, letzterer Arteria naso-palatina. Auf dem Wege zur Nasenhöhle durchbohrt die Arteria spheno-palatina — gegebenen Falles ihre beiden Hauptstämme — ein das Foramen spheno-palatinum verstopfendes Zellgewebe, von welchem nicht selten ein Theil in ein die Lücke zweitheilendes Bändchen umgewandelt erscheint. Über dem Bändchen liegt dann die Arteria naso-palatina, unterhalb desselben die Nasalis posterior. Bandartige Apparate um einzelne Zweige der Maxillaris interna gehören überhaupt zur Norm, nur ist ihre Ausbildung mannigfachem Wechsel unterworfen.

Die am Tuber maxillare verlaufenden Gefässe (Art. infraorbitalis, dentalis superior) werden gewöhnlich von mehreren (2—4) Bändern überbrückt, welche am Rande der unteren Augenhöhlenspalte oder in deren

[1] Archiv f. Dermatol. u. Syphilis. Prag 1873.

nächster Umgebung beginnen und am Tuber maxillare, in der Fascia buccinatoria und am Processus pterygoideus endigen. Die Arteria spheno-palatina (respective Arteria maxillaris interna) ist gar nicht selten sogar von einem fibrösen Rohre umschlossen, welches mit mehreren zackigen Fortsätzen an das Oberkiefer- und Keilbein geknüpft ist. Von den Bändern sind einzelne oft 2—3 Ctm. lang, 3—4 Mm. breit und mehrschichtig.[1]

Die Ramificationsbezirke der beiden oben angeführten Nasenarterien sind, wie wir bald sehen werden, nicht strenge von einander geschieden, denn die Nasopalatina sendet auch Zweige zur lateralen Wand.

Der Hauptstamm der Nasalis posterior läuft an der Seitenwand zwischen den hinteren Enden der unteren und mittleren Muschel abwärts und spaltet sich, nachdem er vorher einen Ast für den unteren Nasengang abgegeben (Taf. I, Fig. 1 *a*), an der unteren Muschel in drei sagittal gelagerte Zweige, von welchen der stärkste ungefähr in der Mitte zwischen dem oberen und unteren Muschelrande vorwärts zieht, die knorpelige Nase erreicht und in der Wandung der letzteren mit Zweigen der Maxillaris externa anastomosirt.

Von den beiden übrigen Zweigen wählt der stärkere den freien Muschelrand zum Verlaufe, gibt einen vorderen Ast für den unteren Nasengang ab (Taf. I, Fig. 1 *b*) und erreicht gleich dem mittleren Stamme die knorpelige Nase; der schwächere zieht am Insertionsrande der Muschel vorwärts, verlässt diesen aber bald und begibt sich auf die Wand des mittleren Nasenganges (siehe die Abbildung). Auf der Muschel befinden sich die Gefässe streckenweise in tief gegrabenen Rinnen untergebracht; im übrigen formiren sie im oberen und mittleren Nasengange, ferner auf der unteren Muschel ein grobmaschiges Arteriennetz.

In das Verzweigungsgebiet der Arteria nasalis posterior fällt auch die mittlere Nasenmuschel. Das starke Gefäss (Taf. I, Fig. 1 *c, c, c*) derselben, welches knapp hinter der mittleren Muschel abzweigt, verlauft theils am Muschelrande, theils gedeckt von diesem vorwärts, und seine Äste bilden auf der medialen Muschelfläche ein Geflecht.

Es verzweigt sich also die Arteria nasalis posterior in der Pars respiratoria und auch noch im unteren Bezirke der Riechspalte (mittlere Muschel).

Die obere Muschel, und wenn eine vierte vorhanden ist, auch diese, liegen der Verästelung der Nasalis posterior zu fern und erhalten daher ihr Blut aus der Arteria naso-palatina, die an der Basis des Keilbeinkörpers und gerade in der Projection der oberen Muschel in die Nasenhöhle eintritt. Diese schwächste unter den Muschelarterien (Taf. I, Fig. 1 *d, d*) bildet auch ein Netz und sendet eine Reihe von Zweigen gegen das Siebbeinlabyrinth ab.

Von den zwei Arteriae ethmoidales, welche die Ophthalmica der Nasenschleimhaut zuschickt, ist die anterior die stärkere. Zwischen beiden Ethmoidales obwaltet im Übrigen ein gewisses compensatorisches Verhältniss; denn man beobachtet, dass, je schwächer die vordere, desto stärker die hintere Siebbeinarterie ausgebildet ist. Die Ethmoidalis anterior (Taf. I, Fig. 1 *e, g* und Fig. 2 *a, b*) zieht in Gesellschaft des gleichnamigen Nerven, oft eine Strecke weit in einer Siebbeinzelle freiliegend, medialwärts, sendet neben dem Hauptstamme mehrere Zweige durch Öffnungen der Lamina cribrosa in die Nasenhöhle und verzweigt sich an der lateralen Wand, am Septum und in der äusseren Nase; sie inosculirt direct in einige Zweige der Nasalis posterior und der Nasopalatina. Die Ethmoidalis posterior (Taf. I, Fig. 1 *f*. und Fig. 2 *c* und *d*) anastomosirt auf der Siebplatte mit der Ethmoidalis anterior und inosculirt an der medialen wie lateralen Wand in das Arteriennetz der Nasalis posterior und der Nasopalatina.

Gar nicht selten ist die eine Ethmoidalis schwach entwickelt, dafür aber entweder, wie bereits angeführt, die andere stärker, oder es hat sich compensirend ein Nebenzweig zu einem verhältnissmässig ansehnlichen Ast emporgeschwungen. Durch die Verbindungen der Arteria ethmoidalis mit den Ästen der Nasalis posterior stehen die Meningealarterien mit den Arterien der Nasenschleimhaut in directem Connex.

---

[1] Ein ähnliches Band zieht unmittelbar unterhalb des Foramen ovale vom hinteren Rande der äusseren Platte des Proc. pterygoideus in schräger Richtung nach hinten zum Rande des Tympanicum. Auf dem Bändchen ruht der dritte Ast des Trigeminus.

Digitised by the Harvard University, Ernst Mayr Library of the Museum of Comparative Zoology (Cambridge, MA); Original Download from The Biodiversity Heritage Library http://www.biodiversitylibrary.org/; www.biologiezentrum.at

Von minder wichtigen Arterien der Nasenschleimhaut seien erwähnt:

a) Der Nasenast der Arteria palatina descendens (Palatina major, Luschka), der kurz vor dem Austritte der Gaumenarterie aus dem Canal die zarte, siebförmig durchlöcherte mediale Wand desselben perforirt und sich hinten am Nasenboden verzweigt. Die Palatina descendens gibt aber auch, entsprechend dem mittleren Nasengange, einen Ast ab, der mit dem Hauptstamme der Nasalis posterior anastomosirt, zuweilen 1 Mm. dick ist und mit Endzweigen gleichfalls die Schleimhaut am Nasenboden erreicht.

b) Die Arteria pharyngea suprema, welche sich in der Choanengegend ramificirt.

2. Nasenäste der Maxillaris externa.

Die äussere Nase besitzt zwei Hautblätter: ein äusseres der Gesichtshaut zugehöriges, und ein inneres, welches theilweise das Vestibulum nasale auskleidet. Im ersteren liegen die starken Äste der Arteria nasalis externa, im letzteren die Endzweige der Nasalis posterior. Zwischen beiden Gefässsystemen existirt durch Zweige (2—3), welche am Rande der knöchernen Nasenöffnung von der Nasalis externa abzweigen und direct in die vorderen Enden der Nasenschleimhautgefässe (untere Muschel) übergehen, ein Verkehr. Diese Anastomosen können eine Dicke von $^1/_2$ Mm. erreichen.

3. Arterien der Nasenscheidewand.

Die Nasenscheidewand bezieht ihr Blut aus der Arteria naso-palatina (Taf. I, Fig. 1 *C*, Fig. 2 *A*), den beiden Arteriae ethmoidales (Taf. I, Fig. 2 *a, b, c, d*), der Arteria septi narium (Taf. I, Fig. 2 *B*) und den Gaumenarterien, aber auch an dieser Wand der Nasenhöhle, sowie an der lateralen, geben die Zweige der Arteria spheno-palatina den Ausschlag. Die Nasopalatina tritt knapp über der mittleren Muschel in die Nasenhöhle ein, und theilt sich an der Nasenscheidewand in einen oberen und unteren Zweig. Der obere, schwächere liegt auf der Lamina perpendicularis, der untere, stärkere auf dem Pflugscharbein. Letzterer spaltet sich wieder in zwei Zweige, von welchen der eine durch das Foramen incisivum gegen das Gaumengewölbe herab tritt. Die Nebenäste dieser Arterien lösen sich in ein Netz auf, welches oben mit den Scheidewandzweigen der Arteriae ethmoidales, vorne mit der Arteria septi narium und ganz hinten mit den schwachen Ausläufern der Arteria palatina anastomosirt.

4. Verbindungen der Nasenschleimhaut-Arterien mit der Art. angularis und der Ophthalmica.

Taf. II, Fig. 6.

Neben den Anastomosen, welche die Nasalis posterior mit Ästen der Maxillaris externa und der Augenpulsader, nämlich mit der Nasalis externa und den beiden Arteriae ethmoidales eingeht, existirt entlang des Thränennasenganges eine zweite ähnliche collaterale Bahn. Die Arterien des Thränennasenganges bilden nämlich ein weitmaschiges Geflecht (Taf. II, Fig. 6 *a, a*) und dieses Geflecht inoculirt:

a) Oben am Thränensacke durch einen vorderen Ast (*c*) in die Angularis.

b) Durch zwei nach hinten ziehende Zweige (*b, b*) in die Ophthalmica und endlich durch eine Arterie, die sich um den hinteren Rand des knöchernen Thränenganges herumschlägt, in einen Abkömmling der Arteria infraorbitalis. —

Die aufgezählten Arterien bilden in der Nasenschleimhaut (tiefste Schichte) ein Netz, aus welchem erst die eigentlichen Parenchymgefässe der Schleimhaut hervorgehen. Diese der Schleimhautoberfläche zustrebenden Äste sind spiralig gewunden, insbesondere in jenen Partien, wo die Schleimhaut in Folge der Einschaltung eines Schwellgewebes die Fähigkeit besitzt, an- und abzuschwellen. Ähnlich sind auch in anderen Organen, deren Volumen ansehnlich wechselt, wie in der Zunge, den Schwellkörpern der Geschlechtswerkzeuge, in den Gesichtsweichtheilen, am Herzen etc. die Arterien korkzieherartig gewunden, mit dem Unterschiede aber, dass in diesen alle Arterien, in der Nase aber nur die feineren Zweige aufgedreht sind; denn die grösseren liegen hier gestreckt und fixirt auf den Knochen oder in Furchen der letzteren.

Digitised by the Harvard University, Ernst Mayr Library of the Museum of Comparative Zoology (Cambridge, MA); Original Download from The Biodiversity Heritage Library http://www.biodiversitylibrary.org/; www.biologiezentrum.at

Resumé.

a) In das Verzweigungsgebiet der Arteria nasalis posterior fällt die Regio respiratoria und noch eine untere Partie von der Riechspalte.

b) In das der Arteria naso-palatina die Scheidewand und der obere Antheil der Riechspalte.

c) Collaterale Bahnen sind reichlich vorhanden; zu diesen zählen: 1. Die Arteriae ethmoidales, 2. die Arteria nasalis externa, 3. Arteria septi narium, 4. die Arteria palatina und 5. die Arterien des Thränennasenganges.

In Folge dieses Reichthumes an collateralen Bahnen wird es innerhalb des arteriellen Schenkels der Nasenschleimhaut nicht leicht zu einer Circulationsstörung kommen.

C. Die Venen der Nasenschleimhaut.

Aus dem dichten Venennetze, beziehungsweise aus dem Schwellgewebe der Nasenschleimhaut, treten Venenstämme hervor, die, das Verhalten der Arterien nachahmend und sie begleitend, nach verschiedenen Richtungen abziehen. Man kann fünf Gruppen solcher Venen unterscheiden, von welchen

a) die eine, Plexus nasalis externus, vorwärts gegen die äussere Nasenöffnung;

b) die zweite, Venae ethmoidales anteriores et posteriores, aufwärts gegen die Schädel- und Augenhöhle;

c) eine dritte rückwärts gegen das Gaumensegel und den Pharynx;

d) eine vierte rück- und aufwärts durch das Foramen spheno-palatinum in die Flügelgaumengrube hinein; und

e) eine fünfte durch das Siebbein in die Schädelhöhe zieht, um hier in die Venen der Pia mater zu inosculiren.

1. Die vordere tiefe Nasenvene.

Taf. I, Fig. 3, 4, 5 und Taf. II, Fig. 5.

Die vordere tiefe Nasenvene recrutirt sich aus den dichten Venengeflechten der Nasenschleimhaut und der Haut des Vestibulum nasale. Die venösen Geflechte der Nasenschleimhaut setzen sich nämlich auch in das Vestibulum der Nase fort (Plexus nasalis externus) und sind hier grösstentheils von den Knorpeln der äusseren Nase gedeckt. Über den Flügeln lässt sich das Geflecht leicht darstellen, denn der Knorpel ist mit den Venen blos durch lockeres Gewebe verbunden; nicht so leicht gelingt dies aber am Nasenflügel selbst, weil eine innige Coalition zwischen letzterem und dem Geflechte besteht. Nach Ablösung des Knorpels erscheint die laterale Seite — demnach der gröbere Antheil — des Venennetzes, während der feinere dem Vestibulum nasale zugekehrt ist. Jene Partie der gröberen äusseren Venenschichte, welche vom Nasenflügelknorpel gedeckt wird, ist zarter und engmaschiger als der übrige Antheil.

Die aus diesem Netze [1] abziehenden Venenstämme begeben sich zum Rande der Apertura pyriformis Taf. I, Fig. 3, 4 und 5 *a', a', a'*), anastomosiren hier mit anderen aus der Nasenschleimhaut heraustretenden Zweigen (*b, b, b*), die sich um den Rand der knöchernen Nasenöffnung herumwinden und ferner mit Venen, die dem vorderen unteren Bezirke der Nasenscheidewand (*c, c, c*) angehören. Durch den Conflux so zahlreicher Venen am Rande der äusseren Nasenöffnung kommt es auch hier zur Bildung eines grobstämmigen, dichten Geflechtes (Taf. I, Fig. 3 und 4 *b, b, b*), dessen unterer Abschnitt stärker ist, weil hier die Venenstämme der Nasenscheidewand zum Geflechte hinzutreten. Diesen dichteren unteren Antheil des den Übergang zwischen den inneren und äusseren Nasenvenen vermittelnden Geflechtes hat zuerst N. Rüdinger [2] beschrieben.

Aus dem Geflechte gehen schliesslich 3—5 Venen (Taf. I, Fig. 3 und 4 *d, d, d*) hervor, welche in die vordere tiefe Nasenvene (Taf. I, Fig. 3 und 4 und Taf. II, Fig. 5 *e, e, e*) einmünden.

---

[1] Auf Taf. I, Fig. 5 vergrössert abgebildet.

[2] Chirurg. Anat. d. Menschen. Stuttgart 1874, Abth. III, Heft 1.

Digitised by the Harvard University, Ernst Mayr Library of the Museum of Comparative Zoology (Cambridge, MA); Original Download from The Biodiversity Heritage Library http://www.biodiversitylibrary.org/; www.biologiezentrum.at

Von den aufgezählten Venen abgesehen, münden in das Randgeflecht der äusseren Nasenöffnung noch einige stärkere, oberflächliche Äste, die unter dem Depressor nasi und auf dem Nasenflügelknorpel liegen und mit 3—5 Zweigen in dem dichten Venennetze der Nasenhaut wurzeln. In diese Haut-Muskelvenen der Nase inosculiren eine Menge von kleineren Ästen aus dem vorher beschriebenen dichten, subcartilaginösen Venengeflechte.

Aus dieser Beschreibung ist zu ersehen, dass die äussere Nase einen grossen Reichthum an Venen besitzt. Die Venen liegen in drei Lagen übereinander geschichtet, und zwar die eine in der Haut, die zweite subcartilaginös in der Auskleidung des Vestibulum nasale und zwischen beiden eine dritte, perichondrale im Perichondrium der Nasenknorpeln.

Ein anderer Abfluss aus den venösen Gefässen der Nasenschleimhaut ist durch einige der grösseren Knochenvenen des Oberkiefers und des Nasenbeines gegeben. Man bemerkt bei jeder Injection des Schwellgewebes der Nasenschleimhaut, dass sich neben zahlreichen kleineren Knochenvenen auch einige dickere (Taf. II, Fig. 5 *c*, *c*) und durch diese rasch die Gesichtsvenen füllen. Bei näherer Untersuchung zeigt sich eine den Oberkiefer durchsetzende Vene am stärksten, da ihr Querdurchmesser im eingespritzten Zustande 1 Mm. beträgt; sie hängt innen mit einem dickeren venösen Zweig der Nasenschleimhaut zusammen, liegt mit einem ungefähr 1 Ctm. langen Stücke im Kiefer und mündet gewöhnlich wenige Millimeter unterhalb des Infraorbitalrandes in die Gesichtsvene. Diese Vene ist ein wahres Emissarium der Nasenschleimhaut.[1]

2. Die vorderen oberen venösen Abzugscanäle der Nasenschleimhaut.

Zu den aus dem venösen Geflechte der Nasenschleimhaut sich entwickelnden und gegen die Schädelhöhle gerichteten Venen gehören vor Allem die Venae comitantes der Arteriae ethmoidales, welche dadurch, dass ihr intracranielles Stück mit den Venen der Dura mater und dem oberen Sichelblutleiter anastomosirt, eine wichtige Verbindung zwischen den Gefässbezirken der Nasenschleimhaut und der harten Hirnhaut herstellen.[2] Eine zweite ähnliche, welche einen Nebenzweig der Arteria ethmoidalis anterior begleitet, dringt durch die Siebplatte in die Schädelhöhle ein, und geht entweder in das Venengeflecht des Tractus olfactorius oder direct in eine stärkere Vene am Orbitallappen über. Wegen dieser Inosculation darf sie mehr Dignität als die Verbindung der Vena ethmoidalis anterior mit den Netzen der Meninx fibrosa für sich in Anspruch nehmen. Um die in Rede stehende Anastomose darzustellen, ist es nicht nothwendig, eine complete Injection der Nasenschleimhaut auszuführen; es genügt, an einem sagittal durchtrennten Kopfe, dessen Gehirnhemisphären beim Sägen gar nicht, oder doch nicht zu stark verletzt wurden, eine Einstichsinjection in der Gegend jener Wulstung zu machen, die in der Anatomie Agger nasi genannt wird. Man sieht, wenn dies gelungen, an der Nasenschleimhaut ein Gefäss verlaufen, welches einen aufsteigenden Verlauf wählt, die Siebplatte passirt und in der vorderen Schädelgrube angelangt, entweder in das Venennetz des Tractus olfactorius übergeht, oder direct mit einer stärkeren Vene des Orbitallappens in Communication tritt. In einem Falle sah ich sogar den Hauptstamm dieser Vene in den oberen Sichelblutleiter einmünden.

Auf Taf. II, Fig. 2 ist eine solche Venenverbindung abgebildet. Man sieht, wie eine die Siebplatte perforirende Vene fünf Zweige ausschickt, um mit den meningealen Venen des Orbitallappens einen Verkehr herzustellen.

Der Blutstrom in der eben beschriebenen Vene wird unter normalen Circulationsverhältnissen wohl cerebralwärts gerichtet sein. Zu dieser Annahme veranlasst mich einmal die Analogie mit der Stromrichtung in

---

[1] Häufig sind im Oberkiefer, wie auch in der Abbildung zu sehen, ihrer zwei vorhanden.

[2] The Cyclopaedia of Anatomy and Physiology by R. B. Todd. Vol. III. „The veins of the nose, so far as they are known, are associated with its arteries. Their communication with the veins within the skull has been already mentioned. The anastomosis is chiefly effected by means of the branches of the ethmoidal and spheno-palatine veins, which communicate with branches opening into the longitudinal and coronary sinuses. (J. Paget.) — Sappey (Band III seiner Anatomie) sah als Varietät eine oder die andere der Venae ethmoidales in den oberen Sichelblutleiter münden.

Digitised by the Harvard University, Ernst Mayr Library of the Museum of Comparative Zoology (Cambridge, MA); Original Download from The Biodiversity Heritage Library http://www.biodiversitylibrary.org/; www.biologiezentrum.at

den Ethmoidalvenen, zu deren System ja streng genommen, unsere Vene gehört, und dann die Stelle, an der die Vene die Nasenschleimhaut verlässt. Die Vene liegt nämlich den meningealen Venen viel näher als den grösseren, die Nasenhöhle verlassenden venösen Abzugscanälen. Noch wahrscheinlicher wird die angegebene Stromrichtung des Blutes in der genannten Vene, wenn man den Einfluss erwägt, den die in Folge ihres Baues am Collabiren verhinderten Sinuse, auf die Circulation innerhalb des Schädels ausüben. So wie der Druck in den grösseren Halsvenen fällt, äussern die Sinuse auf die Meningealvenen, resp. Gehirnvenen eine saugende Wirkung, und diese wird sich gewiss auch auf die Venen des Orbitallappens fortsetzen.

Die eben geschilderte Verbindung zwischen den Venen der Nasenschleimhaut und der Pia mater scheint bisher gar nicht oder nur wenig beachtet worden zu sein. Mehr Beachtung fand dagegen ein Emissarium des Foramen coecum, welches den grossen Sichelblutleiter mit den Nasenvenen in Verbindung setzen soll. Für diese Communication sind die meisten der anatomischen Schriftsteller unter Anderen H. Beaunis und A. Bouchard,[1] J. Hyrtl,[2] W. Krause[3] und C. Langer[4] eingetreten. Auch Luschka[5] fasste mit einiger Modification das Foramen coecum als Venencanal auf, welcher sich im weiteren Verlaufe theilt, um in die hinteren Cellulae frontales des Siebbeines einzumünden. In einem Falle sah Luschka den Canal am Nasenrücken münden. Nach F. W. Theile[6] steht der obere Sichelblutleiter durch das blinde Loch nur bei Kindern mit den Venen der Nase im Zusammenhange, eine Anschauung, der sich auch J. Henle[7] anschloss. Wenn die Auffassung Theile's richtig wäre, dann müsste es während der Entwicklungsperiode des Körpers zu einer Obliteration der das Foramen coecum passirenden und vom Sinus falciformis zu den Nasenvenen ziehenden Vene kommen.

Noch negativer als Theile fasst Sappey[8] die Verbindung auf, indem er sie überhaupt bestreitet, wobei ich bemerken muss, dass er nur vom Erwachsenen spricht; Sappey sagt bei Beschreibung des oberen Sichelblutleiters: „Son sommet corresponde à l'extremité supérieure de la crête coronale; il se termine graduellement en cul-de-sac. C'est à tort que quelques anatomistes le prolongent jusqu'au trou borgne,[9] où il se continuerait avec les veines nasales."

Um diese, wie aus den Angaben hervorgeht, noch immer strittige Angelegenheit endgiltig auszutragen, ist eine genaue Untersuchung des vorderen Endes des Processus falciformis nothwendig. Eine solche lehrt vor Allem, dass das Foramen coecum, abweichend von den übrigen Emissarien, keine den Canal ausfüllende Vene enthält, sondern vielmehr einen konischen Fortsatz der Sichel beherbergt, welcher sich mit Leichtigkeit aus dem Canale herausziehen lässt, und der in Bezug auf seine Länge sehr variirt. Ich fand ihn nicht selten 1—1½ Ctm. lang und mit seinem periferen, in einen sehr dünnen Faden auslaufenden Antheil frei endigend. Beim Neugebornen ist diese Fortsetzung wohl kürzer, aber bedeutend voluminöser; sie bildet hier einen kurzen, dicken und breiten bindegewebigen Pfropfen, der zwischen dem Siebbeine und dem Frontale lagert und für den die vordere Seite der Crista galli eine Vertiefung trägt.[10] Die Umwandlung dieses Pfropfes in den konischen Fortsatz der Sichel scheint sehr rasch zu erfolgen, denn ich fand ihn, ähnlich wie am Manne, auch schon in der Leiche eines nur zwei Jahre alt gewordenen Kindes. Dass dieser Conus im Erwachsenen wie im Neugeborenen Gefässe enthält, sieht man deutlich am Querschnitte; die Beziehungen der letzteren treten aber erst nach einer Injection zu Tage, und für eine solche wählt man am besten den oberen Sichelblut-

---

[1] Anatomie descriptive. 1880.
[2] Descriptive Anatomie.
[3] Handbuch der Anatomie.
[4] Lehrbuch der Anatomie.
[5] Anatomie des Menschen. Tübingen 1867.
[6] Siehe Th. Sömering, Vom Baue des menschlichen Körpers; umgearbeitet von F. W. Theile. Bd. III. Leipsig 1847.
[7] Gefässlehre.
[8] Traité d'Anatomie descriptive. Paris 1876.
[9] Trou borgne = Foramen coecum.
[10] Ich habe diesen Fortsatz, dessen Bedeutung noch nicht hinlänglich gekannt ist, in den Medic. Jahrb. Wien 1878, beschrieben und abgebildet.

Digitized by the Harvard University, Ernst Mayr Library of the Museum of Comparative Zoology (Cambridge, MA); Original Download from The Biodiversity Heritage Library http://www.biodiversitylibrary.org/; www.biologiezentrum.at

leiter. Injicirt man diesen Blutbehälter, so zeigt sich vor Allem, dass derselbe im vordersten Bereiche mit der Abnahme aller seiner Durchmesser, auch den Charakter eines Sinus ablegt und dafür den einer gewöhnlichen Vene annimmt. Von vorne verfolgt, acquirirt der Blutbehälter der Sichel den Charakter eines Sinus erst mit der Einmündung einer verhältnissmässig stärkeren Vene des Orbitallappens, die oft schon knapp über der Crista galli einmündet, und von der vorher erzählt wurde, dass dieselbe mit der aus der Nasenschleimhaut in die Schädelhöhle ziehenden Vene communicire.

Ist nun die Einspritzung des vorderen Sichelendes gelungen, dann füllen sich im Momente *a)* die Venen des Stirnbeines, *b)* theilweise die Venen der Auskleidung des Sinus frontalis, *c)* die Venen im Pfropfe des Foramen coecum, *d)* die Venen der Weichtheile und Knochen der äusseren Nase, falls die Sichel eines Kindes (am besten eines neugeborenen) injicirt wurde, und *e)* die Nasenschleimhaut; erstere durch eine grosse Menge von feinen, in den Sichelblutleiter einmündenden Knochenvenen: die Nasenschleimhaut einerseits durch die Verbindung des Sichelblutleiters mit den Ethmoidalvenen und andererseits durch den Zusammenhang der bereits mehrfach citirten Vene des Orbitallappens mit den Venen der Nasenschleimhaut.

In dem beim Neugeborenen zwischen Stirn- und Siebbein eingeschobenen Bindegewebspfropf bilden die mit dem Sinus falciformis verbundenen 4—6 verhältnissmässig starken Venenzweige ein wahres venöses Geflecht, welches perifer mit den periostalen Venen der Nasenbeine und indirect mit den Venen der letzteren und mit denen der Gesichtsweichtheile anastomosirt. Durch dieses Verhalten erklärt sich leicht die Erscheinung, dass bei den Injectionen am kindlichen Schädel die Gesichtsweichtheile oft schon intensiv gefärbt sind, während die Nasenschleimhaut noch blass ist. Mündet in dieses Geflecht eine stärkere Knochenvene eines Nasenbeines, dann wird es wie in dem Luschka'schen Falle möglich sein, das Foramen coecum bis an die Gesichtsfläche zu sondiren. Einer solchen wohl blos ausnahmsweise vorhandenen Verbindung ist gewiss vom chirurgischen Standpunkte eine gewisse Bedeutung nicht abzusprechen.

Wird der Sinus falciformis major der Erwachsenen eingespritzt, dann erfolgt die Injection des Nasendaches nicht mehr in der für das Kind angegebenen Weise. Der Conus des Foramen coecum ist durch die Ausbildung des Stirn- und Siebbeines, ferner durch die Verengerung des primären, sehr weiten Foramen coecum vom Periost des Nasenbeines abgeschnürt, die Venen des Conus haben sich verringert, und der Nachweis einer Verbindung derselben mit den periostalen Venen des Nasenbeines gelingt nicht mehr, wenigstens war ich in keinem Falle im Stande, eine solche nachzuweisen.

Einer Verbindung der im Conus eingeschlossenen Venen mit jenen der Stirnhöhlenschleimhaut durch Spalten der hinteren Sinuswand kommt keine besondere Bedeutung zu.

Es ergibt sich somit, dass Theile's Angabe wohl die richtige ist, dass aber auch Sappey Recht behält, denn eine directe Verbindung zwischen den Nasenschleimhaut-Venen und dem oberen Sichelblutleiter via Foramen coecum besitzt nicht einmal der Neugeborene. Es bleiben also an directen Communicationen zwischen den Nasenschleimhautvenen, Sinus falciformis und Gehirnvenen nur übrig: *a)* die die Siebplatte durchsetzende starke Vene, und *b)* die Verbindung der Venae ethmoidales mit dem Sinus falciformis major. Zuweilen sind diese Verbindungen sehr bedeutend und zwar in dem Falle, wenn eine Vena ethmoidalis direct in den oberen Sichelblutleiter mündet, oder einen starken Nebenzweig einer meningealen Vene des Orbitallappens zuschickt.

Nach dem geschilderten Verhalten der Venen im Foramen coecum ist es klar, dass, wenn Blutungen aus der Nasenschleimhaut (ob es sich um Erwachsene oder Kinder handelt, ist gleichgiltig), eine fühlbare Erleichterung nach sich rufen, diese nur auf eine Entleerung der die Siebplatte passirenden Venen und nicht auf die Venen des Propfes bezogen werden darf, denn bei Erwachsenen fehlt die beschriebene Verbindung und im Neugeborenen verbinden sich die Venen des Pfropfes nur auf Umwegen und nur durch zarte Ästchen mit den Schleimhautgefässen der Nase.

3. Die rückwärts abziehenden Venen der Nasenschleimhaut.

Taf. I und Taf. II, Fig. 1.

Unter den rückwärts abziehenden Venen der Nasenschleimhaut hat man zwei Systeme, ein oberflächliches und ein tiefliegendes zu unterscheiden, die aber unter einander durch vielfache Anastomosen geflechtartig verknüpft sind. Die Venen des oberflächlichen Systems (Taf. II, Fig. 1 *a, b, c*) treten aus den hinteren Muschelenden hervor, schicken sich Verbindungsäste zu und begeben sich schliesslich zu den grossen Venen des Schlundkopfes *(b)*, des Gaumensegels *(a)*, und die der obersten *(c)* zu den Venen in der äusseren Schleimhautbekleidung des Keilbeinkörpers. Die Hauptstämme der rückwärts aus den Muschelenden hervortretenden Venen verlaufen gewöhnlich für sich und werden oft dadurch, dass, wie auch in der Abbildung, die Vene der mittleren Muschel um den Tubenwulst herumzieht, auseinandergehalten. Diese Venen sind so stark und liegen so oberflächlich, dass sie im gefüllten Zustande, gleich den Venen am Zungengrunde, ohne Präparation sichtbar sind.

Das zweite System der rückwärtigen Abzugsröhren begibt sich durch das Foramen spheno-palatinum in die Flügelgaumengrube und wird erst sichtbar, wenn man die Nasenschleimhaut von der lateralen Wand ablöst. Sie erscheinen dann als comitirende Äste der Arteria nasalis posterior (siehe Taf. I, Fig. 1) und gewöhnlich wird jeder stärkere Arterienast von zwei Venen begleitet, die unter einander wieder durch quere Sprossen anastomosiren. Diese Venen gehen da aus der Nasenschleimhaut hervor, wo die Arterie in dieselbe eintritt, also schon vor dem hinteren Muschelende.

An jenen Stellen, wo die Arterienzweige in Knochenfurchen gebettet sind, wandelt sich die Vene in ein die Pulsader einschliessendes Geflecht um, auf dessen Function ich später zurückkommen werde. Am Foramen sphenopalatinum gruppiren sich die Venen ähnlich, wie wir dies für die Arterien angegeben haben: Die Venen der oberen Muschel confluiren mit denen der Nasenscheidewand, ziehen getrennt von jenen der Arteria nasalis posterior in die Fossa pterygo-palatina hinein, vereinigen sich, und inosculiren in den Plexus pterygoideus. Feinere venöse Zweige der Nasenschleimhaut begeben sich auch in den Canalis pterygo-palatinus und ergiessen ihren Inhalt in die Gaumenvenen.

Trotzdem diese Venen entweder durch directe Füllung oder durch Einstich in das Schwellgewebe der Nasenschleimhaut sich leicht darstellen lassen, so sind sie bisher doch nicht ganz richtig aufgefasst worden. Man hat die Strömung in den Nasenvenen zu einseitig betrachtet und der rückwärtigen, tiefliegenden Bahn mit Vernachlässigung aller anderen ein zu grosses Gewicht beigelegt. So hält z. B. Sappey[1] die hinteren Venen für stärker als die vorderen, und die gegen das Gaumensegel verlaufenden starken Äste werden mit Stillschweigen übergangen. Letztere hat meines Wissen blos F. Arnold in seinen Icones anatomicae theilweise abgebildet und bezeichnet.

Die Venen an der Nasenscheidewand gruppiren sich ähnlich wie die an der lateralen Wand und man kann auch hier oberflächliche und tiefliegende Venen unterscheiden. Erstere (Taf. I, Fig. 2 *e, e*) ziehen gegen das Gaumensegel ab, letztere Venae nasopalatinae (siehe die Abbildung), begleiten, in Doppelreihen angeordnet, die gröberen Arterienzweige. Das venöse Netz der Schleimhaut pflegt überdies durch aufsteigende Zweige Beziehungen zu den Venae ethmoidales und anastomosirt vorne mit den Lippenvenen und dem Geflechte an der Umrandung der äusseren Nasenöffnung.

4. Verbindung der Nasenschleimhautvenen mit den Gesichts- und Orbitalvenen, entlang des Thränennasenganges (Plexus lacrymalis).

Taf. II, Fig. 3, 4 u. 5.

Wenn das Schwellgewebe der Nasenschleimhaut gefüllt ist, am besten durch Einstich, so dringt die Masse mit Leichtigkeit in das dichte, den Thränennasengang umspinnende Venengeflecht ein, und aus diesem

[1] Anatomie, Bd. III.

Digitised by the Harvard University, Ernst Mayr Library of the Museum of Comparative Zoology (Cambridge, MA); Original Download from The Biodiversity Heritage Library http://www.biodiversitylibrary.org/; www.biologiezentrum.at

in die Vena facialis anterior, ophthalmica und infraorbitalis. Am Gange selbst verlaufen die einzelnen Röhren des Netzes entweder longitudinal oder etwas schräg, und gehen mit ihren unteren Enden (heissen wir sie Venae lacrymales inferiores) in die sagittal gerichteten Venen des unteren Nasenganges, entsprechend dem Muschelansatze, über (Taf. II, Fig. 4 *c, c, c*), während ihre oberen Theile am Übergange des Ductus in den Thränensack sich, nachdem sie noch vorher einige Zweige aus dem Saccus lacrymalis aufgenommen (siehe die Abbildung) in zwei Reihen gruppiren, von welchen die vordere einen starken Venenast (Fig. 3 und 4 *a* und Fig. 5 *d*) darstellend, sich um den Infraorbitalrand herumschlägt und in die Vena facialis antica einmündet, während sich die hintere (Fig. 3 und 4 *b*) mit den vorderen Orbitalvenen verbindet; erstere will ich Vena lacrymo-facialis, letztere lacrymo-orbitalis nennen. In die Vena lacrymo-facialis mündet ein stärkerer Zweig (Fig. 5 *f*), der aus den vorderen Siebbeinzellen stammt, und das Thränenbein durchbohrt.

An, für mikroskopische Untersuchung hergerichteten Querschnitten des injicirten Thränennasenganges überzeugt man sich davon, dass in das grobe oberflächliche Netz das feine Schleimhautnetz des Ganges einmündet. Über die Schichte, in der das von Vielen als Schwellnetz angesprochene Geflecht lagert, äussert sich J. Henle[1] in nachstehender Weise: „In dem unteren Theile des Thränencanales nimmt die eigentliche Schleimhaut, die conglobirte Schichte, an Mächtigkeit zu, und die fibröse wandelt sich in ein entschieden cavernöses Gewebe um, welches eine Fortsetzung des cavernösen Gewebes der Schleimhaut der unteren Muschel ist. Ihre Mächtigkeit beträgt im blutleeren Zustande 0·5—1·5 Mm.; davon zeigt nur eine dünne, der Knochenwand nächste Schichte die dem Periost eigenthümliche Zusammensetzung. Im Übrigen bilden den Hauptbestandtheil der Membran Netze venöser Gefässe mit longitudinal verlängerten Maschen.“ Dieses Geflecht hat nach Henle die Aufgabe, die Absperrung des Thränenganges gegen die Nasenhöhle zu besorgen, damit aus der Nase nicht Luft und Flüssigkeiten gegen den Thränensack aufsteigen, da, wie Henle mit Recht hervorhebt, keine der im Thränengange vorkommenden Klappen, im mechanischen Sinne des Wortes, diesen Namen verdient. Wir haben uns vorzustellen, dass im Ruhezustande das Schwellgewebe gefüllt und hiedurch die Lichtung des Rohres vernichtet ist. Beim Durchtritte von Thränen wird das Schwellgewebe gedrückt und nun entleert es sich entsprechend dem Grade der Compression gegen die Nasen-, Gesichts- und Orbitalvenen.

Bei Störungen könnte es sich ereignen, dass eine grössere Menge venösen Blutes der Nasenschleimhaut gezwungen wird, durch das Geflecht des Thränennasenganges gegen die Gesichtsweichtheile abzufliessen.

Fasse ich am Schlusse dieses Abschnittes alles über die venösen Abzugsröhren Gesagte zusammen, so zeigt sich, das für den Abfluss des Blutes aus der Nasenschleimhaut eine Reihe von grossen Emissarien zu Gebote stehen, und aus diesem Grunde wird es innerhalb dieser Röhrenleitung nicht leicht zu Stauungen kommen.

Auch die Bemerkung soll hier angefügt werden, dass das Venennetz, aus welchem die in dem letzten Capitel beschriebenen Venenstämme hervorgehen, morphologisch genommen, nur zum Theile dem arteriellen Netze entspricht, denn Ersteres ist viel dichter und bald sind die Arterienzweigchen von starken, bald von sehr zarten Venen begleitet, oder es decken sich die beiden Gefässnetze überhaupt nicht. Das Vorwiegen des Venennetzes zeigt sich am schönsten, wenn man die gröberen Venen und Arterien im mittleren Nasengange oder am Boden der Nasenhöhle miteinander vergleicht.

An den grösseren Arterien bilden die begleitenden Venen stellenweise Geflechte, welche durch ihre Fortsetzung bis in die Adventitia der Arterien die Gegenwart von Vasa vasorum bekunden. Es münden also wie nicht anders vorauszusehen, die Abzugsröhrchen aus den Capillaren der Gefässhaut in die commitirenden Venen.

---

[1] Eingeweidelehre.

D. Das Schwellgewebe und die Venennetze der Nasenschleimhaut.

Taf. III und IV.

Ich kann dieses Capitel nicht besser als mit den wenigen Zeilen einleiten, die W. Kohlrausch,[1] der Entdecker des Schwellgewebes in der Nasenschleimhaut, der Beschreibung desselben widmete. Diese Beschreibung lautet: „Das Venennetz, sich in den reichsten Anastomosen überall verbindend, liegt zwischen Periosteum und Schleimhaut, ist stellenweise, im ausgedehnten Zustande, $1\frac{1}{2}$—2″ dick. Die Venenschlingen stehen in ihrer Hauptrichtung senkrecht gegen den Knochen gerichtet und zeigen im injicirten Zustande eine Dicke von $\frac{1}{6}$—$\frac{1}{3}$‴; weiter heisst es: „die Gefässanordnung ist insofern von wissenschaftlichem Interesse, als sich daraus die Anschwellung der Schleimhaut der Nasengänge erklärt, welche bei chronischem Schnupfen so häufig ist. Gewiss hat Mancher schon die Erfahrung gemacht, dass bei solchen chronischen catarrhalischen Zuständen Nachts gewöhnlich das Nasenloch der Seite, auf welcher man liegt, verstopft ist und dies bald wechselt, wenn man sich auf die andere Seite legt. Es erklärt sich aus der Senkung des Blutes nach der tiefsten Stelle. Die immense Production von Flüssigkeit bei einem recht fliessenden Schnupfen bei der doch kleinen secernirenden Oberfläche habe ich mir erst erklären können, seit ich dies cavernöse Gewebe mit den dazwischen gelagerten grossen Drüsen kenne. Auch zur Erklärung der profusen Nasenblutungen möchte diese Gefässanordnung nicht unwichtig sein.“

Voltolini's[2] Angaben über das Schwellnetz werde ich später besprechen, daher ich nur noch R. Seeberg[3] anzuführen habe, der die senkrecht gegen die Muschel gestellten Venenschlingen[4] des Schwellnetzes der unteren Muschel nicht wieder darzustellen vermochte und ihre Darstellung durch Kohlrausch auf eine durch den Injectionsdruck veranlasste allzustarke Ausdehnung der Gefässe zurückführt. Hiemit ist aber nichts gesagt, denn der Injectionsdruck wird nicht im Stande sein, sagittal verlaufenden Venen eine frontale Richtung zu geben; wenn daher Seeberg die Schlingen nicht finden konnte, so wird hieran wohl die mangelhafte Technik Schuld gewesen sein.

Ich gehe nun zu den Resultaten meiner eigenen Untersuchungen über:

Der Schwellkörper der Nasenschleimhaut liegt nicht in einer eigenen Schichte, sondern durchsetzt die Mucosa von ihrer periostalen Seite an bis empor an die subepitheliale Schichte. So wird auch der Ausspruch von Kohlrausch: dass das Venennetz „zwischen Periosteum und Schleimhaut“ lagere, zu deuten sein. Den besten Beweis für die Richtigkeit dieser Localisation des Schwellkörpers liefern die Drüsen, die man allenthalben im Zwischengewebe des Schwellnetzes findet, und die sich stellenweise bis ganz nahe an die periostale Schichte in die Tiefe erstrecken.

Man kann im Allgemeinen die Behauptung aufstellen, dass die Nasenschleimhaut an jenen Stellen, wo sie, wie in der Regio respiratoria, mit einer grösseren Quantität Luft in Berührung kommt, dicker wird und aus diesem Grunde ist auch ein eigentlicher Schwellkörper blos an der unteren Nasenmuschel, dann am Rande der mittleren und ferner an dem hinteren Ende der mittleren und oberen Muschel entwickelt, in den zarteren oberen Theilen der Nasenschleimhaut kann hingegen nur von einem dichten Venennetze, nicht aber von einem Schwellgewebe die Rede sein. Dies sieht man am deutlichsten bei pathologischen Schwellungen und angelungenen Injectionspräparaten der Nasenschleimhaut. Jene Stellen, welche einen Schwellkörper besitzen, schwellen diesfalls oft bis zum völligen Verschluss der unteren Nasengänge an, während die eigentliche Riechschleimhaut es zu keiner solchen enormen Verdickung bringt und sich auch nicht so elastisch anfühlt, als der injicirte Schwellkörper der Nasenschleimhaut. Am dicksten ist der eines Schwellkörpers entbehrende Antheil der Nasenschleimhaut vorne, entsprechend dem mittleren Nasengange,

[1] L. c.
[2] L. c.
[3] Disquisitio microscop. de text. membr. pituit. nasi. Dorpat 1856.
[4] Abgebildet von Kohlrausch, l. c. auf Taf. V, Fig. 1.

Digitised by the Harvard University, Ernst Mayr Library of the Museum of Comparative Zoology (Cambridge, MA); Original Download from The Biodiversity Heritage Library http://www.biodiversitylibrary.org/; www.biologiezentrum.at

in dem Vestibulum nasale, zarter am Nasenboden und an den lateralen mit Nebenbuchten versehenen Flächen der Muscheln. In den Buchten der lateralen Muschelflächen ist sie oft so dünn, wie die Auskleidung einer pneumatischen Kammer. Hauptsubstrat der Schleimhaut bildet hier eine grösstentheils bindegewebige, stellenweise conglobirtes Gewebe enthaltende, oberflächlich mit Flimmerepithel bekleidete Membran, deren Venensystem stark reducirt erscheint und in welcher Drüsen nur mehr in spärlicher Anzahl angetroffen werden.

Ähnlich dem Vestibulum nasale verhält sich die Nasenscheidewand, da, morphologisch genommen, nirgends in derselben das Venennetz zu einem Schwellkörper aufgelöst ist. Wenn daher Hojer[1] sagt: „crassissima tunica in media septi parte et super conchis apparet, quoniam ibi plurimis vasis abundat", so muss ich für die bezeichnete Stelle der Nasenscheidewand wohl geltend machen, dass sie ihre Dicke nicht so sehr Gefässen als vielmehr der besonders reichlichen Einlagerung von Drüsen zu verdanken hat.

Übergehend zu dem Schwellnetze werde ich das der unteren Nasenmuschel beschreiben, weil es hier am schönsten ausgebildet ist.

Das erste, was bei Betrachtung dieses Schwellkörpers auffällt, ist, dass dieses Geflecht, ähnlich wie dies C. Langer[2] für das Schwellgewebe des Corpus cavernosum penis beschrieben hat, gegen die Peripherie hin, d. h. gegen die freie Fläche, an Stärke abnimmt, daher es des Vergleiches halber angezeigt ist, auf den Typus des Schwellgewebes in den Geschlechtsorganen näher einzugehen. Das centrale gröbere Venenconvolut des Penis ist nach Langer oberflächlich von einem feinen Venengeflechte eingeschlossen, dessen einzelne Röhrchen so zart sind, dass man sie nur mit der Loupe unterscheiden kann. An diesem feinen Netze, welches Langer „Rindennetz" nennt, unterscheidet er wieder eine gröbere innere und eine feinere äussere capillare Gefässpartie, die nebst präcapillaren und unmittelbaren Übergängen den Kreislauf im Gliede zum Abschlusse bringt.

Der Schwellkörper der Harnröhre besitzt auch zwei verschiedene Antheile, einen äusseren, den eigentlichen Schwellkörper, der aus dicht beisammenliegenden und anastomosirenden Venen besteht und einen inneren, der gleichmässig die Harnröhre umgibt, aus kleinen parallelen Längsgefässen besteht, auf welche gegen die Schleimhaut noch feinere Venen und die Capillaren der Urethralschleimhaut folgen.

In der Nasenschleimhaut besteht nun das Schwellnetz auch aus zwei Schichten, aus einer gröbere Venenstämme enthaltenden, dem eigentlichen Schwellgewebe, auf welchem als zweite sich eine feinere Rindenschichte lagert. Nur unterscheidet sich der Aufbau dieser Schichten dadurch von jenem des Corpus cavernosum penis, dass in der Nasenschleimhaut die beiden Schichten sich nicht so jäh als im Schwellkörper des Gliedes gegeneinander absetzen. Mehr Ähnlichkeit, schon wegen der Gegenwart einer Schleimhaut, besteht zwischen dem Schwellkörper der unteren Nasenmuschel und dem der Harnröhre.

Der tiefer gelegene Antheil des Schwellkörpers der Nase (Taf. III, Fig. 1 bis 11) besteht aus weiten, stellenweise gebuchteten und vielfach untereinander anastomosirenden Venen (Fig. 5), die trotz ihrer zahlreichen Verbindungen doch noch eine bestimmte Verlaufsrichtung erkennen lassen: sie verlaufen nämlich, wie dies schon Kohlrausch richtig angegeben hat, mehr quer zwischen der Schleimhautoberfläche und der knöchernen Muschel. Bei der Herstellung mikroskopischer Präparate der Schwellkörper ist es schwer, die Richtung der gröberen Gefässe zu treffen, daher man selten die Venen des Schwellnetzes der Länge nach durchschneidet. Zumeist werden sie quer oder schräge getroffen und man erhält rundliche, polygonale und zackige Lumina (Taf. III, Fig. 3, 5 und 10).[3] Hieraus folgerte J. Henle, dass der Schwellkörper der Nase aus vorzugsweise sagittal verlaufenden Venenstämmen aufgebaut sei, eine Annahme, der ich, wie schon bemerkt, nicht beizustimmen vermag. Leicht erhält man Aufschluss über die Richtung der Venen an Corrosionspräparaten des Schwellkörpers. Man braucht, nachdem ein solches Präparat angefertigt ist, nur eine Bruchfläche (Taf. III,

---

[1] De tunica mucosae narium structura. Berolini 1857.

[2] Über d. Gefässsystem d. männl. Schwellorgane. Sitzungsb. d. kais. Akad. d. Wissensch. Bd. XLVI.

[3] Siehe auch Henle, Eingeweidelehre. Fig. 638.

Fig. 1 und 2) desselben zu betrachten, und man wird über die Direction der Venen keinen Augenblick mehr in Zweifel sein. Auch an mikroskopischen Schnitten gelingt es zuweilen, ähnliche Bilder darzustellen, wie dies die Figur 4 der III. Tafel lehrt. Es stammt das Präparat vom Rande der unteren Nasenmuschel und der Schnitt wurde sehr schräge, beinahe parallel mit der Muschelfläche, durch das Gewebe geführt. Auf diese Weise erhielt ich die feineren Venennetze der oberflächlichen Schichte (*a*), und ihren Übergang in das gröbere Netz, dessen Röhren der Länge nach getroffen wurden.

Weniger schräg durch die Nasenschleimhaut geführte Schnitte sind auch instructiv, weil sie die vielen Verbindungen, welche zwischen den einzelnen Röhren des Schwellkörpers bestehen, darlegen. Einen solchen Durchschnitt habe ich auf Taf. III, Fig. 5 abbilden lassen, und er illustrirt so recht anschaulich Eberth's[1] Schilderung eines Schwellnetzes, welches nach diesem Forscher durch zahlreiche und rasch folgende Anastomosen ungleich weiter Gefässe, deren Gefässwände hiedurch zu dünnen Balken und Plättchen rareficirt werden, zu Stande kommen soll.

Durch die frontale Richtung der einzelnen Schwellkörperröhrchen wird bei ihrer Füllung rasch eine Verengerung der Pars respiratoria nasi eintreten. Dass eine gewisse Normalfüllung des Schwellgewebes vorhanden sein muss, um dem Nasengange jene Form und Weite zu geben, welche für die Respiration am geeignetsten ist, bedarf keines näheren Beweises, und von dieser Turgescenz an kann einerseits die Schwellung so weit zunehmen, dass der untere Nasengang vollständig verlegt wird, und andererseits wieder so abnehmen, dass weder die Besichtigung noch die Betastung der Schleimhaut einen Schwellkörper verrathen würde.

Ich gehe nun zu den Verbindungen des Schwellkörpers mit den aus der Nasenhöhle heraustretenden Venen über und halte mich bezüglich dieser vornehmlich an die tiefliegenden Abzugsröhren, da ja die Verhältnisse der oberflächlichen höchst einfach sind.

Löst man eine Nasenschleimhaut, deren Venensystem injicirt ist, von der knöchernen Wandung ab und betrachtet sie von ihrer periostalen Seite (Taf. III, Fig. 2) aus, so erscheint da, wo wir nicht von einem Schwellkörper sprechen, ein grobstämmiges, engmaschiges, kubisches Venennetz (*a*) unterer, mittlerer Nasengang, Vestibulum nasale; da, wo ein Schwellkörper entwickelt ist, sieht man bis auf einzelne Stellen, und zwar solchen, die die grösseren Abflussröhren abgeben, die basale Seite des Schwellkörpers mosaikartig angeordnet (*b*). An wenigen Stellen hingegen gibt das Schwellnetz die beschriebene Ordnung auf und formt sich in ein gewöhnliches Geflecht um, dessen Fortsetzung eine sagittale Richtung acquirirt (*c*). Diese sagittal verlaufenden Venensäulen begleiten die grösseren Arterienstämme und bilden da, wo diese in Furchen der Muschel gebettet lagern, förmliche Geflechte um die Pulsadern. Diese Venengeflechte haben neben ihrer Hauptaufgabe, das Blut aus der Nasenschleimhaut herauszuschaffen, noch eine zweite Aufgabe zu erfüllen, auf die ich etwas genauer eingehen möchte. Die in die Furchen gebetteten Arterienstücke als Röhren, deren Volumen bald enger, bald weiter wird, können nämlich diese Dickenveränderung nur ausführen, wenn zwischen ihnen und der Knochenwandung ein Gewebe eingeschaltet ist, welches sich bei der Diastole des Arterienrohres zusammendrücken lässt, und bei der Verengerung des arteriellen Gefässes seine frühere Gleichgewichtsfigur wieder erlangt. Hierzu ist kein Gewebe so geeignet, als gerade ein Venengeflecht. Daher finden wir auch diese Einrichtung ziemlich verbreitet. Für die Knochenarterien ist sie durch C. Langer[2] bekannt worden. Langer beschreibt, wie im Canalis nutritius tibiae neben der Arterie eine grössere, eine kleinere Vene und überdies ein zartes arterielles und venöses Geflecht enthalten ist und fügt dem anhangsweise folgende Reflexionen bei: „Bemerkenswerth scheint mir noch ein zartes Venengeflecht zu sein, welches ich nach einer ganz gelungenen Veneninjection auf der Wand einiger noch grösserer arterieller Stämmchen auflagernd angetroffen habe. Es bildete enge, rundliche Maschen. Es dürfte nicht ungerechtfertigt sein, diesen Geflechten noch eine weitere Bestimmung zuzumuthen. Der ganze Gefässcomplex ist in feste, unnachgiebige Wände eingeschlossen: ein Verschieben der, wenn auch noch so nachgiebigen Marksubstanz, ist

[1] Stricker's Handbuch der Gewebelehre.

[2] Über das Gefässsystem der Röhrenknochen. Denkschr. der kais. Akad. d. Wissensch. in Wien. Bd. XXXVI. Wien 1875.

Digitised by the Harvard University, Ernst Mayr Library of the Museum of Comparative Zoology (Cambridge, MA); Original Download from The Biodiversity Heritage Library http://www.biodiversitylibrary.org/; www.biologiezentrum.at

daher nur möglich auf Grund des wechselnden Inhaltes der Venen. Da nun auch die schon ins Mark eingetretenen Arterien, selbst die mittleren Calibers, noch mit allen Häuten ausgestattet sind, sich daher selbst bis zum vollen Anschlusse der Wände contrahiren können, somit ihr Volum in verhältnissmässig grossen Differenzen verändern, so dürfte wohl den benachbarten Venen, deren Stämmchen so zahlreiche Emissäre besitzen, aber auch den die Arterie umspinnenden Plexus die Aufgabe zufallen, diese rasch wechselnden Differenzen ebenso rasch wieder zu begleichen.[1]

Ähnlich sind alle Venengeflechte der Knochencanäle, unter welchen der des carotischen Canals am bedeutendsten ist, aufzufassen: ja eine in einem grösseren Knochencanale eingetragene Arterie, deren Wandung mit der Knochenwand verwachsen gedacht wird, ist physiologisch ein Unding. Auch die Einschaltung der Carotis cerebralis in den Sinus cavernosus habe ich auf dieselbe Weise zu erklären gesucht.[2] Da nämlich zwischen der oberen Mündung des Canalis caroticus und der Gehirnbasis kein Subarachnoidalraum vorhanden ist, der die Arterie so aufnehmen würde wie dies rückwärts in Bezug auf die Arteria vertebralis der Fall ist, so muss die Arterie von einem anderen Medium umschlossen werden, welches sich dem wechselnden Volumen der Arterie accommodirt, und hiezu ist ein grosser Sinus am geeignetsten, namentlich dann, wenn die Arterie in den Blutstrom selbst eingeschaltet ist. Im systolischen Zustande der Carotis cerebralis füllt sich der Sinus, im diastolischen entleert er sich und auf diese Weise fördert die Bewegung der Arterie die Circulation im Sinus. Auch die in Fascien-Dissepimenten die Arterie umschliessenden Venengeflechte, z. B. das Geflecht um die Pudenda communis im Ligamentum triangulare urethrae dürften ausser ihrer Hauptfunction auch noch in dem eben besprochenen Sinne wirksam sein.

Auf den bisher beschriebenen lacunären Antheil des Schwellkörpers lagert sich oberflächlich das Rindennetz, und man beobachtet schon mit freiem Auge am Querschnitte der Muschel, dass die Lacunen gegen die Muscheloberfläche enger werden. Aber erst am Injectionspräparate wird dieses Verhalten ganz klar: mikroskopische Schnitte[3] (Taf. III. Fig. *a*) zeigen das recht deutlich, und noch schärfer die Bruchflächen von Corrosionspräparaten (Taf. III. Fig. 1 und 2 *aa*) des Schwellkörpers wegen der Plastik, mit der an solchen das Schwellgewebe vortritt. Das weniger dicke Rindennetz hält mit seiner oberflächlichen Schichte eine sagittale Verlaufsrichtung ein, es besteht stellenweise aus mehreren dicht an einander geschobenen Schichten, und in denselben fällt die ungleiche Breite der unter einer zusammenhängenden Venen nicht mehr so stark auf, als dies in der tieferen Schichte der Fall gewesen ist, wodurch es dem Charakter eines gewöhnlichen Venengeflechtes näher steht, als dem eines Schwellkörpers. Es reicht bis an die conglobirte Schichte (Taf. III. Fig. 3 *aa*) der Schleimhaut und nimmt aus derselben die venösen Capillaren auf.

Directe Übergänge präcapillarer Arterien in das Rindennetz oder in die tiefliegenden Lacunen habe ich trotz vielfacher Injectionen nicht angetroffen, und dies setzt einen grossen Unterschied zwischen dem Schwellkörper der Nasenschleimhaut und dem des Gliedes, in welchem nach Langer's Untersuchungen directe Übergänge reichlich vorkommen. Aber auch die Betrachtung des Balkengewebes im Schwellkörper der Nasenschleimhaut (Taf. III. Fig. 6) zeigt einen Bau, der sich von dem des Balkengewebes im Gliede wesentlich unterscheidet. Im Schwellkörper des Gliedes repräsentiren die Balken die ungemein rareficirten zu einem Strick- und Blätterwerke aufgelösten Gefässwandungen, und die Venenräume selbst sind zu unregelmässig geformten und verhältnissmässig sehr weiten Lacunen umgewandelt. Die Musculatur der Balken — in letzter Reihe eigentlich die der venösen Gefässe — ist sehr unregelmässig angeordnet und von einer Vertheilung, wie wir eine solche um Venen antreffen, ist nicht mehr die Rede. Im Schwellkörper der Nasenschleimhaut hingegen ist es mit der Auflösung der Venen in ein lacunäres System noch nicht so weit gediehen, daher auch die Muskellage bei weitem regelmässiger angeordnet erscheint. An guten Präparaten sieht man recht schön, wie die weiten Röhren des Schwellnetzes rings um die Gefässlichtung herum an der

---

[1] Einen ähnlichen Venenapparat vermuthe ich im Canalis vertebralis um die Wirbelschlagader.

[2] Monatsschr. f. Ohrenheilkunde. Nr. 4. Berlin 1876.

[3] Am schönsten an der unteren Nasenmuschel zu erkennen.

Digitised by the Harvard University, Ernst Mayr Library of the Museum of Comparative Zoology (Cambridge, MA); Original Download from The Biodiversity Heritage Library http://www.biodiversitylibrary.org/; www.biologiezentrum.at

äusseren Seite des endothelialen Rohres eine dicke Muscularis führen. In einzelnen Fällen, in welchen stellenweise die Wände der Lacunen stark contrahirt waren und zapfenartig gegen den Hohlraum vorsprangen, sah ich Querschnitte der Muskelbalken, ähnlich wie sie J. Henle in seiner Eingeweidelehre (Fig. 305) für die Harnröhre abbilden liess. Am schönsten zeigte sich die Muscularis der Lacunen, wenn die einzelnen Röhren des Schwellnetzes ihrer Länge nach getroffen wurden.

An der äusseren Peripherie der Muscularis löst sich das Bindegewebe der Gefässe in einen Filz auf, der auf diese Weise das Zwischengewebe des Schwellkörpers darstellt, und welcher je nachdem er blos aus Bindegewebe besteht oder auch eingeschobene Drüsenfortsätze enthält, eine verschiedene Dicke aufweist. In diesem auch reichlich elastische Fasern enthaltenden Zwischengewebe verlaufen auch die einzelnen zur Oberfläche der Schleimhaut hinziehenden arteriellen Zweige. Wenn man für die Nasenschleimhaut an dem Terminus Balkengewebe festhalten will, so dürfte man darunter eigentlich nur das zwischen den Muskelhäuten der Venen eingeschaltete Bindegewebe verstehen. Wollte man aber wie im Gliede unter Balken das Zwischengewebe zweier Venenlumina begreifen, so müsste man zu den Bindegewebsbalken auch noch die demselben zugekehrten Stücke der Gefässwände zählen. Richtiger aber ist es nach meiner Meinung, das ganze bindegewebige Substrat, welches auch die Drüsen enthält, als der Schleimhaut angehörig zu betrachten und in Bezug auf sein Verhalten zu den venösen Gefässen zu sagen: es werde von einem mit allen Schichten eines Blutgefässes ausgestatteten Schwellnetze canalisirt.

Ich muss noch beifügen, dass ich mich bestrebt habe, zu erfahren, ob auch in den bindegewebigen Balken Muskelzüge sich vorfinden. Diese Untersuchung hat wohl ein negatives Resultat ergeben, indem an vielen Stellen keine Spur von Muskeln in den Balken zu sehen war, aber bei oberflächlicher Betrachtung könnte man leicht verführt werden, an solche Muskelzüge zu denken; denn es finden sich in vielen Schnitten zwischen den einander zugekehrten Wänden zweier oder mehrerer Venen Muskelstränge untergebracht. Eine genaue und oftmalige Untersuchung des Gegenstandes lehrt aber, dass man es, bezüglich der genannten Muskelstreifen, nicht mit Bestandtheilen der Balken selbst, sondern mit Stücken von abzweigenden oder nachbarlichen Venenstämmen zu thun hat. Es passirt in einem Gewirre von Venen, wie es in einem Schwellkörper vorliegt, sehr leicht, dass man eine Vene quer trifft, eine nachbarliche, sagen wir schräg durchtrennt, und dass der Schnitt eine quere Anastomose zwischen beiden gerade im Muskelstratum durchsetzt. Jetzt erhalten wir im mikroskopischen Bilde zwei weite Venenlumina und ein den Zwischenbalken stellenweise deckendes Muskelband, welches man, wie bemerkt, bei oberflächlichem Studium leicht als einen dem letzteren angehörigen Bestandtheil betrachten könnte.

Vergleicht man die geringe Masse der Schleimhaut an der unteren Muschel mit dem grossen Reichthum an Venenmusculatur, von dem ich eben gesprochen, so drängt sich gewiss Jedem bald der Gedanke auf, dass die Nasenschleimhaut in bestimmten Bezirken ein sehr musculöses Organ sei, und dies ist, wie wir später sehen werden, physiologisch nicht unwichtig.

Im Neugebornen ist das Schwellnetz der Nasenschleimhaut (Taf. III, Fig. 9) einfacher, als im Erwachsenen; es bildet ein schönes Venennetz, dessen einzelne Schenkel aber noch keine lacunenartigen Buchtungen führen. Diese scheinen erst später, wie ich vermuthe, erst in der Zeit, in der das Schwellnetz mehr in Function tritt, die volle Ausbildung zu erreichen.

Vergleiche ich nach Allem was vorhergegangen, den Schwellkörper der Nasenschleimhaut mit dem Corpus cavernosum penis, welcher den Typus des cavernösen Gewebes enthält, so zeigt sich, dass, morphologisch genommen, eine vollständige Übereinstimmung beider nicht herrscht. In Bezug auf die Dicke und die Dichtigkeit der venösen Netze herrscht Analogie, aber das Schwellgewebe der Nase entfernt sich von dem Typus dadurch, dass erstens in demselben keine directen Gefässübergänge existiren, zweitens der Charakter von Venen durch die regelmässige Anordnung der Musculatur noch ganz deutlich ausgesprochen ist, und dass drittens das Schwellgewebe in eine Schleimhaut eingelagert ist; denn ich wiederhole, dass man stellenweise sehen kann, wie die Drüsen von der conglobirten Schichte bis nahe an die periostale Schichte der Schleimhaut reichen.

Digitised by the Harvard University, Ernst Mayr Library of the Museum of Comparative Zoology (Cambridge, MA); Original Download from The Biodiversity Heritage Library http://www.biodiversitylibrary.org/; www.biologiezentrum.at

Zufolge dieser Eigenschaften, und dazu kommt noch die, dass er das Capillarsystem einer Schleimhaut in sich aufnimmt, gleicht der Schwellkörper der Nasenschleimhaut viel mehr dem der Harnröhre als dem des Gliedes. Berücksichtigt man das Verhalten der Musculatur in beiden Schwellkörpern (der Nase und des Gliedes), so wird man zur Annahme veranlasst: es nehme morphologisch der Schwellkörper der Nase eine Art Mittelstellung zwischen einem venösen Geflechte und einem wahren Schwellkörper ein; dass das Gewebe, von dem eben die Rede ist, physiologisch einem Schwellgewebe entspricht, unterliegt nach den Erscheinungen, die es im Leben darbietet und die gleich noch näher besprochen werden sollen, keinem Zweifel.

Die Füllung und Entleerung des Schwellkörpers dürften, ähnlich wie dies für die Geschlechtswerkzeuge der Fall ist, vom Nervensysteme, und für die Nase zunächst vom Ganglion sphenopalatinum abhängen. Das selbe wird einerseits bei Füllung des Schwellkörpers vasodilatatorisch wirken, die Arterienwände und desgleichen die reichliche Musculatur des Venengeflechtes erschlaffen machen und andererseits wieder eine verengernde Thätigkeit ausüben; denn man bemerkt, dass bei Entleerung des Schwellkörpers die Schleimhaut nicht als schlaffer Sack die Muschel umgibt, sondern fest contrahirt der letzteren enge anliegt, welche Erscheinung nur auf Muskelzusammenziehung zurückgeführt werden kann.

Dieser Einfluss der Nerven auf den Schwellkörper der Nase ist im Übrigen durch Studien erwiesen, und ich hebe blos das Factum hervor, dass der Schwellkörper sich einerseits auf Reflexe hin füllt und dass andererseits Reflexe, welche „in weit entfernten Bezirken sich abspielen", vom Schwellkörper der Nase ihren Ursprung nehmen, wie dies namentlich durch W. Hack[1] eingehend besprochen wurde. Hack schreibt:

„Tagtäglich kann die folgende Beobachtung gemacht werden. Sehr viele Menschen leiden, ohne gerade besonders zu Schnupfen prädisponirt zu sein, oft an einer flüchtigen, vorübergehenden verminderten Durchgängigkeit der Nasenhöhle. Ausserordentlich rasch kann sich dieser Zustand entwickeln, ausserordentlich rasch wieder verschwinden. Versucht man die Natur dieser Obstruction durch eine Untersuchung der Nasenhöhle festzustellen, so scheitert dieses Bestreben manchmal aus einer eigenthümlichen Ursache. Bei ängstlichen Individuen genügt die Furcht vor dem Einführen von Instrumenten, um die Erscheinungen mit einem Schlage zum Verschwinden zu bringen: die Nasenathmung ist dann wieder völlig frei und die rhinoskopische Untersuchung zeigt, dass sich dem Respirationsstrom nirgend ein Hinderniss in den Weg stellt.

So bedeutend kann der Einfluss rein nervöser Momente auf die in Rede stehende Erscheinung werden. In solchen Fällen muss wiederholt untersucht werden, bis es glückt, die psychische Alteration auszuschalten und das gleiche Resultat zu gewinnen, welches bei weniger ängstlichen Individuen bei der ersten Speculirung der Nasenhöhle constatirt werden kann. Es zeigt sich, dass das Lumen der Nasenhöhle durch eine auffallend starke Vorwulstung der Schleimhautpartie, welche das vordere Ende der unteren Muschel überzieht, verlegt ist. Die besprochene Schwellung pflegt bei Gesunden meist nur auf relativ ziemlich energische Reize einzutreten. Beim Aufenthalt in durch Staub, durch das Schwaden einer Lampe u. s. w. verunreinigten Luft kann sich dieser Zustand herausbilden, um gleich wieder zu verschwinden, sobald die Gelegenheitsursache entfernt ist. Es besteht hier also ursprünglich ein rein physiologischer Verschlussmechanismus, welcher im Stande ist, die Nasenhöhle gegen schädliche Einflüsse bis zu einem gewissen Grade zu verwahren."

Vor W. Hack hat aber schon R. Voltolini[3] auf dieses Verhalten der Nasenmuschel die Aufmerksamkeit der Ärzte gelenkt. Er schreibt: „Dies eigenthümliche Schwellgewebe erklärt uns manche auffallenden Erscheinungen, die uns bei der Untersuchung und in Krankheiten der Nase begegnen, und die ohne die Kenntniss jenes Gewebes uns völlig räthselhaft wären. Wir sehen nämlich zuweilen bei der Untersuchung der Nase diese verlegt durch die untere Muschel, der Kranke bekommt keine Luft durch die Nase — wir untersuchen denselben Patienten nach einigen Stunden wieder und sehen, dass die Verlegung der Nase völlig aufgehört hat und die Nase frei ist."

---

[1] Über eine operative Radicalbehandlung von Migraine etc. Wiesbaden 1884.

[2] Kälte, stark bewegte Luft, übermässig erwärmte Luft.

[3] Die Rhinoskopie und Pharyngoskopie. Breslau 1879.

Trotzdem hat Voltolini im Bezug auf die Erection des Nasenschwellkörpers den Einfluss des Nervensystems nicht berücksichtigt und eine von meiner Theorie über die Füllung und Entleerung des Schwellkörpers ganz abweichende Lehre aufgestellt, auf die ich bei der Wichtigkeit des Gegenstandes näher eingehen muss. Voltolini sagt: „Das Schwellgewebe gleicht dem der Pars cavernosa penis et urethrae und sie können sich im Allgemeinen eine Vorstellung davon machen, wenn Sie sich denken, dass die derbe nur 4^{mm} dicke Schleimhaut über dem Periost der Muschel in ein Balkennetz und in Höhlen sich zerklüftet, gleich einem Badeschwamm, und dieser Blutreichthum erklärt unter Anderem die copiösen Massensecrete, welche beim fliessenden Schnupfen ausgesondert werden."

„Dieser grosse Blutreichthum kann aber nur vorhanden sein, wenn das Schwellgewebe, so zu sagen, sich immer in Erection befindet; denn an der Pars cavernosa penis beobachten wir den Blutreichthum nur in der Erection. Wenn daher der Schwellkörper der Nase ganz so gebaut wäre wie der der Pars cavernosa penis, so würde für die Nase wohl der Übelstand entstehen, dass sie bald trocken, bald feucht wäre. Es ist eine bekannte physiologische Anschauung, dass die Nasenmuscheln dazu da sind, um die Fläche der Schleimhaut zu vergrössern; sie sind auch ferner dazu da, um dem Schwellkörper eine Stütze zu bieten."

Dies Alles ist gewiss richtig und auch einleuchtend, es erklärt aber immer noch nicht, wodurch das cavernöse Gewebe sich dauernd in einer Art Erection erhält; die Theorie, welche nun Voltolini aufstellt, um die Erection der Nasenschleimhaut zu erklären, geht von den zahlreichen feinen Öffnungen aus, welche die Nasenmuscheln besitzen, und durch welche Gefässe verlaufen.

Voltolini bemerkt: „Der Knochen gehört, so zu sagen, mit zu dem cavernösen Gewebe, er ist der harte Schwamm, welcher in den weichen hineingeschoben ist und ist nicht bloss eine feste Stütze dieses Gewebes; er macht es, dass der grösste Theil der Gefässe innerhalb des Knochens mit ihren Wänden befestigt sind. Würden die Gefässe bloss auf der Fläche des Knochens verlaufen, ohne ihn so zahlreich zu durchbohren, so könnten sie zwar auch die cavernösen Räume mit Blut erfüllen; wodurch würde aber dann das ganze Gewebe so zu sagen in Erection erhalten, damit das Blut in die Cavernen gelangen kann, wie beim Penis, wo das cavernöse Maschenwerk von der Tunica albuginea ausgeht, welche die Erection bewirkt? Die Verhältnisse der Gefässe in der knöchernen Muschel sind ähnlich wie die der Venae diploïcae am Schädel, die auch stets offen, beständig eine freie Communication zwischen Gehirn und Aussenfläche des Schädels ermöglichen."

Nach dieser Beschreibung muss ich annehmen, dass Voltolini den Gegenstand nicht von der richtigen Seite auffasste. Es soll das cavernöse Gewebe der Nase, damit es seiner Aufgabe gerecht werde, beständig in einer Art von Erection erhalten werden, und Voltolini glaubt, dass diese Erection durch die vielen Gefässe, welche die Lücken der Muschel passiren und an diesen fixirt sind, persistirend bleibe. Ich kann dem weder aus anatomischen noch physiologischen Gründen beipflichten; aus anatomischen nicht, weil ich nicht finde, dass die Venen des Schwellkörpers der unteren Muschel Lücken der letzteren passiren, und an der lateralen Seite der Muschel weiterziehen[1]; aus physiologischen nicht, weil die offen gehaltenen Venen gerade jene Erscheinung verhindern, welche Voltolini ihnen zuschreibt; es kann nämlich gar keinem Zweifel unterliegen, dass Blut viel leichter abfliessen wird, wenn die Gefässe so fixirt sind, wie dies Voltolini beschreibt, daher von einer Förderung der Erection im Schwellgewebe der Nase durch fixirte, offen gehaltene Venen nicht die Rede sein kann. Voltolini nahm zu wenig Rücksicht auf die Arterien, und das ist ein Fehler, denn die Arterien allein und nicht die Venen füllen den Schwellkörper; von den Arterien ist aber, wie gesagt, bei Voltolini nicht die Rede. Sehen wir der Analogie halber nach, wie in anderen Organen eine Erection eingeleitet wird. Für den Penis ist erwiesen, dass bei der Erection unter dem Einflusse des Lendenmarkes sich die Arterien dilatiren, die Balkenmuskeln erschlaffen, und dass an dem mit Blut vollgepumpten Schwellgewebe Einrichtungen existiren, die den Abfluss des Blutes einigermassen erschweren. Anders verhält es sich an der Muschel, trotzdem die einleitenden Momente dieselben sein werden, aber es ist immerhin möglich, dass hier die

[1] Im Knochen liegen nur seine eigenen Gefässe; die Arterien und die Venengeflechte hingegen wie bereits ausgeführt, stellenweise in Knochenrinnen.

Blutzufuhr nicht vermehrt zu werden braucht, und dass für ein weiteres Anschwellen schon eine Erschlaffung der Venenmuskeln hinreicht. Es verhält sich anders, weil sich, wie bereits bemerkt wurde, aus dem Schwellkörper der Nase das Blut leicht herausdrücken lässt. Es gehört das Gewebe, wie Henle[1] in einer brieflichen Mittheilung an Voltolini ganz richtig bemerkt, zu den compressiblen Schwellgeweben.

Man könnte vielleicht die in der Nasenschleimhaut obwaltenden Circulationsverhältnisse mit den in einem Rohre vergleichen, welches in seiner Mitte einen Ballon eingeschaltet enthält. Die durchströmende Flüssigkeit wird den Ballon füllen und er bleibt gefüllt, in so lange das Abflussrohr nicht weiter wird als das, welches die Flüssigkeit zuleitet. Übertragen auf den Schwellkörper der Muschel, ist die Arterie das zuführende, die Vene das der Arterie gleichweite, abführende Rohr, und dem Ballon entspricht der unter dem Einflusse des Nervensystemes stehende muskulöse, also regulationsfähige Schwellkörper, welcher eine bedeutende Dilatation seiner Räume zulässt und so lange gefüllt bleiben wird, als sich seine Muskeln nicht zusammenziehen. Da Voltolini auf die Arterien keine Rücksicht genommen und den noch dazu offenen Venen eine ihrer Function ganz widersprechende Aufgabe zuschreibt, nämlich die, die Erection des Schwellgewebes der Nase zu erhalten, so werde ich nicht zu weit gehen, wenn ich die Theorie Voltolini's als unhaltbar bezeichne.

Im Leben ist die Nasenschleimhaut hochroth, der Schwellkörper gefüllt, in der Leiche leer, und zusammengezogen oder nur mässig gefüllt. Stark geschwellt ist der Schwellkörper in der Leiche nur dann, wenn vorher die Muskeln in Folge eines chronischen Catarrhs gelähmt waren.

Bei der normalen Füllung des Schwellkörpers sind seine Maschenräume nicht ad maximum ausgedehnt, denn er ist im Stande auf Reiz noch stärker anzuschwellen. Die Erection des Schwellkörpers der Nase ist aber der des Corpus cavernosum penis nicht vergleichbar, weil das erigirte Glied bei Druck noch steifer wird im Gegensatze zu dem Schwellkörper der Nase, der unter dieselben Umstände versetzt, sich entleert, aber sofort sich wieder füllt, sobald der Druck nachlässt.

Schon der Umstand, dass die Nasenschleimhaut nur in der Pars respiratoria einen Schwellkörper besitzt, lässt vermuthen, dass derselbe zur Athmung in Beziehung stehe. Es hatten nun schon R. B. Todd und W. Bowman[2] die Bemerkung gemacht, dass die Geflechte sich in einer Region befinden, die mehr als eine andere erkältenden Einflüssen ausgesetzt sei, und dass sie daher dazu bestimmt scheinen, die Wärme dieser Theile und die Temperatur der in die Lungen einströmenden Luft zu erhöhen. Andererseits wurde wieder darauf aufmerksam gemacht, dass den reichlichen Venengeflechten der Nasenhöhle auch die Aufgabe zufiele, die Nasenschleimhaut beständig feucht zu erhalten (Voltolini). Für letztere Theorie spricht Manches; wir bemerken z. B., dass während die gesunde Nasenschleimhaut durch die Athmung nicht vertrocknet, die Mundschleimhaut alsbald vertrocknet wenn man gezwungen wird, durch die Mundhöhle zu respiriren. Daraus aber, dass bei der Athmung durch die Mundhöhle auch die Rachen- und Kehlkopfschleimhaut mit vertrocknet, müssen wir schliessen, dass bei normaler Respiration die Nasenschleimhaut an die Athmungsluft Feuchtigkeit abgibt. Gestützt auf Experimente, die Traube über den Einfluss zu kalter und erhitzter Luft auf die Lunge anstellte, und die negativ ausfielen, habe ich früher der Erwärmung der Respirationsluft kein Gewicht beigemessen, bin aber in jüngster Zeit von dieser Anschauung zurückgekommen, und dies namentlich durch die

---

[1] „In Bezug auf das Schwellgewebe spricht Herr Prof. Henle (nach einer brieflichen Mittheilung) die Ansicht aus: Sollte das Blut im Naseneingange nicht vielmehr wie an manchen anderen Stellen als Heizmaterial dienen, hier zur Erwärmung der Inspirationsluft? Er meint aus demselben Grunde den Gefässreichthum des Paukenfelles erklären zu können, das ja zu seiner Ernährung einer so ansehnlichen Blutzufuhr nicht zu bedürfen scheint. In Bezug auf die Füllung des cavernösen Gewebes spricht sich Henle dahin aus, dass, um die Gefässe, die nicht mit besonders contractilen Wänden versehen sind, offen zu erhalten — wie er glaubt — keiner anderen Hilfe bedarf, als des vom Herzen ausgehenden Blutdruckes. Er würde das cavernöse Gewebe der Muscheln zu der Art von Schwellgewebe nehmen, die er compressible genannt hat, deren Normalzustand die Schwellung ist, und zu deren Entleerung besondere Anlässe, wie äusserer Druck oder die vermehrte Contraction der Gefässe erforderlich sind. — Wenn auch die Füllung des cavernösen Gewebes, d. h. der Gefässe, welche jenes constituiren, durch den vom Herzen ausgehenden und durch die Arterien verstärkten Blutdruck besorgt werden kann, und diese offen erhalten werden, so muss doch — sollte ich glauben — die Füllung beschleunigt werden durch den eigentlichen Verlauf der Gefässe im Knochen, wo deren Wände so befestigt sind, dass sie stets offen bleiben.“ (Voltolini, Die Rhinoskopie etc.)

[2] The physiological Anatomy and Physiologie, Vol. II. London 1859.

Mittheilung des Prof. Störk, nach welcher Leute, die gezwungen sind, durch die Mundhöhle zu athmen, an Kehlkopfkatarrh erkranken.

Um zu zeigen, wie verschieden geformt die Venengeflechte der Nasenschleimhaut sind, habe ich auf Taf. V, Fig. 1, die Venen der Nasenschleimhaut des Schafes abbilden lassen. Die Schleimhaut selbst ist an der unteren Muschel dünn und an Stelle des Schwellkörpers findet man in ihr einen Plexus, der aus reihenförmig angeordneten Venensäulen (*a*) besteht, zwischen welchen in regelmässigen Abständen die Arterien (*b*) eingeschaltet sind. Der Ausfall eines Schwellkörpers und der Ersatz desselben durch ein analoges dünnschichtiges Geflecht dürfte für die Function der Nasenschleimhaut als Erwärmungs- und Durchfeuchtungsapparat hinreichen, zumal, wenn man bedenkt, dass bei diesem Thier die Schleimhautoberfläche wegen der Länge des Gesichtsschädels und der unteren Nasenmuschel bedeutend grösser ist, als beim Menschen.

E. Die Capillarsysteme der Nasenschleimhaut und deren Verbindungen.

Taf. III, Fig. 10, 11 und Taf. IV, Fig. 1—7.

Bevor ich auf diese Capillaren eingehe, werde ich die Oberfläche der Nasenschleimhaut beschreiben, denn dieselbe nimmt auf die Formation der Gefässe Einfluss. An Angaben über das Relief der Nasenschleimhautoberfläche ist unsere Literatur weder reich noch ausführlich.

Am ausführlichsten hat sich über dasselbe noch Hyrtl[1] ausgesprochen, nach welchem die Nasenschleimhaut mit feinen Wärzchen (Tastpapillen), Flocken und niedrigen Fältchen besetzt ist. R. Seeberg[2] huldigt einer ähnlichen Anschauung, indem er sagt: „Membrana pituitaria circa concham inferiorem propter vasa multa, quae in illa decurrunt, rubida, spongiosa, $1\frac{1}{2}$—2 lineas crassa, in superficie conchae convexa ad nasi aperturam versus leviter granulata, in partibus posticis impressionibus subrotundis praedita apparet. Ad conchas versus prominentiae extant verrucosae vel rubiformes.“

Ich selbst habe bezüglich der Schleimhautoberfläche mein Augenmerk hauptsächlich auf jene Theile gelenkt, welche mit einem Schwellkörper versehen sind und stimme im Allgemeinen den Angaben der beiden citirten Autoren bei, kann es aber nicht unterlassen zu bemerken, dass so einfach auch die Entscheidung, ob die Schleimhautoberfläche glatt oder mit Erhabenheiten versehen ist, zu sein scheint, man in praxi nicht so bald zu einem positiven Ausspruche gelangen wird, und dies aus folgendem Grunde: Die Nasenschleimhaut ist häufig Erkrankungen unterworfen, die verändernd auf dieselbe einwirken und wenn wir nun bei der Section, wie dies häufig zutrifft, eine mit Falten und Wärzchen besetzte Nasenschleimhaut vorfinden, so ist damit noch nicht bewiesen, dass dies zur Norm gehöre; die Erhabenheiten können ebenso gut pathologischen Ursprunges sein und sind es auch gewiss in allen jenen Fällen, wo dieselben eine gewisse Grösse überschritten haben. Hierauf weist schon die eine Thatsache hin, dass man in einem Falle die Schleimhaut mit hohen Leisten und grösseren Wärzchen besetzt antrifft, während man in einem andern Mühe hat, solche zu entdecken. Ich habe, um ein sicheres Urtheil fällen zu können, die Nasenschleimhäute von jugendlichen Personen und Neugeborenen untersucht, und bin durch diese Untersuchung zu dem Resultate gelangt, dass an der unteren Nasenmuschel die Oberfläche der Schleimhaut neben den Drüsenmündungen eine Reihe von leistenartigen Erhebungen, kleine Wärzchen (Taf. III, Fig. 10 *l* und 11 *a*, *b*) und eine Anzahl von Grübchen besitzt. Zwischen je zwei Leisten, welche eine sehr verschiedene Breite besitzen können, findet sich eine Rinne, die zuweilen in schräger Richtung und dabei recht tief in die Schleimhaut fortgesetzt ist, eine Auskleidung von Flimmerepithel besitzt, und am Querschnitte ganz einer Crypte gleicht. Diese Rinnen dürfen auch als solche aufgefasst werden, denn sie verstreichen durchaus nicht, selbst wenn man durch Injection die Schleimhautoberfläche ad maximum dehnt. Die erwähnten Leisten und Rinnen sind namentlich an den hinteren Muschelenden gut entwickelt. Stellenweise wieder ist die Schleimhaut nahezu glatt.

[1] Descriptive Anatomie.

[2] L. c.

Papillen, im wahren Sinne des Wortes, gibt es auf der Nasenschleimhaut nicht, ausser man wollte kurze Leisten oder kleine Wärzchen als solche ansprechen; stärker entwickelte Leisten aber geben im Durchschnitte das Bild einer Papille, worauf man Rücksicht zu nehmen hat.

Ähnliches zeigt auch der Rand und das hintere Ende der mittleren Muschel; desgleichen ist auch stellenweise die Schleimhaut an der Nasenseitenwand uneben, während die mediale Seite der beiden Siebbeinmuscheln und der grösste Theil der Nasenscheidewand beinahe glatt erscheinen.

Auf einige der gefalteten Stellen in der Nasenschleimhaut, namentlich aber auf eine der Scheidewand werde ich in einer eigenen Abhandlung zurückkommen.

Wenn die Nasenschleimhaut längere Zeit an chronischem Catarrh gelitten, dann hypertrofiren die Leisten, Wärzchen und die anderen Erhabenheiten der Nasenschleimhaut (untere Muschel), bis schliesslich dieselbe ein warzig-zottiges Aussehen angenommen hat. Am schönsten kann man diese Veränderung an der unteren Nasenmuschel studiren. Solche pathologische Fälle sind schon oft für normale ausgegeben worden und auch die von J. Henle auf p. 826 der Eingeweidelehre gegebene Abbildung gehört in diese Categorie und sollte daher aus einem Handbuche der normalen Anatomie ausgemerzt werden.

Ich gehe nun nach dieser Abschweifung zur Besprechung der Arterien, der Schleimhautcapillaren und ihres Zusammenhanges mit dem Schwellkörper über.

Die Arterien sind im Vergleiche mit der grossen Menge von Venen minder zahlreich und enger als diese. Ihre einzelnen Zweige geben, bevor sie noch recht zur Schleimhaut in Beziehung getreten sind, periostale Äste ab, die in letzterem Gewebe in ein feines, gestrecktes, aber weitmaschiges Capillarnetz sich auflösen, dessen Röhrchen entweder in die tiefste Schichte der Venengeflechte oder in die abziehenden Venenstämme einmünden. An den dünneren Stellen der Nasenschleimhaut, z. B. an der Scheidewand, in welcher die dicken Drüsenkörper, die ganze Dicke der Nasenschleimhaut durchsetzend, ziemlich regelmässig bis an die periostale Schichte grenzen, münden stellenweise die periostalen Capillaren in Venenzweige, die aus der Drüse heraus- und gegen die tiefen Abzugscanäle hinziehen.

Man kann auch zuweilen Capillaren sehen, die an der basalen Drüsenseite hervortreten und, weiter werdend, sich einer Vene zuwenden, nachdem sich vorher mit ihrer erweiterten Strecke eine periostale Capillare verbunden hat.

Nach Abgabe des periostalen Capillarnetzes ziehen die Arterien, wie bereits hervorgehoben wurde, korkzieherartig aufgewunden, in den Zwischenbalken des Schwellkörpers gegen die Schleimhautoberfläche empor, und geben da, wo sie auf Drüsen stossen, an letztere Zweigchen ab (Taf. III, Fig. 10). Auf diese Weise kommt es zu einem zweiten Capillarsystem, zu dem der Drüsen, auf welches in der oberflächlichen, conglobirten Schichte der Schleimhaut ein drittes Capillarnetz folgt. (Taf. III, Fig. 10*a*.) Die durch eine eigene Kapsel von dem umgebenden Gewebe geschiedenen Drüsen werden von den Capillaren korbartig umflochten. Um die einzelnen Schläuche bilden die Capillaren ein Röhrennetz, wie ich ein solches auf Taf. IV, Fig. 6, theilweise abbilden liess. Die in der Continuität der Capillaren gezeichneten und geränderten Kreise sind Querschnitte von der Länge nach auf den Drüsenschläuchen verlaufenden Gefässröhrchen. Die aus den Drüsencapillaren hervorgehenden Venen ergiessen sich je nach der Schichte, in der sie lagern, in weitere oder engere Venen. Die der Schleimhautoberfläche näher liegenden Drüsencapillaren münden mit ihren Abzugsröhrchen in das Rindennetz des Schwellkörpers, während die Venchen, welche aus den in der Tiefe der Schleimhaut, oft nahe dem Perioste, steckenden Drüsenkörpern heraustreten, ihr Blut in die nächst gelegenen weiten Lacunen des Schwellgewebes ergiessen. (Siehe Taf. III, Fig. 10 die tiefere Schichte zwischen *b* u. *b*.) Da, wo Drüsenkörper bis in die conglobirte Schichte emporreichen, und wie wir gleich hören werden auch im Bereiche der Mündungen der Drüsenausführungsgänge, verbinden sich die zwei Capillarsysteme unter einander.

Bemerkenswerth scheint mir in Bezug auf das Gefässsystem der Drüsen noch zu sein, dass die Ausführungsgänge — namentlich die der grösseren Drüsen — von einem äusserst dichten Capillarnetz umsponnen sind. Die aus dem Geflechte hervorgehenden Röhrchen münden (Taf. IV, Fig. 1 *a*, *a*) in

umliegende Venen, darüber in das Rindennetz und da, wo der Gang in den Bereich der oberflächlichen Capillaren tritt, auch in dieses. Die Geflechte, wie die grösseren Gänge im Vestibulum nasale konnte ich gerade noch als dunkle Streifen mit unbewaffnetem Auge beobachten. Dieses Geflecht ist dem sogenannten compressiblen Schwellgewebe, speciell dem des Thränennasenganges vergleichbar und dürfte den Zweck haben, im Ruhezustande der Drüse die Lichtung des Ganges zu verschliessen.

Aber es gibt die Betrachtung dieses Geflechtes noch zu einer anderen Theorie Veranlassung, welche der gleicht, die vorher über die Venengeflechte in Knochencanälen aufgestellt wurde. Hiezu ist es aber nothwendig, die Lage eines solchen Drüsenganges in der Schleimhaut näher zu betrachten, und davon auszugehen, dass die Wände des Ganges gleich denen der meisten übrigen röhrenförmigen Organe aneinander schliessen, wenn nicht gerade ein Körper ihre Lichtung passirt. Stellen wir uns einen solchen Drüsenausführungsgang im Ruhezustand, also ohne Lichtung vor: wie soll Flüssigkeit durchtreten? Wäre der Gang an die Wand des Rohres, in dem er steckt, festgewachsen, so müsste er stets offen bleiben, ausgenommen es wäre erlaubt, dem Stroma der Schleimhaut die Fähigkeit zu collabiren zuzuschreiben. Nun ist aber der Gang im Ruhezustande ohne Lichtung, und das durchtretende Secret müsste daher, falls auch das Stroma zusammengesunken ist, dieses auf die Seite schieben. Es ist unwahrscheinlich, dass solche Gewebsverschiebungen (in den dichten Antheilen der Schleimhaut) vorkommen. Viel wahrscheinlicher ist hingegen, dass, um dem auszuweichen, zwischen dem Gange und dem Canale, in dem er steckt, ein compressibles Gewebe in Form eines Venenplexus eingeschaltet ist. Dieser füllt sich, wenn die Secretion aufhört, entleert sich, wenn Secret den Gang durchströmt, und das eigentliche Stroma verbleibt dabei in Ruhe.

Ich habe bereits bemerkt, dass die Arterien der Nasenschleimhaut in den oberflächlichen, conglobirten Schichten in ein drittes Capillarsystem übergehen. Die Capillaren dieser Örtlichkeit erheben sich, namentlich da, wo die Schleimhaut Erhabenheiten in Form von Leisten und Wülsten trägt, zu langgestreckten, dicht gruppirten Schlingen, die aber auch an den beinahe glatten Stellen nicht fehlen; nur sind sie hier selbstverständlich niedrig, wie flach gedrückt. Da die Leisten der Nasenschleimhaut stets breiter als Hautpapillen, oft aber sogar sehr breit sind (siehe Taf. III, Fig. 11 *aa*), so finden wir in denselben stets eine Gruppe von Schlingen eingetragen, welche untereinander selbst ganz nahe an ihren Umbiegungsstellen in Verbindung treten.

Die der Schlinge das Blut zuführende Arterie ist verhältnissmässig sehr eng, während der dem Venensystem zugekehrte, absteigende Schenkel der Schlinge sich erweitert und sehr abrupt in den im Vergleich zu den Schlingen sehr weiten oberflächlichen Theil des Rindennetzes, beziehungsweise in stärkere Venen einmündet. Die Arterien sind von den Venen leicht zu unterscheiden; erstere sind sehr eng, letztere recht weit.

Auf Taf. III, Fig. 11 und Taf. IV, Fig. 2, 3, 4 und 5 habe ich solche Schlingen abbilden lassen. Taf. III, Fig. 11, stellt einen Längsschnitt von dem hinteren Ende der unteren Muschel vor. Man sieht bei *a. a. a.* eine sehr breite Leiste, der sich seitlich je eine andere *(b)* anschliesst. Im Innern der Leiste findet sich ein dichtes, aus zahlreichen, untereinander anastomosirenden Schlingen gebildetes Geflecht, das schliesslich in das Rindennetz einmündet. Fig. 2 der IV. Tafel zeigt zwei Schlingen der unteren Muschel mit arteriellem Ursprunge und deren Übergang in die Vene; Fig. 3 derselben Tafel liess ich anfertigen, um die Verbindung der Schlingen zu zeigen.

In Fig. 4 und 5 sieht man recht niedrige Schlingen, die plötzlich in weite Venenstämme übergehen. Es haben Todd und Bowman [1] in der injicirten Schleimhaut der Riechsphäre eines Embryo an den Capillaren niedrige Schlingen mit partiellen Erweiterungen gefunden und dem beigefügt, dass sie nicht im Stande waren, Ähnliches vom Erwachsenen darzustellen. Ich weiss wohl nicht, ob die Homologie ausser Zweifel steht, möchte aber glauben, dass die von mir auf Taf. IV, Fig. 4 und 5 abgebildeten Schlingen den von Todd und Bowman gefundenen entsprechen.

Um die Drüsenöffnungen an der Oberfläche der Schleimhaut bilden die Capillaren Gefässringe, welche den die Mündungen der Haarbälge umgebenden (Taf. IV, Fig. 7) ziemlich gleichen, nur sind letztere grösser.

[1] L. c.

Der Übergang der Nasenschleimhaut in die Haut des Vestibulum nasale und in die Schleimhaut des Gaumens erfolgt, wie das im Allgemeinen schon R. Seeberg[1] richtig angab, allmälig: nur für die Seitenwand und die Choanen möchte ich eine Ausnahme verlangen, wo die Nasenschleimhaut durch den Sulcus nasalis posterior ziemlich scharf abgegrenzt ist.

Etwas anders verhält es sich mit den Gefässen; denn man bemerkt, dass im Vestibulum nasale die Gefässe, wo die Schleimhaut beginnt, plötzlich bedeutend weiter werden, während die im Hautantheile des Vestibulum bei aller ihrer Dichtigkeit durch Zartheit sich auszeichnen. Bei dieser Gelegenheit sei bemerkt, dass die einzelnen Schichten der äusseren Nase ausserordentlich reich an Gefässen sind, und ferner, dass die durch die Nasenknorpel getrennten Gefässbezirke in den Zwischenräumen der Knorpel, und dann an den Rändern derselben (durch die Gefässe des Periostes), mit einander anastomosiren.

Um die Wandungen der Haarbälge bilden die Capillaren zarte, weite Gefässkränze (Taf. IV, Fig. 7).

Nach allem, was beschrieben wurde, gestaltet sich demnach in den mit einem Schwellkörper versehenen Antheilen der Nasenschleimhaut die Circulation in nachstehender Weise:

Die Arterie löst sich im Periost, in den Drüsen und in der conglobirten Schichte in drei capillare Netze auf, und zwischen diesen und den abführenden Venen ist ein Schwellkörper, resp. ein dichter Venenplexus eingeschaltet. Durch die Einschaltung eines Schwellkörpers, also einer sehr ausgebreiteten Blutbahn zwischen Capillaren und Venenabflüssen, welche den Blutdruck in der Schleimhaut steigert, die Stromgeschwindigkeit des Blutes hingegen verlangsamt, wird ein Stauungsapparat geschaffen, welcher der Secretion und Wärmeausstrahlung sehr zu Statten kömmt.

Die Capillaren der conglobirten Schichte und ein Theil der Drüsencapillaren sammeln sich in Venen, die in das Rindennetz münden; die Venen der tiefer gelegenen Drüsenantheile und die des Periostes gehen in die lacunären Partien des Schwellkörpers über, und die des Periostes zum Theil in die cavernösen Räume, zum Theil in die aus denselben gegen die periferen Venen abziehenden weiten Nasenvenen. Ein den Gefässschlingen der conglobirten Schichte durch die Arterie zugeführter Blutstropfen passirt, bevor er die Nasenhöhle verlässt, die Schlingen, dann das Rindennetz, hierauf das tiefe Netz des Schwellkörpers und schliesslich eine der abziehenden Venen. Ein Blutstropfen der Drüsencapillaren wird durch das Rindennetz den eben beschriebenen Weg nehmen, oder kann, wenn er in den tieferen Theilen sich befindet, direct durch die Lacunen einer abziehenden Vene zusteuern. Ein Blutstropfen in den Capillaren des Periostes kann direct in eine Vene übergehen.

Ich will nun zum Schlusse den Circulationsapparat der Nasenschleimhaut mit dem der Haut vergleichen, und beziehe mich in Bezug auf die Gefässe der Haut auf die bereits citirte Abhandlung von W. Tomsa.

Zwischen diesen beiden Organen herrscht manche Analogie: *a*) In der Nasenschleimhaut, wie in der Cutis gibt es einen secretorischen Blutstrom, der sich aus den Capillaren der Drüsensubstanz und denen der Papillarschichte, beziehungsweise dort aus denen der conglobirten Schichte zusammensetzt. Sowie in der Haut, sehen wir auch in der Nasenschleimhaut eine enge Arterie zu einer Schlinge werden, aus der das Blut durch weite Abflussröhren abgeleitet wird. Tomsa sagt: „dass die absteigenden Schenkel der Capillaren sich nicht überall gleich an der Basis der Wärzchen mit den benachbarten zu Venenwurzeln“ vereinigen, sondern häufig eine Art mehr oder minder deutlichen Schwellnetzes bilden, welches stellenweise, z. B. in der Hohlhand zwei Schichten besitzt, eine oberflächliche, deren Längsaxe mit den Reihen der Hautpapillen parallel läuft und eine tiefe, polygonale Maschen bildende, aus der die Venenstämme hervorgehen. Die Bezeichnung „Schwellnetz“ für das Venennetz begründet Tomsa damit, dass er auf die Differenz in der Lichtung der Zufluss- und Abflussröhren des Papillarblutstromes aufmerksam macht, der darauf hinweist, dass das Netz nur dann „allseitig von strömendem Blute gefüllt sein wird, wenn eine aussergewöhnliche Erweiterung der Arterien stattgefunden“. Ähnliches gilt für die Nasenschleimhaut; auch hier ist der arterielle Schenkel eng, der venöse verhältnissmässig

[1] L. c. „Membrana pituitaria nasi neque in anteriore parte prope nares externos neque in posteriore ad fauces versus certo limite terminatur, sed eo potius loco, quo nares aperiuntur, cutis faciei sensim in illos transit.“

ausserordentlich weit, und die absteigenden Schenkel der Gefässschlingen gehen nicht sofort in die Venenwurzeln über, sondern in ein Schwellgewebe, an dem sich auch zwei Abschnitte, nämlich ein engerer und ein sehr weiter unterscheiden lassen; der Unterschied liegt nur darin, dass unser Rindennetz weiter und dichter ist, als das Schwellnetz Tomsa's.

b) Der Blutstrom durchfliesst, wie Tomsa angibt, ein Hautstück in senkrechter oder diagonaler Richtung und sondert sich in drei übereinander geschichtete Blutbahnen, die schliesslich wieder in gemeinsame Venenstämme einmünden. Zu diesen drei Bahnen zählen: 1. der „Fettstrom", 2. die Schweissdrüsenblutbahn und 3. der Papillarstrom.

Auch in der Nasenschleimhaut haben wir drei übereinander geschichtete Blutbahnen, und zwar:

1. Eine dem Papillarstrome der Haut analoge oberflächliche Capillarschichte.
2. Eine den Hautdrüsen correspondirende Schleimdrüsenblutbahn, und
3. einen periostalen Strom für den ausfallenden „Fettstrom" der Haut. Ein Unterschied ist nur darin gelegen, dass die Capillarsysteme der Cutis schärfer von einander geschieden sind, als die der Nasenschleimhaut. In der Nasenschleimhaut sind, bis auf das periostale Netz, welches isolirt ist, die Capillarsysteme einander dadurch, dass die Drüsenmassen stellenweise beinahe die ganze Dicke der Schleimhaut durchsetzen, sehr genähert, und die Verbindung erfolgt vorwiegend durch das Rindennetz des Schwellkörpers.

Die Frage, ob das Blut immer gleichzeitig durch alle drei Bahnen der Haut fliesst, oder ob nicht unter gewissen Umständen, die eine oder die andere der Bahnen ausgeschaltet werde, glaubt Tomsa dahin beantworten zu dürfen, dass letzteres, wenn auch nicht geradezu sichergestellt, so doch sehr wahrscheinlich ist. Ob Ähnliches an der Nasenschleimhaut vorkommen könne, will ich nicht discutiren, möchte aber darauf aufmerksam machen, dass, wenn man sich das Schwellgewebe auf das Äusserste contrahirt denkt, dies den Kreislauf in der periostalen Schichte durchaus nicht aufhebt.

Eine weitere Analogie wird dadurch hergestellt, dass es auch in der Nasenschleimhaut keinen derivatorischen Kreislauf gibt.

Von den Schweissdrüsen erzählt Tomsa, dass ihr Blutstrom am Knäuel nicht abschliesst, sondern mit den Blutgefässen des Ausführungsganges in Zusammenhang steht. Aus den Blutgefässen des Knäuels sondern sich nämlich mehrere Gefässe ab, die langgestreckt, stellenweise durch kurze Queranastomosen verbunden, den Drüsengang nach aufwärts begleiten, um in die Blutbahn der Pars papillaris einzumünden. Ähnlich sind die Ausführungsgänge der Drüsen in der Nasenschleimhaut von Venen umgeben, deren Function anzudeuten ich mir vorher erlaubte.

F. Die Gefässe in den Schleimhäuten der pneumatischen Räume.

Die pneumatischen Anhänge verhalten sich in Bezug auf ihr Gefässsystem ganz ähnlich der Nasenschleimhaut, und es kann dies nicht auffallen, wenn man berücksichtigt, dass die Auskleidung der pneumatischen Räume aus Ausstülpungen der Nasenschleimhaut sich entwickelt. Das arterielle Hauptgefäss der Nasenhöhle wird also auch die Gebilde der pneumatischen Räume ernähren, und die Venen derselben werden zu den Abzugscanälen der Nasenschleimhaut zurückkehren. Es muss nur berücksichtigt werden, dass entwicklungsgeschichtlich die pneumatischen Räume des Siebbeines anderer Abkunft als die des Stirn-, Keil- und Oberkieferbeines sind; daher gewahrt man, dass das Gefässsystem des Siebbeinlabyrinthes trotz seiner vielfachen Beziehungen zur Nasenschleimhaut, zum Sinus frontalis und zum Thränenapparate in den Ethmoidalgefässen eine verhältnissmässig weite collaterale Bahn findet. Die drei übrigen geräumigen pneumatischen Räume besitzen gleichfalls collaterale Gefässbahnen, wenn auch nicht so bedeutende, als das Siebbein, und beispielsweise hebe ich hervor, dass die Auskleidung der Kieferhöhle neben der Hauptarterie, welche im mittleren Nasengange (Taf. I, Fig. 1 bei *h*) aus einem Aste der Nasalis posterior abzweigt und, im Sinus supramaxillaris angelangt, sich vorerst in der Schleimhautbekleidung der medialen Sinuswand ausbreitet, eine Reihe von allerdings zarten collateralen

Ästen aus der Arteria infraorbitalis an der Decke und aus den hinteren oberen Alveolararterien an der äusseren hinteren Kieferwand bezieht. Die Stirnbeinhöhle enthält neben den arteriellen Zweigen aus der Nasenschleimhaut auch noch solche aus den Zweigen der Ophthalmica und die Auskleidung der Keilbeinhöhle steht, abgesehen von ihrer Verbindung mit den Arterien der Nasenschleimhaut auch mit den Arterien der die cerebrale Seite des Keilbeinkörpers überziehenden Dura in Zusammenhang. Die Siebbeinzellen erhalten ihren Blutstrom durch die Gefässe der beiden Siebbeinmuscheln, durch die Arteria ethmoidalis und gewiss auch noch durch zarte Zweige des den Thränensack umgebenden Arteriennetzes. Die Communicationsröhrchen zwischen den Hauptgefässen der Sinusschleimhaut und den collateralen Bahnen passiren zum guten Theile die knöcherne Wand des entsprechenden pneumatischen Raumes. Noch schärfer tritt diese Beziehung zwischen den Knochenwänden der Räume und ihren Auskleidungen hervor, wenn man das venöse System untersucht, von welchem gleich die Rede sein wird.

Die in die Auskleidung eindringenden und der Schleimhautoberfläche zustrebenden Arterien geben für die periostale Schichte der Auskleidung eine Reihe von Zweigen ab, die in dieser Schichte ein zartes, gestreckt verlaufendes und weitmaschiges Capillarnetz formiren. In diesem Gefässnetze sieht man stellenweise korkzieherartig gewundene und zusammengerollte Ausläufer, welche dadurch, dass beim Ablösen der Auskleidung von der Knochenwand die in diese eintretenden Röhrchen ab- oder herausgerissen werden, diese eigenthümliche Form erlangen. Mit den Periostgefässen der Sinusauskleidung hängen da, wo die Zahnnerven an der inneren Wand der Kieferhöhle freiliegen und dem Periost sich anschmiegen, auch die Gefässe derselben zusammen; für jene feineren Zahnnerven hingegen, die in der periostalen Schichte selbst verlaufen, besitzt die Sinusauskleidung ein eigenes Capillarnetz. Die der Oberfläche (Schleimhautschichte) der Sinusbekleidung zustrebenden Arterien lösen sich, nachdem sie vorher schon für die spärlichen Drüsenschläuche der Membran ein Capillarnetz gebildet, in der oberflächlichen Schichte in ein zweites, flächenartig ausgebreitetes Capillarnetz auf (Taf. V, Fig. 7), welches minder dicht als das in der Nasenschleimhaut, und flachgedrückter als jenes in der dünneren, wahren Riechschleimhaut, den Charakter von Gefässschleifen nicht recht aufkommen lässt.

Die venösen Antheile der Capillaren gehen in gröbere Gefässe über und diese in ein dichtes, tiefliegendes Geflecht von dicken Abzugscanälen (die auf Taf. V, Fig. 7 lichter gehaltenen Gefässe), die den Communicationsöffnungen der Sinuse zustreben und ihr Blut in die diesen Ostien zunächst gelegenen Nasenvenen ergiessen. Von der Stärke dieser Venen kann man sich eine Vorstellung machen, wenn man die dritte Figur der fünften Tafel besichtigt, in welcher die stärksten Venen der Auskleidung des Sinus frontalis abgebildet sind. Die Röhren des tiefliegenden Netzes verlaufen da, wo sie der Mündung der Höhlen schon nahe sind, in Reihen nebeneinander (Taf. V, Fig. 4 und 6 *b* und Fig. 5). An den Ostien der Sinuse, wo die sich verdünnende Nasenschleimhaut ihren Übergang in die Auskleidung der pneumatischen Räume vollführt, gewahrt man auch an den Venen eine Art von Übergang, indem die nebeneinander liegenden und gestreckt verlaufenden Venenröhren sich in einen Venenplexus (Taf. V, Fig. 4 und 6 *a*) auflösen, der dem in der Nasenschleimhaut enthaltenen ähnlich ist. Die Dichtigkeit des Venengeflechtes in der Nähe der Ostien ersieht man schon daraus, dass es, wie allenthalben auch an anderen Stellen der Auskleidung, nicht schwer fällt, dasselbe durch Einstich zu füllen.

So verhält es sich nicht bloss in den grossen Sinusen, denn auch die Auskleidung der Siebbeinzellen führt ein dichtes und verhältnissmässig aus weiten Einzelvenen zusammengesetztes Geflecht. Wenn auch, wie schon Eingangs hervorgehoben wurde, der Hauptstrom des venösen Blutes gegen die Nasenhöhle gerichtet ist, so sind nichtsdestoweniger auch die übrigen recht zahlreichen Abzugsröhrchen aus der Blutbahn der Sinuse bemerkenswerth. Vor Allem erinnere ich an die Knochenvenchen, die in das Venennetz der periostalen Schichte der Sinusauskleidung inosculiren und die, wie Injectionsexperimente lehren, durch Vermittlung des Gefässsystems der Knochen mit den Gefässen des äusseren Periostes (an der Kieferwandung und der vorderen Platte des Sinus frontalis), beziehungsweise mit denen der Dura mater (wie an der cerebralen Seite des Keilbeinkörpers und an der hinteren Platte der Stirnbeinhöhle) in Verbindung stehen. Die Venen der Siebbeinzellen zeigen ein ähnliches Verhalten und besitzen collaterale Bahnen, die sich vorne mit den Venen der Stirnbeinhöhlen und

durch Zweige, welche das Thränenbein perforiren, mit den Geflechten des Thränenapparates, respective mit der Vena angularis, verbinden.

Für die Sinus supramaxillares wäre noch der wichtigen Verbindung der Gefässe der Auskleidung mit den Zahngefässen zu gedenken.

Verglichen mit der Nasenschleimhaut, ergibt sich, dass die, zwei ausgebreitete Capillarnetze enthaltende Auskleidung eines pneumatischen Raumes verhältnissmässig, wenn man nämlich ihre Zartheit in Betracht zieht, nahezu ebenso gefässreich ist als die Nasenschleimhaut, wobei wir von jenen Stellen der Nase absehen müssen, in welchen sich das Venenconvolut zu einem Schwellkörper entwickelt hat. Allgemein genommen, bildet das Venennetz keine so engen kubischen Spalten und dann auch keine so starken Röhren, als in der Nasenschleimhaut. Ausgenommen dürften bloss jene Stellen werden, wo die Schleimhaut an den lateralen Muschelflächen (untere und mittlere Muschel) jene Buchten auskleidet, welche ich auf pag. 13 erwähnt habe.

Diese, also wohl absolut, aber nicht relativ schwächere Entwicklung des Gefässsystems in der Sinusschleimhaut dürfte von der verhältnissmässig geringen Menge an Drüsen, welche eine entsprechende Reduction von Capillaren veranlasste, mitbeeinflusst werden.

Das Gefässsystem der pneumatischen Räume ist aber dicht genug, um durch seine Secretion die Schleimhaut vor Vertrocknung zu bewahren und wird vielleicht ähnlich den Apparaten in den Nasenhöhlen für die Erwärmung der sie durchstreichenden Luft, die bei jeder Inspiration ausgepumpt und wieder durch frische ersetzt wird, besorgt sein.

Gesammtresumé.

1. Die Arteria spheno-palatina ist unter den Nasenarterien das Hauptgefäss der Nasenschleimhaut. In das Verzweigungsgebiet ihres lateralen Zweiges (Arteria nasalis posterior) fällt die ganze Respirationssphäre der Nasenhöhle und noch eine untere Partie der Riechspalte; in das ihres medialen Astes (Arteria nasopalatina) die Nasenscheidewand und der obere Antheil der Riechspalte. Collaterale Bahnen, welche in das Arteriennetz der Schleimhaut inosculiren, sind reichlich vorhanden; zu diesen zählen neben unbedeutenden Zweigchen: *a)* die Arteriae ethmoidales, *b)* die Arteria nasalis externa, *c)* die Arteria septi narium und *d)* ein Arterienzug, der am Thränennasengange hinzieht und die Nasenschleimhaut-Arterien mit den Gesichts- und Orbitalarterien in Verbindung setzt.

In Folge dieses Reichthumes an collateralen Bahnen wird es innerhalb des arteriellen Schenkels der Nasenschleimhaut nicht leicht zu einer Circulationsstörung kommen.

Die aufgezählten Arterien bilden in der basalen Schichte der Nasenschleimhaut ein weitmaschiges Geflecht, aus welchem erst die Parenchymgefässe der Schleimhaut hervorgehen. Diese verlaufen, wie allenthalben auch die Arterien in anderen Organen, deren Volumen ansehnlich wechselt, korkzieherartig gewunden.

2. Aus dem dichten Venennetze, beziehungsweise aus dem Schwellgewebe der Nasenschleimhaut treten Venenstämme hervor, die, das Verhalten der Arterien nachahmend und diese begleitend, nach verschiedenen Richtungen abziehen. Man kann fünf Gruppen solcher Venen unterscheiden, von welchen die eine, Plexus nasalis externus, vorwärts gegen die äussere Nasenöffnung, die zweite und dritte (Venae ethmoidales) aufwärts gegen die Schädel- und Augenhöhle, eine vierte rückwärts gegen das Gaumensegel und endlich eine fünfte rück- und aufwärts in die Flügelgaumengrube zieht.

3. Die vordere tiefe Nasenvene erhält ihre Zuzüge aus dem Venengeflechte der Nasenschleimhaut und der Hautbekleidung des Vestibulum nasale. Die stärkeren Röhren der Geflechte bilden nämlich durch gegenseitigen Conflux an der Umrandung der Apertura pyriformis ein dichtes grobstämmiges Geflecht, in welches auch noch einige gröbere Zweige der knorpeligen Nasenscheidewand einmünden, und aus diesem gehen 3 bis 5 Venen hervor, welche als Wurzeln der Vena nasalis anterior profunda aufzufassen sind.

Digitised by the Harvard University, Ernst Mayr Library of the Museum of Comparative Zoology (Cambridge, MA); Original Download from The Biodiversity Heritage Library http://www.biodiversitylibrary.org/; www.biodiversitylibrary.org/

Die äussere Nase besitzt überhaupt einen grossen Reichthum an Venen. Diese liegen in drei Lagen übereinander geschichtet, u. zw. die eine in der Haut, die zweite in der Auskleidung des Vestibulum nasale, die dritte zwischen beiden im Perichondrium der Nasenknorpel.

Auch einzelne Knochenvenen des Oberkiefers leiten Blut aus der Nasenhöhle heraus.

4. Die gegen die Schädelhöhle gerichteten Venen (Venae ethmoidales) der Nasenschleimhaut anastomosiren in der Schädelhöhle mit dem Venennetze der harten Hirnhaut und mit dem oberen Sichelblutleiter. Wichtiger als diese Verbindung ist eine andere, welche von einer, einen grösseren Nebenzweig der Arteria ethmoidalis anterior begleitenden und durch die Siebplatte in die vordere Schädelgrube eindringenden Vene gebildet wird, und die entweder in das Venennetz des Tractus olfactorius oder direct in eine grössere Vene am Orbitallappen inoculirt.

Der Blutstrom in dieser Vene wird unter gewöhnlichen Verhältnissen wohl cerebralwärts gerichtet sein. Dies erschliesse ich:

1. Aus der Analogie mit der Stromrichtung in den Ethmoidalvenen, zu deren System ja strenge genommen unsere Vene gehört, und

2. aus der Stelle, an welcher die Vene die Nasenschleimhaut verlässt. Die Vene liegt nämlich den meningealen Venen viel näher, als den übrigen Abzugsvenen der Nasenhöhle, und es darf auch nicht übersehen werden, dass die weiten Sinuse der Schädelhöhle, sobald der Blutdruck in den grossen Halsvenen sinkt, auf die Gehirnvenen saugend einwirken, und diese Wirkung sich gewiss auch auf die Venen des Orbitallappens fortsetzen wird.

Die eben geschilderte Vene scheint bisher wenig beachtet worden zu sein. Mehr Beachtung fand dagegen eine, das Foramen coecum passirende angebliche Communication zwischen den Nasenvenen und dem Sinus falciformis major. Bis auf Theile, der sie nur für Kinder gelten lässt, und Sappey, der sie überhaupt bestreitet, sind die meisten Anatomen für die Verbindung eingetreten. Meine eigenen Untersuchungen lehren: Das Foramen coecum enthält einen konischen, der Länge nach variirenden, zuweilen selbst $1\frac{1}{2}$ Ctm. langen Fortsatz der Sichel, der sich mit Leichtigkeit aus dem Canale herausziehen lässt. Beim Neugebornen ist dieser Fortsatz bedeutend voluminöser und schliesst in sich ein Venengeflecht, welches oben mit dem Sinus falciformis und unten mit den Periostvenen der Nasenbeine in Verbindung steht. Im Erwachsenen ist dieses Geflecht minder dicht und hat sich von den Venen des Nasenperiostes abgeschnürt. Wenn daher Blutentziehungen aus der Nasenschleimhaut (selbst beim Kinde) eine fühlbare Erleichterung nach sich rufen, so darf diese nicht auf die Venen des Foramen coecum, sondern nur auf die Entleerung der die Siebplatte durchsetzenden Vene bezogen werden.

5. Die rückwärts aus der Nasenschleimhaut abziehenden Venen gruppiren sich in zwei Lagen, in eine oberflächliche, welche in die Gaumen- und Pharynxvenen, und in eine tiefliegende, welche als Venae comitantes der Arterien, mit diesen durch das Foramen spheno-palatinum in die Flügelgaumengrube hineinziehen.

6. Ähnlich, wie die Arterien des Thränenapparates, stellen die stärkeren Venen des Plexus lacrymalis eine indirecte Verbindung zwischen Nasen-, Gesichts- und Augenhöhlenvenen her.

7. Es zeigt sich somit nach Allem, dass für den Abfluss des Blutes aus der Nasenhöhle eine grosse Reihe von Emissarien zu Gebote steht, daher es auch innerhalb der venösen Nasengeflechte nicht leicht zu Stauungen kommen wird.

8. Da, wo die Nase einen Schwellkörper besitzt (untere Muschel, Rand der mittleren, hintere Enden aller drei Muscheln), liegt derselbe in der Schleimhaut selbst. Der Schwellkörper scheidet sich, ähnlich wie das Corpus cavernosum penis, in eine oberflächliche engmaschige Schichte, Rindennetz, und eine tiefe, weite Lacunen enthaltende Schichte, deren einzelne Röhren eine frontale Richtung einhalten, während das Rindennetz einen sagittalen Verlauf nimmt.

Digitised by the Harvard University, Ernst Mayr Library of the Museum of Comparative Zoology (Cambridge, MA); Original Download from The Biodiversity Heritage Library http://www.biodiversitylibrary.org/; www.biologiezentrum.at

An der periostalen Seite der Nasenschleimhaut wandeln sich einzelne Theile des Schwellkörpers in sagittal gerichtete Venengeflechte um, welche die stärkeren Arterienstämme begleiten, und da, wo letztere in Furchen lagern, förmliche Geflechte um die Pulsadern bilden.

9. Das Balkengewebe im Schwellkörper der Nasenschleimhaut unterscheidet sich von dem des Gliedes wesentlich. Im Schwellkörper der Nasenschleimhaut ist es nämlich mit der Auflösung der Venen in ein lacunäres System nicht so weit gediehen als im Gliede, und man sieht rings um die Lichtungen der Venen eine Muskelschichte herumgelegt. Die Nasenschleimhaut ist demnach von einem mit allen Schichten eines Blutgefässes ausgestatteten, stark muskulösen Schwellnetz canalisirt, und in die breiten, reichliches elastisches Gewebe einschliessenden Balken zwischen den Venen erstrecken sich verschieden tief Drüsen hinein.

10. Da der Schwellkörper der Nasenschleimhaut aus der conglobirten Schichte und den Drüsen die Capillaren aufnimmt, so nähert er sich einigermassen dem der Harnröhre; dadurch aber, dass seine Musculatur so regelmässig angeordnet ist, entfernt er sich wieder von dem typischen Schwellgewebe der Geschlechtswerkzeuge. Er stellt morphologisch eine Art Übergang zwischen einem einfachen venösen Plexus und einem wahren Schwellkörper dar.

11. Die Füllung und Entleerung des Schwellkörpers in der Nasenschleimhaut steht unter dem Einflusse des Nervensystems.

12. Die Arterien der Nasenschleimhaut sind im Vergleiche zur grossen Menge und zum Querdurchmesser der Venen enge und nur in geringer Anzahl vorhanden. Sie bilden in der Schleimhaut drei Netze: ein periostales, eines für die Drüsen und ein drittes oberflächliches in der conglobirten Schichte der Schleimhaut, welches in Form eines in seinen einzelnen Theilen communicirenden Schlingensystems aufgebaut ist.

13. Die sich aus den Drüsencapillaren sammelnden Venchen (die oberflächlichen) münden theils in das Rindennetz, theils (die tiefer gelegenen) in die weiten Räume des Schwellnetzes. An jenen Stellen, wo die Drüsen bis in die conglobirte Schichte sich erstrecken, hängen die Capillarsysteme beider zusammen.

14. Die Drüsengänge besitzen ein dichtes Capillargeflecht, aus welchem Verbindungen gegen die umliegenden Venen und oberflächlich gegen die Capillaren der conglobirten Schichte abgehen. Diese Geflechte dürften, namentlich an den grösseren Gängen einerseits die Function des compressiblen Gewebes übernehmen, also im Ruhezustande der Drüse die Lichtung des Ganges verschliessen, und andererseits wieder gleich den in den Knochencanälen die Arterien umspinnenden Venengeflechten fungiren. Der Gang liegt in einem Canale des Bindegewebsfilzes der Schleimhaut. Wäre der Gang an die Wand des Rohres, in dem er steckt, festgewachsen, so müsste er stets offen bleiben, ausgenommen, man dürfte dem Stroma der Schleimhaut die Fähigkeit, zu collabiren, zuschreiben. Nun ist aber der Gang im Ruhezustande ohne Lichtung und das durchtretende Secret müsste daher, falls auch das Stroma zusammengesunken ist, dieses auf die Seite schieben. Es ist unwahrscheinlich, dass solche Gewebsverschiebungen vorkommen; viel wahrscheinlicher ist, dass gerade, um dem auszuweichen, zwischen Gang und Canal, in dem er steckt, ein Gefässplexus eingeschaltet ist; dieser füllt sich, wenn die Secretion aufhört, entleert sich, wenn das Secret den Gang durchströmt, und das eigentliche Stroma verbleibt dabei in Ruhe.

15. Am Übergange der Nasenhaut in die Schleimhaut bemerkt man, dass die Gefässe, namentlich die Capillaren, plötzlich weiter werden.

16. Die Circulation in der Nasenschleimhaut stellt sich nach Allem in folgender Weise her: Die Arterien lösen sich im Periost, um die Drüsen und in der conglobirten Schichte in drei capillare Netze auf, und zwischen den Capillaren und Venen ist ein Schwellkörper, respective ein dichter Venenplexus eingeschaltet. Die Capillaren der conglobirten Schichte und der obere Theil der Drüsencapillaren ergiessen ihr Blut in das Rindennetz, das periostale Netz und die tieferen Schichten der Drüsencapillaren in die lacunäre Partie des Schwellkörpers, beziehungsweise in die grossen Abzugsvenen, welche sich zu den verschiedenen bereits aufgezählten periferen Venen hinbegeben.

17. Eine derivative Blutbahn, directe Übergänge von Arterien in den Schwellkörper gibt es nicht; zum mindesten ist es mir nicht gelungen, solche nachzuweisen.

18. Die pneumatischen Räume beziehen, neben zahlreichen kleinen collateralen Bahnen, ihren Ernährungsstrom gleich der Nasenschleimhaut durch die Arteria spheno-palatina.

19. Die collateralen Bahnen passiren zum guten Theile die Knochenwand der lufthältigen Räume. Die Arterien der Sinusauskleidung geben, ähnlich wie die der Nasenschleimhaut, drei Capillarsysteme ab, ein periostales, ein oberflächliches und eines für die Drüsen, welch' letzteres wegen der Reduction der Drüsen ärmer ist, als das der Nasenschleimhaut.

20. Die Capillaren gehen in gröbere Gefässe und diese in ein dichtes, aus breiten Venen zusammengesetztes Geflecht über, welches den Öffnungen der Sinuse zusteuert und hier den venösen Blutstrom gegen die Nasenhöhle abführt.

21. Die periostalen Venchen anastomosiren durch die Knochenwand mit den Venen des äusseren Periostes, respective mit jenen der harten Hirnhaut (Keilbeinkörper, zum Theil auch Stirnbeinhöhle).

Digitised by the Harvard University, Ernst Mayr Library of the Museum of Comparative Zoology (Cambridge, MA); Original Download from The Biodiversity Heritage Library http://www.biodiversitylibrary.org/; www.biologiezentrum.at

ERKLÄRUNG DER ABBILDUNGEN.

TAFEL I.

Fig. 1. Laterale Wand einer rechtsseitigen Nasenhöhle mit ihrem Arteriennetze.

A. Arteria nasalis posterior.

B. Ast derselben für die untere Muschel, an deren hinterem Pol er in drei Zweige zerfällt, die am oberen und unteren Muschelrande, ferner in der Mitte der Muschel vorwärts ziehen und streckenweise, wie auch aus der Zeichnung ersichtlich, in Knochenfurchen verlaufen.

C. Arteria nasopalatina mit der Arteria für die obere, resp. auch vierte Muschel.

e und *g.* Äste der Arteria ethmoidalis anterior.

f. Verbindung der Nasalis posterior mit der Arteria ethmoidalis posterior.

a und *b.* Äste der Arteria nasalis posterior für den unteren Nasengang.

D. Äste der Nasalis posterior im Vestibulum nasale; in diese inosculiren einige Zweige der Arteria maxillaris externa.

Neben den beiden Hauptstämmen der Arteria spheno-palatina sind die entsprechenden Venen abgebildet.

„ 2. Rechte Seite der Nasenscheidewand.

A, A. Die beiden von ihren Venen begleiteten Arterien der Scheidewand.

B. Arteria septi narium.

a und *b.* Scheidewandäste der Arteria ethmoidalis anterior.

c und *d.* Scheidewandäste der Arteria ethmoidalis posterior.

e. Anastomose einer Vena naso-palatina mit den Gaumenvenen.

„ 3. Stück einer rechtsseitigen Gesichtshälfte mit Darstellung der Venengeflechte an der Apertura pyriformis und an der knorpeligen Nase.

a. Eine Partie des venösen Geflechtes der knorpeligen Nase zwischen der Cartilago triangularis und dem Nasenflügel.

a'. Venen der äusseren Nase, deren geflechtartige Fortsetzungen nicht weiter ausgeführt sind.

b. Geflecht am Rande der Nasenöffnung, welches eine Reihe von Zweigen aus der Nasenschleimhaut bezieht, und in welches das Geflecht der äusseren Nase einmündet.

A. Septum nasale.

c. Venen aus dem vorderen unteren Antheile der Nasenscheidewand.

d. Abzugscanäle des Randgeflechtes, welche in die tiefe äussere Nasenvene *e* einmünden.

„ 4 und 5. Dasselbe, nur im vergrösserten Massstabe dargestellt.

TAFEL II.

Fig. 1. Laterale Wand einer rechten Nasenhöhle mit den rückwärtigen oberflächlichen Abzugsröhren.

a. die der unteren,

b. „ „ mittleren,

c. „ „ oberen Nasenmuschel.

d. Sagittal hinziehende weite Venenstämme des unteren Nasenganges.

„ 2. Sagittaler Durchschnitt durch den Schädel eines nur wenige Wochen alt gewordenen Kindes. Vorne ist die Schleimhaut (*a, a*) vom Knochen gelöst und rückwärts geschlagen und man bemerkt, wie aus derselben eine Vene heraustritt, die an der basalen Seite des Stirnlappens rückwärts zieht und mehrere Zweige absendet, welche, was aus der Abbildung nicht ersichtlich, mit den in den Gehirnfurchen gelagerten Venen sich verbinden.

„ 3. Oberkiefergerüst der rechten Seite; der Thränennasengang ist freigelegt, und das denselben umhüllende dichte Venengeflecht ist dargestellt; die grosse den Gang passirende Vene mündet entsprechend dem unteren Nasengange in einen dicken venösen Stamm und geht oben an der Mündung des Thränensackes vermittelst eines Zweiges (*a*) in die Vena facialis anterior über; das hintere Geflecht (*b*) inosculirt in die Orbitalvenen.

Digitised by the Harvard University, Ernst Mayr Library of the Museum of Comparative Zoology (Cambridge, MA); Original Download from The Biodiversity Heritage Library http://www.biodiversitylibrary.org/; www.biologiezentrum.at

Fig. 4. Dasselbe Geflecht vergrössert dargestellt.
a. Ast für die Vena facialis anterior;
b, b. für die Orbitalvenen.
c, c, c. Verbindungen mit den Nasenvenen.

„ 5. Rechtsseitiges Kiefergerüst mit Darstellung einiger in die Vena facialis anterior einmündender Venen.
A. Vena facialis antica.
B. Vena ophthalmica.
e, e, e. Tiefe äussere Nasenvene.
a. Verbindung mit den Venen der Nasenscheidewand.
b. Ein Ast des Randgeflechtes der Apertura pyriformis.
c, c. Venen, die den Oberkiefer durchsetzen und innen mit den Schleimhautgefässen anastomosiren.
d. Eine Vene des Thränennasenganges, die auf dem Gange abwärts zieht und direct in eine starke innere Nasenvene übergeht.
f. Eine aus den vorderen Siebbeinzellen stammende, das Thränenbein perforirende Vene.

„ 6. Das Oberkiefergerüst der rechten Seite des Thränennasenganges ist freigelegt, und gleich dem Thränensacke im oberen Theile gespalten.
a, a. Arterien an der Wandung des Thränenganges.
b, b, b. Verbindungen mit der Ophthalmica, resp. der Infraorbitalis.
c. Anastomose mit der Arteria angularis.

TAFEL III.

Fig. 1. Ein Stück vom Schwellkörper der unteren Nasenmuschel (Corrosionspräparat). Man sieht bei *a* die tiefere Schichte des Rindennetzes. In der Ebene zwischen den beiden *b* wurde das Präparat auseinandergelegt, um die weiten tief liegenden, frontal gelagerten Röhren des cavernösen Gewebes ansichtig zu machen.

„ 2. Ähnlich zubereitetes Präparat vom Schwellgewebe der mittleren Nasenmuschel.
a, a. Rindenschichte.
b. Tief liegende Schichte.

„ 3. Querschnitt durch die Schleimhaut der unteren Nasenmuschel.
c. Epithel.
a. Rindennetz.
b. Tief liegende Lacunen. Hartnack Obj. 4, Oc. 2.

„ 4. Schrägschnitt durch das Schwellgewebe der unteren Nasenmuschel. Hartn. Obj. 2, Oc. 2. Man sieht recht deutlich, wie die buchtigen Lacunen von der Schleimhautoberfläche gegen die knöcherne Muschel verlaufen; bei *a* sind Theile vom Rindennetze getroffen.

„ 5. Weniger schräg geführter Schnitt durch das Schwellgewebe der unteren Nasenmuschel, um die reichlichen Verbindungen zwischen den Lacunen zu zeigen. Hartn. Obj. 4, Oc. 2.
a. Eine mehr oberflächliche Schichte der Schleimhaut. Gegenüber, wo die weiten Lumina lagern, eine tiefere Schichte der Schleimhaut.

„ 6. Schwellgewebe der unteren Nasenmuschel; die Venenmündungen sind schattirt, die weissen Stränge zwischen denselben entsprechen den Balken.

„ 7. Durchschnitt des Schwellkörpers nahe der Muschel. Das Schwellgewebe war fest contrahirt, daher man um die Lumina deutliche Gefässwandungen wahrnimmt.

„ 8. Periostale Fläche der unteren Nasenmuschel.
a, a. Venennetze.
b, b, b. Mosaikartige Anordnung der Schwellkörper an der periostalen Schichte.
c, c. Venensäulen, welche in Furchen der Muschel gelagert, die tief liegenden Arterienzweige einhüllen.

„ 9. Frontalschnitt durch die Schleimhaut der unteren Muschel eines Neugebornen. Hartn. Obj. 4, Oc. 2. Der Schnitt ist nicht ganz senkrecht zur Muschel geführt, daher die oberflächliche Schichte der Gefässe fehlt. Das Präparat liess ich zeichnen, um darzulegen, dass beim Neugebornen die langen Röhren des Netzes noch nicht so buchtig sind, wie im Erwachsenen, und dass der Schwellkörper noch mehr einem gewöhnlichen Venengeflechte gleicht.

„ 10. Querschnitt durch den Schwellkörper (hinteres Ende) der unteren Nasenmuschel. Hartn. Obj. 4, Oc. 2. Die Gefässe der Drüsen sind mit Obj. 7 eingezeichnet worden.
a. Theil des Rindennetzes.
b. Lacunärer Theil des Schwellkörpers. Man sieht die in natura spiralig gewundenen Arterien gegen die Schleimhautoberfläche emporziehen und in den conglobirten Schichten (*a, a*) derselben sich in ihre Capillaren auflösen. Da wo die gabelig gespaltene Arterie verläuft, sieht man die Theile einer tief in die Schleimhaut versenkten Drüse, welche von der Arterie ein Zweigchen erhält und an den Schwellkörper ein Ästchen wieder abgibt.

Digitised by the Harvard University, Ernst Mayr Library of the Museum of Comparative Zoology (Cambridge, MA); Original Download from The Biodiversity Heritage Library http://www.biodiversitylibrary.org/; www.biologiezentrum.at

Fig. 11. Längsschnitt durch das hintere Ende der unteren Nasenmuschel; arterielle Injection. Hartn. Obj. 4, Oc. 2.
a und *b*. Leisten der Schleimhaut. In denselben sieht man Gruppen von Gefässschlingen, die in der Tiefe in das Rindennetz des Schwellkörpers übergehen.

TAFEL IV.

Fig. 1. Ein Stück Drüsenkörper sammt Ausführungsgang aus der Schleimhaut des Vestibulum nasale, um das dichte Geflecht zu zeigen, welches den Gang umspinnt. Die Äste *a*, *a* begeben sich zu den umliegenden Venen, *b* ist ein Stück vom Geflechte eines einmündenden Nebenganges.

„ 2. Zwei Schlingen aus der Schleimhaut der unteren Nasenmuschel. Hartn. Obj. 7, Oc. 2. Arterie roth. Vene blau.

„ 3. Eine Reihe von Schlingen aus derselben Localität. Vergrösserung dieselbe. Die blau gefärbten Theile des Geflechtes sind venöse Zweige.

„ 4. Querschnitt der Schleimhaut an der unteren Nasenmuschel eines 10 Jahre alten Kindes. Hartn. Obj. 7, Oc. 2. Man sieht die kurzen und wie flachgedrückten Schlingen in verhältnissmässig weite Venen einmünden.

„ 5. Ähnliches Präparat der Riechschleimhaut (mediale Seite der oberen Nasenmuschel). Hartn. Obj. 7, Oc. 2. Die kurzen Schlingen münden gleichfalls in eine sehr weite Vene.

„ 6. Einige Drüsenacini aus der Schleimhaut der unteren Nasenmuschel. Hartn. Obj. 7, Oc. 2. Die eingesäumten Kreise im Capillarnetze entsprechen Querschnitten von den Schläuchen parallel ziehenden Capillaren. Das blau gefärbte Gefäss entspricht einer Vene.

„ 7. Capillarnetz um die Mündungen der Haarbälge im Vestibulum nasale.

TAFEL V.

Fig. 1. Venengeflechte aus der Nasenschleimhaut des Schafes. Die Geflechte sind in Form von einzelnen Säulen (*a*) angeordnet, zwischen welchen die Arterienzweige (*b*) dahinziehen. Die Arterien werden von einem zarteren Geflecht umwickelt, welches je zwei Venensäulen unter einander verbindet.

„ 2. Die Capillaren der Schleimhautoberfläche des Schafes. Unter denselben sieht man deutlich die Venensäulen.

„ 3. Venen in der Schleimhautbekleidung des Sinus frontalis.

„ 4. Übergang der Venen der Nasenschleimhaut in jene der Auskleidung der Kieferhöhle. Hartn. Obj. 2, Oc, 2.
a. Übergangsstelle.
b. Venen der Kieferhöhle.

„ 5. Die Venen der Kieferhöhle im weiteren Verlaufe. Hartn. Obj. 2, Oc. 2.

„ 6. Übergang der Nasenschleimhaut in die Auskleidung der Keilbeinhöhle. Hartn. Obj. 2, Oc. 2.
a. Übergangsstelle.
b. Venen der Keilbeinschleimhaut selbst.

„ 7. Capillaren und grössere Venen der Kieferhöhlenschleimhaut, von der Oberfläche besehen. Hartn. Obj. 4, Oc. 2. Zwischen denselben schimmern die gröberen Venen durch.

Digitised by the Harvard University, Ernst Mayr Library of the Museum of Comparative Zoology (Cambridge, MA); Original Download from The Biodiversity Heritage Library http://www.biodiversitylibrary.org/; www.biologiezentrum.at

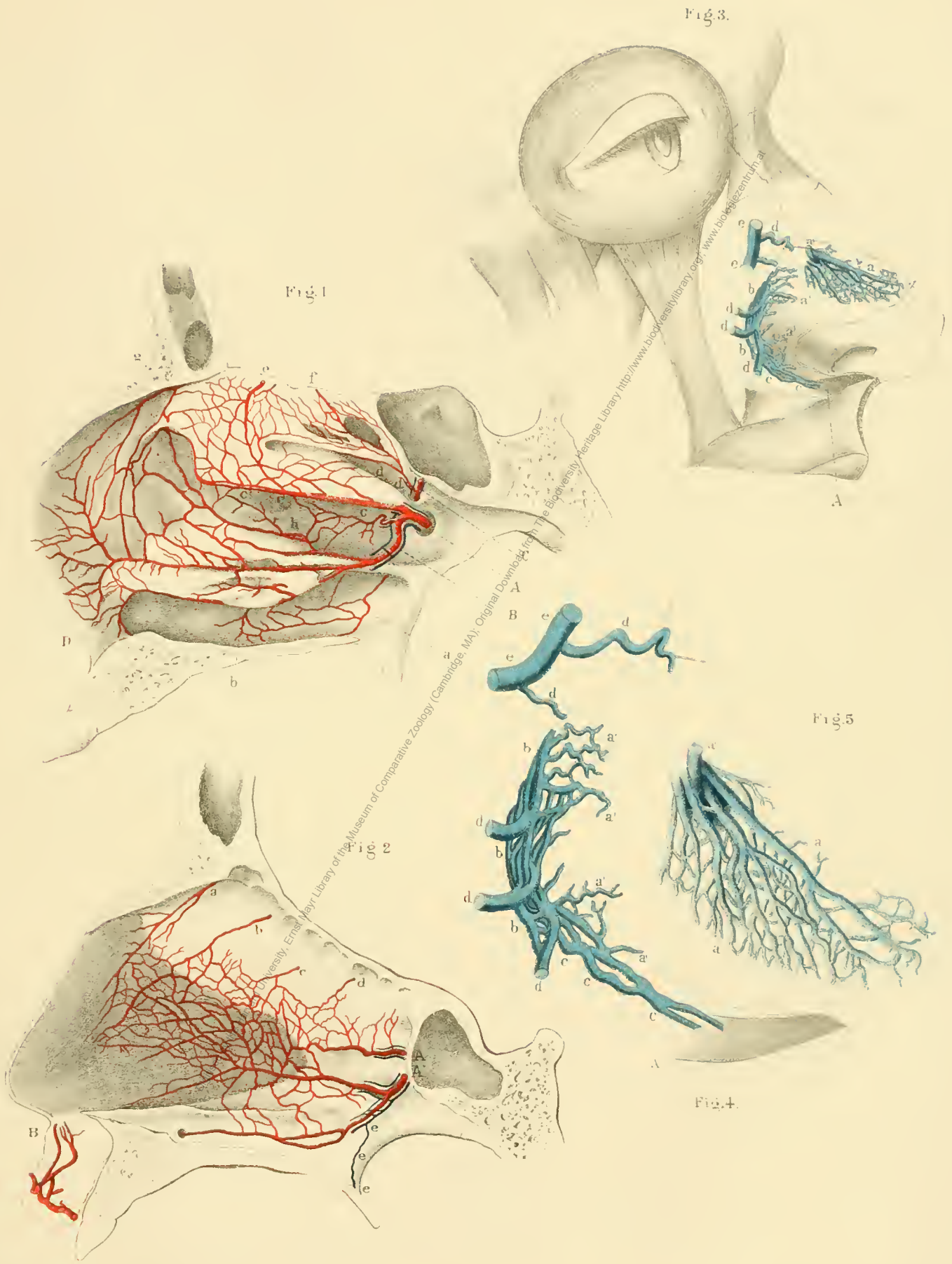

University, Ernst Mayr Library of the Museum of Comparative Zoology (Cambridge, MA); Original Download from The Biodiversity Heritage Library http://www.biodiversitylibrary.org/; www.biologiezentrum.at

Kk. Hof- u. Staatsdruckerei

Digitised by the Harvard University, Ernst Mayr Library of the Museum of Comparative Zoology (Cambridge, MA); Original Download from The Biodiversity Heritage Library http://www.biodiversitylibrary.org/; www.biologiezentrum.at

Fig. 4.

Fig. 2.

Fig. 3.

Fig 1.

Fig 5.

Fig. 6.

Digitised by the Harvard University, Ernst Mayr Library of the Museum of Comparative Zoology (Cambridge, MA); Original Download from The Biodiversity Heritage Library http://www.biodiversitylibrary.org/; www.biologiezentrum.at

Digitised by the Harvard University, Ernst Mayr Library of the Museum of Comparative Zoology (Cambridge, MA); Original Download from The Biodiversity Heritage Library http://www.biodiversitylibrary.org/; www.biologiezentrum.at

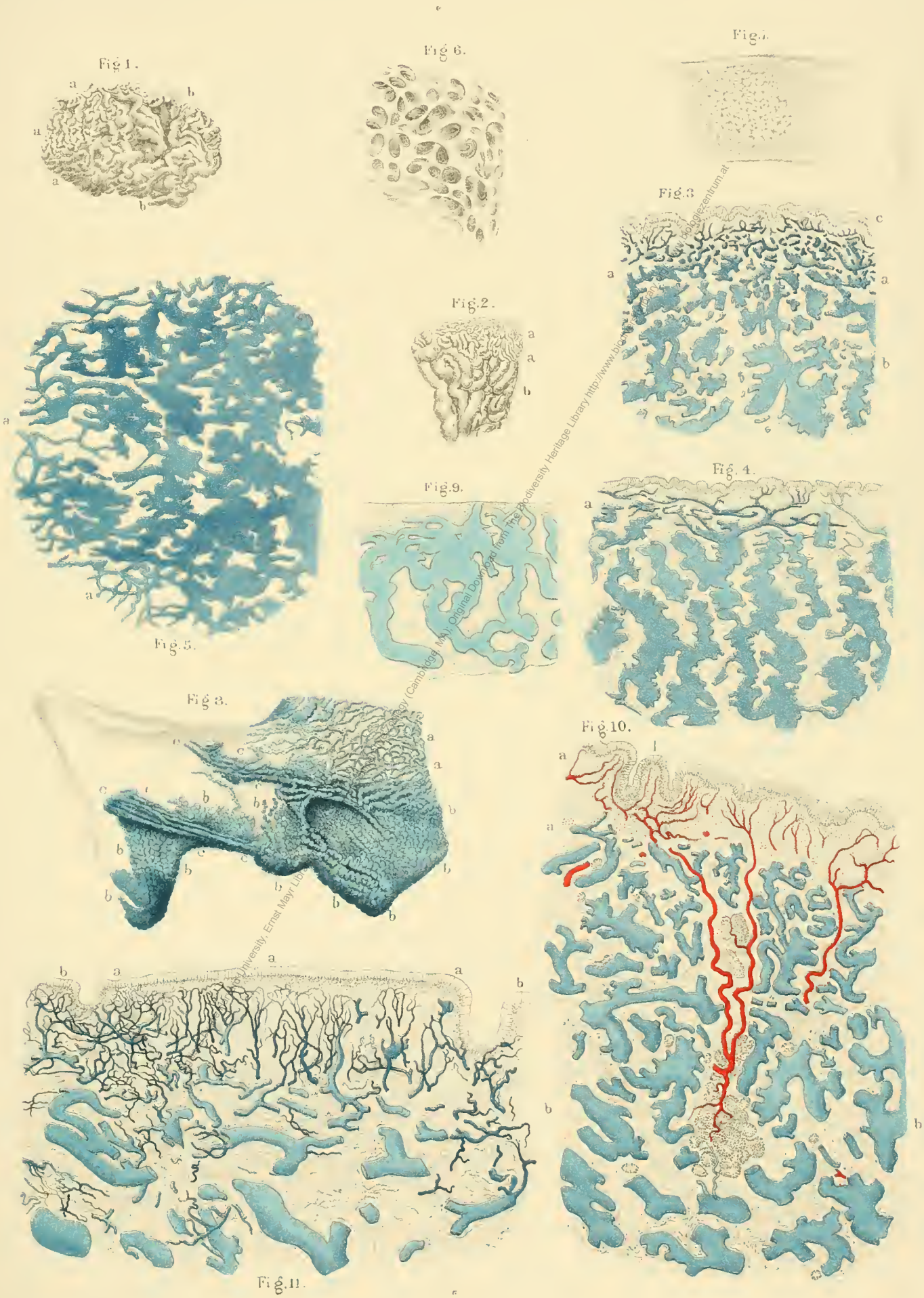

Digitised by the Harvard University, Ernst Mayr Library of the Museum of Comparative Zoology (Cambridge, MA); Original Download from The Biodiversity Heritage Library http://www.biodiversitylibrary.org/; www.biologiezentrum.at

M. Schuster Lith. v. J. Heitzmann. K. k. Hof- u. Staatsdruckerei.

Digitised by the Harvard University, Ernst Mayr Library of the Museum of Comparative Zoology (Cambridge, MA); Original Download from The Biodiversity Heritage Library http://www.biodiversitylibrary.org/; www.biologiezentrum.at

Fig. 1.

Fig. 3.

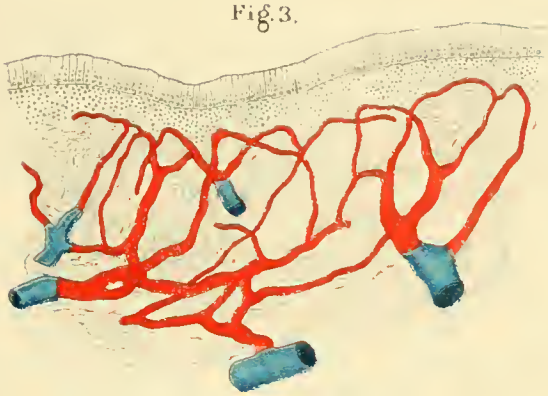

Fig. 5.

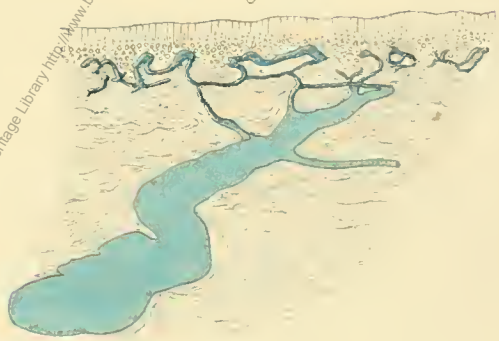

Fig. 2.

Fig. 6.

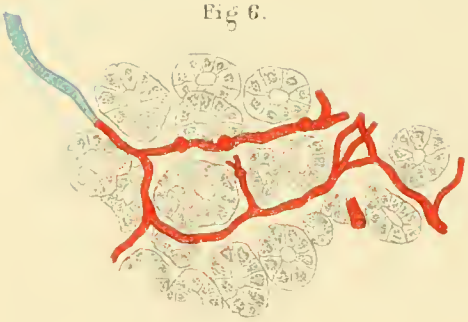

Fig. 4.

Fig. 7.

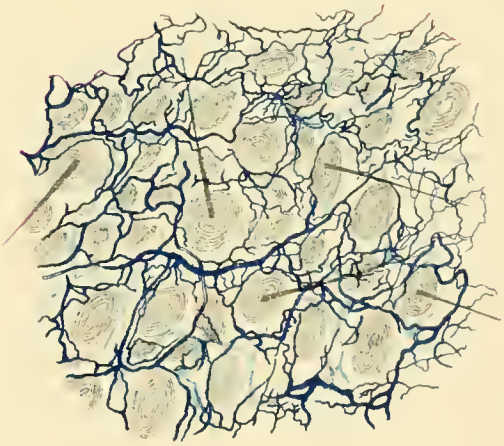

Kais. Hof- u. Staatsdruckerei

Denkschriften d. k. Akad. d. W. math. naturw. Classe XLIX. Bd. II. Abth.

Digitised by the Harvard University, Ernst Mayr Library of the Museum of Comparative Zoology (Cambridge, MA); Original Download from The Biodiversity Heritage Library http://www.biodiversitylibrary.org/

Digitised by the Harvard University, Ernst Mayr Library of the Museum of Comparative Zoology (Cambridge, MA); Original Download from The Biodiversity Heritage Library http://www.biodiversitylibrary.org/; www.biologiezentrum.at

Fig. 1.

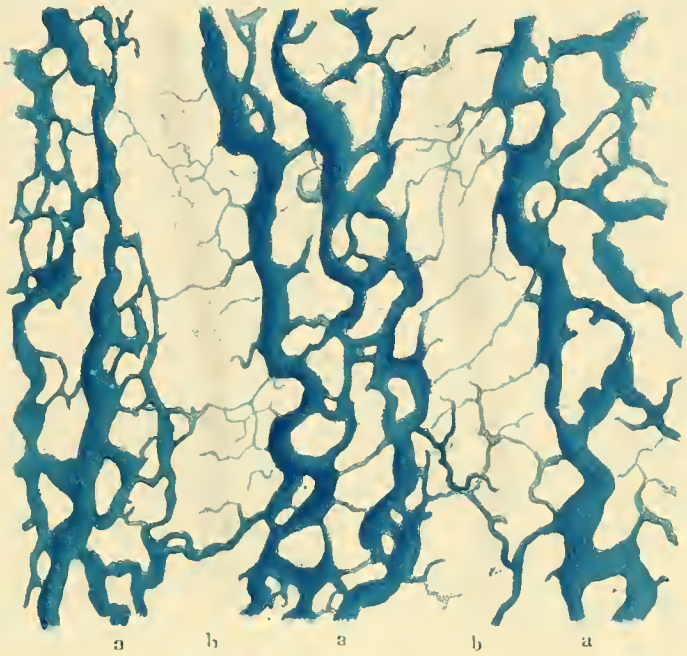

Fig. 4

Fig. 2.

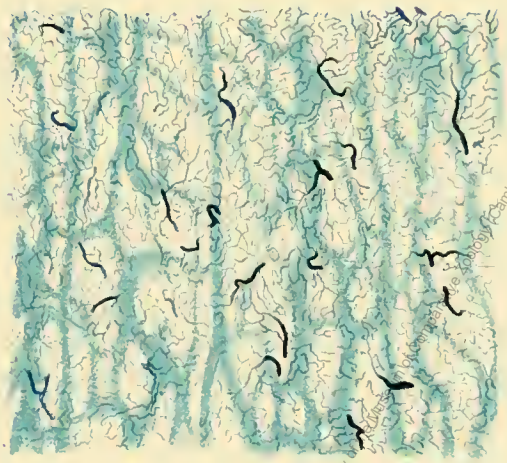

Fig. 7.

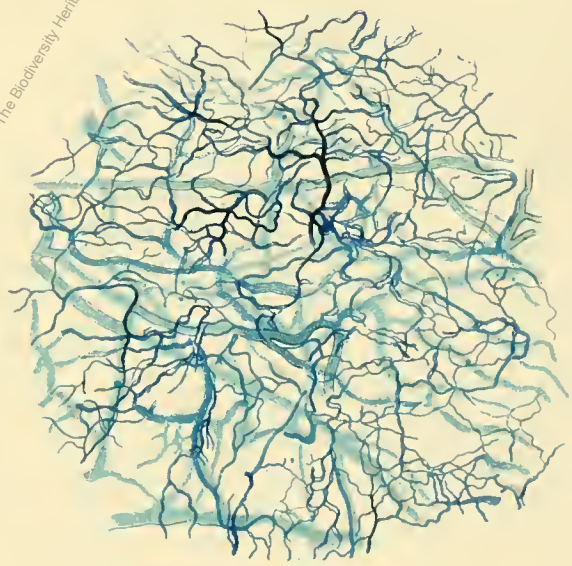

Fig. 3.

Fig. 5.

Fig. 6.

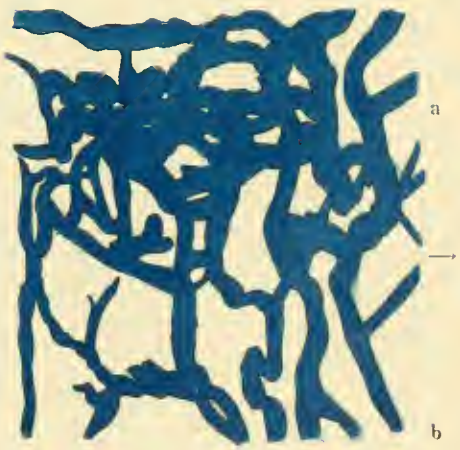

Digitized by the Harvard University, Ernst Mayr Library of the Museum of Comparative Zoology (Cambridge, MA); Original Download from The Biodiversity Heritage Library http://www.biodiversitylibrary.org/; www.biologiezentrum.at

M. Schuster del. lith. v. Dr. J. Hertzmann. K. k. Hof- u. Staatsdruckerei

ZOBODAT - www.zobodat.at

Zoologisch-Botanische Datenbank/Zoological-Botanical Database

Digitale Literatur/Digital Literature

Zeitschrift/Journal: Denkschriften der Akademie der Wissenschaften.Math.Natw.Kl. Frueher: Denkschr.der Kaiserlichen Akad. der Wissenschaften. Fortgesetzt: Denkschr.oest.Akad.Wiss.Mathem.Naturw.Klasse.

Jahr/Year: 1885

Band/Volume: 49_2

Autor(en)/Author(s): Zuckerkandl Emil

Artikel/Article: Über den Circulationsapparat in der Nasenschleimhaut. (Mit 5 Tafeln.) 121-152