ÜBER

ENTWICKLUNG UND BAU DER PARS INFERIOR LABYRINTHI DER HÖHEREN SÄUGETHIERE.

EIN BEITRAG ZUR MORPHOLOGIE DES OHRLABYRINTHES

VON

DR. GUSTAV ALEXANDER,

GEW. PROSECTOR DER ANATOMIE, ASSISTENT DER UNIVERSITÄTS-OHRENKLINIK IN WIEN.

AUS DEM I. ANATOMISCHEN INSTITUTE IN WIEN.

(Mit 9 Tafeln und 4 Textfiguren.)

VORGELEGT IN DER SITZUNG VOM 5. APRIL 1900.

Inhalt.

	Seite
Einleitung	1 [429]
I. Beschreibender Theil	6 [434]
II. Vergleichender Theil	28 [456]
1. Die Formentwicklung der Pars inferior labyrinthi	
Anhang: Bemerkungen zur Formentwicklung der Pars superior labyrinthi	33 [461]
2. Die Gewebsentwicklung der Pars inferior labyrinthi	36 [464]
A. Die Gewebsentwicklung des Sacculus	36 [464]
B. Die Gewebsentwicklung des Ductus reuniens	39 [467]
C. Die Gewebsentwicklung des Vorhofblindsackes	44 [472]
3. Zur Phylogenese der Pars inferior labyrinthi der Wirbelthiere	50 [478]
Literaturverzeichnis	53 [481]
Figuren- und Zeichenerklärung	54 [482]

Einleitung.

Der vorliegenden Untersuchung lag zunächst die Absicht zugrunde, an erwachsenen Säugern den Ductus reuniens und den Vorhofsblindsack der Schnecke hinsichtlich ihres feineren Baues und der topischen Verhältnisse zur knöchernen Umgebung zu studieren. Es sollte dadurch einerseits die Kenntnis von der Anatomie des Säugethierohres eine Ergänzung erfahren, nachdem ausreichende Angaben über diese Theile bisher fehlen, anderseits konnte ich hoffen, Gesichtspunkte für die morphologische Betrachtung der genannten Abschnitte in der Wirbelthierreihe zu gewinnen.

Sehr bald zeigte sich jedoch, dass eine noch so umfassende Untersuchung an entwickelten Thieren allein nicht ausreiche, ja die Befunde forderten unmittelbar, auch das Studium der embryologischen Entwicklung dieser Theile in die Arbeit einzubeziehen. Die Resultate desselben sind, soweit sie das Meerschwein betreffen, im Folgenden mitgetheilt. Im Anschlusse an sie wird die Veröffentlichung der Untersuchungsergebnisse an erwachsenen Säugern erfolgen.

Digitised by the Harvard University, Ernst Mayr Library of the Museum of Comparative Zoology (Cambridge, MA); Original Download from The Biodiversity Heritage Library http://www.biodiversitylibrary.org/; www.biologiezentrum.at

Material.

Ich beschränke mich darauf, eine Übersicht über das verwendete Dauer-, d. h. Serienmaterial zu liefern und will beiläufig bemerken, dass daneben ausgedehnt auch die Präparation unter der Lupe sowohl, um einzelne Labyrinththeile weiterhin mikroskopisch zu zergliedern, als auch zum Studium grober Verhältnisse in Anwendung gezogen wurde.

Die Embryonenmaße beziehen sich, wenn nicht anders bemerkt, auf die fixierten und in Alkohol nachgehärteten Objecte, die Maßangaben bezüglich der einzelnen häutigen Theile auf die fertige Schnittserie oder das nach ihr angefertigte Plattenmodell.

Digitised by the Harvard University, Ernst Mayr Library of the Museum of Comparative Zoology (Cambridge, MA); Original Download from The Biodiversity Heritage Library http://www.biodiversitylibrary.org/; www.biologiezentrum.at

Übersicht der untersuchten Embryonalstadien.

	Steißscheitellänge [1] *(SS)*	Kopflänge	Anzahl der Serien
1.	2·75 *mm*	1·75 *mm*	2
2.	4 »	2 »	2
3.	$4^1/_3$ »	3 »	2
4.	4·5 »	3·5 »	2
5.	5·5 »	4·5 »	2
6.	6 »	5·5 »	2
7.	7·5 »	6 »	2
8.	9·75 »	6 »	2
9.	10 »	6·5 »	4
10.	10·5 »	6·5 »	2
11.	11 »	7 »	2
12.	11·5 »	7 »	1
13.	12 »	7·5 »	2
14.	14 »	8 »	2
15.	16·5 »	9 »	2
16.	17 »	10·5 »	2
17.	21 »	11 »	4
18.	24·5 »	13·75 »	2
19.	26 »	15 »	2
20.	34·5 »	18 »	1
21.	38·5 »	19 »	1
22.	46 »	22·5 »	2
23.	53 »	26 »	2
24.	57 »	27·5 »	1
25.	66·5 »	29·5 »	1
26.	70 »	33 »	1
27.	77 »	36·5 »	2
28.	80 »	37 »	1
29.	111 »	48 »	1
30.	Zehn Stunden altes Meerschwein	48 »	2
31.	Erwachsenes Meerschwein	68 »	5
		Zusammen	61 Serien.

Die im Text gebrauchten Ortsbezeichnungen beziehen sich auf die Lage des Labyrinthes im Kopfe des in natürlicher Stellung befindlichen Thieres. Danach sind die Bogengänge und der häutige Vestibuluminhalt hinten und oben, die Schnecke vorne und unten

[1] Im Texte der Arbeit kurz als »Länge« des Embryo bezeichnet.

gelegen. Am Sacculus unterscheide ich die die Nervenendstelle tragende, im erwachsenen Zustande dem Recessus hemisphaericus anliegende Wand als innere, mediale oder Maculawand von der äußeren, lateralen oder freien Wand, die sich frei durch den Vestibulumhohlraum erstreckt.

In analoger Weise wird am Ductus réuniens die der Vestibulumwand zugekehrte als innere, die gegen den Vestibulumhohlraum gerichtete als äußere Wand bezeichnet.

Untersuchungsmethode.

Bei der mikroskopischen Untersuchung des inneren Ohres muss ganz besonders auf sorgfältige Vorbehandlung des Objectes gesehen werden; ich theile im Interesse späterer Untersucher im folgenden die Behandlungsmethoden mit, welche mir zufriedenstellende Resultate ergaben, und berücksichtige dabei mein gesammtes, aus Serien von embryonalen und erwachsenen Säugerlabyrinthen bestehendes Material. Zumeist wurden die Objecte dem unmittelbar vorher getödteten Thiere entnommen, zwei menschliche Serien entstammen Objecten, die 2—4 Stunden nach dem Tode in die Fixationsflüssigkeit gebracht wurden.

Mehr als 24 Stunden alte Cadaver liefern in Bezug auf das membranöse Labyrinth keine mikroskopisch vollkommen beweiskräftigen Präparate.

Zum Zwecke des leichteren Eindringens der Fixierungsflüssigkeit in das Labyrinth eröffne ich bei Objecten bis zur Größe des Rattenlabyrinthes nur die Bulla tympanica, bei solchen bis zur Größe des Objectes der Katze außerdem den vorderen Bogengang, bei noch größeren auch die übrigen Bogengänge an ihrer Krümmungsmitte.

Der äußere Gehörgang wird knapp an seinem Ursprungsrande abgeschnitten und das Object in der ungefähren Form des Felsenbeines gewonnen. Die im inneren Gehörgange verlaufenden Nerven wurden an der Hirnoberfläche durchschnitten, in vielen Fällen habe ich zur späteren Herstellung einer Richtungsebene auch die entsprechende Hälfte des Kleinhirnes und des verlängerten Markes am Präparate belassen. Dabei darf nur bei zartem Knochen die Eröffnung der Labyrinthräume mit der Schere oder der Knochenzange vorgenommen werden, wo massiger Knochen vorhanden ist, führt aber die Erschütterung beim Absprengen des Knochens ganz regelmäßig zu Lageänderungen und Zerreißungen der häutigen Theile: daher ist hier die Öffnung durch vorsichtigss Anfeilen der Labyrinthkapsel zu erzeugen.

Die Eröffnung der knöchernen Schnecke und die Entnahme des Steigbügels aus dem Vorhoffenster, die von einigen empfohlen werden, sind nach meiner Erfahrung bei Einhaltung der oben gegebenen Vorschrift unnöthig und, da sie überdies nicht selten Zerreißungen der häutigen Theile im Gefolge haben, zu unterlassen. Trommelfell und Gehörknöchelchen verblieben bei kleinen Objecten am Präparate, also im Zusammenhange mit dem Felsenbeine, sonst wurden Paukenfell, Hammer und Amboss entfernt, der Steigbügel in normaler Lage belassen und der Antlitznerv im absteigenden Theile seines Canales durchschnitten.

In der Fixationsflüssigkeit wird das frische Object auf Watte, Glasstückchen oder gefaltetes Fließpapier gebettet, das Einlegen muss nach Eröffnung der Labyrinthkapsel rasch erfolgen, damit nicht abfließende Labyrinthflüssigkeit Luft ansaugt, ebenso ist darauf zu achten, dass in der Paukenhöhle (den Fensternischen) angesammelte Luftbläschen entfernt werden (durch Einführen eines dünnen, am Ende eine kleine Olive tragenden Drahtes).

Fixations- und Härtungsflüssigkeiten.

1. Pikrinsäuresublimat (Rabl).

	für kleine, besonders embryologische Objecte	für große Objecte
Gesättigte wässerige Pikrinsäurelösung . . .	30 cm^3	30 cm^3
Heißgesättigte wässerige Sublimatlösung . .	30 »	30 »
Destilliertes Wasser	30 »	60 »
Ameisen- oder Essigsäure	1 »	1·5 »

Dauer: 1—3 Tage. Übertragung in 95% Jodalkohol (2—21 Tage nach der Objectgröße) zur Entfernung des Sublimates und Nachhärtung. Der Jodalkohol ist, sobald Entfärbung eingetreten ist, zu erneuern.

Digitised by the Harvard University, Ernst Mayr Library of the Museum of Comparative Zoology (Cambridge, MA); Original Download from The Biodiversity Heritage Library http://www.biodiversitylibrary.org/; www.biologiezentrum.at

2. Formalin-Müller'sche Flüssigkeit 1 : 10 nach Orth. Dauer: 3—8 Tage.

3. Müller'sche Flüssigkeit.

Dauer: 3 Wochen. Die Flüssigkeit ist häufig, anfangs täglich zu erneuern (nur für kleine Objecte).

4. Zenker'sche Flüssigkeit.

Dauer: 3—8 Tage (nur für kleine Objecte).

Bei 2, 3 und 4 nach der Fixation 24stündiges Auswaschen in fließendem Wasser und Nachhärtung in steigendem Alkohol (30, 50, 70, 95%), bei 4 sodann Behandlung mit Jodalkohol wie bei 1.

5. Formalini . . . . . 5 cm^3
Aquae destillatae . . . 95 »
Acidi picric. in aqua sol. 100 »
Acidi formic. . . . . 2 »

Dauer: 2—5 Tage.

Entfernung der Pikrinsäure in Lithium carbonicum—95% Alkohol, Übertragung in 95% Alkohol.

6. Chromosmiumessigsäure nach Flemming (nur für kleine Objecte).

7. Formalin—Destilliertes Wasser 1 : 10.

Dauer: 1—3 Tage.

Nachhärtung in 95% Alkohol.

Entkalkung.

In die Entkalkungsflüssigkeit ist das Object nach erfolgter Fixation und Härtung zu bringen, ich habe als gleichmäßig vortheilhaft nur alkoholische Entkalkungsflüssigkeiten (mit etwa 70% Alkohol) gefunden und verwendet. In ihnen bleiben die Weichgebilde, unter Voraussetzung der gelungenen Fixation, in völlig unveränderter Form und Lage erhalten.

Die Flüssigkeiten sind häufig, anfangs täglich, zu erneuern.

1. Salpetersäure . . . 5 cm^3
95% Alkohol . . . 70 »
Destilliertes Wasser 30 »
Kochsalz . . . . 0·6 g
} (in ähnlicher Zusammensetzung von Haug angegeben).

Dauer: 2—14 Tage. Liefert namentlich an in Formalin-Müller fixierten Objecten schöne Resultate.

2. Phloroglucin . . . 1 cm^3
Salpetersäure . . . 5 »
} in der Wärme zu lösen.
95% Alkohol . . . 70 »
Destilliertes Wasser 30 »

Dauer: 1—3 Tage. Nur für kleine Objecte.

3. Phloroglucin . . . 1 cm^3
Salzsäure . . . . . 5 »
} in der Wärme zu lösen. Ferreri's Flüssigkeit.
95% Alkohol . . . 70 »
Destilliertes Wasser 30 »

Dauer: 1—10 Tage.

Nach vollendeter Entkalkung wird das Object auf je ½ Stunde in 60%, 30% Alkohol, sodann in Wasser gebracht und darauf durch 24 Stunden in fließendem Wasser gewaschen. Endlich folgt vorsichtige Nachhärtung in steigendem Alkohol. Bei den Gehörorganen großer Thiere (Pferd, Rind), an welchen bei der Härte und Masse des compacten Knochens die lange Dauer der Entkalkung die häutigen Theile schwer geschädigt hätte, habe ich von einer Entkalkung Abstand genommen: hier habe ich nach Fixation und Härtung den Vorhof vom Vorhoffenster aus breit eröffnet, den Vorhofinhalt mit den Ampullen unter Alkohol lospräpariert und in Paraffin eingebettet in Serie geschnitten.

Embryonale, noch nicht verknöcherte Objecte wurden in Paraffin, die übrigens zumeist in Celloidin eingebettet. Hinsichtlich der Anfertigung der Celloidinserien verweise ich auf die Zeitschrift f. wissenschaftl. Mikroskopie, Bd. XIII (1), hinsichtlich aller Einzelheiten allgemein mikrotechnischer Natur auf die mikrotechnischen Handbücher.

Digitised by the Harvard University, Ernst Mayr Library of the Museum of Comparative Zoology (Cambridge, MA); Original Download from The Biodiversity Heritage Library http://www.biodiversitylibrary.org/; www.biologiezentrum.at

Die Schnittrichtung wurde verschieden gewählt: In manchen Fällen parallel der sagittalen Medianebene des Kopfes, in anderen parallel dem Rautenhirndache (senkrecht zur Sagittalebene), in anderen endlich in Orientierung zu einer der Flächen des Felsenbeines, zu seiner oder der Schneckenaxe. Bei Embryonen bis zur Größe von 46 *mm* Länge, bei welchen ich den ganzen Schädel in Serie zerlegt habe, wurde zumeist zuerst eine Sagittalserie bis zur sagittalen Medianebene hergestellt, und sodann die andere Kopfhälfte, nach Anbringung der Definierlinien (2) an der sagittalen Medianebene zur Zerlegung in dem Rautenhirndache paralleler Richtung verwendet. Diese letzte Schnittrichtung bietet für den hier behandelten Gegenstand insofern Vortheile, als durch sie Sacculus und Ductus reuniens der Länge nach getroffen werden und an einzelnen Schnitten Sacculus, Ductus reuniens und Vorhofende des Schneckencanales im Zusammenhange miteinander zu sehen sind. Ich habe dieser Schnittrichtung daher auch bei den späteren Stadien, am vollkommen entwickelten und am erwachsenen Thiere vor jeder anderen den Vorzug gegeben.

Im übrigen ist jede Schnittrichtung verwertbar, soweit die Möglichkeit gewahrt ist, den einzelnen Schnitt im plastischen Bilde des ganzen Objectes richtig zu orientieren; diese Möglichkeit wird durch die Anfertigung lückenloser Serien und die plastische Reconstruction erreicht.

Reconstructionsmaterial.

(Wachsplattenmodelle.)

		Modellgröße
1.	Embryo von 2·75 *mm* Länge	100 : 1 (lin.)
2.	» » 4 » »	100 : 1 »
3.	» » $4^1/_3$ » »	100 : 1 »
4.	» » 5·5 » »	100 : 1 »
5.	» » 6 » »	100 : 1 »
6.	» » 7·5 » »	100 : 1 »
7.	» » 9·75 » »	100 : 1 »
8.	» » 10 » »	100 : 1 »
9.	» » 11 » »	100 : 1 »
10.	» » 11·5 » »	100 : 1 »
11.	» » 12 » »	100 : 1 »
12.	» » 16·5 » »	75 : 1 »
13.	» » 21 »	50 : 1 »
14.	» » 24·5 » »	50 : 1 »
15.	» » 34·5 » »	100 : 1 »
16.	» » 38·5 » »	50 : 1 »
17.	» » 57 » »	50 : 1 »
18.	» » 70 » »	50 : 1 »
19.	Erwachsenes Meerschwein	50 : 1 »

Die Modelle sind nach dem äußeren Umfang der epithelialen Wände hergestellt, die Lumenränder an jeder einzelnen Platte eingezeichnet. Vom 38·5 *mm* langen Embryo bis zum erwachsenen Thiere sind im axialen Theile des Schneckencanales die epithelialen mit den bindegewebigen Elementen so innig verbunden, dass eine natürliche Grenze im Epithel nicht mehr gewonnen werden konnte. Axial ist daher dort der Schneckencanal im Modell durch eine in der Lamina spiralis etwa am Ursprunge der Reissner'schen Membran senkrecht zur Lamina spiralis verlaufende Schnittfläche begrenzt. Als obere Grenze wurden die Membrana vestibularis, als untere die Membrana basilaris, als äußere die Stria vascularis und das Epithel des Sulcus spiralis externus verwendet.

Die Abbildungen der Modelle beziehen sich durchaus auf das Gehörorgan der rechten Körperseite in Vergrößerung von 50 : 1 (lin.).

Digitised by the Harvard University, Ernst Mayr Library of the Museum of Comparative Zoology (Cambridge, MA); Original Download from The Biodiversity Heritage Library http://www.biodiversitylibrary.org/; www.biologiezentrum.at

Meinem verehrten Lehrer und Chef, Herrn Hofrath Zuckerkandl, der meiner Untersuchung stets großes Interesse entgegengebracht und dieselbe in jeder Weise gefördert hat, spreche ich aufrichtigen Dank aus; desgleichen danke ich der hohen kaiserlichen Akademie der Wissenschaften ergebenst für die mir gewährte Unterstützung, durch welche mir die Beendigung der Arbeit und die Herstellung der zahlreichen Abbildungen ermöglicht worden ist.

I. Beschreibender Theil.

Die Entwicklung der Pars inferior labyrinthi des Meerschweines (Cavia cobaya).

1. Embryo von 2·75 *mm* Länge.[1] Es sind die beiden ersten Schlundspalten zu sehen, dieselben sind nach außen, gegen die Kiemenfurchen, geschlossen, Oberkieferfortsatz, Mandibular-, Hyoid- und erster Branchialbogen sind entwickelt. Am Vorderhirnbläschen ist die primäre Augenblase sichtbar.

Das Hörgrübchen (Taf. I, Fig. 1) ist noch nicht zum Bläschen geschlossen, es misst 0·21 *mm* in craniocaudaler, 0·17 *mm* in dorsoventraler Richtung. Der Hohlraum öffnet sich mit einer 0·08 : 0·04 *mm* weiten Öffnung (Taf. I, Fig. 1 *a*) deren längerer Durchmesser vertical gestellt ist, nach außen.

Bei der Abschnürung eilt der untere Abschnitt dem oberen voraus, so kommt es, dass der untere vor endgiltiger Abschnürung des Bläschens den oberen an Größe übertrifft und der Stiel des Hörbläschens (der spätere Ductus endolymphaticus) näher an das obere Ende zu liegen kommt (Taf. I, Fig. 1).

Die Dicke der Grübchenwand beträgt gleichmäßig 27 μ, an der Öffnung verdünnt sie sich kurz vor dem Übergange auf das 9 μ dicke Hornblatt. Die Kerne der anscheinend mehrschichtig gelagerten Zellen haben ovoide, zum Theile Spindelform und liegen in verschiedenen Höhen des Epithels.

Das Grübchen erstreckt sich mit seiner medialen Wand bis an das Rautenhirn, vor ihm ist die Anlage des Ganglion acusticum sichtbar.

Die Frage, ob das cylindrische Grübchenepithel als mehrschichtig oder als mehrreihig zu bezeichnen ist, kann nach Schnittpräparaten allein nicht entschieden werden, und ich beabsichtige dieses Verhalten noch genauer zu untersuchen. Boettcher bezeichnet das Epithel als vielschichtig und nach den Schnittbildern schließe ich mich unbedingt seiner Meinung an. Das spätere Neuroepithel hingegen ist nach seinem Bau als umgekehrt mehrreihiges, und zwar zweireihiges Epithel zu bezeichnen, da alle seine Zellen den Lumenrand des Epithels, aber nicht alle den Basalrand erreichen.

2. Embryo von 4 *mm* Länge. Die Labyrinthblase steht durch den Ductus endolymphaticus mit dem Hornblatte (E) noch in Verbindung. Die Verbindungsstelle ist äußerlich als flaches Grübchen erkennbar (Taf. I, Fig. 2). Das Epithel des Ductus endolymphaticus ist 17 μ hoch, mehrfach geschichtet, die Wand des Labyrinthbläschens 27 μ dick und mit reichlichen, verschieden hoch gelagerten, ovalen Kernen versehen.

3. Embryo von $4^1/_3$ *mm* Länge. Das zum Hörbläschen geschlossene Grübchen steht durch einen hohlen, an seinem Hornblattende geschlossenen Stiel, den Rest des ursprünglich nach außen geöffneten Verbindungscanales, mit dem Hornblatte in Zusammenhang (Taf. I, Fig. 3, 4). An dem rundlichen Bläschen lässt sich ein nach oben außen gerichteter, stumpfer und ein nach unten innen gerichteter, weniger stumpfer Pol (Taf. I, Fig. 3, *a*) unterscheiden. Das Bläschen misst zwischen beiden Polen

---

[1] Bei Beschreibung der einzelnen Stadien habe ich mich der Kürze halber möglichst auf diejenigen Abschnitte beschränkt, welche die vorliegende Untersuchung selbst betrifft. Die Durchsicht und Verarbeitung der Serien bezog sich natürlich auch auf die übrigen Labyrinthabschnitte, Angaben darüber finden sich jedoch nur, soweit sie mir für die im Folgenden behandelten Fragen nöthig erschienen. Die Form der Labyrinthblase ist nur an denjenigen Stadien beschrieben, von welchen ich Plattenmodelle angefertigt habe.

Digitised by the Harvard University, Ernst Mayr Library of the Museum of Comparative Zoology (Cambridge, MA); Original Download from The Biodiversity Heritage Library http://www.biodiversitylibrary.org/; www.biologiezentrum.at

0·32 *mm*, in der dazu senkrechten Richtung 0·27 *mm*. Der 0·12 *mm* lange Stiel (Taf. I, Fig. 3, *Dc*), Ductus endolymphaticus, senkt sich in tangentialer Richtung in das Bläschen, so dass an der Außenseite des Mündungscontours eine tiefe, halbkreisförmige Furche entsteht (Taf. I, Fig. 4).

In diesem Stadium findet sich die beginnende Linseneinstülpung, es sind Mandibular-, Hyoid- und zwei Branchialbogen entwickelt und alle vier Schlundspalten vorhanden.

Das Epithel des Recessus labyrinthi (Ductus endolymphaticus) ist cylindrisch, 13 μ hoch, das des Bläschens misst an der ventralen Seite 27 μ, an der dorsalen 19 μ Höhe. Die Anlage des Ganglion acusticum ist am vorderen Contour des Bläschens gelegen.

4. Embryo von 4·5 *mm* Länge. Die Hörbläschen liegen zu beiden Seiten des Rautenhirnes und sind vom Hirnrohr nur durch eine schmale Zone von Kopfmesoderm geschieden. Das freie, obere Ende des Ductus endolymphaticus steht mit dem Ectoderm noch im Zusammenhange. Das Epithel des Ductus endolymphaticus hat eine durchschnittliche Höhe von 13 μ, ist einfach und hoch cylindrisch. Das Epithel der Hörblase ist im übrigen geschichtet cylindrisch, im vorderen Abschnitte 27 μ, sonst durchschnittlich 21 μ hoch. Die Kerne stehen in verschiedenen Höhen des Epithels, sie sind kugelig oder ovoid. Das Ganglion acusticum und der Hörnerv contourieren das Bläschen an seiner Vorderseite.

5. Embryo von 5·5 *mm* Länge. Das Bläschen misst zwischen beiden Polen 0·48 *mm*, in dazu senkrechter Richtung 0·37 *mm*. Der Ductus endolymphaticus (Taf. I, Fig. 5 *Dc*), erstreckt sich, 0·2 *mm* lang, mit dem freien, zugespitzten Ende bis an das Hornblatt, von welchem er nun gänzlich gelöst erscheint.

Das Linsensäckchen ist noch nicht vollständig vom Hornblatte gelöst, sondern noch durch den Linsenstiel mit ihm verbunden. Die Augenblase ist in der Form des doppelwandigen Augenbechers entwickelt.

Das den Ductus endolymphaticus zusammensetzende Epithel ist einfach cylindrisch, 8 μ hoch und mit kugeligen oder ovoiden Kernen versehen. Das Epithel der Blase ist im Bereiche der vorderen und der inneren Wand 27 μ hoch (Taf. V/VI, Fig. 33 c^1), im übrigen Theile sinkt die Epitheldicke, die in diesem wie in den zunächst folgenden Altersstufen noch mit der Wanddicke identisch ist, bis auf 10 μ (Taf. V/VI, Fig. 33 c'').

Die Kerne messen durchschnittlich 5 μ : 4 μ Durchmesser. Sie stehen an der Außenwand in einfacher, sonst in mehr-, bis zu vierfacher Reihe (Taf. V/VI, Fig. 33 c''). Die Ganglienanlage erstreckt sich jetzt von der Vorder- auch auf die Innenseite der Blase. Das Bläschen reicht medialwärts bis nahe an das Rautenhirn (Taf. V/VI, Fig. 33 *R*). Dem Lumenrande sind im Bereiche der hohen Epithelstellen spärliche körnige und fädige Elemente angelagert (Taf. V/VI, Fig. 33).

6. Embryo von 6 *mm* Länge. Das Bläschen weist nun deutlich einen oberen, stumpfen und einen unteren, spitzen Pol auf (Taf. I, Fig. 6), ist 0·69 *mm* lang, misst in sagittaler Richtung im oberen Antheil 0·45, im unteren 0·28 *mm*, in frontaler im oberen 0·32, im unteren 0·17 *mm*. Der Ductus endolymphaticus hat eine Länge von 0·29 *mm* und steht mit dem mittleren Bezirke der Blase in breitem Zusammenhange. In diesem Stadium können am Labyrinthbläschen bereits zwei Haupttheile unterschieden werden: ein oberer, von der Form einer platten Blase, und ein unterer, als fingerförmig nach abwärts gerichteter Fortsatz des oberen (Taf. I, Fig. 6 Pil.). Beide Abschnitte stellen die ersten Anlagen der Pars superior, beziehungsweise inferior dar. An der Pars superior sind zwei flache Vorsprünge, die durch einen ebensolchen First miteinander verbunden sind, entsprechend dem vorderen und dem hinteren Ende der für den vorderen und den hinteren Bogengang gemeinsamen Anlage zu bemerken. An der Pars inferior ist eine weitere Gliederung nicht zu erkennen, sie ist ganz wenig nach vorne und einwärts gekrümmt (Taf. I, Fig. 6, *a*).

Das obere Ende des Ductus endolymphaticus erstreckt sich bis unmittelbar unter die Epidermisfläche des Kopfes, sein Epithel ist einschichtig cylindrisch, 16 μ hoch, die ovalen Zellkerne sind mit ihrer

Digitised by the Harvard University, Ernst Mayr Library of the Museum of Comparative Zoology (Cambridge, MA); Original Download from The Biodiversity Heritage Library http://www.biodiversitylibrary.org/; www.biologiezentrum.at

Längsrichtung senkrecht zur Wandrichtung gestellt, stehen nahe bei einander und nicht überall in gleicher Höhe. Das Epithel des Hörbläschens selbst ist an den dicksten Stellen (vor allem an der Innenwand) 27 μ dick und cylindrisch. Die spindelförmigen Kerne stehen in verschiedenen Höhen. Der dem Lumen benachbarte Epithelrand enthält spärliche, zumeist in Mitose befindliche Kerne, die sich mit Kernfärbemitteln sehr stark färben. Auch die dünnsten Wandstellen (Außenwand des Bläschens) zeigen mehrfache Kernreihen, das Epithel ist hier 13 μ dick.

Das Ganglion acusticum liegt in unmittelbarer Nähe der vorderen und der medialen Bläschenwand. Die Fasern des Nervus acusticofacialis erstrecken sich gegen das Medullarrohr, die peripheren Fasern reichen nicht ganz bis an das Bläschenepithel heran.

7. Embryo von 7·5 *mm* Länge. Das Hörbläschen ist 0·8 *mm*, der Ductus endolymphaticus 0·3 *mm* lang. Der die Pars inferior darstellende Fortsatz hat an Stärke und Länge bedeutend zugenommen (Taf. I, Fig. 7, 8, 9 Pil.), ist 0·48 *mm* lang und hat einen Durchmesser von 0·27 *mm*, er erstreckt sich nahezu gerade gestreckt mit geringer Krümmung nach ein- und vorwärts nach abwärts. Eine flache Furche, die an der Außenseite des Bläschens, einer geringen Einschnürung in mittlerer Höhe entsprechend, sichtbar ist, bildet die nunmehrige Grenze zwischen Pars superior und Pars inferior (Taf. I, Fig. 7, 8 *a*).

Das perilymphatische Gewebe ist in der Umgebung des Bläschens, besonders am unteren Abschnitte und an der Außenwand nach der Vena capitis lateralis hin verdichtet. Das Ganglion acusticofaciale und der periphere Abschnitt des Hörnerven sind von der Vorderseite des Bläschens mehr an die Innenseite gerückt (Taf. V/VI, Fig. 34). Das obere Ende des Ductus endolymphaticus ist 21 μ von der Schädeloberfläche der Epidermis entfernt. Die Wand dieses Rohres ist einfach cylindrisch, 19 μ dick und nimmt gegen das Labyrinthende des Canales an Dicke etwas zu.

Die Epithelwand des Bläschens misst vorne und innen 27 μ, außen und hinten 13—17 μ bis zum unteren Ende desselben (Taf. V/VI, Fig. 34 *Iv*, *Aiv*). Das Ganglion acusticofaciale liegt am Übergange der Vorder- in die Innenseite des Labyrinthbläschens, etwas oberhalb der Mitte, der Labyrinthwand unter Zwischenschiebung einer schmalen, mesodermalen Bindegewebsschichte außen an und ist durch Nervenfasern mit dem Medullarrohre verbunden.

8. Embryo von 9·75 *mm* Länge. Das Labyrinth misst 1·2 *mm* in senkrechter Richtung, der Ductus endolymphaticus ist 0·53 *mm* lang. An der Pars superior, die an Größe nur wenig zugenommen hat, ist nun auch ein länglicher Buckel an der Außenseite als Anlage der äußeren Ampulle und des äußeren Bogenganges sichtbar (Taf. I, Fig. 10, 11 Psl.). Die Anlage des vorderen und des hinteren Bogenganges, der First, der im letzten Stadium etwa einem Halbkreise entsprach, ist jetzt drei Viertel des Kreisumfanges lang.

Die Pars inferior misst 0·79 *mm* in senkrechter Richtung (Taf. I, Fig. 10, 11 Pil.), sie hat nicht an Dicke, aber bedeutend an Länge zugenommen und ist, gestreckt gedacht, 0·97 *mm* lang. Sie erstreckt sich im proximalen Stücke nach abwärts, der distale Antheil ist entschieden nach ein- und vorwärts gekrümmt. Eine schmale Einsenkung (Taf. I, Fig. 11) unterhalb der Anlage der beiden vorderen Ampullen stellt die Grenze zwischen Pars superior und inferior dar, der distale Theil ist von vorne nach hinten plattgedrückt, so dass das Rohr von außen 0·12 : 0·27 *mm* Durchmesser zeigt (Taf. I, Fig. 11 Pil.)

Das obere Ende des Ductus endolymphaticus ist 108 μ von der Epidermis entfernt. Das Epithel des Labyrinthanhanges ist 13 μ hoch, einschichtig cylindrisch, gegen das obere Canalende fällt das Epithel auf 8—10 μ Höhe ab. An der Mündungsstelle in den Saccus communis wird das Epithel vielschichtig (wenigstens zwingt das Schnittbild zu dieser Bezeichnung) cylindrisch, die epitheliale Wand 21 μ dick.

Die innere Wand des Saccus communis ist 27 μ dick, die Außenwand 21 μ, vorne und hinten nimmt die Wanddicke von 27 μ bis 21 μ von innen nach außen ab. Nach abwärts begreift der dicke Antheil (27 μ) die ganze vordere und die hintere Wand in sich.

Digitised by the Harvard University, Ernst Mayr Library of the Museum of Comparative Zoology (Cambridge, MA); Original Download from The Biodiversity Heritage Library http://www.biodiversitylibrary.org/; www.biologiezentrum.at

Die Ganglienanlage liegt jetzt zum größeren Theile nach innen vom Labyrinthe. Das Wandepithel ist gegen das Lumen linear begrenzt, härchenartige oder körnige Auflagerungen sind nur spärlich sichtbar.

Die Verdickung der Innenwand reicht bis in das untere Ende der Blase, die nach abwärts wachsend sich mit ihrem unteren Ende vom Hirnrohre entfernt hat.

9. Embryo von 10 *mm* Länge. Die Länge des Labyrinthes beträgt 1·37 *mm*, wovon 0·67 *mm* der Pars superior, 0·70 *mm* der Pars inferior angehören. Die Bogengangtaschen sind mächtig entwickelt, die Tasche des äußeren Ganges ist flacher, aber breiter als die der beiden anderen und im vorderen, ampullaren Bezirke höher als im hinteren (Taf. I, Fig. 12, 13, 14 Psl.). Von der Kreuzungsstelle mit dem 0·59 *mm* langen Ductus endolymphaticus nach hinten ist die Tasche des vorderen und hinteren Bogenganges etwas nach außen umgelegt (Taf. I, Fig. 12 Psp.), das hintere Ende selbst ist durch eine tiefe Einschnürung bezeichnet (Taf. I, Fig. 12, 13, 14 *a*). Vor und unter dem vorderen Ende der Tasche (der Anlage der vorderen Ampulle) findet sich ein Höckerchen als Anlage des Recessus utriculi.

Die Krümmung der Pars inferior hat zugenommen; dabei hat sich ihr oberer Abschnitt sowohl nach außen als nach innen in Form je eines flachkugeligen Fortsatzes (Taf. I, Fig. 12, 13, *b*, Susa) vergrößert. Das Gebiet unterhalb des äußeren Fortsatzes, der dem Sinus utricularis sacculi entspricht, ist ein wenig gehöhlt (Taf. I, Fig. 14, *c*). An der Innenseite der Pars inferior findet sich wie am Stadium von 9 *mm* Länge eine seichte, geradlinig verlaufende Furche (Taf. I, Fig. 13, α). Der distale Abschnitt der Pars inferior ist, unter stumpfem Winkel vom proximalen abgehend (Taf. I, Fig. 14, *e*), nach vor- und einwärts, das freie Ende entsprechend dem Beginne der Schneckenrohrdrehung nach aufwärts gerichtet; das Rohr ist stark plattgedrückt und von außen gemessen 0·13 : 0·35 *mm* dick. Durch die buckelförmige Anlage des Sinus utricularis sacculi ist an der Außenseite des Bläschens eine deutliche Furche gegeben (Taf. I, Fig. 14, *d*), die aber natürlich nicht aus einer an dieser Stelle erfolgenden Einschnürung hervorgegangen ist. Eine rundum laufende Linie, welche diese Furche mit der vor der hinteren Ampulle befindlichen verbindet, entspricht der Grenze zwischen Pars superior und inferior, in welcher auch die Mündungsstelle des Ductus endolymphaticus gelegen ist.

Das obere Ende des Ductus endolymphaticus ist 18 μ von der Kopfoberfläche entfernt, sein Epithel im oberen Abschnitte 13 μ hoch, einschichtig cylindrisch und mit einfacher Kernreihe versehen. Gegen die Mündungsstelle in den Saccus communis steigt das Epithel auf eine Höhe von 18 μ an. Im Bereiche der Sinnesepithelanlagen des Saccus communis, die zu dieser Zeit untereinander noch zusammenhängen, ist eine dem Lumen zunächst gelegene Protoplasmazone sichtbar, in welcher spärliche, in Mitose befindliche Kerne zu sehen sind. Im übrigen stehen die spindelförmigen Kerne in mehrfacher Reihe in verschiedenen Regionen des Epithels, das sie dicht gedrängt erfüllen. Im Bereiche der Sinnesepithelanlagen ist das Epithel durchschnittlich 27 μ hoch und erstreckt sich continuierlich an der inneren Wand der Pars inferior bis in das untere Ende der Labyrinthblase.

10. Embryo von 10·5 *mm* Länge. Die Labyrinthanlage weicht in Gestalt und Bau nicht wesentlich von der des 10 *mm* langen Embryo ab; ich unterlasse daher die ausführliche Darstellung.

11. Embryo von 11 *mm* Länge. Das Labyrinth ist 1·41 *mm* lang. Die Pars superior hat sich, namentlich in dorsoventraler Richtung, vergrößert. Sie misst darin 0·8 *mm*, gegenüber 0·63 *mm* im Stadium von 10 *mm* Länge.

Der vordere Bogengang ist in einem kleinen Bezirke bereits als Canal vorhanden (Taf. II, Fig. 15, 16, Css).

Die Tasche für den vorderen und hinteren Bogengang ist 1·3 *mm*, die für den äußeren am freien Rande 0·6 *mm* lang. Der Ductus endolymphaticus ist 0·59 *mm* lang. Er ist wie früher in der Mündungsregion spulrund, nach dem Saccus endolymphaticus hin plattgedrückt (Taf. II, Fig. 15, De.).

Im Bereiche des hinteren Bogenganges ist die gemeinsame Bogengangtasche nach außen gedreht, an der äußeren Tasche ist nun auch das Hinterende scharf begrenzt, sie ist flacher als die gemeinsame Tasche (Taf. II, Fig. 16, Psl.).

Digitised by the Harvard University, Ernst Mayr Library of the Museum of Comparative Zoology (Cambridge, MA); Original Download from The Biodiversity Heritage Library http://www.biodiversitylibrary.org/; www.biologiezentrum.at

An der Pars inferior sind die beiden Buckel des proximalen Theiles größer und höher geworden (Taf. II, Fig. 15, Susa, *a*). Der proximale Bezirk ist an der Außenseite gehöhlt, die Höhlung entspricht etwa einer breiten, querverlaufenden Furche (Taf. II, Fig. 16 Dr.). Durch diese Furche wird im proximalen Bezirke ein oberer Theil, welcher die beiden erwähnten Höcker umfasst, von einem unteren, an den sich unter stumpfwinkliger Knickung (Taf. II, Fig. 16, 17, *b*) der distale Abschnitt anschließt, gegliedert. Dieser letztere stellt ein plattes, außen 0·35 : 0·12 *mm* messendes Rohr dar, das nach vor- und einwärts, mit seinem Ende nach aufwärts gekrümmt ist (Taf. II, Fig. 15, 16, 17 Dc.). Während also in den vorhergehenden Stadien sich an der Pars inferior nur eine ungefähre Theilung in einen proximalen und einen distalen Abschnitt durchführen ließ (der proximale wies als charakteristische Bildung den Processus utricularis sacculi auf, der distale entsprach dem Schneckenrohre), tritt hier die Abgrenzung dreier Regionen neu in Erscheinung: im oberen Abschnitte ist der Sacculus, im mittleren der Ductus reuniens, im unteren der Ductus cochlearis zu erblicken.

Die Furchen, welche wie im Stadium von 10 *mm* Länge Pars superior von Pars inferior sondern, sind breiter, aber nicht tiefer, daher flacher geworden. Wir sehen also an der gemeinsamen Säckchenanlage, dem Saccus communis, die Bildung der für die beiden Vorhofsäcke charakteristischen Fortsätze dem Theilungsvorgange selbst vorausgehen

Das obere Ende des Ductus endolymphaticus ist 83 μ von der Epidermis entfernt. Sein Epithel ist einfach cylindrisch, 13 μ hoch, im peripheren Theile sind geringe, zottenförmige Faltungen sichtbar. Am Labyrinthende des Canales wird das Epithel um Weniges höher. Die Zellkerne sind oval und stehen mit ihrer Längsachse in der Richtung des Dickendurchmessers der Wand in mittlerer Höhe. Das vielschichtig cylindrische Epithel der medialen Labyrinthwand ist 27 μ dick, die Kerne finden sich darin in verschiedenen Höhen. Gegen die Außenseite verflacht das Epithel und wird an der lateralen Wand selbst zu einem einschichtig cubischen von 5 μ Höhe.

Die Antheile des hohen Epithels beziehen sich nach ihrer Ausbreitung auf die späteren Nervenendstellen, deren Anlagen somit noch in diesem Stadium untereinander zusammenhängend ein Ganzes darstellen. Der verdickte Wandabschnitt reicht wie im Stadium von 10 *mm* Länge nach abwärts bis in das untere Ende der Pars inferior.

Reichliche Nervenfaserzüge erstrecken sich jetzt vom Ganglion acusticum an das Labyrinth.

Als bemerkenswert ist außerdem hervorzuheben, dass an diesem Embryo linkerseits in kleinem Bezirke die Bildung des oberen Bogenganges bereits erfolgt ist, während rechts noch die Tasche gefunden wird. Eine derartige Seitenungleichheit, die vielleicht seltener bemerkt wird, als sie vorkommt, ist meines Wissens bisher noch nirgends beschrieben worden. Im Modell wurde, um in Übereinstimmung mit den übrigen Modellen zu bleiben, durch Aufeinanderlegen der Platten in umgekehrter Richtung ein rechtsseitiges Labyrinth dargestellt.

12. Embryo von 11·5 *mm* Länge. Das Labyrinth ist in gerader Linie gemessen 1·6 *mm*, der Ductus endolymphaticus 0·59 *mm* lang (Taf. II, Fig. 17 *a*).

Die Bogengänge sind bereits als Canäle sichtbar, und zwar ist am oberen Bogengange die Entwicklung am weitesten, am äußeren am wenigsten weit vorgeschritten (Taf. II, Fig. 17 *a*, Css., Csl., Csp.). Infolge der unvollkommenen Entwicklung der Bogengänge ist der Sinus utricularis superior (Taf. II, Fig. 17 *a*, Sus.) sehr breit. Die Ampullen sind am hinteren und äußeren Bogengange als verbreiterte Taschenenden nicht scharf gegen den Bogengang begrenzt, die obere Ampulle (Taf. II, Fig. 17 *a*, As.) ist gegen den Bogengang gut begrenzbar, die quere, der Anlage der Crista acustica entsprechende Einsenkung ist an ihr deutlich zu sehen. Ein kleiner Höcker vor und unterhalb der oberen Ampulle entspricht dem Recessus utriculi. Der Sinus utricularis sacculi ist 0·19 *mm* lang, die Dreitheilung der Pars inferior ist wie am 11 *mm* langen Embryo deutlich ersichtlich: der Ductus reuniens und der Schneckencanal haben gering an Länge zugenommen (Taf. II, Fig. 17 *a*, Dr., Dc.). Der Buckel an der Innenseite des Sacculus springt nicht so stark vor wie im Stadium von 11 *mm* Länge.

Die Begrenzung der Pars superior gegen die Pars inferior labyrinthi, zwischen dem Ampullenabschnitt des hinteren Bogenganges und dem Sacculus einerseits, dem Sinus utricularis sacculi und dem Recessus utriculi anderseits, ist durch zwei stumpfwinkelige Einsenkungen bezeichnet, deren Tiefen 0·58 *mm* von einander entfernt sind.

Im geweblichen Bau des Labyrinthes finde ich völlige Übereinstimmung mit dem Embryo von 11 *mm* Länge.

13. Embryo von 12 *mm* Länge. Länge des Labyrinthes 1·55 *mm*.

Die Bogengänge und die Ampullen sind bereits vollständig differenziert.

Länge des vorderen Bogenganges	0·9 *mm*
» » äußeren »	0·65 »
» » hinteren »	0·7 »
» der Commissur	0·33 »

An den Ampullen sind die den Cristae acusticae äußerlich entsprechenden Gruben kenntlich (Taf. II, Fig. 18, 19, Taf. III/IV, Fig.20, 21).

Der Recessus utriculi ist als Höcker deutlich entwickelt (Taf. III/IV, Fig. 20). Der Sinus utricularis sacculi misst 0·24 *mm* Länge, gegen 0·19 *mm* des vorhergehenden Stadiums (Susa). Der Buckel an der Innenseite ist verflacht und in den Sacculus aufgegangen. Der Sacculus geht in schöner, halbkreisförmig nach außen gerichteter Biegung (Taf. III/IV, Fig. 20 Dr) in den Ductus reuniens über: dieser ist an der inneren, später dem Knochen angelagerten Wand convex, an der äußeren plan begrenzt und 0·19:0·14 *mm* dick. Unter stumpfwinkeliger Knickung setzt sich der Ductus reuniens in den Ductus cochlearis fort (Taf. II, Fig. 18, 19 *a*, Taf. III/IV, Fig. 20). Der letztere ist platt, sein elliptischer Querschnitt misst 0·3 : 0·12 *mm* und umfasst $1^1/_4$ Windungen. An der Innenseite des Labyrinthes ist die Trennung der Pars superior und inferior durch die Entfaltung der hinteren Ampulle und des Sacculus, zwischen welchen jetzt ein tiefer Einschnitt zu sehen ist, vorgeschritten (Taf. III/IV, Fig. 21, +). Der Ductus endolymphaticus ist 0·6 *mm* lang, an beiden Enden stark abgeplattet (Taf. II, Fig. 19, De).

Die tiefsten Stellen der vorderen und der hinteren, die Pars superior gegen die inferior begrenzenden, Furchen sind 0·4 *mm* von einander entfernt (Taf. III/IV, Fig. 21 ○, +).

Die Wanddicke des oberen Theiles des Ductus endolymphaticus beträgt 11 μ, des unteren 18 μ, die Kerne sind kugelig oder ovoid, mit der größeren Achse senkrecht zur Wandrichtung gestellt. Die Mesodermkapsel des Labyrinthes besteht aus dichtgelagerten, spindelförmigen Zellen mit kurzen Fortsätzen und runden Kernen.

Die Ampullen sind in der Form deutlich unterscheidbar. Die Anlagen der Nervenendstellen hängen noch untereinander zusammen, das Epithel ist hier gegen das Lumen mit einer zarten, blassroth (Cochenille-Alaun) gefärbten Auflagerung versehen. Das Neuroepithel des Sacculus hat eine durchschnittliche Dicke von 27 μ; während im übrigen die Kerne in verschiedener Höhe des Zelleibes gelegen sind, lässt sich im oberen, vorderen Abschnitte des Sacculus bereits eine Sonderung in eine mehrschichtige, periphere (basale) und eine von dieser noch nicht vollständig getrennte, mittlere Zone wahrnehmen. Nächst dem Lumen ist eine Protoplasmazone gelegen. In ihr finden sich spärlich tief roth (Cochenille-Alaun) gefärbte und eine Reihe in Mitose begriffener Kerne.

Am Schneckencanale ist die besondere Dicke der axialen und der unteren, später tympanalen Wand auffallend. Peripher findet sich eine vom Lumen her zugängliche Furche (Taf. V/VI, Fig. 35 Dc). Die cortische Membran ist noch nicht sichtbar..

Das Neuroepithel des Sacculus setzt sich nach abwärts über die mediale Wand des Ductus reuniens fort und geht am Ende des Canales in das Neuroepithel des Schneckencanales über (Taf. V/VI, Fig. 35 S, Dr, Dc). Die periphere, freie Wand des Sacculus ist wie die des Ductus reuniens (Taf. V/VI, Fig. 35 *a*, die freie Wand ist hier nicht vollkommen senkrecht im Schnitte getroffen) gebaut. Die dünnste Wandstelle

Digitised by the Harvard University, Ernst Mayr Library of the Museum of Comparative Zoology (Cambridge, MA); Original Download from The Biodiversity Heritage Library http://www.biodiversitylibrary.org/; www.biologiezentrum.at

überhaupt finde ich an der hinteren Utriculuswand, in Nachbarschaft der Macula utriculi in der Form eines cubischen Epithels von 8 μ Höhe.

Die beiden Vestibularganglien sind mächtig entwickelt (Taf. V/VI, Fig. 35, Gv.), die Fasern sind noch marklos und können bis in die Nähe der Sinneszellen verfolgt werden.

14. Embryo von 14 *mm* Länge. Das obere, freie Ende des Ductus endolymphaticus besteht aus einem 7 μ hohen, cubischen Epithel mit rundlichen Kernen, gegen das Lumen bildet das Epithel stellenweise zottige oder leistenartige Vorragungen, in der Mitte des Canales, etwa an der Kreuzungsstelle mit dem Sinus utricularis superior wird das Epithel 9 μ hoch und einschichtig cylindrisch. Im Bereiche der Pars superior ist in dem von den Bogengangebenen begrenzten körperlichen Winkel bereits Knorpel entwickelt.

Die freie Sacculuswand besteht aus einem einschichtig cylindrischen, 13 μ hohen Epithel mit spindelförmigen, mit ihrer Längsaxe senkrecht zur Wandrichtung gestellten Kernen. Das Neuroepithel der Macula sacculi, die in diesem Stadium nahezu die ganze mediale Sacculuswand für sich in Anspruch nimmt, ist 27 μ hoch, geschichtet cylindrisch. Die Kerne stehen zumeist noch ungeordnet in verschiedenen Höhen des Epithels. Nur am oberen Ende der Maculaanlage (im oberen Theile des Sacculus) ist bereits eine Sonderung in eine basale, dichte und mittlere, weniger dichte Kernschichte wahrzunehmen, ebenso sind die Zellkörper der Härchen- (Flaschen-) Zellen, welchen ja die mittlere Kernschichte angehört, Härchen und Spuren einer Otolithenmembran zu erkennen. Die mediale Wand des Ductus reuniens ist wie die Maculaanlage des Sacculus gebaut, indem sich die letztere unverändert nach abwärts in den Ductus reuniens fortsetzt, doch sind daran weder die beiden Kernreihen noch Härchen wahrzunehmen. Die freie Wand des Ductus reuniens stimmt im Bau mit der freien Sacculuswand überein.

Nach oben hinten hängt die Maculaanlage des Sacculus noch in kleinem Umkreise mit der Maculaanlage der Pars superior, im besonderen der Macula utriculi zusammen.

Die Nervenendstellenanlage der Schnecke besteht im kurzen Vorhofabschnitte und in der Basalwindung aus einem mehrschichtigen Cylinderepithel mit in verschiedenen Höhen stehenden Kernen, der Schneckencanal zeigt ovalen Querschnitt, und das Neuroepithel bildet seine basale und die axiale Wand. Das Epithel der übrigen Wandtheile ist mehrschichtig cylindrisch und 18 μ hoch. Im axialen Winkel ist die cortische Membran als schmaler, heller, an unversehrten Präparaten dem Epithel anliegender Streifen sichtbar, der am Übergange der Nervenendstellenanlage der Schnecke in die mediale Wand des Ductus reuniens endet. Ich habe hier, wie in den übrigen Fällen, in welchen die leider häufige, künstliche Ablösung der Membrana Corti unterblieben war, die Anlage der cortischen Membran dem Lumenrande der bezüglichen Zellen angelagert gefunden.

Das perilymphatische Gewebe des Vorhofes ist in der Gegend der späteren Cysterne weniger dicht als in den übrigen Labyrinttheilen, weist jedoch noch keine größeren Hohlräume auf. Im Schneckencanale ist in der I. Windung eine schmale, dem Lumen zugewendete, protoplasmatische Zone und eine basale, helle, streifige Randzone, die erste Anlage der Lamina propria der späteren Membrana basilaris zu erkennen. In der ebengenannten protoplasmatischen Zone finden sich vereinzelte, in Theilung befindliche Zellkerne, die, wie die Weiterentwicklung zeigt, den Härchenzellen angehören.

Auch in denjenigen Regionen der Neuroepithelien, die noch ein vielschichtiges, beziehungsweise vielreihiges Epithel und eine schmale protoplasmatische Zone aufweisen, finden sich in der letzteren in Mitose befindliche Kerne, während in der basalen Kernschicht selbst keine Kerntheilungsfiguren nachzuweisen sind. Ich werde dieses Verhalten unten ausführlicher würdigen.

Nervenfasern reichen im oberen Sacculusabschnitte und im Anfangstheile des Schneckencanales bis an das Epithel heran. Im Bereiche des Ductus reuniens kann ich keine gegen das Epithel hin verlaufenden Nervenfasern sehen, ebensowenig aber irgendwelche in demjenigen Abschnitte der Macula sacculi, in welchem die mittlere Kernreihe, beziehungsweise die Härchenzellen, noch nicht differenziert sind.

Digitised by the Harvard University, Ernst Mayr Library of the Museum of Comparative Zoology (Cambridge, MA); Original Download from The Biodiversity Heritage Library http://www.biodiversitylibrary.org/; www.biologiezentrum.at

Entsprechend dem Promontorium ist eine dünne Schneckenkapsel als Vorknorpel, zum geringeren Theile als Knorpel entwickelt.

An der Außenwand des Schneckencanales findet sich wie in früheren Stadien eine vom Lumen her zugängliche spirale Furche, über welcher das Epithel leistenartig vorspringt.

Der Schneckenkörper umfasst $1^1/_2$ Windungen.

Die Verlagerung der Kerne, ihre Anordnung in zwei Reihen, die schon am 12 *mm* langen Embryo zu bemerken ist, hängt mit der Differenzierung der Zellen der Sinnesepithelien, der Härchen- und Stützzellen zusammen: die letzteren besitzen unregelmäßig geformte, schmale Zellkörper und basal gelagerte, spindelförmige Kerne; sie erstrecken sich vom Basalsaum des Epithels bis zum Lumenrande, ihnen entsprechen die basal gelagerten Kerne. Die Härchenzellen haben etwa die Gestalt eines Eies mit abgeplattetem, spitzem Pole. Retzius (22) hat ihre Gestalt genau beschrieben, sie wurden nach ihrer Form auch als Tonnen-, Fass- oder Korbzellen bezeichnet. Sie erreichen mit ihrem platten Ende den Lumenrand des Epithels, erstrecken sich jedoch durchschnittlich nur $^2/_3$ der Epitheldicke basalwärts.

15. Embryo von 16·5 *mm* Länge. Länge des Labyrinthes (Taf. III/IV, Fig. 22, 23): 2·1 *mm*.

Länge des oberen Bogenganges	1·3 *mm*
» » äußeren »	1·3 »
» » hinteren »	1·2 »
» der Commissur	0·4 *mm*[1]

Der Recessus utriculi buchtet sich mächtig vor. Die Insertionsstellen der Ampullennerven sind an den Ampullen als quergestellte, längliche Gruben sichtbar.

Der Ductus reuniens ist in der Form dem des Stadiums von 12 *mm* ähnlich, 0·24 *mm* lang und von 0·18 *mm* Dicke (Taf. III/IV, Fig. 22, 23 Dr.). Der Sinus utricularis sacculi ist 3·7 *mm* lang (Susa). Der Ductus reuniens erstreckt sich nach abwärts, außen und ist an das Hinterende des Sacculus angeschlossen. Auf den Ductus reuniens folgt unter nahezu rechtwinkliger Knickung der Schneckencanal (Taf. III/IV, Fig. 22, 23, Pvdc., Dc.). Dieser verlauft zunächst in Form eines geraden, von oben nach unten etwas abgeplatteten Rohres 0·43 *mm* nach vorne, unten, außen und biegt sodann unter scharfer Knickung nach vorne, unten, innen ab. Durch die vorne gelegene, in diesem Stadium zum erstenmal auftretende Knickung ist das Schneckenrohr in zwei Abschnitte, in den Vorhoftheil und den Schneckenkörper, gesondert, welcher letztere hier $1^7/_8$ Windungen umfasst (Taf. III/IV, Fig. 22, 23, Pvdc., Dc.). Der Vorhoftheil zeigt eine Dicke von 0·25 : 0·27 *mm*, ist also dicker als der Ductus reuniens. Der Ductus cochlearis ist weniger platt als früher und misst von außen 0·18 : 0·27 *mm*. Die Grenzfurchen der Pars superior und inferior erscheinen vergrößert, doch sind ihre tiefsten Stellen 0·4 *mm*, also ebensoweit voneinander entfernt, wie im Stadium von 12 *mm*. Somit entspricht die Vergrößerung, wie oben bemerkt, nicht einer Vertiefung der Furchen, sondern ist das Ergebnis des Vorwachsens und der Größenzunahme der Randtheile: des Recessus utriculi und des Processus utricularis sacculi an der Außenseite, des Ductus reuniens, der hinteren Ampulle und des Sinus utricularis posterior an der Innenseite des Labyrinthes (Taf. III/IV, Fig. 22, 23, Ru, S, Sup, Dr). Ductus und Saccus endolymphaticus sind zusammen 1·1 *mm* lang, der Ductus endolymphaticus zeigt, wie im vollständig entwickelten Zustande dort, wo er im Raume die Commissur kreuzt, eine verengte Stelle (Taf. III/IV, Fig. 23, De.). Er mündet tangential mit einer einzigen Öffnung, seitlich plattgedrückt in den gemeinsamen Abschnitt der beiden Säckchen.

Mit diesem Alter ist ein Entwicklungsstadium erreicht, in welchem an der Pars superior labyrinthi alle Abschnitte, die an ihr am ausgebildeten Labyrinthe durch besondere Namen unterschieden werden, differenziert sind.

---

[1] Die nahezu gleichen Bogenganglängen sind auffallend, es handelt sich jedoch da nur um einen vorübergehenden Zustand, später ergibt sich, analog dem Verhalten anderer Säuger, der hintere Bogengang als der längste, der äußere als der kürzeste.

Digitised by the Harvard University, Ernst Mayr Library of the Museum of Comparative Zoology (Cambridge, MA); Original Download from The Biodiversity Heritage Library http://www.biodiversitylibrary.org/; www.biologiezentrum.at

Das freie Ende des Ductus endolymphaticus reicht unmittelbar bis an den Sinus sigmoideus, ja ragt sogar ein wenig in den Sinus vor. Sein Epithel ist cubisch (11 μ hoch), an manchen Stellen cylindrisch. Die Falten des Ductus endolymphaticus sind wenig tief und entsprechen geringen Buchtungen, die nur das Epithel, jedoch nicht die bindegewebige Umgebung einbeziehen. Die Kerne zeigen einen Durchmesser von 5 μ. Das Saccusende ist 460 μ von der Kopfoberfläche entfernt. Die Labyrinthkapsel ist im Bereiche der Pars superior bereits knorpelig entwickelt, der Ductus endolymphaticus jedoch nur in seinem centralen Stücke in dieselbe aufgenommen. Im peripheren, oberen Theile ist er der Knorpelkapsel äußerlich angelagert und von geordneten, mesodermalen Bindegewebszügen umgeben. In der Nähe der Übergangsstelle in den Sacculus (beziehungsweise Saccus communis) besteht seine mediale Wand aus schmalen, 16 μ hohen Cylinderzellen, deren oblonge Kerne senkrecht zur Wandrichtung gestellt, aber in den einzelnen Zellen verschieden hoch gelagert sind. An der Mündungsöffnung selbst fällt das Epithel zu einem 6 μ hohen, cubischen ab.

Der Saccus communis baut sich im dünnsten Wandtheile (seinem hinteren Abschnitte) aus cubischem, 6 μ hohem Epithel auf. Die Regionen der späteren Nervenendstellen sind deutlich zu erkennen, die Cristae acusticae ragen bereits in charakteristischer Form in die Ampullen vor. Die Härchenzellen sind deutlich differenziert, die Härchen bereits entwickelt, eine der Cupula entsprechende Bildung ist nicht wahrzunehmen. Die Fasern der Ampullennerven sind bis unter das Cristaepithel zu verfolgen. An den beiden Vorhofsäcken sind zwei Stellen erkennbar, die aus einem besonders hohen Epithel gebildet werden: die vordere entspricht der Macula utriculi, die hintere der Macula sacculi.

Die Zellen der ersteren sind schmal, hochcylindrisch, die Flaschenzellen sind bereits als helle, nicht bis an die Basis reichende Zellen zu erkennen, die Kerne stehen in verschiedenen Höhen, ein Grenzsaum fehlt, doch ist gegen das Lumen zu das Epithel von einer mit Eosin blassroth sich färbenden Elementarkörner- und fädigen Schicht überdeckt. Das Neuroepithel hat eine Höhe von 29 μ.

Die Anlage der Macula sacculi geht nach oben continuierlich in die der Macula utriculi über, die hier an manchen Stellen Härchen erkennen lässt. Die Anlage der Macula sacculi begreift nahezu die ganze mediale Sacculuswand in sich, das Epithel ist cylindrisch, es sind Härchen- und Stützzellen zu erkennen, der Härchenbesatz ist spärlich. Das Epithel ist 27 μ hoch. Die Epithelhöhe der freien Wand beträgt 16 μ, die Zellen sind cylindrisch, die Kerne sind oval und mit ihrer Längsrichtung senkrecht zur Wand gestellt. Nach außen und vorne setzt sich die Maculaanlage bis in den Processus utricularis sacculi fort, nach abwärts auf die mediale Wand des Ductus reuniens und von diesem weiterhin in die Nervenendstellenanlage des Vorhofabschnittes der Schnecke. Die Macula sacculi ist im oberen Abschnitte des Sacculus in der Entwicklung am weitesten vorgeschritten. Hier sind Härchen entwickelt, die weiterhin gegen das Lumen von einer fädigen Schichte überlagert sind, die Kerne sind bereits orientiert, so zwar, dass während im übrigen die Kerne dem Ansehen nach ungeordnet, verschieden hoch liegen, in den Zellen hier zwei Reihen zu sehen sind, eine periphere, basale, die aus dicht stehenden, reichlichen, spindeligen Kernen, und eine mittlere, die aus weniger zahlreichen und (Taf. V/VI, Fig. 36, Ms) nahezu kugeligen Kernen besteht. Im Bereiche des Neuroepithels des Ductus reuniens stehen die Kerne unter Freilassung der unmittelbar am Lumen gelegenen Zellabschnitte in verschiedenen Höhen und sind zahlreich; die ganze Anlage stimmt im Bau durchaus mit den hinteren Partien der Maculaanlage des Sacculus überein (Taf. V/VI, Fig. 37, Dr.).

Im Schneckencanale (Vorhofabschnitt) (Taf. V/VI, Fig. 38, Dc) umfasst die Epithelverdickung die basale und einen Theil der axialen Wand. Das Epithel, das ein vielschichtiges Cylinderepithel darstellt, besitzt zahlreiche, verschieden hoch gelagerte Kerne. Ein linearer Saum begrenzt das Epithel gegen das Lumen, im medialen Winkel findet sich eine fädige Auflagerung (cortische Membran) (Taf. V/VI, Fig. 38, Dc.). Im Bereiche dieser Auflagerung sind die Kerne basalwärts gerückt, so dass eine dem Lumen nachbarlich gelegene Protoplasmazone entsteht. An der Außenseite des Schneckencanales findet sich streckenweise eine furchenähnlich vertiefte Zone. An den Vorhofabschnitt treten bereits Nervenfasern heran, ebenso an den oberen Bezirk der Maculaanlage des Sacculus.

©Akademie d. Wissenschaften Wien; download unter www.biologiezentrum.at

Die Labyrinthkapsel ist im Bereiche der Pars inferior in der Gegend der Neuroepithelanlagen noch nicht verknorpelt, die ganze Pars inferior ist daher nur nach außen, d. h. gegen das Mittelohr hin von einer Knorpelschale bedeckt. Das perilymphatische Gewebe ist als reich vascularisiertes, dichtes Bindegewebe vorhanden (Taf. V/VI, Fig. 37, 38). Unmittelbar unter dem Epithel sind die Zellen zu einer Bindegewebsschicht verdichtet, lamellös geordnet, und die Zellen mit ihrer Längsrichtung in die Richtung des Wandverlaufes gestellt. Bezüglich der Lumenrandstellung der Mitosen der epithelialen Wand wäre nur schon oben Gesagtes zu wiederholen.

16. Embryo von 17 *mm* Länge. Sinus utricularis superior und Ductus endolymphaticus verlaufen in einem gemeinsamen Knorpelrohre. Im Bereiche der Bogengänge ist, entsprechend der Labyrinthkapsel und dem Felsenbeine, bereits Knorpel entwickelt. Das Epithel des Ductus endolymphaticus ist einschichtig cylindrisch und im mittleren Theile 10—12 μ hoch. Die dünnen, »rein epithelialen« Wandtheile des Utriculus messen durchschnittlich 6 μ Höhe. Die hyaline Zone, die sich im fertig entwickelten Zustande außen an das Epithel anschließt, ist an manchen Stellen bereits sichtbar. An der Pars inferior ist am Epithel deutlich ein linearer, dem Lumen zugewendeter Saum zu erkennen. Medial vom Sacculus ist die Knorpelkapsel noch nicht entwickelt. Nervenfasern lassen sich bis an das Epithel verfolgen, ob sie mit demselben bereits zusammenhängen, lässt sich nicht sagen.

Im übrigen finde ich völlige Übereinstimmung mit dem am 16·5 *mm* langen Embryo erhobenen Befunde.

17. Embryo von 21 *mm* Länge. Sacculus und Ductus reuniens sind medial convex begrenzt und verlaufen etwa halbkreisförmig nach außen und unten (Taf. III/IV, Fig. 24, S, Dr.). Der Sacculus ist 0·76 *mm* lang, 0·5 *mm* breit, der Ductus reuniens 0·32 *mm* lang, röhrenförmig und von 0·16 *mm* äußerem Durchmesser, er geht schon am Ursprunge scharf abgesetzt aus dem Hinterende des Sacculus hervor und verbindet sich unter rechtem Winkel mit dem Schneckencanale.

Der Vorhoftheil des Ductus cochlearis ist geradegestreckt, von oben nach unten abgeplattet (Taf. III/IV, Fig. 25, Pvc.) und von 0·16 : 0·24 *mm* äußerem Durchmesser. Der Vorhoftheil ist nun in seiner Richtung über die Mündungsstelle des Ductus reuniens nach hinten durch einen 0·06 *mm* langen, am Abgange 0·12 *mm* dicken, halbkugeligen Anhang, den Vorhofblindsack, verlängert (Taf. III/IV, Fig. 24, 25, Cv.).

Das freie Ende des Ductus endolymphaticus ist 1·25 *mm* von der Epidermis entfernt. Das Epithel bildet im Endstücke vielfache Falten, Haufen von Epithelzellen ragen knospenartig in das Innere des Canales vor. Das Epithel sebst ist cylindrisch, 11 μ hoch. Der Canal endet unter Ausstülpung eines blind endenden Nebenganges. Die spätere Fossa subarcuata ist als Höhle im Knorpel deutlich sichtbar, der Knorpel der Labyrinthkapsel selbst ist tief blau (Haematoxylin) gefärbt. Im engen Theile des Ductus endolymphaticus ist das Epithel 13 μ hoch und einschichtig cylindrisch.

Am Labyrinthende des Canales bildet der Sacculus gleichsam die sackförmig erweiterte Fortsetzung des Ductus endolymphaticus, — eine scharfe Grenze zwischen beiden Abschnitten ist derzeit nicht anzugeben —, während der Utriculus seitlich angeschlossen ist und entsprechend der noch unvollständigen Abschnürung sowohl mit dem Ductus endolymphaticus als mit dem Sacculus in weit offener Communication steht; die Öffnung zeigt in dorsoventraler Richtung 125 μ, in der darauf senkrechten 100 μ Lumendurchmesser (Taf. III/IV, Fig. 24 Is.). Die mediale Wand des Ductus endolymphaticus ist entsprechend dem Übergange in die Wand des Sacculus wie im engen Theile 13 μ dick.

Die vier Maculaanlagen der Pars superior sind bereits vollkommen von einander geschieden. Das Bindegewebe in der späteren Cysterna perilymphatica vestibuli ist locker und weitmaschig, an manchen Stellen mit Hinterlassung unregelmäßiger Lücken bereits geschwunden (Taf. III/IV, Fig. 39, 40, 41, Cpv.).

Digitised by the Harvard University, Ernst Mayr Library of the Museum of Comparative Zoology (Cambridge, MA); Original Download from The Biodiversity Heritage Library http://www.biodiversitylibrary.org/; www.biologiezentrum.at

An der Pars inferior ist die Maculaanlage des Sacculus am weitesten am vorderen Ende des Säckchens nach innen vom Processus utricularis vorgeschritten (Taf. V/VI, Fig. 41, Ms.): hier sind bereits Härchen und Cuticularsaum entwickelt und die Kerne in zwei distincte Reihen gestellt: in eine periphere (basale), sehr dichte, und eine mittlere, die aus minder zahlreichen Kernen zusammengesetzt ist. Das Neuroepithel hat eine Höhe von 29 μ, in ihm sind die Härchenzellen deutlich nach ihrer Form unterscheidbar. Die freie Sacculuswand besteht wie die freie Wand des Ductus reuniens aus 8 μ hohen, cylindrischen Epithelzellen (Taf. V/VI, Fig. 40, 41, *a*).

In der unmittelbaren Umgebung der Maculaanlage ist das Epithel geschichtet cylindrisch, gegen das Lumen hin linear begrenzt, die Kerne stehen unter Freilassung eines gegen das Lumen zu gelegenen Streifens in verschiedenen Höhen der Zellkörper, sind oval oder spindelförmig und mit ihrer Längsachse senkrecht zum Wandverlaufe gestellt. So verhält sich auch die innere Wand des Ductus reuniens (Taf. V/VI, Fig. 40 Dr.), von welcher aus sich das Neuroepithel in gleicher Dicke in den Vorhofabschnitt des Schneckencanales fortsetzt: hier begreift die Verdickung den axialen und den basalen Wandabschnitt in sich, im inneren Winkel findet sich die Anlage der cortischen Membran. Die Anlage der letzteren erstreckt sich bis zum Übergange in den Ductus reuniens[1] (Taf. V/VI, Fig. 41, Dc.).

Der Ductus reuniens hat einen Lumendurchmesser von 33 μ (Taf. V/VI, Fig. 40, Dr.), seine freie Wand ist wie die des Sacculus geformt und besteht aus 6 μ hohen, cubischen Epithelzellen. Die später der Vestibulumwand (Taf. V/VI, Fig. 40, Dr.) anliegende Wand des Canales zeigt den Bau der Maculaanlage des Sacculus: Somit haben wir die Anlage einer Macula ductus reunientis vor uns, die nach oben mit der Macula sacculi, nach unten mit der Anlage der Nervenendstelle des Schneckencanales derzeit im Zusammenhange steht. Härchenartige Auflagerungen sind an ihr nur spärlich und undeutlich zu erkennen. Das bindegewebige Polster, auf welchem der entwickelte Ductus reuniens ruht, ist deutlich und schön ausgebildet. Im vorderen Sacculusabschnitt, in welchem, wie oben hervorgehoben wurde, das Neuroepithel mit Härchen und Otolithenmembran schon entwickelt ist, sind auch Fasern des Nervus saccularis bis an das Epithel zu verfolgen.

Der Schneckencanal zeigt im Vorhoftheile ovalen Querschnitt von 45 : 21 μ Lumendurchmesser. Die periphere Wand des Ductus reuniens geht unter gleich bleibender Dicke in die obere Schneckencanalwand über (Taf. V/VI, Fig. 40 Dr, Dc), die innere auf die innere und untere Wand.

Der Vorhofblindsack, der in diesem Stadium zum erstenmal beobachtet werden kann, besteht aus cylindrischen, 13 μ hohen Epithelzellen mit einfacher, basal liegender Kernreihe, sein im Querschnitte kreisförmiges Lumen misst im Mittel 48 μ im Durchmesser und ist 20 μ lang. In seiner Umgebung findet sich lockeres, gefäßführendes, perilymphatisches Bindegewebe (Taf. V/VI, Fig. 39, Cv.). Der Blindsack, der sich hier als Ausstülpung des Schneckencanales darstellt, ist so gelegen, dass die Mündungsöffnung des Ductus reuniens durchaus in den Ductus cochlearis zu liegen kommt, und ist im Modell deutlich als Anhang der Schnecke zu erkennen (Taf. III/IV, Fig. 24, 25, Cv.).

Zwischen der Knorpelkapsel der Schnecke (vor allem der knorpeligen Promontorialwand) und der Außenwand des häutigen Schneckencanales ist das Bindegewebe verdichtet und bereits in der Form des späteren Ligamentum spirale entwickelt.

Der Schneckencanal umfast den Vorhofabschnitt und $2^1/_2$ Windungen.

18. Embryo von 24·5 *mm* Länge. Der Sacculus ist 3·74 *mm*, der Ductus reuniens 0·32 *mm* lang. Der letztere ist röhrenförmig, von 0·07 *mm* Dickendurchmesser und ist weniger an der Übergangsstelle in den Sacculus, mehr an der in den Schneckencanal gering trichterförmig erweitert (Taf. III/IV, Fig. 26, 27, Dr.). Der Schneckencanal ist von außen betrachtet cylindrisch röhrenförmig (Taf. III/IV, Fig. 26, 27, Dc.), von 0·15 *mm* Durchmesser und verläuft im Vorhofabschnitte schwach bogenförmig nach abwärts.

---

[1] In diesem Präparate war die Membran nicht in situ erhalten, sondern ragte infolge Schrumpfung frei in das Lumen des Schneckencanales vor.

Digitised by the Harvard University, Ernst Mayr Library of the Museum of Comparative Zoology (Cambridge, MA); Original Download from The Biodiversity Heritage Library http://www.biodiversitylibrary.org/; www.biologiezentrum.at

Der Vorhofblindsack ist 0·06 *mm* lang, von 0·1 *mm* Durchmesser; er bildet an der Abgangsstelle einen Anhang des dort etwas verengten Schneckencanales (Taf. III/IV, Fig. 26, 27, Cv.). Der dem Ductus cochlearis benachbart gelegene Abschnitt des Ductus reuniens ist senkrecht zum Schneckenrohr gestellt, der übrige Theil weicht stark nach vorne ab.

Der Ductus endolymphaticus misst an der Übergangsstelle in den röhrenförmig gegen ihn ausgezogenen Sacculus 0·2 : 0·09 *mm* Dicke. Der Vorhofabschnitt der Schnecke ist vom Sacculus 0·26 *mm* entfernt.

Die Cysterna perilymphatica ist als Hohlraum namentlich in der Nähe des Sacculus bereits vorhanden (Taf. V/VI, Fig. 42, Cpv.), an der freien Sacculuswand selbst ist außen an das Epithel eine einfache, an manchen Stellen mehrfache Schichte von Bindegewebszellen angeschlossen, welche die spätere Lamina propria der membranösen Wand darstellt (Taf. V/VI, Fig. 42, *a*). Diese Schichte entsteht dadurch, dass die Bindegewebszellen, die dem Epithel zunächst liegen, mit ihrer Längsachse in die Richtung der epithelialen Wand rücken.

Die innere Wand des Utriculus besteht aus einem 4 μ hohen Plattenepithel, an das sich eine Schichte perilymphatischen Bindegewebes als Lamina propria außen anschließt. Das Epithel des Ductus endolymphaticus ist cubisch, 5—8 μ hoch, gegen den Sacculus wird das Epithel der inneren Canalwand cylindrisch, 13 μ hoch und sehr kernreich. Die Wand ist an manchen Stellen uneben, mit förmlichen Falten oder Zotten versehen.

Das Lumen der Communicationsöffnung zwischen Utriculus und Sacculus misst 100 : 50 μ.

Die freie Sacculuswand besteht (vom bindegewebigen Theile ist abzusehen) aus einer Reihe cubischer Zellen mit ovalen, mit dem größeren Durchmesser senkrecht zur Wandrichtung gestellten Kernen (Taf. V/VI, Fig. 42, lw, Taf. VII/VIII, Fig. 43, lw). An der inneren Wand findet sich die unregelmäßig ovale, 0·68 : 0·24 *mm* große Maculaanlage: das Neuroepithel besitzt im vorderen, oberen Maculaabschnitte zwei Kernreihen: eine basale und eine mittlere, im hinteren Abschnitte liegen die Kerne gleichsam noch ungeordnet in verschiedenen Höhen der Zellen (Taf. V/VI, Fig. 42, Ms., Taf. VII/VIII, Fig. 43, Ms.). Am Übergange in den Ductus reuniens, dessen periphere Wand wie die freie Sacculuswand gebaut ist (Taf. V/VI, Fig. 42, Dr.), verschmälert sich die Macula sacculi, Härchen oder Otolithenmembran sind hier nicht entwickelt.

An der medialen Wand des Ductus reuniens findet sich nun ein Neuroepithelstreif von 0·06 *mm* Breite und 0·26 *mm* Länge (Taf. V/VI, Fig. 42, Mdr.). Er ist in dem an den Sacculus sich anschließenden Theil des Ductus reuniens gelegen und geht nach abwärts unter allmählicher Abflachung nach hinten in das cubische Epithel des Vorhofblindsackes (Taf. V/VI, Fig. 44, Mdr.), nach außen in das Wandepithel des Ductus cochlearis über (Taf. III/IV, Fig. 27, Ms., Mdr.). Nach oben setzt sich die Macula ductus reunientis am Übergange des Ductus reuniens in den Sacculus (Taf. III/IV, Fig. 27) in die Macula sacculi fort. In der Structur stimmt die Maculaanlage im Ductus reuniens vollständig mit dem hinteren, unteren Abschnitte der Macula sacculi überein.

Die Höhe der Zellen der freien Sacculus- und Ductus reuniens-Wand beträgt 7 μ, des Neuroepithels im Bereiche der Macula sacculi 32 μ, im Bereiche der Macula ductus reunientis 27 μ. Im übrigen Abschnitte der medialen Sacculuswand findet sich einschichtiges, cubisches Epithel wie an der freien Wand, das im unmittelbaren Übergange in das Neuroepithel der Macula zu einem cylindrischen ansteigt (Taf. VII/VIII, Fig. 43, Ms.).

Am unteren Ende geht nun die Ductus reuniens-Wand einerseits in die Wand des Caecum vestibulare über, anderseits in die obere Wand des Ductus cochlearis (ihr Epithel ist cylindrisch und 13 μ hoch) (Taf. V/VI, Fig. 44, Cv.). Im tympanalen Wandtheile des Schneckencanales an der Basis der Schnecke sind die Protoplasmakörper der Deiters'schen Zellen bereits zu sehen, die Kerne sind basal gelegen. Die Scala vestibuli ist zum Theile wegsam, die Scala tympani noch von lockerem Bindegewebe ausgefüllt. Der Schneckencanal zeigt rundlichen Querschnitt, der Schneckenkörper umfasst $2^3/_4$ Windungen.

Digitised by the Harvard University, Ernst Mayr Library of the Museum of Comparative Zoology (Cambridge, MA); Original Download from The Biodiversity Heritage Library http://www.biodiversitylibrary.org/; www.biologiezentrum.at

Der Vorhofblindsack, der als halbkugeliger, epithelialer Anhang gegen den Schneckencanal gut begrenzt ist, besteht durchaus aus 13 μ hohen, cylindrischen Zellen (Taf. V/VI, Fig. 44, Cv., a). Die tympanale Wand des Ductus cochlearis geht unter allmähliger Verdünnung und Verschwinden der Epithelwülste in die Caecumwand über. Das peripher den Schneckencanal umgebende Bindegewebe, das nach der Form des späteren Ligamentum spirale bereits verdichtet ist, hat nun auch die Unter- und Außenfläche des Caecum umwachsen, so dass dieses jetzt auf einem Bindegewebslager ruht (Taf. V/VI, Fig. 44, Lsp., *b*).

19. Embryo von 26 *mm* Länge. Der Ductus utriculosaccularis ist 38 μ lang und misst 80 : 20 μ Durchmesser. Das Epithel der inneren Wand des Ductus endolymphaticus in der Nähe des Sacculus ist 13 μ hoch, cylindrisch und wird am Übergange in das hornartig ausgezogene Sacculusende noch ein Geringes höher. Die freie Wand des Sacculus (Taf. V/VI, Fig. 45 lw.) besteht aus einem Plattenepithel von 4 μ Höhe, mit kugeligen oder ovoiden Kernen, die mit der Längsachse parallel der Wandrichtung gestellt sind. Das Epithel der medialen Wand abzüglich des Bereiches der Macula ist cubisch und durchschnittlich 8 μ hoch.

Das Neuroepithel der Macula sacculi ist 35 μ hoch, es besitzt eine äußere kernreiche, eine innere protoplasmatische Zone (Taf. V/VI, Fig. 45, Ms[1]). Die mittlere Kernreihe ist wie früher nur im oberen, in der Entwicklung weiter vorgeschrittenen Abschnitte der Macula vorhanden (Taf. V/VI, Fig. 45, Ms.). Vereinzelte, zum Theile in Mitose befindliche Kerne werden in der Protoplasmazone in der Nähe des Lumenrandes angetroffen. Der Ductus reuniens (Taf. V/VI, Fig. 45, Taf. VII/VIII, Fig. 46, Dr.) besitzt an seiner medialen Wand die Anlage einer Macula acustica (Taf. V/VI, Fig. 45, Taf. VII/VIII, Fig. 46, Mdr.), die nach oben, ähnlich wie am 24·5 *mm* langen Embryo, mit der Macula sacculi zusammenhängt und eine periphere vollständige, eine mittlere unvollkommene Kernreihe und innere Protoplasmazone aufweist (Taf. VII/VIII, Fig. 46, Mdr.). Das Epithel ist im mittleren, höchsten Abschnitte 35 μ hoch; die Otolithenmembran ist sichtbar.

Gegen das untere Ende des Ductus reuniens verflacht das Neuroepithel (Taf. VII/VIII, Fig. 47, Mdr.) und unter Aufhören der mittleren Kernreihe geht die äußere in die Reihe der Zellkerne des Epithels des unteren Theiles des Ductus reuniens und des Vorhofblindsackes über (Taf. VII/VIII, Fig. 47, Cv.).

Die Wand dieses letzteren besteht aus cubischem Epithel von 5 μ Höhe mit rundlichen Kernen (Taf. VII/VII, Fig. 47, Cv.). Die Cysterna perilymphatica vetsibuli ist im Bereiche des Sacculus entwickelt (Taf. V/VI, Fig. 45, Cpv.), eine continuierliche Bindegewebsschichte hat sich außen an die freie Sacculuswand angelegt (Taf. V/VI, Fig. 45, lw.).

Die äußere Wand des Ductus reuniens (Taf. VII/VIII, Fig. 46, ldwr.) stimmt im Bau mit der freien Sacculuswand überein. Der Vorhofblindsack ist an seiner Unter- und Außenseite von dichtem Bindegewebe umgeben (Taf. VII/VIII, Fig. 47, *a*). Im Schneckencanale ist die Scala vestibuli als einheitlicher Raum bereits im basalen Abschnitte entwickelt (Taf. VII/VIII, Fig. 47, Sv.), die Scala tympani jedoch von einem bindegewebigen, lockeren Maschenwerke durchzogen. Im membranösen Canale findet sich axial der Limbus spiralis angedeutet, auch die Stria vascularis ist, allerdings nicht scharf begrenzt, sichtbar. Das Epithel im Bereiche der späteren Reissner'schen Membran ist cubisch und 5 μ hoch. An der tympanalen Wand fällt der Epithelwulst gegen den Blindsack rasch ab, bis er endlich das cubische Epithel des Caecum erreicht. Der Blindsack ruht, wie das benachbarte Stück des Vorhofabschnittes, auf einer dichten Mesenchymunterlage, an der noch keine Andeutung einer Scalenbildung wahrzunehmen ist.

20. Embryo von 34·5 *mm* Länge. Der Sacculus ist 1·12 *mm* lang, 0·76 *mm* breit, der Ductus reuniens 0·58 *mm* lang und 0·08 *mm* dick (Taf. III/IV, Fig. 28, S., Dr.). Beide sind flacher, gestreckter als früher. Der Ductus reuniens ist gegen den Schneckencanal trichterförmig ausgezogen, sein oberes Ende geht gering vergrößert in das schmale Hinterende des Sacculus über (Taf. V/VI, Fig. 28, Dr.). Der Vorhofblindsack ist nun nicht mehr als isolierter Anhang entwickelt, sondern er ist in die Wand des Vorhofendes des Schneckencanales einbezogen worden, und stellt jetzt das einfach mit einer geringen Ausdehnung (0·12 *mm*) nach hinten, innen über den Ductus reuniens hinaus verlängerte, abgerundete

Digitised by the Harvard University, Ernst Mayr Library of the Museum of Comparative Zoology (Cambridge, MA); Original Download from The Biodiversity Heritage Library http://www.biodiversitylibrary.org/; www.biologiezentrum.at

Ende des Schneckencanales dar (Taf. III/IV, Fig. 28, Cv.). Der Schneckencanal umfasst ein Geringes mehr als 3 Windungen.

Sacculus und Ductus reuniens sind flacher geworden, haben sich gleichsam gestreckt, der Vorhoftheil des Schneckencanales hat sich dem Sacculus auf 0·15 *mm* genähert. Die Cysterna perilymphatica vestibuli ist zum größten Theile gebildet, der Hohlraum ist von einem fädigen, lockeren, mit Eosin lichtroth gefärbten Detritus gefüllt (Taf. VII/VIII, Fig. 48, Cpv.).

Die utriculosacculare Communicationsöffnung hat eine Lichtungsweite von 60 : 45 μ. Ein Ductus utriculosaccularis ist noch nicht vorhanden, da Utriculus und Sacculus unmittelbar aneinander gelagert sind.

Das Epithel des Ductus endolymphaticus ist cubisch, 7 μ hoch. Ebenso verhält sich auch das Epithel des hornartig ausgezogenen, oberen Sacculusendes, das weiterhin in das 2 μ hohe Plattenepithel des Sacculus übergeht. Die freie Sacculuswand besitzt eine perilymphatische Gewebsschichte als Lamina propria.

Die Macula sacculi nimmt den vorderen Theil der medialen Sacculuswand ein, besitzt unregelmäßig ovale Gestalt und misst 1·09 : 0·33 *mm*, mit einer nach hinten gegen den Ductus reuniens auslaufenden Spitze (Taf. III/IV, Fig. 28).

Die Macula sacculi ist im oberen, größeren Theile als 27 μ hohes Neuroepithel mit Stütz- und Härchenzellen, basaler und mittlerer Kernschicht entwickelt, die Otolithenmembran stellt am entkalkten Objecte eine zweischichtige, den Härchen aufruhende Decke dar, deren untere, an die Härchen angeschlossene Zone roth (Eosin), und deren obere blau (Haemalaun) gefärbt erscheint. Im Maculaabschnitte des hinteren, verjüngten Sacculustheiles fehlt die mittlere Kernschicht ganz oder ist unvollkommen. Man kann aber hier sehen, dass sich Kernreihen schief von der basalen in die mittlere Schicht erstrecken, und gewinnt den Eindruck, dass die mittlere Kernschichte durch Emporrücken von Zellkernen aus der basalen entstanden ist. Noch weiter gegen das hintere Maculaende fehlt die blaugefärbte Lage der Otolithenmembran, es ist nur die rothe vorhanden, und im Neuroepithel sieht man am Lumen eine schmale Protoplasmazone, während alles Übrige von verschieden hoch stehenden, spindelförmigen, mit der Längsachse senkrecht zur Wandrichtung gestellten Kernen eingenommen wird. Hier ist das Neuroepithel (bis zum linearen, das Lumen begrenzenden Rande gemessen) 20 μ hoch. An den Rändern der Macula schließt sich an das Neuroepithel ein cylindrisches, sodann ein cubisches Epithel an.

Am Ductus reuniens kann ein proximaler, 0·44 *mm* langer, von einem distalen, 0·16 *mm* langen Abschnitt unterschieden werden (Taf. III/IV, Fig. 28). Der erste schließt sich nach oben an das hintere Sacculusende an und verlauft ziemlich gestreckt in der Fortsetzung der Richtung des Hinterendes des Sacculus, der letztere verlauft nach außen und vorne gekrümmt nach abwärts und mündet, trichterartig erweitert, in den häutigen Schneckencanal.

Die Wand des distalen Abschnittes besteht aus einem einfachen, cubischen Epithel von 5 μ Höhe mit rundlichen Kernen. Der freie, laterale Rohrabschnitt des oberen Theiles besteht aus einem ähnlichen Epithel, an der medialen, an die Vestibulumfläche gehefteten Wand findet sich jedoch ein von der Macula sacculi vollkommen isolierter, mit seinem oberen Ende noch ein wenig in den Sacculus reichender Streifen von einfachem Cylinderepithel von 0·45 *mm* Länge und 0·07 *mm* Breite (Taf. III/IV, Fig. 28, Dr.). Indem in ihm die in der Mittellinie gelegenen Zellen die höchsten (13 μ) sind, ergibt sich im Quer- oder Schiefschnitte Hügelform (Taf. VII/VIII, Fig. 48, 49, Dr). Die Kerne der Epithelzellen sind fast durchaus basal gestellt (Taf. VII/VIII, Fig. 48, Dr.). Unmittelbar unter dem Epithel findet sich ein Zug dichten, perilymphatischen Bindegewebes, unter diesem verläuft längsgetroffen der Nervus ampullaris inferior (Taf. VII/VIII, Fig. 48, Nap.). Die Anlage einer Otolithenmembran fehlt. Nervenfasern sind nicht vorhanden. Die Wand des Vorhofblindsackes besteht wie die des unteren Stückes des Ductus reuniens aus cubischem Epithel von 5 μ Höhe (Taf. VII/VIII, Fig. 49, Cv.). Eine scharfe Grenze des Blindsackes gegen den Ductus cochlearis ist nicht gegeben, das Anfangsstück des Ductus cochlearis liegt wie der Blindsack auf einem Bindegewebspolster, jenseits von welchem erst die Scala tympani beginnt.

Digitised by the Harvard University, Ernst Mayr Library of the Museum of Comparative Zoology (Cambridge, MA); Original Download from The Biodiversity Heritage Library http://www.biodiversitylibrary.org/; www.biologiezentrum.at

Die perilymphatische Schichte ist streckenweise von der Epithelwand des Sacculus abgehoben.

Der Nervus saccularis durchsetzt, ohne in Bündel gespalten zu werden, eine Lücke der knorpeligen Labyrinthkapsel: die Area und die Macula cribrosa media sind noch nicht entwickelt. Ebenso sind der Nervus ampullaris inferior und der Nervus saccularis im Verlaufe durch das Petrosum nur durch eine schmale Knorpelplatte von einander geschieden (Taf. VII/VIII, Fig. 48, Ns., Nap.). Neben dem Ligamentum spirale ist auch die gefäßführende Schicht, die jedoch nicht eine laterale, scharfe Grenze wie die spätere Stria vascularis besitzt, an den Vorhofblindsack und sogar etwas über ihn hinaus nach hinten gegen die hintere Ampulle fortgesetzt.

Im Ductus cochlearis sind jetzt die Cortischen Pfeiler und Deitersschen Zellen in der Basalwindung und im Vorhofabschnitte deutlich entwickelt. Die Cortische Membran endet an der Mündungsstelle des Ductus reuniens unter allmählicher Verschmälerung. Der Vorhofabschnitt der Schnecke verlauft gerade gestreckt, ist vom Sacculus (der lateralen Wand) im Mittel (wie oben erwähnt) nur 0·15 *mm* entfernt und verjüngt sich gegen den Blindsack hin (Taf. III/IV, Fig. 28, Dc., Pvdc).

21. Embryo von 38·5 *mm* Länge. Zwischen Ductus endolymphaticus und Sinus utricularis posterior ist kein Knorpel, sondern nur Bindegewebe vorhanden; beide liegen hier in einer gemeinsamen Knorpelröhre. Das Epithel des Ductus endolymphaticus ist im mittleren Theile cubisch, 4 μ hoch und besitzt kugelige Kerne. Der Ductus utriculosaccularis ist 40 μ lang, misst 53 μ Dicke und 27 μ Lichtungsdurchmesser. Das Epithel ist in ihm wie in den angrenzenden Theilen des Ductus endolymphaticus und des Utriculus cylindrisch und mit großen ovoiden, mit der Längsachse senkrecht zur Wandrichtung gestellten Kernen versehen. Im Bereiche der Bogengänge ist noch dichtes perilymphatisches Gewebe vorhanden. Am Schädeldache ist bereits Knochen entwickelt. Die Cysterna perilymphatica vestibuli ist im Bereiche des Sacculus vollständig entwickelt, jedoch finden sich reichlich röthlichblau gefärbte, feine Gerinnsel darin (Taf. VII/VIII, Fig. 50, Cpv.). Im Bereiche des Utriculus ist die Cysternenbildung noch nicht soweit vorgeschritten. Das Sinusepithel des Sacculus ist 38 μ dick und in der Structur gegenüber dem Stadium von 34·5 *mm* wenig verändert (Taf. VII/VIII, Fig. 50, Ms).

Die Macula sacculi hat unregelmäßig ovale Form, reicht mit ihrem schmalen, unteren Ende in das verjüngte Hinterende des Sacculus und hört an dessen Übergang in den Ductus reuniens auf. Die freie Sacculuswand besteht aus platten polygonalen Epithelzellen von 2·5 μ Höhe, die anliegende Wand abzüglich des Maculagebietes aus cubischen, 5 μ hohen Zellen (Taf. VII/VIII, Fig. 50, S.).

Im Ductus reuniens können wie früher ein proximaler, gestreckter, in der Richtung des ziemlich flachen Sacculus verlaufender, 0·44 *mm* langer (Taf. VII/VIII, Fig. 50, Dr.) und ein distaler, nach vorne, unten, außen zur Schneckenwurzel gerichteter, 0·16 *mm* langer Abschnitt unterschieden werden. Im proximalen Theile findet sich an der inneren Wand des Ductus reuniens ein 0·4 *mm* langer, im Mittel 0·08 *mm* breiter Streifen eines 16 μ hohen, einschichtig cylindrischen Epithels, dessen Kerne in basaler Reihe liegen (Taf. VII/VIII, Fig. 50, Mdr.). Die bindegewebige Unterlage ist reichlich von Venen durchzogen. An den Rändern des Streifens vollzieht sich ein rascher Übergang in das cubische, 4 μ hohe Epithel der Umgebung; dem Streifen sehr nahe, nur durch die erwähnte Bindegewebslage von ihm getrennt, verlauft der Nervus ampullaris posterior (Taf. VII/VIII, Fig. 50, Nap.).

Die freie Wand des Ductus reuniens ist wie die freie Sacculuswand gebaut (Taf. VII/VIII, Fig. 50, S, Dr.).

Der Vorhofblindsack besteht aus 5 μ hohen, cubischen Epithelzellen. Er ist äußerlich der ganzen Länge nach vom dichten Gewebe des späteren Ligamentum spirale und im Bereiche der noch nicht scharf begrenzten Stria vascularis von Blutgefäßen (Capillaren) umgeben.

In der Mündungsregion des Ductus reuniens in das verjüngte Vorhofende des Ductus cochlearis ist in letzterem die Papillenanlage der Schnecke sichtbar, die aber noch im Bereiche der Mündung zum Epithel des Caecum vestibulare verflachend endet.

Entsprechend dem Beginne des Vorhofabschnittes und natürlich auch am Caecum vestibulare selbst ist die Scala tympani noch nicht entwickelt, während sie im übrigen basalen Schneckentheile bereits vorhanden ist.

Im Ductus cochlearis[1] ist der periphere Theil des Limbus spiralis bereits kernfrei und der Sulcus spiralis internus der Form nach zu sehen.

22. Embryo von 46 *mm* Länge. Das Schädeldach, sowie einzelne Knochen der Schädelbasis enthalten bereits Knochen, die Labyrinthkapsel ist noch durchaus knorpelig. Das obere Ende des Ductus endolymphaticus ist 1·125 *mm* von der Kopfoberfläche entfernt.

Die periphere Sacculuswand besteht aus platten, $2^1/_2$ μ hohen Epithelzellen.

Die Cysterna perilymphatica ist auch im Bereiche des Utriculus nahezu vollständig entwickelt, an den Bogengängen ist das Gewebe weniger dicht als früher, perilymphatische Räume sind jedoch nicht vorhanden.

Die Macula sacculi (Taf. VII/VIII, Fig. 52) ist in ganzer Ausdehnung mit einfacher, zum Theile doppelter, peripherer (Taf. VII/VIII, Fig. 52, 1) und einfacher, mittlerer Kernreihe entwickelt (Taf. VII/VIII, Fig. 52, 2), die großen Zelleiber der Sinneszellen sind deutlich sichtbar (Taf. VII/VIII, Fig. 52), in der nächst dem Lumen gelegenen Protoplasmazone sind einzelne, in Theilung begriffene, chromatinreiche, Sinneszellen angehörende Kerne zu sehen (Taf. VII/VIII, Fig. 52, 3). Das Neuroepithel ist 32 μ hoch, in seiner unmittelbaren Umgebung finden sich cubische Zellen von 4 μ Höhe. Zwischen die Knorpelwand des Recessus sphaericus (Taf. VII/VIII, Fig. 52, Rs.) und die membranöse Wand ist ein gefäßreiches, dichtes Bindegewebspolster eingeschaltet (Taf. VII/VIII, Fig. 52 *a*), welches vom Sacculusnerv durchzogen wird.

Der Ductus reuniens, dessen äußerer Wandabschnitt wie die äußere Wand des Sacculus gebaut ist, besteht nun auch im inneren Theile aus Plattenepithel, mit Ausnahme eines schmalen, etwa 160 μ langen Streifens von 16 μ hohem, einschichtigen Cylinderepithel (Taf. VII/VIII, Fig. 53, Mdr.). Die bindegewebige Unterlage ist wie am Sacculus reich an Blutgefäßen. Die Kerne des Cylinderepithels bilden eine unregelmäßige basale Reihe, sind oval und mit der Längsrichtung senkrecht zur Wandrichtung gestellt. Härchen sind nicht vorhanden, die Lichtung begrenzt ein linearer Rand. Unter rascher Abflachung vollzieht sich der Übergang in das umgebende Plattenepithel.

Was nun den medialen und den lateralen Wandabschnitt des Ductus reuniens anlangt, so ergeben sich Unterschiede in der Form und Größe der die Wand bildenden Epithelzellen; bei Beschreibung des 57 *mm* langen Embryo wird davon ausführlich die Rede sein.

Medial vom Ductus reuniens findet sich ein Bindegewebspolster, das sich zwischen ihn und den hinteren Ampullennerv einschiebt. Die knorpelige Vestibulumwand ist hier noch nicht entwickelt.

In der Umgebung des kurzen Vorhofblindsackes findet sich das Ligamentum spirale als Unterlage, die Stria vascularis ist hier peripheriewärts nicht scharf begrenzt, in ihr findet sich reichliches Pigment in Form sternförmig verästelter Zellen oder körniger Einlagerungen in den Bindegewebezellen der Stria, seltener in den Epithelzellen oder frei zwischen den Zellen. Am Papillenende in der Region der Mündung des Ductus reuniens verschwinden zunächst die Deitersschen Zellen und die Pfeilerzellen, dann verflacht der Limbus spiralis und hört unter Verschmälerung der cortischen Membran auf. Etwas weiter erstrecken sich noch die Zellen des äußeren Abschnittes der tympanalen Wand. Die Lamina spiralis secundaria der Basalwindung ist noch nicht gebildet, ebenso fehlt noch der periphere Theil der Lamina spiralis ossea (Taf. VII/VIII, Fig. 51). Am Vorhofe verschmilzt der Vestibulumboden mit dem Knorpelrahmen des Schneckenfensters. An der Verschmelzungsstelle endet die Scala tympani.

---

[1] Der Schneckencanal ist an der Schneckenbasis mit den mesodermalen Theilen bereits innig verbunden, so dass die Begrenzung im Modell axial durch einen die spätere Lamina spiralis treffenden Schnitt, peripher durch die Epithelbegrenzung der Außenwand (Sulcus spiralis externus, Stria vascularis) dargestellt wird. Das Gleiche gilt von den folgenden Stadien. Die Modellflächen des Sacculus und Ductus reuniens sind nach der äußeren Begrenzung des Epithels (an der Nervenendstelle nach der des Sinnesepithels) gewonnen (s. Einleitung).

Digitised by the Harvard University, Ernst Mayr Library of the Museum of Comparative Zoology (Cambridge, MA); Original Download from The Biodiversity Heritage Library http://www.biodiversitylibrary.org/; www.biologiezentrum.at

Die Scala tympani endet in gleicher Linie mit der Papille. Die glashelle Zone der Crista basilaris ist ersichtlich und erstreckt sich sogar eine Strecke weit auf den Vorhofblindsack.

Der Schneckenkörper umfasst $3^1/_2$ Windungen. Die Scala tympani ist im Vorhofabschnitte, in der ersten und in der unteren Hälfte der zweiten Windung vorhanden. Die Scala vestibuli erstreckt sich durch den Vorhoftheil und drei Windungen.

23. Embryo von 53 *mm* Länge. Die Cysterna perilymphatica vestibuli ist vollständig entwickelt. Die Labyrinthkapsel zeigt im Bereiche des Recessus hemisphaericus beginnende Verknöcherung, der Promontorialabschnitt ist noch knorpelig[1].

Das Neuroepithel des Sacculus ist 29 μ hoch, die periphere Wand des Sacculus besteht aus Plattenepithel von $2^1/_2$ μ Höhe. Über den Härchen finden sich zwei Schichten der Otolithenmembran (rothe und violette, Hämalaun-Eosinfärbung).

Am Neuroepithel kann eine basale (periphere) und eine mittlere Kernreihe unterschieden werden, in der unmittelbaren Umgebung der Macula sacculi findet sich ein im Mittel 100 μ breiter Streifen von 4 μ hohem, cubischem Epithel, im übrigen besteht die mediale Sacculuswand wie die laterale aus $2^1/_2$ μ hohem Plattenepithel.

Die freie Wand des Ductus reuniens stimmt im Bau vollständig mit der freien Sacculuswand überein (polygonale 10 μ große, $2^1/_2$ μ hohe Zellen mit rundlichen oder ovalen Kernen). An der medialen Wand finde ich ebenfalls $2^1/_2$ μ hohes Plattenepithel, dessen Zellen jedoch kleiner sind als die der freien Wand. Ausführlicher werde ich darüber am Embryo von 57 *mm* Länge berichten.

Cubische oder cylindrische Epithelstellen konnte ich im Ductus reuniens dieses Stadiums nicht finden, jedoch erstreckt sich ein cubischer Epithelstreif von 4 μ Zellhöhe vom Sacculus her in den oberen Theil des Ductus reuniens. Distalwärts setzt sich das Epithel der anliegenden Wand des Ductus in das Epithel des Limbus spiralis fort.

Am Vorhofe verschmilzt der Promontorialknorpel mit dem Vestibulumboden; so wird die Paukentreppe zunächst verkleinert und endigt blind, nachdem das Endstück von Bindegewebe ausgefüllt ist.

Die Papilla acustica der Schnecke ist hier noch in einem Radiärschnitte sichtbar, in welchem die Scala tympani als zusammenhängender Hohlraum nicht vorhanden ist. Der Vorhofblindsack ist allseits von Plattenepithel gebildet, das mit dem der Membrana vestibularis und der freien Wand des Ductus reuniens übereinstimmt. Die Endigung der Papilla basilaris am Vorhofe entspricht dem postembryonalen Verhalten (s. u.).

24. Embryo von 57 *mm* Länge. Der Sacculus ist 1·6 *mm* lang, in der Mitte 0·74 *mm* breit. Die dem Recessus saccularis anliegende Wand ist wenig gewölbt, noch flacher die freie Wand: der Sacculus stellt jetzt wie in den folgenden Stadien eine ovale, stark abgeplattete Blase dar, hat also die definitive Gestalt erreicht (Taf. III/IV, Fig. 29, S).

Der Ductus endolymphaticus mündet mit ovaler, 0·25 *mm* : 0·1 *mm* großer Öffnung als platter Canal in den hornförmig verlängerten Sacculusabschnitt (Taf. III/IV, Fig. 29, Is.).

Der Ductus utriculosaccularis ist durch ein 0·14 *mm* langes, 0·07 *mm* dickes, nach abwärts convexes Röhrchen dargestellt (Taf. III/IV, Fig. 29, Dus.).

Der Ductus reuniens (Taf. III/IV, Fig. 29, Dr.) ist 0·25 *mm* lang, 0·11 *mm* dick. Gegen den Schneckencanal trichterförmig erweitert, mündet er unter nach vorne spitzem Winkel in den letzteren.

Der Vorhofblindsack, der wie im Stadium von 38·5 *mm* das abgerundete, untere Ende des Schneckencanales darstellt, ist wie dieser von oben nach unten plattgedrückt und 0·28 *mm* lang (Taf. III/IV, Fig. 29, Cv.)

---

[1] Was die Bildung der Labyrinthkapsel betrifft, so ist in der Verknorpelung der laterale Theil dem medialen voraus, während in der Knochenbildung der mediale Theil dem lateralen vorangeht.

Digitised by the Harvard University, Ernst Mayr Library of the Museum of Comparative Zoology (Cambridge, MA); Original Download from The Biodiversity Heritage Library http://www.biodiversitylibrary.org/; www.biologiezentrum.at

In der Umgebung der häutigen Bogengänge und Ampullen findet sich noch reichlich zum Theile schleimig verändertes Bindegewebe. Die Cysterna perilymphatica ist vollständig entwickelt und wie die Scalen von blass rothen, feinen Gerinseln erfüllt.

Der Ductus endolymphaticus besitzt im Mittelstücke 4 μ hohes Cylinderepithel mit kugeligen Kernen.

Die Macula sacculi ist unregelmäßig oval (1·34 : 0·46 *mm*) und endet verschmälert im Hinterende des Sackes (Taf. III/IV, Fig. 29, *a*). In den Sinus utricularis sacculi ragt die Macula, die im hinteren Theile des Sacculus gelegen ist, nicht vor (Taf. III/IV, Fig. 29, Susa).

An der Otolithenmembran ist eine den Härchen anliegende, rothe und darüber eine violette Zone erkennbar. Das Sinnesepithel hat eine Dicke von 27 μ, das Epithel der freien Wand eine Höhe von $2^1/_2$ μ, die Wanddicke beträgt 5 μ.

Im Ductus reuniens, dessen Wand sonst der freien Sacculuswand fast durchaus gleicht, findet sich im oberen Theile ein 0·08 *mm* breiter und 0·26 *mm* langer Streifen eines einfachen, cylindrischen, 7 μ hohen Epithels (Taf. VII/VIII, Fig. 55, Dr., Mdr.) mit kugeligen, basal gestellten Kernen, das an den Rändern rasch in das umgebende Plattenepithel übergeht (Taf. III/IV, Fig. 29, Mdr.).

Der übrige, weitaus größere Theil des Ductus reuniens wird durchaus von 2·5 μ hohen, polygonalen Plattenepithelzellen gebildet (Taf. VII/VIII, Fig. 54), wobei sich auffallende Unterschiede in der Zellengröße ergeben:

An der medialen Wand des Ductus reuniens (Taf. VII/VIII, Fig. 54, m.) finden sich in dem Bereiche, in welchem das Epithel an die dicke, bindegewebige Unterlage (Taf. VII/VIII, Fig. 54, *a*) angeheftet ist, 4 μ große Zellen, ihre Kerne sind plattgedrückt, erscheinen in der Flächenansicht kreisrund und von $2^1/_2$ μ Durchmesser. Im übrigen, also vor allem in den freien Wandabschnitten, werden die Zellen 10 : 5 μ groß, die Kerne platt und von der Fläche gesehen oval (8 : 4 μ) gefunden (Taf. VII/VIII, Fig. 54, l., Fig. 55, l.) und lassen schöne Kernstructuren erkennen, auch färben sie sich mit Kernfärbemitteln weniger intensiv als die Kerne des wandständigen Epithels. Am histologischen Bilde fällt zuerst der aus der geringeren Zellgröße folgende Kernreichthum des wandständigen Epithels auf (Taf. VII/VIII, Fig. 54, Dr.). Diese Unterschiede erhalten sich dauernd, und Fig. 61 und 62 stellen Flächenansichten des wandständigen und des freien Theiles des Ductus reuniens vom Neugeborenen dar.

Der untere Rand des Schneckenfensters ist vollständig, der obere (Promontorial-) Rand nur theilweise, und zwar vor allem in der Nachbarschaft des Vestibulumbodens verknöchert. Die Lamina spiralis accessoria bildet eine breite, zum Theile knorpelige Leiste. Die glashelle Zone der Außenwand des Schneckencanales ist auch den Vorhofblindsack entlang sehr schön differenziert. Die Zellen des Sulcus spiralis externus sind eine Strecke weit in den Blindsack fortgesetzt. Der periphere Abschnitt der Lamina spiralis ossea ist noch nicht entwickelt, der übrige Theil bereits knöchern. Der Vorhoftheil des Ductus cochlearis verjüngt sich nach dem Blindsacke, der Schneckenkörper umfasst $3^1/_2$ Windungen.

Die Scala tympani ist gegen den Vorhof hin noch nicht vollständig entwickelt, so dass sie an der Schneckenwurzel fehlt und daselbst noch ein bindegewebiges Maschenwerk den Scalenraum an seinem blinden Ende erfüllt. Der Schneckencanal ist von der freien Sacculuswand 0·34 *mm* entfernt.

25. Embryo von 66·5 *mm* Länge. Das Sinnesepithel des Sacculus ist 27 μ hoch und lässt eine äußere homogene, helle Randzone erkennen. Die Otolithenmembran setzt sich aus einer rothen und einer violetten Schichte zusammen. Das Epithel der freien Wand des Sacculus und des Ductus reuniens besteht aus platten, $2^1/_2$ μ hohen Zellen. Dabei sind die Zellen der freien Wandtheile des Sacculus und des Ductus reuniens polygonal (etwa 10 : 5 μ), die Kerne oval, an der anliegenden Wand des Canalis reuniens kleiner, 4 μ groß und die Kerne rund, zugleich färben sich diese Kerne intensiver als die eben genannten. Durch die Kleinheit der Zellen erscheinen die Kerne in der anliegenden Wand des Ductus reuniens auch dichter gestellt. Der Nervus ampullaris posterior ist jetzt vom Ductus reuniens durch die Bindegewebslage und

durch Knochen getrennt, die Knochenunterlage des Vestibuluminhaltes der Pars inferior ist damit vollständig entwickelt.

26. Embryo von 70 *mm* Länge. Der Sacculus ist 1·7 *mm* lang, in seiner Mitte 1·34 *mm* breit und 0·26 *mm* dick, stellt also ein stark abgeplattetes Bläschen dar (Taf. III/IV, Fig. 30, S.).

Der Ductus reuniens ist 0·6 *mm* lang, 0·12 *mm* dick, er verlauft im Anschlusse an das zugespitzte, hintere Ende des Säckchens nach unten, innen, hinten und biegt sodann nach vorne, unten zum Ductus cochlearis ab, in welchen er mit trichterförmiger Erweiterung mündet (Taf. III/IV, Fig. 30, Dr.).

Der Vorhofblindsack ist platt wie der Schneckencanal selbst und 0·14 *mm* lang (Taf. III/IV, Fig. 30, Cv.). Er bildet auch in seiner Verlaufrichtung die Fortsetzung des Vorhofabschnittes, ist aber zu kurz, um ohneweiters die bogenförmige Krümmung erkennen zu lassen.

Der Ductus endolymphaticus mündet als seitlich plattgedrückter, 0·32 : 0·1 *mm* messender Canal in den hornförmig ausgezogenen Sacculusabschnitt (Taf. III/IV, Fig. 30, Is.). Der Ductus utriculosaccularis ist 0·08 *mm* dick und 0·21 *mm* lang (Taf. III/IV, Fig. 30, Dus.).

Die perilymphatischen Bogengänge sind noch nicht vollständig entwickelt. Bogengangcommissur und Ductus endolymphaticus verlaufen an ihrer Kreuzungsstelle in je einem vollständigen, knöchernen Canal. Der Ductus endolymphaticus besteht aus einem 4 μ hohen, mit runden Kernen versehenen Plattenepithel und ist von dichtem perilymphatischen Gewebe umgeben.

Die Cysterna perilymphatica vestibuli ist vollkommen ausgebildet und enthält gleichmäßig zerstreute, blassroth gefärbte Gerinsel.

Das Plattenepithel der freien Sacculuswand ist 3 μ, das Neuroepithel der Macula sacculi (Taf. III/IV, Fig. 30, Ms.) 27 μ hoch. Die unregelmäßig ovale Macula misst 1·34 : 0·5 *mm*. Die hellen, schwach sich färbenden Protoplasmakörper der Sinneszellen sind deutlich zu sehen: weiters kann man eine periphere, mehrfache und eine centrale, einfache, an manchen Stellen unterbrochene Kernreihe unterscheiden. Über den Härchen findet sich die rothe und die violette Otolithenmembranschicht. Die Macula wird von cubischem Epithel von 4 μ Höhe, weiterhin von $2^1/_2$ μ hohem Plattenepithel umrandet. Das perilymphatische Polster des Vorhofabschnittes und des Vorhofblindsackes reicht im Vorhofe weiter als letzterer gegen die hintere Ampulle einerseits und bis zum Promontorialcontour des Vorhoffensters anderseits.

Die freie Wand des Ductus reuniens ist wie die der freien Sacculuswand gebaut, die anliegende besteht aus kleineren Epithelzellen als die freie. Die Kerne in der letzteren sind rundlich, tiefblau, in der freien Wand oval oder bohnenförmig, lichtblau. Im oberen, dem Sacculus benachbarten Abschnitte des Ductus reuniens findet sich ein 0·12 *mm* langer, 0·04 *mm* breiter Streifen cubischen, mit kugeligen Kernen versehenen Epithels von 5 μ Höhe (Taf. III/IV, Fig. 30, Mdr.).

Im Verlaufe gegen den Vorhofblindsack schwinden im Vorhoftheile des Schneckencanales zunächst die Pfeiler- und die Härchenzellen, sodann die Claudius'schen und die Hensen'schen Zellen, die Blindsackwand besteht aus 3 μ hohem, polygonalem Plattenepithel (wie die Reissner'sche Membran), an ihrer Außenseite findet sich eine nicht scharf begrenzbare Stria vascularis und eine breite bindegewebige Grundlage (Ligamentum spirale) mit hyaliner, dem Epithel angeschlossener Zone. Der Übergang des Vorhofabschnittes in den Vorhofblindsack vollzieht sich im Bereiche der Mündung des Ductus reuniens. Die Scala tympani ist an dieser Stelle durch Näherung der Membran des Schneckenfensters sehr klein geworden, nun verschmilzt, indem ein Bindegewebsnetz die Vorhoftreppe umwegsam macht, die Lamina spiralis accessoria mit der Wurzel der Lamina spiralis ossea und dem Vestibulumboden. Die dadurch gebildete Knochenplatte bildet den Hintergrund des Vorhofblindsackes, welchem er angelagert ist. Die peripheren Abschnitte, d. h. die beiden Lippen der Lamina spiralis schwinden mit dem Aufhören des Nervus cochlearis. Der Vorhoftheil des Schneckencanales ist von der freien Sacculuswand 0·4 *mm* entfernt.

27. Embryo von 77 *mm* Länge. Der Ductus endolymphaticus besteht im Mittelstücke und im Sacculusende, wie der 93 μ lange Ductus utriculosaccularis, aus einem 3 μ hohen Plattenepithel.

Digitised by the Harvard University, Ernst Mayr Library of the Museum of Comparative Zoology (Cambridge, MA); Original Download from The Biodiversity Heritage Library http://www.biodiversitylibrary.org/; www.biologiezentrum.at

Die freie Sacculuswand besteht aus $2^1/_2$ μ hohen, polygonalen Plattenepithelzellen, ebenso die innere Wand abzüglich der Macula und des oberen, dem Utriculus nachbarlich gelegenen Stückes: in dem letzteren findet sich cubisches, 4 μ hohes Epithel. Das Neuroepithel ist 27 μ dick und gleicht im Bau durchaus dem Stadium von 70 *mm* Länge. Das Epithel, das den Ductus reuniens zusammensetzt, gleicht dem der freien Sacculuswand, doch fällt der Zell- und Kernreichthum des der Vestibulumwand zugekehrten Abschnittes auf. Die Zellen messen hier 4 μ, ihre Kerne sind scheibenförmig und von $2^1/_2$ μ Durchmesser, an der freien Wand zeigen die Zellen 10 : 5 μ, die ovalen Kerne (die lichter gefärbt sind als die der anliegenden Wand) 8 : 4 μ Durchmesser. Im Bereiche des Ductus reuniens und des Übergangstheiles ist die Labyrinthkapsel verknöchert, und daher sind auch der Nervus ampullaris posterior und die hintere Ampulle allseits von Knochen umgeben.

An der Mündungsstelle des Ductus reuniens in den Schneckencanal gehen die freie Wand und die beiden seitlichen Wände auf die Reissner'sche Membran über, die basale auf den verflachenden Limbus spiralis und das platte Bodenepithel des Vorhofblindsackes (bei Beschreibung der Verhältnisse am erwachsenen Meerschweinchen wird darauf ausführlicher eingegangen werden).

Der Vorhofblindsack ist klein, besteht aus Plattenepithel, die Zellen des äußeren Theiles der Schneckenpapille und des Sulcus spiralis externus erstrecken sich ein kurzes Stück in ihn hinein. An der Außenseite des Blindsackes finden sich reichliche Gefäße (Stria vascularis) und dichtes, dem Spiralbande der Schnecke entsprechendes Bindegewebe, dieses letztere ist im Vorhof in der Richtung nach der hinteren Ampulle sogar über den Blindsack hinaus fortgesetzt.

Sehr schön konnte ich hier die verzweigten Enden der Zellen des äußeren Papillenabschnittes und der Zellen des Sulcus spiralis externus erkennen. An der Schneckenbasis ist das periphere Ende der Cortischen Membran noch mit der Membrana reticularis verbunden, die Cortische Membran reicht nach außen nicht bis an das obere Ende der Pfeilerzellen.

28. Embryo von 80 *mm* Länge. Das Sinnesepithel der Macula sacculi mit peripherer, dichter, einfacher und centraler, weniger dichter Kernreihe ist 27 μ dick, über den Härchen findet sich die rothe, sodann die blaue Zone der Otolithenmembran. In der Umgebung der Macula findet sich cubisches, 4 μ hohes Epithel mit kugeligen Kernen, sonst wird die mediale Wand von $2^1/_2$ μ hohem Plattenepithel gebildet.

In den perilymphatischen Bogengängen besteht ein lockeres, bindegewebiges Maschenwerk, die vollständig entwickelte Cysterna perilymphatica vestibuli enthält nur wenige, äußerst zarte Gerinsel.

Die Wand des Ductus reuniens wird aus $2^1/_2$ μ hohem Plattenepithel gebildet, wobei sich der anliegende und der freie Abschnitt in der schon oben erörterten Form von einander unterscheiden.

Der Vorhofblindsack besteht aus platten, polygonalen Epithelzellen, und hat sich in Gestalt und Umgebung nicht geändert.

Im Schneckencanale verschwinden am Übergange in den Blindsack zunächst die Pfeiler und die Härchenzellen, sodann auch die übrigen Elemente der Papille. Der Limbus spiralis verschmälert sich mit der cortischen Membran und endet, indem er verflacht. Übergang und Ende liegen im Bereiche der Mündungsstelle des Ductus reuniens.

Dadurch, dass die Membrana tympani secundaria, auf deren Entwicklung noch an anderer Stelle eingegangen werden wird, sich an die Lamina spiralis ossea anlegt und mit ihr verwächst, zerfällt sie im Radiärschnitte in zwei Abschnitte, deren kleinerer, oberer das blinde Ende der Scala tympani abschließt. Der Schneckenkörper umfasst $3^3/_4$ Windungen, welche die Scala vestibuli und die Scala tympani in ganzer Ausdehnung voll entwickelt aufweisen.

29. Embryo von 111 *mm* Länge. Die Labyrinthkapsel ist in allen Theilen verknöchert. In den Bogengängen findet sich lockeres, perilymphatisches Gewebe, im übrigen sind die perilymphatischen Räume vollständig entwickelt.

Die freie Sacculuswand besteht aus 2 μ hohem Plattenepithel, das Sinnesepithel ist 27 μ hoch.

Digitised by the Harvard University, Ernst Mayr Library of the Museum of Comparative Zoology (Cambridge, MA); Original Download from The Biodiversity Heritage Library http://www.biodiversitylibrary.org/; www.biologiezentrum.at

Im oberen Theile des Ductus reuniens, nahe seinem Übergange in den Sacculus, findet sich ein kleiner, schmaler, hügeliger Epithelstreifen: in seiner Mitte besteht er aus cylindrischem, 5 μ hohem, an den Rändern aus cubischem Epithel (Taf. IX, Fig. 60, Mdr.), im übrigen besteht der Ductus reuniens wie die periphere Sacculuswand aus Plattenepithel (Taf. IX, Fig. 60, Dr.), wobei in der inneren und äußeren Wand die Zellunterschiede, die schon oben hervorgehoben worden sind, bemerkt werden können (Taf. IX, Fig. 61, 62).

An der Peripherie des Vorhofblindsackes findet sich das Ligamentum spirale, das, an Ausdehnung gegen den Vorhof zunehmend, sich unter den Blindsack schiebt (so dass er darauf zu ruhen scheint) und nach oben in das dichte Bindegewebspolster des Ductus reuniens übergeht. Die Stria vascularis ist nun auch im Bereiche des Blindsackes scharf begrenzt.

Der Übergang der Schneckenpapille auf das platte Epithel des Blindsackes vollzieht sich in der schon bei anderen Stadien beschriebenen Art, die Scala tympani reicht genau eben so weit gegen den Vorhof als die Fasern des Schneckennerven, die Pfeiler- und Härchenzellen sich erstrecken (Taf. IX, Fig 56, St.; Schnittrichtung s. Figurenerklärung). An der Stelle, an welcher die drei genannten Gebilde verschwinden, fließt die Lamina spiralis ossea secundaria mit dem Vestibulumboden zusammen, so dass vor allem für den Vorhofblindsack eine Knochenunterlage geschaffen wird (Taf. IX, Fig. 57, *a*), zugleich wird das blinde Ende der Scala tympani, das jetzt einerseits von der erwähnten Knochenplatte, anderseits vom Rahmen oder der Membran des runden Fensters gebildet wird, weiterhin vom Randtheile der Membrana tympani ausgefüllt (Taf. IX, Fig. 57, Mts., Cfc., Taf. IX, Fig. 58, Mts., Vb.), bis endlich die »Bodenplatte« mit dem Rahmen des runden Fensters sich vereinigt, und beide in den Vestibulumboden übergehen (Taf. IX, Fig. 59, Vb.).

30. Neugeborenes (10 Stunden altes) Meerschwein. Der Ductus endolymphaticus besteht in seinem dem Sacculus benachbarten Abschnitte aus 2 μ hohem Plattenepithel.

Das Sinnesepithel der Macula sacculi ist 21 μ dick. Die basale Kernreihe ist sehr dicht, die mittlere nicht überall isoliert entwickelt. Der Ductus reuniens misst 11 μ äußeren Durchmesser und ist 0·85 *mm* lang.

Der Schneckencanal verjüngt sich nach dem Blindsacke hin, am Blindsacke selbst verstreicht die Stria vascularis als scharf begrenzter Streifen, doch sind reichliche Capillaren und Pigmenthaufen das ganze blinde Ende entlang nachzuweisen, das Ligamentum spirale wird schmal und niedrig und geht so in das Bindegewebspolster des Ductus reuniens über.

Zugleich mit den Sinneszellen der Papille endet die schwingungsfähige Basilarmembran, indem sich unter sie als Boden die aus Zusammenflusse der Lamina spiralis ossea primaria und accessoria entstandene Knochenplatte schiebt, eine kurze Strecke weiter einwärts erreicht die ohnehin hier schon kleine Scala tympani ihr blindes Ende.

Der Limbus spiralis verflacht, die cortische Membran hört allmählich spitz zulaufend auf, von den Elementen der Papille sind nur die Zellen des Sulcus spiralis internus und externus eine kurze Strecke weiter als die Sinneszellen fortgesetzt, der Boden des Blindsackes wird von platten, polygonalen Epithelzellen gebildet, seine Decke stimmt im Bau mit der Reissnerschen Membran überein.

Der glashelle Abschnitt des Ligamentum spirale ist wie dieses den ganzen Blindsack entlang ersichtlich.

Der Boden des Vorhofblindsackes besteht aus einem Plattenepithel, das im Bau vollständig mit dem der medialen Wand des Ductus reuniens übereinstimmt, an der Außen- und Unterseite des Blindsackes findet sich das Ligamentum spirale, dessen Crista basilaris mit dem Aufhören der Basilarmembran verstreicht. Die Stria vascularis reicht bis an den Grund des Blindsackes, allerdings ohne in jedem Falle peripher scharf gegen das Ligament begrenzt zu sein.

Der Schneckenkörper umfasst $3^3/_4$ Windungen, in den perilymphatischen Räumen sind keine Gerinsel zu sehen, in den Bogengängen sehr lockeres, perilymphatisches Gewebe, in der Labyrinthkapsel Knorpelreste.

Digitised by the Harvard University, Ernst Mayr Library of the Museum of Comparative Zoology (Cambridge, MA); Original Download from The Biodiversity Heritage Library http://www.biodiversitylibrary.org/; www.biologiezentrum.at

31. Erwachsenes Meerschwein. Der Sacculus (Taf. III/IV, Fig. 31, 32, S.) ist 1·82 *mm* lang, in der Mitte 0·98 *mm* breit und 0·35 *mm* dick, der Ductus reuniens ist 0·94 *mm* lang, 0·08 *mm* dick und an seinem in den Schneckencanal übergehenden Ende trichterförmig erweitert (Taf. III/IV, Fig. 31, 32, Dr.). Er zieht vom Sacculus nach unten, hinten, außen, sodann aus dieser Richtung abbiegend nach vorne gegen den Schneckencanal, in welchen er unter nach vorne stumpfem Winkel (etwa 120°) mit trichterförmig erweitertem Ende mündet.

Der Vorhofblindsack ist 0·12 *mm* lang (Taf. III/IV, Fig.31, 32, Cv.), der Ductus endolymphaticus vereinigt sich als 0·44 *mm* : 0·12 *mm* messender Canal mit dem hornförmig (0·44 *mm* lang) ausgezogenen Abschnitte des Sacculus (Taf. III/IV, Fig. 31, 32, Is.).

Der Ductus utriculosaccularis ist 0·13 *mm* lang, 0·09 *mm* dick und verlauft nach abwärts schwach convex (Taf. III/IV, Fig. 31. Dus.).

Der Ductus endolymphaticus besteht aus 2 μ hohen, polygonalen Plattenepithelzellen mit zumeist ovalen, scheibenförmigen Kernen, denselben Bau zeigt der im nachbarlich gelegene Sacculusabschnitt.

Das Neuroepithel der Macula sacculi ist 21 μ dick, besitzt eine mehrfache, dichte, basale und unregelmäßige, mittlere Kernschicht, über den Härchen findet sich eine röthliche und sodann eine blaue Otolithenmembranzone. In der Umgebung der Nervenendstelle findet sich oben und seitlich eine etwa 60 μ breite Zone eines 4 μ hohen, cubischen Epithels, dessen Kernreihe die Richtung der basalen Kernreihe der Macula fortsetzt. Im übrigen findet sich sowohl an der freien als an der dem Recessus saccularis anliegenden Wand 2 μ hohes Plattenepithel.

Die Wand des Ductus reuniens besteht an ihrer der Vestibulumwand zugekehrten Seite aus 16 : 5 μ großen Zellen mit ovalen (8 : 4 μ) Kernen, in dem der Cysterne zugekehrten Abschnitte aus 4 μ großen Zellen mit runden, $2^1/_2$ μ großen Kernen (Taf. IX, Fig. 63, Dr., Dr[1].).

Es sind somit am Epithel der Wand des Ductus reuniens diejenigen Unterschiede der freien und der fixierten Wand zu bemerken, welche ich schon am 46 *mm* langen Embryo beobachten konnte.

Am unteren Ende des Ductus reuniens setzt sich seine freie Wand in ungeänderter Structur in die Membrana vestibularis des Vorhofabschnittes (Taf. IX, Fig. 63, Dr., b.) und die vestibulare Wand des Vorhofblindsackes fort (Taf. IX, Fig. 63, Dr., c.).

Das Epithel der inneren, an die Gewebsunterlage festgehefteten Wand (Taf. IX, Fig. 63, Dr.[1]) geht unter Umordnung des Epithels in zunächst unregelmäßig radiär verlaufende Züge einerseits in die Epithelzellreihen des Limbus spiralis über (Taf. IX, Fig. 63, Dr.[1], *a*), wobei die Zellhöhe, wie Radiärschnitte zeigen, zunimmt: anderseits unter Vergrößerung der Zellkörper und Annahme scharf begrenzter, polygonaler, länglicher Formen in das Epithel des Sulcus spiralis internus (Taf. IX, Fig. 63, Dr.[1], 2).

Am Blindsacke bildet das Bodenepithel desselben die unmittelbare Fortsetzung der anliegenden Wand des Ductus reuniens, mit dessen Epithel es vollständig übereinstimmt. Die Stria vascularis ist wie das Ligamentum spirale den ganzen Blindsack entlang fortgesetzt. Wie das Ligament ist auch die dichte, bindegewebige Unterlage geformt, auf welcher der Blindsack ruht, und die nach aufwärts in das Bindegewebspolster des Ductus reuniens übergeht. Nach hinten und innen finde ich sie bis an die Crista vestibuli (ampullaris) inferior fortgesetzt. Was den Übergang des Schneckencanales in den Blindsack betrifft, so ergibt sich hier hinsichtlich des Papillenendes und des Endes der Vorhoftreppe das an alten Embryonen und am neugeborenen Thiere beobachtete Verhalten. Ich kann daher auf die betreffenden, oben gegebenen Beschreibungen verweisen.

Digitised by the Harvard University, Ernst Mayr Library of the Museum of Comparative Zoology (Cambridge, MA); Original Download from The Biodiversity Heritage Library http://www.biodiversitylibrary.org/; www.biologiezentrum.at

II. Vergleichender Theil.

1. Die Formenentwicklung der Pars inferior labyrinthi.

Der ganze Entwicklungsgang des häutigen Labyrinthes gestattet hinsichtlich der Formentwicklung eine Eintheilung in drei Zeitperioden. Diese drei Zeiträume sind, an Länge untereinander sehr verschieden, dadurch gegeben und in sich geschlossen, dass die Labyrinthanlage in jedem einzelnen von einer charakteristischen Form zu einer charakteristischen gelangt.

Die erste Periode umfasst die Zeit von der ersten Anlage bis zum Beginne des Auftretens definitiver Formen, während der zweiten Periode wird die Formbildung der Pars superior labyrinthi vollendet, d. h. es sind am Ende der zweiten Periode alle diejenigen Abschnitte in charakteristischer Form erkennbar, die am erwachsenen Labyrinth daselbst unterschieden werden.

In der dritten Periode gelangt zunächst die Pars inferior zur vollkommen Entfaltung, weiters umfasst sie die restliche Entwicklung des Labyrinthes bis zu ihrer Vollendung.

Nach meinem Materiale umfasst die erste Periode die Embryonen von $2^3/_4$—11 *mm* Länge, in welchem letzteren Stadium die Bogengangentwicklung aus den Bogengangfalten eingeleitet wird. Zur zweiten Periode gehören die Embryonen von 11·5—16·5 *mm* Länge, die dritte Periode schließt mit dem Neugeborenen.

Ich bezeichne nun diejenigen Abschnitte des fertig gebildeten Labyrinthes, die schon in der ersten Periode deutlich geformt erkannt werden können, als Abschnitte erster Ordnung, diejenigen, welche in der zweiten, beziehungsweise dritten Periode zur Entfaltung gelangen, als Abschnitte zweiter, beziehungsweise dritter Ordnung.

Erste Periode.

Eine deutliche Sonderung des Labyrinthbläschens in Pars superior und inferior ist frühestens am 7·5 *mm* langen Embryo zu erkennen. Vor dieser Zeit ist der untere und innere Pol des ovoiden Bläschens, der ungefähr der Region der späteren Pars inferior entspricht, nur dadurch vom oberen verschieden, dass der letztere flacher, stumpfer ist als der erstere. Auf diese Formverschiedenheit weist auch Boettcher (5) am Schafembryo hin. Hinsichtlich der Abschnürung vom Hornblatte ist der untere Theil des Grübchens der ältere, da die Abschnürung in caudocranialer Richtung abläuft, und so bemerkt man am $2^3/_4$ *mm* langen Embryo etwa Halbkugelform des unteren Abschnittes (Taf. I, Fig. 1). Die nach außen führende Öffnung ist im oberen Abschnitte gelegen. Der obere Abschnitt weist stärkere Größenzunahme erst auf, nachdem die Öffnung des Grübchens Canalform angenommen hat und sich der Ductus endolymphaticus in der für die Säuger bezeichnenden Anlage darstellt (Taf. I, Fig. 2, 3, 4). In dieser Zeit tritt eine Drehung oder Formverschiebung der Labyrinthblase ein, durch welche die oben, außen gelegenen Theile nach oben, und die nach innen, unten sehenden nach unten gerichtet werden (Taf. I, Fig. 5, 6).

Die Pars inferior vergrößert sich zunächst durch Längen-, nicht durch Dickenzunahme:

Länge des Embryo	Länge der Pars inferior	in gerader Linie gemessen
7·5 *mm*	0·48 *mm*	0·42 *mm*
9 »	0·97 »	0·79 »

Ein proximaler Theil, der gerade nach abwärts gerichtet und spulrund ist, kann an ihr nicht scharf von einem ein- und vorwärts gekrümmten, abgeplatteten, distalen Theil unterschieden werden (Taf. I, Fig. 7, 8, 9). Unter weiterer Längen- und geringer Dickenzunahme des distalen Abschnittes (Taf. I,

Digitised by the Harvard University, Ernst Mayr Library of the Museum of Comparative Zoology (Cambridge, MA); Original Download from The Biodiversity Heritage Library http://www.biodiversitylibrary.org/; www.biologiezentrum.at

Fig. 10, 11, Pil.) treten im Bereiche des oberen Abschnittes zunächst (10 *mm* Embryo) zwei flachkugelige Höcker (Sinus utricularis sacculi und innerer Sacculusabschnitt) auf (Taf. I, Fig. 13, Susa, b). Weiterhin (11 *mm*-Embryo) wird nun durch eine unterhalb des Sinus utricularis sacculi entstehende Furche ein oberer Theil, durch Auftreten einer stumpfwinkeligen Knickung im Bereiche des oberen Endes des distalen Abschnittes ein mittlerer und ein unterer Theil sichtbar (Taf. II, Fig. 16): diese drei Abschnitte der Pars inferior sind deutlich gegeneinander begrenzt und die Betrachtung unmittelbar folgender Stadien lehrt, dass sie die drei primitiven Abschnitte der Pars inferior darstellen: Sacculus, Ductus reuniens und Ductus cochlearis. Während an dem unmittelbar vorhergehenden Stadium an der Pars inferior nur eine ungefähre Theilung in einen proximalen und einen distalen Abschnitt zu erkennen war, tritt jetzt die deutlich erkennbare Dreitheilung neu in Erscheinung. Dieser Vorgang fällt wenigstens beim Meerschwein mit dem Beginne der Bogengangbildung aus den Bogengangfalten zeitlich zusammen. Der Schneckencanal umfasst zu dieser Zeit eine halbe Windung (Taf. II, Fig. 15, 16).

Die Grenze zwischen Pars superior und inferior, die ursprünglich durch eine flache Furche an der Labyrinthaußenseite gegeben ist (Taf. I, Fig. 7, *a*), wird bald (11 *mm*-Embryo) durch zwei winkelig einspringende Falten vorne und hinten begrenzt (Taf. I, Fig. 13, 14): die eine dieser Falten, die vordere, entwickelt sich zwischen der Anlage der beiden vorderen Ampullen, beziehungsweise des Recessus utriculi und des Sinus utricularis sacculi, die hintere zwischen der hinteren Ampulle und dem Sacculuskörper (Taf. I, Fig. 14). Es handelt sich aber zunächst bei der Vergrößerung der Furchen nicht um eine wirkliche Einschnürung, eine Vertiefung der Furchen am Furchengrunde, sondern die Vergrößerung wird durch das Vorwachsen und die Weiterentwicklung der begrenzenden Randgebilde verursacht. Am Schlusse der ersten Periode sind als Abschnitte erster Ordnung differenziert:

an der Pars superior:
1. die beiden Bogengangfalten mit den drei Ampullen;
2. der Recessus utriculi;

an der Pars inferior:
1. der Sacculus;
2. der Ductus reuniens;
3. der Ductus cochlearis.

Die mächtige Entfaltung der Pars inferior in schon so früher Zeit (Taf. I, Fig. 10, 11, Pil.) hängt wohl damit zusammen, dass die Pars inferior des Meerschweines wie der Rodentia überhaupt, auch im ausgebildeten Zustande in besonderer Ausdehnung entwickelt ist.

Zweite Periode.

Der Ductus reuniens nimmt zunächst unter geringer Dickenabnahme

Länge des Embryo	Länge des Ductus reuniens	Dickendurchmesser des Ductus reuniens
12 *mm*	0·2 *mm*	0·19 *mm*
16·5 »	0·24 »	0·18 »

an Länge zu.

Er geht nun ganz deutlich aus dem Hinterende des Sacculus hervor und mündet unter nach vorne stumpfem, später (16·5 *mm*) unter rechtem Winkel in den Schneckencanal (Taf. II, III/IV, Fig. 18—23, Dr.), an welchem unter zunehmender Länge der Vorhoftheil am 16·5 *mm* langen Embryo zu formell guter Begrenzung gelangt (Taf. III/IV, Fig. 22, 23, Pvdc.) ist. Die stumpfwinkelige Abknickung des Vorhofabschnittes vom Körper der Schnecke (Taf. III/IV, Fig. 22, 23, Pvdc., Dc.) ist schon von Reichert (20) für die menschliche Schnecke angegeben worden.

Digitised by the Harvard University, Ernst Mayr Library of the Museum of Comparative Zoology (Cambridge, MA); Original Download from The Biodiversity Heritage Library http://www.biodiversitylibrary.org/; www.biologiezentrum.at

Der Sinus utricularis sacculi nimmt während der zweiten Periode an Länge von 0·19 *mm* bis 0·37 *mm* zu.

Der Schneckenkörper erreicht am 16·5 *mm* langen Embryo eine Länge von $1^7/_8$ Windungen; der Vorhofabschnitt durch eine rechtwinklige Knickung gegen den Ductus reuniens, durch eine stumpfwinkelige gegen den Schneckenkörper begrenzt (Taf. III/IV, Fig. 22, 23, Pvdc.), ist 0·43 *mm* lang, verlauft geradegestreckt nach außen und ist von der freien Sacculuswand 0·32 *mm* entfernt. Die Symmetrielinie des Sacculus und des Ductus reuniens zeigt starke Krümmung und entspricht ungefähr einem Halbkreise (Taf. III/IV, Fig. 20, 21), dessen Durchmesser der Entfernung des oberen Sacculusendes vom unteren Ende des Ductus reuniens gleichkommt.

Der Schneckencanal zeigt ovalen Querschnitt.

Die hintere Ampulle, die am 12 *mm* langen Embryo (Taf. II, Fig. 19) vom Ductus reuniens ziemlich weit entfernt ist, ist ihm am 16·5 *mm* langen Embryo bis auf einen schmalen Spalt genähert (Taf. III/IV, Fig. 22, 23).

Die Communicationsöffnung zwischen Pars superior und inferior hat in dieser Periode ihre Größe (Taf. III/IV, Fig. 21 ○ +) nicht wesentlich geändert.

Zwischen hinterer Ampulle und Utriculus ist am 16·5 *mm* langen Embryo ein kurzer röhrenförmiger Abschnitt, Sinus utricularis posterior, zur Entwicklung gelangt. Mit dem Ende der zweiten Periode sind an der Pars superior alle nach ihrer Form am ausgebildeten Labyrinthe unterschiedenen Abschnitte entwickelt.

Labyrinthabschnitte zweiter Ordnung:

an der Pars superior:

1. die drei Bogengänge;
2. » » Ampullen;
3. der Sinus utricularis superior;
4. » » » posterior;
5. » Saccus endolymphaticus.

an der Pars inferior:

1. Der Vorhofabschnitt des Schneckencanales.

Dritte Periode.

Der Ductus reuniens (Taf. III/IV, Fig. 24—32) wird mit zunehmender Länge dünner, gegen das Ende der Entwicklung nimmt jedoch sein Dickendurchmesser ein wenig zu, postembryonal wieder ab.

Länge des Embryo	Länge des Ductus reuniens	Dicke des Ductus reuniens
21 *mm*	0·32 *mm*	0·16 *mm*
24·5 »	0·32 »	0·09 »
34·5 »	0·51 »	0·09 »
38·5 »	0·58 »	0·08 »
57 »	0·66 »	0·11 »
70 »	0·8 »	0·12 »
Neugeborenes Meerschwein	0·85 »	0·11 »
Erwachsenes »	0·94 »	0·08 »

Am Ductus reuniens kann weiters ein oberer, gestreckt verlaufender Abschnitt von einem unteren, stärker gekrümmten unterschieden werden. Auch der Sacculus ist flacher geworden, so dass jetzt die

Digitised by the Harvard University, Ernst Mayr Library of the Museum of Comparative Zoology (Cambridge, MA); Original Download from The Biodiversity Heritage Library http://www.biodiversitylibrary.org/; www.biologiezentrum.at

Symmetrielinie des Sacculus und des Ductus reuniens, von dem distalen Theile des letzteren abgesehen, nach großem Radius gekrümmt erscheint. Mit der Verdünnung des Ductus reuniens stellt sich eine trichterförmige einerseits gegen den Sacculus, anderseits gegen den Ductus cochlearis gerichtetete Erweiterung an seinen beiden Enden her (Taf. III/IV, Fig. 26, 27). Er mündet jetzt unter annähernd rechtem Winkel in den Schneckencanal.

Der Vorhofabschnitt der Schnecke, der noch am 21 *mm* langen Embryo geradegestreckt verlauft (Taf. III/IV, Fig. 25, Pvdc.), nimmt unter Längenzunahme eine nach abwärts gerichtete Krümmung an. Am 21 *mm* langen Embryo noch überall von gleicher Dicke, stellt er schon am 24·5 *mm* langen Embryo ein vom Vorhofende aus sich allmählich erweiterndes Rohr (Taf. III/IV, Fig. 26, Pvdc.) dar, im Querschnitte anfangs rundlich, wird er queroval und endlich plattgedrückt (38·5 *mm*-Embryo).

Der Vorhofblindsack tritt verhältnismäßig spät, am 21 *mm* langen Embryo, als halbkugeliger winziger, aber gegen das Vorhofende des Schneckencanales scharf begrenzter Anhang des Vorhofendes des Ductus cochlearis auf (Taf. III/IV, Fig. 24, 25, Cv.), in dessen Verlaufsrichtung nach hinten, innen er ihm angepasst ist. Er stellt somit eine Ausstülpung des Vorhofendes des Ductus cochlearis dar, die jenseits von der Einmündungsstelle des Ductus reuniens in diesen gelegen ist. An Querdurchmesser wird er zunächst um Weniges vom Ductus reuniens, bedeutend aber vom Vorhofabschnitte der Schnecke übertroffen.

Während der Weiterentwicklung nimmt nun der Blindsack zunächst an Dicke etwas ab:

Länge des Embryo	Dickendurchmesser des Vorhofblindsackes
21 *mm*	0·12 *mm*
24·5 »	0·1 »
34·5 »	0·07 »

und verliert seine selbständige Form und die formelle Begrenzung gegen den Schneckencanal (34·5 *mm*-Embryo) (Tag. III/IV, Fig. 28—32), dessen blindes, etwas über die Mündungsstelle des Ductus reuniens hinaus nach hinten innen, verlängertes Ende er nun darstellt. Für die ursprüngliche, durch die Form gegebene Begrenzung tritt sodann, wie weiter unten gezeigt werden wird, eine gewebliche Begrenzung des Blindsackes gegen das Vorhofende des Schneckencanales ein, durch welche die Selbständigkeit des Blindsackes als besonderer Labyrinthabschnitt auch im fertig entwickelten Zustande gewahrt wird.

Die Entfernung des Vorhofabschnittes vom Sacculus nimmt zu, doch nicht entsprechend der Größenzunahme der Theile, so dass gerade in späteren Stadien der nahe Verlauf beider zu einander auffällt und dieser Verlauf die stärkere Krümmung des unteren Abschnittes des Ductus reuniens bedingt.

Länge des Embryo	Entfernung des Vorhofabschnittes von Sacculus
24·5 *mm*	0·26 *mm*
34·5 »	0·15 »

Der Grund für dieses Verhalten scheint mir in der Ausbildung des runden Fensters gelegen, durch dessen Ausgestaltung das Promontorium und mit ihm der Vorhofabschnitt nach auf- und einwärts gegen den Sacculus verschoben wird.

Das Längenwachsthum der Schnecke ist am 46 *mm* langen Embryo nahezu vollständig beendet. Auf die Bildung des Kuppelblindsackes, der weder nach seiner Entstehung noch nach dem feineren Bau sich als dem Vorhofblindsacke entsprechend erweist, soll hier nicht näher eingegangen werden.

Labyrinthabschnitte dritter Ordnung:

an der Pars superior: Θ
» » inferior: Caecum vestibulare,
» » cupulare.

Digitised by the Harvard University, Ernst Mayr Library of the Museum of Comparative Zoology (Cambridge, MA); Original Download from The Biodiversity Heritage Library http://www.biodiversitylibrary.org/; www.biologiezentrum.at

Der Entwicklungsgang der die Pars inferior zusammensetzenden Abschnitte stellt sich also folgendermaßen dar: Nach erfolgter Theilung des Labyrinthbläschens in Pars superior und inferior wächst die Pars inferior unter Differenzierung zweier gegeneinander nicht scharf begrenzter Theile (eines proximalen und eines distalen Abschnittes) in die Länge. Sodann werden Sacculus, Ductus reuniens und Ductus cochlearis gleichzeitig ihrer Form nach sichtbar. Nach Bildung dieser drei Theile schließt sich später als vierter der Vorhofabschnitt der Schnecke und als fünfter der Vorhofblindsack als selbständige Ausstülpung des Vorhofendes des Schneckencanales an. Weiterhin geht nun unter Verlängerung und Verengerung des Ductus reuniens der Vorhofblindsack seiner selbständigen Form verlustig und bildet schließlich das über den Ductus reuniens etwas nach hinten, innen verlängerte Vorhofende des Schneckencanales.

Hervorzuheben ist noch das zeitliche Zusammenfallen des Sichtbarwendens der drei primitiven Abschnitte der Pars inferior mit der beginnenden Bogengangbildung.

Es ergibt sich somit, dass der Ductus reuniens ein selbständiger, gleichzeitig mit dem Sacculus und dem Ductus cochlearis aus einem indifferenten Vorstadium der Pars inferior hervorgehender Labyrinthabschnitt ist. Das Besondere dieser Auffassung ist darin gelegen, dass danach der Ductus reuniens als dem Sacculus und dem Schneckencanal coordinierter, gleichwertiger Abschnitt erscheint: er ist wie diese ein Labyrinthabschnitt erster Ordnung.

Der Vorhofblindsack kommt ungleich später zur Entwicklung als der Ductus reuniens und ist als Labyrinthabschnitt dritter Ordnung zu bezeichnen. Er erweist sich jedoch zur Zeit seines ersten Auftretens ebenfalls als selbständiger Labyrinthabschnitt und stellt erst später nach Verlust der selbständigen Gestalt das abgerundete, blinde, etwas über den Ductus reuniens nach hinten und innen verlängerte Vorhofende des Schneckencanales dar.

Literatur.

Hensen (9) führte als erster den Nachweis, dass am Säugerlabyrinthe ein Ductus reuniens als Verbindungsrohr zwischen Sacculus und Ductus cochlearis vorhanden ist, und betrachtete ihn als eine dem Ductus cochlearis angehörende, von der Membrana Reissneri ausgehende Ausstülpung.

Reichert (20) wandte sich gegen die Auffassung Hensens, nach welcher der Ductus reuniens eine seitliche Aussackung des häutigen Schneckencanales, und zwar der sogenannten Reissner'schen Membran, darstelle. Vielmehr sei der Canalis reuniens als unmittelbarer Ausläufer des runden Vorhofsäckchens zu betrachten, welcher, wie bei der Insertion des Dünndarmes am Blinddarme, etwa unter einem rechten Winkel an die concave Seite des häutigen Schneckencanales angefügt ist. Der häutige Schneckencanal selbst tritt wie der Blinddarm über die Anheftungsstelle eine kleine Strecke weit in den knöchernen Vorhof ein und schließt so mit einem blindsackförmigen Ende ab. »Dieses etwa 1 *mm* lange, blinde Ende, an welchem gleichfalls eine Veränderung in der äußeren Form und in der Beschaffenheit der Wände bemerkbar ist, werde ich den Vorhofblindsack nennen.«

Boettcher (5) hebt hervor, dass die wesentlichen Änderungen bei der Formenentwicklung im unteren Theile des Schlauches zu finden sind. Man sieht, dass sich die Labyrinthblase kegelförmig zuspitzt und in dieser Spitze liegt der Anfang des Schneckencanales. Die erste Anlage eines Ductus reuniens findet er an einem Schafembryo von 2·8 *cm* Länge, der Ductus reuniens tritt jedoch zu dieser Zeit noch etwas schräg in den Vorhofabschnitt des Ductus cochlearis ein. Ein Blindsack existiert in diesem Alter noch nicht, »vielmehr erscheint das gegen den Alveus communis gewendete Ende des Schneckencanales rechtwinklig abgestumpft«.

Boettcher gibt von vorneherein keine Grenze des Ductus cochlearis gegen das runde Säckchen. Er setzt die Bildung des Schneckencanales zu einer Zeit an, zu welcher angeblich ein Sacculus rotundus

Digitised by the Harvard University, Ernst Mayr Library of the Museum of Comparative Zoology (Cambridge, MA); Original Download from The Biodiversity Heritage Library http://www.biodiversitylibrary.org/; www.biologiezentrum.at

noch nicht besteht und nimmt für den Ductus cochlearis die ganze sackförmige Fortsetzung der Labyrinthblase, die ganze primäre Pars inferior labyrinthi, in Anspruch.

Beim Schafembryo von 3·5 *cm* Länge erscheint der sehr kurze Ductus reuniens gegen das Schneckenrohr scharf abgegrenzt und tritt jetzt unter rechtem Winkel in dasselbe ein.

Den Vorhofabschnitt, dessen Entwicklung er weiters nicht bespricht, findet er gegen den Körper der Schnecke fast rechtwinklig abgebogen. An einem Schafembryo von 5·5 *cm* Länge besitzt der Ductus reuniens eine Länge von 0·25 *mm* und eine Breite von 0·15 *mm*. Am 7 *cm* langen Schafembryo verengt sich der untere Theil des Sacculus trichterförmig zum Ductus reuniens, welcher unter rechtem Winkel in den Schneckencanal eintritt.

Über den Vorhofblindsack theilt Boettcher wenig mit, über seine erste Anlage und seine Formentwicklung finde ich überhaupt nichts angegeben. Er fasst den Blindsack als den Theil des Schneckencanales auf, welcher jenseits der Mündungsstelle des Ductus reuniens gelegen ist.

Nach Schwalbe (25) entsteht aus dem Sacculus ein eigenthümliches, spiralig gewundenesRohr, der membranöse Sachneckencanal (Ductus cochlearis). Mit diesen Worten widerspricht er der Behauptung Boettchers, der (l. c.) die ganze Pars inferior in den frühesten Stadien ihrer Entwicklung als Ductus cochlearis betrachtet, aus oder an dessen oberem Theile der Sacculus rotundus entsteht.

Hertwig (10) gibt Folgendes über die Genese der Abschnitte der Pars inferior an:

»Während der Metamorphose der Pars superior gehen nicht minder bedeutungsvolle und eingreifende Veränderungen auch an der Pars inferior der Labyrinthblase vor sich und führen zur Entstehung des Sacculus und des Ductus cochlearis.... Schon frühzeitig wächst aus der Pars inferior nach unten und vorn ein enger Schlauch hervor, der sich nach der Medianebene hakenförmig umkrümmt, der Schneckengang. Dieser nimmt schon bei menschlichen Embryonen von 15 *mm* Größe bedeutend an Länge zu und beginnt sich dabei in dem weichen, einhüllenden embryonalen Bindegewebe in Spiraltouren aufzurollen, und zwar so, dass er beim Menschen in der 8. Woche eine ganze Windung beschreibt und gegen die 12. Woche (Kölliker) schon ganz ausgebildet ist. Während seiner Vergrößerung sondert sich der Schneckengang durch eine Einschnürung immer mehr von dem ursprünglichen Grundtheile der Pars inferior ab und bleibt schließlich mit ihm nur noch in Verbindung durch ein ganz außerordentlich dünnes Canälchen, den Canalis reuniens«.

Hertwig nimmt also in Bezug auf die Auffassung der Entwicklungsvorgänge einen besonderen, von dem Boettchers und Schwalbes verschiedenen Standpunkt ein. Er geht von einer indifferenten Pars inferior aus, an welcher er mit dem Auftreten des Ductus cochlearis einen Grundtheil der Pars inferior, den Sacculus, und den Ductus cochlearis unterscheidet. Mit der weiteren Ausgestaltung dieser beiden Abschnitte kommt es zur Ausbildung des Ductus reuniens. Über den Vorhofblindsack berichtet er nichts, ebenso sind weitere Angaben über Entwicklung und Bau des Ductus reuniens nicht zu finden.

Anhang.

Bemerkungen zur Formentwicklung der Pars superior labyrinthi.

Hinsichtlich der Bogengangentwicklung bietet ein 11 *mm* langer Meerschweinembryo, welchen ich der Liebenswürdigkeit des Herrn Prof. F. Hochstetter in Innsbruck verdanke, einen merkwürdigen Befund: linkerseits ist die Bogengangentwicklung am oberen Bogengang bereits eingeleitet (Taf. II, Fig. 15, 16, 17; durch Übereinanderlegen der Wachsplatten in umgekehrter Reihenfolge habe ich, um in Übereinstimmung mit den übrigen Modellen zu bleiben, ein Modell der rechten Seite erzeugt), während rechts die Bogengangfalten noch intact waren. Somit besteht hier eine allerdings geringe und wohl bald vorübergehende bilaterale Asymmetrie beider Labyrinthe.

Besonders will ich auch auf die rasche Entwicklung der Bogengänge aus dem Bogengangfalten hinweisen, die am 11 *mm* langen Embryo beginnt und am 12 *mm* langen im Wesentlichen vollendet ist (Taf. II, III, IV, Fig. 15—21).

Digitised by the Harvard University, Ernst Mayr Library of the Museum of Comparative Zoology (Cambridge, MA); Original Download from The Biodiversity Heritage Library http://www.biodiversitylibrary.org/; www.biologiezentrum.at

Die gemeinsame Tasche des oberen und des hinteren Bogenganges ist am Embryo von 7·5 *mm* Länge als flacher, länglicher First sichtbar, der zunächst einfach an Länge und Höhe zunimmt. Am 10 *mm* langen Embryo erscheint der hintere Theil der Tasche nach außen gedreht (Taf. I, Fig. 12, Pss., Psp.), so dass der obere, größere Antheil der Tasche zum hinteren in einen nach außen geöffneten stumpfen Winkel tritt. Durch die Abknickung der Tasche tritt auch eine Abweichung ihres freien Randes ein, so dass schon jetzt an der Falte die Anlagen des oberen und des hinteren Bogenganges von einander unterscheidbar sind. Ich hebe dies Krause (14) gegenüber hervor, der das Einrücken des hinteren Bogenganges in seine Ebene in ein viel späteres Stadium (30 *mm* langer Schweineembryo) verlegt hat, in welchem die Bogengänge längst als Canäle vorhanden sind.

Dabei ist wohl nicht leicht anzunehmen, dass dieses Verhalten nur dem Meerschweine eigenthümlich sein sollte. Mein Modell ist in der Vergrößerung 100 : 1 angefertigt, das entsprechende Stadium bei Krause in 70 : 1, eine Vergrößerung, bei welcher in Anbetracht der Kleinheit der Dinge ein solches Detail nur zu leicht im Modell verloren gehen kann.

Die äußere Bogengangfalte tritt am 9·75 *mm* langen Embryo zum erstenmal auf (Taf. I, Fig. 11, Psl.). Sie ist kurz, flach und erreicht auch im Verlaufe ihrer weiteren Entwicklung nicht die Höhe der anderen Tasche. Bei ihrer Vergrößerung tritt besonders der ampullare Abschnitt buckelförmig vor (Taf. I, Fig. 14, Psl., Al.).

Am 11·5 *mm* langen Embryo (Taf. II, Fig. 17 *a*, Csl.) finde ich die beginnende Bildung des äußeren Bogenganges.

Die Ampullenanlagen sind in die der Bogengänge einbezogen. Die obere und die hintere entwickeln sich aus dem oberen, beziehungsweise hinteren Ende der gemeinsamen, die äußere aus dem Vorderende der äußeren Bogengangfalte. Die Ampullenregion ist an der Verbreiterung und Abflachung der Falten an den betreffenden Stellen schon früh zu erkennen (9·75 *mm* langer Embryo) (Taf. I, Fig. 10, As., Al.). Genauer kann die Ampullenentwicklung nach der Gewebsentwicklung der Cristae ampullares und dem Verhalten ihrer Nerven dargestellt werden.

Am 11·5 *mm* langen Embryo ist nur an der oberen Ampulle, entsprechend dem in der Entwicklung am weitesten vorgeschrittenen, oberen Bogengange der Sulcus ampullaris sichtbar (Taf. II, Fig. 17 *a*, As.).

Am 12 *mm* langen Embryo sind die Sulci ampullares aller drei Ampullen (Taf. II, Fig. 18, As., Al.) bereits deutlich zu sehen.

Der Recessus utriculi ist am 11 *mm* langen Embryo als umschriebenes Höckerchen (Taf. II, Fig. 16, Ru.) kenntlich.

Die Literaturangaben geben mir Veranlassung, beiläufig auch die Bildung des Ductus endolymphaticus näher zu erörtern. Boettcher (l. c.) beschreibt ihn am Schafembryo als kurzen, gegen das Nachhirn verlaufenden Fortsatz, der 0·05 *mm* von der Kopfoberfläche entfernt ist. An jüngeren Stadien, z. B. am 0·9 *cm* langen Schafembryo beschreibt er die Labyrinthanlage als äußerlich oval erscheinendes Bläschen und gibt über den Labyrinthanhang überhaupt nichts an.

Später hat auf Grund vergleichend anatomischer Forschung die Ansicht durchgegriffen, dass der Ductus endolymphaticus der Säuger das Analogon des Rohres sei, durch das sich bei den Selachiern die Hörblase nach außen oberflächlich öffnet, und wir es entwicklungsgeschichtlich bei den höheren Wirbelthieren mit dem Rest jenes ursprünglichen Stieles zu thun haben, durch welchen das Hörbläschen mit dem Hornblatte verbunden ist. Netto (18) und Camillo Poli (19) haben nun, der erstere nach Untersuchung von Axolotl-, der letztere nach Untersuchung von Hühnerembryonen die Ansicht ausgesprochen, dass der Ductus endolymphaticus eine selbständige, nicht aus dem ursprünglichen Stiel des Hörbläschens hervorgehende Bildung darstellt und als blind endende Knospe allmählich aus dem Labyrinthbläschen hervorwachse. Dagegen hat in neuester Zeit Keibel (11) gegenüber Poli am Hühnerembryo die Entwicklung des Ductus endolymphaticus aus dem Abschnürungsbezirke des Hörbläschens sicher bewiesen.

Ich kann mich nun nach meinem Materiale, wie die Modelle vom 2·75, 4, $4^1/_3$, 5·5 und 6 *mm* langen Meerschweinembryo zeigen (Taf. I, Fig. 1—6) auch bezüglich der höheren Säugethiere der Ansicht Keibels

Digitised by the Harvard University, Ernst Mayr Library of the Museum of Comparative Zoology (Cambridge, MA); Original Download from The Biodiversity Heritage Library http://www.biodiversitylibrary.org/; www.biologiezentrum.at

anschließen. Allerdings besteht am 2·75 *mm* langen Embryo kein eigentlicher Hörbläschenstiel, indem sich die im Niveau der Kopfoberfläche gelegene Öffnung der Labyrinthhöhle unmittelbar an die Bläschenwand selbst anschließt. Ein Stiel bildet sich erst nach Schluss der ectodermalen Öffnung in der Form des Ductus endolymphaticus aus. Am Embryo von $4^1/_3$ *mm* Länge (Taf. I, Fig. 3, 4) finde ich das annähernd horizontal verlaufende Röhrchen durch eine Furche außen und vorne scharf gegen die Wand des Bläschens, an das der Ductus tangential angesetzt ist, begrenzt. Mit dem Hornblatte steht der Labyrinthanhang zur Zeit noch durch einen kurzen, soliden Streifen ectodermaler Zellen in Verbindung und die Verbindungsstelle ist äußerlich als Grübchen zu erkennen. Durch das vermehrte Wachsthum der Pars superior wird nun die Mündungsstelle des Ductus endolymphaticus am Labyrinthbläschen von der Oberauf die Innenseite des Bläschens verschoben (Taf. I, Fig. 5, 6, 7, De.). Die Verbindung des oberen Endes mit der Epidermis des Kopfes, die noch am 4·5 *mm* langen Embryo besteht, ist am 5·5 *mm* langen bereits gelöst, doch erstreckt sich das freie Ductusende noch am 6 *mm* langen Embryo bis unmittelbar an die Epidermisoberfläche. Im Laufe weiterer Entwicklung wird die Entfernung des oberen Ductusendes von der Epidermis immer größer, sie beträgt

am Embryo von	7·5 *mm*	Länge	. . . . .	75 μ
» »	» 9·75 »	»	. . . . .	108 »
» »	» 11 »	»	. . . . .	110 »
» »	» 15·5 »	»	. . . . .	460 »
» »	» 21 »	»	. . . . .	1·25 *mm*

(allerdings konnten hier individuelle Abweichungen constatiert werden; so betrug an einer Serie eines 10 *mm* langen Embryo die Entfernung von der Kopfoberfläche nur 18 μ, an der eines 11 *mm* langen Embryo nur 83 μ).

Mit der Bildung der Schädelkapsel wird das freie Ende des Labyrinthanhanges endlich in das Innere der Schädelhöhle selbst verlegt, doch beträgt seine Entfernung von der Kopfoberfläche noch am 46 *mm* langen Embryo 1·25 *mm*. Es ist somit sicher, dass beim Meerschwein der Ductus endolymphaticus aus der ursprünglichen Verbindungsregion zwischen Hornblatt und Labyrinthanlage hervorgeht, und die Beschreibungen, die sich in manchen Lehrbüchern der Entwicklungsgeschichte finden [Hertwig (10), Kollmann (13)], müssen danach geändert werden. Späterhin wird das freie Ende des Ductus endolymphaticus abgerundet, der Endbezirk gewinnt, etwas abgeplattet (Taf. I, Fig. 13, De.), mächtig an Ausdehnung (Taf. II, Fig. 19, Se.), wodurch sich der Saccus endolymphaticus vom Ductus sondert (Taf. III/IV, Fig. 22, 23, Se.). Mit der Längenzunahme des Canales tritt eine Verengerung an der Stelle ein, an welcher er den Sinus utricularis superior im Raume kreuzt, und stellenweise, namentlich im Saccusbezirke, finden sich rein epitheliale Falten und Zöttchen. Diese Angaben decken sich mit den Befunden Boettchers (l. c.) an Schafembryonen.

Länge des Embryo	Länge des Ductus endolymphaticus (sammt Saccusbezirk)
4·5 *mm*	0·12 *mm*
5·5 »	0·2 »
6 »	0·29 »
7·5 »	0·3 »
9·75 »	0·53 »
11 »	0·59 »
12 »	0·6 »
16·5 »	1·0 »

Hinsichtlich der Bildung der Labyrinthkapsel am Labyrinthanhange und seiner Gewebsentwicklung verweise ich auf den beschreibenden Theil meiner Arbeit.

Digitised by the Harvard University, Ernst Mayr Library of the Museum of Comparative Zoology (Cambridge, MA); Original Download from The Biodiversity Heritage Library http://www.biodiversitylibrary.org/; www.biologiezentrum.at

2. Die Gewebsentwicklung der Pars inferior labyrinthi.

A. Die Gewebsentwicklung des Sacculus.

Am 11 *mm* langen Embryo, an welchem als jüngstem Stadium die drei Hauptabschnitte der Pars inferior zu sehen sind, nimmt die Neuroepithelanlage des Sacculus noch die ganze mediale Sacculuswand in Anspruch und hängt nach oben mit dem Neuroepithel der Pars superior breit zusammen, nach abwärts setzt sie sich continuierlich in den Ductus reuniens fort. In der geweblichen Entwicklung schreitet nun das obere Maculaende dem übrigen Theile voraus: Ursprünglich ist das Neuroepithel durch ein, wie ich glaube, vielschichtiges Cylinderepithel dargestellt, dessen Kerne verschieden hoch nach der ganzen Höhe des Epithels gelagert sind. Die Kerne sind spindelförmig, mit ihrer Längsrichtung senkrecht zur Wandrichtung, also unter Voraussetzung eines kugeligen Labyrinthbläschens, radiär gestellt (Taf. V/VI, Fig. 35, *b*).

Zunächst kommt es in diesem Epithel zur Entwicklung einer schmalen, dem Lumen zunächst liegenden, protoplasmatischen Zone, die im oberen Maculaabschnitt zuerst auftritt und sich ziemlich rasch nach abwärts fortsetzt (Taf. V/VI, Fig. 37, Ms.), so dass sie am 26 *mm*-Embryo bereits der ganzen Länge der Macula sacculi entspricht. Weiters lässt sich schon am 12 *mm* langen Embryo wenigstens im oberen Theile der Macula sacculi die Bildung der besonderen Zellen des Neuroepithels erkennen: der Stützzellen und der Härchenzellen. Die ersteren haben unregelmäßig säulenförmige Gestalt, reichen nach ihrer Länge durch die ganze Höhe des Neuroepithels, vom Basal- bis zum Lumenrande, ihre Kerne zeigen Spindelform, sind mit ihrer Längsrichtung senkrecht zur Wandrichtung und mehr oder weniger basal gestellt.

Die Härchenzellen zeigen Tonnenform mit abgerundetem, basalem Ende, sie reichen vom Lumenrande nur etwa $^3/_5$ der Neuroepitheldicke basalwärts und besitzen einen etwas unter der Mitte der Zelle gelegenen kugeligen Kern. Sie verhalten sich nach ihrer Zahl zu den Stützzellen etwa wie 5 : 15 (die Zählung lässt sich an Schnitten nach den Kernen mit hinreichender Genauigkeit vornehmen) (Taf. V/VI, Fig. 36, Ms., Taf. VII/VIII, Fig. 52). Die Härchen besitzen eine durchschnittliche Dicke von $^2/_3$ μ. Nunmehr entspricht, wie ich schon oben bemerkt habe, das Neuroepithel einem umgekehrt zweireihigen Epithel, indem alle seine Zellen den Lumenrand, nicht aber alle den Basalrand des Epithels erreichen.

Die Bildung dieser Zellen geht nun in der Weise vor sich, dass sich zunächst die am endolymphatischen Lumen gelegenen protoplasmatischen Abschnitte entwickeln (Taf. V/VI, Fig. 37, Ms.). Diese Zone ist aber wohl nicht etwa das Ergebnis einer Dickenzunahme, denn wie genaue und vielfache Messungen ergeben, nimmt die maximale Dicke der Labyrinthwand bis zum Alter des 21 *mm* langen Embryo weder zu noch ab, sondern beträgt von meinem jüngsten Stadium (2·75 *mm*) angefangen constant 27 μ.

Die Meinung, dass die Neuroepithelanlagen unter Verdickung des Epithels einhergehen (Hertwig [l. c.], Kollmann [l. c.]), ist daher nicht richtig. Am 2·75 *mm* langen Embryo zeigt die ganze Wand des Grübchens bis gegen die ectodermale Öffnung hin die Dicke des späteren Neuroepithels: 27 μ. Die Abgrenzung und Formierung der Nervenendstellengebiete ist vielmehr das Ergebnis des Auftretens der rein epithelialen, dünnen Wandabschnitte als Umgebung der dicken.

Die protoplasmatische Randzone kann daher nur dadurch zustandekommen, dass die Kerne ein wenig vom Lumen abrücken.

Aus den mehrfachen, unregelmäßigen Kernreihen bilden sich nun zwei aus: die eine Reihe, die etwa in mittlerer Höhe das Epithel durchzieht, gehört den Härchenzellen an, deren Zelleiber dadurch im Schnittbilde gut zu sehen sind, dass sie sich wie ihre Kerne weniger intensiv färben als die Stützzellen. Die andere wird aus den Kernen der Stützzellen gebildet und verlauft im Basaltheile des Neuroepithels: diese Kerne zeigen gegenüber denjenigen der Härchenzellen, die kugelig, bläschenförmig sind, Spindelform und färben sich mit Hämatoxylin stärker als sie. Die vollkommen lineare Anordnung der basalen und der mitt-

Digitised by the Harvard University, Ernst Mayr Library of the Museum of Comparative Zoology (Cambridge, MA); Original Download from The Biodiversity Heritage Library http://www.biodiversitylibrary.org/; www.biologiezentrum.at

leren Kernreihe habe ich am 46 *mm* langen Embryo am schönsten ausgeprägt gefunden (Taf. VII/VIII, Fig. 52). Gegen das Ende der Entwicklung wird die basale Zone stellenweise zweizeilig, so dass sich dann drei Kernreihen ergeben, die an manchen Stellen des Neuroepithels auch am Erwachsenen gefunden werden. Was die Zell- und Kerntheilung anlangt, so ist es auffallend, dass sich namentlich in der protoplasmatischen Zone des Lumenrandes in Mitose befindliche Kerne finden (Taf. VII/VIII, Fig. 52, 3), und nach den Bildern muss man zur Ansicht gelangen, dass die Kerne bei beginnender Mitose aus dem basalen Abschnitte, in welchem sie dicht gedrängt stehen (aus dieser dichten Lage scheint mir auch die Spindelform ableitbar, nehmen doch diese spindelförmigen Kerne, wenn sie, den Härchenzellen angehörend, in die mittlere, weniger dichte Kernzone vorrücken, Kugelform an), in den protoplasmatischen, sonst kernlosen, am Lumen gelegenen Abschnitt vorrücken, um nach vollzogener Zelltheilung wieder basalwärts zu rücken. Die Theilungsebene ist dabei senkrecht zur Wandrichtung »radiär« gestellt, so dass die neugebildeten Kerne immer nebeneinander zu liegen kommen (Taf. VII/VIII, Fig. 52, 3).

Dieses Verhalten bildet eine Bestätigung der Ansicht Altmanns (3), dass alle Ausstülpungen des Ectoderms und Entoderms, sowie diese selbst, wo sie eine mehr als einfache Zellenlage haben, fast ausschließlich nur in derjenigen Schicht Kerntheilungen zeigen, welche der Außenseite des ehemaligen Ectoderms entspricht, d. h. in derjenigen, welche vom Mesoderm am weitesten abliegt. Ebenso beschreibt auch Altmann bereits die Thatsache, »dass die Richtung der Theilungen fast ausschließlich den Grenzflächen jener primitiven Organe parallel geht. Altmann hat Hühnerembryonen bis zum Alter von sechs Tagen untersucht.

Zu ähnlichen Resultaten gelangte Koganei (12) nach Untersuchung der Retina verschiedener Säugethiere. Endlich hat Merk (16, 17) zuerst Centralnervensystem und Retina der Natter, sodann das erstere umfassend an verschiedenen Wirbelthieren untersucht und ist hinsichtlich der Stellung der Mitosen zu Resultaten gekommen, welchen der oben erwähnte Befund an der Macula acustica durchaus analog ist.

Somit verhält sich der ectodermale Theil des Gehörorganes in dem besonderen Typus seiner Zellvermehrung so wie das Centralnervensystem (abzüglich des Kleinhirnes, das, wie Merk fand, schon frühzeitig an den verschiedensten Wandstellen Mitosen erkennen lässt) und die Retina.

Diese Art der Zellvermehrung müsste, wie Merk (l. c.) ursprünglich annahm, eine tangentiale Spannung in der membranösen Wand erzeugen, das Bestreben, die Stärke der Krümmung zu verringern, den Krümmungsradius zu vergrößern. Geht nun die Zellvermehrung überall gleichmäßig vor sich, so würde nur vermehrte Spannung der Wand die Folge sein, findet sie sich aber, wie dies am Gehörorgane der Fall ist, nur in einem umschriebenen Bezirke, so muss Abflachung dieser Bezirke die Folge sein. Diese Abflachung tritt auch im Laufe der Entwicklung, wie die Modelle beweisen, ein. Freilich nehme ich bei dieser Annahme auf den mechanischen Einfluss des Umstandes, dass die neugebildeten Kerne, wie schon oben bemerkt wurde, nicht am Lumenrand verbleiben, sondern, wie die mikroskopischen Bilder ergeben, wieder basalwärts rücken, keine Rücksicht.

Die Entstehung der basalen und der mittleren Kernreihe aus dem ursprünglichen Kerngewirr schreitet von oberem Ende der Macula nach dem unteren vor, so dass am 46 *mm* langen Embryo die ganze Macula die beiden Kernreihen aufweist. An den Rändern der Macula hört die mittlere Kernreihe unter geringem Abwärtssinken auf, die basale setzt sich in der Reihe der Kerne des umgebenden einschichtigen Epithels fort.

Die Dicke des Neuroepithels erleidet, wenn wir Beginn und Vollendung der Entwicklung berücksichtigen, keine Änderung, sie beträgt sowohl im Beginne als gegen Ende der Entwicklung 27 μ, wohl aber stellen sich vorübergehende Änderungen während der Entwicklung ein. Vom 16·5 *mm* langen Embryo bis zum 26 *mm* langen erfolgt nämlich eine Dickenzunahme bis zu etwa 35 μ, bald stellt sich jedoch wieder eine Verminderung ein, so dass am 57 *mm* langen Embryo das frühere Maß, 27 μ, wieder erreicht ist.

Vom 80 *mm* langen Embryo bis zur Fruchtreife finde ich eine weitere Abnahme der Neuroepitheldicke auf 20—23 μ, für das erwachsene Meerschwein finde ich 21 μ als Durchschnittszahl.

Was nun die vorübergehende Zu- und Abnahme der Dicke betrifft, so gelange ich zu folgender Meinung: Ursprünglich entspricht die Zellvermehrung in der Macula der Größenzunahme der Macula in der Fläche, es ergibt sich daher, wie oben hervorgehoben worden ist, gleichbleibende Epithelhöhle, in der Periode der Dickenzunahme ist die Zellvermehrung größer, als es der Flächenzunahme der Macula entsprechen würde, es muss sich daher neben der Vergrößerung in der Fläche auch eine Zunahme der Dicke des Epithels einstellen; unter der verminderten Zellenvermehrung der Folgezeit, und diese lässt sich an der Zahl der im Epithel vorhandenen Mitosen nachweisen, wird sodann die frühere Dicke wieder erreicht.

Digitized by the Harvard University, Ernst Mayr Library of the Museum of Comparative Zoology (Cambridge, MA); Original Download from The Biodiversity Heritage Library http://www.biodiversitylibrary.org/; www.biologiezentrum.at

Die Differenzierung der Kernreihen geht nun so vonstatten, dass sie, nachdem sie ursprünglich (Embryo von 12 *mm* Länge) auf das obere Maculaende beschränkt waren, am 34·5 *mm* langen Embryo etwa die obere Hälfte, am Embryo von 46 *mm* die ganze Macula aufweist. Es ist also bereits am Embryo von 46 *mm* Länge das Neuroepithel der ganzen Macula nach seinen Zellarten, den Stütz- und Härchenzellen, wie am fertig entwickelten Individuum zusammengesetzt.

Schon am 5·75 *mm* langen Embryo finden sich unregelmäßige, fädige Auflagerungen an der Lumenfläche des Nervenepithelbezirkes. Die erste Anlage deutlicher Härchen und der Otolithenmembran finde ich am 16·5 *mm* langen Embryo in Form kurzer Härchenfortsätze und einer darüber liegenden fädigen Schichte. Auch diese Theile schreiten, mit der Differenzierung der Neuroepithelzellen gleichen Schritt haltend, in der Entwicklung vom oberen gegen das untere Maculaende vor. In älteren Stadien besteht die Otolithenmembran, zu deren Studium sich allerdings entkalkte Objecte wenig eignen, aus zwei verschieden gefärbten Schichten: einer an der den Härchen anliegenden Seite fädigen, sonst feinkörnigen Schichte, die sich mit Eosin, und einer über der ersten gelegenen Otolithenzone, die sich mit Hämalaun (oder Hämatoxylin) färbt. In die rothe Schichte sind die Enden der gegen den Maculamittelpunkt im Endabschnitte convergierenden Härchen eingesenkt, die blaue Schichte entspricht den Otolithen selbst.

Die Macula sacculi nimmt, nachdem die Lösung von der Macula utriculi stattgefunden hat (16·5 *mm*-Embryo), eine unregelmäßig ovale Form an und hängt zunächst mit der Maculaanlage des Ductus reuniens (s. u.) zusammen (Taf. III/IV, Fig. 27). Aber schon am 24·5 *mm* langen Embryo ergibt sich zwischen beiden eine Verschmälerung des verbindenden Abschnittes, die zunimmt und zu einer vollständigen Trennung dieser beiden Maculaanlagen führt (Taf. III/IV, Fig. 28) (34·5 *mm*-Embryo). Die ovale Macula endet nun schmal abgerundet im hinteren, verjüngten Abschnitte des Sacculus, sie reicht jedoch nicht in das gegen den Ductus reuniens verschmälerte Ende, geschweige denn bis in den Ductus reuniens selbst; den Befund Carls (6), der beim Rind die Macula sacculi »gewissermaßen« ein wenig in den Anfangstheil des Ductus reuniens hineinragend gefunden hat, kann ich an meinem Materiale nicht bestätigen.

Die Nervenendstelle ist weiterhin in der inneren Sacculuswand so gelegen, dass sie den vorderen Abschnitt des Sacculus und auch den Sinus utricularis sacculi freilässt.

Die Macula sacculi nimmt an Größe bis zum 34·5 *mm*-Embryo gleichmäßig, dem Wachsthum des Sacculus selbst entsprechend, zu, später ist die Größezunahme geringer und nahezu ausschließlich auf die Längsrichtung beschränkt.

Länge des Embryo	Größe der Macula sacculi
24·5 *mm*	0·68 : 0·24 *mm*
34·5 »	1·09 : 0·[illegible] »
57·5 »	1·34 : 0·46
70	1·34 : 0·5
Erwachsenes Meerschwein	1·54 : 0·5 »

Die äußere, freie, epitheliale Sacculuswand verdünnt sich unter allmählicher Abflachung ihrer Epithelzellen. Das Epithel ist hier bereits am 12 *mm*-Embryo 16 μ hoch und einschichtig cylindrisch; am 21 *mm*-Embryo fast cubisch, verflacht es weiterhin und bildet am Ende der Entwicklung ein 2 μ hohes Epithel von polygonalen, platten Zellen. Diese Höhe besitzt es auch am erwachsenen Thiere. Die Zellkerne sind, solange die Zellen Cylinderform zeigen, spindelförmig und radiär zur Wandrichtung gestellt, später ändern sie ihre Gestalt mit dem Zelleibe, werden kugelig und endlich mit der Abflachung des Epithels scheibenförmig, wobei sie mit ihrer Fläche sich der Wandrichtung parallel lagern. Das Epithel der inneren Sacculuswand, abzüglich der Region der Nervenendstelle, ist noch am 26 *mm*-Embryo cubisch und 8 μ hoch. Den weiteren Entwicklungsgang veranschaulichen die Zahlen der folgenden Tabelle (S. 39). Nur in der unmittelbaren Umgebung der Macula erhält sich 4 μ hohes cubisches Epithel, das rasch zum cylindrischen Neuroepithel ansteigt, und dessen Kernreihe in die Basalreihe der Kerne des Neuroepithels übergehen.

Digitised by Harvard University, Ernst Mayr Library of the Museum of Comparative Zoology (Cambridge, MA); Original Download from The Biodiversity Heritage Library http://www.biodiversitylibrary.org/; www.biologiezentrum.at

Länge des Embryo	Höhe der Epithelzellen der medialen Sacculuswand, abzüglich der Macula sacculi
26 *mm*	8 μ
38·5 »	5 »
46 »	4 »
57 »	2·5 »
70 »	2·5 »
Erwachsenes Meerschwein	2 »

Was nun den bindegewebigen Wandtheil, die sogenannte Lamina propria der membranösen Wände anlangt, so findet sich, nachdem das mesodermale Bindegewebe ursprünglich namentlich an der lateralen Bläschenwand verdichtet ist, am 16·5 *mm*-Embryo eine regelmäßige, in Lamellen geordnete Schichte von Bindegewebszellen. So ergibt sich allmählich eine einschichtige Bindegewebslage an der freien, und ein dichtes, von den Fasern des Nervus saccularis durchsetztes Polster an der dem Recessus sphaericus zugekehrten Wand. Zwischen dem Polster und dem Basalrande des Neuroepithels gelangt eine homogene, kernlose, schmale, mit Eosin färbbare Zone zur Entwicklung; ich habe in dieser Zone (Grenzsaum [Schwalbe], Basalmembran [Henle], hyaline Tunica propria [Rüdinger]), die sich auch am Erwachsenen findet, keine Kerne[1] gefunden.

Das Bindegewebspolster ist reich vascularisiert, ebenso treten, solange die Cysterna perilymphatica vestibuli noch nicht vollkommen entwickelt ist, reichliche im Maschenwerke verlaufende Blutgefäße an die freie Sacculuswand heran.

Hinsichtlich des Nervus saccularis ist zu bemerken, dass seine Fasern vom Ganglion acusticum gegen das Epithel hinwachsen, und dass hier der Theil des Nerven, der das obere Maculaende versorgt, dem übrigen in der Entwicklung voraus ist; auch hier lässt sich in der Entwicklung der Verbindung der Nervenfasern mit dem Neuroepithel der Macula wie in diesem selbst ein Fortschreiten von oben nach abwärts wahrnehmen. Die feineren Vorgänge sind nach den derzeitigen Conservierungsmethoden der Beobachtung entzogen, doch sprechen der ganze Verlauf der Zellenentwicklung der Macula und die Befunde, die ich diesbezüglich am Ductus reuniens gemacht habe, dafür, dass die Differenzierung der Faden- und Stützzellen, die Anordnung der Kerne in die Kernreihen unter dem Einflusse der bereits mit dem Epithel in Verbindung getretenen Nervenfasern vor sich geht, und dass die Entwicklung der genannten Theile von dieser Verbindung abhängt.

B. Die Gewebsentwicklung des Ductus reuniens.

Zunächst soll auch hier das Verhalten des Epithels erörtert werden.

Am 11 *mm* langen Embryo, dem frühesten Stadium, an welchem der Ductus reuniens als deutlich begrenzter Abschnitt (s. o.) auftritt, besteht der innere, später wandständige Theil des Röhrchens aus einem vielschichtigen, cylindrischen, 27 μ hohen Epithel, das ganz mit dem der Maculaanlage des Sacculus übereinstimmt, und nach oben breit mit der letzteren, nach unten mit der Nervenendstelle des Schneckencanales, die sich in diesem Alter im Bau von den Maculaanlagen nicht unterscheidet, zusammenhängt. Somit ist in diesem Stadium der ganze innere Wandtheil der Pars inferior durchaus von den Maculaanlagen in Anspruch genommen, und da, wie das Modell dieses Stadiums zeigt (Taf. II, Fig. 15, 16), Sacculus, Ductus reuniens und Ductus cochlearis hier schon deutlich ausgebildet sind, so kommt jedem dieser drei Theile ein Antheil an der Nervenendstellenanlage zu, und besitzt der Ductus reuniens ebenso eine Maculaanlage wie der Sacculus und der Ductus cochlearis.

Am 12 *mm* langen Embryo (Taf. V/VI, Fig. 35) hat sich dieses Verhalten nicht geändert.

[1] Von Schwalbe (l. c.) werden solche beschrieben.

Digitised by the Harvard University, Ernst Mayr Library of the Museum of Comparative Zoology (Cambridge, MA); original Download from The Biodiversity Heritage Library http://www.biodiversitylibrary.org/; www.biologiezentrum.at

Am 16·5 *mm* langen Embryo stehen die Kerne der Neuroepithelanlage noch ungeordnet in verschiedenen Höhen des Epithels, doch ist bereits eine schmale Protoplasmazone am Lumenrande sichtbar, es finden sich hier, wie am Sacculus, spärliche, fädige Auflagerungen an der Lumenfläche (Taf. V/VI, Fig. 37).

Es besteht also hier völlige Übereinstimmung mit der mittleren und der hinteren Partie der Maculaanlage des Sacculus desselben Alters. Ähnliches Verhalten ist auch noch am 21 *mm* langen Embryo zu constatieren (Taf. V/VI, Fig. 40 Dr). Am 24·5 *mm* langen Embryo ist die Papilla basilaris, die hier im Vorhofabschnitte bereits die Epithelwülste erkennen lässt, von der Maculaanlage des Ductus reuniens getrennt (Taf. III/IV, Fig. 27). Diese ist bei einer Länge des Ductus reuniens von 0·32 *mm* nur 0·26 *mm* lang, 0·06 *mm* breit und lässt den distalen Theil des Canales frei. Nach oben verschmälert sie sich und hängt durch eine schmale Brücke mit dem Hinterende der Maculaanlage des Sacculus zusammen, mit der sie bei einer Höhe von 27 μ vollständig übereinstimmt.

Ähnlichen Befund bietet der 26 *mm* lange Embryo, die Verbindungszone gegen die Macula sacculi zu ist noch schmäler worden, der Neuroepithelstreif lässt eine doppelte bis dreifache, basale (unregelmäßige) Kernreihe und eine breite, dem Lumen zugekehrte Protoplasmazone erkennen, in der spärliche Mitosen zu sehen sind, er ist 35 μ hoch und verflacht an den Rändern; von Anlage einer Otolithenmembran ist hier und auch in den weiteren Stadien nichts zu sehen.

Am 34·5 *mm* langen Embryo misst der Streifen, der Hügelform zeigt, 0·45 : 0·07 *mm* und besteht im Innern aus einreihigem, 16 μ hohem Cylinderepithel mit basal gelagerten Kernen (Taf. III/IV, Fig. 28, Mdr.). An den Rändern vollzieht sich ein allmählicher Übergang zum cubischen Epithel der Umgebung.

Am Embryo von 46 *mm* Länge finde ich den Streif 0·16 *mm* lang und aus 16 μ hohem Cylinderepithel gebildet (Taf. VII/VIII, Fig. 53, Mdr.).

Der weitere Rückbildungsvorgang, der zum endlichen Verschwinden des Epithelstreifens führt, scheint mir nicht an bestimmte Altersstufen gebunden zu sein, er ist jedoch am Neugeborenen jedenfalls bereits beendet, und so enthielt auch im vollkommen entwickelten Zustande der Ductus reuniens in keinem einzigen Falle eine umschriebene Zellgruppe von cylindrischen oder cubischen Epithelzellen.

Am 57 *mm* langen Embryo (Taf. VII/VIII, Fig. 55, Mdr.) finde ich im Ductus reuniens eine Gruppe von 7 μ hohen, cubischen Epithelzellen in einer Ausdehnung von 0·26 : 0·08 *mm*, deren Lage und Form das Modell in Fig. 29 (Mdr.) veranschaulicht, am 70 *mm* langen Embryo (Taf. III/IV, Fig. 30, Mdr.) messen die Zellen des Streifens nur 5 μ Höhe und sind cubisch, der Streifen ist wesentlich kleiner worden und misst 0·12 : 0·04 *mm*.

Am 80 *mm* langen Embryo ist der Streifen gänzlich verschwunden und die epitheliale Ductuswand besteht hier durchaus aus Plattenepithel.

Ein ähnlicher Befund ergab sich am 53 *mm* langen Embryo, an welchem ebenfalls von einem cubischen oder cylindrischen Epithelstreifen im Ductus reuniens Nichts zu sehen ist. Anderseits fand ich in einem Falle am 111 *mm* langen Embryo in dem an den Sacculus grenzenden Theile des Ductus reuniens einen Streifen 6—8 cubischer, 5 μ hoher Zellen (Taf. IX, Fig. 60), der sich allerdings nach aufwärts bis an die Macula sacculi erstreckte, und von welchem ich daher annehmen muss, dass er der Zone cubischen Epithels, die die Macula sacculi wie die Nervenendstellen der Pars superior umrahmt, angehört, das sich in diesem Falle eben ein wenig in den Ductus reuniens hineinerstreckt. Eine isolierte Gruppe cubischen Epithels, welche die Überbleibsel der ursprünglichen Sinnesepithelanlage des Ductus reuniens unzweifelhaft darstellen würde, war aber in keinem Falle vorhanden. Über einschlägige Befunde am Menschen und anderen erwachsenen Säugern wird an anderem Orte berichtet werden.

Die freie Wand des Ductus reuniens stimmt in der Umformung ihres Epithels im Laufe der Entwicklung vollständig mit der freien Sacculuswand überein, und so findet sich hier am Ende der Entwicklung ein Plattenepithel, das sich aus 2 μ hohen, polygonalen, durchschnittlich 9 : 5 μ messenden Zellen mit ovalen, plattgedrückten, sich mit Hämatoxylin blass blau färbenden, 5 : 2·5 μ großen Kernen zusammensetzt.

Wie verhält sich nun die mediale Wand des Ductus reuniens abzüglich des Cylinderepithelstreifens?

Digitised by the Harvard University, Ernst Mayr Library of the Museum of Comparative Zoology (Cambridge, MA); Original Download from The Biodiversity Heritage Library http://www.biodiversitylibrary.org/; www.biologiezentrum.at

Am 24·5 *mm*-Embryo finde ich da cubisches, 7 μ hohes Epithel, wie an der freien Wand, das in der unmittelbaren Umgebung des Cylinderepithelstreifes zu einem cylindrischen ansteigt. Am 26 *mm*-Embryo 5 μ, am 46 *mm* langen 4 μ hoch, verhält sich weiterhin dieser Wandtheil wie der freie, doch sind seine Zellen, wie die Abbildungen (Taf. IX, Fig. 61, 62) zeigen, von dem freien Wandepithel verschieden: die Zellen sowie die Kerne sind kleiner, die letzteren sind von kreisrunder, scheibenförmiger Gestalt und färben sich mit Kernfärbemitteln stärker als die ovalen Kerne des freien Wandepithels.

Was das perilymphatische Gewebe betrifft, so verhält sich der Ductus reuniens im freien Rohrabschnitte wie die freie Sacculuswand, der wandständige Rohrtheil ruht auf einer dichten Bindegewebsunterlage, die, allerdings nicht von Nervenfasern durchzogen, mit dem Polster des Sacculus übereinstimmt, anderseits aber dem Ligamentum spirale ähnelt: distal hängt es mit diesem, proximal mit dem Polster des Sacculus continuierlich zusammen.

Beiläufig sei hier bemerkt, dass diese dichten Bindegewebslager, welche sich zwischen die Knochenfläche des Recessus sphaericus und die Maculawand des Sacculus einschieben, durch welche weiters der Ductus reuniens und der Vorhofblindsack an ihrer Unterlage festgehalten werden und die endlich als Ligamentum spirale als Fixationsmittel des Ductus cochlearis dienen, am Erwachsenen ein zusammenhängendes Ganzes darstellen. Auch ist derartiges dichtes Bindegewebe der Pars inferior labyrinthi eigenthümlich, es fehlt der Pars superior gänzlich.

Zu erwähnen ist noch, dass der Ductus reuniens in unmittelbarer Nähe des Sinus utricularis posterior und der hinteren Ampulle gelegen ist und, dass lange nachdem im Bereiche des Recessus sphaericus die knorpelige Kapsel gebildet ist, die genannten Theile nur durch eine dichte Mesenchymlage voneinander getrennt sind (Taf. VII/VIII, Fig. 48, Dr., Nap.). Die knorpelige Scheidewand, die bald verknöchert, ist erst am 66·5 *mm* langen Embryo vorhanden.

Nervenfasern, die sich zur Neuroepithelanlage des Ductus reuniens begeben, habe ich trotz sorgfältiger Untersuchung nicht nachweisen können; in der nächsten Nähe des Canales verlauft der hintere Ampullennerv und ist bis zur Ausbildung der eben erwähnten Scheidewand nur durch eine Bindegewebslage von ihm geschieden. Zudem glaube ich aber, dass gerade das Fehlen irgend welcher, zur Maculaanlage des Ductus reuniens sich begebender Nervenfasern die Ursache der vollständigen Rückbildung dieser Sinnesepithelanlage abgibt.

Welche Thatsachen veranlassen die Annahme der embryonalen Anlage einer Macula acustica ductus reunientis?

Ich habe schon oben im beschreibenden Theile und jetzt bei Erörterung des Entwicklungsganges des Ductus reuniens den cylindrischen, später cubischen Epithelstreifen, der sich im oberen, an den Sacculus grenzenden Abschnitt des Ductus reuniens findet, als Rudiment einer »Macula acustica ductus reunientis« angesprochen, die als eine mit der Macula sacculi im Baue übereinstimmende Sinnesepithelstelle angelegt wird und noch in embryonaler Zeit zugrunde geht. Im folgenden sind nun die Thatsachen zusammengefasst, welche mich zu dieser Annahme veranlasst haben.

Fürs erste entwickelt sich der Epithelstreif bis zum Alter des 21 *mm* langen Embryo in durchaus mit der Macula sacculi übereinstimmender Form. Die ganze Anlage aber etwa dem unteren Theile der Macula sacculi angehörend zu betrachten und einfach ihr zuzurechnen, geht darum nicht an, weil ja bereits am 11 *mm* langen Embryo, wie das Studium der Formentwicklung ergibt, der Ductus reuniens nach seiner Form deutlich nachweisbar ist. Anderseits muss am 21 *mm* langen Embryo hohes cylindrisches Epithel der ectodermalen Labyrinthwand als Nervenendstellenanlage angesprochen werden, da in diesem Alter die rein epithelial bleibenden Stellen bereits an ihrem einreihigen, cubischen Epithel zu erkennen sind, und der Bau, welchen in diesem Stadium beispielsweise der mittlere und der untere Abschnitt der Macula sacculi zeigt, vollständig mit der im Ductus reuniens gefundenen Anlage übereinstimmt. Während aber die ebengenannte Macula sacculi-Anlage durch Differenzierung der Sinneszellen zur Macula sacculi

Digitised by Harvard University, Ernst Mayr Library of the Museum of Comparative Zoology (Cambridge, MA); Original Download from The Biodiversity Heritage Library http://www.biodiversitylibrary.org/; www.biologiezentrum.at

wird, geht die Maculaanlage des Ductus reuniens unter Ausbleiben einer solchen weiteren Differenzierung zugrunde.

Den Rückbildungsvorgang der Verflachung der Anlage veranschaulicht die folgende Tabelle, sie gestattet auch den Vergleich mit anderen, gleichfalls Dickenänderungen unterworfenen Regionen des epithelialen Labyrinthes:

Länge des Embryo	Epithelhöhe der Macula sacculi	Epithelhöhe der lateralen Wand des Sacculus und des Ductus reuniens	Epithelhöhe der unmittelbaren Umgebung der Macula sacculi	Epithelhöhe des Ductus endolymphaticus	Epithelhöhe der Maculaanlage des Ductus reuniens
11 *mm*	27 μ	10 μ	—	13 μ	27 μ
12	27	8	—	11	27
14	27	8	—	10	27
16·5	27	8	—	10	27
17	27	8	—	10	27
21	29	8	—	10	27
24·5	32	8	—	10	27
26	35	5	—	10	30
34·5	33	4	—	10	16
38·5	32	2·5	5 μ	4	16
46	29	2·5	4	4	16—26
53	27	2·5	4	4	16—26
57	27	2·5	4	4	7
66·5	27	2·5	4	4	7
70	27	2·5	4	4	7
77	27	2·5	4	3	5
80	27	2·5	4	3	2
111	27	2·5	4	3	2
10 Stunden	21—23	2	4	3	2
Erwachsen	21	2	4	2	2

Bis zum Alter des 26 *mm* langen Embryo weist der cylindrische Zellstreif im Ductus reuniens Zunahme seiner Epithelhöhe auf, die wenigstens im centralen Theile des Streifens sich nur wenig von der Epithelhöhe der benachbarten Macula sacculi unterscheidet (s. Tabelle). Im Bau stimmt er mit dem Theile der Macula sacculi überein, in welchem die Härchenzellen noch nicht sichtbar sind. Mit diesem Stadium wird die allmähliche Abflachung des Epithelstreifens eingeleitet, die aber zunächst mit seiner vollständigen Isolierung von der Maculaanlage des Sacculus einhergeht (Taf. III/IV, Fig. 28), nachdem schon früher am 24·5 *mm* langen Embryo die Trennung des Zellstreifens von der Nervenendstellenanlage der Schnecke erfolgt ist (Taf. III/IV, Fig. 27).

Man könnte nun einwenden, dass zur Annahme einer rudimentären Macula acustica des Ductus reuniens der Nachweis von in der fraglichen Region vorhandenen Härchenzellen und zugehöriger Nervenfasern nöthig wäre. Dagegen kann ich nur sagen, dass, falls sich daselbst solche Gebilde fänden, die Maculaanlage des Ductus reuniens dann nicht im Laufe der Entwicklung zugrunde gienge, sondern sich postembryonal als functionierende Nervenendstelle finden müsste.

Ich erblicke das ursächliche Moment für die nach der Embryonallänge von 26 *mm* sich einstellende Rückbildung im Fehlen irgendwelcher, an das Epithel herantretender Nervenfasern: Das Neuroepithel des Ductus reuniens entwickelt sich, meiner Ansicht nach, soweit, als sich ein Sinnesepithel überhaupt, ohne mit seinem Nerv in Verbindung zu treten, entwickeln kann: die Kerne rücken, in mehrere Reihen übereinander gestellt, basalwärts, es bildet sich eine gegen das Lumen hin gelegene, protoplasmatische Zone aus und fädige Auflagerungen lassen, wenn auch nur für kurze Zeit, die beginnende Otolithenmembranbildung erkennen. Vergleichen wir nun diese Anlage mit einer entwickelten Macula, so ergibt sich, dass sie nur die Stützelemente enthält. Das Neuroepithel im engsten Sinne: die Sinneszellen fehlen darin und gelangen in der Maculaanlage des Ductus reuniens auch später

Digitised by the Harvard University, Ernst Mayr Library of the Museum of Comparative Zoology (Cambridge, MA); Original Download from The Biodiversity Heritage Library http://www.biodiversitylibrary.org/; www.biologiezentrum.at

nicht zur Entwicklung. An der Macula sacculi konnte ich aber bei der Differenzierung der Härchenzellen, die ja, wie oben gezeigt worden ist, craniocaudal vorschreitet, feststellen, dass sich an den Präparaten in den Regionen, welche entwickelte Härchenzellen besaßen, auch Nervenfaserzüge bis an das Epithel verfolgen ließen. Über die Endigung der Fasern an den Härchenzellen selbst konnte ich in so frühem Alter freilich keinen Aufschluss erlangen, doch geht aus diesem Verhalten hervor, dass die Bildung der Härchenzellen vom Vorhandensein der zugehörigen Nervenfasern abhängig ist.

Da sich nun dieser Zusammenhang an der Maculaanlage des Ductus reuniens infolge des Fehlens der Nervenfasern nicht herstellt, so kommt es zur Rückbildung der Anlage selbst, das Epithel wird einschichtig cylindrisch (mit einfacher, basaler Kernreihe), verliert noch weiter an Höhe, wird cubisch, und endlich verschwindet der kurzgewordene, cubische Epithelstreif vollständig.

Was den Rückbildungsmodus der Maculaanlage des Ductus reuniens in den späten Stadien, etwa von 46 *mm* aufwärts, betrifft, so, glaube ich, wird man bei Untersuchung einer größeren Zahl gleichalteriger Objecte gewiss Verschiedenheiten entdecken, indem im einen Falle sich weiter vorgeschrittene Abflachung ergibt als im anderen. Auf zwei Fälle solcher Art konnte ich schon oben (S. 40) hinweisen, und sie entsprechen der großen Variationsbreite, die bezüglich des Rückbildungsganges rudimentärer Organe überhaupt zur Beobachtung gelangt.

Noch ist auf diejenigen Unterschiede hinzuweisen, die der cylindrische Epithelstreif gegenüber dem Entwicklungsgange der rein epithelialen Wandtheile erkennen lässt, deren Zellen ja auch im Laufe fortschreitender Entwicklung bedeutend an Höhe verlieren. Ich glaube, dass da der Vergleich der in der oben stehenden Tabelle angeführten Zahlen darthut, dass es sich in dem cylindrischen Zellstreifen sicher um keinen rein epithelialen Wandabschnitt handeln kann: Schon am 11 *mm* langen Embryo beträgt die Höhe des Zellstreifens 27 μ gegenüber 10 μ als Höhe der freien Sacculuswand, gegenüber 13 μ als Höhe des Epithels des Ductus endolymphaticus, und im Laufe der Verflachung, die bei allen drei genannten Theilen sich einstellt, ist die Epithelhöhe am 38·5 *mm* langen Embryo an den rein epithelialen Stellen bereits auf 2·5 μ gesunken, während zu dieser Zeit an der fraglichen Stelle des Ductus reuniens noch cylindrisches, 16 μ hohes Epithel gefunden wird.

Aber auch die Regionen cubischen Epithels, die sich am Erwachsenen in der unmittelbaren Umgebung der vestibularen Nervenendstellen finden, weisen einen von dem des cylindrischen Zellstreifens des Ductus reuniens gänzlich verschiedenen Entwicklungsgang auf (s. Tabelle): sie haben ihre definitive Zellhöhe von 4 μ bereits am 46 *mm* langen Embryo erreicht, zu einer Zeit, zu welcher sich an der erwähnten Stelle des Ductus reuniens noch 16–26 μ hohes Cylinderepithel findet.

Der Entwicklungsgang der fraglichen, im Ductus reuniens gelegenen Epithelstelle ist somit gänzlich von dem eines rein epithelialen Wandabschnittes verschieden, so dass die Annahme, sie entspreche einem solchen, keine Berechtigung besitzt. Anderseits leiten die bedeutenden Ähnlichkeiten, die, wie oben erwähnt worden ist, zwischen dem Entwicklungsgange der Macula acustica und demjenigen der im Ductus reuniens gefundenen, cylindrischen Epithelstelle bestehen, zur Annahme, dass wir es mit einer rudimentären Macula acustica ductus reunientis zu thun haben.

Mit dem Längenwachsthum des Ductus reuniens geht vorerst eine Abnahme des Lumendurchmessers einher, später bleibt dieser constant und der Canal wächst nur in die Länge. Ob das Längenwachsthum des Ductus reuniens gleichmäßig vor sich geht, oder der Canal in seinem unteren Ende stärker in die Länge wächst als in dem übrigen Abschnitte, lässt sich nicht vollständig entscheiden. Die Befunde am Erwachsenen sprechen für das letztere.

Am erwachsenen Säugethiere hat der Ductus reuniens seine Gestalt als nervenstellentragender Abschnitt der Pars inferior eingebüßt. Die Gestalt des ausgebildeten Ductus reuniens, des schmalen Canales zwischen dem weiten Sacculus und dem Ductus cochlearis, war ursprünglich auch für mich das ausschließliche diagnostische Merkmal des Ductus. Hätte ich die Maculaanlage in einem Stadium gesehen in welchem das Lumen des Ductus reuniens gegenüber dem des Sacculus noch nicht verengt ist, später

aber nicht mehr, so wäre ich nicht berechtigt, von einer Maculaanlage im Ductus reuniens zu sprechen. Der Ductus reuniens wäre dann wie der Vorhofblindsack ein Product späteren Wachsthumes, von vorne herein epithelialer Natur, von vorneherein bloß ein Verbindungscanal zwischen Sacculus und Ductus cochlearis. Es wurde jedoch gezeigt, dass der Ductus reuniens eine Nervenendstellenanlage besitzt, und dass die Rückbildung dieser Nervenendstelle mit einer Verlängerung und Verengerung des Canals, mit einer Zunahme der Lumendifferenz zwischen Sacculus und Ductus reuniens Hand in Hand geht. Es spricht dies sehr dafür, dass wir im Ductus reuniens der Säugethiere das Rudiment eines Labyrinthabschnittes zu sehen haben, der vielleicht an Thieren, welche einen Ductus cochlearis nicht besitzen, voll ausgebildet ist: dieser Abschnitt müsste eine von der Macula sacculi mehr weniger vollständig isolierte, im Baue derselben gleichende Nervenendstelle besitzen, an welche sich ein Ast der Pars inferior nervi acustici verästelt, und weniger die Form eines gestreckten Canales, als vielmehr die eines geräumigen breiten Fortsatzes des Sacculus zeigen (s. u.).

C. Die Gewebsentwicklung des Vorhofblindsackes.

Der Vorhofblindsack tritt (ungleich später als der Ductus reuniens) zum erstenmal am 21 *mm* langen Embryo als hohle Epithelknospe des Vorhofendes des Schneckencanales auf (Taf. V/VI, Fig. 39) auf. Seine Wand besteht hier aus cylindrischen, 13 μ hohen Epithelzellen, im weiteren Entwicklungsgange wird das Epithel rasch flacher. Schon am 26 *mm* langen Embryo ist es cubisch und 5 μ hoch, am 38·5 *mm* langen Embryo platt und von 2·5 μ Höhe. Nachdem sich so Übereinstimmung mit dem Baue der freien Sacculuswand und der Membrana vestibularis hergestellt hat, finde ich am Ende der Entwicklung die Epithelwand des Blindsackes aus 2·5 μ hohen, am erwachsenen Thiere aus 2 μ hohen Plattenepithelzellen gebildet.

Der Blindsack wird also rein einschichtig epithelial angelegt und entwickelt sich in typischer Form als Labyrinthabschnitt, dem keine Nervenendstelle zukommt.

Die scharfe Grenze, in welcher sich der Blindsack am 21 *mm* langen Embryo vom Schneckencanale absetzt (Taf. III/IV, Fig. 24, 25), geht, nachdem sie schon am 24·5 *mm* langen Embryo (Taf. III/IV, Fig. 26, 27) undeutlich geworden ist, bald verloren und der Blindsack bildet sodann einfach das abgerundete, eine kurze Strecke über die Mündungsstelle des Ductus reuniens verlängerte Ende des Schneckencanales (Taf. III/IV, Fig. 28—32).

Es ist nun zu untersuchen, ob nach dem Schwinden der ursprünglich durch die Form gegebenen Abgrenzung des Blindsackes gegen das Vorhofende des Ductus reuniens die Gewebsentwicklung eine Begrenzung gestattet:

Am 21 *mm* langen Embryo ragt der Blindsack in das lockere perilymphatische Gewebe des Vorhofes vor (Taf. V/VI, Fig. 39 Cv.), bald verdichtet sich aber das Bindegewebe der Umgebung und vom Vorhofende des Schneckenrohres setzt sich der periphere Bindegewebstheil, das spätere Ligamentum spirale, längs des ganzen Contours des Blindsackes und sogar über sein blindes Ende hinaus fort (Taf. V/VI, Fig. 44, *b*). Dieser Theil des Ligamentum spirale entwickelt sich in der Folgezeit wie das Ligamentum spirale der Schnecke, nur besteht hinsichtlich seiner Lage der Unterschied, dass er nicht nur die Außenwand des Blindsackes umgibt, sondern sich auch unter ihn schiebt, so dass der Blindsack auf einem Bindegewebspolster (wie der Sacculus und der Ductus reuniens) ruht (Taf. IX, Fig. 56—59, Lsp.). Sonst aber besitzt auch er die glashelle Zone der Crista basilaris, bilden sich auch an ihm an der dem Lumen zugewendeten Seite reichliche Capillaren und endlich die Stria vascularis als scharf begrenzter Streif, in welchem sich sowohl in den Gefäßzellen der Capillarwand als in den Epithelzellen und zwischen denselben dunkelbraunes, körniges Pigment findet.

An der Basalwand des Caecum vestibulare bildet sich gegenüber der Basilarmembran eine Grenze dadurch, dass die letztere bis an ihr äußerstes Ende eine Nervenendstelle besitzt, während eine solche dem Caecum fehlt. Die Papillenanlage der Schnecke steht am 21 *mm* langen Embryo nach oben noch mit

Digitised by the Harvard University, Ernst Mayr Library of the Museum of Comparative Zoology (Cambridge, MA); Original Download from The Biodiversity Heritage Library http://www.biodiversitylibrary.org/; www.biologiezentrum.at

der Maculaanlage des Ductus reuniens (Taf. V/VI, Fig. 40, Dc.) in continuierlichem Zusammenhange Dieser wird bald gelöst und schon am 24·5 *mm* langen Embryo erscheint zwischen beide eine breite Zone cubischen, 7 μ hohen Epithels eingeschoben, ein Verhalten, das wohl mit der besonderen Längenzunahme des Ductus reuniens in dieser Zeit im Zusammenhange steht.

Auch später und am erwachsenen Thiere ist die Papilla basilaris cochleae in ihrem Verlaufe gegen das Vorhofende so gekrümmt, dass sie, fortgesetzt gedacht, sich in den Ductus reuniens erstrecken würde, ein Verhalten, das an erwachsenen Thieren unter der Lupe deutlich zu erkennen ist.

Das Vorhofende der Neuroepithelleiste der Schnecke ist jetzt dadurch gegeben, dass das cylindrische Neuroepithel unter rascher Verflachung in das cubische Blindsackepithel übergeht. Diese Art des allmählichen Verstreichens ist selbst noch zu einer Zeit zu erkennen, zu welcher die Epithelwülste im Vorhofabschnitte bereits sichtbar sind. Später verhalten sich die einzelnen Elemente der Papille nicht gleich: die einen hören (zur Feststellung eignen sich besonders Schnittserien, in welchen der Übergangstheil in radiärer Richtung getroffen ist) wie mit einem Schlage mit scharfer Grenze auf, während die anderen unter allmählicher Verkleinerung der Zellen und Annahme functionsuntüchtiger Formen gegen das Bodenepithel des Blindsackes verstreichen. Diese Functionsunfähigkeit, die sich im anatomischen Bilde deutlich ausprägt, muss besonders betont werden, denn an der Verkleinerung der einzelnen Papillenelemente im ganzen Vorhofabschnitte gegen das Vorhofende hin nehmen gleichmäßig alle Theile der Papille, allerdings unter Wahrung functionsfähiger Formen, theil.

Nach vollendeter embryologischer Entwicklung stellt sich der Übergang des Vorhofendes des Schneckencanales in den Vorhofblindsack folgendermaßen dar:

A. Endigung der Elemente der Außenwand des Schneckencanales.

Das Ligamentum spirale setzt sich, wie oben erwähnt, continuierlich auf den Blindsack fort und umgibt sogar sein äußerstes Ende. Schon im Vorhofabschnitte hat aber das Ligamentum seine Gestalt geändert. Die Mondsichelform (Fig. 1 *b*) mit ihrer Mittelleiste, der Crista basilaris, ist nämlich dadurch verändert, dass sich die Lamina spiralis secundaria unter das Ligament schiebt und gleichsam seine untere Spitze abschneidet (Fig. 1 *a*).

Fig. 1. Schema des Ligamentum spirale.

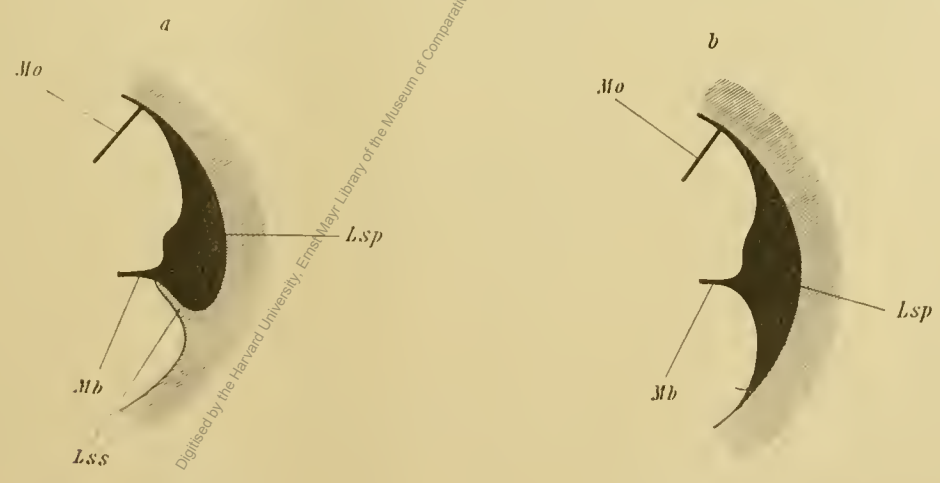

a) im Bereiche der Lamina spiralis secundaria

b) im Bereiche des übrigen Schneckenkörpers.

Lsp Ligamentum spirale
Lss Lamina spiralis secundaria
Mb Membrana basilaris
Mv » vestibularis

Gegen den Blindsack verstreicht die Prominentia spiralis und verschwindet somit der Sulcus spiralis externus. Nach der Structur stimmt der am Blindsacke gelegene Theil des Ligaments vollständig mit dem

Digitised by the Harvard University, Ernst Mayr Library of the Museum of Comparative Zoology (Cambridge, MA); Original Download from The Biodiversity Heritage Library http://www.biodiversitylibrary.org/; www.biologiezentrum.at

übrigen überein: es findet sich die aus kernreichem Bindegewebe gebildete, reichlich Blutgefäße enthaltende Grundlage, die scharf begrenzte Stria vascularis und die in der Crista basilaris gelegene, helle, structurlose Zone. Diese lässt an manchen Präparaten gegen die Basilarmembran convergierende Streifen erkennen. Am Blindsacke schiebt sich nun das untere Stück des Ligaments axialwärts zwischen die Oberfläche des Recessus cochlearis und die Basalwand des Caecum, so dass es schließlich die Unterlage bildet, auf welcher der Blindsack ruht. In der nächsten Umgebung der Schneckenwurzel findet sich zwischen Epithel und der faserigen Bindegewebslage die helle, kernlose Schichte.

B. Übergang der tympanalen Wand des Schneckencanales auf den Vorhofblindsack.

Die Basilarmembran ist im Schneckenkörper und im Vorhofabschnitte, also in allen mit Sinnesepithel versehenen Schneckentheilen so angebracht, dass ihr eine, wenn auch geringe Beweglichkeit zugesprochen werden muss, und diese Schwingungsfähigkeit ist vor allem durch die unter der Basilarmembran sich ausbreitende Scala tympani ermöglicht. Es ist selbstverständlich, dass, sobald die Membrana basilaris auf Weichtheile oder gar Knochen zu liegen kommt, diese Schwingungsfähigkeit ein Ende nimmt: dann sind eben die Basilarmembran und die Papilla spiralis fix, etwa wie die Macula sacculi, mit der Unterlage verbunden. Ein derartiger Übergang der schwingungsfähigen in die fixierte Basilarmembran vollzieht sich nun am Vorhofende zwischen Vorhofabschnitt und Vorhofblindsack.

Die hyaline und die faserige Schichte der Membrana basilaris verschmelzen mit der glashellen Zone der Crista basilaris zu einer continuierlichen, hellen, structurlosen Schichte, die in unmittelbarer Nachbarschaft des Vorhofendes den Hintergrund des Bodenepithels des Blindsackes darstellt.

Die Elemente der Papille lassen sich in zwei Gruppen bringen (s. S. 45).

Zur ersten Gruppe gehören diejenigen Gebilde, die unvermittelt mit scharfer Grenze aufhören: die Pfeiler- und die inneren und äußeren Härchenzellen. Nachdem sie unter Verjüngung des Ductus cochlearis gegen den Vorhof hin an der allgemeinen Verkleinerung des Schneckencanales theilgenommen haben, hören sie plötzlich auf, an ihre Stelle tritt unvermittelt das flache Bodenepithel des Blindsackes. Im selben Radiärschnitte schwinden auch die Nervenfasern und die Theile der Labyrinthkapsel, welche die Nerven bis an die Papille begleiten: die beiden Platten der Lamina spiralis ossea. An diese schließt sich der knöcherne Vorhofboden an.

Es muss hier erinnert werden, dass die Nervenfasern nicht in radiärer Richtung, sondern im Bogen rückläufig vom Ganglion spirale gegen die Papille verlaufen, oder, im Sinne der Nervenleitung, dass die Nervenfasern so gegen das Ganglion ziehen, dass sie auf ihrem Wege von der Basis gegen die Spitze vorrücken. An den Radiärschnitten des Übergangstheiles finden sich daher schließlich nur mehr die Theile der Nervenfasern im Schnitte getroffen, die der Papille ganz nahe gelegen sind. So wie nun die Nervenfasern mit einem nach innen und hinten gehöhlten Rande an der Schneckenbasis enden, so geht in derselben Linie auch der axiale Theil der Lamina spiralis ossea in den Vorhofboden über, und der Verschluss der Labyrinthkapsel am blinden Ende der Scala tympani erfolgt dadurch, dass der axiale Theil der Lamina spiralis und die Lamina spiralis secundaria sich mit dem Vestibulumboden vereinigen. Der periphere Theil der Lamina spiralis ossea hört am Vorhofe zugleich mit den Nervenfasern der Schnecke auf. Die Ansicht der Autoren (Reichert u. a.), der Abschluss komme dadurch zustande, dass die Lamina spiralis ossea mit der Lamina spiralis secundaria verschmilzt, ist nicht richtig. Außerdem liegt der periphere Rand des primären Spindelblattes wesentlich höher als der freie Rand des secundären Blattes, so dass sie, in ihrer Richtung bleibend, gar nicht zum gegenseitigen Schlusse gelangen könnten. Das secundäre Spindelblatt kann daher auch als schmaler, in die Schnecke fortgesetzter Theil des Vestibulumbodens betrachtet werden.

Der zweiten Gruppe sind diejenigen Elemente zuzuzählen, welche unter allmählicher Umformung sich ohne lineare Grenze in das Blindsackepithel fortsetzen oder unter allmählicher Verkleinerung in ihm

Digitised by the Harvard University, Ernst Mayr Library of the Museum of Comparative Zoology (Cambridge, MA); Original Download from The Biodiversity Heritage Library http://www.biodiversitylibrary.org/; www.biologiezentrum.at

enden. Es sei gleich hier bemerkt, dass die Gebilde dieser Gruppe sich weiter als die der ersten gegen den Blindsack, zum Theile ein ziemliches Stück in ihn selbst erstrecken.

In dieser Art enden die Membrana propria der Basilarmembran und die glashelle Zone der Crista basilaris, die, wie oben ausgeführt worden ist, sich unter allmählicher Verschmälerung in den Blindsack verlieren. Ebenso verstreichen der Limbus spiralis und die Membrana Corti: die letztere wird schon im Vorhofabschnitte verschmälert gefunden und hört (in Flächenansicht) mit schmalem, zugespitztem Ende auf. Am Limbus spiralis reicht das Labium vestibulare ebenso weit gegen den Blindsack wie die Cortische Membran. Nach ihrem Aufhören nimmt der Limbus Hügelform an und verflacht allmählich: sein bindegewebiger Abschnitt (Substantia propria und periostale Schichte) geht in das Bindegewebspolster des Ductus reuniens und des Blindsackes über, die an dieser Stelle miteinander vereinigt sind, das hakenförmig vorspringende Labium vestibulare schwindet. Die kernlose Zone der Crista spiralis endet unter zunehmender Abflachung.

Im oberen Theile des Limbus, nahe der gewölbten, dem Lumen zugekehrten Oberfläche finden sich radiär geordnete Kernreihen, die an der Ursprungslinie der Reissnerschen Membran beginnen und bis in das Labium vestibulare nach außen reichen. Diese Kerne gehören Zellen an, die sich vom Epithel des embryonalen Ductus cochlearis herleiten und den epithelialen Theil des Limbus spiralis bei vollendeter Entwicklung darstellen.

Diese cylindrischen Zellen, die sonst mit ihren Basalenden continuierlich in die kernlose Zone übergehen, setzen sich unter allmählicher Verflachung in das platte Bodenepithel des Blindsackes fort. Die radiären Kernreihen nehmen unregelmäßige Gestalt an, senden seitliche Fortsätze aus, die Zellen werden, wie Flächenschnitte sehr deutlich zeigen (Taf. IX, Fig. 63, *a*, Dr.[1]), kleiner, so dass nun die rundlichen Kerne dichter bei einander stehen, und so ist ein allmählicher Übergang in das Bodenepithel des Blindsackes einerseits, in das Epithel der anliegenden Wand des Ductus reuniens anderseits gegeben (Taf. IX, Fig. 63). Ein ähnlicher Übergang ist auch bezüglich der Hensenschen, Claudiusschen und Böttcherschen Zellen und des Epithels des Sulcus spiralis internus und externus zu bemerken, die alle unter Abplattung und Verkleinerung im Bodenepithel des Blindsackes und des Ductus reuniens enden (Taf. IX, Fig. 59, *b*).

Einer dritten Gruppe gehören diejenigen Theile an, welche der Ductus cochlearis und der Blindsack in gleicher Weise besitzen, und da sie zu einer Zeit, zu welcher sich der Blindsack als rein epitheliale Knospe anlegt, am Schneckencanale bereits vorhanden sind, so glaube ich annehmen zu können, das sie sich von diesem her auf den Blindsack fortgesetzt haben: hieher ist das Ligamentum spirale zu zählen, das mit der Crista basilaris nur ein kleines Stück, mit der Stria vascularis bis in den Grund des Caecum, mit seinem bindegewebig faserigen Theile über den Blindsack hinaus nach innen und hinten bis an die Crista ampullaris inferior fortgesetzt ist.

C. Übergang der vestibularen Wand des Schneckencanales auf den Vorhofblindsack.

Die Vestibularwand des Schneckencanales setzt sich am Vorhofe continuierlich einerseits in die freie Wand des Ductus reuniens, anderseits in die obere Wand des Vorhofblindsackes fort. Diese Wandtheile stimmen in ihrer Structur untereinander vollständig überein. Die Zellkerne werden, namentlich in der Membrana vestibularis, über die Oberfläche der Gewebsplatte vorragend gefunden.

Bezüglich der Scalen ist zu erwähnen, dass sich an der Scala vestibuli im Bereiche des Blindsackes der Übergang in die Cysterna perilymphatica vestibuli vollzogen hat. Die Scala tympani verkleinert sich gegen ihr blindes Ende und ist im Radiärschnitte nach unten außen von der Membrana tympani secundaria begrenzt. Gegen den Blindsack hin nähert sich die Membran der Lamina spiralis ossea, und zwar der Unterlippe derselben und inseriert an ihr, so dass jetzt im Schnitte die Membran aus zwei Abschnitten besteht, von welchen sich der eine vom oberen Rande, der andere vom unteren Rande des Schneckenfensters zur Lamina spiralis begibt. Beide Theile werden dadurch von einander getrennt, dass ihre Insertionslinien an der Lamina spiralis nach hinten divergieren.

Für die Betrachtung des Vorhofendes kommt hier nur der obere Abschnitt der Scala tympani in Betracht, der zwischen dem oberen Theile der Membrana tympani secundaria und der Membrana basilaris

Digitized by the Harvard University, Ernst Mayr Library of the Museum of Comparative Zoology (Cambridge, MA); Original Download from The Biodiversity Heritage Library http://www.biodiversitylibrary.org/; www.biologiezentrum.at

gelegen ist. Im Verlaufe gegen den Blindsack vereinigt sich nun zunächst die Lamina spiralis secundaria mit dem Vestibulumboden, wodurch der obere Theil der Scala tympani in zwei weitere Räume gesondert wird. Die Scala tympani findet endlich ihr blindes Ende dadurch, dass die Basilarmembran sich mit ihrer bindegewebigen Unterlage auf die Knochenplatte lagert, und dass von unten her die obere Lamelle der Membran des runden Fensters sich mit ihr verbindet (Taf. IX, Fig. 56—59).

Wir können daher im Übergangstheile an der Scala tympani drei Formen unterscheiden:

1. einen am weitesten vorne gelegenen Abschnitt, an welchem die Membran des runden Fensters einen Theil der Begrenzung bildet;

2. einen mittleren, an welchem durch die Insertion der Membrana tympani secundaria an der Lamina spiralis ossea ein oberer und ein unterer Scalenabschnitt entsteht;

3. ein innerer, hinterer, der dem oberen Abschnitte angehört und durch die Zwischenschiebung der Knochenlamelle (Taf. IX, Fig. 56, Lss., Fig. 57, *a*) rasch verödet.

Vergleicht man nun diese Formen der Scala tympani mit dem Übergangstheile des Schneckencanales, so ergibt sich:

1. Die Papilla acustica reicht in functionsfähigem Zustande ebensoweit nach hinten und einwärts gegen den Vorhof als die Scala tympani.

2. Das Stück der Papille, das in den Bereich der durch die Knochenlamelle neuerdings getheilten Scala tympani zu liegen kommt, ist besonders durch die Größenabnahme der Pfeiler- und Härchenzellen charakterisiert. In demselben Radius, in welchem der obere Raum (zwischen Knochenplatte und Spiralmembran) verödet, schwinden die Härchen- und Pfeilerzellen.

Wie weit reicht nun der Blindsack und welche Grenze ist zwischen dem Vorhofabschnitte und dem Blindsacke gegeben, nachdem er sich durch seine Form nicht mehr scharf vom Vorhofabschnitte des Schneckencanales sondern lässt?

Die Grenze liegt in jenem Radiärschnitte, in welchem die functionstüchtige Nervenendstelle der Schnecke ihr Ende erreicht hat, und dieses Ende ist gegeben:

1. durch den unvermittelten Schwund der Härchen- und Pfeilerzellen;

2. durch die Verödung, beziehungsweise blinde Endigung der Scala tympani und die Fixation der Membrana basilaris auf einer unbeweglichen (knöchernen) Unterlage.

Für die Definition der Begrenzung des Vorhofblindsackes gegen den Schneckencanal sind diese Formänderungen vollkommen ausreichend.

Wie nun die Radiärschnitte zeigen und auch am Flächenpräparat deutlich zu sehen ist, vollzieht sich der Übergang im Bereiche der trichterförmig gegen den Schneckencanal erweiterten Mündungsöffnung des Ductus reuniens. Nach der ursprünglichen Blindsackanlage mündete der Ductus reuniens in den Schneckencanal und der Blindsack war jenseits der Mündungsstelle gelegen: Es hat sich somit im Entwicklungsgang eine geringe Verschiebung des Mündungsgebietes hergestellt.

Am 34·5 *mm* langen Embryo zieht das Ligamentum spirale den ganzen Blindsack entlang, ja ist sogar über sein blindes Ende fortgesetzt, ebenso zieht sich die gefäßreiche Schichte des Ligaments bis in den Grund des Blindsackes allerdings noch nicht in der scharfbegrenzten Form der späteren Stria vascularis. Die cortische Membran endet unter allmählicher Verschmälerung.

Am 46 *mm* langen Embryo enthält der gefäßreiche Abschnitt des Ligamentum spirale bereits Pigmenteinlagerungen. Auch lässt sich bereits erkennen, dass in der Papille in der Richtung gegen den Blindsack die Pfeiler- und Härchenzellen zunächst schwinden, während die übrigen Zellen der Papilla basilaris noch ein kleines Stück weit fortgesetzt sind und unter Abflachung in d Plattenepithel der basalen Blindsackwand übergehen.

Die Bildung der Scalen beginnt an der Schneckenbasis, im Fortschreiten ihrer Entwicklung gegen das obere Schneckenende ist die Scala vestibuli der Scala tympani, wie schon Böttcher hervorgehoben hat, weit voraus. Aber auch in der Richtung gegen den Vorhof setzt die Scala tympani ihre Entwicklung fort, nachdem noch am 34·5 *mm* langen Embryo das dem Blindsacke benachbarte Stück des Vorhofabschnittes auf einer ziemlich dichten Mesodermlage ruht. Am 46 *mm* langen Embryo hat die Scala tympani gegen den Vorhof hin definitive Ausdehnung erlangt, indem sie ebensoweit nach hinten, innen reicht, als sich die Pfeiler- und Härchenzellen erstrecken. In diesem Stadium ist die Lamina spiralis secundaria noch nicht sichtbar (Taf. VII/VIII, Fig. 51), sondern es verschmilzt der Knorpelrahmen des Schneckenfensters mit dem Vestibulumboden.

Digitised by the Harvard University, Ernst Mayr Library of the Museum of Comparative Zoology (Cambridge, MA); Original Download from The Biodiversity Heritage Library http://www.biodiversitylibrary.org/; www.biologiezentrum.at

Am 57 *mm* langen Embryo erscheint nun auch die Lamina spiralis accessoria als breite, zum Theile knorpelige Leiste am oberen Rande des Schneckenfensters, die Lamina spiralis ossea ist im peripheren Antheile noch nicht vollständig entfaltet, im übrigen zeigt sie bereits Verknöcherung. Die Scala tympani ist an der Schneckenwurzel noch nicht wegsam.

Am 70 *mm* langen Embryo bietet der Blindsack schon ein dem erwachsenen Zustande ähnliches Verhalten.

Am 77 *mm* langen Embryo hat auch die Stria vascularis am Blindsacke bestimmt begrenzte Form angenommen. Bald sind die beiden Spiralblätter im Vorhoftheile vollständig entwickelt (80 *mm* langer Embryo) und verknöchert und enden am Vorhofe wie im erwachsenen Zustande. Auch die Beziehungen zwischen dem Neuroepithel des Ductus cochlearis und dem Bestande der Scala tympani am Übergangstheile richten sich nach den oben über das erwachsene Thier mitgetheilten Befunden: beide enden im gleichen Ductusradialschnitte.

Damit ist die Gewebsentwicklung in Bezug auf die Anordnung der Zellen und die gegenseitigen topischen Beziehungen dieser Gewebsabschnitte vollendet und die Änderungen, die sich im weiteren Wachsthume einstellen, entsprechen fast ausschließlich nur der Größenzunahme, welche das ganze Labyrinth postembryonal erfährt. Noch ist an die geringe Entfernung des Vorhoftheiles der Schnecke von der freien Sacculuswand zu erinnern, die eine starke Krümmung des Ductus reuniens im Gefolge hat. Sie hängt mit der mächtigen Ausbildung des Promontorium und des runden Fensters zusammen: dadurch, dass sich das runde Fenster förmlich aufrichtet, wird der Ductus cochlearis, der ja den oberen Contour des Fensters umkreist, nach auf- und einwärts gegen den Sacculus hin verschoben.

Literatur.

Die Autoren fassen insgemein den Vorhofblindsack als unteres, beziehungsweise Vorhofende des Schneckencanales auf und setzen ihn in vollkommene Analogie mit dem oberen, dem Kuppelende des Canales, dem Kuppelblindsacke. Weiter wird übereinstimmend angegeben, dass der Vorhofblindsack durch die eigenthümliche Art der Verbindung des Ductus reuniens mit dem Ductus cochlearis, welche nach dem Typus der Insertion des Dünndarmes am Dickdarme erfolgt, zustandekommt. Der Blindsack wird lediglich durch die Stelle der Einmündung des Ductus reuniens in den Ductus cochlearis von letzterem geschieden, wobei es unentschieden bleibt, ob die der Mündungsöffnung entsprechende Region dem Ductus cochlearis oder dem Caecum vestibulare angehört.

Als besonderer Abschnitt wurde somit der Blindsack von den Autoren erkannt, dieselben betrachten jedoch den Blindsack nur als einen topographisch selbständigen Abschnitt der Schnecke, der das Vorhofende des Ductus cochlearis darstellt.

Über die Genese des Blindsackes ist nur bekannt, dass er in einem Stadium (des Schafembryo), in welchem Canalis cochlearis und Ductus reuniens bereits aufgetreten sind, noch nicht vorhanden ist [Böttcher (l. c.)]. Diese Thatsache lehrt, dass der Vorhofblindsack ein Product späterer Bildung ist, ließe jedoch drei Möglichkeiten seiner Genese zu, wonach er als dem Ductus reuniens oder dem Ductus cochlearis zugehörend oder als selbständig sich entwickelnder Labyrinthabschnitt zu betrachten wäre.

In Beziehung auf die Enden der Lamina spiralis membranacea an der Basis und an der Kuppel, finde ich bei Hensen (9) Folgendes angegeben: »Anfang und Ende ergeben sich einfach dadurch, dass die beiden gegenüberliegenden Ansätze der Membran, nämlich das Ligamentum spirale und die Zähne in einem Bogen verschmelzen, jedoch beginnt die Lamina an der Wurzel (sc. der Schnecke) ganz schmal, am Hamulus aber endet sie sehr breit. An der Radix verflacht sich der Sulcus, die Vorragung der Zähne wird schlanker, dann kürzer und schwindet zuletzt ganz, indem die Zähne sich in den Canalis reuniens verlieren«.

Die Membrana Corti endet am Vorhof zugleich mit den Zähnen der Papille.

Auch Reichert (l. c.) hebt ausdrücklich hervor, dass am Blindsacke an der Paukenwand kein cortisches Organ mehr gefunden werde.

Eine kurze, zutreffende Beschreibung des Baues des menschlichen Vorhofblindsackes ist bei Schwalbe (l. c.) gegeben.

Steinbrügge (26) hat das Labyrinth des erwachsenen Menschen untersucht. Er sagt über das eigentliche Ende, beziehungsweise den Anfang des Cortischen Organes am Vorhofblindsacke nichts Bestimmtes aus, vermuthet aber wegen der hier noch gefundenen Nervendurchschnitte, ferner wegen des Vorhandenseins der Cortischen Membran, dass auch das Cortische Organ sich noch eine Strecke weit in functions-

Digitised by the Harvard University, Ernst Mayr Library of the Museum of Comparative Zoology (Cambridge, MA); Original Download from The Biodiversity Heritage Library http://www.biodiversitylibrary.org/; www.biologiezentrum.at

fähigem Zustande in den Vorhofblindsack hinein mit bogenförmiger Krümmung fortsetzt. Es sei zugleich zu berücksichtigen, dass auch die Membrana basilaris hier noch schwingungsfähig erscheint.

Ich kann Steinbrügge nach meinen eigenen Untersuchungen am erwachsenen Menschen nicht beistimmen, ich habe am Menschen das Verhalten des Blindsackes und der Endigung der Papilla basilaris cochleae durchaus mit dem Ergebnisse meiner Untersuchung am Meerschweine in Einklang stehend gefunden. Der menschliche Blindsack besitzt sicher keine Papille, es erstrecken sich auch keine Nervenfasern an ihn heran und die schwingungsfähige Basilarmembran endet mit der Papille selbst.

3. Zur Phylogenese der Pars inferior labyrinthi der Wirbelthiere.

Versuch der phylogenetischen Deutung des Ductus reuniens und des Caecum vestibulare der höheren Säugethiere.

Was die Homologisierung der einzelnen Abschnitte der Pars inferior im Bereiche des Wirbelthiergehörorganes betrifft, so ist als älteste Ansicht die Cuviers (7) zu nennen: der Sacculus der Amphibien sei das Homologon der Schnecke. Windischmann (27) trat gegen diese Ansicht auf und stellte die Existenz einer Cochlea und eines runden Fensters für die Amphibien in Abrede.

Nach Hensen (l. c.) sollte der Sacculus rotundus der Säuger der Lagena der Vogelschnecke entsprechen. Diese Ansicht folgte im wesentlichen aus dem Umstande, dass der Ductus utriculosaccularis Hensen nicht bekannt war. Bis zur Entdeckung des Ductus reuniens durch Hensen wird ja der Sacculus als allseitig geschlossene, rundliche, dem Recessus sphaericus anliegende Blase beschrieben. Nun wird ein Canal nachgewiesen, der diese Blase mit dem Schneckenrohre verbindet, so dass jetzt der Sacculus sich als Anhangsgebilde des Schneckencanales darstellt und als solches mit der Lagena verglichen wird.

Durch die vergleichend-anatomischen Untersuchungen von Hasse (8), Kuhn (15) und Retzius (21—23) ergab sich endlich, dass der Sacculus der Säuger und seine Nervenendstelle dem als Sacculus bezeichneten Abschnite und der Macula acustica sacculi der ganzen Wirbelthierreihe homolog sei und, dass die Nervenendstelle der Säugethierschnecke der Papilla basilaris entspreche, welche den Fischen fehlt und an den Amphibien in der Wirbelthierreihe zum erstenmal auftritt. Damit war die Vergleichung vom Standpunkte des Säugethierlabyrinthes erschöpft, da seine Pars inferior nur diese beiden Nervenendstellen besitzt.

In der Wirbelthierreihe kommen jedoch noch zwei andere Neuroepithel tragende Abschnitte in Betracht:

1. Die Lagena mit der Macula acustica lagenae, welche einerseits tiefstehenden Wirbelthieren, den Cyclostomen, anderseits hochentwickelten, den Säugern, fehlt. Das Homologon der Lagena, des membranösen Abschnittes, in welchem zumeist die Macula lagenae gelegen ist, sollte der Kuppelblindsack, die Schneckenspitze der Säugethiere, bilden. Die Macula lagenae findet sich beim Säuger nicht.

2. Die Pars neglecta mit der Macula neglecta (Retzius), die ursprünglich als Pars initialis cochleae bezeichnet und mit dem Anfangstheile des Schneckencanales und seiner Nervenendstelle in Homologie gebracht worden ist.

Dass die Nervenendstellenanlage des embryonalen Ductus reuniens kein phylogenetisches Novum darstellt, ist sicher: deutet ja ihr ganzer Entwicklungsgang auf ein in Rückbildung begriffenes Gebilde, das in gut ausgebildetem Zustande wohl bei anderen Wirbelthieren zu finden ist. Wollen wir daher für die Maculaanlage des Ductus reuniens und durch diese für den Ductus selbst im Bereiche des Wirbelthierlabyrinthes ein Homologon aufstellen, so ist nach dem oben Gesagten nur zwischen Macula lagenae und Macula neglecta, beziehungsweise zwischen Lagena und Pars neglecta zu entscheiden.

Ich selbst habe *Tropidonotus natrix* und *Rana fusca* untersucht, und beziehe mich im übrigen auf die Angaben von Hasse, (l. c.) und Retzius (l. c.).

Die Papilla lagenae tritt zuerst bei den Ganoiden auf, bei welchen sie nicht in einer eigenen Ausstülpung, sondern im Sacculus selbst gelegen ist und mit der Macula sacculi, mit der sie im feineren Baue durchaus übereinstimmt, zusammenhängt.

Digitised by the Harvard University, Ernst Mayr Library of the Museum of Comparative Zoology (Cambridge, MA); Original Download from The Biodiversity Heritage Library http://www.biodiversitylibrary.org/; www.biologiezentrum.at

Die Teleostier lassen bereits eine Lagena cochleae als mützenförmige Ausstülpung des oberen, hinteren Sacculusendes erkennen.

Unter den Elasmobranchern ist bei *Chimaera* die Lagena als besondere Ausstülpung des Sacculus nicht entwickelt, die biscuitförmige, im Sacculus befindliche Macula acustica besteht aus einer vorderen, größeren Partie, der Macula sacculi, und einem hinteren, kleineren, mit der ersten in Zusammenhang stehenden Abschnitt: der Macula lagenae.

Bei den Haien ist als Ausstülpung des hinteren Sacculusendes die Lagena sichtbar, die in ihr gelegene Macula lagenae hängt mit der Macula sacculi zusammen.

Scylla besitzt eine Lagena mit einer isolierten Papilla lagenae. Die Wand der Lagena stimmt ganz mit der des Sacculus überein, ihre Papilla acustica ist ebenso gebaut wie die Maculae und Cristae acusticae. Auf ihr ruht ein Otolith, welcher wie der der Macula sacculi gebaut ist, mit dem er gewöhnlich auch zusammenhängt.

Unter den Amphibien finden sich bei den Anuren drei Ausstülpungen des Sacculus: Pars neglecta, Lagena cochleae und Pars basilaris (cochleae).

Bei *Proteus* liegt die Lagena am hinteren Umfange des Sacculus an seiner medialen Wand. Bei *Siredon* endlich findet sich am oberen Ende der Lagena als Verdickung der Wand und des Epithels die von der Papilla lagenae abgetrennte Pars basilaris. Ähnlich verhalten sich auch die höheren Urodelen, bei welchen die Papilla basilaris noch in der Lagena cochleae gelegen ist. *Caecilia annulata* besitzt keine Pars basilaris cochleae.

Die Reihenfolge der phylogenetischen Entstehung ist also:

1. Macula sacculi,
2. Papilla lagenae,
3. » basilaris

und die Entstehung erfolgt nach dem Typus, welchen ich in dem beigegebenen Schema veranschaulicht habe (Fig. 2).

Fig. 2. Schema der Phylogenese der Pars inferior der Fische und Amphibien.

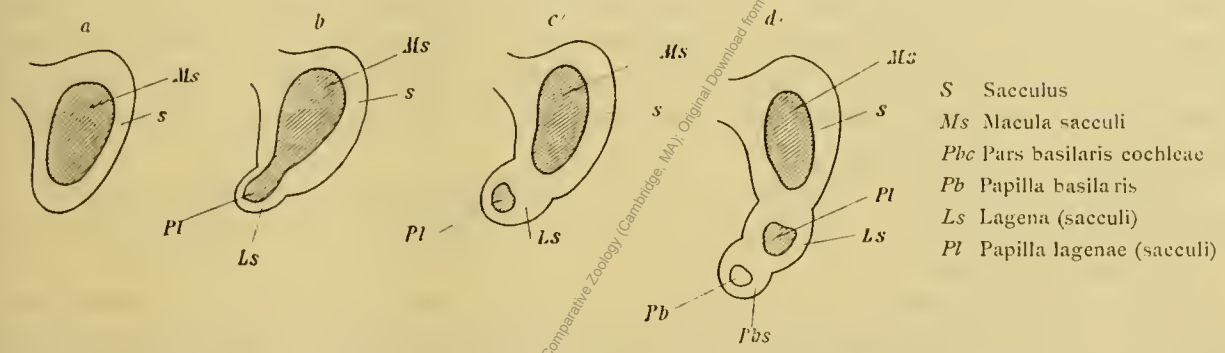

In einer schematisch geradegestreckt als Schlauch verlaufenden Pars inferior der Amphibien finden sich die drei Nervenendstellen thatsächlich *(Proteus)* in der Reihenfolge, dass die Papilla lagenae zwischen Macula sacculi und Papilla basilaris, also proximal von dieser letzteren gelegen ist.

Fig. 3. Schema der Pars inferior der Reptilien und Vögel.

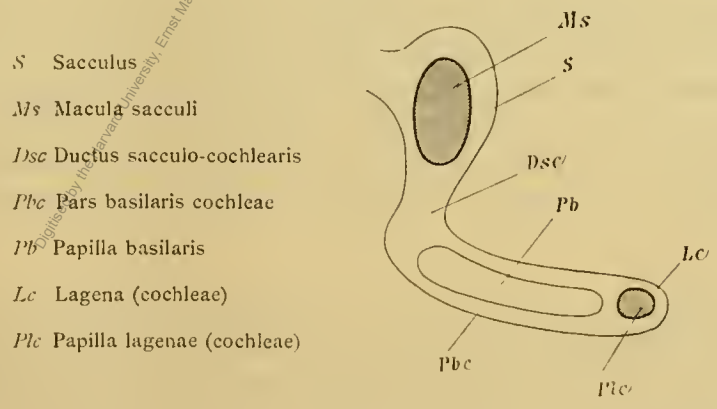

Bei den Reptilien und Vögeln ändert sich nun das Verhalten der Lagena: Es tritt ein Verbindungscanal zwischen der Pars basilaris und dem Sacculus auf: Canalis sacculocochlearis reuniens der Autoren, der das obere Ende des Schneckenrohres darstellt. Am unteren Ende des Schneckenrohres findet sich die Lagena mit der Papilla lagenae.

Digitised by the Harvard University, Ernst Mayr Library of the Museum of Comparative Zoology (Cambridge, MA); Original Download from The Biodiversity Heritage Library http://www.biodiversitylibrary.org/; www.biologiezentrum.at

Setzen wir hier wieder die schematisch schlauchartig gestreckte Pars inferior voraus, so ist jetzt die Reihenfolge der Nervenendstellen: Macula sacculi, Papilla basilaris, Papilla lagenae, und die Papilla lagenae ist jetzt distal von der Papilla basilaris gelegen (Fig. 3).

Gewiss lässt sich nun mit einigem guten Willen dieses Verhalten aus dem bei den Amphibien und Fischen gefundenen ableiten, sind ja bei noch so naheliegenden und sicheren Homologien Zwischenglieder nöthig, die wir uns construieren, und die in der Natur nicht beobachtet werden, aber nach den rein topischen Verhältnissen gelange ich zur Anschauung, dass hier mit dem einheitlichen Namen »Lagena« zwei verschiedene, durchaus ungleiche Dinge bezeichnet worden sind: sollte die Lagena der Fische und Amphibien dem Abschnitte homolog sein, der bei den Reptilien und Vögeln Lagena genannt wird, so müsste bei den Amphibien die Pars basilaris cochleae zwischen Macula sacculi und Papilla lagenae entstehen, nicht aber als Anhanggebilde der Lagena. Dann läge einheitlich der »Lagena« genannte Abschnitt mit seiner Nervenendstelle distal von der Pars und Papilla basilaris. Dies ist aber nicht der Fall und daher schlage ich vor, zwei »Lagenae« von einander zu unterscheiden:

1. Die Lagena der Fische und Amphibien als Lagena sacculi, die sich als Ausstülpung des Sacculus entwickelt, mit dessen Nervenendstelle die Papilla lagenae ursprünglich zusammenhängt. Sie ist von der Papilla basilaris, sobald diese auftritt, proximal gelegen.

2. Die Lagena der Reptilien und Vögel als Lagena cochleae, die distal von der Pars basilaris gelegen ist und sich als Anhanggebilde der Pars basilaris darstellt. Sie ist das Homologon der Schneckenspitze der Säuger, bei welchen sie aber eine Nervenendstelle, wie bei den Amphibien und Vögeln, nicht mehr enthält.

Vergleichen wir nun die Phylogenese der Papilla lagenae der Fische und Amphibien mit der Ontogenese des Nervenendstellenrudimentes, das ich im Ductus reuniens des Meerschweines gefunden habe, so ergibt sich nach jeder Richtung Übereinstimmung: Wie die Papilla lagenae ursprünglich (bei den Fischen) mit der Macula sacculi zusammenhängt und sich bei den Amphibien von ihr sondert, so fand sich auch die Maculaanlage des Ductus reuniens des Meerschweines bis zum Alter des 26 *mm* langen Embryo mit der Macula sacculi in Zusammenhang befindlich, an älteren Stadien, vom 34·5 *mm* langem Embryo angefangen, von ihr getrennt. Und in gleicher Weise wie die Papilla der Lagena sacculi mit der Macula sacculi stimmt im feineren Baue die Nervenendstelle des Ductus reuniens, solange sie sich progressiv entwickelt, also etwa bis zum 26 *mm* langen Embryo, mit der Maculaanlage des Sacculus überein.

Danach erscheint die Maculaanlage des Ductus reuniens des Meerschweines der Papilla lagenae der Fische und Amphibien, der Ductus reuniens selbst der Lagena sacculi dieser Thiere homolog[1].

Was nun den Vorhofblindsack anlangt, so ist daran zu erinnern, dass ich ihn in verhältnismäßig später Zeit zur Entwicklung gelangend gefunden habe, und dass er von vorneherein rein epithelialen Charakter zeigt. Ich glaube daher, gerade mit Hinsicht auf die am Ductus reuniens erhobenen Befunde behaupten zu dürfen, dass der Vorhofblindsack in der Reihe des Gehörorganes der Wirbelthiere ein Homologon in Form eines eine Nervenendstelle tragenden Abschnittes nicht besitzt.

Zu einer vollkommenen Sicherheit der Anschauung vorzudringen, wird erst möglich sein, wenn vollständige, vergleichende Untersuchungsreihen des Säugethierlabyrinthes nach den einzelnen Ordnungen der Säugethiere vorliegen, wobei, wie schon Retzius hervorgehoben hat, den Monotremen eine ganz besondere Bedeutung zukommen wird. Herr Prof. R. Semon hatte die Freundlichkeit, mir die Untersuchung der Entwicklung und des Baues des inneren Gehörorganes der Monotremen an seinem Echidnamateriale zu übertragen, und ich hoffe, zur Klärung der oben erörterten Fragen in nicht zu ferner Zeit beitragen zu können.

---

[1] Trotz dieser Ähnlichkeiten, die von vorne herein für den Nachweis der Homologie der Lagena der Fische und Amphibien mit dem Ductus reuniens der Säugethiere zu genügen scheinen, ist die Möglichkeit nicht von der Hand zu weisen, dass es sich in der Maculaanlage des Ductus reuniens um die bisher bei den Säugethieren auch in Rudimenten vergeblich gesuchte Macula neglecta Retzii handelt, wenn auch diese Annahme bei den bestehenden topischen Verschiedenheiten der beiden Gebilde meines Erachtens wenig Wahrscheinlichkeit für sich hat.

Digitised by the Harvard University, Ernst Mayr Library of the Museum of Comparative Zoology (Cambridge, MA); Original Download from The Biodiversity Heritage Library http://www.biodiversitylibrary.org/; www.biologiezentrum.at

Literaturverzeichnis.

1. Alexander G., Ein Beitrag zur Technik der Anfertigung von Celloïdinschnittserien. Zeitschrift f. wissenschaftl. Mikroskopie, Bd. XIII.
2. — Zur Technik der Wachsplattenreconstruction: Über Richtungsebenen. Zeitschrift f. wissenschaftl. Mikroskopie. Bd. XIV.
3. Altmann, Über embryonales Wachsthum. Leipzig, 1881.
4. Ayers, A contribution to the morphology of the vertebrate ear, with a reconsideration of its functions. Journal of Morphology IV. 1892, p. 1.
5. Boettcher A., Über Entwicklung und Bau des Gehörlabyrinthes nach Untersuchungen an Säugethieren. Dresden, 1869.
6. Carl A., Beiträge zur Morphologie des Utriculus, Sacculus und ihrer Anhänge bei den Säugethieren. Hasse, Anatom. Studien. 1873.
7. Cuvier, Leçon d'anatomie comparée. Paris. 1805 und Rapport à l'academie des sciences, 1830 [1].
8. Hasse C., Die vergleichende Morphologie und Histologie des häutigen Gehörorganes der Wirbelthiere. Anatomische Studien. 1873. Supplem.
9. Hensen V., Zur Morphologie der Schnecke des Menschen und der Säugethiere. Zeitschrift f. wissenschaftl. Zoologie. 1863. Bd. 13.
10. Hertwig O., Lehrbuch der Entwicklungsgeschichte, Jena, 1898.
11. Keibel F., Über die Entwicklung des Labyrinthanhanges. Anatom. Anzeiger, Bd. XVI, 19.
12. Koganei, Untersuchungen über die Histiogenese der Retina, Archiv f. mikrosk. Anatomie. Bd. XXIII.
13. Kollmann J., Lehrbuch der Entwicklungsgeschichte des Menschen. Jena. 1898.
14. Krause R., Entwicklungsgeschichte der häutigen Bogengänge, Archiv f. mikrosk. Anatomie, Bd. 35.
15. Kuhn, Über das häutige Labyrinth der Amphibien. Arch. f. mikr. Anat., Bd. 17.
16. Merk L., Über die Anordnung der Kerntheilungsfiguren im Centralnervensystem und der Retina bei Natternembryonen. Sitzungsberichte d. k. Akad., Bd. XCII.
17. — Die Mitosen im Centralnervensystem. Wien. 1887. Denkschriften der kaiserl. Akademie d. Wissensch., Bd. LIII.
18. Netto F., Die Entwicklung des Gehörorganes beim Axolotl. Ein Beitrag zur Embryologie des Amphibienohres. 1898.
19. Poli C., Zur Entwicklnng der Gehörblase bei den Wirbelthieren. Archiv f. mikrosk. Anatomie. Bd. 48.
20. Reichert C. B., Beitrag zur feineren Anatomie der Gehörschnecke des Menschen und der Säugethiere. 1864.
21. Retzius G., Zur Kenntnis des inneren Gehörorganes der Wirbelthiere. Archiv f. Anatomie und Physiologie, 1880.
22. — Das Gehörorgan der Wirbelthiere. 1884.
23. — Das Gehörorgan von Caecilia annulata. Anatom. Anzeiger, 1892.
24. Sarasin P. und H., Über das Gehörorgan der Caeciliiden. Anatom. Anzeiger, 1892.
25. Schwalbe G., Lehrbuch der Anatomie der Sinnesorgane. Erlangen, 1887.
26. Steinbrügge H., Über das Verhalten des menschlichen Ductus cochlearis im Vorhofsblindsacke (Reichert). Anatom. Hefte, 3. Bd., 1894.
27. Windischmann: De penitiori auris in amphibiis structura, Lipsiae, 1831.[1]

[1] Nach Kuhn citiert.

Digitised by the Harvard University, Ernst Mayr Library of the Museum of Comparative Zoology (Cambridge, MA); Original Download from The Biodiversity Heritage Library http://www.biodiversitylibrary.org/; www.biologiezentrum.at

Zeichenerklärung.

Al. Ampulla lateralis.
Ap. » posterior.
As. » superior.
C. Cochlea.
Cfc. Crista fenestrae cochleae.
Cpv. Cysterna perilymphatica vestibuli.
Csl. Canalis semicircularis lateralis
Csp. » » posterior.
Css. » » superior.
Cv. Caecum vestibulare.
Dc. Ductus cochlearis.
De. » endolymphaticus.
Dr. » reuniens.
Dus. » utriculosaccularis.
E. Ectoderm.
G. Ganglion acusticum.
Is. Isthmus sacculi.
Lsp. Lamina spiralis.
Lss. » » secundaria.
Mdr. Macula ductus reunientis.
Ms. » sacculi.
Mts. Membrana tympani secundaria.
Mv. Membrana vestibularis.
Nap. Nervus ampullaris posterior.
Ns. Nervus saccularis.
Pil. Pars inferior labyrinthi.
Pr. Promontorium.
Psc. Plica semicircularis communis.
Psl. » » lateralis.
Psp. » » posterior.
Pss. » » superior.
Pvdc. Pars vestibularis ductus cochlearis.
Rs. Recessus sphaericus.
Ru. » utriculi.
S. Sacculus.
St. Scala tympani.
Sta. Stapes.
Stv. Stria vascularis.
Sup. Sinus utricularis posterior.
Sus. » » superior.
Susa. » » sacculi.
U. Utriculus.
Vb. Vestibulumboden.

Digitised by the Harvard University, Ernst Mayr Library of the Museum of Comparative Zoology (Cambridge, MA); Original Download from The Biodiversity Heritage Library http://www.biodiversitylibrary.org/; www.biologiezentrum.at

Tafel I.

Digitised by the Harvard University, Ernst Mayr Library of the Museum of Comparative Zoology (Cambridge, MA); Original Download from The Biodiversity Heritage Library http://www.biodiversitylibrary.org/; www.biologiezentrum.at

Tafel I.

Fig. 1. Embryo von 2·75 *mm* Länge. Hörgrübchen mit der im Ectoderm gelegenen, nach außen führenden Öffnung (*a*). Plattenmodell[1]. 50 : 1.

" 2. Embryo von 4 *mm* Länge. Die Labyrinthblase steht durch den Ductus endolymphaticus mit dem Hornblatte (*E*) noch in Verbindung, die Verbindungsstelle ist äußerlich als flaches Grübchen erkennbar.

a innerer Pol } des Bläschens.
b äußerer " }

" 3. Embryo von 4½ *mm* Länge. Labyrinthblase, Vorderansicht. Plattenmodell. 50 : 1.

" 4. Object der Fig. 3 von oben gesehen.

" 5. Embryo von 5·5 *mm* Länge. Labyrinthblase, Vorderansicht. Plattenmodell. 50 : 1.

" 6. Embryo von 6 *mm* Länge. Labyrinthblase von vorne, außen gesehen. Plattenmodell. 50 : 1.

" 7. Embryo von 7·5 *mm* Länge. Labyrinthblase. Plattenmodell. 50 : 1. Die Begrenzung der Pars superior gegen die Pars inferior ist durch eine flache Furche gegeben (*a*).

" 8. Object der Fig. 7 in der Ansicht von außen. *a* wie in Fig. 7. 50 : 1.

" 9. Object der Fig. 7 in der Ansicht von innen.

" 10. Embryo von 9·75 *mm* Länge. Labyrinthblase, Vorderansicht. Plattenmodell. 50 : 1.

" 11. Object der Fig. 10 von außen gesehen. 50 : 1.

" 12. Embryo von 10 *mm* Länge. Labyrinthblase von hinten, innen gesehen. Plattenmodell. 50 : 1.

" 13. Object der Fig. 12 von innen gesehen. 50 : 1.

" 14. Object der Fig. 12 von außen gesehen. 50 : 1.

---

[1] Alle Modellabbildungen stellen Objecte der rechten Körperseite dar.

Digitised by the Harvard University, Ernst Mayr Library of the Museum of Comparative Zoology (Cambridge, MA); Original Download from The Biodiversity Heritage Library http://www.biodiversitylibrary.org/; www.biologiezentrum.at

Digitised by the Harvard University, Ernst Mayr Library of the Museum of Comparative Zoology (Cambridge, MA); Original Download from The Biodiversity Heritage Library http://www.biodiversitylibrary.org/; www.biologiezentrum.at

Digitised by the Harvard University, Ernst Mayr Library of the Museum of Comparative Zoology (Cambridge, MA); Original Download from The Biodiversity Heritage Library http://www.biodiversitylibrary.org/; www.biologiezentrum.at

Tafel II.

Digitised by the Harvard University, Ernst Mayr Library of the Museum of Comparative Zoology (Cambridge, MA); Original Download from The Biodiversity Heritage Library http://www.biodiversitylibrary.org/; www.biologiezentrum.at

Tafel II.

Fig. 15. Embryo von 11 *mm* Länge. Membranöses Labyrinth von innen gesehen. Plattenmodell. 50 : 1.
» 16. Object der Fig. 15, Außenansicht. 50 : 1.
» 17. Object der Fig. 15, Vorderansicht. 50 : 1.
» 17*a*. Embryo von 11·5 *mm* Länge. Membranöses Labyrinth von außen gesehen. Plattenmodell. 50 : 1.
» 18. Embryo von 12 *mm* Länge. Membranöses Labyrinth. Außenansicht. Plattenmodell. 50 : 1.
» 19. Object der Fig. 18. Innenansicht. 50 : 1.

Digitised by the Harvard University, Ernst Mayr Library of the Museum of Comparative Zoology (Cambridge, MA); Original Download from The Biodiversity Heritage Library http://www.biodiversitylibrary.org/; www.biologiezentrum.at

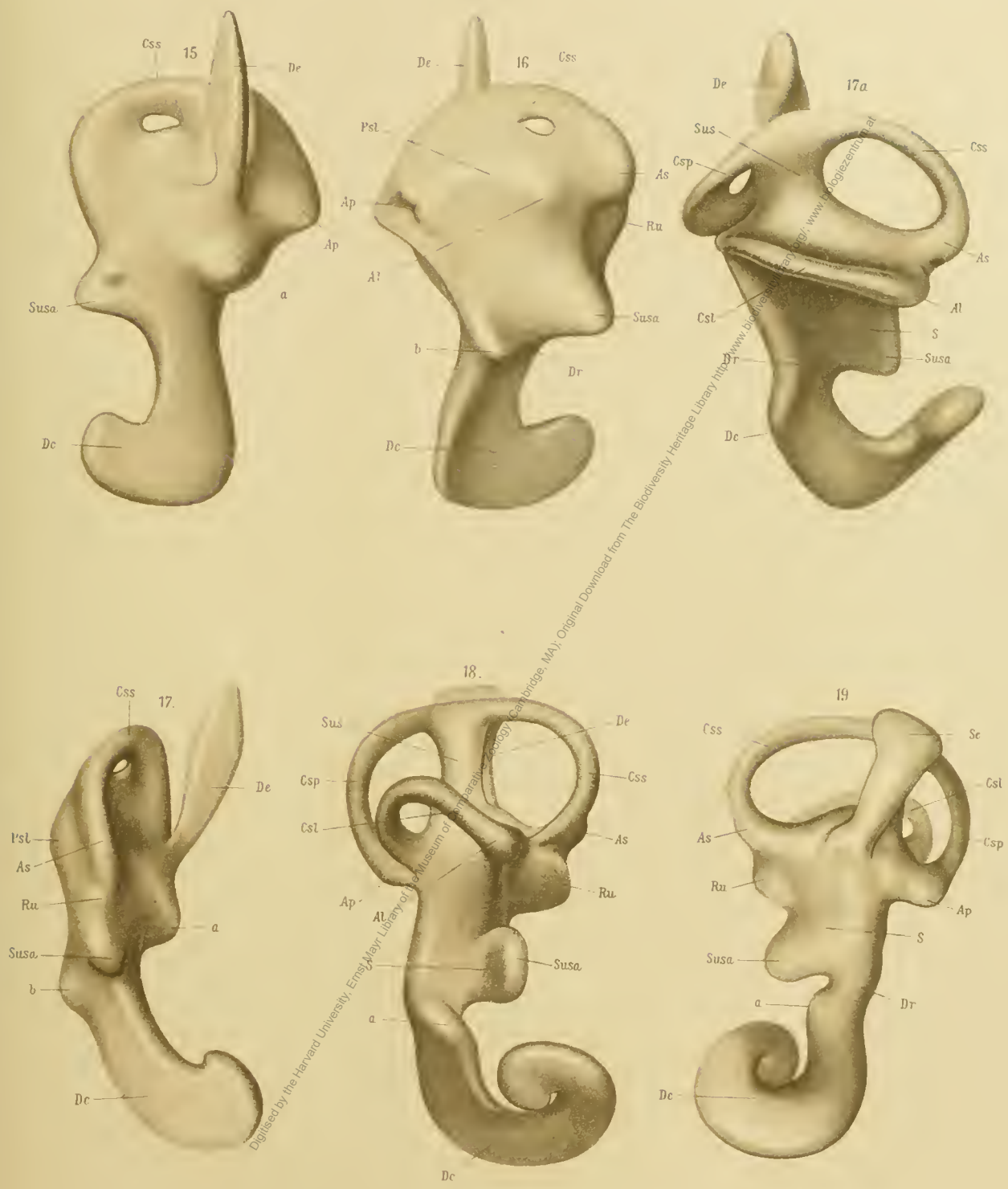

Digitised by the Harvard University, Ernst Mayr Library of the Museum of Comparative Zoology (Cambridge, MA); Original Download from The Biodiversity Heritage Library http://www.biodiversitylibrary.org/; www.biologiezentrum.at

Kerlitz del. Lith. Anst. v. Th. Bannwarth, Wien

Digitised by the Harvard University, Ernst Mayr Library of the Museum of Comparative Zoology (Cambridge, MA); Original Download from The Biodiversity Heritage Library http://www.biodiversitylibrary.org/; www.biologiezentrum.at

Tafel III/IV.

Digitised by the Harvard University, Ernst Mayr Library of the Museum of Comparative Zoology (Cambridge, MA); Original Download from The Biodiversity Heritage Library http://www.biodiversitylibrary.org/; www.biologiezentrum.at

Tafel III/IV.

Fig. 20. Object der Fig. 18. Seitenansicht von außen. 50 : 1.

" 21. Object der Fig. 18. Seitenansicht von innen. 50 : 1.

" 22. Embryo von 16·5 *mm* Länge. Membranöses Labyrinth. Seitenansicht von außen. 50 : 1.

" 23. Object der Fig. 22. Seitenansicht von innen.

" 24. Embryo von 21 *mm* Länge. Vorhofinhalt der Pars inferior labyrinthi (Sacculus, Ductus reuniens, Caecum vestibulare, Vorhofabschnitt des Schneckenecanales). Seitenansicht. Plattenmodell. 50 : 1.

" 25. Object der Fig. 24 von außen gesehen. 50 : 1.

" 26. Embryo von 24·5 *mm* Länge. Vorhofinhalt der Pars inferior labyrinthi von außen gesehen. Plattenmodell. 50 : 1.

" 27. Object der Fig. 26. Innenansicht. 50 : 1. Die hellblauen Flächen der Fig. 27—32 entsprechen der Ausdehnung der Nervenendstellen.

" 28. Embryo von 34·5 *mm* Länge. Vorhofinhalt der Pars inferior labyrinthi, von innen gesehen. Plattenmodell. 50 : 1.

" 29. Embryo von 57 *mm* Länge. Vorhofinhalt der Pars inferior labyrinthi, Seitenansicht. Plattenmodell. 50 : 1.

" 30. Embryo von 70 *mm* Länge. Vorhofinhalt der Pars inferior labyrinthi, Seitenansicht. Plattenmodell. 50 : 1.

" 31. Erwachsenes Meerschwein. Vorhofinhalt der Pars inferior labyrinthi, Seitenansicht. Plattenmodell. 50 : 1.

" 32. Object der Fig. 31 in der Ansicht von innen. 50 : 1.

Digitised by the Harvard University, Ernst Mayr Library of the Museum of Comparative Zoology (Cambridge, MA); Original Download from The Biodiversity Heritage Library http://www.biodiversitylibrary.org/; www.biologiezentrum.at

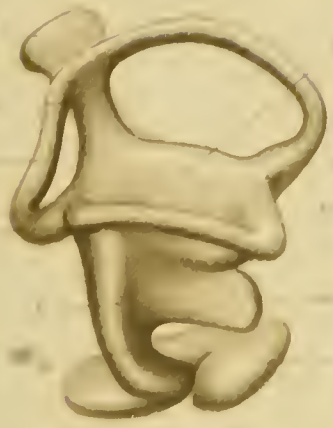

Digitised by the Harvard University, Ernst Mayr Library of the Museum of Comparative Zoology (Cambridge, MA); Original Download from The Biodiversity Heritage Library http://www.biodiversitylibrary.org/; www.biologiezentrum.at

Digitised by the Harvard University, Ernst Mayr Library of the Museum of Comparative Zoology (Cambridge, MA); Original Download from The Biodiversity Heritage Library http://www.biodiversitylibrary.org/; www.biologiezentrum.at

of the Museum of Comparative Zoology (Cambridge, MA); Original Download from The Biodiversity Heritage Library http://www.biodiversitylibrary.org/; www.biologiezentr

Digitised by the Harvard University, Ernst Mayr Library of the Museum of Comparative Zoology (Cambridge, MA); Original Download from The Biodiversity Heritage Library http://www.biodiversitylibrary.org/; www.biologiezentrum.at

Tafel V/VI.

Digitised by the Harvard University, Ernst Mayr Library of the Museum of Comparative Zoology (Cambridge, MA); Original Download from The Biodiversity Heritage Library http://www.biodiversitylibrary.org/; www.biologiezentrum.at

Tafel V/VI.

Fig. 33. Embryo von 5·5 *mm* Länge. Querschnitt durch den mittleren Theil der Labyrinthblase. Seitenwand des Rautenhirnes, *e*, *e'* innerer, äußerer Wandabschnitt. Object der linken Körperseite. Cochenille-Alaun. Zeiss. Oc. IV, Obj. B. Tub. 14 *mm*.

» 34. Embryo von 7·5 *mm* Länge. Querschnitt durch den mittleren Theil der Hörblase. Object der rechten Körperseite. Cochenille-Alaun. Zeiss Oc, 4, Obj. B, Tub. 14 *mm*.

» 35. Embryo von 12 *mm* Länge. Verticalschnitt durch den Vorhofinhalt der Pars inferior labyrinthi (Sacculus, Ductus reuniens, Vorhofabschnitt des Schneckencanales). Schnittrichtung: parallel dem Rautenhirndach. Object der rechten Körperseite. Cochenille-Alaun. Zeiss Oc. 2, Obj. B, Tub. 16 *mm*.

» 36. Oberer Sacculusabschnitt mit dem oberen Theile der Macula sacculi, an welcher hier die Härchen- und Stützzellen deutlich differenziert sind. Hämalaun-Eosin. Object der rechten Körperseite. Zeiss Oc. 1, Obj. D, Tub. 16 *mm*.

» 37. Embryo von 16 5 *mm* Länge. Längsschnitt durch Sacculus, Ductus reuniens und den Vorhofabschnitt des Schneckencanales. Im Schnitte ist die mediale (im Bilde linke) Wand des Ductus reuniens nicht vollkommen senkrecht getroffen, sie erscheint daher sammt den der Anlage der Otolithenmembran (?) entsprechenden Auflagerungen breiter als der bezügliche Wandtheil des Sacculus. Hämalaun-Eosin. Object der rechten Körperseite. Zeiss Oc. 4, Obj. B, Tub. 14 *mm*.

» 38. Object der Fig. 37. Dieser Schnitt ist 180 μ vor dem der Fig. 37 gelegen. Zeiss, Oc. 4, Obj. B, Tub. 14 *mm*.

» 39. Embryo von 21 *mm* Länge. Schnittrichtung: parallel dem Rautenhirndache. Hämatoxylin-Eosin. Verticalschnitt durch den Vorhofblindsack (Cv.). Object der rechten Körperseite. Zeiss, Oc. 2, Obj. B, Tub. 16 *mm*.

» 40 Object der Fig. 39. Dieser Schnitt ist 30 μ vor dem der Fig. 39 gelegen. Zeiss, Oc. 2, Obj. B, Tub. 16 *mm*.

» 41. Object der Fig. 39, 240 μ vor dem Schnitt der Fig. 39. Zeiss, Oc. 2, Obj. B, Tub. 16 *cm*.

» 42. Embryo von 24·5 *mm* Länge. Längsschnitt durch Sacculus und Ductus reuniens. Schnittrichtung parallel dem Rautenhirndache. Cochenille-Alaun. Object der rechten Körperseite. Zeiss, Oc. 2, Obj. B, Tub. 20 *cm*.

» 44. Object der Fig. 42. Horizontalschnitt durch den distalen Theil des Ductus reuniens (Dr.), den Vorhofblindsack (Cv.) und den Vorhofabschnitt der membranösen Schnecke (Pvdc.). Zeiss, Oc. 2, Obj. B, Tub. 20 *cm*.

» 45. Embryo von 26 *mm* Länge. Längsschnitt durch den Sacculus (S.) und den Ductus reuniens (Dr.). Schnittrichtung parallel dem Rautenhirndache. Object der rechten Körperseite. Cochenille-Alaun. Zeiss, Oc. 2, Obj. B, Tub. 16 *cm*.

Digitised by the Harvard University, Ernst Mayr Library of the Museum of Comparative Zoology (Cambridge, MA); Original Download from The Biodiversity Heritage Library http://www.biodiversitylibrary.org/; www.biologiezentrum.at

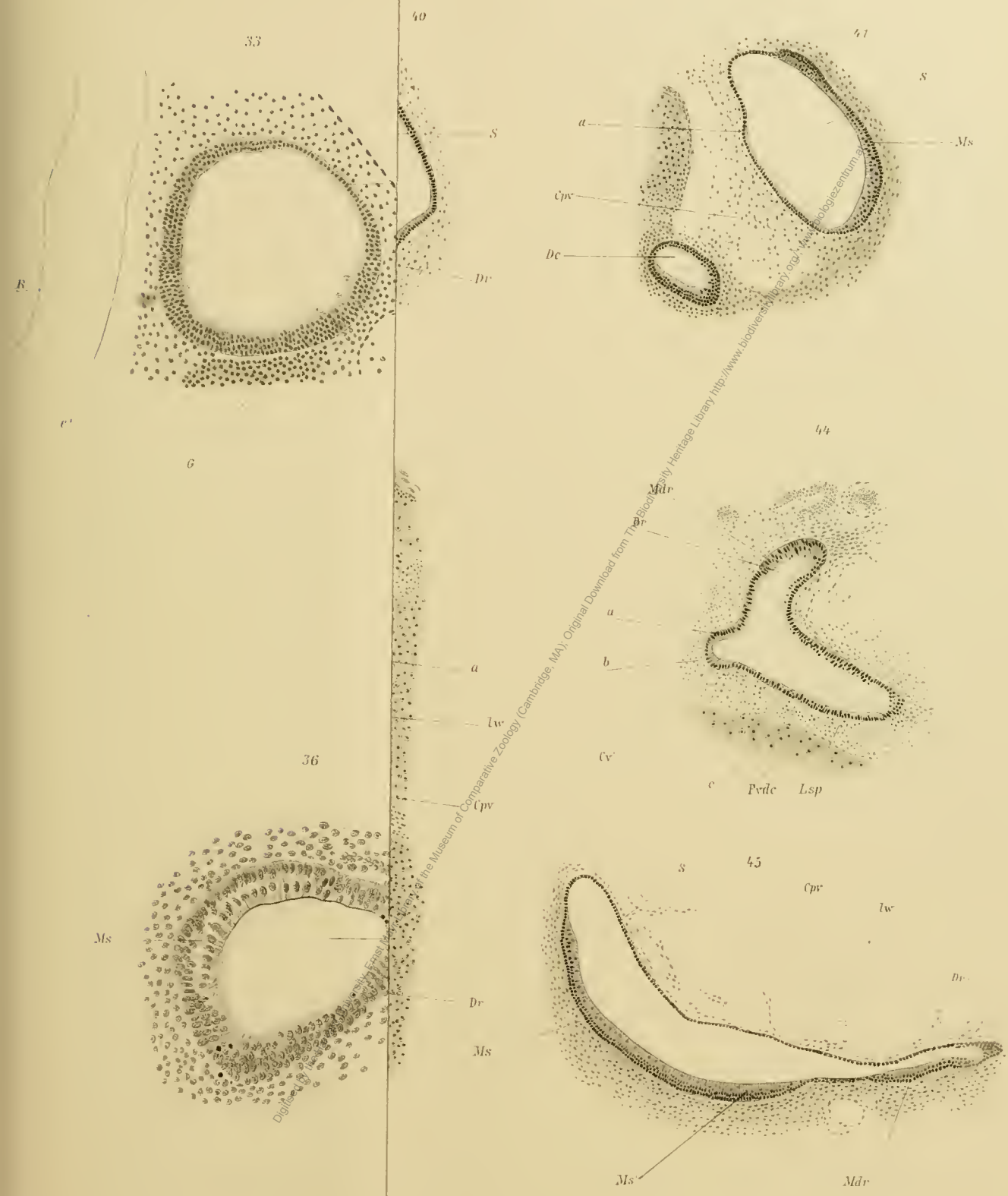

Digitized by the Harvard University, Ernst Mayr Library of the Museum of Comparative Zoology (Cambridge, MA); Original Download from The Biodiversity Heritage Library http://www.biodiversitylibrary.org/; www.biologiezentrum.at

Kellitz del.

Lith. Anst. v. Th. Bannwarth Wien

Digitised by the Harvard University, Ernst Mayr Library of the Museum of Comparative Zoology (Cambridge, MA); Original Download from The Biodiversity Heritage Library http://www.biodiversitylibrary.org/; www.biologiezentrum.at

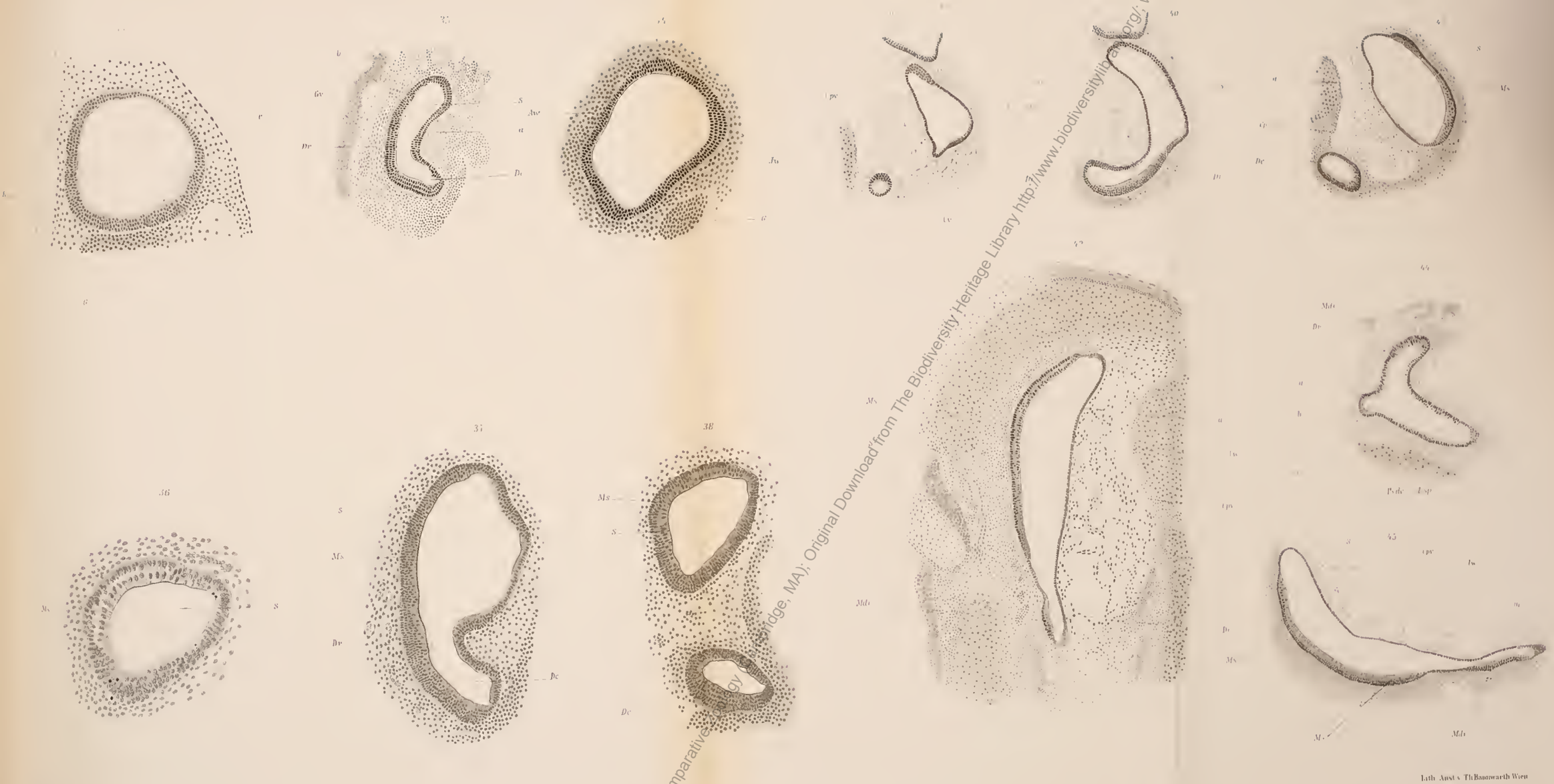

Lith. Anst. v. Th. Bannwarth Wien

The Museum of Comparative Zoology (Harvard, MA); Original Download from The Biodiversity Heritage Library http://www.biodiversitylibrary.org/; www.biologiezentrum.at

Digitised by the Harvard University, Ernst Mayr Library of the Museum of Comparative Zoology (Cambridge, MA); Original Download from The Biodiversity Heritage Library http://www.biodiversitylibrary.org/; www.biologiezentrum.at

Tafel VII/VIII.

Digitised by the Harvard University, Ernst Mayr Library of the Museum of Comparative Zoology (Cambridge, MA); Original Download from The Biodiversity Heritage Library http://www.biodiversitylibrary.org/; www.biologiezentrum.at

Tafel VII/VIII.

Fig. 43. Object der Fig. 42. Längsschnitt durch den vorderen Abschnitt des Sacculus. Zeiss, Oc. 2, Obj. B, Tub. 20 *cm*.

» 46. Ductus reuniens der Fig. 45 bei starker Vergrößerung (Zeiss, Oc. 1, Obj. D, Tub. 16 *cm*).

» 47. Object der Fig. 45. Horizontalschnitt durch den distalen Theil des Ductus reuniens (Dr.), den Vorhofblindsack (Cv.) und den Vorhoftheil des Schneckencanales. Zeiss, Oc. 2, Obj. B, Tub. 20 *cm*.

» 48. Embryo von 34·5 *mm* Länge. Längsschnitt durch den distalen Theil des Ductus reuniens (Dr.) und den Vorhofblindsack. Object der linken Körperseite. Hämalaun-Eosin. Zeiss, Oc. 2, Obj. B, Tub. 16 *cm*.

» 49. Object der Fig. 48. Tangentialschnitt durch den Vorhofabschnitt des Ductus cochlearis, Längsschnitt durch den Vorhofblindsack (Cv.). Der Ductus reuniens (Dr.) ist im Schnitte schief getroffen. Zeiss, Obj. B, Tub. 16 *cm*.

» 50. Embryo von 38·5 *mm* Länge. Längsschnitt durch den Sacculus (S.) und den Ductus reuniens (Dr.). Die freien Wandabschnitte beider Canäle sind durch Schrumpfung verlagert. Hämalaun-Eosin. Object der linken Körperseite. Zeiss, Oc. 2, Obj. B, Tub. 16 *cm*.

» 51. Embryo von 46 *mm* Länge. Radiärschnitt durch den Vorhoftheil des Ductus cochlearis. Man beachte die dicke, knorpelige Promontorialwand, die umfangreicher geformt ist, als es dem späteren, entsprechenden knöchernen Abschnitte entspricht, ein Verhalten knorpeliger Vorbildung, das auch anderwärts beobachtet wird. Object der rechten Körperseite. Hämatoxylin-Eosin. Zeiss, Oc. 1, Obj. B, Tub. 12 *cm*.

» 52. Object der Fig. 51. Verticalschnitt durch die Macula acustica sacculi.

1. Basale Kernreihe der Stützzellen.
2. Härchenzellen mit kugeligen Kernen.
3. In Mitose befindliche, nächst dem Lumenrande gelegene Kerne.

a. Reich vascularisiertes, von den Fasern des Nervus saccularis durchzogenes Bindegewebspolster des Sacculus.

Rs. Recessus sphaericus.

» 53. Object der Fig. 51. Längsschnitt durch den Sacculus (S.) und den proximalen Theil des Ductus reuniens (Dr.). Zeiss, Oc. 2, Obj. B, Tub. 16 *cm*.

» 54. Embryo von 57 *mm* Länge. Distaler Theil des Ductus reuniens mit seiner bindegewebigen Unterlage (*a*),

m mediale } Wand des Ductus reuniens.
l laterale }

Hämatoxylin-Eosin. Zeiss. Oc. 1, Obj. D, Tub. 16 *cm*.

» 55. Object der Fig. 54. Proximaler Theil des Ductus reuniens in der Nähe des Sacculus. Zeiss, Oc. 1, Obj. D, Tub 16 *cm*.

Digitised by the Harvard University, Ernst Mayr Library of the Museum of Comparative Zoology (Cambridge, MA); Original Download from The Biodiversity Heritage Library http://www.biodiversitylibrary.org/; www.biologiezentrum.at

Digitized by the Harvard University, Ernst Mayr Library of the Museum of Comparative Zoology (Cambridge, MA); Original Download from The Biodiversity Heritage Library http://www.biodiversitylibrary.org/; www.biologiezentrum.at

Kolitz del

Lith Anst v Th Bannwarth Wien

Digitised by the Harvard University, Ernst Mayr Library of the Museum of Comparative Zoology (Cambridge, MA); Original Download from The Biodiversity Heritage Library http://www.biodiversitylibrary.org/; www.biologiezentrum.at

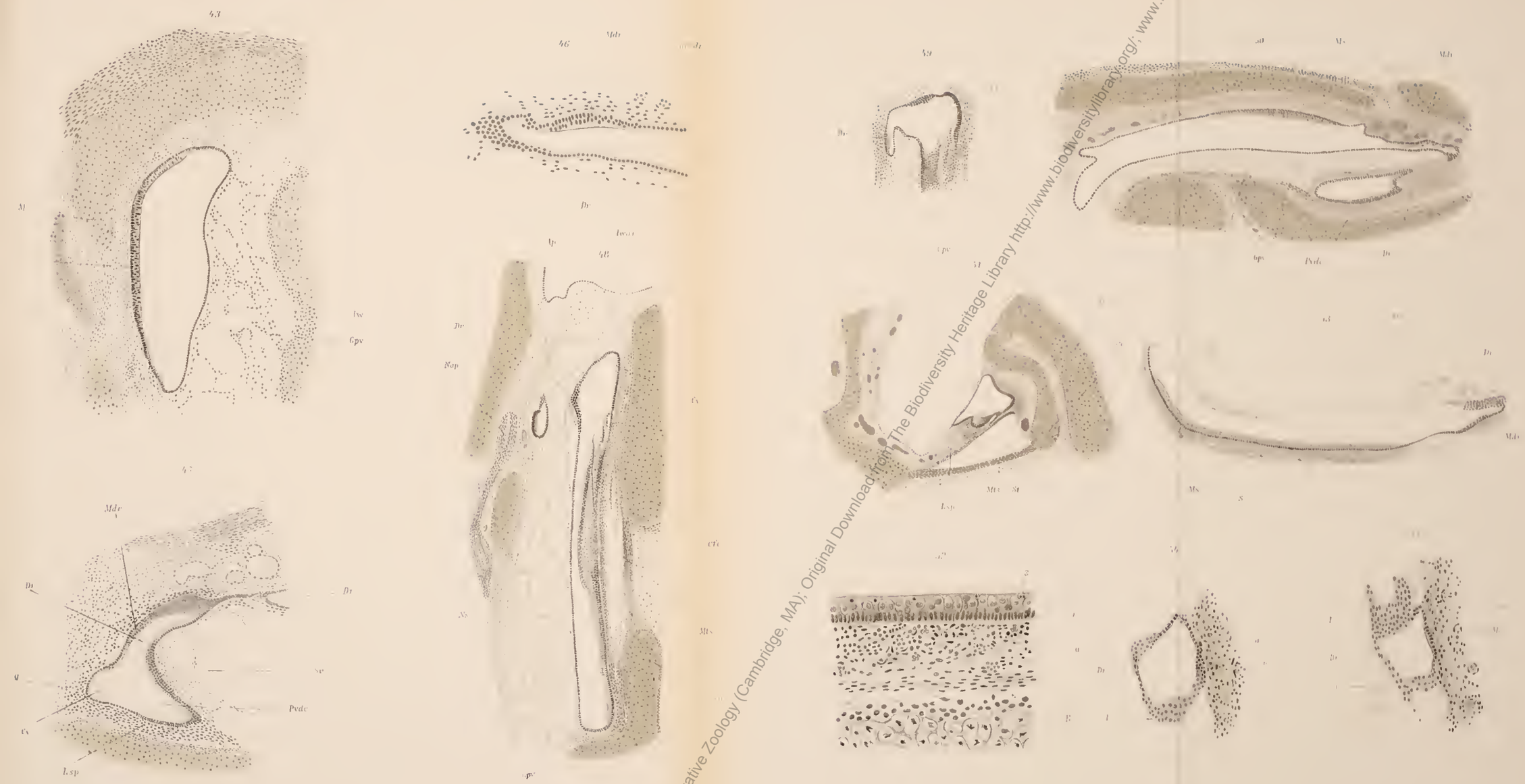

Kadura del.

Gath. Anst. v. Th. Bannwarth Wien

of the Museum of Comparative Zoology (Cambridge, MA); Original Download from The Biodiversity Heritage Library http://www.biodiversitylibrary.org/; www.biologiezentrum

Digitised by the Harvard University, Ernst Mayr Library of the Museum of Comparative Zoology (Cambridge, MA); Original Download from The Biodiversity Heritage Library http://www.biodiversitylibrary.org/; www.biologiezentrum.at

Tafel IX

Digitised by the Harvard University, Ernst Mayr Library of the Museum of Comparative Zoology (Cambridge, MA); Original Download from The Biodiversity Heritage Library http://www.biodiversitylibrary.org/; www.biologiezentrum.at

Tafel IX.

Fig. 56. Embryo von 111 *mm* Länge. Tangentialschnitt durch das Vorhofende des Schneckencanales. Endstück der Scala tympani (St.).

Fig. 4.

Dr Ductus reuniens.

Pvdc Pars vestibularis ductus cochlearis.

Schnittrichtung zu Fig. 56—59, zugleich ist der Canal nicht senkrecht, sondern schief zur Membrana basilaris getroffen. Hämalaun-Eosin. Zeiss, Oc. 1, Obj. B, Tub. 14 *cm*. Object der rechten Körperseite.

57. Object der Fig. 56. Der Schnitt liegt 20 μ hinter dem der Fig. 56. Die Knochenplatte *a* (aus der Verschmelzung der Lamina spiralis secundaria mit dem Vestibulumboden entstanden) bildet die Unterlage des Vorhofendes. (Bezüglich der Schnittrichtung siehe Textfigur 4.) Zeiss, Oc. 1, Obj. B, Tub. 14 *cm*.

58. Object der Fig. 56. Auf den Schnitt der Fig. 57 nach hinten unmittelbar folgender Schnitt. Insertionsrand der Membrana tympani secundaria (Mts). Zeiss, Oc. 1, Obj. B, Tub. 14 *cm*.

59. Object der Fig. 56. Der Schnitt ist 20 μ nach hinten von dem der Fig. 58 gelegen.
b Bodenepithel des Vorhofblindsackes.
Der Vestibulumboden (Vb.) bildet nunmehr die Unterlage des häutigen Rohres. Zeiss, Oc. 1, Obj. B, Tub. 14 *cm*.

60. Object der Fig. 56. Längsschnitt durch den Ductus reuniens.

61. Neugeborenes Meerschwein. Epithel der freien (lateralen) Wand des Ductus reuniens. Flächenansicht. Hämalaun-Eosin. Zeiss, Oc. 4, Obj. D, Tub. 16 *cm*.

62. Object der Fig. 61. Epithel der anliegenden (medialen) Wand des Ductus reuniens. Flächenansicht. Zeiss, Oc. 4, Obj. D, Tub. 16 *cm*.

63. Erwachsenes Meerschwein. Die im Vorhofabschnitte gelegene Mündungsregion des Ductus reuniens im Flächenschnitte.
Dr': mediale Wand des Ductus reuniens.
Dr: laterale (freie) Wand des Ductus reuniens.
Da beide Wandabschnitte flächenhaft getroffen sind, so ist der Unterschied der Gestalt ihrer Epithelzellen (siehe auch Fig. 61, 62) sehr deutlich sichtbar.

1. Limbus spiralis.
2. Epithel des Sulcus spiralis internus } von der Fläche.
3. Zellen der Papilla basilaris.

Die kleinen Zellen der anliegenden Ductuswand (Dr) gehen unter Umformung einerseits in die Zellreihen der Crista spiralis (*a*) über, anderseits unter Vergrößerung und Annahme polygonaler Form in das Epithel des Sulcus spiralis internus (2). Die freie Ductuswand setzt sich einerseits in die Membrana vestibularis (*b*) fort, anderseits in die obere Wand des Vorhofblindsackes (*c*). Von der Membrana vestibularis ist nur der am Limbus befindliche Ursprungsrand (*b*) im Schnitte getroffen. Object der rechten Körperseite. Hämalaun-Eosin. Zeiss, Oc. 2, Obj. D, Tub. 16 *cm*.

Digitised by the Harvard University, Ernst Mayr Library of the Museum of Comparative Zoology (Cambridge, MA); Original Download from The Biodiversity Heritage Library http://www.biodiversitylibrary.org/; www.biologiezentrum.at

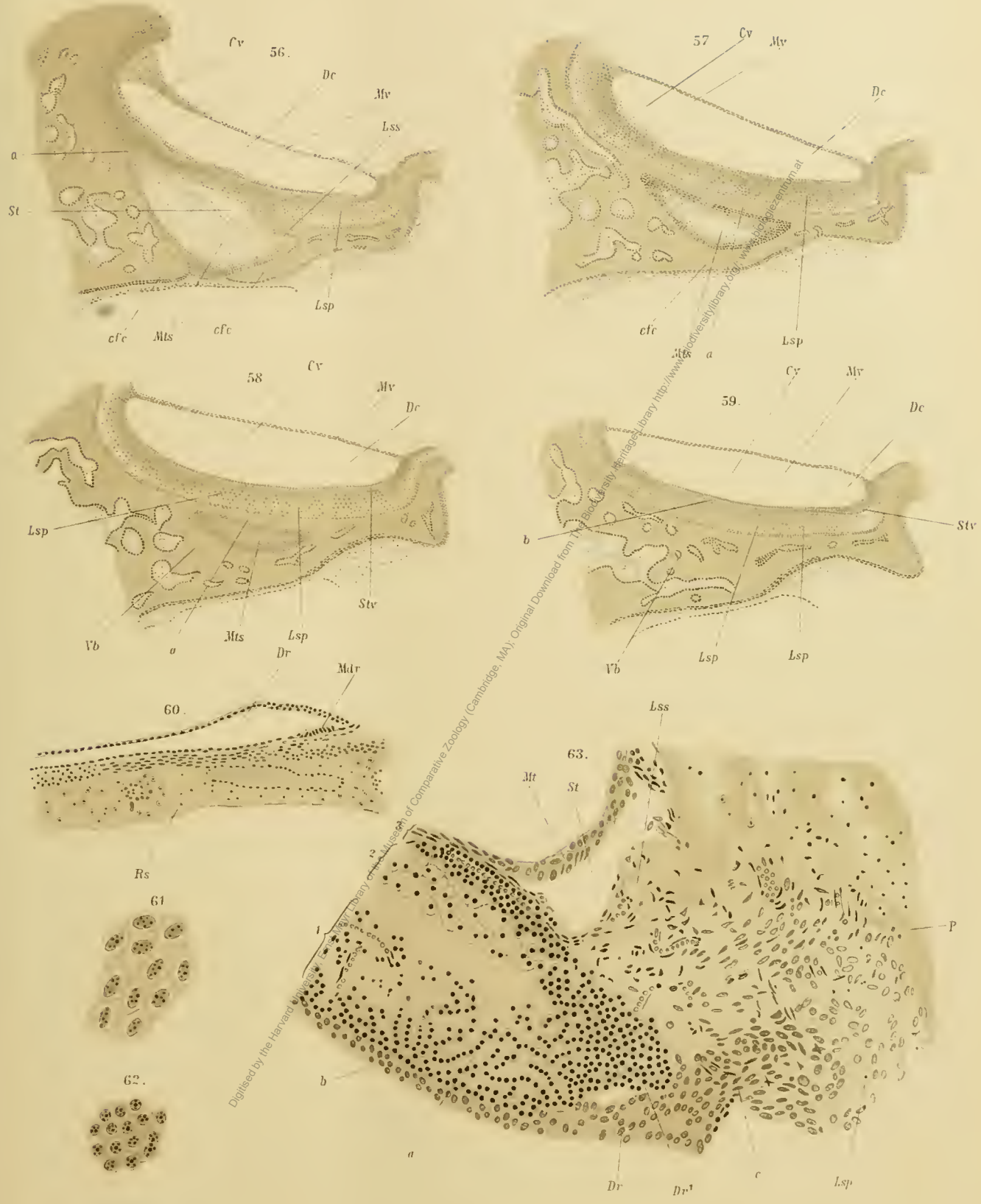

Kenitz del.

Lith. Anst. v. Th. Bannwarth Wien

Digitised by the Harvard University, Ernst Mayr Library of the Museum of Comparative Zoology (Cambridge, MA); Original Download from The Biodiversity Heritage Library http://www.biodiversitylibrary.org/; www.biologiezentrum.at

ZOBODAT - www.zobodat.at

Zoologisch-Botanische Datenbank/Zoological-Botanical Database

Digitale Literatur/Digital Literature

Zeitschrift/Journal: Denkschriften der Akademie der Wissenschaften.Math.Natw.Kl. Frueher: Denkschr.der Kaiserlichen Akad. der Wissenschaften. Fortgesetzt: Denkschr.oest.Akad.Wiss.Mathem.Naturw.Klasse.

Jahr/Year: 1901

Band/Volume: 70

Autor(en)/Author(s): Alexander Gustav

Artikel/Article: Über Entwicklung und Bau der Pars inferior Labyrinthi der höheren Säugethiere. Ein Beitrag zur Morphologie des Ohrlabyrinthes. (Mit 9 Tafeln und 4 Textfiguren.) 429-482