DAS RUNDE MUTTERBAND

VON

DR. OSCAR FRANKL,

FRAUENARZT IN WIEN.

AUS DEM LABORATORIUM DER I. ANATOMISCHEN LEHRKANZEL, HOFRATH ZUCKERKANDL, WIEN.

Mit 3 Tafeln und 20 Textfiguren.

VORGELEGT IN DER SITZUNG AM 23. OCTOBER 1902.

Inhalt.

I. Einleitung 1
II. Nomenclatur 2
III. Rückblick auf den Descensus testiculorum 3
IV. Descriptives über das runde Mutterband in der Extrauterinzeit 6
V. Untersuchung menschlicher Embryonen 10
VI. Vergleichend Anatomisches und Embryologisches 21
Resumé 30
VII. Schwangerschaftsveränderungen am runden Mutterband 32
VIII. Pathologie des runden Mutterbandes 34
Literatur 41

I. Einleitung.

Das runde Mutterband blieb bis in die jüngste Zeit ein wenig beachtetes Gebilde, und Anatomen wie Pathologen schenkten ihm wenig Aufmerksamkeit. In den letzten zehn Jahren indes gewann dieses Band größere Bedeutung, einmal dadurch, dass es zum Angriffspunkte gynäkologischer Operationen ersehen wurde, welche zum Zwecke einer Correctur von Lageanomalien der Gebärmutter stattfanden (inguinale Verkürzung nach Alexander-Adams, vaginale Verkürzung nach Wertheim), zum andern dadurch, dass

Digitised by the Harvard University, Ernst Mayr Library of the Museum of Comparative Zoology (Cambridge, MA). Original Download from the Biodiversity Heritage Library http://www.biodiversitylibrary.org/; www.biologiezentrum.at

pathologische Processe der verschiedensten Art, entzündliche Vorgänge, Blutungen, Tumoren, Bildungsfehler etc. an und in dem Bande beobachtet wurden. Ferner erkannte man die Thatsache, dass die Beziehung des Ligamentum teres uteri zum Wolff'schen Körper gewisse Anhaltspunkte für die Erkenntnis der sowohl glatte Muskelfasern, als auch Drüsen enthaltenden Tumoren des Uterus gebe. Und schließlich lernte man, insbesondere durch den Einfluss Franz v. Winckels, die Bedeutung dieses Bandes für die mannigfachen, Bildungsanomalien der gesammten inneren Genitalien ermessen: Nun waren es zunächst die Pathologen in denen das Interesse an der Entwicklung dieses Bandes erwachte. Die Anatomen behandelten nach wie vor dieses Gebilde mit großer Gleichgiltigkeit.

Gleichwohl ist die allgemeine Kenntnis der Grundprincipien von der Entwiklung des Ligamentum teres uteri nicht Gemeingut der Pathologen und Gynäkologen geworden. Beweis dessen finden sich in mehreren sonst sehr wertvollen Handbüchern und Monographien modernsten Datums fast wörtlich übereinstimmend die folgenden Worte: »Die Cysten des runden Mutterbandes entstehen durch das Hohlbleiben des runden Mutterbandes, welches dem Gubernaculum Hunteri des Mannes analog ist«. Die groben Irrthümer, welche in den beiden Sätzen enthalten sind, rechtfertigen die Annahme, dass unter den Fachcollegen das Verständnis des runden Mutterbandes vieles zu wünschen übrig lässt.

Aber auch in den Kreisen der Anatomen sind noch viele Punkte strittig: Speciell die Entwicklung des Bandes und seine Beziehung zum Gubernaculum Hunteri bedürfen noch mancher Klärung. Eine Frage aber, welche überhaupt bisher nie aufgeworfen wurde und die meiner Meinung nach nicht bloß für das Verständnis des Baues, sondern auch für die Erkenntnis der Function des Gebildes von grundlegendem Werte ist, möchte ich besonders in den Vordergrund stellen. Es ist dies die Frage, welche morphogenetische Bedeutung die quergestreifte Muskulatur in diesem Bande besitze. Willkürliche Muskelfasern in einem Ligament von der topographischen Lage und den Nachbarbeziehungen des Ligamentum teres uteri mussten zu der Frage veranlassen, welche phylogenetische Bedeutung diesen Fasern innewohnt? und ob diesem Muskel eine Function zukommt, und welche? Oder, falls nicht, warum sich dann die Bündel erhalten haben?

Es ist mir umso leichter möglich, an die Beantwortung dieser Fragen zu gehen, als ich die im Folgenden dargelegten Untersuchungen auf eine vor mehreren Jahren ausgeführte Arbeit[1] basieren kann. Die Resultate, welche ich damals gewonnen, die Befunde über die Morphologie und Phylogenie des Conus inguinalis, der Plica und des Ligamentum inguinale, werden mir im Weiteren zur Grundlage dienen, und ich werde wohl gelegentlich mit Bezug auf manches descriptive Detail auf obgedachte Arbeit verweisen. Da dieselbe ihres größeren Umfanges halber nicht jedem Leser dieser Zeilen zur Lectüre empfohlen werden kann, möchte ich mir erlauben, zum leichteren Verständnis der folgenden Abhandlung zunächst ein Nomenclaturregister und darauf einen kurzen Überblick über die hier in Frage kommenden Thatsachen zu geben, welche ich in extenso in meiner 1900 erschienenen Arbeit niedergelegt.

Digitised by the Harvard University, Ernst Mayr Library of the Museum of Comparative Zoology, Cambridge, MA. Original downloaded from The Biodiversity Heritage Library, http://www.biodiversitylibrary.org/; http://www.biologiezentrum.at

II. Nomenclatur.

Plica inguinalis = Plica genito-inguinalis, = Pl. inguino-mesonephrica, = Pl. gubernaculi, respective Pl. ligamenti teretis: die caudalwärts vom Wolff'schen Körper zur Inguinalregion ziehende Duplicatur des Bauchfells.

Ligamentum inguinale = Lig. genito-inguinale; das im vorderen Umschlagsrand der beiden Peritonäalblätter der Plica inguinalis durch Einlagerung glatter Muskulatur gebildete Band.

Conus inguinalis = Conus; die in letzteres Band von den Bauchwandmuskeln her eingestülpte muskulöse Tasche.

[1] Beiträge zur Lehre vom Descensus testiculorum. Sitzungsber. der kais. Akad. d. Wiss., mathem.-naturw. Cl., 1900.

Mesorchium, Bauchfellplatte zwischen Testis und Epididymis.

Sinus testis = Sinus epididymidis, die zwischen Hoden und Nebenhoden liegende Tasche.

Ligamentum testis, der untere, freie, verdickte Umschlagsrand des Mesorchium, glatte Muskelfasern enthaltend. Ein primäres Band.

Ligamentum epididymidis superius und inferius, oberes und unteres Nebenhodenband; den Kopf, respective Schweif des Nebenhodens mit dem Testikel verknüpfend; zwei secundäre, peritonäale Falten.

Mesovarium, peritonäale Falte zwischen Ovarium und hinterer Platte des Ligamentum latum. Beim Menschen stark reduciert.

Ligamentum ovarii (proprium), Eierstocksband, zwischen Uteruskante und Ovarium, gleichzustellen dem Ligamentum testis. Ein primäres Band.

Mesepididymis = Urnierenband, Mesonephridium; zwischen Epididymis und Peritonaeum der hinteren Rumpfwand gelegene Duplicatur. Sie setzt sich nach abwärts fort in die Plica inguinalis, nach aufwärts in die

Plica diaphragmatica = Pl. phrenico-mesonephrica = Zwerchfellband der Urniere. Band mit freiem Rande, bildet sich um zum Träger der Gefäße, beim Manne zur sogenannten

Gefäßfalte, beim weiblichen Individuum zum sogenannten

Ligamentum infundibulo-pelvicum = Lig. suspensoriuum ovarii.

Cremastersack = Bursa cremasterica, poche vaginale, oder Sac crémasterién, ensteht durch Vergrößerung der primären Anlage des Processus vaginalis nebst muskulöser Bekleidung durch Austülpung des Conus.

Fossette crémastérienne, vaginale Bucht, die als primäres Gebilde, unabhängig vom Descensus der Keimdrüsen oder der Ausstülpung des Conus, entstehende Anlage des Processus vaginalis peritonaei, des Scheidenfortsatzes des Bauchfelles, beim Weibe gelegentlich als Diverticulum Nuckii sich erhaltend.

Cremaster externus, quergestreift, aus dem Obliquus abdominis internus und dem Musculus transversus abdominis hervorgegangen, hüllt den Samenstrang ein, gedeckt von der Fascia Cooperi (die ihrerseits von der Aponeurosus musculi obliqui externi herrührt).

Cremaster internus, glatt, vom subcölomatösen Muskelstratum herrührend, also mitgeführt mit dem serösen Rohre des Scheidenfortsatzes, den Gefäßen und dem Vas deferens anliegend.

III. Rückblick auf den Descensus testiculorum.

Es lassen sich innerhalb der Mammalia mit Rücksicht auf die Lage der Keimdrüsen folgende Gruppen aufstellen:

1. Testicondia, d. h. Thiere, bei welchen der Testis zeitlebens in der Nähe der Nieren verbleibt, wo er sich entwickelt hat (Monotremen, einzelne Insectivora, Elephantiden).

2. Thiere mit facultativem Abstiege der Hoden, wobei die Möglichkeit jederzeit gegeben ist, dass die Testes in den Cremastersack zu liegen kommen, oder aber, dass der Cremastersack sich in die Bauchhöhle rückstülpt (Rodentia, Mehrzahl der Insectivora, Chiroptera).

3. Thiere, bei welchen dauernd die männliche Geschlechtsdrüse ihren Platz außerhalb des Abdomens einnimmt.

Diese dritte Gruppe lässt sich wieder in zwei Unterabtheilungen scheiden:

α) Thiere, bei welchen sich Rudimente eines Conus erhalten haben, die als Züge quergestreifter Muskulatur im Gubernaculum Hunteri zu finden sind (Prosimiae, Primates, Homo).

β) Thiere, bei welchen ein Conus nie bestanden hat und deren Gubernaculum daher auch frei ist von quergestreiften Muskelfasern (Carnivora, Artiodactyla, Perissodactyla).

Digitized by the Harvard University, Ernst Mayr Library of the Museum of Comparative Zoology (Cambridge, MA). Original Download from The Biodiversity Heritage Library, http://www.biodiversitylibrary.org/; www.biologiezentrum.at

Ich suchte an Schweinsembryonen darzulegen, dass die Plica inguinalis dadurch entstehe, dass die ursprünglich bis ans caudale Leibeshöhlenende reichende Urniere nicht in gleicher Weise wächst wie die Leibeshöhle selbst, dass sie im Gegentheil einem Rückbildungsprocess anheimfällt. Der so zurückbleibende peritonäale Überzug, welcher eine Falte formiert, die vom caudalen Ende der Urniere gegen die inguinale Region der vorderen Bauchwand reicht, präsentiert uns die Plica genito-inguinalis in ihren ersten Stadien. Bald differenzieren sich in dem vorderen Umschlagsrande der Falte Bündel glatter Muskulatur heraus. Es bildet sich so ein Band, welches wir als Ligamentum inguinale bezeichnen.

Während früher der Wolff'sche Körper breit der hinteren Rumpfwand aufgesessen, erhält er jetzt ein freies peritonäales Gekröse, welches als Urnierenband bezeichnet wird und das ich beim männlichen Geschlecht Nebenhodenduplicatur oder Mesepididymis genannt habe.

Vom cranialen Pole der Urniere sieht man schon in sehr frühen Stadien der Embryonalentwicklung beim Menschen wie bei allen daraufhin untersuchten Mammalia eine Falte nach aufwärts gegen die Region der späteren Zwerchfellkuppe ziehen. Diese Falte hat die Bezeichnung Plica diaphragmatica oder Zwerchfellband der Urniere, auch Plica phrenicomesonephrica erhalten. In den Etappen, welche dem Abstiege der Keimdrüsen entsprechen, erfolgt die secundäre Umbildung der Plica diaphragmatica zur Trägerin der Samengefäße; beim männnlichen Individuum entsteht so die Gefäßfalte, beim weiblichen Geschlecht das Ligamentum suspensorium ovarii, auch Ligamentum infundibulo-pelvicum genannt. Gefäßfalte, Mesepididymis und Plica genito-inguinalis stellen ein einheitliches Ganzes dar, alle drei Theile sind entstanden aus dem peritonäalen Überzug der Urniere, welche sich nicht entsprechend dem Wachsthum der Rumpfwand fortgebildet hat, sondern im Gegentheil obliteriert ist.

Bald nach dem Auftreten des Ligamentum inguinale, zu einer Zeit, da die Keimdrüse noch an der Stelle ihrer Bildung liegt, beginnt sich das Peritonaeum der vorderen Bauchwand in der Inguinalregion, dort nämlich, wo sich das Ligamentum inguinale mit ihr in Verbindung setzt, zu einer seichten Bucht einzusenken. Es ist dies der primäre Processus vaginalis peritonaei, eine selbständige Bildung — das vaginale Grübchen. Durch interstitielles Wachsthum seiner Wände wird aus diesem Grübchen bei den Species, welche in die Gruppe β fallen, ein langgestrecktes, seröses Rohr, das die Schichten der Bauchwand ausstülpt und mit sich zieht bis hinab zum Grunde des Hodensacks. Entlang der hinteren Wand dieses peritonäalen Schlauches, respective die hintere Wand desselben vorwölbend, weil retroperitonäal gelegen, wächst das Ligamentum inguinale nach abwärts. Seine vordere, von Peritonaeum bedeckte Fläche springt ins Lumen des Scheidenfortsatzes vor, indes die hintere Fläche dieses Überzuges entbehrt. Indem sich nun das craniale Ende des Ligamentum inguinale mit dem Schweif des Nebenhodens in Verbindung setzt (es stand ja ursprünglich in Verbindung mit dem caudalen Ende des Wolff'schen Körpers), macht der Nebenhoden und mit ihm der Hoden die Wanderung durch den Canal mit. Dabei zieht die seröse Röhre fascielle und muskulöse Abkömmlinge all der durchsetzten Schichten mit sich, wodurch Cremaster, Tunica vaginalis communis und Fascia Cooperi entstehen. Das Ende dieser Vorgänge beruht darauf, dass schließlich auch das Ligamentum inguinale ganz oder bis auf geringe Reste schwindet, so dass dann der Nebenhodenschweif unmittelbar dem Fundus der serösen Tasche, dem Grunde des Scheidenfortsatzes, anliegt.

Bei den Thieren der Gruppe 2 finden sich in sehr frühen Embryonalstadien die Dinge so wie bei jungen Embryonen der eben geschilderten Gruppe 3 β. Das primäre Ligamentum inguinale ist bereits vorhanden, desgleichen die seichte Grube, welche sich dicht vor dem Anheftungspunkte des Ligamentum inguinale an die vordere Bauchwand bildet. Nunmehr kommt ein weiteres Moment hinzu. Diejenige Partie des Ligamentum inguinale, welche der vorderen Bauchwand anliegt, stellt sich bald als compacter, relativ dicker Zapfen dar, und an mikroskopischen Schnitten erkennt man, dass embryonale, quergestreifte Muskelfasern sich in diesem Zapfen nachweisen lassen. In der vorderen Bauchwand findet sich bereits die Anlage aller Muskelschichten; am lateralen Rande der Rectusscheide zeigt das mikroskopische Bild einen Haufen von Mesodermzellen, denen bereits deutliche quergestreifte Muskelelemente beigemengt sind.

Digitized by the Harvard University Museum of Comparative Zoology, Cambridge (MA). The Biodiversity Heritage Library, http://www.biodiversitylibrary.org/; www.biologiezentrum.at

Dieser Haufen hängt direct zusammen mit der kolbigen Anschwellung des Ligamentum inguinale an der Basis desselben, id est mit der ersten Anlage des Conus inguinalis.

Der Conus entsteht also ungefähr gleichzeitig mit der Bildung der primären vaginalen Bucht, aber ganz unabhängig von derselben in bildungsgeschichtlichem Sinne und stellt ein Derivat quergestreifter Muskelelemente der Bauchwand dar.

In späteren Stadien des Embryonallebens derjenigen Ordnungen, welche ich in die Gruppe 2 einreihte, wächst der Conus mehr oder weniger hoch ins Ligamentum inguinale hinein, bis ans Ende des Intrauterinlebens einen compacten Muskelwulst darstellend. Erst am Ende des Embryonallebens erfolgt eine Auflockerung des centralen Conusgewebes — es ist jetzt ein bindegewebiges Centrum und eine muskulöse Wand zu erkennen. An der Bildung letzterer betheiligen sich die Elemente des Obliquus internus und Musculus transversus abdominis in verschiedener Weise bei den diversen Species.

Stülpt sich der Conus zum Cremastersack aus, so erfolgt natürlich dadurch eine wesentliche Vertiefung der vaginalen Bucht. Auch diese hat sich schon vorher etwas vertieft, hat von den Bauchmuskeln umhüllende Bündel gewonnen, und aus der Summe des primären Scheidenfortsatzes und des secundär ausgestülpten Conus entsteht jetzt der Cremastersack. Es ist dies eine tiefe Tasche, innen vom Peritonaeum, außen von Musculatur bekleidet, welche die Geschlechtsdrüse, den Nebenhoden, eventuell auch die Gefäße birgt. Jederzeit ist eine Rückstülpung in die Bauchhöhle unter Bildung des alten Conus möglich.

Es wäre schließlich noch der Bildungsgang bei den Ordnungen, welche ich unter 3 α classificierte, zu erörtern. Ins caudale Ende des Ligamentum inguinale lagern sich hier in frühen Embryonalstadien quergestreifte Muskelelemente ein. Doch gelangen diese Fasern nicht so weit zur Ausbildung, dass ein wirklicher Conus, geschweige denn eine ausgestülpte Tasche je entstände, sondern es bleibt lediglich bei der Bildung eines Conusrudimentes.

Der Muskelüberzug der primären Bursa inguinalis ist der Cremaster, von welchem die Conusmuskulatur genetisch scharf zu sondern ist. Später freilich, gegen das Ende des Embryonallebens, mengen sich die Conusfasern jenen des Cremaster bei, wie dies z. B. beim Menschen der Fall ist.

Das Mesorchium ist für den Mechanismus des Descensus testiculorum ohne Belang; es geht bei Species zurück, bei welchen gerade der Descensus eine sehr fest eingewurzelte Erscheinung darbietet, wie z. B. bei *Artiodactyla*.

Der caudale, freie Umschlagsrand des Mesorchium zeigt regelmäßig eine Verdickung, welche durch Einlagerung von glatten Muskelfasern entsteht. Man nennt das so entstandene Band Ligamentum testis. Bei älteren Embryonen verschiedener Species liegt das Band in einer Flucht mit dem Ligamentum inguinale, und wurde mit demselben von verschiedenen Autoren identificiert. Eingehende Untersuchungen an jungen menschlichen und thierischen Embryonen haben mich indes belehrt, dass Klaatsch mit seiner Ansicht, diese beiden Bänder hätten nichts mit einander gemeinsam, als gelegentlich dieselben Insertionspunkte an den beiden Seiten des Wolff'schen Ganges, vollständig Recht habe.

Die Gefäßfalte und Mesepididymis finden sich bei den verschiedenen Species im extrauterinen Leben in verschiedener Weise rückgebildet.

Die Schichtenfolge am Samenstrang ist folgende: Der vom Keimepithel bedeckte Hoden liegt in seiner serösen Tunica vaginalis propria, in der auch der vom Peritonaeum bedeckte Nebenhoden, Samenleiter und die gleichfalls von Bauchfell bedeckten Gefäße liegen. Auf den serösen Processus vaginalis, der auch subserös gelegene, glatte Muskelfasern mit sich führt (Cremaster internus), folgen die Gefäße und der Samenleiter. All dies wird eingehüllt von der Fascia transversa (Tunica vaginalis communis funiculi spermatici et testis). Hierauf folgen Cremasterbündel, herrührend vom M. obliquus internus und vom Musculus transversus abdominis, deren Betheiligung je nach der Species verschieden ist; schließlich folgt die von der Aponeurosis obliqui externi herrührende Fascia Cooperi. Bei einzelnen Species ließ sich noch ein discreter Strang nachweisen, welcher vom caudalen Ende des Samenstranges gegen den Hodensack, resp. die scrotale Integumentregion hinzog — die Chorda gubernaculi. Sie ist nichts anderes, als eine Modification des subcutanen Zellgewebes, eine Bildung der Fascia superficialis, die sich beim Menschen

Digitised by the Harvard University, Ernst Mayr Library of the Museum of Comparative Zoology (Cambridge, MA); Original Download from The Biodiversity Heritage Library http://www.biodiversitylibrary.org/; www.biologiezentrum.at

zwar nicht zu einem solchen Strange formiert, wohl aber lockere, succulente Bindegewebsbündel darstellt, welche entsprechend dem caudalen Testispol die Fascia Cooperi mit der Innenfläche des Scrotum, der Tunica dartos, verbinden.

Dieser Abriss aus der Lehre vom Descensus testiculorum wird, hoffe ich, das folgende leicht verständlich machen.

IV. Descriptives über das runde Mutterband des Menschen in der Extrauterinzeit.

Die Erfahrungen an vielen Hunderten von Leichen, welche ich während meiner mehrjährigen Thätigkeit am I. Wiener anatomischen Institute zu untersuchen Gelegenheit gefunden, sowie die Beobachtungen, welche ich gelegentlich einer Reihe von Alexander'schen Operationen machte, bei denen ich entweder assistierte oder die ich selbst ausführte, veranlassen mich, das runde Mutterband des Menschen in der Extrauterinzeit folgendermaßen zu beschreiben: Von der Uteruskante geht jederseits unterhalb der Tube, aber nicht dicht unter derselben, sondern etwas tiefer (cf. v. Winckel) das runde Mutterband ab, ein circa 15 *cm* langes Band, welches sein Ende nahe dem Annulus inguinalis externus findet. Man kann daran, Waldeyer folgend, zwei Hauptstücke unterscheiden, nämlich eine Pars intrapelvina und eine Pars extrapelvina. Waldeyer scheidet die erstgenannte Portion wieder in eine Pars uterina, Pars ligamenti lati und Pars iliaca, die letztgenannte in eine Pars inguinalis und eine Pars praeinguinalis. Über die Gestalt und den Verlauf aller genannten Theile des Bandes herrscht Klarheit und Einigkeit bei den Autoren, nur die Pars praeinguinalis steht derzeit noch in Discussion, und zwar sowohl bezüglich ihrer Gestalt und ihres Verlaufes als auch ihrer Bedeutung.

Wenn man gelegentlich der Alexander'schen Operation den Hautschnitt geführt und das Gewebe der Fascia superficialis (Unterhautzellgewebe) von der Aponeurosis obliqui externi sauber abpräpariert hat, so sieht man, dass an der untersten der Fibrae intercrurales plötzlich die derbe Aponeurose in eine lockere, zarte Fascia übergeht, welche das hier austretende runde Mutterband bekleidet. Spaltet man dann diese dünne Fascienscheide, am besten mittels Scherenschlages, nachdem man sie emporgehoben, so tritt das Ligamentum teres uteri zutage, freilich noch nicht rein, sondern in dünne Bindegewebsbündel und zarte Muskelzüge eingehüllt. Immerhin lässt sich jetzt das knopfförmige oder in eine dünne Spitze oder in einen Zipfel ausgezogene caudale Ende des runden Mutterbandes herausheben.

Der Fundus des von der Fascia Cooperi dargestellten Säckchens geht über in fallweise verschieden geformte Züge mehr oder weniger lockeren Bindegewebes, unter welche Fetträubchen und elastische Fasern beigemengt sind; diese Züge strahlen von hier gegen das Unterhautzellgewebe der großen Labien aus und reichen bald mehr, bald weniger tief in dieselben hinab. Diese Bindegewebszüge sind als Analogon des Ligamentum scrotale aufzufassen und stellen eine Formation des Unterhautzellgewebes dar.

Soulié scheint diese Verhältnisse ähnlich aufzufassen, obwohl er diesen eigentlich nicht mehr zum Ligamentum teres uteri gehörigen Theil als Segment labial des Bandes bezeichnet.

Es sind Fälle in der Literatur bekannt, wo gelegentlich operativer Verkürzung der runden Mutterbänder die Auffindung der Pars praeinguinalis Schwierigkeiten bereitete und das Ende des Bandes erst nach ausgiebiger Spaltung der Aponeurosis obliqui externi aufgefunden wurde (Bröse). Ein Fehlen des ganzen Bandes auf einer Seite ist wohl nur als Begleiterscheinung einer hochgradigen Entwicklungshemmung des inneren Genitales auf der betreffenden Seite plausibel und wurde überaus selten sicher beobachtet.

Spaltet man am Cadaver oder während der Operation die Aponeurose des Obliquus externus, so sieht man je nach der Entwicklung der Bauchwandmusculatur mehr oder minder starke quergestreifte Muskelbündel vom Obliquus internus und Musculus transversus (eine genaue Trennung der beiden Schichten ist bekanntlich hier nicht möglich) als Cremaster, schleifenförmig das runde Mutterband

Digitized by Harvard University, Ernst Mayr Library of the Museum of Comparative Zoology (Cambridge, MA). Original Download from the Biodiversity Heritage Library (http://www.biodiversitylibrary.org/); www.biologiezentrum.at

umziehen. Überdies fällt höher oben das fester gewordene Bindegewebe der Fascia cremasterica auf, das gleichfalls beseitigt werden muss, wenn man das Band vollkommen rein präparieren will. Es gelingt dies mühelos, weil das spulrunde Band, das selbst bei schwächlichen Nulliparen zumindest 2 *mm* dick und von derber Consistenz ist, nicht innig mit dem umgebenden Bindegewebe und dem Cremaster zusammenhängt.

Zieht man nun an dem Bande, so bekommt man leicht einen peritonealen Kegel zu Gesichte, welcher das Diverticulum Nuckii vortäuscht. Bei der Alexander'schen Operation zieht man das Band bekanntlich um ein erhebliches Stück nach außen; es wird so ein arteficielles Diverticulum erzeugt, welches übrigens zumeist unschwer vom runden Mutterbande abstreifbar ist. Gegenüber Goldspohn möchte ich bemerken, dass es durchaus nicht immer nöthig ist, hiebei das Cavum peritonaei zu eröffnen, dass dies im Gegentheile zumeist nicht geschehen muss.

Ein wirkliches Diverticulum Nuckii, d. h. ein offen gebliebener Scheidenfortsatz, ist beim Weibe nicht selten. Ich habe einen solchen bei Alexander'schen Operationen überhaupt nie gesehen, an der Leiche bloß in wenigen Fällen. Öfter findet es sich bei Kindern als bei Erwachsenen. Zuckerkandl fand bei Kindern im Alter von 1—12 Jahren das Diverticulum Nuckii in 21% der Fälle vorhanden. Sachs bildet das Becken eines sechswöchentlichen Mädchens ab, bei welchem beiderseits der Scheidenfortsatz den äußeren Leistenring überragt. Leider fehlt dabei die genaue Untersuchung über das Verhältnis des caudalen Mutterbandendes zum Fundus des Divertikels. Sachs bemerkt bloß, dass das runde Mutterband der hinteren, medialen Wand des Diverticulum anliegt und damit fest verbunden ist. Camper fand bei 34 untersuchten Fällen, die durchaus erwachsene, weibliche Individuen betrafen, das Diverticulum viermal auf der rechten und dreimal auf der linken Seite vorhanden. Sellheim sah bei 12 untersuchten Leichen nur in einem Falle ein beiderseits ausgesprochenes Divertikel. Dasselbe ließ sich in mehr oder weniger obliterierten Resten durch mikroskopische Untersuchung bis in die Mitte des Leistencanales verfolgen, war aber von innen her beiderseits nur auf eine Strecke von circa 2 *mm* zu sondieren.

Wenn ein Divertikel vorhanden ist, so findet man dasselbe typisch ventral vor dem runden Mutterbande gelegen, oder, mit anderen Worten ausgedrückt, das Mutterband stülpt die Dorsalwand des Scheidenfortsatzrudimentes ein.

Wann der Scheidenfortsatz, die primäre vaginale Bucht, beim weiblichen Fötus obliteriert, ist nicht genau festgestellt. Legendre hat die Grube niemals bei Föten nach dem sechsten Monate gesehen. Sappey sagt, im achten Embryonalmonate sei das Divertikel bereits obliteriert. Sachs meint, jedenfalls sei die Obliteration normalerweise bereits im Intrauterinleben beendet und mache im ersten Lebensjahre keine Fortschritte mehr. Immerhin bleibt der Sack rechts öfter offen als links.

Wir sind so zur Pars pelvica des Ligamentum teres uteri gelangt, über dessen äußere Beschaffenheit volle Klarheit unter den Autoren herrscht. Gespannt liegt diese Partie des Bandes nie, sondern stets in leichten Falten (cf. Nagel). Waldeyer beschreibt den Verlauf der Pars ligamenti lati in folgender Weise: Das Band zieht nach der Kreuzungsstelle der Vasa uterina mit dem Ureter über diese und über die Vasa vesicovaginalia hinweg. In der Regel liegt das Band unter der ventralen Platte des Ligamentum latum und stülpt dieselbe nur mäßig vor; ausnahmsweise, zumeist in Fällen von mangelhafter Involution des Uterus post partum oder bei Multiparen findet sich das Band mittels einer schmalen Gekrösduplicatur mit dem vorderen Blatte des breiten Mutterbandes verbunden. Waldeyer benennt diese Verbindungsfalte Mesodesma. Bemerken will ich gleich an dieser Stelle, dass die absolute Dicke des Ligamentum teres uteri bei Pluriparen erheblich jene bei Nulliparen überragt. (Vgl. Rumpf.)

Von besonderem Interesse ist die Vascularisation und Innervation des Ligamentum teres uteri. Das runde Mutterband bezieht sein Blut aus zwei Quellen, deren eine ihm gemeinsam ist mit dem inneren Genitale, deren andere gleichzeitig den Bauchdecken dient. Die erstgedachte, Arteria ligamenti teretis genannt, ist ein Ast der Arteria uterina und entspringt aus dieser nahe dem Ansatze des runden Mutterbandes am Uterus, also in unmittelbarer Nähe der Anastomose zwischen Arteria uterina und Arteria ovarica. Dieses Gefäß läuft innerhalb des Ligamentum teres uteri in leichter Schlängelung bis nahe an jene Stelle,

Digitized by Harvard University, Ernst Mayr Library of the Museum of Comparative Zoology (Cambridge, MA). Original download from The Biodiversity Heritage Library (http://www.biodiversitylibrary.org/); www.biodiversitylibrary.org

wo sich das runde Mutterband ans Peritonäum der vorderen Bauchwand begibt. Hier trifft es mit einem arteriellen Ast zusammen, welcher von der Arteria epigastrica inferior herrührt und der Arteria spermatica externa (Syn. cremasterica) des Mannes homolog ist.

Die venösen Abflussgebiete sind einerseits der Plexus venosus utero-ovarialis und anderseits die Vena epigastrica inferior, statt der letzteren auch zuweilen ein Ramus venosus pudendus externus. Die Venen im runden Mutterbande bilden einen Plexus, welcher mit den Venen der großen Schamlippen anastomosiert. Die Vena epigastrica inferior mündet zumeist in die Vena saphena magna, manchmal direct in die Vena femoralis.

Bemerkenswert ist, dass auch die Innervation von zwei Seiten her geschieht. Im runden Mutterbande sind Nerven nachweisbar, welche von der Gebärmutternerven stammen, jedoch nur im inneren Drittel (Chrobak und Rosthorn); dass überdies Nervenfäden vom Nervus spermaticus externus in die Pars praeinguinalis ligamenti teretis uteri eintreten, wird von den Anatomen seit langer Zeit beschrieben. Bekanntlich ist der Nervus spermaticus externus ein Abkömmling des ventralen Astes des zweiten Lendennerven, dessen Ramus perforans lateralis als Nervus cutaneus femoris lateralis (alte Nomenclatur N. cutaneus anticus externus), und dessen Ramus perforans anterior als Nervus genito-femoralis bezeichnet wird. Dieser letztere theilt sich wieder in zwei Äste, nämlich in den N. lumboinguinalis, einen Hautnerven des Schenkels, und den N. spermaticus externus, welcher beim Manne entlang dem Samenstrange verläuft und den Cremaster versorgt, bei der Frau gegen die Pars praeinguinalis ligamenti teretis uteri hinzieht und sich darin verliert. Der Nervus ilio-inguinalis, welchen man bei der Alexander'schen Operation stets findet, wenn man die Aponeurose des Obliquus externus spaltet, ist ein Hautnerv der Schamgegend und stammt vom Ramus ventralis des ersten Lendennerven ab.

Die histologische Beschaffenheit des runden Mutterbandes wurde, wie Schiff erwähnt, schon im Jahre 1850 von Rainey durch Entdeckung der darin enthaltenen quergestreiften Muskelfasern geklärt. Seither befasste sich keiner der Autoren mit Untersuchungen über den Ursprung oder die vergleichende Entwicklungsgeschichte der willkürlichen Muskelfasern in dem Bande.

Die verschiedenen Angaben über die mikroskopische Structur des runden Mutterbandes differieren nicht stark von einander. Am zutreffendsten finde ich die Beschreibung, welche Soulié in folgenden Worten gibt: »Ainsi que nous avons pu l'observer sur deux sujets, le segment pelvien du ligament rond est exclusivement formé de faisceaux de fibres musculaires lisses à direction longitudinale, séparé par des cloisons conjonctives avec de nombreuses fibres élastiques. Les fibres musculaires striées n'apparaissent que dans le segment inguinal, en regard de la fossette de Nuck, où elles se continuent, comme chez le mâle, avec les muscles profonds de la paroi abdominale. Enfin, le troisième segment du ligament rond, ou segment labial, ne se compose que de faisceaux conjonctifs, et nous paraît répondre au trousseau fibreux connu, chez l'homme, sous le nom du ligament scrotal«. Das gleiche Verhalten der quergestreiften Musculatur berichtet er von einem dreimonatlichen Embryo, Weil von einem zweimonatlichen. Schiff, welcher sich eingehend mit dem Studium des runden Mutterbandes befasst hat, beschreibt 10—15 Bündel quergestreifter Musculatur, welche im Centrum des Bandes gelegen seien. Das uterine Drittel enthalte zum größten Theile nur organische Muskelfasern, ins mittlere Drittel reichen glatte Muskelfasern nur ausnahmsweise hinein(?). »Die quergestreiften Fasern laufen ausschließlich an dem oberen Rande des Bandes und sind . . . deutlich in drei nahezu gleiche Portionen getheilt . . . . . Sie werden im Verlaufe nach außen immer zahlreicher, bleiben jedoch immer am oberen Rande des Bandes, bis sie an den inneren Leistenring kommen. Hier sieht man sie sämmtlich in Bogen zum Musculus transversus abdominis gehen«. Bei Waldeyer findet sich die Notiz: »Quergestreifte Muskelfasern, dem Cremaster angehörig, kommen im Inguinalcanal hinzu. Sie können sich bis in die Nähe des Uterus hin fortsetzen. Nagel berichtet, dass das Band während seines Verlaufes durch den Leistencanal einige spärliche, dünne quergefitreifte Muskelfasern gewinne, welche theils dem Obliquus internus und dem M. transversus entstammen, theils selbständig vom Schambeinkamme entspringen und mit dem Musculus cremaster beim Manne gleichwertig sind. »Diese quergestreiften Muskelbündel liegen am oberen Rande des Bandes

Digitized by the Harvard University, Ernst Mayr Library, Museum of Comparative Zoology, Cambridge, MA. Original download from The Biodiversity Heritage Library, http://www.biodiversitylibrary.org/; www.zobodat.at

(Schiff) und begleiten dasselbe eine Strecke weit ins Becken hinein. Sie endigen gewöhnlich in dem auf der Darmbeinschaufel liegenden Abschnitte des runden Mutterbandes (Schiff, Testut). Der subcutane letzte Abschnitt des Bandes enthält keine Muskelfasern, sondern besteht nur aus Bindegewebe und elastischen Fasern«. In ähnlichem Sinne äußert sich auch Sellheim. Er meint, die dem Ligamentum teres uteri angelagerten, beziehungsweise beigemischten Muskelbündel seien nach ihrer Herkunft vom Obliquus internus als eine dem Cremaster des Mannes analoge Bildung anzusehen. Kann ich mich diesem Ausspruche aus entwicklungsgeschichtlichen und vergleichend anatomischen Gründen nicht anschließen, so muss ich mich besonders gegen die weiteren Worte Sellheim's wenden: »Sind wirklich auch Bestandtheile des Transversus bei der Zusammensetzung des Cremaster betheiligt, wie Schiff meint, so deutet dieses auf primitivere Verhältnisse beim Weibe als beim Manne hin, bei dem der Cremaster nur als ein Abkömmling des Obliquus internus erscheint«. Ich glaube in meinen Beiträgen zur Lehre vom Descensus testiculorum überzeugend dargethan zu haben, dass auch beim Menschen der Musculus cremaster des Mannes nicht allein vom Obliquus internus, sondern auch vom Transversus abdominis abstamme. Darum wird es nicht wunderbar erscheinen, wenn beim Weibe die spärlichen Cremasterbündel gleichfalls auf beide genannten Bauchwandmuskel bezogen werden.

Meine eigenen histologischen Untersuchungen erstrecken sich — ich lasse die Objecte, welche ich graviden Frauenleichen entnahm, vorerst beiseite — zunächst auf eine größere Reihe runder Mutterbänder von neugeborenen Kindern; sodann untersuchte ich systematisch Mutterbänder von Nulliparen und Pluriparen; es waren durchaus frische Objecte, zum Theil bei Uterusexstirpationen und Alexander'schen Operationen gewonnen.

Was zunächst den histologischen Bau des runden Mutterbandes beim Neugeborenen betrifft, so möchte ich bemerken, dass die Betheiligung der quergestreiften Musculatur hier überraschend in den Vordergrund tritt gegenüber dem Mutterbande der erwachsenen, zumal der nulliparen Frau. Serienschnitte durch das Band, welche in der Längsachse desselben geführt waren, überzeugten mich, dass die willkürlichen Muskelbündel bis nahe an den Uterus heranreichen. Theilt man das Mutterband von seiner uterinen Insertionsstelle bis an die Scheidenfortsatznarbe des Peritonäum in drei Theile, so reichen die quergestreiften Bündel ziemlich genau bis an die Grenze zwischen mittlerem und uterinem Drittel des Bandes. Mehrere Querschnittserien belehrten mich, dass die Anordnung der quergestreiften Fasern im Mutterbande des neugeborenen Mädchens ganz typisch sei. Ich habe versucht, sie in Fig. 1, Taf. I wiederzugeben. Dort, wo das Ligamentum teres uteri dem Ligamentum latum anhaftet, sei es breitbasig aufsitzend oder vermittels eines schmalen Mesodesma, findet sich am Querschnitte eine Reihe von relativ großen Muskelfeldern, wobei zu bemerken ist, dass alle Fasern genau in der Längsrichtung des Bandes verlaufen. Von diesem Gebiete aus sieht man ein schmäler werdendes Muskelband — um Schiff's Bezeichnung beizubehalten — am oberen Rande des Bandes oberflächlich hinziehen, doch sind hier die Fasern nicht mehr rein längslaufend. Das durch die quergestreiften Muskelfasern eingenommene Areale ist hier gewiss so groß wie jenes, welches die glatten Muskelbündel für sich in Anspruch nehmen. Zahlreiche Gefäße durchziehen, zumeist rein longitudinal, das Band. Querschnitte, welche nahe dem Uterus durch das Band gelegt sind, zeigen keine einzige willkürliche Muskelfaser. Hingegen sieht man an Querschnitten, welche so tief geführt sind, dass an denselben bereits die Bauchwandmusculatur mitgetroffen ist, hie und da, wenn auch selten, quergestreifte Fasern, welche von den Bauchmuskeln ins runde Mutterband hineinreichen.

Auffallend ist der Reichthum an Venen in der Pars inguinalis ligamenti teretis uteri. Die Pars praeinguinalis selbst führt in ihrem Innern wenig glatte und überhaupt keine quergestreiften Muskelfasern. Doch wird das Band hier schleifenförmig von Bündeln quergestreifter Muskelfasern umzogen, welche nichts anderes sind als Cremasterzüge. Ihrer Herkunft nach kann ich nicht zweifeln, dass sie sowohl vom Obliquus internus, als auch vom transversus abdominis abstammen. Doch bildet die innige Verschmelzung der beiden Muskeln in der Inguinalregion ein unüberwindliches Hindernis für den stricten Beweis dieser

Digitized by the Harvard University, Ernst Mayr Library of the Museum of Comparative Zoology, Cambridge, MA. Original Document from The Biodiversity Heritage Library http://www.biodiversitylibrary.org/; www.biodiversitylibrary.org

Thatsache. Indes zwingen vergleichend anatomische Erwägungen mich zu obiger Annahme. Hierüber noch später.

Ich möchte gleich hier bemerken, dass jene willkürlichen Muskelfasern, welche sich innerhalb des runden Mutterbandes finden, genetisch nichts gemein haben mit jenen, welche um die Pars praeinguinalis herum gefunden werden. Den Lesern meiner Arbeit über den Descensus testiculorum wird klar sein, warum ich dies hervorhebe. Ich habe daselbst den principiellen Gegensatz zwischen den quergestreiften Muskelfasern innerhalb des Gubernaculum Hunteri und jenen, welche in der Circumferenz desselben auffindbar sind, also den Gegensatz zwischen den Fasern, welche als Conusrudiment von mir bezeichnet wurden, und jenen, welche als Cremaster externus bekannt sind, scharf präcisiert. Genau dasselbe ist aus entwicklungsgeschichtlichen Gründen, die in den beiden folgenden Abschnitten zur Sprache kommen sollen, beim weiblichen Individuum anwendbar. Als Cremaster sind nur jene Muskelschleifen aufzufassen, welche nach Passage des runden Mutterbandes durch die Muskelschichten des Leistencanals, also an der Pars praeinguinalis auffindbar sind. Die im Bande selbst befindlichen quergestreiften Muskelfasern, welche ich in Fig. 1, Taf. I wiedergegeben, sind nicht als Cremaster zu bezeichnen, sondern sie haben die gleiche Bedeutung, welche ich den im Gubernaculum Hunteri befindlichen willkürlichen Fasern vindiciert habe. Freilich ist der Zusammenhang sowohl dieser Fasern als auch des Cremasters mit den Muskelschichten der Bauchwand erweisbar. Aber auch beim männlichen Fötus konnte ich ja den Übergang der Myoblastenzone der Bauchwand in die im Gubernaculum Hunteri befindlichen willkürlichen Muskelelemente nachweisen.

Der histologische Bau des runden Mutterbandes bei der erwachsenen Frau differiert von jenem des neugeborenen Kindes lediglich darin, dass bei Nulliparen relativ wenig und factisch höchstens bis zur Grenze des inguinalen und mittleren Drittels des Bandes reichende willkürliche Fasern gefunden werden; bei Pluriparen, bei welchen das Band viel dicker ist, was auf einer mächtigeren Entwicklung der glatten Musculatur beruht, überwiegen die quergestreiften Fasern sowohl numerisch, als auch ihrer Länge nach jene bei Nulliparen. Man sieht da gar nicht so selten, dass die willkürlichen Muskelfasern bis nahe an den Uterus emporreichen. Doch habe ich an keinem Objecte auch bei Multiparen gesehen, dass die willkürlichen Muskelbündel ein relativ gleich großes Areale innehatten, wie beim neugeborenen Mädchen.

V. Untersuchung menschlicher Embryonen.

Die Fragen, welche dieser und der folgende Abschnitt zur Beantwortung bringen sollen, sind folgende:

1. Was ergibt die Untersuchung sehr junger Embryonen über das Bildungsmaterial des runden Mutterbandes?

2. Wie verhält sich das Ligamentum teres uteri entwicklungsgeschichtlich zum Wolff'schen Körper, Wolff'schen Gang und Müller'schen Gang?

3. Welche sind die Beziehungen des Ligamentum teres uteri zum Ligamentum ovarii?

4. Woher stammt die willkürliche Musculatur im runden Mutterbande und welche morphogenetische Bedeutung kommt derselben zu?

5. In welcher Weise lässt sich das Ligamentum teres uteri dem Gubernaculum Hunteri des Mannes an die Seite stellen?

Es wird gut sein, vorerst einiges über die ersten Bildungsvorgänge, soweit dieselben bekannt sind, zu recapitulieren. Bei menschlichen Embryonen von 8—13 *mm* verlaufen die Wolff'schen Gänge in einem Bogen von oben nach vorne unten. Die Müller'schen Gänge sind um diese Zeit kaum angedeutet. Die

Digitized by the Harvard University, Ernst Mayr Library of the Museum of Comparative Zoology (cambridge, MA). Original uploaded from The Biodiversity Heritage Library. http://www.biodiversitylibrary.org/; www.biologiezentrum.at

Ureteren hingegen, welche nach Kupffer durch Ausstülpung des Wolff'schen Ganges entstehen, münden bereits jederseits in den unteren Abschnitt des Wolff'schen Ganges (Nagel), um sich in der weiteren Entwicklung von denselben zu trennen und selbständig zu münden.

Über das caudale Ende des Wolff'schen Körpers und dessen topographische Beziehungen bei sehr jungen Embryonen finden sich keine stricten Angaben. Nur dem bekannten Werke von His über die Anatomie junger menschlicher Embryonen kann man entnehmen, dass bei den auf Taf. VII in Fig. *A* 1 und *B* 1 wiedergegebenen Embryonen die Urnierenleiste bis an die vordere Bauchwand reicht.

Cranialwärts zieht bei jungen Embryonen (12—13 *mm* St. Sch. L.) der Wolff'sche Körper sehr hoch empor, und zwar bis in die Höhe der Lungenbasis. Bei älteren Embryonen erweist sich das craniale Ende des Wolff'schen Körpers viel weiter caudalwärts gerückt. »Die hintere Leibeswand hat sich gewissermaßen hinter den Ausführungsgängen der Geschlechtsdrüsen in die Höhe geschoben« (Wendeler).

Über die erste Anlage des Ligamentum teres uteri fehlt es an verlässlichen Angaben vollständig, insbesondere aber an Beschreibungen genügend junger Embryonalstadien.

Blumberg und Heymann vertreten die Anschauung, dass Embryonen aus dem zweiten Monate das Ligamentum teres uteri mit dem unteren Pol des um diese Zeit noch stark entwickelten Wolff'schen Körpers in innigster Verbindung stehe, während es dem Müller'schen Gange bloß äußerlich auflagere; dass ferner die glatten Muskelfasern, welche sich im Ligamentum teres uteri (inguinale) finden, sich in jene des Ligamentum ovarii direct fortsetzen und gegen den Hilus ovarii ausstrahlen. Wieger beschreibt menschliche Embryonen von 10 Wochen, bei welchen er in der Plica diaphragmatica glatte Muskelfasern findet. Auch er deutet das Ligamentum ovarii inferius (= proprium) und das Ligamentum teres uteri als einheitlichen Strang, der sich proximalwärts durch den Hilus ovarii fortsetzt und am unteren Pole des Parovarium endet, somit ein vollständiges Analogon des Gubernaculum Hunteri sei.

Wieger befasst sich eingehend mit der Umbildung des Zwerchfellbandes der Urniere zum Ligamentum infundibulo-pelvicum, welche sich bei Embryonen von 8—12 *cm* Länge leicht studieren lässt. Er verficht gleichfalls die Lehre, das Ligamentum ovarii, sowie der zum Hilus ovarii ziehende glatte Muskelfaserzug seien zusammengehörig und als Äquivalent des Gubernaculum Hunteri aufzufassen.

Bei Waldeyer, Wendeler und v. Winckel findet sich die Angabe, dass das Ligamentum genito-inguinale von den Wolff'schen Gängen abgehe und nicht von den Müller'schen. Waldeyer bemerkt hiezu: »damit stimmen die Abbildungen von Mihalkovics, sowie die Thatsache, dass die Ligamenta teretia später nicht genau an der Abgangsstelle der Tuben vom Uterus, sondern etwas weiter caudalwärts befestigt sind«.

Ich lasse nun die Beschreibung einer Anzahl menschlicher Embryonen folgen und beginne mit dem jüngsten Stadium. Es ist dies ein Embryo humanus von 12·5 *mm* Länge St. Sch. L.

Zunächst will ich die Umrisse eines Schnittes wiedergeben, welcher unmittelbar unter der Zwerchfellanlage geführt ist (Fig. 1).

Fig. 1.

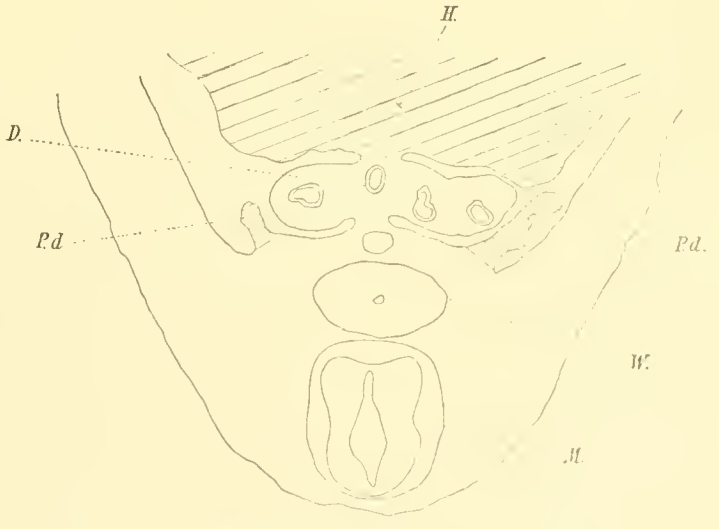

M. Medulla spinalis. *W.* Wirbelkörper. *P. d.* Plica diaphragmatica. *H.* Leber. *D.* Darmlumen.

Es wird hier hinter der Leber beiderseits eine peritonäale Duplicatur (*P. d.*) sichtbar, welche als Plica diaphragmatica anzusprechen ist. Canälchen oder gar Glomerulis ähnliche Gebilde, wie deren bei einem jüngeren Embryo Janosik beschreibt, sieht man darin nicht. Diese Falte erstreckt sich auf 20 Schnitte von je 15 μ Dicke, sie ist also in craniocaudaler Richtung 300 μ lang.

Digitized by Harvard University, Ernst Mayr Library of the Museum of Comparative Zoology (Cambridge, MA). Original uploaded from The Biodiversity Heritage Library. http://www.biodiversitylibrary.org/; www.biologiezentrum.at

In den darauffolgenden Schnitten sieht man das craniale Ende des Wolff'schen Körper sich dem caudalen Ende der Falte einlagern. Die Urniere nimmt beiderseits eine dreieckig begrenzte Zone ein, an deren lateraler Spitze der Wolff'sche und Müller'sche Gang verläuft. Letzterer lässt sich dadurch als solcher erkennen, dass cranialwärts eine Einstülpung des Coelomepithels in den Gang hineinführt; es ist dies die Anlage des Ostium abdominale tubae. Medialwärts vom Wolff'schen Körper befindet sich ein relativ breites Feld für die Anlage der Nebenniere (Fig. 2).

Fig. 2.

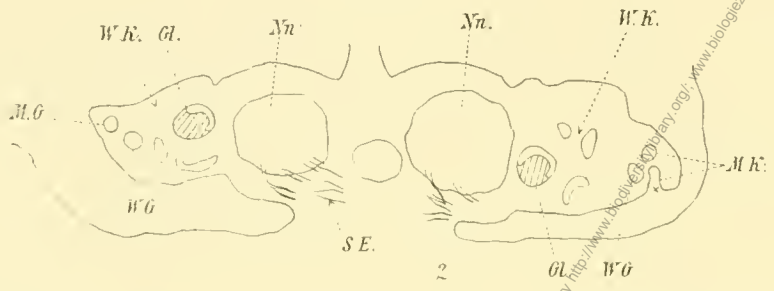

M. G. Müller'scher und *W. G.* Wolff'scher Gang. *Nn.* Gebiet der Nebennierenanlage. *W. K.* Wolff'scher Körper. × Bucht im Coelomepithel, ostium abdominale tubae. *Gl.* Glomeruli der Urniere. *S. E.* Sympathische Elemente, zur Nebenniere ziehend.

Bald schwindet der Müller'sche Gang, denn er ist noch nicht so weit hinabgewachsen. Er ist im Ganzen bloß an 25 Schnitten von je 15 μ Dicke zu beobachten. Es stellt sich nun ein Höckerchen an der ventralen Fläche der Urniere ein — die Anlage der Keimdrüse. Es ist dies an Schnitten zu sehen, an welchen gleichzeitig der Magen breit getroffen erscheint und die Leber noch ein großes Areale für sich beansprucht (Fig. 3).

Fig. 3.

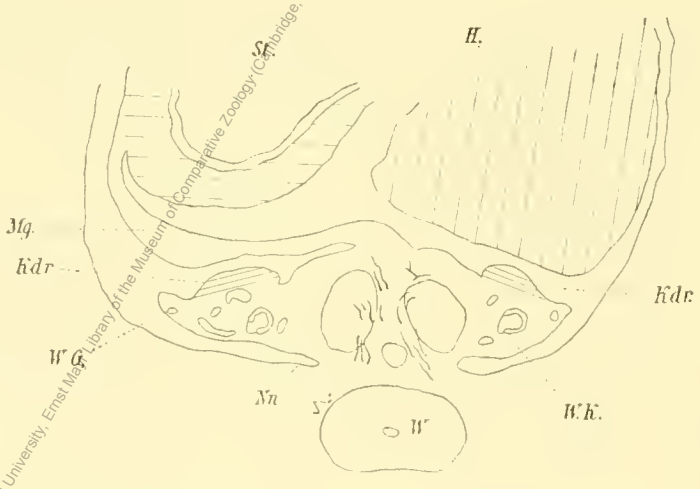

W. Wirbelkörper. *W. K.*, *Nn.*, *W. G.*, wie zuvor. *Mg.* Mesogastrium. *St.* Magen. *H.* Leber. *Kdr.* Keimdrüse.

Dieses Bild ändert sich auf den nächst tieferen Schnitten nicht wesentlich. Die Keimdrüse nimmt an Umfang zu, rückt mehr gegen die Medianlinie hin, das Gebiet der Urniere verbreitert sich an den weiteren Schnitten ganz bedeutend, und jetzt erst werden jederseits mehrere Glomeruli mit deutlichen Gefäßschlingen sichtbar. Wir befinden uns im Gebiete der physiologischen Nabelhernie.

Das Bild gestaltet sich, wie in Fig. 4 wiedergegeben ist.

Die Schnitte, welche nun in der Richtung gegen das Schwanzende des Embyro weiter folgen, zeigen das Schwinden der Keimdrüsenanlage. Der Wolff'sche Gang rückt ventralwärts. Dorsal von den Wolff'schen Körpern findet sich nun eine dichtere Anhäufung von Mesodermzellen, und einige Schnitte

Digitized by the Harvard University, Ernst Mayr Library of the Museum of Comparative Zoology (Cambridge, MA). Original Download from The Biodiversity Heritage Library http://www.biodiversitylibrary.org/; www.biologiezentrum.at

tiefer entspricht derselben das craniale, blinde Ende der Ureteranlage (Fig. 5). Man sieht hier bereits, dass das Cavum peritonaei recht eng geworden ist, und thatsächlich findet die Bauchhöhle an den

Fig. 4.

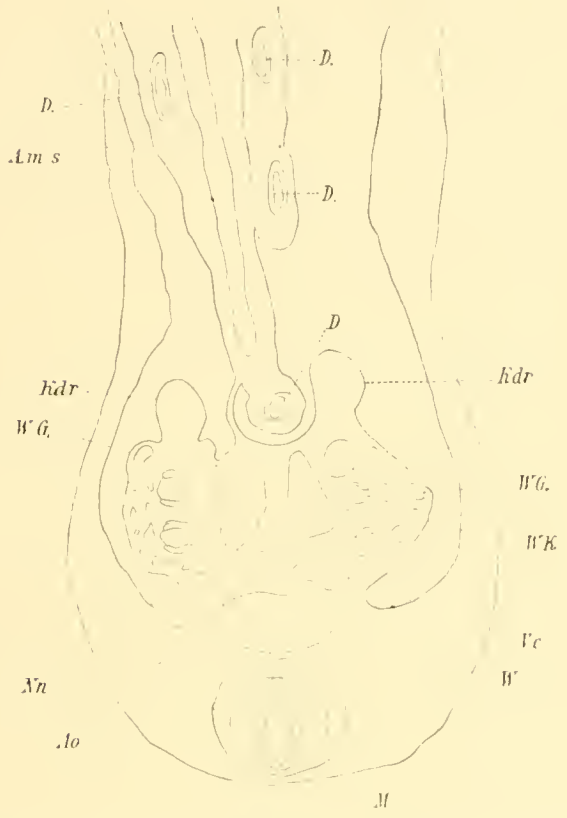

Fig. 5.

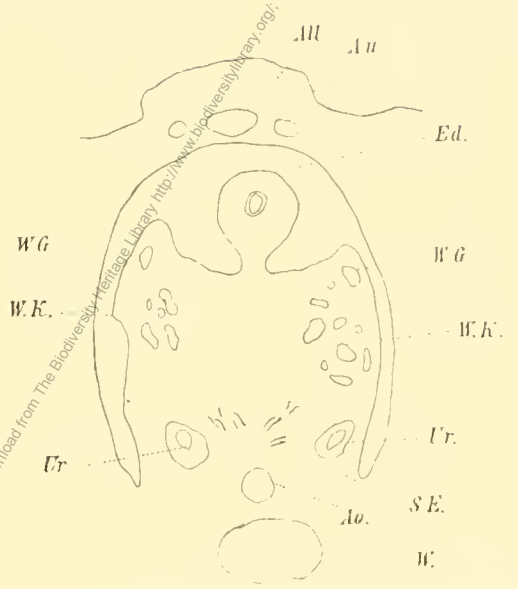

D. Lumina der Nabelschleife. *A. m. s.* Arteria mesenterica superior. *V. c.* Vena cava. *Ao.* Aorta. *M.* Medulla. *W.*, *W. K.*, *W. G.*, *Kdr.*, *Nn.*, wie zuvor.

All. Allantoisgang. *A. u.* Arteria umbilicalis, *Ed.* Enddarm. *Ur.* Craniales Ende der Ureteranlage. *S. E.* Sympathische Elemente. *W. K.*, *W. G.*, *Ao.*, *W.*, wie zuvor.

zunächst folgenden Schnitten bald ihr caudales Ende. Es erweist sich hiebei, dass die Wolff'schen Körper in diesem Stadium bis ans caudale Ende der Bauchhöhle reichen und demselben vollkommen dicht anliegen. Es ist daher von vornherein klar, dass in diesem Stadium eine Plica inguinalis nicht angelegt sein kann.

Ich habe diesen Embryo genau beschrieben und mehrere Figuren beigefügt, einmal weil ich Gewicht auf die Schilderung der topographischen Beziehungen der Urniere und des Wolff'schen Ganges bei einem so jungen Objecte legte, anderseits weil ich einen menschlichen Embryo mit noch fehlender Plica inguinalis beschreiben wollte. An anderer Stelle (l. c.) habe ich darauf bereits hingewiesen, dass die Plica inguinalis nur dadurch entstehen könne, dass das caudale Ende der Urniere ursprünglich bis ans caudale Leibeshöhlenende reicht, später aber durch Wachsthumverschiebungen scheinbar emporrückt, während der Bauchfellüberzug als schmales Fältchen bestehen bleibt. Das Punctum saliens war hiebei der Nachweis, dass thatsächlich beim Embryo humanus das caudale Urnierenende so tief hinabreicht. Ich habe damals diese Verhältnisse eingehend an Schweinsembryonen studiert und kann in obiger Beschreibung die beste Ergänzung für meine These erblicken. Darum holte ich bei der Beschreibung dieses Embryo etwas weiter aus.

Wenn man die Plica inguinalis demnach als Product der im Fötalleben sich vollziehenden Aufwärtswanderung des caudalen Urnierenpols betrachten muss, imponiert die Plica diaphragmatica offenbar als peritonäaler Überzug einer Urnierenpartie, zu deren Bildung es beim menschlichen Embryo wahrscheinlich überhaupt nicht kommt. Möglich, dass bei noch jüngeren Embryonen der craniale Urnierenpol in das als

Digitized by Harvard University, Ernst Mayr Library of the Museum of Comparative Zoology, Cambridge, MA). Original Download from The Biodiversity Heritage Library http://www.biodiversitylibrary.org/; www.biologiezentrum.at

Plica diaphragmatica geschilderte Fältchen zu liegen kommt und dass bei meinem 12·5 *mm* langen Embryo bereits das craniale Urnierenende tiefer herabgerückt ist. Wahrscheinlich ist dies indes nicht, sondern ich glaube, dass wir in der Plica diaphragmatica ein Rudiment zu erblicken haben, welches der Mensch mitgebracht auf dem weiten Bildungswege von jenen Thierordnungen her, bei deren Embryonen die Urniere noch viel höher emporreicht. Dieses Rudiment hat sich erhalten, weil es im Extrauterinleben eine Function zugedacht erhält, die es allerdings nach wesentlicher Veränderung seiner Gestalt übernimmt: Es ist dies die Bergung der Ovarialgefäße. Die Deutung Janosik's, das Bändchen berge beim jungen Embryo Vornierencanälchen, scheint für den Menschen allzu hypothetisch.

Wenig Bemerkenswertes bietet der nächst ältere Embryo von 14·5 *mm* St. N. L. Der Müller'sche Gang reicht noch nicht wesentlich tiefer herab als im eben beschriebenen Stadium. Doch zeigen sich am cranialen Ende des Ureters bereits einige Drüsencanälchen der bleibenden Niere. Sonst verhält sich dieser Embryo sehr ähnlich dem 12·5 *mm* langen.

Bei einem Embryo humanus von 17 *mm* zeigt die Plica diaphragmatica recht geringe Höhe. Ich glaube die Keimdrüse trotz der Kleinheit des Embryo als bestimmt weiblich bezeichnen zu können. Die Anlage der bleibenden Niere reicht schon ziemlich hoch empor. Auf Schnitten, welche die Magenanlage in voller Breite treffen, erscheint beiderseits die Niere durchschnitten. Zu bemerken ist ferner, dass der Wolff'sche Körper, welcher in den früheren Stadien der Rumpfwand breitbasig aufgesessen, sich hier bereits von dieser abgehoben und so ein wenn auch schmales Mesenterium gewonnen hat. Desgleichen hebt sich die Keimdrüse von der Urniere ab, es kommt so zur Bildung eines Mesovarium (Fig. 6).

Erst die tiefer gelegenen Schnitte zeigen den Wolff'schen Körper in mächtiger Entwicklung. Und nun tritt denn auch nach einigen weiteren Schnitten jene Verbindung des caudalen Endes des Wolff'schen Körpers, respective des Wolff'schen Ganges mit der Bauchwand auf, welche ich fürs männliche Geschlecht in der oben erwähnten Arbeit bereits genau beschrieben habe. Ich habe dort ein etwas älteres Object, einen Embryo von 28·5 *mm* beschrieben und begnüge mich hier, da die Verhältnisse ungemein ähnlich sind, bloß mit einer Umrissfigur (Fig. 7). Der Musculus rectus abdominis, sowie der Obliquus externus, internus

Fig. 6.

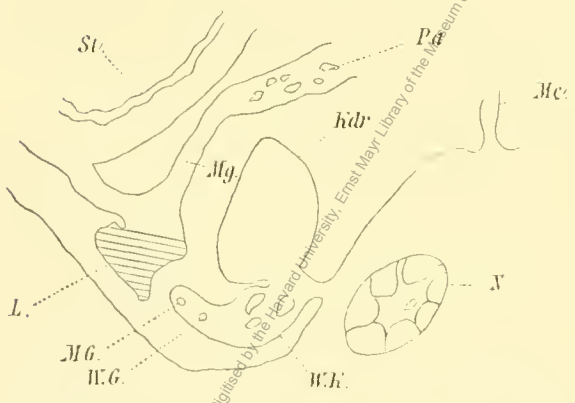

St. Magen. *Pa.* Pankreasanlage. *N.* Niere. *Mg.* Mesogastrium. *L.* Milzanlage. *Mc.* Mesenterium. *W. K.*, *W. G.*, *M. G.*, *Kdr.*, wie zuvor.

Fig. 7.

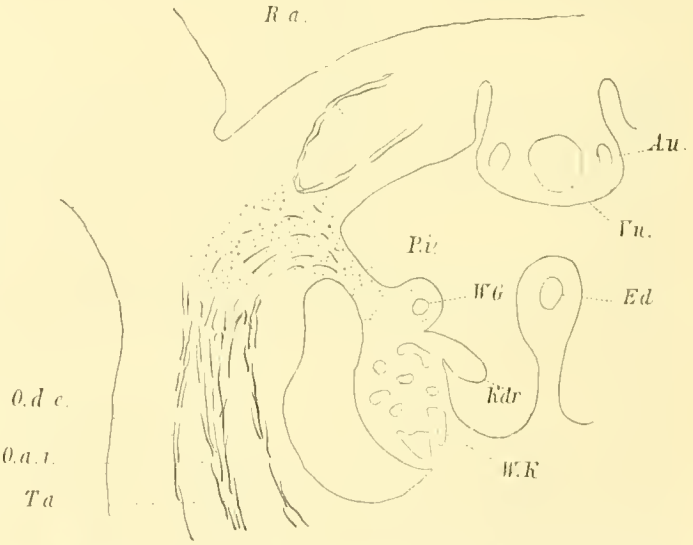

R. a. Musc. rectus abdominis. *O. a. e.* Obliquus abdominis externus und *O. a. i.* internus. *T. a.* Transversus abdominis. *V. u.* Blase. *A. u.* Nabelarterie. *P. i.* Plica inguinalis. *W. K.* Wolff'scher Körper. *Kdr.* Keimdrüse. *Ed.* Enddarm. *W. G.* Wolff'scher Gang.

und der M. transversus abdominis sind bereits deutlich angelegt. Dort, wo der rectus der Vereinigungsstelle der drei anderen Muskel sich nähert, liegt ein dichter Zellhaufen. Ebenso wie in den Straten der Bauchwandmuskel sind auch schon in diesem Zellhaufen einzelne quergestreifte Muskelfasern differenziert. Gerade

Digitised by the Harvard University, Ernst Mayr Library of the Museum of Comparative Zoology (Cambridge, MA). Original download from The Biodiversity Heritage Library (http://www.biodiversitylibrary.org/)

an dieser Stelle findet sich ein zapfenartiger Fortsatz der Bauchwand (p. i.), welcher gegen den Wolff'schen Körper, beziehungsweise gegen den Wolff'schen Gang hinzieht. Eine vaginale Grube ist in diesem Stadium noch nicht ausgeprägt. Auch ist der Müller'sche Gang noch nicht so tief hinabgewachsen (vergl. hiezu Tafel V, Fig. 40, in meiner Arbeit über den Descensus testiculorum).

Beim 17 *mm* langen Embryo reicht demnach der Wolff'sche Körper nicht mehr bis ans caudale Leibeshöhlenende, daher bereits eine Plica inguinalis ausgebildet erscheint. In den quergestreiften Muskelfasern, welche sich in dem gedachten Zellhaufen finden und deren einige auch in die etwas verbreiterte Basis der Plica hineinragen, muss man das Conusrudiment erblicken, über welches ich an citierter Stelle eingehend gesprochen und das im folgenden noch genauer zu betrachten sein wird. Vergleichend anatomische Thatsachen werden uns das Verständnis dieses Gebildes vermitteln.

Besonders hervorgehoben soll nur noch werden, dass die Plica inguinalis sich genau jener Stelle des Wolff'schen Körpers anlegt, an welcher der Wolff'sche Gang sich von ihm freimacht (vergl. Fig. 20, pag. 124, in meiner Arbeit über den Descensus testiculorum).

Ein 19 *mm* langer, menschlicher Embryo ♀ ergibt gleiche Beobachtungsresultate.

Von ganz besonderem Interesse ist das Bild, welches die inneren Geschlechtsorgane eines 28 *mm* langen, menschlichen Embryo ♀ darbieten; ich untersuchte das Object mit freiem Auge und mittels Lupe. Nach Entfernung der Leber und Därme mit Ausnahme des Rectum erblickt man die zu mächtigen Organen ausgewachsenen Nieren (Fig. 8), deren caudale Pole von je einem mondsichelartig geformten Körper, dem Reste der Urniere, umgriffen werden. Darunter gelagert finden sich die Ovarien, deren linkes mehr schief, deren rechtes beinahe horizontal liegt. Der lateralen Fläche der Geschlechtsdrüse liegt der Wolff'sche und Müller'sche Gang dicht an. Die beiden Ligamenta teretia, deren rechtes fast vertical, deren linkes etwas schräg verläuft, ziehen gegen ein winziges Grübchen in der vorderen Bauchwand, welches nur mit Lupe zu sehen ist.

Der Ausführungsgang des Wolff'schen Körpers hat sich also hier von der Urniere bereits emancipiert und scheinbar von ihr weit entfernt. Es ist eben die Rückbildung des Wolff'schen Körpers hier bereits weit gediehen und der ursprünglich tief am caudalen Ende der Leibeshöhle gelegene caudale Urnierenpol hat sich bis an den caudalen Nierenpol emporgehoben. Nicht so der Wolff'sche (und mit ihm der Müller'sche) Gang: gleichsam festgehalten durch das an ihm inserierende Ligamentum teres uteri bleibt er an seiner ursprünglichen Bildungsstätte.

Medial-, respective cranialwärts von den gedachten Canälen liegt die Keimdrüse, welche ursprünglich an der medialen (ventralen) Urnierenfläche ihre Bildungsstätte gehabt. Die Keimdrüse ist an Ort und Stelle geblieben, nur die Urniere hat sich emporgeschoben — freilich bloß scheinbar. In Wirklichkeit ist eben das im Bereiche des Ovarium früher gewesene Urnierenparemhym geschwunden.

So ist denn schon in diesem Stadium der Zusammenhang des runden Mutterbandes mit dem Wolff'schen Körper verwischt und unerkennbar, und nur jener mit dem Wolff'schen, respective Müller'schen Gange besteht noch. Ältere Stadien werden zeigen, mit welchem der beiden Gänge das Ligamentum genitoinguinale ursprünglich zusammenhängt. Ich sage »zusammenhängt«, nicht »entsteht«. Die Publication v. Winckels (Über Eintheilung, Entstehung und Benennung der Bildungshemmungen der weiblichen Sexualorgane. Volkmanns Sammlung klinischer Vorträge, 251, 252) lässt Zweifel darüber aufkommen, ob der Autor dafürhält, das Ligamentum teres uteri »entstehe« aus dem Wolff'schen Gange, d. h. sein Bildungsmateriale entstamme den Zellen des Wolff'schen Ganges, oder ob es mit dem Wolff'schen Gange bloß zusammenhänge. Hönigsberg hat in einer casuistischen Publication (Monatsschrift für Geburtshilfe und Gynaekologie, Bd. XV) darauf hingewiesen, dass v. Winckels Auffassung auf eine missverständliche Deutung der Aufgaben Waldeyers und Wendelers zurückzuführen sei. Dass das Ligamentum teres uteri nicht aus dem Wolff'schen Gang entsteht, wohl aber mit ihm zusammenhängt, glaube ich nach dem oben Gesagten nicht weiter begründen zu müssen. Wohl aber soll über eben diesen Zusammenhang im Folgenden noch die Rede sein.

Digitized by the Harvard University, Ernst Mayr Library of the Museum of Comparative Zoology, Cambridge (MA) Original Download from The Biodiversity Heritage Library http://www.biodiversitylibrary.org/; www.biologiezentrum.at

Ein überaus interessantes Object ist das nunmehr zu beschreibende: Ein menschlicher Embyro 4·5 *cm* ♀, welchen ich parallel seiner Sagittalachse in complete Serie zerlegte. Die der medianen Sagittalebene angehörigen Schnitte zeigen bereits ein mächtiges Corpus uteri mit genau achsial laufender, schmaler Höhle. Einige Schnitte lateralwärts von denjenigen, welche die Zellen des Endometrium treffen, sieht man ein rundes Lumen in der Uterussubstanz auftreten. Es ist dies der Wolff'sche Gang, welcher hier ungefähr in der Mitte des Corpus uteri die Muscularis durchsetzt. Die noch weiter lateralwärts gelegenen Schnitte lassen statt des Uterus die Tuben erkennen; darunter, caudalwärts, liegt der Wolff'sche Gang (Fig. 9).

Fig. 8.

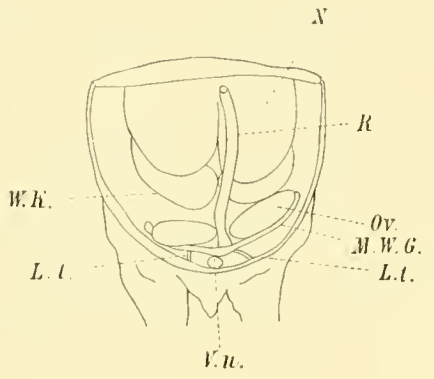

N. Niere. *R.* Mastdarm. *M., W. G.* Müller'scher und Wolff'scher Gang. *Ov.* Ovarium. *V. u.* Blase. *L. t.* Rundes Mutterband. *W. K.* Urnierenreste.

Fig. 9.



V. u. Blase. *T.* Tubenlumen. *Ur.* der längsgetroffene Harnleiter. *Mo.* Mesovarium. *H. R.* Peritonaeum der hinteren Rumpfwand. *L. l.* ligam. latum. *W. G.* Wolff'scher Gang. *Ov.* Ovarium.

Das Ovarium ist durch ein gedoppeltes, peritonäales Blatt von geringer Dicke von den beiden Gängen getrennt. Je weiter lateralwärts die weiteren Schnitte liegen, umso mehr kommt die Verbindung des Ligamentum latum mit dem Peritonaeum parietale nach rückwärts zu liegen, was ja durch einen Blick auf Fig. 8 leicht erklärlich wird.

Ein noch weiter lateral geführter Schnitt zeigt folgendes interessante Bild (Fig. 10). Statt der Blase ist nur mehr der laterale Rand der Gefäßscheide der Arteria umbilicalis getroffen. Hinter dem Wolff'schen Gang findet man ein länglich angeschnittenes Canälchen, welches, wie bei Verfolgung der Serienschnitte leicht zu erkennen, direct mit den Canälchen des Wolff'schen Körpers anastomisiert. Damit sind wir bereits ins Gebiet des caudalen Endes des Ligamentum teres uteri gelangt. Nachdem die Verlaufsrichtung desselben im Leistencanal schief von lateral oben nach unten medial läuft, ist am vorliegenden Schnitte zunächst das caudale Ende des Bandes eingestellt. Der Musculus obliquus internus mit dem transversus einerseits, die Externus-Aponeurose anderseits schließen das kreisrunde Terrain vollkommen ein. Man sieht im caudalen Ende des Mutterbandes lediglich Bindegewebe und wenige Blutgefäße, keine quergestreiften und nur vereinzelte glatte Muskelfasern.

Auf ein Detail wäre noch aufmerksam zu machen. Die Aponeurose des äußeren Bauchmuskels erweist sich etwas vorgestülpt durch das caudale Ende des Ligamentum teres, und man kann darin die Anlage des späteren äußeren Leistenringes erblicken. Von einer Pars praeinguinalis ligamenti teretis kann man demnach in diesem Stadium überhaupt noch nicht sprechen, denn dieselbe bildet sich erst durch weiteres Vorrücken des runden Mutterbandes unter weiterer Ausstülpung der Aponeurose.

Neun Schnitte weiter lateralwärts (jeder Schnitt ist 15 μ dick) erblickt man bereits eine seichte Grube, welche als primärer Scheidenfortsatz aufzufassen ist. Weitere sechs Schnitte lateralwärts hievon bietet sich die Pars abdominalis ligamenti teretis uteri dar, wie dies Fig. 11 andeutet. Man sieht das runde Mutterband seiner ganzen Länge nach getroffen.

Digitized by the Harvard University, Ernst Mayr Library of the Museum of Comparative Zoology (Cambridge, MA). Original Download from The Biodiversity Heritage Library http://www.biodiversitylibrary.org/; www.biologiezentrum.at

Es besteht im wesentlichen aus Bindegewebe und Blutgefäßen, nur im Bereiche der seichten, vaginalen Bucht, welche ventralwärts dicht an der Bauchwandinsertion des Ligamentum teres zu finden

Fig. 10.

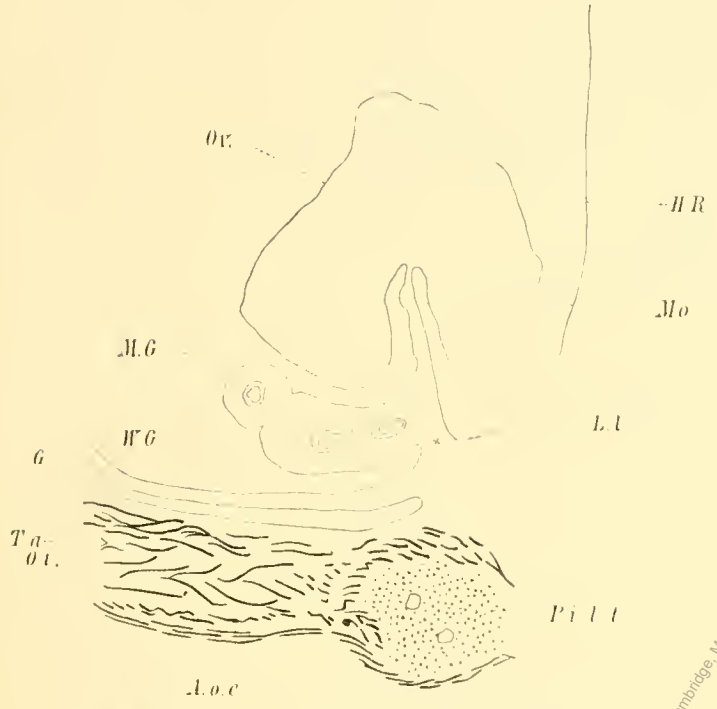

M. G. Tube. *G.* Gefäßscheide der Nabelarterie. *T. a.* + *O. i.* Querer und innerer schiefer Bauchmuskel. *A. o. e.* Aponeurosis obliqui externi. *P. i. l. t.* Pars inguinalis ligamenti teretis uteri. *Ov.*, *H. R.*, *Mo.*, *L. l.*, *W. G.*, wie zuvor.

Fig. 11.

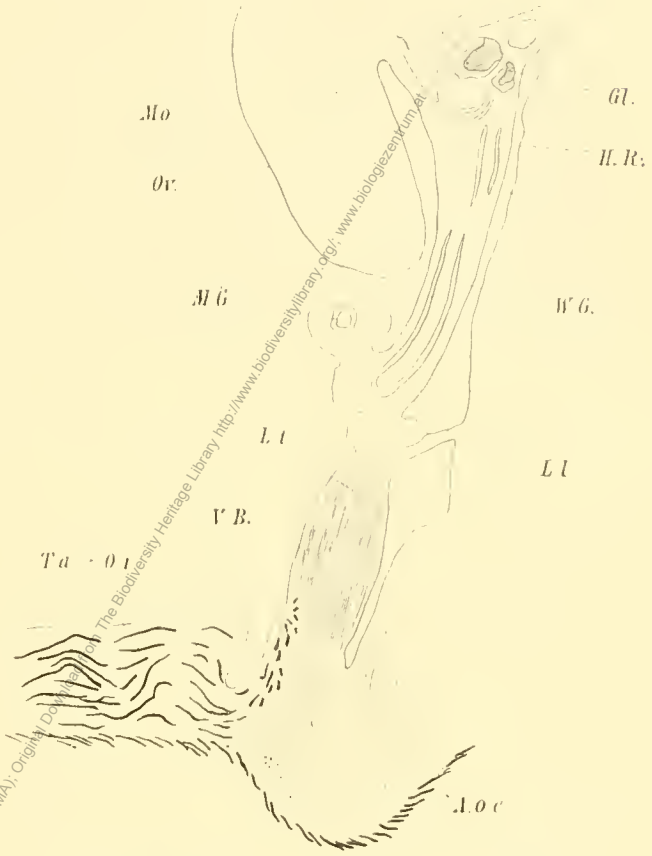

L. l. Rundes Mutterband. *Gl.* Glomeruli der Urniere. *V. B.* Vaginale Bucht. *Ov.*, *Mo*, *H. R.*, *L. l.*, *M. G.*, *W. G.*, *Ta.* + *Oi.*, *A. o. e.*, wie zuvor.

ist, steigen einige quergestreifte Muskelfasern eine kurze Strecke ins Band hinein empor. Sie rühren von den hier bereits untrennbar verschmolzenen Musculus obliquus internus und transversus her. Die Aponeurose des Obliquus externus ist hier geformt wie in Fig. 10.

Cranialwärts setzt sich das runde Mutterband am Wolff'schen Gange fest, welcher hier nicht mehr quer, sondern der Länge nach, in seinem Aufstiege zum Wolff'schen Körper getroffen ist. Vom Wolff'schen Körper sieht man auf diesem Schnitte allerdings nicht viel. Es sind bloß zwei Glomeruli und einige wenige Urnierencanälchen getroffen, weil eben die größere Masse des Urnierenrestes noch weiter lateralwärts liegt. Gleichwohl ist auch an diesem Schnitte der ursprüngliche Zusammenhang des Ligamentum teres uteri mit dem Wolff'schen Körper und der jetzige Zusammenhang mit dem Wolff'schen Gang in seinem entwicklungsgeschichtlichen Werden vollkommen plausibel.

Der Müller'sche Gang liegt von der Anheftungsstelle des runden Mutterbandes relativ weit ab. Die peritonäale Duplicatur des Ligamentum latum ist an diesem Schnitte nur auf kurze Strecken getroffen und stellt sich daher als schmales Band dar.

Zu betonen wäre noch ein Moment. Wenn man an der completen Serie das Verhalten das Ovarium, respective Mesovarium zum Wolff'schen Körper, sowie die Beziehungen des Ligamentum inguinale zu diesen Gebilden genau studiert, so erkennt man, dass eine Fortsetzung des Ligamentum inguinale bis ans Ovarium, von welcher bei einigen Autoren wiederholt die Rede ist, am vorliegenden Object nicht

Digitized by the Harvard University, Ernst Mayr Library of the Museum of Comparative Zoology (Cambridge, MA). Original Document in The Biodiversity Heritage Library http://www.biodiversitylibrary.org/; www.biologiezentrum.at

besteht. Die Fasern des Ligamentum teres uteri inserieren lediglich am Wolff'schen Gange und lassen sich — auch ihrer Verlaufsrichtung nach — nicht weiter in den Wolff'schen Körper fortsetzen. Das Mesovarium ist allenthalben ein dünnes peritonäales Blatt. Eine Andeutung des künftigen Ligamentum ovarii, welches ursprünglich nichts anderes ist als eine Verdickung des caudalen (medialen) Randes des Mesovariums unter Einlagerung glatter Muskelfasern, besteht noch nicht, obwohl ja das Ligamentum inguinale schon so deutlich ausgeprägt erscheint.

Ergänzt werden die eben niedergelegten Befunde durch die Horizontalserie eines Embryo humanus ♀ von 4·8 *cm* St. Sch. L. Ich gehe gleich zu den Schnitten über, welche den Wolff'schen Körper in voller Breite treffen. Die Urniere hat sich nun vollends von der hinteren Rumpfwand emancipiert, wodurch eine förmliche Drehung des Organs in jene Lage und topographische Beziehung zu Ovarium und Tube, welche wir im Extrauterinleben vorfinden, ermöglicht wird. Die Längsachse des Organs steht jetzt nahezu sagittal, denn auch die Längsachse des Ovarium weist diese Lage auf (Fig. 12).

Fig. 12.

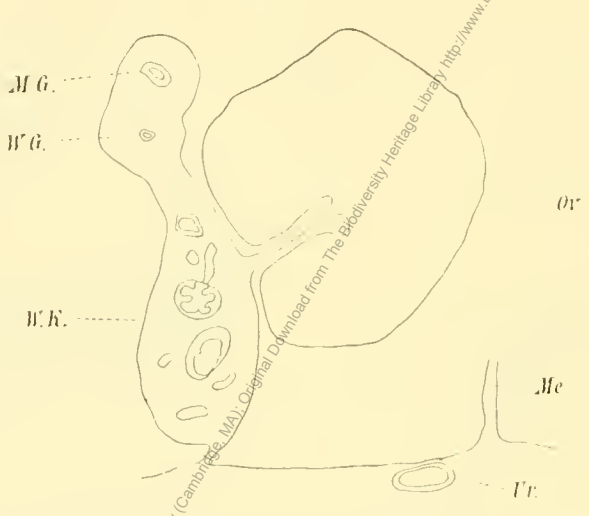

Me. Mesenterium des Enddarms. *Ur.* Ureter. *Ov*, W. K., W. G., M. G., wie zuvor.

Ein Punkt bedarf an dieser Stelle der Erörterung, der nicht ungeklärt bleiben kann. In einer Reihe von klinischen Arbeiten, welche sowohl Tumoren als auch Missbildungen des inneren weiblichen Genitales behandeln (v. Winckel, Pick, Pfannenstiel u. a.) ist immer von der »Kreuzung des Müller'schen und Wolff'schen Ganges«, gelegentlich auch von der »medialen Vorwärtsbewegung des Müller'schen Ganges« die Rede. Winckel speciell legt besonderes Gewicht auf die topische Beziehung der »Kreuzungsstelle« zur Insertionsstelle des Ligamentum teres uteri am Wolff'schen Gange — und das mit Recht: An einer Reihe von Präparaten, welche Missbildungen des inneren Genitales betreffen, weist er den Einfluss des Mutterbandes auf den Verlauf des Wolff'schen Ganges und durch Vermittlung desselben auf die Hemmungsbildungen und Entwicklungsfehler der Müller'schen Gänge nach. Es wird daher gut sein, die anatomische Nomenclatur in Bezug auf die fragliche Kreuzungsstelle zu präcisieren.

Der Müller'sche Gang wächst entlang dem Wolff'schen Gange nach abwärts, wie bereits an den eingangs dieses Abschnittes geschilderten jungen Embryonen zu erkennen war. Von einer Kreuzung der beiden Gänge in rein geometrischem Sinne kann man infolgedessen nicht leicht sprechen; es lässt sich eigentlich als Kreuzungsstelle jeder Punkt im Verlaufe des Müller'schen Ganges bezeichnen, weil dieser in jedem Punkte seine Lagebeziehung zum Wolff'schen Gange langsam, aber constant verändert. Wir müssen uns also darin einigen, welcher Punkt endgiltig als Kreuzungsstelle bezeichnet werden soll. Cranialwärts liegt der Müller'sche Gang lateral vom Wolff'schen, caudalwärts liegt der Müller'sche Gang rein medial vom Wolff'schen: Wir werden also, glaube ich, gut thun, als Kreuzungsstelle diejenige zu bezeichnen, wo der Müller'sche Gang genau vor dem Wolff'schen Gang zu liegen kommt

Digitized by Harvard University, Ernst Mayr Library of the Museum of Comparative Zoology (Cambridge, MA). Original Download from The Biodiversity Heritage Library http://www.biodiversitylibrary.org/; www.biodiversitylibrary.org/

(siehe Fig. 12). In den nächst tieferen Schnitten nähern sich die beiden Müller'schen Gänge einander, indem sie zunächst vorn und etwas medial von den Wolff'schen Gängen, dann immer mehr medial und weniger vor den Wolff'schen Gängen zu liegen kommen, bis sie schließlich, genau zwischen den Wolff'schen Gängen liegend, aneinanderstoßen. Die Urnierenreste sind in diesem Gebiete nicht mehr wahrzunehmen, ein Beweis, dass die Involution des Wolff'schen Körpers wesentlich weiter vorgeschritten ist.

Die sogenannte »Kreuzung« der beiden Gänge ist bereits längst vor sich gegangen, der Müller'sche Gang liegt medialwärts vom Wolff'schen Gang und nun erst sieht man das Ligamentum inguinale, welches sich dicht am Wolff'schen Gange anheftet und von da der Bauchwand zustrebt. Man muss also sagen, dass die Insertion des Ligamentum teres uteri etwas unterhalb (caudalwärts von) der Kreuzungsstelle der beiden Gänge zu liegen kommt (vergl. Taf. I, Fig. 2). Diese Figur zeigt die beiden Geschlechtsstränge bereits vereint, doch sind die Lumina der Müller'schen Gänge in dieser Höhe noch voneinander geschieden. Von den Ovarien sind beiderseits nur mehr kleine Stückchen sichtbar — die caudalen Pole der nahezu sagittal eingestellten Organe. Auf der einen Seite ist das Ligamentum teres uteri auf längere Strecken und im Zusammenhang mit dem Wolff'schen Gang getroffen, auf der anderen Seite ist das bereits innerhalb der Bauchdecke befindliche Stück des Bandes durchschnitten, medialwärts davon das Diverticulum Nuckii.

Da das Präparat mit Boraxcarmin gefärbt worden, lässt sich leider über das Verhältnis der quergestreiften Muskulatur zur glatten nichts aussagen; die Differenzierung ist bei dieser Färbung nicht genug scharf. Die beiden Müller'schen Gänge laufen eine relativ lange Strecke nebeneinander, ohne sich zu vereinigen, was schließlich denn doch eintritt. Aber auch nach Vereinigung der beiden Lumina zum unpaarigen Cavum uteri lässt sich jederseits der Wolff'sche Gang noch ein erhebliches Stück nach abwärts verfolgen. Freilich hat er sein Lumen aufgegeben und besteht nur aus einer dichteren Anhäufung cubischer Zellen.

Während seines Verlaufes zwischen den Muskelschichten der vorderen Bauchwand zeigt das Ligamentum teres uteri eine ganz auffallende, mächtige Verbreiterung. Es liegt hier lateral vom Rectus abdominis, der in dieser Tiefe freilich schon stark reduciert ist, während Bündel des M. obliquus internus und transversus abdominis überhaupt nicht so tief hinabreichen. Hingegen sieht man als vordere Begrenzung des Bandes deutlich die Aponeurosis obliqui externi (Taf. II, Fig. 3).

Einige Schnitte tiefer erweist sich nun das Gewebe der Aponeurose just vor dem Ligamentum teres uteri in lockeres Zellgewebe aufgelöst und man sieht von dem hier getroffenen, caudalen Ende der Pars praeinguinalis ligamenti teretis Bindegewebsbündel gegen die Labien hin ausstrahlen; diese Züge sind ein Äquivalent der Chorda gubernaculi, indem das subcutane Zellgewebe Fascikel formiert, welche das caudale Ende des runden Mutterbandes mit dem Labium majus verbinden (Taf. II, Fig. 4).

Bei einem menschlichen Embryo von 9 *cm* ♀ ist die Topographie der inneren Genitalorgane bereits ungemein ähnlich jener, welche wir beim erwachsenen Weibe finden. Der Uterus ist zu einem mächtigen, birnförmigen Organ geworden, die Verlaufsrichtung der Tuben und die Längsachse der Ovarien nähern sich bereits der horizontalen Achse. Das infolgedessen schon in seiner bleibenden Form angelegte Ligamentum latum lässt die Urnierenreste, welche nunmehr viel an Volumen eingebüßt haben, in ihrer definitiven topographischen Lage als Parovarium erkennen, wie denn auch das Ligamentum rotundum dem vorderen Blatte des breiten Mutterbandes angelagert erscheint. Das runde Mutterband enthält während seines ganzen Verlaufes Bindegewebe und glatte Muskelfasern. Quergestreifte Bündel enthält es bloß dort, wo es sich um die vordere Bauchwand einsenkt. Medial und vor der Insertion des Bandes erblicken wir eine Bucht, das Diverticulum Nuckii. Im Bereiche desselben zeigt das Ligamentum teres uteri zahlreiche quergestreifte Muskelbündel, deren Herkunft sowohl vom Obliquus internus, als auch vom Transversus abdominis unzweifelhaft ist. Diese Muskelbündel lassen sich durch die ganze Pars interstitialis (intracanalicularis, inguinalis) des runden Mutterbandes verfolgen, während die Pars praeinguinalis von denselben frei ist.

Um über den Verlauf der willkürlichen Muskelfasern im Ligamentum teres uteri näheren Aufschluss zu erlangen, färbte ich eine Horizontalserie durch das Becken eines Embryo humanus von 20 *cm* ♀ mit Hämatoxylin unter scharfer Eosindifferenzierung. Es zeigte sich, dass stets noch die willkürlichen Muskelfasern kaum bis in die Höhe des Diverticulum Nuckii reichten. Sie befanden sich also lediglich innerhalb der Pars interstitialis. Auffallend ist indes auch an diesem Objecte die immense Verdickung der Pars interstitialis ligamenti teretis. Es erinnert dies an jene plötzliche Blähung, welche das Gubernaculum Hunteri in gewissen Stadien erfährt, um der Erweiterung des Abstiegcanales für den nachrückenden Testis zu dienen. Um einen Descensus der Keimdrüse im gleichen Sinne wie beim Manne handelt es sich beim Weibe allerdings nicht. Immerhin rückt aber durch Wachsthumsverschiebungen der Fundus uteri und mit ihm natürlich auch Tuben und Ovarien im Verlaufe der Entwicklung dem Becken ausgange näher, womit gleichzeitig ein weiteres Wachsthum des Ligamentum teres uteri in caudaler Richtung vor sich geht. Die ganze Pars praeinguinalis bildet sich durch Wachthumsverschiebung, deren Effect eine Tieferschiebung des Bandes durch die Bauchdecke ist. Darin ausgeprägt liegt das Princip des Descensus ovarii et fundi uteri. Wenn auch nicht wie beim männlichen Geschlecht das plötzliche Dickerwerden des Ligamentum inguinale einer vorbereitenden Erweiterung des Processus vaginalis dient, so lässt sich doch in der Verdickung der Pars inguinalis ligamenti teretis ein analoger Vorgang erblicken, welcher die Tendenz des Descensus — wenn derselbe auch nicht so weit gedeiht, wie beim Manne — in sich ausgeprägt zeigt. Dazu kommt noch, dass das verbreiterte, inguinale Stück des runden Mutterbandes einen ganz enormen Gefäßreichthum erkennen lässt, ähnlich wie ich das vom Gubernaculum Hunteri eines 23 *cm* langen, menschlichen Embryo ♂ (l. c. S. 139 und 140), an welchem eben erst die bekannte Aufquellung beobachtet worden, beschrieben habe.

Da die Färbung aller Schnitte dieser Serie vorzüglich gelungen ist, lässt sich auch etwas positives über den Verlauf der quergestreiften Muskelfasern im inguinalen Theile des Ligamentum teres uteri aussagen. Diejenige Partie des Bandes, welche, unterhalb des Fundus diverticuli Nuckii gelegen, sich zwischen Peritonaeum parietale und Fascia transversa befindet — und dieses Stück ist infolge der stark schräg laufenden Richtung des runden Mutterbandes innerhalb der Bauchdecke ziemlich lang — ist zum großen Theil noch frei von willkürlichen Muskelelementen. Erst dort, wo das Band sich der Schichte des M. transversus abdominis anlegt, sieht man am Querschnitte einige Züge quergestreifter Muskulatur auftreten; es sind dies circuläre, mehr peripher verlaufende, sowie quergetroffene, dem Centrum des Bandes nahe verlaufende Muskelfasern. Sind die peripheren Bündel bereits als oberste Cremasterzüge aufzufassen, so sind die Längsbündel, welche in der Richtung gegen das Schwanzende des Embryo immer zahlreicher werden, dem Conusrudimente im Gubernaculum Hunteri vollkommen an die Seite zu setzen.

Die längslaufenden Fasern des Conusrudimentes bilden weiter caudalwärts einen fast ununterbrochenen Ring im Innern des Bandes. Der Zusammenhang sowohl der als Cremaster gedeuteten, umspinnenden Bündel des runden Mutterbandes, als auch der als Conusrudiment gedeuteten Fasern im Innern des Bandes mit den Muskelplatten der Bauchwand ist leicht an der Serie zu verfolgen. Merkt man sich genau das Gebiet des M. transversus und jenes des Obliquus internus an höher geführten Schnitten, so kommt man durch Vergleich mit den tiefer gelegenen Schnitten zur Überzeugung, dass die hier bereits voneinander untrennbaren zwei Muskelschichten sich in gleicher Weise an der Beistellung der gedachten Muskelbündel, welche im Mutterbande und in seiner Circumferenz liegen, betheiligen.

Die Pars praeinguinalis besitzt noch einzelne umspinnende Cremasterfasern, entbehrt jedoch der Längsfasern, welche als Conusrudiment gelten. Das Äquivalent der Chorda gubernaculi, jene Bindegewebszüge, welche sich vom caudalen Ende der Pars praeinguinalis ligamenti teretis gegen die Schamlippe hin verfolgen lassen erweisen sich als frei von quergestreiften und sehr arm an glatten Muskelfasern.

Mit Rücksicht auf den angeblichen Zusammenhang des Ligamentum teres mit dem Ovarium durch Vermittlung des Ligamentum ovarii gilt stets noch dasselbe, was ich vom 4·5 *cm* langen Embryo bemerkt habe. Ein Ligamentum ovarii besteht noch nicht.

Digitised by the Harvard University, Ernst Mayr Library of the Museum of Comparative Zoology (Cambridge, MA); Original Download from The Biodiversity Heritage Library http://www.biodiversitylibrary.org/; www.biologiezentrum.at

Nur um über eben dieses Band und über das fernere Wachsthum der Muskelfasern des Conusrudimentes ins Klare zu kommen, schnitt ich noch ein älteres Stadium, das Becken eines Embryo humanus ♀ von 27 *cm* in Horizontalserie. An diesem Objecte kann man willkürliche Muskelfasern bis in die Mitte der Pars abdominalis ligamenti teretis empor verfolgen. Ihre Zahl ist wesentlich erhöht gegenüber dem früher geschilderten Stadium. Es zeigt sich demnach, dass erst am Ende der ersten Hälfte des Intrauterinlebens die Muskelfasern des Conusrudimentes zu jener Ausbildung gelangen, in welcher wir sie beim neugeborenen Mädchen zumeist finden. Da wir indes auch bei neugeborenen Mädchen sehr weitgehende individuelle Schwankungen in Bezug auf die Entwicklung dieser Muskelbündel sehen (R. Meyer), ist auch für das Wachsthum dieser Fasern im Embryonalleben quoad Menge und Ausbreitungsgebiet keine Norm aufstellbar.

Ein Ligamentum ovarii ist in diesem Stadium bereits angelegt. Doch ist zu bemerken, dass dieses Band noch gar keine glatten Muskelfasern enthält, während das Ligamentum teres uteri, abgesehen von den quergestreiften, fast ausschließlich aus glatten Muskelfasern besteht. Dazu kommt, dass die Insertion des Ligamentum ovarii an der dorsalen Seite des Uterus etwas mehr medianwärts gelegen ist als die an der ventralen Fläche des Uterus zu findende Insertionsstelle des runden Mutterbandes. Während nun die glatten Muskelfasern im Ligamentum teres uteri durchaus die Verlaufsrichtung des Bandes selbst aufweisen, zeigt das Innere des Ligamentum ovarii, welches durch Abspaltung vom Mesovarium entstanden ist, lediglich ein lockeres, mesodermales Bindegewebe von unregelmäßiger Verlaufsrichtung der spärlichen Fasern. Wenn demnach, wie einige Autoren erwähnen, in späteren Stadien gelegentlich Fasern aufzufinden sind, welche vom Ligamentum teres uteri aus sich ins Ligamentum ovarii fortsetzen, so ist dies als eine secundäre Bildung nicht beweisend für den primären ursprünglichen Zusammenhang beider Bänder. Ich halte mit Klaatsch daran fest, dass fürs männliche Geschlecht das Gubernaculum Hunteri vom Ligamentum testis genetisch vollkommen zu trennen sei; nunmehr kann ich dem hinzufügen, dass sich das gleiche Moment fürs weibliche Geschlecht dahin präcisieren lasse: Das Ligamentum teres uteri hat genetisch mit dem Ligamentum ovarii nichts gemein. Das runde Mutterband entsteht um sehr viel früher als das Ligamentum ovarii. Zu einer Zeit, wo die Keimdrüse sich eben erst vom Wolff'schen Körper abgehoben, ohne jedoch vorerst durch eine peritonäale Duplicatur von demselben getrennt zu sein (vergl. Fig. 6), ist das Ligamentum inguinale und mit ihm das Conusrudiment bereits deutlich ausgebildet (Fig. 7). Von einem Ligamentum ovarii aber ist erst sehr spät die erste Anlage zu sehen

VI. Vergleichend Anatomisches und Embryologisches.

Zweck der folgenden Zeilen ist, dem zuweilen recht merkwürdigen Entwicklungsgange und den Formen des Ligamentum teres uteri bei den einzelnen Ordnungen nachzugehen. Denn erst die vergleichende Entwicklungsgeschichte dieses Bandes vermag die dem Menschen zukommenden Formen verständlich zu machen.

Bei männlichen Rodentia finden wir bekanntlich einen muskulösen Conus, welcher in der vaginalen Grube wurzelnd, gegen den Nebenhoden emporstrebt, und zwar derart, dass er entweder direct an denselben sich anheftet (sofern er das ganze Ligamentum inguinale durchwachsen hat) oder mittels Restes des Ligamentum inguinale (sofern der Conus dasselbe nur zum Theile durchwachsen hat). Jederzeit kann es durch Ausstülpung des Conus zur Bildung eines Cremastersackes kommen; die präexistierende vaginale Grube wird durch den ausgestülpten Conus zu einer großen, muskulösen Tasche vertieft, an deren Bildung sich der Obliquus internus und Transversus abdominis betheiligen. In dieser Tasche liegt die Geschlechtsdrüse.

Die charakteristischen Verhältnisse bei Glires ließen es von vornherein interessant erscheinen, das Verhalten des runden Mutterbandes bei dieser Ordnung zu studieren, umsomehr als die Angaben in der

Digitised by the Harvard University, Ernst Mayr Library of the Museum of Comparative Zoology (Cambridge, MA); Original Download from The Biodiversity Heritage Library http://www.biodiversitylibrary.org/; www.biologiezentrum.at

Literatur ziemlich spärlich sind. Nur bei Blumberg und Heymann findet sich die Notiz, dass bei 8 *cm* langen Meerschweinchenembryonen kein Ligamentum inguinale vorhanden sei. »Bei erwachsenen weiblichen Ratten lässt sich das Urnierenligament als stark fettdurchwachsene Platte von der Gestalt eines Dreiecks anspannen. Ein Ligamentum inguinale lässt sich jedoch nicht differenzieren, — ein negativer Befund, der allerdings in Anbetracht des Fettreichthums des Ligaments nicht als ganz sicher anzunehmen ist«. Drängt sich auch bei den genannten Autoren (ähnlich bei Klaatsch) die Anschauung in den Vordergrund, dass das Fehlen des Ligamentum inguinale bei diesen Thieren etwas Secundäres bedeute, so vermissen wir doch jedwede methodische Untersuchung über die Morphogenie des runden Mutterbandes bei Glires.

Zunächst muss ich auf Grund einer Reihe von eigenen Untersuchungen an neugebornen, sowie älteren Kaninchen berichten, dass bei allen ein Ligamentum teres uteri leicht zu finden ist. Dasselbe ist ein dünnes Bändchen, welches am vorderen Rande einer überaus dünnen, kaum 4 *mm* breiten Duplicatur sitzt, welche ihrerseits der Mesosalpinx anhaftet. Hingegen war ich nicht imstande, bei Meerschweinchen auch nur die Spur einer Plica inguinalis, geschweige denn eines Ligamentum teres uteri nachzuweisen. Bei der Ratte ist das Ligamentum latum (Mesometron) stark mit Fett durchsetzt. Vom Uterus her zieht nun ein Fettstrang gegen ein lateral von der Blase jederseits gelegenes Grübchen der vorderen Bauchwand. Dieser Fettstrang ist als die veränderte Plica inguinalis zu deuten. Klarer sind die Verhältnisse bei der neugebornen Ratte. Da sieht man ein zwar unendlich dünnes, aber fettfreies Bändchen vom Uterus schräg lateral nach abwärts gehen ein Grübchen der vorderen Bauchwand ziehen, das jederseits neben der Blase zu finden ist.

Um diese Verhältnisse besser verfolgen zu können, schnitt ich das Becken einer neugeboren Ratte in Horizontalserie. Es zeigt sich nun deutlich, dass eine relativ breite, sogar zweifach gefaltete Duplicatur (P. i., Fig. 13) vom vorderen Blatte des Mesometron abzweigt.

Fig. 13.

P. p. Parietales Bauchfell. *Ur.* Harnleiter. *L. Uh.* Linkes Uterushorn. *Mm.* Mesometron. *P. i.* Plica inguinalis.

Fig. 14.

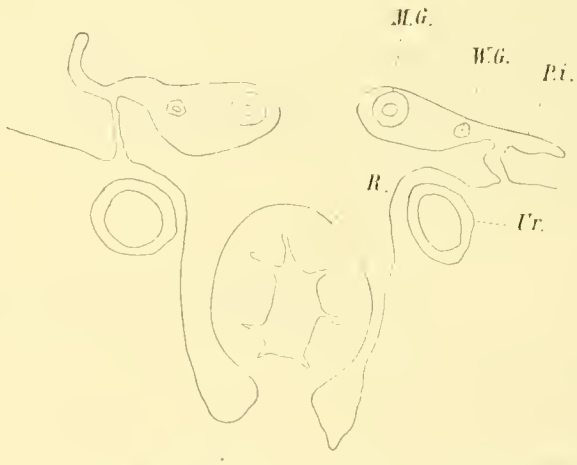

R. Mastdarm. *Ur.* Harnleiter. *M. G.* Müller'scher *W. G.* Wolff'scher Gang. *P. i.* Plica inguinalis.

In dieser Falte lassen sich nur einige wenige glatte Muskelfasern nachweisen, und zwar lediglich im vorderen Rande. Mit der Vereinigung der beiden Uterushörner tritt die Insertionsstelle der Plica inguinalis am Mesometron immer weiter lateralwärts; es lässt sich die Falte bis hinab zum Fundus der seichten Cremastertasche, in gleicher Breite bleibend, verfolgen.

Die jederseits neben der Blase sichtbare Ausstülpung der vorderen Bauchwand, welche von willkürlicher Muskulatur umgeben ist, stellt eine ganz ähnlich geformte, nur viel seichtere Tasche dar, als wir beim männlichen Thier gesehen. Es ist gleichwohl gerechtfertigt, auch hier von Cremastertaschen zu sprechen, umsomehr, als die gleich anzuschließende Embryonalentwicklung dies geradezu erheischt. Von

Digitized by the Harvard University, Ernst Mayr Library of the Museum of Comparative Zoology (Cambridge, MA). Original downloaded from The Biodiversity Heritage Library http://www.biodiversitylibrary.org/; www.biologiezentrum.at

einem Conus oder auch nur von einer Einlagerung quergestreifter Elemente in die Plica inguinalis ist nichts zu sehen. Ja, man kann bei der Ratte demnach eigentlich nicht einmal von einem Ligamentum inguinale sprechen, denn es besteht keine Verdickung des vorderen Randes der Plica inguinalis, welche vom Fundus des Cremastersackes bis an den Uterus nachweisbar wäre; stellenweise allerdings ist eine solche vorhanden.

Wenn man das runde Mutterband des Kaninchens in sagittale Schnittserie zerlegt, so findet man, dass dasselbe aus glatten Muskelfasern und längslaufenden Gefäßen besteht. Merkwürdigerweise aber sieht man vereinzelte quergestreifte Muskelfasern in derjenigen Partie des Bandes, welche in den Cremastersack zu liegen kommt, verlaufen. Schon dieser Umstand deutet im Zusammenhalt mit den Befunden an der Ratte und an Cavia darauf sin, dass innerhalb der Ordnung der Glires sich mannigfache Wandlungen an der Plica inguinalis einstellen, deren Verständnis nur durch das Studium von Embryonen vermittelt werden kann.

Betrachten wir zunächst mittels starker Lupe die inneren Genitalien eines 2 *cm* langen Rattenembryo ♀ (Taf. 1, Fig. 5), so sehen wir unter den Nieren die cranialen Tubenenden mit den Ovarien. Erst wenn man die Geschlechtsdrüsen von den Tuben etwas abzieht, wird das unendlich dünne Mesovar sichtbar. Ein Ligamentum ovarii besteht noch nicht. Die Plica diaphragmatica ist ungemein schmal und in situ naturali hinter den Tuben und dem lateralen Nierenrand verborgen. Schon mit freiem Auge sieht man indes, dass das Ligamentum inguinale an seinem caudalen Ende eine kolbige Anschwellung besitzt, ganz ähnlich dem Conus bei männlichen Embryonen.

Die gleichen Befunde ergibt die makroskopische Untersuchung von 17, 19 und 24 *mm* langen Rattenembryonen.

Die Horizontalschnittserie durch einen 20 *mm* langen Rattenembryo ♂ zeigt den Wolff'schen Gang innerhalb des Geschlechtsstranges nicht allenthalben in gleicher Entwicklung. An Schnitten, welche weiter oberhalb der Vereinigungsstelle der beiden Müller'schen Gänge liegen, vermisst man auf große Strecken ein Lumen im Wolff'schen Gang; derselbe stellt bloß eine Anhäufung von centrisch gelagerten Zellen dar. Die Kreuzung des Müller'schen und Wolff'schen Ganges ist längst vollzogen oder, mit anderen Worten die Drehung der beiden Gänge im Sinne einer Sapittalachse, mit der Tendenz, dass der Müller'sche Gang medialwärts vom Wolff'schen zu liegen kommt, ist längst ausgeführt, wenn die Ansatzstelle des Ligamentum inguinale sichtbar wird. Besonders zu bemerken ist, dass sich dieselbe lateral am Geschlechtsstrang befindet, also entsprechend dem Wolff'schen Gange (vide Fig. 14). Die Plica inguinalis, welche insbesondere nach Vereinigung der beiden Müller'schen Gänge zum oben paarigen, weiter caudalwärts unpaarigen Uteruscanal immer weiter lateralwärts tritt, behält ihre in Fig. 14 wiedergegebene Form auf eine weite Strecke. Sie besteht aus einem zarten, gedoppelten peritonalen Blättchen, in dessen Innerem ein lockeres Zellgewebe und einzelne Capillargefäße zu sehen sind. Und nun ist über ein merkwürdiges Verhalten zu berichten. Ebenso wie beim männlichen Embryo sieht man präsymphysär eine ventral- und caudalwärts sich ausdehnende Bucht, welche durch die nach vorne strebende, mit ihrer Längsachse fast horizontal liegende Harnblase in zwei Theile, die beiden Cremastersäcke, geschieden wird. Diese beiden Taschen besitzen eine muskulöse Wand, und zwar lässt sich sowohl der quere als die beiden schiefen Bauchmuskel deutlich erkennen. Jederseits neben der Blase bemerkt man die Plica inguinalis, die wohl etwas breiter, aber nicht dicker geworden ist und noch immer keine muskulösen Elemente aufgenommen hat. Erst nahe dem Fundus der Cremastersäcke sieht man, dass an Stelle der Plica inguinalis sich jederseits ein kolbenartiger Fortsatz von der Hinterwand des Cremastersackes einstellt, in welchem sich denn auch reichlich quergestreifte Muskelfasern nachweisen lassen. (Fig. 15). Es gelingt unschwer, die Abstammung dieser Fasern sowohl vom Obliquus internus als auch vom Transversus abdominis zu erkennen. Man sieht deutlich den ins Innere des Cremastersackes vorspringenden Conus inguinalis, welcher von der Hinterwand des Cremastersackes ins Ligamentum inguinale hinein gewachsen ist, wie dies von mir bei männlichen Nagethierembryonen (l. c.) genugsam beschrieben worden. Auch hier handelt es sich um einen

Digitised by the Harvard University, Ernst Mayr Library of the Museum of Comparative Zoology (Cambridge, MA); Original Download from The Biodiversity Heritage Library http://www.biodiversitylibrary.org/; www.biologiezentrum.at

compacten Zapfen, nicht um ein Hohlgebilde, was gegenüber den Angaben E. H. Weber's besonders zu betonen ist.

Fig. 15.

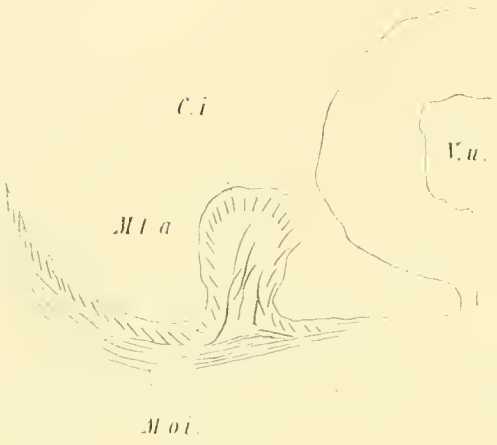

V. u. Blase.
C. i. Conus inguinalis.
M. o. i. Musculus obliquus internus.
M. t. a. Musculus transversus abdominis.

Wir finden also auch beim weiblichen Embryo einen Conus inguinalis, doch muss ich gleich hier bemerken, dass derselbe beiweitem nicht so lang ist als beim gleichaltrigen männlichen Embryo (vergl. die Schilderung des 20 *mm* langen Rattenembryo ♂ l. c. pag. 110). Dort stellt der Conus einen bereits sehr langen Kolben dar, während beim weiblichen Embryo dieses Gebilde nur auf wenigen Schnitten zu verfolgen ist.

Noch schärfer ausgeprägt ist der Unterschied zwischen männlichem und weiblichem Geschlechte bei Rattenembryonen von 25 *mm* Länge, deren ich mehrere in vollkommene Schnittserie zerlegte. Während beim männlichen Embryo der Conus fast die ganze Höhe des Ligamentum inguinale durchwachsen hat, ist das Verhältnis von Plica inguinalis und Conus beim weiblichen das gleiche geblieben, wie beim 20 *mm* langen Embryo. Die Plica diaphragmatica, reduciert auf ein ungemein schmales Plättchen, verbirgt sich hinter und lateral von der Niere; sie reicht bis in die Höhe des Nierenbeckens empor. Das Mesovarium ist sehr schmal, von einem Ligamentum ovarii ist nichts zu sehen. Genau das Gleiche kann ich von Embryonen berichten, deren Größe zwischen 25 und 37 *mm* liegt.

Wenn der Conus bei Embryonen von 37 *mm* ♀ auch nicht lang gefunden wurde, so ließ er sich doch jederseits auf einer ganzen Reihe von Schnitten nachweisen und es erschien mir deshalb wunderbar, bei der neugebornen Ratte von einem Conus nichts mehr gefunden zu haben. Ich schnitt deshalb noch eine Anzahl neugeborner Ratten ♀, und da fand sich des öftern auch bei diesen noch ein Rest des Conus inguinalis. Hinter dem lateralen Nierenrand, bis in die Höhe der pelvis, zieht die schmale Plica diaphragmatica empor; in der Höhe des Orificium abdominale tubae sind zwischen die beiden Blätter der Duplicatur vereinzelte Urnierencanälchen eingelagert. Das Mesovarium besitzt bei der neugebornen Ratte allerdings einen verdickten unteren Rand (Ligamentum ovarii); doch inseriert dieses Band wesentlich höher (cranialwärts), als die Insertion der Plica inguinalis am Uterushorn liegt.

Obwohl der Wolff'sche Gang während seines ganzen Verlaufes innerhalb des Geschlechtsstranges sein Lumen verloren hat, ist doch deutlich erkennbar, dass die Insertion der Plica inguinalis genau dem Wolff'schen Gange entspricht und weitab vom Müller'schen zu liegen kommt.

Es wären hier noch die Befunde an Cavia beizufügen. Ich habe (l. c.) von einem 19 *mm* langen Embryo ♂ über einen Conus berichtet, innerhalb dessen eine Differenzierung der Muskelschichten noch nicht möglich war. Hingegen konnte ich an zwei 21 *mm* langen Embryonen ♀ noch keinen Conus nachweisen. Ein Meerschweinchenembryo von 3 *cm* St. Sch. L. ♀, mit scharfer Lupe untersucht, zeigte keine Spur einer Plica inguinalis, auch keinen Conus; doch war beiderseits neben der Blase eine seichte Cremastertasche nachweisbar. Ein 7·5 *cm* langer Meerschweinchenembryo ♀, den ich mittels Lupe untersuchte, ließ gleichfalls die Plica inguinalis vollkommen vermissen. Doch belehrte mich

Digitized by the Harvard University, Ernst Mayr Library of the Museum of Comparative Zoology (formerly...). Original downloaded from The Biodiversity Heritage Library http://www.biodiversitylibrary.org/ www.biologiezentrum.at

eine vollständige Schnittserie durch das Object, dass sich die Plica inguinalis, wenn auch bloß in geringen Rudimenten, erhalten hat. Solange die beiden Uterushörner noch weit auseinander liegen, ist von einem Gebilde, das nach Lage und Form an eine Plica inguinalis mahnte, nichts zu sehen (Fig. 16).

Fig. 16.

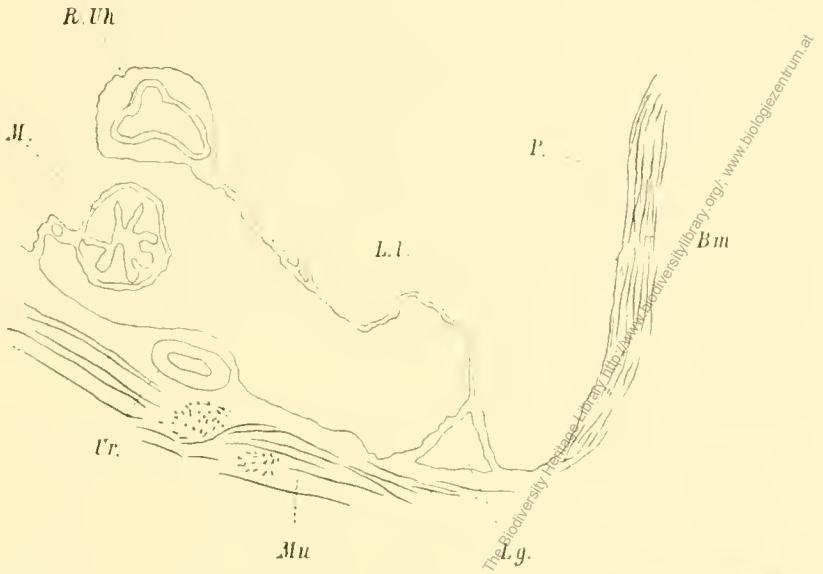

P. Bauchfell. *R. Uh.* Rechtes Uterushorn. *L. l.* ligamentum latum. *Bm.* Bauchwandmusculatur. *Mu.* Musculatur der hinteren Rumpfwand. *Ur.* Ureter. *Lg.* Lymphgefäß. *M.* Mastdarm.

An tiefer caudalwärts geführten Schnitten aber, in jener Gegend, wo die beiden Uterushorn-Lumina zwar noch nicht vereint sind, jedoch bereits dicht neben einander liegen (Fig. 17) findet man an einer

Fig. 17.

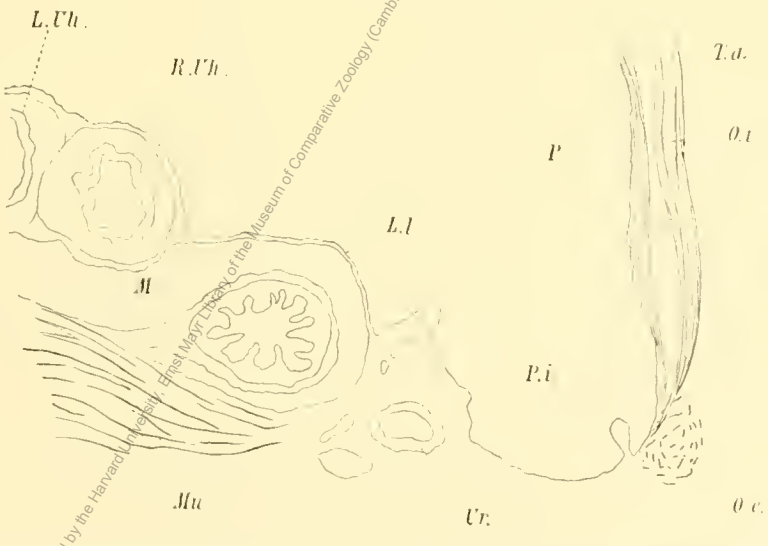

O. e. Obliquus abd. externus. *T. a.* Transversus abdominis. *O. i* Obliquus internus. *R. Uh.* Rechtes, *L. Uh.* Linkes Uterushorn. *P. i.* Rudiment der Plica inguinalis. *P., Ur., Mu., M., L. l.*, wie in Textfigur 16.

Reihe von Schnitten ein Fältchen (P. i.), welches nicht mehr am vorderen Blatte des Ligamentum latum, sondern weiter lateralwärts am Peritonaeum parietale inseriert. In dem Fältchen findet man bei stärkerer Vergrößerung nebst Bindegewebe auch vereinzelte glatte Muskelelemente und hie und da feine Capillarlumina. Wir haben es also mit einem Rest jener Partie der Plica inguinalis zu thun, welche bereits an der Hinterwand des Peritonaeum parietale, am Eingang in die Cremastergrube zu liegen kommt. Doch schwindet das Gebilde wieder nach einigen Schnitten. Von einer Conusanlage ist nichts zu sehen.

Digitized by the Harvard University, Ernst Mayr Library of the Museum of Comparative Zoology (Cambridge, MA) Original Downloaded from The Biodiversity Heritage Library (http://www.biodiversitylibrary.org/; www.biologiezentrum.at

So erkennen wir denn innerhalb der Ordnung der Glires auffallende Formverschiedenheiten der Plica inguinalis. Es steht fest, dass beim weiblichen Nagethierembryo eine muskulös-peritonaeale, vaginale Bucht angelegt ist, von deren Grund sich gegen den Wolff'schen Gang (ursprünglich gegen den Wolff'schen Körper) hin die Plica inguinalis erstreckt. Dass dieselbe in gleicher Weise entsteht, wie ich beim menschlichen Embryo dargelegt, ist gewiss. Die Plica inguinalis erfährt nun verschiedene Schicksale bei den diversen Species. Bei den einen entwickelt sich im caudalen Ende der Falte ein kolbenartiger, wenn auch nicht langer Conus, der sich secundär, ungefähr zur Zeit der Geburt des Thieres oder etwas später, ausstülpt und so zur Vertiefung der Cremastertasche beiträgt. Die Plica inguinalis selbst bleibt niedrig, nimmt eventuell größere Fettmengen auf und verliert dadurch ihr charakteristisches Aussehen (Ratte). Bei anderen Species kommt es bloß zur Bildung einer primären Bursa, nicht aber zur Entwicklung eines Conus; ja, auch die Plica inguinalis geht frühzeitig entweder ganz oder bis auf mikroskopische Reste zugrunde (Cavia). Oder endlich, es entwickelt sich, ganz ähnlich wie beim menschlichen Embryo, ein deutliches Ligamentum inguinale, ein verdickter vorderer Rand der Plica inguinalis, welches dauernd in seinem caudalen Antheil einige quergestreifte Muskelfasern führen kann; es sind dies Reste eines Conus, welcher nicht zu voller Entwicklung, daher auch nicht zu secundärer Ausstülpung gelangt ist (Kaninchen).

Bei Erinaceus europaeus findet man Verhältnisse, welche jenen beim Kaninchen recht ähnlich sind. Vom kräftigen Uterushorn geht ein circa 2 *mm* dickes, gut differenziertes Ligamentum teres uteri ab, welches dem vorderen Blatte des Mesometron mittels einer Plica inguinalis von 3—4 *mm* Breite anhaftet (Taf. II, Fig. 6). Doch ist beim ausgebildeten Thier von einem Cremastersack nichts mehr zu sehen. Rechts endet das Ligamentum teres uteri bei zwei daraufhin untersuchten Thieren in einer seichten, lediglich von Peritonaeum gebildeten Grube, links ist auch von einer solchen nichts mehr zu sehen. Sie ist da bereits obliteriert. Das runde Mutterband besteht im wesentlichen aus glatten Muskelfasern, denen jedoch auch Züge willkürlicher Musculatur beigemengt sind. Letztere Fasern reichen stellenweise sogar bis an die Grenze zwischen mittlerem und caudalem Drittel des Mutterbandes. Wir finden demnach hier ein Bild, welches dem beim menschlichen Weibe gefundenen ungemein ähnlich ist. Der beim Erinaceus-Embryo wahrscheinlich ganz ähnlich wie beim Kaninchen angelegte Conus verbleibt auf der Stufe eines Rudimentes zeitlebens.

Bei Chrysochloris und Macroscelides, den testiconden Insectivoren, deren Männchen keine Plica inguinalis besitzen, besitzen auch die Weibchen keine Spur eines Ligamentum teres uteri oder auch nur einer Plica inguinalis (Weber). Bemerkenswert ist eine Notiz in Weber's Werke, welche dahin geht, aus dem Vorhandensein eines Ligamentum inguinale beim Weibchen, wenn das Männchen kein solches besitzen, dürfe nicht allzuviel geschlossen werden: Wir müssen das Ligamentum inguinale für ein altes Organ der Säuger ansehen, wenigstens dessen Anlage(!). Dreierlei konnte nun geschehen: 1. Dasselbe vervollkommnete sich entweder, und zwar in beiden Geschlechtern, namentlich aber beim Weibchen, im Hinblick auf seine Beziehung zum Uterus, oder aber 2. es erfuhr nur im Weibchen weitere Fortbildung, oder endlich 3. es gieng in beiden Geschlechtern zurück.«

Bei Monotremata liegen die Testes dauernd an der Stätte ihrer Entwicklung und keine Plica inguinalis ist sichtbar. Auch bei den weiblichen Monotremen fehlt das Ligamentum inguinale vollkommen (Owen, Klaatsch, Zuckerkandl). Es ist zweifellos, dass Blumberg und Heymann mit ihrer Ansicht, das Fehlen der Plica inguinalis sei etwas Secundäres, beruhend auf Verschwinden eines embryonal angelegten Gebildes, vollkommen Recht haben.

Man darf das Bestehen eines Ligamentum testis, respective Ligamentum ovarii, welches Klaatsch, Weber und ich (l. c.) bei Ornithorhynchus paradoxus beschrieben haben, bei gleichzeitigem Fehlen der Plica inguinalis nicht ins Treffen führen gegen die Theorie Wieger's und seiner Anhänger, dass nämlich beide Bänder ein Ganzes darstellen. Wenn ich mich auch im Vorhergehenden als Gegner dieser Lehre bekannt habe und auf der Seite Klaatsch's stehe, so glaube ich doch, dass Monotremata nicht den Streit zugunsten der von Klaatsch und mir vertretenen Anschauung entscheiden können, weil eben

Digitized by the Harvard University, Museum of Comparative Zoology/Harvard College Library http://www.biodiversitylibrary.org/; www.biologiezentrum.at

das Fehlen der Plica inguinalis hier etwas Secundäres ist. Hätte man Gelegenheit, junge Embryonen von Echidna oder Ornithorhynchus zu untersuchen, so würde man gewiss die Plica inguinalis angelegt sehen. Wahrscheinlich schwindet sie frühzeitig: darin liegt eben der Typus der primären Testicondie ausgeprägt; in der Anlage der Falte aber ist nichts zu suchen, als der Ausdruck der Involution gewisser Urnierentheile.

Das Gubernaculum Hunteri der männlichen Marsupialia ist frei von quergestreiften Muskelfasern, der Descensus vollzieht sich ohne Anlage eines Conus (l. c. S. 98). Der Cremaster wird bloß vom Transversus abdominis beigestellt (l. c. S. 13). Bei erwachsenen weiblichen Beutelthieren vermisst man einen Scheidenfortsatz (Weber, Klaatsch). Doch ist es Klaatsch gelungen, einen solchen bei einem Embryo von Perameles Guunii, 3 *cm* lang ♂, nachzuweisen. In der Bursa inguinalis entspringt das sehr starke Ligamentum teres uteri, welches bloß aus glatten Muskelfasern besteht und am Uterus inseriert. Die musculöse Bedeckung der Bursa bildet der kräftige Musculus compressor mammae (Klaatsch, Weber, Wiedersheim), ein bei Marsupialia physiologisch wichtiger Muskel, dessen Analogon beim Manne der Cremaster ist. Das Ligamentum teres uteri besteht also, wie das Gubernaculum Hunteri, lediglich aus glatten Muskelfasern.

Über Edentaten, deren Hodensitus verschieden ist bei den diversen Species (vergl. S. 17 und 18, l. c.), findet sich in der Literatur bloß die Angabe Turner's, der bei Bradypus ein sehr starkes Ligamentum teres uteri gefunden hat. Es ist dies umso auffallender, ja für die gerade zuvor auseindergesetzten Principien beweisend, als beim männlichen Bradypus die Testes primär abdominal liegen, ohne dass ein Gubernaculum Hunteri am erwachsenen Thier nachzuweisen wäre. Ob beim männlichen Embryo von Bradypus indes nicht doch eine Plica inguinalis besteht, darüber fehlen Untersuchungen. Wahrscheinlich wird dasselbe doch angelegt sein, wenn auch kein Gubernaculum daraus entsteht, wie dies durch die primäre Testicondie bedingt ist. Dasselbe gilt für Elephas. Obwohl beim erwachsenen männlichen Elefanten, der bekanntlich die Testes dauernd in der Nähe der Nieren trägt, keine Andeutung eines Gubernaculum oder auch nur einer Plica inguinalis zu finden ist, beschreibt Weber ein starkes und muskelreiches (offenbar sind glatte Muskelelemente gemeint) Ligamentum teres uteri beim afrikanischen Elefanten.

Es war mir umso wertvoller, eine größere Anzahl von Chiroptera selbst untersuchen zu können, als in der gesammten Literatur auch nicht eine einzige Angabe über das Ligamentum teres uteri dieser Ordnung zu finden ist. Das schöne Material verdanke ich meinem ehemaligen Collegen, Docenten Dr. O. Grosser.

Bei männlichen Chiropteren liegt die Geschlechtsdrüse in einem geräumigen Cremastersack; doch kann sie sich auch in die Bauchhöhle zurückbegeben und sitzt dann auf der Kuppe eines muskulösen Conus, ähnlich wie bei Glires. Vom Ligamentum inguinale ist nichts zurückgeblieben, da der Conus dasselbe vollkommen durchwachsen hat. Interessant ist nun der Vergleich mit den weiblichen Individuen.

Vesperugo noctula zeigt ein ziemlich kräftiges, rundes Mutterband, welches seiner ganzen Länge nach an einer schmalen Duplicatur haftet, die ihrerseits dem vorderen Blatte des Mesometron aufsitzt (Fig. 18).

Das Mesometron setzt sich cranialwärts in eine schmale Falte fort, die Plica diaphragmatica, welche an der lateralen Nierenfläche bis an den oberen Pol des Organs zu verfolgen ist. Das caudale Ende des Ligamentum teres uteri senkt sich in ein ganz enges Grübchen der vorderen Bauchwand ein. Die mikroskopische Untersuchung einer Horizontalserie durch das innere Genitale eines anderen Exemplares von Vesperugo noctula zeigt, dass das ganze runde Mutterband vollkommen frei ist von quergestreiften Muskelfasern und bloß aus parallel laufenden, glatten Muskelelementen besteht. Der Scheidenfortsatz ist hier eine recht tiefe, seröse Röhre, welche sich durch den ganzen Leistencanal hindurch erstreckt und das Ligamentum teres uteri in seinem Innern birgt. Auch die Pars inguinalis des Mutterbandes ist frei von willkürlichen Muskelfasern.

Digitized by the Harvard University, Ernst Mayr Library, the Museum of Comparative Zoology (Cambridge, MA) and the Biodiversity Heritage Library http://www.biodiversitylibrary.org/; www.biologiezentrum.at

Genau den gleichen Befund konnte ich erheben an einem ausgetragenen Weibchen von *Vespertilio murinus*, einem jungen Weibchen und einem nahezu ausgetragenen Embryo ♀ von *Rhinolophus hipposi-*

Fig. 18.

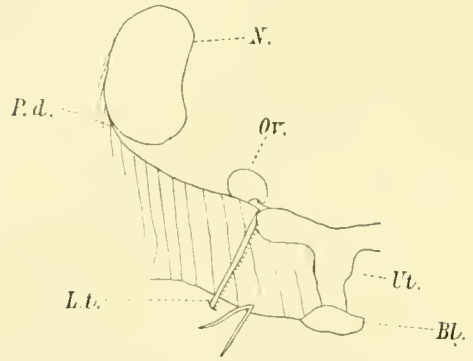

N. Niere. *Ov.* Ovarium. *P. d.* Plica diaphragmatica. *Ut.* Uterus. *Bl.* Blase. *L. t.* Rundes Mutterband.

Fig. 19.

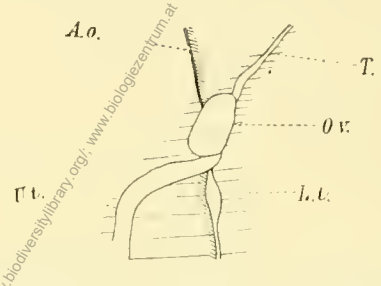

A. o. Arteria ovarica. *T.* Tube. *Ov.* Ovarium. *Ut.* Uterus. *L. t.* Ligamentum teres uteri.

deros. Interessant ist aber, dass bei einem ganz jungen Embryo ♀ von *Vespertilio murinus* sich eine niedrige Conusanlage zeigt. Zweifellos wird diese Conusanlage sehr frühzeitig zur Vertiefung des primären Scheidenfortsatzes verwendet, welcher sich so zum Cremastersack umwandelt und zeitlebens zwar schmal, aber recht lang bleibt.

Über Carnivora finden sich wieder einige Notizen in der Literatur. Ellenberger und Braun beschreiben das runde Mutterband des Hundes als rundlichen Strang oder niedrige Platte (letzteres habe ich häufiger gesehen), welche am vorderen Blatte des Ligamentum latum jederseits haftet, durch den Leistencanal nach außen tritt und sich fast bis zur Scham verfolgen lässt. »An der Austrittstelle aus dem Leistencanal legt sich an das Band ein unbedeutender, schmaler Muskel an, welcher von der Sehne der Bauchmuskeln entspringt und bei großen Hunden das Band 4—5 *cm* weit begleitet«. Ich selbst habe (l. c.) auseinandergesetzt, dass der Cremaster der männlichen Carnivoren ein schwacher Muskel sei, welcher lediglich vom M. Transversus abdominis herrühre. Wiedersheim stellt, Klaatsch folgend, diesen Muskel, welcher das runde Mutterband nach seinem Austritt aus dem Leistencanal begleitet, dem Musculus compressor mammae der Beutelthiere an die Seite. Die Abbildung, welche Zuckerkandl vom weiblichen Genitale des Hundes gibt, beweist auf den ersten Blick, dass ein directer Zusammenhang zwischen Ligamentum ovarii und Ligamentum teres uteri beim erwachsenen Thiere nicht besteht, wovon ich mich auch durch eigene Untersuchungen überzeugte.

Überraschend ist die Angabe von Blumberg und Heymann, welche im Gegensatze zu Klaatsch berichten, sie hätten bei Katzenembryonen von 6·5 und 8 *cm* Länge einen gut ausgebildeten Conus inguinalis gefunden, welcher ein Viertel bis ein Drittel der Länge des Ligamentum inguinale betragen habe. Es klang mir dies umso unwahrscheinlicher, als ich ebenso wie Klaatsch bei männlichen Carnivora nie einen Conus und bei jungen Embryonen nie eine Anlage desselben gefunden. Ich untersuchte daher einen 5 *cm* langen Katzenembryo ♀, und zwar sowohl mittels Lupe als mikroskopisch, nachdem ich ihn in Horizontalserie zerlegt (Taf. 1, Fig. 7). Die Plica diaphragmatica reicht bis über den cranialen Nierenpol empor. Das Mesovarium ist eine zarte Membran, deren caudalster Insertionspunkt nicht bis an jenen der Plica inguinalis hinabreicht. Der Wolff'sche Körper hat sich noch als beinahe hanfkorngroßer Körper erhalten. Bei mikroskopischer Untersuchung zeigt sich, dass das Ligamentum inguinale kein Band, sondern eine peritonaeale Duplicatur ist; es handelt sich also um eine Plica inguinalis, deren vorderer Umschlagsrand nicht einmal verdickt ist. Das caudale Ende der Falte senkt sich in eine tiefe, peritonaeale Röhre ein, deren Wand indes noch keinen eigenen Belag quergestreifter Muskulatur besitzt. Es ist ebenso wie im männlichen Geschlecht in diesem Stadium noch keine Cremasteranlage ausgebildet. Die ganze Plica inguinalis ist frei von quergestreiften Muskelelementen. Doch zeigt sich das caudale Ende factisch conusartig verdickt. Bei

Digitized by the Harvard University, Museum of Comparative Zoology, Cambridge, MA. Copyright Dokoteam der Biodiversity Heritage Library http://www.biodiversitylibrary.org/; www.biologiezentrum.at

genauerer Betrachtung erkennt man aber, dass es sich bloß um Faltung der Duplicatur handelt. Die Falten liegen dicht aneinander und täuschen einen Conus vor. Das Criterium des Conus, willkürliche Muskelfasern, fehlen indes gänzlich.

Interessant ist, dass man bei neugebornen Katzen sehr häufig eine bulbusartige Bläsung des Ligamentum teres uteri erblickt, ganz ähnlich, wie ich dies vom 15 *cm* langen Katzenembryo ♂ (l. c., pag. 119, 120) beschrieben habe. Das Bild gestaltet sich, wie Fig. 19 andeutet. Von oben her zieht gegen das Ovar die Arteria ovarica in einer eigenen Falte. Das Mesovarium ist zu einer ungemein schmalen Platte reduciert, deren caudaler, respective medialer, freier Rand deutlich verdickt ist und sich an Schnitten ziemlich reich an glatten Muskelfasern erweist. Nunmehr inseriert allerdings das also gebildete Ligamentum ovarii an einer dem Ansatz des Ligamentum teres uteri correspondierenden Stelle. Es nähern sich eben die beiden Insertionspunkte, indem der caudale Rand des Mesovarium sich entsprechend vorschiebt.

Das Ligamentum teres uteri zeigt sich sackartig aufgebläht, so dass der erste Anblick freilich an einen Conus denken lässt. Dem ist jedoch nicht so, wie mich eine Sagittalserie belehrte. Nicht eine einzige quergestreifte Muskelfaser ist in dem verdickten Antheil des runden Mutterbandes zu sehen; es handelt sich vielmehr bloß um eine Auflockerung und vermehrte Succulenz des Gewebes, also um denselben Process, welchen ich bereits gelegentlich der Schilderung des Embryo humanus von 20 *cm* Länge ♀ hervorgehoben habe.

Nach wie vor muss also daran festgehalten werden, dass das Ligamentum teres uteri bei Carnivora sich als gut ausgeprägtes Band präsentiert, das jedoch keine willkürlichen Muskelfasern enthält, da es sich ohne Anlage eines Conus entwickelt. Es stimmt dies vollkommen mit den an männlichen Carnivoren dargelegten Befunden überein.

Artiodactyla und *Perissodactyla* zeigen ein von quergestreiften Fasern freies Gubernaculum Hunteri; der Descensus erfolgt auch hier ohne Anlage eines Conus. Der Cremaster ist bei den ersteren meist ein schwacher, bei den letzteren ein mächiger Muskel, rührt aber bei beiden Ordnungen bloß vom M. obliquus internus her. Mit Rücksicht darauf nahm es mich wunder, bei Franck zu lesen, das runde Mutterband des Pferdes schließe einen rabenfederkieldicken Muskel in sich ein, der in der Nähe des Uterushornes ende. Auch Weber berichtet, dass beim Rind und Pferd das runde Mutterband quergestreifte Muskelfasern enthalte. Bei weiblichen Schweinsembryonen hatte ich schon früher das Ligamentum inguinale frei von jedweder Conusanlage gefunden. So stand ich vor einem Widerspruch, der sich erst klärte, als ich durch Herrn Docenten Dr. Günther an der Wiener thierärztlichen Hochschule in die Lage versetzt wurde, Ligamenta teretia von Pferden zu untersuchen. Die an einem ziemlich breiten Mesodesma haftenden, kräftigen Bänder sind nur in der cranialen Hälfte von nennenswerter Dicke, indes die caudale Hälfte bloß zu einem etwas verdickten vorderen Umschlagsrande der beiden Blätter der Plica inguinalis herabsinkt. Das craniale Ende des runden Mutterbandes reicht nicht bis ans Uterushorn, sondern schließt knopfförmig verdickt vor demselben ab. Zwischen den beiden Blättern des Mesodesma ligamenti teretis finden sich zahlreiche Züge glatter Muskelfasern, ähnlich wie ich deren in der Gefäßfalte beim Hengst beschrieben habe. Doch findet sich daselbst auch ein ziemlich kräftiger, quergestreifter Muskel. Verfolgt man den Muskel caudalwärts zwischen den beiden Blättern, so ergibt sich, dass er wesentlich vom M. transversus abdominis herrührt, jedoch auch Bündel vom Obliquus internus bezieht. Besonders hervorzuheben ist aber, dass dieser Muskel nicht im vorderen Umschlagsrande, also nicht im Ligamentum teres uteri liegt, sondern sich mehr dorsalwärts zwischen den beiden Blättern der Duplicatur hält. Zweifellos handelt es sich — in Analogie zu dem enorm starken Cremaster des Hengstes — um ein secundäres Emporwachsen des Cremasters, nicht aber um ein Conusrudiment. Ein Diverticulum Nuckii besteht bei erwachsenem weiblichen Pferde nicht.

Dass Klaatsch bei 3 *cm* langen Schweinsembryonen kein Ligamentum inguinale gefunden hat, ist mir vollkommen klar, obwohl Blumberg und Heymann dem widersprechen und behaupten, bei 3 *cm* langen und noch kleineren Schweinsembryonen ein solches nachgewiesen zu haben. Ich habe auch bei Schweinsembryonen von 3 *cm* Länge (l. c. p. 123) keine Plica inguinalis gesehen, weil eben die lang

Digitised by the Harvard University, Ernst Mayr Library of the Museum of Comparative Zoology (Cambridge, MA); Original Download from The Biodiversity Heritage Library http://www.biodiversitylibrary.org/; www.biologiezentrum.at

dauernde Persistenz des Wolff'schen Körpers als mächtiges Organ für das Schwein charakteristisch ist. Erst bei einem $4^1/_2$ *cm* langen Schweinsembryo finde ich hinter dem noch sehr großen Wolff'schen Körper bei gewaltsamer Abhebung des caudalen Poles eine ganz winzige Plica, die sich auf mikroskopischen Serienschnitten auch factisch als erste Anlage der Plica inguinalis erwies.

Auch bei einem $8^1/_2$ *cm* langen Schweinsembryo besteht noch ein mächtiger Wolff'scher Körper (Taf. 8, Fig. 8). Die histologische Untersuchung der Horizontalserie durch diesen Embryo zeigt, dass bereits hinter dem caudalen Urnierendrittel ein niedriges Fältchen sichtbar ist, welches sich in die Plica inguinalis nach abwärts fortsetzt. Offenbar ist auch dieses Fältchen durch Obliteration gewisser (lateral gelegener) Partien der Urniere entstanden, d. h. als peritonealer Überzug eben dieser Theile zurückgeblieben. Bei weiterer Rückbildung des Organes wird auch dieses Fältchen in die Plica inguinalis einbezogen. Hier ist die Plica inguinalis durch die ganze Dicke der Urnieren vom Ligamentum ovarii getrennt; auch sind die Insertionsstellen (wie Fig 8, Taf. 2 zeigt), einander nicht genau correspondierend. Die Plica inguinalis lässt sich als breite, gefaltete Duplicatur bis an den Grund des tiefen Scheidenfortsatzes hinab verfolgen. Quergestreifte Muskelfasern sind in der Falte nicht auffindbar.

So lässt sich denn auch von *Artiodactyla* und *Perissodactyla* ganz Ähnliches aussagen wie über *Carnivora*. Das Ligamentum inguinale bleibt frei von quergestreiften Muskelfasern, welche als Conusrudiment aufzufassen wären. Cremasterbündel, welche secundär infolge abundanten Wachsthums im Mesodesma zu finden sind (Pferd), haben mit dem Conus nichts gemein.

Über *Primates* findet sich eine Angabe bereits aus dem Jahre 1850, herrührend von G. Rainey. Dieser Autor machte bereits damals darauf aufmerksam, dass das runde Mutterband der Affen fast ausschließlich aus quergestreifter Musculatur bestehe. In letzter Zeit beschrieb Bolk genauer das Mesodesma bei *Semnopithecus leukoprimnus* und legte der bei diesem Thiere als breite Platte ausgebildeten Duplicatur den Namen Ligamentum triangulare uteri bei. Die Entstehung dieser Platte erklärt er dadurch, »dass das runde Mutterband sich ziemlich breit an der Vorderfläche des Uterus festheftet und sodann nach vorn und unten verläuft, wodurch das vordere Blatt des Ligamentum latum in eine Falte ausgezogen wird, welche nach unten zu allmählich breiter wird«. Ähnliches beschreibt Zuckerkandl bei *Cercopithecus fuliginosus*.

Ich selbst untersuchte zwei weibliche Exemplare von *Rhesus* und erhob an denselben folgenden Befund. Der Uterus hat bekanntlich genau die Form des menschlichen. Nur stehen die Ligamenta lata und die Tuben bei *Rhesus* steiler. Es besteht ein schmales Mesodesma ligamenti teretis, welches sich bis in das ziemlich tiefe Diverticulum Nuckii, in welches sich das Ligamentum teres begibt, hinab verfolgen lässt. Eine Querschnittserie, geführt durch ein solches rundes Mutterband, ergab die volle Bestätigung der alten Rainey'schen Angabe. Das Band besteht zum großen Theile aus längslaufenden quergestreiften Muskelfasern, welche durch zwischengeschobene Bindegewebszüge in gröbere und feinere Bündel geschieden werden. Es war mir dies nicht wunderbar, da ich ja auch bei einem männlichen Fötus von *Cynocephalus hamadryas* nachgewiesen, dass im Ligamentum inguinale desselben quergestreifte Muskelfasern bis an den Nebenhoden empor zu verfolgen sind. Es handelt sich also beim männlichen wie beim weiblichen Affen um ein Conusrudiment, welches sich stärker ausgeprägt als beim Menschen im Ligamentum inguinale erhalten hat und beim weiblichen Thiere im runden Mutterbande zeitlebens persistiert.

Digitised by the Harvard University, Ernst Mayr Library of the Museum of Comparative Zoology (Cambridge, MA). Original Uploaded from the Biodiversity Library (http://www.biodiversitylibrary.org/; www.biodiversity.org)

Resumé.

Das runde Mutterband entsteht dadurch, dass der vordere Umschlagsrand der Plica inguinalis, innerhalb welcher sich glatte Musculatur differenziert (ein Abkömmling des cölomatösen Muskelstratums), sich zu einem Bande umbildet, indes die Plica bei einzelnen Ordnungen bestehen bleibt, bei anderen ganz oder theilweise verschwindet. Die Plica inguinalis ist als Product der Involution des caudalen Urnierenpoles anzusehen, wobei eine peritoneale Falte übrig bleibt, welche von der Urniere gegen die vordere Bauchwand hinzieht. Reicht doch die Urniere anfangs bis ans caudale Leibeshöhlenende, und

ihr caudaler Pol stößt an die vordere Bauchwand. Dort, wo die Plica inguinalis, resp. das Ligamentum inguinale sich mit der vorderen Bauchwand in Verbindung setzt, findet sich ein seichtes Grübchen, die primäre vaginale Bucht. Die Plica inguinalis inseriert an der Hinterwand dieser Grube.

Bei gewissen Ordnungen wird das Ligamentum inguinale dadurch compliciert, dass eine Conusanlage in dasselbe hineinwächst. Es ist dies ein ursprünglich compacter, später eventuell hohl werdender Muskelkolben, welcher mit der Musculatur der vorderen Bauchwand im Zusammenhange steht und der gleichen Anlage wie diese seine Entstehung verdankt. Dieser Kolben bildet sich entweder zu einem Conus um und stülpt sich dann secundär aus, die schon vorher bestehende vaginale Bucht so zu einer tieferen Muskeltasche erweiternd; oder aber, der Conus wird bloß rudimentär angelegt und bleibt in Form mehr oder minder zahlreicher, mehr oder minder weit emporreichender, quergestreifter Muskelfasern zeitlebens im Ligamentum teres uteri bestehen.

Die vaginale Bucht erhält sich entweder zeitlebens, oder sie obliteriert secundär theilweise, resp. vollständig. Der Cremaster stellt ursprünglich die muskulöse Bedeckung der vaginalen Bucht dar. Die bezüglichen Fasern rühren vom queren und inneren schiefen Bauchmuskel her. Nach Entwicklung der Pars inguinalis und praeinguinalis ligamenti teretis, von denen auch die erstere den Fundus des Diverticulum Nuckii meist caudalwärts überragt, gewinnen auch diese Partien Cremasterbündel in gleicher Weise wie die vaginale Bucht. Diese beiden Theile des runden Mutterbandes bilden sich autochthon, indem ein Zellhaufen in der vorderen Bauchwand mit den in der Plica inguinalis liegenden Elementen in directe Verbindung tritt. Enthält dieser innerhalb der Bauchwand gelegene Zellhaufen auch quergestreifte musculöse Elemente, so entsteht eine Conusanlage. Enthält er bloß Bindegewebszellen, allenfalls glatte Muskelelemente, so bleibt auch das Ligamentum inguinale zeitlebens frei von quergestreiften Muskelfasern. Schließlich gibt es auch Fälle, wo es gar nicht zur Bildung eines Ligamentum inguinale kommt, ja, die Plica inguinalis selbst kann bis auf geringe Rudimente schwinden.

Ursprünglich heftet sich die Plica inguinalis am Wolff'schen Körper fest, und zwar dort, wo der Wolff'sche Gang den caudalen Urnierenpol verlässt. Später, nach dem Emporrücken des letzteren infolge weiter gediehener Obliteration des Organes, lässt sich dieser einstige Zusammenhang nicht mehr erkennen, sondern es heftet sich die Plica inguinalis, resp. das Ligamentum inguinale dem Wolff'schen Gange an. Nachdem im bleibenden Zustande beim weiblichen Individuum der Wolff'sche Gang einer wesentlichen Rückbildung anheimfällt, indes der Müller'sche sich zu einem mächtigen Organe umbildet, wird auch dieser Zusammenhang unklar, denn das Ligamentum teres uteri haftet ja am Uterus. Dennoch ist daran festzuhalten, dass das runde Mutterband entwicklungsgeschichtlich mit dem Müller'schen Gange nur in mittelbare Beziehung tritt, nämlich durch den Wolff'schen Gang.

Die Insertionsstelle des Ligamentum inguinale an den kargen Resten des Urnierenganges liegt caudalwärts von der Kreuzung desselben mit dem Müller'schen Gange.

Eine genetische Beziehung zwischen Ligamentum inguinale und Ligamentum ovarii besteht nicht. Dieses entsteht durch eine Verdickung des caudalen (medialen) Randes des Mesovarium, welches sich im Laufe der Entwicklung dem Uteruskörper stets näher schiebt — es ist eine wesentlich jüngere Bildung als die Plica inguinalis und setzt sich schließlich dorsalwärts am Müller'schen Gange fest, während die Plica inguinalis ventralwärts an diesem inseriert.

Nach alledem muss ich gegenüber neueren Anschauungen mehrerer Autoren das Ligamentum teres uteri des Menschen dessen Gubernaculum Hunteri vollkommen homolog erachten, was der gangbaren Auffassung entspricht. Dass das Gubernaculum Hunteri bis an den caudalen Nebenhodenpol reicht, während das runde Mutterband nicht bis ans Parovarium zu verfolgen ist, sondern an der Tubenecke des Uterus endet, darf uns nicht beirren. Der Insertionspunkt des Ligamentum teres uteri hat sich nicht verschoben, sondern ist durch seine Beziehung zum Wolff'schen Gange als die ursprüngliche markiert geblieben. Es ist dies eine Stelle, welche dicht unterhalb der Kreuzung der beiden Gänge gelegen ist, da eben der Wolff'sche Gang lateral zu liegen gekommen. Dieser Punkt, beiden Geschlechtern gemein, ist ganz genau gekennzeichnet.

Digitized by the Harvard University, Ernst Mayr Library of the Museum of Comparative Zoology, Cambridge, MA. http://www.biodiversitylibrary.org/; www.zobodat.at

Das Gubernaculum Hunteri inseriert an jener Stelle, wo die Urniere (der Nebenhoden) in das Vas deferens übergeht. Beim weiblichen Embryo werden die Verhältnisse bloß dadurch verwischt, dass durch die weit gediegene Obliteration des Wolff'schen Körpers der caudale Urnierenpol sich von der Ansatzstelle des Ligamentum inguinale entfernt.

Da das Ligamentum teres uteri am Wolff'schen Gange, unmittelbar unter der Kreuzungsstelle mit dem Müller'schen inseriert, da es genau in der gleichen Weise wie das Gubernaculum aus der Plica inguinalis entsteht, da es ferner durch willkürliche Muskelfasern, die auf Grund vergleichend anatomischer Befunde als Conusrudiment aufzufassen sind, compliciert wird, genau so wie das Gubernaculum, da beide Gebilde endlich an der Hinterwand der vaginalen Bucht wurzeln, sehe ich mich bemüssigt, entsprechend der älteren Anschauung der Anatomen die volle Gleichwertigkeit des Ligamentum teres uteri und des Gubernaculum Hunteri zu vertreten. Wenn einzelne Autoren das Ligamentum teres uteri bis ans Parovarium fortgesetzt wissen wollen, so ist der Irrthum begreiflich, denn er beruht auf dem Schlusse der Analogie mit dem Nebenhoden. Jene aber, welche das runde Mutterband bis ans Ovarium verfolgen wollen, begehen einen doppelten Irrthum: Auch das Gubernaculum Hunteri lässt sich nicht bis an den Hoden, sondern nur bis zur Epididymis verfolgen.

VII. Schwangerschaftsveränderungen am runden Mutterbande.

Unabweislich drängt sich dem Beobachter der geschilderten Formen die Frage auf: Warum hat sich beim Menschen und Affen im runden Mutterbande quergestreifte Musculatur erhalten, nachdem im männlichen Geschlechte bei diesen Ordnungen der Conus bloß als Rudiment angelegt ist? Es kann nicht wundernehmen, wenn man bei gewissen *Glires* und *Insectivora* quergestreifte Muskelfasern im runden Mutterbande findet, da hier beim männlichen Geschlechte der Conus so scharf ausgeprägt ist. Dass sich da nothwendig Analoga beim anderen, dem weiblichen Geschlechte, finden, ist begreiflich.

Für *Primates* und Homo muss man die Antwort auf obgestellte Frage wohl in der Physiologie des Gebildes suchen; doch thut man es vergebens am Mutterbande des nichtschwangeren Individuums. Täglich zu machende gyniatrische Erfahrungen ergeben, dass das Ligamentum teres uteri bestenfalls imstande ist, einer abnorm hochgradigen Retroflexio-versio entgegenzuwirken, und dies nicht mit absolut verbürgtem Erfolge. Die normale Anteflexion des Organes wird dadurch nicht erhalten. Jene höchst geringfügige Function ist aber gewiss nicht an die quergestreiften Muskelfasern gebunden, sondern käme einem puren Bindegewebsstrange auch zu. Elektrische Reizung des Bandes einer Enthaupteten ergab nach Spiegelberg's Bericht eine Contraction des Bandes; Sherrington bestätigt diesen Befund für die Katze. Doch deutet auch dies bloß auf die glatten Muskelfasern hin und gibt keinesfalls eine Erklärung für die Bestimmung der quergestreiften.

Erst Untersuchungen an graviden Thieren im Zusammenhalte mit Befunden an graviden Frauen scheinen mir einen Fingerzeig zu geben, welche physiologische Bedeutung jenen Fasern zukommt.

Dass beim Igel oder Kaninchen die quergestreiften Muskelbündel im runden Mutterbande keine physiologische Bedeutung haben, zeigt sich klar darin, dass bei graviden Kaninchen alle, bei graviden Igeln fast alle willkürlichen Fasern im Bande verschwinden. Offenbar attachieren sie sich dem Cremastersacke. Trotzdem ist das Mutterband wesentlich dicker geworden, was durch Massenzunahme der glatten Musculatur geschehen ist, und kommt an einem wesentlich verbreiteten Mesodesma zu haften; es nimmt auch reichlich Fett auf. Der Blutgefäßreichthum ist ganz exorbitant.

Ähnliche Thatsachen konnte ich an einer graviden Katze erheben. Ich habe halbschematisch das Verhalten des Ligamentum teres uteri dieses Thieres in Fig. 9 auf Taf. 3 angedeutet. Das Band ist enorm gefäßreich. Aber nicht eine einzige willkürliche Muskelfaser ist im Bande selbst zu sehen, was auch nicht anders zu erwarten ist, da, wie berichtet, das runde Mutterband der Carnivoren ebenso wie deren Gubernaculum frei ist von quergestreiften Elementen. Auch hier findet sich eine Verbreiterung des Mesodesma,

Digitized by the Harvard University, Ernst Mayr Library of the Museum of Comparative Zoology, Cambridge. Original uploaded from The Biodiversity Heritage Library http://www.biodiversitylibrary.org/; www.biologiezentrum.at

wie eine Vermehrung und Dilatation der Gefäßlumina im Innern des Ligamentum teres uteri. Zweifellos dienen diese Gefäße, ebenso wie jene im Ligamentum infundibulo-pelvicum als wichtiges Abflussgebiet für das Blut während der Gravidität, insbesondere aber während des Geburtsactes. In der That sieht man beim Menschen, und ich hatte einmal Gelegenheit, das Gleiche bei einer werfenden Katze zu beobachten, dass während jeder Wehe der Plexus venosus pudendus externus sich füllt; bei vorhandenen Ektasien schwellen die Venen oft zu mächtigen Convoluten von blauer Farbe und beängstigender Spannung an.

Ganz andere Befunde ergibt das runde Mutterband des schwangeren Weibes. Hier sammeln sich die quergestreiften Muskelfasen und vermehren sich zu einem Strange von ansehnlicher Dicke, so dass an einer physiologischen Bedeutung desselben nicht gezweifelt werden kann. Das stark verdickte Mutterband erhält auch hier ein breiteres Mesodesma.

An der dem Ansatze des Mesodesma gerade gegenüberliegenden Fläche findet sich nun beim runden Mutterbande einer Frau, welche im achten Lunarmonate der Schwangerschaft gestorben, ein kräftiges Bündel quergestreifter Musculatur, welches am Bauchwandende dicker ist als in der Mitte des runden Mutterbandes, jedoch bis an die Grenze zwischen mittlerem und uterinem Drittel des Bandes zu verfolgen ist. Um diese Zeit ist das gesammte Band bereits ungefähr doppelt so dick geworden als es im nichtschwangeren Zustande bei einer Nulliparen zu finden ist. Sein größter Durchmesser beträgt 8 *mm*. Ich habe in Fig. 10 auf Taf. 3 einen Querschnitt halbschematisch wiedergegeben, um anzudeuten, wie sich das Massenverhältnis der glatten zur quergestreiften Musculatur verhält. Die quergestreiften Fasern laufen durchwegs parallel der Längsaxe des Bandes. Der Gefäßreichthum des Bandes ist außerordentlich groß. Mächtige arterielle und venöse Gefäßlumina durchsetzen alle Theile des Bandes, vorzugsweise aber sein Centrum.

Am runden Mutterbande einer 7 Lunarmonate lang schwangeren Frau konnte ich bloß eine unbedeutende Verdickung des Bandes gegenüber dem nichtschwangeren Zustande erkennen; es ließen sich bloß vereinzelte willkürliche Muskelelemente finden, auch war von einem besonderen Gefäßreichthum nichts zu merken.

Hingegen bot das runde Mutterband einer im Puerperium verstorbenen Frau wieder den nämlichen Befund dar, wie das Band der im 8. Monate Schwangeren. Das Terrain des willkürlichen Muskels ist noch etwas größer geworden, allerdings entspricht dem auch eine weitere Verdickung des gesammten Mutterbandes, dessen Durchmesser jetzt 1 *cm* beträgt. Die mäßig dilatierten Gefäße ähneln stellenweise einem cavernösen Sinus. So vorbereitet, gewähren die Venen dem Uterusblute während jeder Wehe freien Abfluss.

Wir sehen demnach, dass die willkürlichen Muskelfasern, welche im runden Mutterbande des neugeborenen Mädchens reichlich zu finden sind, bei der erwachsenen Frau jedoch viel spärlicher geworden sind, zur Zeit der Schwangerschaft sich stark vermehren und zu einem discreten Muskelstrange sammeln, dem Schwangerschaftsmuskel im Ligamentum teres uteri. Hervorgegangen ist derselbe aus dem Conusrudimente, mit dem Cremaster hat er genetisch nichts zu thun.

Die physiologische Action dieses Muskels während des Geburtsactes entzieht sich freilich der Beobachtung, denn einerseits sind die ganzen Ligamenta teretia während der Wehe gespannt, anderseits verwehrt die Contraction der muskulösen Bauchdecken ein genaues Palpieren. Denn es ist unzweifelhaft, dass erst während der Austreibungswehen, synchron mit den Contractionen der Bauchmusculatur und durch gleiche Innervation bedingt, auch der Schwangerschaftsmuskel im runden Mutterbande sich contrahiert. Deutet doch auch die doppelte Innervation, vielleicht auch die zweiseitige Vascularisation des runden Mutterbandes darauf hin, dass in ihm zwei Bestandtheile zu suchen sind, welche zeitlich unabhängig von einander functionieren. Schon bei den späteren Eröffnungswehen findet man das Mutterband oft stark gespannt. Es beruht dies auf tonischer Contraction der glatten Muskelelemente im Bande, welche gleichzeitig mit den glatten Muskelfasern des Uterus und durch gleiche Nerven angeregt, sich zusammenziehen. Zu einer Zeit aber, da der größte Theil der Uterusmusculatur sich empor-

Digitized by Harvard University, Ernst Mayr Library of the Museum of Comparative Zoology (Cambridge, MA). Original downloaded from The Biodiversity Heritage Library (http://www.biodiversitylibrary.org/; www.zobodat.at)

geschoben hat, wenn der Durchtrittsschlauch sich ad maximum verlängert hat, und ihm bloß eine kleine, wenn auch dicke Muskelkappe aufsitzt, da handelt es sich darum, ein Ausweichen des Fundus nach oben während der Wehe unmöglich zu machen; und nun tritt der auxiliäre, quergestreifte Muskel im Ligamentum teres uteri in Action. Gleichzeitig mit der Contraction der Bauchdecken contrahiert sich auch der Schwangerschaftsmuskel im runden Mutterbande und dient so als Fixator fundi uteri, dadurch die Action der Uterusmusculatur, des Zwerchfelles und der Bauchdecken fördernd, indem das Ziel aller Factoren dahin geht, den allgemeinen Inhaltsdruck im Uterus zu erhöhen.

Es liegt allerdings nahe, zur Stütze dieser physiologischen Deutung die Thatsache heranzuziehen, dass beim Kaninchen und Igel sich kein solcher Schwangerschaftsmuskel herausbildet. Bei der zweihörnigen Gestalt des Uterus wäre eben die Wirkung eines solchen Muskels während der Wehe eher störend ats fördernd.

Diese Anschauung hat viel Bestechendes, doch blieb sie für mich selbst vage Hypothese so lange, als ich nicht imstande war, ein Glied in die Beweiskette einzuführen, welches mir ganz und gar unerlässlich erschien. Und dass mir gerade dieses Glied der Kette fehlte, war die Ursache, dass ich mit der Herausgabe vorliegender Arbeit so lang zögerte.

Wenn wirklich die birnförmige Gestalt der Gebärmutter die Bedingung war, unter welcher quergestreifte Muskelfasern im Ligamentum teres uteri während des Gebäractes wirksame Factoren darstellen konnten, so musste das Ligamentum teres uteri des Affen während der Gravidität seine willkürlichen Elemente vermehren, wie das des Menschen und nicht wie das des Kaninchens oder Igels einbüßen. So seltenes Material untersuchen zu können, blieb indes lange Zeit für mich frommer Wunsch, bis Herr Professor Bolk in Amsterdam in überaus liebenswürdiger Weise mir eine Anzahl runder Mutterbänder gravider Exemplare von *Semnopithecus leukoprimnus* zur Verfügung stellte. Ich konnte mich nun zu meiner Freude davon überzeugen, dass bei diesem Thiere, dessen Uterus dem menschlichen fast gleich gebaut ist, die quergestreifte Musculatur im runden Mutterbande einen mächtigen Strang darstellt, welcher weitaus den größten Theil des Bandes einnimmt. Ich habe in Fig. 11 auf Tafel 3 einen solchen Querschnitt halbschematisch dargestellt. Obwohl ich aus der relativ geringen Menge von Gefäßen erschließen muss, dass die Gravidität noch nicht gar zu weit vorgeschritten ist, findet man das Areale der willkürlichen Musculatur so bedeutend; auch ist jede einzelne Faser an sich dicker geworden, was insbesondere durch einen Vergleich mit dem Mutterbande des nicht graviden *Rhesus* klar wird. Bei letzterem findet man auch zwischen den willkürlichen Fasern allenthalben glatte eingestreut, was beim graviden *Lemnopithecus* nicht der Fall ist.

Damit ist das lange entbehrte Glied der Beweiskette gegeben und es kann als feststehend erklärt werden, dass die birnförmige Gestalt der Gebärmutter es ist, welche eine physiologische Action quergestreifter Muskelfasen im Ligamentum teres uteri ermöglicht, resp. zweckmäßig erscheinen lässt, und dass eben beim Menschen und Affen, den einzigen Ordnungen mit birnförmigem Uterus, während der Schwangerschaft aus den quergestreiften Elementen des Conusrudimentes ein willkürlicher Schwangerschaftsmuskel entsteht. Dieser Bestimmung dankt das Conusrudiment seine Persistenz beim Menschen und Affen.

VIII. Pathologie des runden Mutterbandes.

Ich habe die vergleichende Entwicklungsgeschichte des runden Mutterbandes in allen ihren Phasen zu verfolgen gesucht, um endlich Aussprüche unmöglich zu machen, deren sich eine Anzahl in der Literatur findet und welche besagen, dass die Bildung des Ligamentum teres uteri noch in vollkommenes Dunkel gehüllt sei, wodurch es unmöglich werde zu entscheiden, ob gewisse Cysten »durch Persistenz der Cavität des ursprünglich als hohler Beutel angelegten Gubernaculum Hunteri« entstehen. Ich hoffe, es werden fernerhin auch nicht mehr Worte gebraucht werden können, ähnlich den von Guinard vor nicht

Digitised by the Harvard University, Ernst Mayr Library of the Museum of Comparative Zoology (Cambridge, MA); Original Download from The Biodiversity Heritage Library http://www.biodiversitylibrary.org/; www.biologiezentrum.at

langer Zeit ausgesprochenen: »Nos connaissances actuelles sur tout ce qui touche au gubernaculum sont assez vagues pour laisser le champ libre à toutes les hypothèses«. Obwohl es nicht an gewichtigen Stimmen mangelt, welche eine Anlage des Gubernaculum Hunteri und Ligamentum teres uteri im Sinne E. H. Weber's für unmöglich halten (Gebhard und Andere), tauchen dennoch wieder Arbeiten auf, in welchen auf jene Lehre reflectiert wird, als wäre sie unbedingt nöthig zur Erklärung gewisser pathologischer Erscheinungen. Von vielen hieher gehörigen Arbeiten nenne ich bloß jene von Noll, F. Weber, Martin, Gottschalk, Doormann, Guinard, Schramm.

Ich brauche nicht weiter zu betonen, dass Weber's Auffassung nach den vorangegangenen Untersuchungen sowohl fürs Gubernaculum Hunteri als auch fürs runde Mutterband unhaltbar geworden ist. Beide Gebilde sind zu keiner Zeit des Embryonallebens hohl, haben nie die Form eines Beutels, auch bei *Rodentia* nicht, deren Conus als compacter Zapfen angelegt wird, nie ein Lumen zeigt, und erst unmittelbar vor der Ausstülpung die Bildung eines bindegewebigen Centrums wahrnehmen lässt. Der Irrthum vieler Autoren beruht auf einem Verkennen der topographischen Beziehungen des Ligamentum teres uteri zum Diverticulum Nuckii, welches vielfach als centrale Höhle des Mutterbandes aufgefasst wird, was ja vollkommen unrichtig ist.

Nachdem die Entwicklung des Ligamentum teres uteri klar zutage liegt, ist der Vertheidigung derartig irriger Auffassungen von Tumoren der Boden entzogen; auch gewinnen wir, wie bald auseinanderzusetzen sein wird, feste Anhaltspunkte für die Erklärung der in neuerer Zeit mehrfach beschriebenen und scharf umstrittenen Tumoren mit drüsigen Einschlüssen nach dem Typus, den Recklinghausen geschildert. Schließlich findet auch v. Winckels Lehre von den Beziehungen des Ligamentum teres uteri zu den Missbildungen des inneren Genitales durch meine Untersuchungen eine Stütze.

Mit Hyperämien in engem Zusammenhange stehen die Hämorrhagien, welche zum Haematoma ligamenti teretis führen können. Solche Fälle sind beschrieben worden von Gottschalk und Schramm. Man braucht freilich nicht die Weber'sche Lehre heranzuziehen, wie es die beiden Autoren gethan, um die Wurstform des Hämatoms im Bande zu erklären. Die mächtigen Gefäßstämme im Mutterbande, welche wir während der Schwangerschaft gesehen, bleiben bei mangelhafter Involution, wohl auch bei Abusus sexualis wie Masturbation, Coitus interruptus, dauernd dilatiert. Kommt es nun durch irgend eine Veranlassung zur Ruptur eines solchen Gefäßes, so bildet sich offenbar entlang der Gefäßwand ein Hämatom, welches das festgewebte Band dehnen kann, ohne es zu durchbrechen; daher auch die von Gottschalk beschriebene »von Bindegewebslamellen unregelmäßig begrenzte Lücke«. Es entspricht dies keineswegs einem präformierten Hohlraum, sondern einer durch das ausgetretene Blut geschaffenen und allmählich erweiterten Höhle.

Durch Eindringen von Entzündungserregern kann ein solches Hämatom vereitern, wie dies von A. Martin beschrieben wurde. Die Entzündungserreger können der allgemeinen Blutbahn entstammen oder direct vom Uterus her auf dem Wege der Venen ins Mutterband gebracht werden. Über isolierte Entzündung des Bandes spricht E. Martin. Scanzoni hat Fortsetzung der Entzündung des Uterus auf die Ligamenta teretia beobachtet und bezieht auch die Schmerzen in der Leistengegend bei chronischer Metritis auf die fortgeleitete Entzündung des Ligamentum teres uteri. Über Störungen der Lymphcirculation sonst normaler Mutterbänder ist nichts bekannt; die Tumoren zeigen indes häufige derartige Störungen.

Ernährungsstörungen im regressiven wie im progressiven Sinne sind am runden Mutterbande nicht selten zu beobachten. Die infantilen Uteri der anämischen und der allgemein zurückgebliebenen Mädchen gehen mit fadenartig dünnen runden Mutterbändern einher. Ebenso findet man bei seniler Involution des Uterus runde Mutterbänder, welche ungemein dünn sind und kaum das vordere Blatt des Mesometron emporheben. Beide Typen habe ich an Seciersaalleichen wiederholt gesehen. Die physiologische Schwangerschaftshyperplase der Bänder hat bereits Erörterung gefunden. Erwähnt wurde auch, dass bei mangelhafter Involution des Uterus auch die runden Mutterbänder oft stark verdickt bleiben. Auch bei Multiparen bleiben sie oft sehr dick, wenn auch der Uterus seine

Digitized by the Harvard University, Ernst Mayr Library of the Museum of Comparative Zoology (cambridge, MA). Original uploaded from The Biodiversity Heritage Library (http://www.biodiversitylibrary.org/); http://www.biologiezentrum.at

natürliche Größe wiedergewonnen hat. Bandl bemerkt, dass fast jede pathologische Vergrößerung der Gebärmutter von Verdickung der Ligamenta teretia begleitet ist, und dass bei Schwangerschaft auf einer Seite des verdoppelten Uterus nur das runde Mutterband dieser Seite verdickt erscheint. Durch passive Dehnung verlängert findet man das Band bei den verschiedensten Tumoren, welche die Tubenecke vom Beckeneingang entfernen, narbig verkürzt nach abgelaufenen Perimetritiden, wie ich dies an mehreren Cadavern erhoben.

Die Missbildungen des Ligamentum teres uteri, deren ich gleich hier kurz Erwähnung thun will, finden sich stets als Begleiterscheinungen tiefer greifender Entwicklungsanomalien der inneren Genitalien. Fr. v. Winckel hat darauf hingewiesen, dass die Beziehung des runden Mutterbandes zum Wolff'schen Gange von maßgebender Bedeutung ist für das Verständnis der diversen Grade von Hemmungsbildung des Uterus. Ich habe hiezu bloß Folgendes zu bemerken. Ursprünglich haftet das Ligamentum genitoinguinale am caudalen Urnierenpol, u. zw. dort, wo von demselben der Wolff'sche Gang sich loslöst, um gegen den Sinus urogenitalis zu ziehen. Nachdem der caudale Urnierenpol durch weiter fortgeschrittene Involution emporgerückt ist, bleibt nur der Zusammenhang des gedachten Bandes mit dem Wolff'schen Gange erkennbar, während jener mit dem Wolff'schen Körper nicht mehr wahrzunehmen ist (Textfig. 20).

Fig. 20.

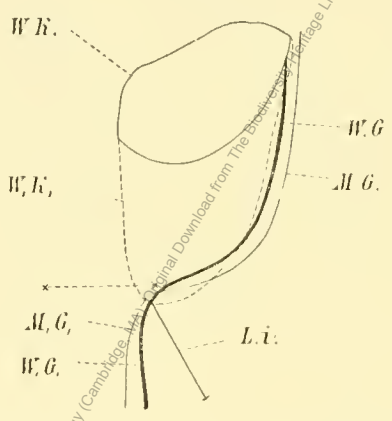

W.K. Wolff'scher Körper nach vorgeschrittener Involution, W_1 K_1 zu früheren Zeiten, vor dem Beginne derselben. *W. G.* und *M. G.* Wolff'scher und Müller'scher Gang oberhalb, W_1 G_1 und M_1 G_1 unterhalb der Kreuzung. *L. i.* Ligam. inguinale. × Kreuzungsstelle, oberhalb der Insertion des lig. inguinale gelegen.

Der Müller'sche Gang wächst allerdings entlang dem Wolff'schen Gange nach abwärts, liegt jedoch nur oberhalb der Insertionsstelle des Ligamentum inguinale lateral vom Wolff'schen Gang, unterhalb der Insertionsstelle aber medial von demselben. Der Müller'sche Gang kommt daher mit dem Ligamentum genitoinguinale nur durch Vermittlung des Wolff'schen Ganges in Verbindung, womit v. Winckel's Anschauung eine starke Stütze erhält.

Weitaus die wichtigsten aller pathologischen Veränderungen des Ligamentum teres uteri sind die Tumoren, einmal weil dieselben, wie ein Blick auf die Literaturangaben beweist, gar nicht zu den großen Seltenheiten gehören, anderseits auch deshalb, weil die Tumoren in mannigfacher Richtung hervorragendes pathologisch-anatomisches Interesse darbieten. Gerade für das Verständnis der Tumoren aber ist der Angelpunkt die Kenntnis der Entwicklungsgeschichte des runden Mutterbandes.

Ihrem Sitze nach wurden die Tumoren von den Autoren verschieden classificiert. Sänger unterscheidet 1. intraperitoneal, 2. intracanaliculär, 3. extraperitoneal und 4. mehr oder weniger entfernt gelegene, aufs runde Mutterband zu beziehende Tumoren. Hiezu bemerkt Guinard: »Il n'est point nécessaire, pour q'une tumeur du ligament rond soit intra-péritonéale, qu'elle siège entre la corne utérine et l'orifice interne du canal inguinal, comme l'admet Sänger. Il y a plusieurs exemples de tumeurs de la dernière partie du ligament rond rencontrées dans des inguinocèles; on ne peut refuser à ces tumeurs la qualifica-

Digitized by the Harvard University Ernst Mayr Library of the Museum of Comparative Zoology (Cambridge, Mass.) Original Download from The Biodiversity Heritage Library http://www.biodiversitylibrary.org/; www.digizeitschriften.de

tion d'intra-péritonéales. Er schlägt demnach eine andere Eintheilung vor, u. zw. 1. intraabdominal, 2. intraparietal, 3. extraabdominal gelegene Tumoren. Ganz genau finde ich auch diese Classification nicht. Wenn das Diverticulum Nuckii erhalten bleibt, so stellt es ein mehr oder minder tiefes Säckchen dar, dessen Hinterwand durch das Ligamentum teres uteri vorgestülpt wird, wie ich an einer Anzahl von Seciersaalobjecten feststellen konnte. Wenn nun gerade dieser im Bereiche des Diverticulum Nuckii gelegene Theil des runden Mutterbandes in einen Tumor verwandelt wird, so liegt derselbe retroperitoneal und gleichzeitig, je nach der Größe des Bruchsackes intraparietal oder gar präinguinal (= extraabdominal). Demnach wäre die Eintheilung zweckmäßig folgendermaßen zu treffen:

I. Intraabdominal (intraperitoneal) gelegene Tumoren.

II. Extraabdominale. Letztere können sein:

a) Intravaginal gelegen, die Hinterwand des Diverticulum Nuckii vorstülpend, also retroperitoneal wie die Niere;

b) intracanaliculär, ohne Beziehung zum Scheidenfortsatze, im Leistencanal zwischen den Muskelschichten gelegen;

c) präinguinolabial, vor dem äußeren Leistenringe oder gar im Labium majus gelegen. Dass zuweilen ein Tumor zwei Gebiete durchsetzen kann, ist selbstverständlich.

Die häufigsten Tumoren des runden Mutterbandes sind Fibrome, Myome und Fibromyome, welche ihrer Lage nach zur Gruppe II c zählen. Doch wurden auch intraabdominale Fibromyome beschrieben, und zwar in der Größe einer Bohne (v. Winckel, Claisse), eines Gänseeis (Hasenbalg), eines Hühnereis (Duncan), aber auch noch viel größere (Amann Vassmer), bis zu mächtigen, kindskopfgroßen (Kleinwächter) und sogar mannskopfgroßen Geschwülsten (Prang, Baermann). In den beiden letzten Fällen gieng ein Zipfel des Tumors in den Leistencanal. Sehr große Tumoren schildert auch Delbet und Heresco, sowie Leopold, welch letzterer ein 12 *kg* schweres Myoma lymphangiectodes lig. tereti dextri beschreibt. Lymphstauungen in Tumoren der runden Mutterbänder sind nicht selten. Duncan und Walter beschreiben Versteinerung im Innern des Tumors. Vassmer's Fall bietet myxomatöse Degeneration des Tumors dar.

Die in die Gruppe II a gehörigen, intravaginalen Tumoren wären höchst selten, wenn man nicht auch Geschwülste der runden Mutterbänder bei gleichzeitigem Vorhandensein eines Bruchsackes, der aus dem Diverticulum Nuckii hervorgegangen, hiezu rechnen müsste. Derartige Fälle wurden wiederholt beschrieben. So fand Weber in einem Herniensacke ein mandelgroßes Fibromyom des Ligamentum teres uteri, Hansemann ein Myom in einer Leistenhernie, das allerdings infolge der Tiefe des Bruchsackes präinguina gelegen war. Dennoch muss man diesen Tumor zu den intravaginalen zählen. Auch die Fälle Heydemann und Hecker gehören hieher.

Rein intracanaliculär gelegen ist nur das von Mars beschriebene Fibromyom mit theilweiser myxomatöser Degeneration. In weiterem Sinne ist aber auch hieher zu zählen jener Fall von Webel, welcher einen Tumor betrifft, der den Leistencanal in einen 14 *cm* langen und 3 *cm* breiten Spalt verwandelte und zum Theil aus einem Myom, zum Theil aus einem Myosarcom bestand. Auch der Fall Clark ist hieher zu gruppieren.

Am häufigsten sitzen die desmoiden Geschwülste an der Pars praeinguinalis des runden Mutterbandes. Anfangs am äußern Leistenring gelegen, senken sich diese Tumoren meist in die große Schamlippe, indem sie als Bahn jene von mir öfter geschilderten Bündel benützen, welche vom caudalen Ende des Mutterbandes gegen das lockere Zellgewebe des Labium majus laufen und als Äquivalent der Chorda gubernaculi bezeichnet wurden.

Auffallend ist, dass die meisten Autoren berichten, die Tumoren hätten zur Zeit der Menses Schmerzen verursacht, was nur darauf zurückzuführen wäre, dass nicht blos während der Gravidität, sondern auch während der physiologischen, monatlich wiederkehrenden Zeiten stärkerer Hyperämie des Uterus die

Digitized by the Harvard University, Ernst Mayr Library of the Museum of Comparative Zoology (Cambridge, MA) Original Uploaded to The Biodiversity Heritage Library http://www.biodiversitylibrary.org/; www.biologiezentrum.at

Ligamenta teretia vermöge ihrer zahlreichen Venen ein bedeutungsvolles Abflussgebiet für das Uterusblut darstellen. Der Größe nach schwanken diese Tumoren von jener einer Erbse bis zu der einer Cocosnuss. Die kleineren Tumoren befinden sich stets am äußeren Leistenring, und erst, wenn sie größer oder wenn deren mehrere geworden sind, senken sie sich nach abwärts ins Labium majus. Ein geringfügiges Trauma, eine Muskelanstrengung gibt hiefür die gelegentliche Ursache ab. Auch diese Tumoren zeigen Lymphstauungenund myxomatöse Degeneration. Die mir bekannten Fälle rühren her von Spencer Wells (1865 und 1866), Weber, Guinard, Duplay, Verneuil, Nicolayssen, Heydemann, Mars, Fischer, Polaillon, Merkel, Hofmokl, Reboul, Lwow. Doch sind noch andere Fälle in der Literatur verzeichnet, die mir unzugänglich waren.

Da die Pars praeinguinalis mehr oder weniger reichlich Fettzellen enthält, ist die Bildung eines Fibrolipoms, beziehungsweise Lipoms leicht erklärlich. Witte hat ein gänseeigroßes Fibrolipom, Roustan ein reines Lipom beschrieben. Der Fall Bock dürfte indes kein Lipom des Ligamentum teres uteri sein, sondern ein Lipom, welches innerhalb der zuvor erwähnten Fasern (Äquivalent der Chorda gubernaculi) sich entwickelt hat, welches also den subcutanen Lipomen des allgemeinen Integumentes an die Seite zu stellen ist.

An die gutartigen, desmoiden Tumoren reihen sich die Sarcome än, welche nur selten beobachtet wurden. Zu erwähnen wäre hier der bereits citierte Fall Weber, in welchem der Tumor zum Theile aus einem Myom, zum Theile aus einem Myosarcom mit Pseudocysten bestand, ferner der Fall Frigyesi, ein kindskopfgroßes Fibrosarcom des runden Mutterbandes mit freiem Ascites. Auch Sänger beschrieb ein Fibro-Myosarcom.

Aber nicht nur Tumoren desmoider Natur, sondern auch solche epithelialen Charakterts kommen im Ligamentum teres uteri vor. Es sind dies jene Geschwülste, welche zuerst von Recklinghausen in ihrer wahren Bedeutung erkannt wurden. Eine Reihe von Autoren bestätigte, ein anderer bestritt diese Angaben. Ich denke hier an die Adenomyome, welchen ich die Cysten parovarialen Charakters und das bisher vereinzelt beschriebene Carcinom an die Seite stelle.

Ein Blick auf die Fig. 20 lässt die embryologische Grundlage, auf welcher die Erkenntnis der Adenomyome fußt, sofort erfassen. Ich folge Recklinghausen, wenn ich diese Tumoren auf den Wolff-schen Körper rückbeziehe, fühle mich aber bemüssigt, die hiebei statthabenden entwicklungsgeschichtlichen Vorgänge anders darzustellen, als er auf Grund des damaligen Standes der embryologischen Kenntnisse es that. Zu einer Zeit, da das caudale Ende des Wolff'schen Körpers noch nahezu bis ans caudale Leibeshöhlenende reicht, heftet sich die Plica inguinalis, in deren vorderem Rande bekanntlich das Ligamentum teres uteri entsteht, direct an die Urniere. Wenn während der nun folgenden weiteren Involution der Urniere vereinzelte Canälchen in der Plica inguinalis bestehen bleiben, so ist die Grundlage für spätere Tumorbildung bereits gegeben.

Nun hat es an Autoren nicht gefehlt, welche folgenden Einwand gegen den mesonephrischen Ursprung der Adenomyome im runden Mutterband erhoben haben: »Wie kommt es, dass diese Tumoren zumeist in der Pars praeinguinalis und nicht immer in der Pars abdominalis des Bandes gelegen sind? Darin liegt der Beweis, dass die drüsigen Einschlüsse nicht vom Wolff'schen Körper herrühren.«

Nach Erkenntnis der bildungsgeschichtlichen Vorgänge möchte ich in der Thatsache des präinguinalen Sitzes der Adenomyome nicht einen Gegenbeweis, sondern eher eine Stütze für die Lehre Recklinghausens erblicken. Ich habe gelegentlich der Schilderung menschlicher, wie auch thierischer Embryonen darauf hingewiesen, dass zu gewissen Zeiten eine auffallende Verdickung des Ligamentum teres uteri zu constatieren ist, die genau jener Anschwellung des Gubernaculum Hunteri beim männlichen Embryo entspricht, welche dem Descensus der männlichen Keimdrüse unmittelbar vorangeht. Ich habe die Bemerkung beigefügt, es sei beim weiblichen Geschlecht, welches keinen so vollständigen Descensus der Keimdrüse darbiete, immerhin auch ein Abstieg des ursprünglich in der Bauchhöhle liegenden Uterus ins Becken zu bemerken, indem es durch Wachsthumsverschiebungen zwischen Ligamentum teres uteri und Bauchwand geradezu zu einer caudalen Vorwärtsschiebung des Mutterbandendes innerhalb der Bauch-

Digitised by the Harvard University, Ernst Mayr Library of the Museum of Comparative Zoology (Cambridge, MA); Original Download from The Biodiversity Heritage Library http://www.biodiversitylibrary.org/; www.biologiezentrum.at

wand kommt. Wenn nun Urnierencanälchen, welche beim ganz jungen Embryo am caudalen Leibeshöhlenende gelegen waren, zurückgeblieben sind, so kommen dieselben nach Abschluss aller Entwicklungsphasen des runden Mutterbandes sehr wohl in die Pars praeinguinalis zu liegen, denn das caudale Mutterbandende durchwächst die vordere Bauchwand oder, mit anderen Worten ausgedrückt, die vordere Bauchwand wächst über das Mutterbandende empor.

Allerdings muss nach den von Meyer demonstrierten embryologischen Präparaten zugestanden werden, dass vom Wolff'schen Gange abzweigende Sprossen Tumoren im Ligamentum teres uteri erzeugen könnten. Ein Beweis für das Vorkommen solcher Geschwülste ist jedoch bisher durch kein pathologisches Präparat erbracht worden. Dass indes der Müller'sche Gang, wenn nicht etwa gleichzeitig tiefgreifende Bildungsanomalien des gesammten Genitales vorliegen, nicht zur Bildung von Adenomyomen, die im runden Mutterbande liegen, führen kann, ist gewiss. Ein Blick auf Fig. 20 erklärt dies zur Genüge.

Mit der Schilderung der histologischen Details der Adenomyome kann ich mich umso weniger befassen, als dieselben in Recklinghausen einen classischen Beschreiber gefunden. Das Charakteristische ist das Vorhandensein von Drüsenschläuchen im Muskelgewebe. Das Epithel derselben ist einschichtig, cylindrisch, flimmernd. Das System der Röhrchen ist oft kammförmig angeordnet; weiters ist maßgebend der Fund von cytogenem Gewebe, in welches die Drüsencanälchen eingelassen sind, Pigment und Pseudoglomerulis. Durch Dilatation der Drüsengänge kommt es gelegentlich zur Bildung kleiner oder größerer Cysten. Bemerkenswert ist, dass Recklinghausen die Deutung dieser Tumoren als Abkömmlinge des Wolff'schen Körpers richtig gegeben, obwohl seine Vorstellung der embryonalen Umbildungsvorgänge nicht den Thatsachen entspricht. Denn er sagt an einer Stelle wörtlich: »Das runde Mutterband des Embryo zieht am Eierstock vorbei als Ligamentum ovarii inferius zur Kreuzungsstelle mit dem uterinen Ende der Tuba, letzteres als ein Wulst überdeckend (?), und begibt sich dann als Ligamentum inguinale, das ist als Ligamentum uteri rotundum zum Leistencanal, um sich außen am Becken über den Tuberculum pubicum zu inserieren, genau an der Stelle, wo diese Adenofibromyome ihren Sitz haben.« Auf diesem Wege soll das sich entwickelnde Ligamentum teres uteri vom Wolff'schen Körper Bruchstücke mitgeschleppt haben.

Aschoff schließt sich der Anschauung Recklinghausens über den mesonephrischen Ursprung der Adenomyome an; er beschreibt ein mandelgroßes Adenofibrom der Leistengegend. Agnes Bluhm schildert ein über pflaumengroßes lymphangiektatisches Cystofibrom des Ligamentum teres uteri, welches im Leistencanal gelegen war und mesonephrischen Ursprunges gewesen. Auch Pfannenstiel beschreibt ein in der Leistengegend gesessenes Adenomyom des runden Mutterbandes, mesonephrischen Ursprungs. Ihm schließen sich Pick, v. Herff, Kaufmann, Engelhardt und Emanuel mit ähnlichen Beobachtungen an. Rosinski beschreibt ein lymphangiektatisches Adenomyom. Auf die Argumente Kossmanns, Cullens und Blumers, welche die Adenomyome des Ligamentum teres uteri genetisch auf den Müller'schen Gang zurückführen, hier näher einzugehen, halte ich nach dem oben Gesagten für überflüssig.

Dass aus einem Adenomyom ein Carcinom hervorgehen kann, ist klar. Ein solcher Fall ist wahrscheinlich der von Guinard beschriebene.

Selbstverständlich kann es auch im runden Mutterbande zur Bildung von Cysten parovarialen Charakters kommen. Solche Fälle sind von A. Martin und Ulesco-Stroganowa in unzweifelhafter Weise beschrieben werden. Wahrscheinlich gehört auch der Fall Doormann und mancher andere hieher.

Diese echten Parovarialcysten im runden Mutterbande können, falls die histologische Untersuchung nicht ausgeführt wird, leicht mit Pseudocysten verwechselt werden, deren Auftreten durchaus nicht selten ist. Sie können entstehen durch Lymphstauung (Leopold, Weber) oder durch Degeneration von Tumormassen (Roustan, Duplay).

Nicht unerwähnt dürfen hier die Hydro- und Hämatokelen bleiben, welche Ergüsse in dem nicht obliterierten Diverticulum Nukuii darstellen. Es ist dies umso wichtiger, als in neuerer Zeit von Foederl darauf hingewiesen worden, dass infolge Proliferation der Serosa des Cystensackes Nebencanäle, Cysten

Digitized by the Harvard University, Ernst Mayr Library of the Museum of Comparative Zoology, Cambridge, MA. Original download from The Biodiversity Heritage Library http://www.biodiversitylibrary.org/; www.biologiezentrum.at

und drüsenähnliche Schläuche entstehen können, welche eine gewisse Ähnlichkeit mit Tumoren mesonephrischen Ursprungs darbieten. Auch Vassmer beschreibt einen ähnlichen Fall.

Das Ligamentum teres uteri liegt ursprünglich im Innern der Hydrokele an der Hinterwand des Sackes; doch kann es durch Wachsthumsveränderungen zu Dislocationen mannigfacher Art kommen. Der einzige Autor, welcher eine Hämatokele beschreibt, ist Koppe. Die lesenswertesten Abhandlungen über Hydrokele muliebris rühren her von Foederl, Noll, F. Weber, Klob, Vassmer, Müllerheim, Eisenhart, Gerke, Smital und Hennig. Bei genauer mikroskopischer Untersuchung wird eine Differentialdiagnose zwischen multiloculärem Cystoadenom mosonephrischen Ursprunges, dem Ligamentum teres uteri angehörig, und multiloculärer, proliferierender Hydrokele muliebris stets ohne Mühe zu stellen sein. Letztgenannte Tumoren entbehren der von Recklinghausen angegebenen Charakteristica, welche auf den mesonephrischen Ursprung des Tumors hinweisen.

Es sei mir zum Schlusse gestattet, Herrn Hofrath Prof. Dr. E. Zuckerkandl, aus dessen Institut diese Arbeit hervorgegangen, meinen ergebensten Dank auszusprechen.

Digitised by the Harvard University, Ernst Mayr Library of the Museum of Comparative Zoology (Cambridge, MA). Original Download from The Biodiversity Heritage Library (http://www.biodiversitylibrary.org/; www.biologiezentrum.at)

Literatur.

Amann, Zwei Fälle von Fibromyoma ligamenti rotundi. Monatsschrift für Geb. und Gyn. Bd. XIV, H. 6.

Aschenborn, Cystis lig. rotundi in canali inguinali dextra. Arch. f. klin. Chir. Bd. 25, S. 178.

Aschoff, Cystisches Adenofibrom der Leistengegend. Monatsschr. f. Geb. und Gyn. Bd. IX, S. 26.

Baermann, Über ein Fibromyom, vom Lig. rot. uteri ausgehend. Inaug. Diss. München 1901.

Bluhm, Zur Pathologie des Lig. rot. Arch. f. Gyn. 1898, Bd. 55.

Blumberg und Heymann, Über Ursprung, den Verlauf und die Bedeutung der glatten Muskulatur in den Lig. lata beim Menschen u. b. d. Säugethieren. Arch. f. Anat. u. Physiol. 1898.

Blumer, A case of Adenomyoma of the round ligament. The American Journal of Obstetrics. 1898.

Bock, Lipome de la grande lèvre. Gazette de Gynécol. Paris 1888.

Bolk, Beiträge zur Affenanatomie. Morph. Jahrb. Bd. 28.

Bovée, Cyst of the round ligament. Am. Journ. of Obst. N. J. Vol. XXXV.

Chrobak und Rosthorn, Die Erkrankungen d. weibl. Geschlechtsorgane. Wien 1900.

Claisse, Fibromyome de la portion abdominale du ligament rond. Annales de Gyn. et de l'Obst. 1900.

Clark, A unique case of sarcoma of the uterus, associated with fibroma of the inguinal canal. Univ. of Pennsylvania med. bull. 1901, Mai.

Coulson, A cystic tumor of the round ligament in a woman. Lancet, London 1859, II.

Cullen, Adenomyoma of the round ligament. John Hopkins Hospital Bulletin. 1896.

— Further remarks on adeno-myoma of the round ligament. Ibid. 1898.

Delbet et Heresco, Des fibromyomes de la portion abdominal du ligament rond. Revue de chirurgie, 1896.

Doormann, Ein Tumor des Lig. rot. Nederl. tijdschr. v. Verlosk. en Gynaekol. Bd. III. Haarlem 1891.

Dorst, Tumoren van het Ligam. uteri rot. Proefschrift. Leyden 1891.

Dunkan, Edinburgh med. journ. March 1876.

Duplay, Contribution à l'étude des tumeurs du ligament rond. Archives géner. de méd. 1882.

Eisenhart, Über Hydrokele feminae. Münchener med. Wochenschr. 1894.

Eisler, Zur Anatomie der Regio inguinalis des Weibes. Münchener med. Wochenschr. 1898.

Ellenberger und Baum, Anatomie des Hundes. 1891.

Emanuel, Über Tumoren des Lig. rot. Centralbl. f. Gyn. 1902, p. 71 und 184.

Engelhardt, Noch ein Fall von Abdenomyom des Lig. rot. Virchow's Archiv, Bd. 158.

Flemming, Hydrocele feminae. Gazette des hôpit. 1855.

Föderl O., Über Hydrokele muliebris. Zeitschr. f. Heilkunde, Bd. XXI, N. F. Bd. I.

Frank, Anatomie der Haussäugethiere.

Frankl O., Beiträge zur Lehre vom Descensus testiculorum. Kaiserl. Akad. d. Wiss., math. naturh. Classe 1900.

Freund W. A., Klinische Notizen zu den voluminösen Adenomyomen des Uterus.

Frigyesi, Fibrosarcoma ligamenti rotundi. Centralbl. f. Gyn. 1902.

Gerke, Zur Therapie der Hydrokele feminae. Deutsche med. Wochenschrift, 1894.

Gilis P., Étude sur la Région inguino-abdominale et sur le canal inguinal. Journal de l'Anatomie et de la Physiologie. Bd. 37. 1901

Goldspohn, Ausdehnung, Indicationen und Abänderungen der Operation nach Alquié-Alexander-Adams. Amer. gynecol. and obstetr. journal. 1898.

Gottschalk, Haematoma ligamenti rotundi uteri. Centralbl. f. Gyn. 1887.

Gubaroff, Eine ungewöhnliche Cyste des Lig. rot. Centralbl. f. Gyn. 1899.

Guinard, Tumeurs extra-abdominales du ligament rond. Revue de chirurgie. Bd. 18.

Hansemann, Sitzungsber. der Ges. f. Geb. u. Gyn. in Berlin, 24. Jänner 1896. Centralbl. f. Gyn. 1896.

Hasenbalg, Zeitschr. f. Geb. u. Gyn. 1892.

Hecker, Myoma lig. rot. Inaug. Diss. Leipzig 1882.

Hennig, Hydrokele muliebris. Arch. f. Gyn. Bd. 25.

Digitized by the Harvard University, Ernst Mayr Library of the Museum of Comparative Zoology (cambridge MA) Digital Download from The Biodiversity Heritage Library http://www.biodiversitylibrary.org/; www.biologiezentrum.at

Herff v., Über Cystomyome und Adenomyome der Scheide. Verh. d. deutsch. Ges. f. Gynäk. 1897.
Heydemann, Fibromyom des Lig. rot. Deutsche Zeitschr. f. Chirurgie, Bd. 61, 1895.
His, Anatomie menschlicher Embryonen.
Hönigsberg, Ein Fall v. angebl. Missbildung des Genitaltractes. Monatsschr. f. Geb. u. Gyn. Bd. XV.
Janosik, Histologisch-embryologische Untersuchungen über das Urogenitalsystem. Sitzungsber. der kais. Akad. der Wissensch., Bd. 91, 1885.
— Zwei junge menschliche Embryonen. Arch. f. mikrosk. Anat., Bd. 30, 1887.
Joessl-Waldeyer, Lehrbuch der topogr. chirurg. Anatomie. Bonn 1899.
Kaufmann, Zeitschr. f. Geb. u. Gyn. Bd. 45.
Kehrer, Beiträge zu den glandulären Ovarialtumoren und zur Hydrok. femin. Beitr. zur Geb. u. Gyn., Bd. IV.
Keibel, Zur Entwicklungsgeschichte des menschl. Urogenitalapparates. Arch. f. Anat. u. Physiol. 1896.
Kelly, The anatomy of the round ligament. Americ. Journ. of Obstetr. 1893.
Klaatsch, Über den Descensus testiculorum. Morphologisches Jahrbuch. Bd. XVI, 1890.
Klein, Über die Beziehungen der Müller'schen zu den Wolff'schen Gängen beim Weibe. Verh. d. deutsch. Ges. f. Gyn. 1897.
Kleinwächter, Fibroma lig. rot. sin. Zeitschr. f. Geb. u. Gyn. Bd. VIII.
Koppe, Haematocele proc. vag. perit. Centralbl. f. Gyn. 1886.
Kossmann, Die Abstammung der Drüsenschläuche in den Adenomyomen des Uterus und der Tuben. Arch. f. Gyn. Be. 54.
Langer-Toldt, Lehrbuch der Anatomie.
Leopold, Beiträge zur Lehre von den cystischen Unterleibsgeschwülsten. Myoma lymphangiectodes lig. rot. uteri. Arch. f. Gyn., Bd. 16.
Lockstaedt v., Über Vorkommen und Bedeutung von Drüsenschläuchen in den Myomen des Uterus. Monatsschr. f. Geb. u. Gyn., Bd. VII.
Lwow, Ein extraperitoneales Myom des Lig. rot. Wratsch. 1901.
Mars, Ein Fibromyom des rechten Mutterbandes im Leistencanal. Monatsschr. f. Geb. u. Gyn., Bd. XII.
Martin A,, Zur Pathologie des Lig. rot. Zeitschr. f. Geb. u. Gyn. Bd. XXII, 1891.
Meyer H., Die Entwicklung der Urniere beim Menschen. Arch. f. mikr. Anat., Bd. 36.
Meyer R., Über epitheliale Gebilde im Myometrium des fontalen und kindlichen Uterus. Berlin 1899.
— Zur Genese der Adenomyome etc. Centralbl. f. Gyn. 1899.
— Über Drüsen, Cysten und Adenome im Myometrium bei Erwachsenen. Zeitschr. f. Geb. u. Gyn. Bd. 42.
— Über den intrapelvinen Theil des Cremasters beim Weibe. Zeitschr. f. Geb. u. Gyn., Bd. 46.
Michaux, Fibrome de la portion abdominale du ligament rond. Bull. et mém. de la soc. de chir. 1901.
Michel, Ein Fall von Hydrokele muliebris etc. Allg. Wiener medic. Zeitung. 1890.
Mihalkovics, Untersuchungen über die Entwicklung des Harn- und Geschlechtsapparates der Amnioten. Internat. Monatsschr. f. Anat. u. Histol., Bd. II, 1885.
Müller F., Anatomie der Haussäugethiere.
Müllerheim, Eine Cyste im Lig. rot. uteri. Zeitschr. f. Geb. u. Gyn. Bd. 38.
Nagel, Die weibl. Geschlechtsorgane. In Bardeleben's Handb. der Anatomie. Jena 1896.
— Über die Entwicklung des Urogenitalsystems des Menschen. Arch. f. mikr. Anat. 1889.
Niemann, Über den Processus vag. peri. beim weiblichen Geschlecht. Göttingen 1882.
Noll, Über Hydrokele feminae. Centralbl. f. Gyn. 1898.
Pfannenstiel, Über Adenomyome des Genitalstranges. Verhandl. d. deutsch. Ges. f. Gyn. VIII. Congress zu Leipzig 1897.
Pick, Die Adenomyome der Leistengegend und des hinteren Scheidengewölbes. Arch. f. Gyn. Bd. 57, 1899.
— Ein neuer Typus des voluminösen paroophoralen Adenomyoms. Arch. f. Gyn., Bd. 54, 1897.
Polaillon, Enorme fibromyome du lig. rond. Bull. et mém. de la soc. de chir. de Paris, Bd. 17.
Prang, Ein Fall vom Fibromyom, vom lig. rot. ausgehend. Inaug. Diss. Königsberg.
Rainey, Phil. Transact. 1850.
Raschdorff, Hydrokele lig. rot. Inaug. Diss. Greifswald 1884.
Rau, Entwicklungsfehler des Lig. rot. Neue Zeitschr. f. Geburtshilfe, Bd. 28, 1850.
Reboul, Tumeur kystique de la grande lèvre. Fibromyome kystique du ligament rond et du canal de Nuck. Bull. Soc. anatomique 1888.
Recklinghausen, Adenomyom des Lig. rot. Centralblatt f. allg. Pathol. u. patholog. Anatomie. 1896.
— Wiener klin. Wochenschr. 1899, p. 16.
— Die Adenomyome und Cystadenome der Uterus- und Tubenwandung, ihre Abkunft von Resten des Wolff'schen Körpers. Berlin. Hirschwald 1896.
Rosinski, Über das lymphangiektatische Adenomyom des Lig. rot. Centralbl. f. Gyn. 1899.
Roustan, Lipome du ligament rond. Montpel. médic. 1884.

Digitized by the Harvard University, Ernst Mayr Library of the Museum of Comparative Zoology, Cambridge MA - Original downloaded from the Biodiversity Heritage Library http://www.biodiversitylibrary.org/; www.zobodat.at

Rumpf, Beiträge zur operativen Behandlung der Retroflexio uteri mit besonderer Berücksichtigung der Alexander'schen Operation. Arch. f. Gyn., Bd. 57.

Sänger, Weitere Beiträge zur Lehre v. d. primären desmoiden Geschwülsten der Gebärmutterbänder. Arch. f. Gyn., Bd. 21.

Scanzoni, Lehrbuch der Geburtshilfe.

Schiff, Das Ligamentum rotundum. Wiener med. Jahrbücher. 1872.

— Verhandlungen der anatom. Ges. in Kiel 1898.

Schramm, Ein neuer Fall von Haematoma ligamenti rotundi. Centralbl. f. Gyn. 1896.

Schröder, Ibid. 1883, p. 805.

Selheim, Ligam. teres uteri und Alexander-Adam'sche Operation. Beitr. z. Geburtsh. u. Gyn., Bd. IV.

Smital, Über einen Fall von Hydrokele feminina. Wiener klin. Wochenschr. 1889.

Soulié, Comptes rendus de la Soc. de Biologie 1895.

— Thèse pour le doctorat en médecine. Toulose 1895.

Spencer Wells, Transact. Pathol. Soc. London, Bd. 17 und British. med. journ. 1865.

Staffel, Über Cysten im Canalis Nuckii. Centralbl. f. Gynäk. 1887.

Stannius, Lehrbuch der vergleichenden Anatomie.

Sussdorf, Vergleichende Anatomie der Haussäugethiere.

Tandler, Sitzungsber. der Wiener k. k. Gesellsch. d. Ärzte. 2. Nov. 1900. Wr. klin. Wochenschr. 1900.

Tipiakow, Zwei Fälle von Cysten des Lig. rot. Medicinsk obesc. 1895.

Ulesco-Stroganowa, Contribution à l'étude des cystes des ligaments ronds de l'utérus. Journal d'accouchement et de gynecologie de St. Pétersbourg 1898.

Vassmer, Zur Pathologie des Lig. rot. uteri und des Proc. vag. per. Arch. f. Gyn. 1903.

Waldeyer, Das Becken. 1889.

Weber, Über Tumoren des Lig. rot. Monatsschr. f. Geb. u. Gyn. Bd. IX.

Weber M., Studien über Säugethiere, II. Theil. Jena 1898 bei G. Fischer.

Wechselmann, Über Hydrokele muliebris. Arch. f. klin. Chir. 1890.

Wendeler, Die foetale Entwicklung der menschlichen Tuben. Arch. f. mikr. Anat., Bd. 45, 1895.

Wieger, Über die Entstehung und Entwicklung der Bänder des weibl. Genitalapparates beim Menschen. Arch. f. Anat. u. Phys. 1885, Anat. Abth.

Winckel v., Über Eintheilung, Entstehung und Benennung der Bildungshemmungen der weiblichen Genitalorgane. Volkmann's Sammlung klin. Vorträge, 251—252.

— Pathologie der weibl. Sexualorgane.

— Lehrbuch der Frauenkrankheiten. 1890.

Witte, Fibrolipom des Lig. rot. Centralbl. f. Gyn. 1894.

Zuckerkandl, Über den Scheidenfortsatz des Bauchfelles. Arch. f. Chir., Bd. 20.

— Zur Anatomie von *Chiromys Madagascarensis*. Kais. Akad. d. Wiss. Wien 1899.

— Zur vergleichenden Anatomie der Ovarialtaschen. Anat. Hefte VIII. 1897.

Digitised by the Harvard University, Ernst Mayr Library of the Museum of Comparative Zoology (Cambridge, MA). Original Document from The Biodiversity Heritage Library http://www.biodiversitylibrary.org/; www.biologiezentrum.at

Digitised by the Harvard University, Ernst Mayr Library of the Museum of Comparative Zoology (Cambridge, MA). Original Download from The Biodiversity Heritage Library http://www.biodiversitylibrary.org/; www.biologiezentrum.at

Tafel I.

Digitised by the Harvard University, Ernst Mayr Library of the Museum of Comparative Zoology (Cambridge, MA). Original Download from The Biodiversity Heritage Library http://www.biodiversitylibrary.org/; www.biologiezentrum.at

Tafel I.

Fig. 1. Rundes Mutterband vom neugeborenen Mädchen. Querschnitt. *G. M.* Glatte, *Q. M.* Quergestreifte Muskulatur.

» 2. Schnitt durch das Becken eines 4·8 *cm* langen Embryo humanus ♀, horizontal geführt. *R.* Mastdarm. *V. u.* Blase. *A. u.* Nabelarterie. *M. r. a.* Musculus rectus abdominis. *A. o. e.* Externus-Aponeurose. *O. i.* + *t. a.* Obliquus internus + transversus abdominis. *M. G.* Müller'scher, *W. G.* Wolff'scher Gang. *D. N.* Abdominale Öffnung des Diverticulum Nuckii. *L. t.* Rundes Mutterband. *Ur.* Harnleiter. *Ov.* Ovarium.

» 5. Becken eines Rattenembryo von 2 *cm* ♀, nach Entfernung des Darmes und der Leber. *Nn.* Nebenniere. *N.* Niere. *R.* Mastdarm. *M. G.* Tube. *Ov.* Ovarium. *L. i.* Ligamentum inguinale. *C.* Conus inguinalis *V. u.* Blase.

» 7. Katzenembryo von 5 *cm* Länge ♀. Becken nach Entfernung der Leber und der Därme, rechte Hälfte. *P. d.* Zwerchfellfalte. *R.* Mastdarm. *N.* Niere. *W. K.* Urnierenrest. *V. u.* Blase. *Mo.* Mesovarium. *M. G.* Müller'scher Gang. *L. i.* Ligamentum inguinale, das sich bei mikroskopischer Untersuchung bloß als Plica inguinalis erweist. *O.* Ovarium.

Digitised by the Harvard University, Ernst Mayr Library of the Museum of Comparative Zoology (Cambridge, Mass.) Original Download from The Biodiversity Heritage Library http://www.biodiversitylibrary.org/; www.biologiezentrum.at

Fig. 1.

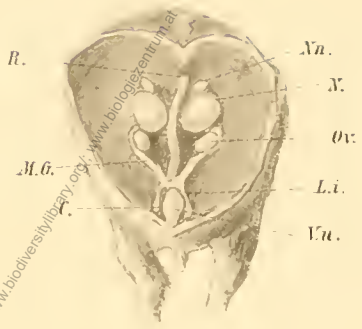

Fig. 5.

Fig. 2.

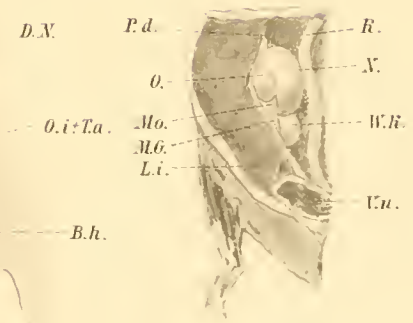

Fig. 7.

Digitised by the Harvard University, Ernst Mayr Library of the Museum of Comparative Zoology, (Cambridge, MA). Original Download from The Biodiversity Heritage Library http://www.biodiversitylibrary.org/; www.biologiezentrum.at

K.k. Hof- u. Staatsdruckerei.

Digitised by the Harvard University, Ernst Mayr Library of the Museum of Comparative Zoology (Cambridge, MA). Original Download from The Biodiversity Heritage Library http://www.biodiversitylibrary.org/; www.biologiezentrum.at

Tafel II

Digitised by the Harvard University, Ernst Mayr Library of the Museum of Comparative Zoology (Cambridge, MA). Original Download from The Biodiversity Heritage Library http://www.biodiversitylibrary.org/; www.biologiezentrum.at

Tafel II.

Fig. 3. Dasselbe Object, tiefer gelegener Schnitt durch die vordere Bauchwand. *Ep.* Epidermis. *Sc. Z.* Subcutanes Zellgewebe. *Rs.* Rectusscheide. *R. a.* Rectus abdominis. *V. u., L. t., A. o. e.*, wie in Fig. 2.

» 4. Dasselbe Object, noch etwas mehr caudalwärts liegender Schnitt. Bezeichnungen wie in Fig. 3.

» 6. Uterus eines Igels. *V. u.* Blase. *Ut.* Uterus. *Gf.* Gefäßfalte (= pl. diaphragmatica). *V. o.* Vasa ovarica. *T.* Tube. *L. t.* Rundes Mutterband. *M. l. l.* Mesodesma ligamenti teretis. *Mm.* Mesometron. *V. B.* Vordere Bauchwand.

» 8. Schweinsembryo von $8^1/_2$ *cm* Länge ♀. *P. d.* Zwerchfellfalte. *Mo.* Mesovarium. *L. i.* Ligamentum inguinale. *W. G.* + *M. G.* Wolff'scher und Müller'scher Gang. *N.* Niere. *R.* Mastdarm. *V. u.* Blase. *A. u.* Nabelarterie. *W. K.* Urniere.

Digitised by the Harvard University, Ernst Mayr Library of the Museum of Comparative Zoology (Cambridge, MA). Original Download from The Biodiversity Heritage Library http://www.biodiversitylibrary.org/; www.biologiezentrum.at

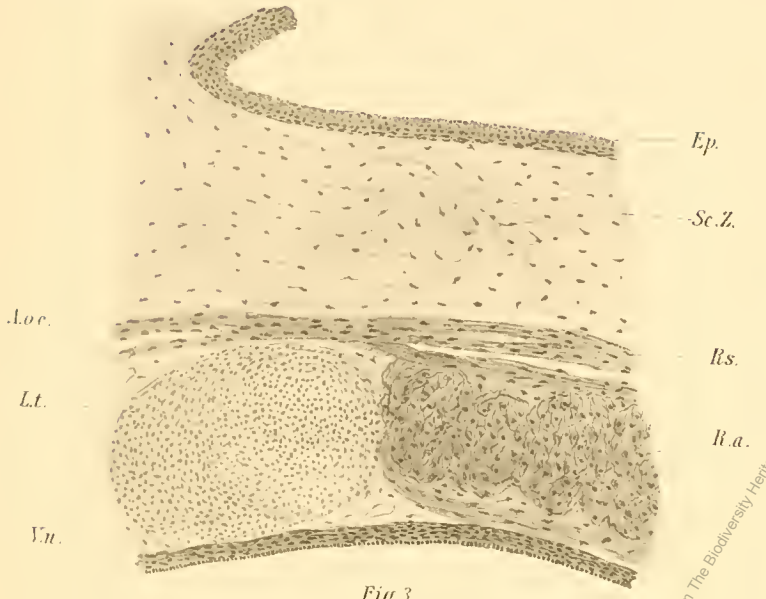

Fig. 3

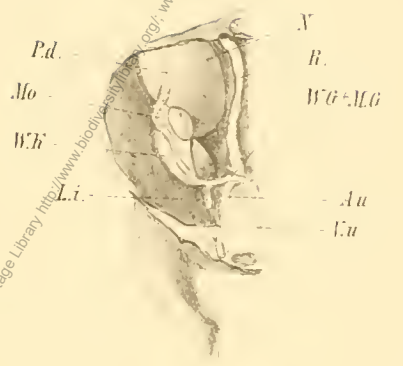

Fig. 8.

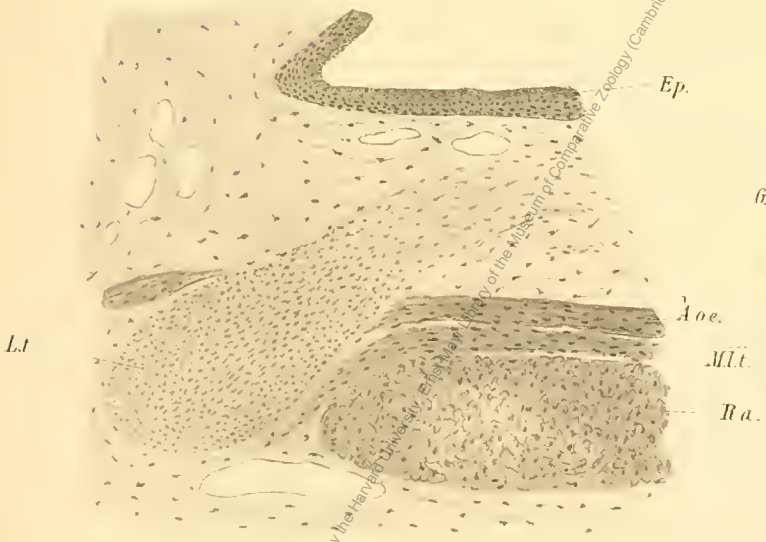

Fig. 4.

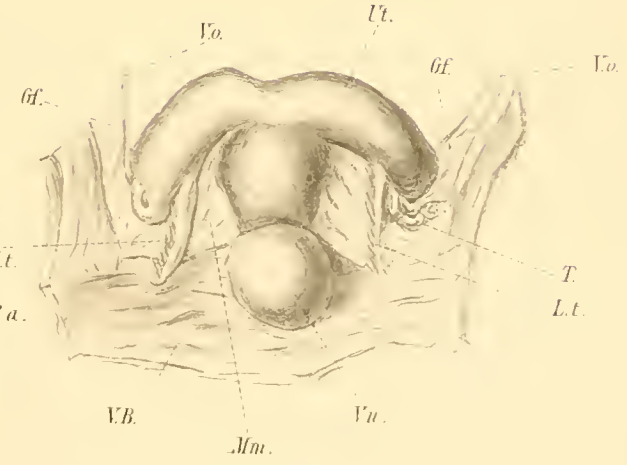

Fig. 6.

Digitised by the Harvard University Ernst Mayr Library of the Museum of Comparative Zoology (Cambridge, MA). Original Download from The Biodiversity Heritage Library http://www.biodiversitylibrary.org/; www.biologiezentrum.at

K.k. Hof u. Staatsdruckerei.

Digitised by the Harvard University, Ernst Mayr Library of the Museum of Comparative Zoology (Cambridge, MA). Original Download from The Biodiversity Heritage Library http://www.biodiversitylibrary.org/; www.biologiezentrum.at

Tafel III.

Digitised by the Harvard University, Ernst Mayr Library of the Museum of Comparative Zoology (Cambridge, MA). Original Download from The Biodiversity Heritage Library http://www.biodiversitylibrary.org/; www.biologiezentrum.at

Tafel III.

Fig. 9. Katze, gravid; halbschematisch. *G. Uh.* Gravides Uterushorn. *T.* Tube. *Ms.* Mesometron. *V. B.* Vordere Bauchwand. *L. t.* Rundes Mutterband. *M. l. t.* Mesodesma ligamenti teretis. *F.* In das Band eingeschaltete Fettläppchen.

» 10. Ligamentum teres uteri einer graviden Frau im 8. Lunarmonat. Querschnitt. 1 *cm* vom Bauchwandende entfernt. *P. H.* Peritonaeal-bindegewebige Hülle. *G. M.* Glatte Muskulatur, zahlreiche große Gefäße führend. *Q. M.* Gebiet der quergestreiften Muskulatur.

» 11. Ligamentum teres uteri eines graviden Semnopithecus leukoprimnus. Der Schnitt der pars abdominalis ist in der Mitte des Bandes geführt. *G. M.* Glatte Muskulatur in der Peripherie des Bandes. *Q. M.* Quergestreifte Muskulatur, fast das ganze Centrum des Bandes einnehmend.

Digitised by the Harvard University, Ernst Mayr Library of the Museum of Comparative Zoology (Cambridge, MA). Original Download from The Biodiversity Heritage Library http://www.biodiversitylibrary.org/; www.biologiezentrum.at

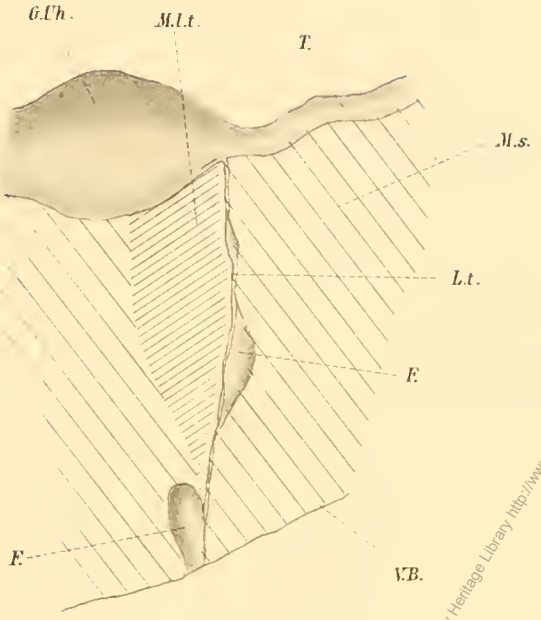

Fig. 9.

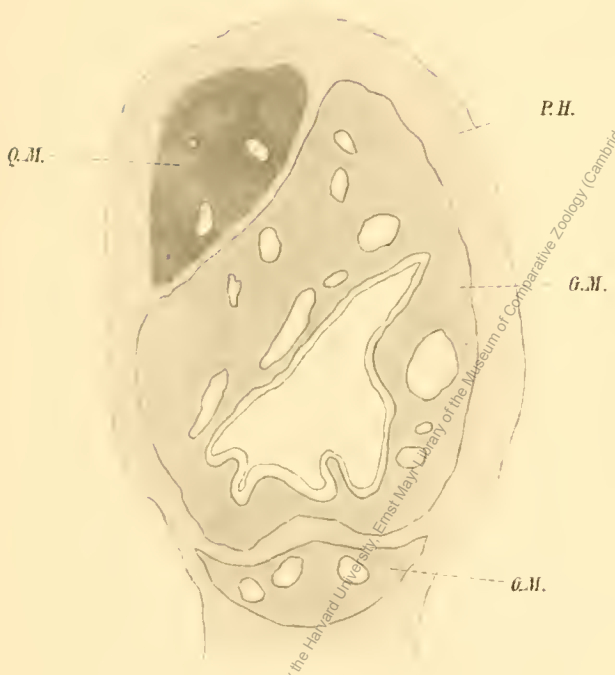

Fig. 10.

Fig. 11.

Digitised by the Harvard University, Ernst Mayr Library of the Museum of Comparative Zoology (Cambridge, MA). Original Download from The Biodiversity Heritage Library http://www.biodiversitylibrary.org/; www.biologiezentrum.at

K.k. Hof u. Staatsdruckerei

ZOBODAT - www.zobodat.at

Zoologisch-Botanische Datenbank/Zoological-Botanical Database

Digitale Literatur/Digital Literature

Zeitschrift/Journal: Denkschriften der Akademie der Wissenschaften.Math.Natw.Kl. Frueher: Denkschr.der Kaiserlichen Akad. der Wissenschaften. Fortgesetzt: Denkschr.oest.Akad.Wiss.Mathem.Naturw.Klasse.

Jahr/Year: 1903

Band/Volume: 74

Autor(en)/Author(s): Frankl Oscar

Artikel/Article: Das runde Mutterband. (Aus dem Laboratorium der I. Lehrkanzel, Hofrath Zuckerkandl, Wien. (Mit 3 Tafeln und 20 Textfiguren). 1-43