© Biodiversity Heritage Library, http://www.biodiversitylibrary.org/; www.zobodat.at

III. Das Muskelsystem eines Hererokindes mit Berücksichtigung der Innervation.

Von

Elie Groyssmann,
Odessa (Russland).

Mit Tafel XXIII und XXIV.

© Biodiversity Heritage Library, http://www.biodiversitylibrary.org/; www.zobodat.at

© Biodiversity Heritage Library, http://www.biodiversitylibrary.org/; www.zobodat.at

Das Muskelsystem eines Herero-Kindes mit Berücksichtigung der Innervation.

Von

Elie Groyssmann,
Odessa (Rußland)

Mit Tafel XXIII und XXIV.

Einleitung.

Bei Vergleichung von zwei Menschentypen verschiedener Rassen desselben Geschlechts und annähernd desselben Alters muß uns unbedingt der Unterschied im Bau, hauptsächlich des Gesichts, auffallen. Sowohl die Hautfarbe wie die anderen Teile sind voneinander so grundverschieden, daß jedes Kind den „Neger" oder „Chinesen" vom Europäer sofort unterscheidet. Schwieriger ist es schon, einen Rassentypus an den anderen Teilen des Körpers zu erkennen. Und wenn wir uns die Frage vorlegen, was denn nun den Unterschied der Rassen ausmacht, so müssen wir uns von vornherein klar sein, daß die Lösung dieser Frage eine schwierige Aufgabe ist. Sind schon zwei Menschentypen einer und derselben Rasse nur durch ihre verschiedene soziale Stellung voneinander zu unterscheiden, die durch ihre Gesichtsfarbe, Entwicklung der Muskulatur, Knochen etc. zum Ausdruck kommt, um wieviel größer muß die Differenz zwischen zwei Menschentypen verschiedener Rassen sein, allein schon, wenn wir uns vergegenwärtigen, wie verschieden die Wege sind, die jede Rasse zu ihrer Entwicklung durchmachen mußte. Wie verschieden gestaltet sich bei jeder Rasse der Kampf ums Dasein, und wie variabel waren schließlich, und sind noch jetzt, die klimatischen, geographischen und andere Bedingungen, die ununterbrochen auf jede Rasse wirken. Ein so kompliziertes Durcheinander wirken der Erscheinungen und solche Unklarheit der Beziehungen aufzudecken, macht die Untersuchung sehr schwer.

Aber durch das rastlose Streben des menschlichen Geistes, durch die mühevollen Untersuchungen vieler Gelehrten ist uns dieser dunkle Schleier etwas gelüftet worden. Wir sind uns schon jetzt im klaren, daß Rasseneigentümlichkeiten sich, außer Farbe der Haut, im Schädel und Skelettbau, in den Proportionen der Extremitäten, Farbe und Beschaffenheit der Haare, Iris, Zähne u. a. äußern.

Die Lösung dieser Frage befriedigt uns aber nicht, wir gehen einen Schritt weiter und fragen nach der Herkunft und Stellung der Menschen verschiedener Rassen in der Natur, d. h. in welchen Beziehungen stehen die verschiedenen Rassen erstens zueinander und zweitens zu den nächstverwandten Tieren, zu den Anthropoiden? Besteht überhaupt ein genetischer Zusammenhang zwischen letzteren und Menschen? Und wenn das der Fall ist, welcher Art ist denn dieser Zusammenhang? Diese und ähnliche Fragen sind es, die Anatomen und Anthropologen seit vielen Jahrzehnten beschäftigten.

Mit Freude ging ich auf die Aufforderung meines hochverehrten Lehrers, Herrn Professor Maurer, ein, das Muskelsystem eines Hererokindes mit Berücksichtigung der Innervation nach diesen Gesichtspunkten zu bearbeiten.

Das Hererokind, dessen Bearbeitung ich übernahm, war ein Mädchen. Es stammte von einem Hereroweibe. Dagegen vermutet man, daß vom Vater her direkt oder indirekt Blut von der weißen

© Biodiversity Heritage Library, http://www.biodiversitylibrary.org/; www.zobodat.at

Rasse beigemischt ist. Die Todesursache ist nicht genau bekannt, wahrscheinlich ist es an Ernährungsstörungen zugrunde gegangen. Das Kind ist durch die Güte des Herrn Professor L. SCHULTZE dem Anatomischen Institut zugewiesen. Herrn Prof. SCHULTZE spreche ich meinen höflichsten Dank aus für die freundliche Mitteilung über die Herstammung des Kindes.

Die Hautfarbe des Hereromädchens war eine gleichmäßig dunkelbraune. An den Volarflächen der Hände und Plantarflächen der Füße war dieselbe braungelb. Kopfhaare dunkelschwarz mit einem leichten Kolorit ins Rötliche (Prof. L. SCHULTZE), ebenso die Augenbrauen und die Cilien. Iris graublau. Labia minora grauschwarz; ebenso die Umgebung des Anus. Gesicht und Körper proportioniert. An den Ohren war nichts Auffallendes. Mir kam es vor, als ob die Schulter-, Gesäß- und Wadenmuskulatur nicht so schön gewölbt und ausgebildet wäre wie beim Europäer. Jedenfalls gebe ich zu, daß das ein Resultat der langen Konservierung sein kann. Die Muskulatur des Gesichts ist von Herrn Prof. v. EGGELING untersucht und beschrieben, deshalb gehe ich direkt zur Untersuchung der anderen Körperteile über; dabei folge ich immer dem Plan, den GEGENBAUR in seinem Lehrbuche der Anatomie angegeben hat.

Die Schleimhaut des Mundes wie die der Vagina war blaßgelb. Das Kind hatte 12 gut ausgebildete Milchzähne, und zwar ordneten sie sich in folgender Formel:

	Dentes molares	Caninus	Incisivi	Caninus	Molares
Oberkiefer	1	0	4	0	1
Unterkiefer	0	0	4	1	1

Messungen des Körpers, der Extremitäten, Hände und Füße habe ich vorgenommen, nachdem die Muskulatur ganz abpräpariert war. Immerhin waren doch die Knochen an einzelnen Stellen mit Bindegewebe resp. Fett und Muskelfasern bedeckt. Genaues Maß wird man nur nach Herstellung des Skelettes vom Hererokinde feststellen können.

Länge des Kindes	665 mm
Von der Incisura jugularis bis zur Symphyse	205 „
Abstand der Cristae	85 „
Acromion—Epicondyl. lat. humeri	110 „
Olecranon—Spitze des Mittelfingers	174 „
Länge der Hand	80 „
Trochanter major—Ende des Femur	125 „
Trochanter major—Calcaneus	283 „
Spina scapulae	50 „
Calcaneus—Großzehe	91 „
Länge des Ohres	45 „
Breite des Ohres	21 „
Umfang des Schädels. Glabella—Protuberant. occip. ext.	400 „
Länge der großen Fontanelle	50 „
Breite der großen Fontanelle	32 „

Muskelsystem.

I. Dorsale Muskeln.

M. trapezius. Der Muskel entspringt von der Linea nuchae superior, vom Lig. nuchae sowie von den Dornen und dem Lig. supraspinale der ersten 10 Brustwirbel. Die Insertion erfolgt an denselben Knochenteilen wie beim Europäer. Der Muskel ist in seinem Halsteile bedeutend stärker entwickelt als in seinem Brustteile. Beide Seiten sind symmetrisch. Das Sehnenblatt am Uebergange der Hals- in die Brustwirbelsäule ist sehr klein und nimmt nur die Spitze des 7. Halswirbels ein. Innervation vom N. accessorius und Plex. cervicalis (Taf. XXIII, Fig. 2*T*).

© Biodiversity Heritage Library, http://www.biodiversitylibrary.org/; www.zobodat.at

M. latissimus dorsi (Taf. XXIII, Fig. 2 *L*). Auf den ersten Blick zeichnet sich der Muskel durch seine geringe Dicke aus. Er entspringt von den 6 unteren Brustwirbeldornen, von der Fascia lumbo-dorsalis, vom oberen Rande des Darmbeinkammes, und setzt sich an der Crista tuberculi minoris humeri fest. Der Muskel besteht fast nur aus einzelnen Faserbündeln, die fächerartig ausgebreitet sind. Einzelne Zacken, von dem axillaren Teil der 5 unteren Rippen entspringend, vereinigen sich mit den konvergierenden Muskelfasern und bilden ein schmales, stärkeres Ende des Latissimus. Innervation vom N. subscapularis.

M. rhomboideus major et minor. Beide Muskeln sind so fest miteinander verwachsen, daß sie den Eindruck eines einheitlichen Muskels machen, der seinen Ursprung vom 7. Hals- bis zum 4. Brustwirbel nimmt und sich am inneren Rande der Scapula festsetzt. Innervation vom N. dorsalis scapulae.

M. levator scapulae. Er entspringt mit 4 Bündeln von den Querfortsätzen der 4 oberen Halswirbel und setzt sich an dem medialen oberen Winkel des Schulterblattes fest.

M. serratus posticus superior (Taf. XXIII, Fig. 2 *ss*) entspringt vom 7. Hals- und 1. Brustwirbel mit einer ganz dünnen, schmalen und so langen Sehne, daß die vier Zacken des Muskels, die sich an der 2., 3., 4. und 5. Rippe festsetzen, vollständig von der Scapula bedeckt sind. Der Muskel wird von Aesten der Intercostalnerven versorgt. Die Länge des ganzen Muskels beträgt 52 mm, die Länge der Sehne 24 mm.

M. serratus posticus inferior (Taf. XXIII, Fig. 2 *si*). Der Muskel ist auf beiden Seiten verschieden. Gemeinsames aber haben die Muskeln in Folgendem: Der Serratus besteht aus vier Zacken, die sich an den unteren 4 Rippen festsetzen. Ihren Ursprung nehmen die Muskeln von der Fascia lumbo-dorsalis. Diese Zacken bilden fast einen einheitlichen Muskel, dessen Fasern parallel verlaufen. Am wenigsten entwickelt ist die unterste Zacke, die nur aus sehr wenigen Muskelfasern besteht. Die oberen Zacken sind breiter, aber nicht gleichmäßig. Die oberste Zacke mißt 30 mm, II = 19, III = 8 und IV nur 4 mm. Auf der rechten Seite aber oberhalb der vier Zacken verläuft ganz gesondert ein schmales Muskelbündel, das seinen Ursprung samt dem Serratus inferior von der Fascia lumbo-dorsalis nimmt. Dieses setzt sich im Bogen gekrümmt an der 5. und 6. unteren Rippe fest. Ich glaube, dieses Muskelchen als eine fünfte Zacke des Serratus rechnen zu dürfen. Innervation vom 10. und 11. Intercostalnerven.

M. splenius capitis entspringt vom Lig. nuchae, von den 4 unteren Hals- und dem 1. Brustwirbel. Er setzt sich am Proc. mastoideus und der Linea nuchae superior fest. Der M. splenius cervicis stellt nur in der Beziehung eine Abweichung dar, daß er nicht, wie nach Gegenbaur, von dem Dornfortsatze des 2. bis 5. Brustwirbels entspringt, sondern vom 2. bis 4. Wirbeldornfortsatz. Er setzt sich an den hinteren Zacken der Querfortsätze des 1. bis 3. Halswirbels fest. Innervation vom N. occipitalis major.

M. sacro-spinalis, Mm. intertransversarii, spinalis und transverso-spinalis unterscheiden sich in ihrem Ursprunge und in ihrem Ansatze nicht wesentlich von dem, was darüber bei den weißen Rassen bekannt ist. Das eine ist auffallend, daß diese Muskelgruppe, wie überhaupt alle Dorsalmuskeln, mit Ausnahme der Serrati postici und des Latissimus dorsi, sehr kräftig entwickelt sind. Bei Skelettumfang von 332 mm erreichen die Sacrospinales beiderseits eine Breite von 33,2 mm. Alle diese Muskelgruppen werden von den Rami posteriores der Spinalnerven versorgt.

Die Muskeln zwischen Hinterhaupt und den ersten Halswirbeln bieten keine wesentlichen Unterschiede in ihrem Ursprunge und Ansatze, sind aber in dem Sinne interessant, daß sowohl die Mm. obliqui wie die recti, die anderen gut entwickelten Dorsalmuskeln desselben Hererokindes, an Volumen verhältnismäßig übertreffen. Der M. obliquus capitis superior und die Mm. recti capitis setzen sich mit ihren breiten und dicken Muskelbündeln an der Linea nuchae inferior fest. Da der Raum aber, wo sich die Muskeln ansetzen, zu klein ist, so macht es den Eindruck, als ob die Muskeln absichtlich, um sich in dieser Not zu helfen, einander überlagern. So liegt oberhalb des M. rectus capitis minor der M. rectus capitis major und

© Biodiversity Heritage Library, http://www.biodiversitylibrary.org/; www.zobodat.at

bedeckt fast $^3/_4$ des ersteren. Und der M. rectus major ist seinerseits vom M. obliquus capitis superior größtenteils bedeckt. Im M. obliquus capitis superior verlaufen die Muskelfasern in zwei verschiedenen Richtungen. Ein Teil strebt vom Ursprunge zur Pfeilnaht, der zweite verläuft mehr lateral so daß zwischen beiden Teilen ein freier spitzer Winkel zu liegen kommt. Aber zwei vollständig getrennte Teile habe ich nicht nachweisen können. Nach FORSTER sollen FLOWER und MARIE eine Verdoppelung dieses Muskels bei einer Buschmännin gefunden haben; ebenso sah MACALISTER solches Vorkommnis bei Individuen farbiger Rassen (Taf. XXIII, Fig. 2).

II. Ventrale Muskeln.

1. Muskeln des Zungenbeins.

M. biventer maxillae inferioris (Digastricus) bietet in seiner Beschaffenheit nichts Besonderes. Er entspringt von der Incisura mastoidea, geht über dem großen Zungenbeinhorn in eine Sehne über und setzt sich in den zweiten Bauch fort. Der vordere Bauch wird vom Trigeminus, der hintere vom N. facialis versorgt.

Die Musculi Stylo-, Mylo- und Genio-hyoideus sind sowohl in ihrem Ursprunge und Ansatze wie in ihrer Innervation denen des Europäers gleich.

2. Muskeln des Halses.

a) Oberflächliche Schicht.

M. sterno-cleido-mastoideus (Taf. XXIII, Fig. 1 und Taf. XXIV, Fig. 6). Der Muskel bietet sowohl durch seinen Ursprung und Ansatz wie durch seine Form manches Interessante. Seine sternale Portion entspringt mit einer ziemlich langen, einzelne Muskelfasern enthaltenden Sehne. Und zwar liegt die Sehne nicht unterhalb, wie GEGENBAUR den normalen Verlauf schildert, sondern oberhalb des Sterno-claviculargelenkes. Einzelne Fasern dieser Ursprungssehne verlaufen sogar über den Angulus Ludovici. Da treten ihnen entgegen die noch unten zu besprechenden Fasern des M. sternalis. Die sternale Portion des Muskels verläuft schräg nach oben und setzt sich am Processus mastoideus fest.

Die Pars clavicularis des M. sterno-cleido-mastoideus besteht ihrerseits aus zwei vollständig voneinander mit Leichtigkeit zu trennenden Teilen, die sich in ihrer Beschaffenheit und ihrem Verlauf voneinander unterscheiden. Ein Teil, der in die Mitte zu liegen kommt, ist schmal und dick. Er entspringt von dem sternalen Ende der Clavicula ziemlich weit entfernt von der Articulatio sterno-clavicularis. Zwischen dem Ursprung dieses Muskels und der oben besprochenen Pars sternalis bleibt auf diese Weise ein dreieckiger Raum, desen Basis nach unten und dessen Spitze nach oben gerichtet ist. Das Dreieck mißt in seiner Basis 10 mm und in seiner Länge 38 mm. Dieser mittlere Muskelteil verläuft weniger schräg nach oben zum Processus mastoideus und kommt mit seinem oberen Teil unterhalb der Pars sternalis zu liegen; er setzt sich samt letzterem aber unterhalb desselben am Warzenfortsatz fest. Der letztere Teil, der am meisten lateral liegt, entspringt mit einer ziemlich breiten Basis von der Clavicula (Länge der Clavicula 70 mm, Ansatzlänge des Sterno-cleido-mastoid. 42 mm) und verläuft nach oben, wo er sich an der Linea nuchae superior festsetzt. Einzelne Muskelfasern verlaufen im Bogen zur Protuberantia occipitalis externa. Der Muskel wird vom Plexus cervicalis und N. accessorius versorgt.

M. sterno-hyoideus. Er ist schmal, aber ziemlich dick. Er verdient in diesem Falle seinen Namen nicht, denn er hat nichts mit dem Sternum zu tun. Der Muskel entspringt vom sternalen Ende der Clavicula, 6 mm weit entfernt vom Sterno-claviculargelenk, und verläuft nach oben medianwärts, um sich an der

© Biodiversity Heritage Library, http://www.biodiversitylibrary.org/; www.zobodat.at

medialen Seite des Zungenbeins festzusetzen. Beide Mm. sterno-hyoidei sind auf diese Weise ziemlich weit voneinander entfernt. Der Raum zwischen ihnen hat die Form eines Dreieckes, dessen Basis 17 mm mißt. Der Muskel hat keine Inscriptio tendinea. Innervation vom Cervikalplexus (Taf. XXIII, Fig. 1 *st.h*).

M. omo-hyoideus. Er ist vollkommen übereinstimmend mit dem des Europäers.

M. sterno-thyreoideus. Er stellt einen platten, dünnen Muskel dar, der durch seine breite Basis, die etwa 17 mm mißt, auffallend erscheint. Der Muskel entspringt genau von der Mitte des Sternums und von der hinteren Fläche der 1. Rippe bis zum medialen Rande des Tuberculum scaleni (Lisfranci); er verläuft, mit dem anderseitigen Muskel konvergierend, nach oben und setzt sich an der Cartilago thyreoidea fest. Und zwar verläuft die Ansatzlinie schräg von oben-außen nach unten-innen (Taf. XXIII, Fig. 1 *st.t*).

M. thyreo-hyoideus. Der Muskel besteht hier nur aus einzelnen Muskelfasern, die sogar direkt vom Sterno-thyreoideus ohne Unterbrechung fortlaufen. Besonders zeigt dies die obere laterale Faserschicht; weiter unten kann man deutlich eine Unterbrechung zwischen beiden Muskeln sehen. Die Trennungslinie verläuft aber nicht gerade, wie bei den Europäern, sondern zickzackförmig.

Mm. mylo-hyoidei sind in Ursprung und Ansatz wie beim Europäer.

b) Tiefe Schicht.

Mediale Gruppe.

M. longus colli. An diesem Muskel lassen sich alle drei Teile, Portio vertebralis, Longus atlantis und Portio obliqua inferior, mit Leichtigkeit auspräparieren. Ursprung und Insertion verhalten sich wie beim Europäer.

M. longus capitis. Er entspringt von den Querfortsätzen des 3.—6. Halswirbels, läuft nach oben, um sich an der Pars basilaris des Os occipitale festzusetzen.

Laterale Gruppe.

M. scalenus anticus. Er entspringt mit vier Zacken von den Querfortsätzen des 3.—6. Halswirbels. Der Muskel ist in seiner Entwicklung den anderen Halsmuskeln voran. Er verläuft abwärts, um sich an der 1. Rippe hinter dem Tuberculum scaleni festzusetzen. Da, wie oben schon erwähnt, der Sterno-thyreoideus seinen Ursprung von der 1. Rippe, und zwar bis zum Tuberculum scaleni sich erstreckend, nimmt, so liegen der letztere Muskel und der Scalenus anticus ganz nahe aneinander.

M. scalenus medius (Taf. XXIV, Fig. 6 *Sc*). Ich habe im Gegensatz zu Forster und Anderen[1]) den Scalenus medius sehr ausgeprägt gefunden. Er entsprang von allen 7 Halswirbeln, verlief nach unten, um sich an der 1. Rippe festzusetzen. Der Muskel war sehr stark ausgebildet und ließ deutlich zwei Teile erkennen. Zwischen dem Scalenus anticus und medius von den Querfortsätzen der 5—6 unteren Halswirbel entspringend, verlief ein ganz dünnes Muskelchen nach unten medianwärts, zwischen den Nerven des Plexus brachialis. Die Insertion dieses Muskelchen habe ich nicht genau feststellen können, denn seine Fasern verloren sich allmählich zwischen dem Nervenplexus. Ich glaube, diesen Muskel als Scalenus minimus deuten zu dürfen. Allerdings schreibt Rauber[2]) über den Scalenus minimus: „Er entspringt vom Querfortsatze des 7. Halswirbels und zieht zur Pleurakuppel."

M. scalenus posticus. Der Muskel entspringt mit mehreren Zacken (4—5) von den Querfortsätzen des 4.—7. Halswirbels; er erreicht nicht die 2. Rippe. Seine Fasern verlieren sich im ersten Intercostal-

1) Forster, Das Muskelsystem des Papua-Neugeborenen.
2) Rauber, Lehrbuch der Anatomie.

© Biodiversity Heritage Library, http://www.biodiversitylibrary.org/; www.zobodat.at

muskel. Der Muskel tritt in seiner Entwicklung gegen den Scalenus medius zurück. Beide Muskeln sind leicht voneinander zu lösen (Taf. XXIV, Fig. 6).

3. Muskeln der Brust.

M. sternalis. Er ist beiderseits vorhanden und zeichnet sich durch starke Entwicklung aus. Der Muskel entspringt mit einer ligamentösen Membran vom lateralen Rande des Sternums, in der Höhe der 2.—3. Rippe, verläuft nach oben mit seinen Fasern fast bis zum Angulus Ludovici; da aber der M. sterno-cleido-mastoideus auch bis zur selben Stelle herabreicht, so könnte man an eine Fortsetzung der Fasern des einen in die des anderen denken; das ist aber nicht der Fall, denn es befindet sich eine deutliche muskellose Membran zwischen beiden. Nach unten reicht der M. sternalis bis zur 7.—8., mit einzelnen Fasern sogar bis zur 9. Rippe und mißt an seiner breitesten Stelle 13—14 mm. Der Muskel liegt mit seiner Hauptmasse auf dem Pectoralis major und der lateralen Seite des Sternums. Die Fasern des Muskels verlaufen parallel dem Sternalrande, nach unten aber einen nach lateralwärts gekrümmten Bogen bildend (Taf. XXIII, Fig. 1). Leider gelang es nicht die Innervation festzustellen.

M. pectoralis major. Er zeigt deutlich ausgebildet die Pars clavicularis, Pars sternalis und Pars abdominalis. Der Muskel setzt sich an der Crista tuberculi majoris fest. Er ist gut entwickelt und wird von den nervi thoracici anteriores versorgt (Taf. XXIII, Fig. 1 *P*).

M. pectoralis minor. Er stellt insofern eine Abweichung von der Norm dar, als seine drei gut entwickelten Muskelzacken nicht von der 3.—5. Rippe (nach GEGENBAUR) entspringen, sondern von der 2.—4. Die Zacken konvergieren mit ihren Fasern auf- und lateralwärts und setzen sich an dem Processus coracoideus fest. Die Nn. thoracales anteriores versorgen den Muskel (Taf. XXIII, Fig. 1 *p*).

M. serratus anticus. Der Muskel ist gut entwickelt und entspringt mit neun Zacken von der 1.—9. Rippe. Die erste und besonders die letzte Muskelzacke sind im Vergleich mit den anderen Zacken sehr arm an Muskelfasern. Innervation erfolgt vom N. thoracicus longus.

Mm. levatores costarum, intercostales externi und interni sind gleich denjenigen des Europäers.

4. Muskeln der Bauchwand.

M. rectus abdominis (Taf. XXIII, Fig. 1 *r*). Er entspringt sehr breit von der Außenfläche des Thorax. Es lassen sich deutlich 6—7 Muskelzacken auspräparieren, die teils von den Rippenknorpeln, teils von den Rippen selbst entspringen, und zwar verlaufen die Zacken in verschiedener Richtung; eine derselben, die am meisten lateralwärts liegt, schickt ihre Fasern nach oben, biegt dort im Bogen um und tritt direkt zu den Muskelzacken des Serratus anticus in so innige Beziehung, daß ein Muskel von dem andern nicht mehr zu trennen ist. Auf diese Weise geht der Rectus abdominis in den Serratus anticus über. Die am meisten medial gelegene Zacke verläuft nach oben in gerader Linie, kommt mit ihrer Hauptmasse auf das Sternum zu liegen und reicht nach oben bis zum Ansatz des 5. Rippenknorpels. Die übrigen Zacken liegen zwischen diesen genannten teils auf den Rippenknorpeln, teils auf den Rippen, reichen auch nach oben bis zur 5.—6. Rippe. Ihre Fasern verlaufen in verschiedenen Richtungen. Dieser Teil des Rectus abdominis ist der breiteste, er mißt an dieser Stelle 36 mm. Seine Länge beträgt, vom Ansatz bis zum Ursprung gemessen, 127 mm. In der Richtung nach unten verschmälert sich der Muskel bedeutend, so daß er an seiner Ansatzstelle nur 21 mm mißt. Was die Inscriptiones tendineae betrifft, so habe ich nur zwei solche unterscheiden können, und zwar waren beide oberhalb des Nabels. Sie verliefen fast parallel, die obere etwas mehr schräg nach unten. Vom Nabel bis zum Ansatz am Os pubis ist der

© Biodiversity Heritage Library, http://www.biodiversitylibrary.org/; www.zobodat.at

Rectus abdominis gleichmäßig gefärbt und ziemlich dick. Der Muskel wird von den ventralen Zweigen der Rumpfnerven versorgt.

M. pyramidalis (Taf. XXIII, Fig. 1 *py*). Er ist beiderseits vorhanden. Sehr gut entwickelt. Er entspringt vom oberen Rande des Os pubis an ziemlich breiter Fläche (8 mm). Beide Muskeln sind vollkommen symmetrisch. Sie laufen beide nach oben in eine schmale Muskelspitze aus. Beide Muskeln zusammen haben die Form eines gleichschenkligen Dreieckes, dessen Basis am Os pubis liegt. Die Spitze reicht ziemlich weit nach oben. Der Muskel mißt in seiner Länge 36 mm. Die Distanz zwischen dem oberen Rande des Os pubis und Nabel 57 mm. Beim Gorilla fehlte der Pyramidalis auf beiden Seiten [1]). Ueber das Verhalten des Muskels beim Papua-Neugeborenen schreibt FORSTER [2]) Folgendes: „Derselbe war auf beiden Seiten als ein kümmerliches Muskelchen vorhanden. Rechts und links heftete er sich am oberen Rande des Beckens an auf einer Strecke von ungefähr 6 mm bis dicht zu der Medianlinie.“ Weiter unten schreibt derselbe: „Beide Muskeln sind äußerst dünn und dazu noch mit sehnigen Partien vielfach durchwoben; das Bild der Involution war somit sehr ausgeprägt.“ Nach den Angaben desselben Verfassers hat CHUDZINSKI den Pyramidalis bei einer Serie von 16 Farbigen nur einmal, bei einem Peruaner, vermißt und nur auf einer Seite. CRUVEILHIER sah denselben bei einem Neger beiderseits bis zur Mitte der Höhe zwischen dem Os pubis und dem Nabel hinaufreichen (Taf. XXIII, Fig. 1).

M. obliquus abdominis externus (Taf. XXIII, Fig. 1 *o.e*). Er entspringt mit mehreren Zacken von den unteren 7—8 Rippen. Einige Zacken alternieren mit solchen des Latissimus dorsi, die anderen aber greifen weit nach oben und kommen zwischen je zwei Zacken des Serratus anticus major zu liegen. Die Fasern des Obliquus externus greifen sehr innig in die des unteren Teiles des Serratus anticus. Der Muskel ist kräftig entwickelt und läuft in eine breite Aponeurose aus, die sich an dem Labium externum des Darmbeinkammes anheftet. Innervation von den ventralen Zweigen der Rumpfnerven.

Mm. obliquus abdominis internus, transversus abdominis und quadratus lumborum haben nichts Besonderes an sich. Die drei genannten Muskeln waren sehr kräftig entwickelt. Von Inscriptiones tendineae war weder auf der ventralen noch auf der dorsalen Fläche etwas zu sehen. Die Linea semilunaris (L. Spigelii) am M. transversus abdominis war in ihrem ganzen Bogen scharf ausgeprägt. Ursprung und Insertion aller dieser Muskeln sind wie beim Europäer (nach GEGENBAUR, Taf. XXIII, Fig. 1).

Die Innervation erfolgt von den ventralen Zweigen der Rumpfnerven.

5. Muskeln der oberen Extremität.

a) Muskeln der Schulter.

M. deltoides (Taf. XXIII, Fig. 1 *d*). Der kräftig entwickelte Muskel entspringt vom lateralen Drittel der Clavicula, vom Acromion und der Spina scapulae. An derjenigen Stelle, wo der Deltoides und der Pectoralis major zusammenstoßen, war eine deutliche Lücke zu erkennen. Hinten, wo der claviculare Teil des Deltoides an den spinalen anstößt, habe ich eine deutliche Furche im Muskelbauch leicht unterscheiden können. Die Furche war an der Oberfläche mit wenig Fett und Bindegewebe ausgefüllt. In der Tiefe war allerdings die Furche wenig deutlicher, doch ließen sich beide Muskelteile deutlich auspräparieren. FORSTER [3]) schreibt darüber Folgendes: „CHUDZINSKI erwähnt, er habe bei Repräsentanten außereuropäischer Rassen sehr oft den Ursprung des M. deltoides von der Spina scapulae selbständig angetroffen. Das Bestehen eines M. delto-spinalis sei somit da ein häufigeres Vorkommnis. Ich

1) SOMMER, Das Muskelsystem des Gorilla.
2) FORSTER, Das Muskelsystem des männlichen Papua-Neugeborenen.
3) FORSTER, Das Muskelsystem des Papua-Neugeborenen.

45*

© Biodiversity Heritage Library, http://www.biodiversitylibrary.org/; www.zobodat.at

war nun auch imstande, diese Anklänge an die phylogenetische Entwicklung des Muskels beim Papua-Neugeborenen zu erkennen, dadurch, daß ich beiderseits die Trennung der spinalen Portion von dem Reste der Muskelmasse leicht vornehmen konnte. Eine Lücke oder eine Spalte fand sich allerdings nicht zwischen diesen zwei Teilen. Doch auf der Oberfläche des Muskels erkannte man eine Furche, welche von der Basis des Acromion nach dem Ansatze jenes herabzog und den gleichmäßig schräg von oben-hinten nach unten-vorn gestreiften Teil des M. deltoides absonderte von der gefiederten acromialen Partie." Der Muskel setzte sich mit seiner ganzen nach unten sich verschmälernden Masse an der Tuberositas humeri fest. Allerdings muß ich hervorheben, daß ein reichlicher Muskelfaseraustausch zwischen dem Deltoides und Brachialis internus auf der medialen Seite derselben bestand. Auf der lateralen Seite derselben Muskeln bestand eine Kommunikation zwischen ihnen durch Vermittlung einer schmalen, aber ziemlich langen Sehne. Interessant ist, daß SOMMER [1]) einen ähnlichen Befund beim Gorilla schildert. Wie FORSTER [2]) angibt, soll DUVERNOY beim Schimpansen und Gorilla denselben Zustand gefunden haben. Die Innervation dieses Muskels erfolgt vom N. axillaris.

M. supraspinatus. Der Muskel nimmt mit seiner Masse die ganze Fossa supraspinata ein. Seine Fasern konvergieren und laufen in eine kurze Endsehne aus, die sich am Tuberculum majus humeri inseriert. Er wird vom N. suprascapularis versorgt.

M. infraspinatus. An diesem mächtigen Muskel lassen sich deutlich drei Teile auspräparieren, von denen jener der stärkste ist, der in der Mitte liegt. Die drei Teile des Infraspinatus konvergieren lateralwärts und laufen in eine starke breite Endsehne aus, die sich ebenso wie der vorige Muskel, aber mehr nach unten von demselben am Tuberculum majus humeri festsetzt. Der Muskel wird von demselben Nerven wie der Supraspinatus versorgt.

M. teres minor. Der Muskel liegt dicht an dem Infraspinatus, er entspringt von dem ganzen äußeren Rande der Scapula, gesellt sich zum vorigen Muskel, um an derselben Stelle sich festzusetzen. Innervation vom N. axillaris.

M. teres major. An dem Muskel ist nichts Außergewöhnliches zu sehen. Er ist mäßig stark entwickelt, entspringt mit seiner ganzen Masse vom unteren Randwinkel der Scapula, und zwar von der hinteren Fläche. Der Muskel verläuft zur medialen Seite des Humerus, um sich an der Crista tuberculi minoris zu inserieren. Innervation von dem N. subscapularis.

M. subscapularis. Er unterscheidet sich weder durch seinen Ursprung und Ansatz noch durch seine Innervation von dem des Europäers.

b) Muskeln des Oberarmes.

M. biceps brachii. Der Muskel besteht aus einem dickeren, kurzen und einem längeren, mehr schlanken Kopf. Der erste ist mit seinem Nachbar, dem M. coraco-brachialis, auf eine weite Strecke ziemlich fest verwachsen. Der kurze Bicepskopf entspringt mit dem Coraco-brachialis zusammen vom Proc. coracoides. Der lange Kopf entspringt mit einer langen Sehne von der Tuberositas supraglenoidalis scapulae, verläuft innerhalb der Schultergelenkkapsel, um nach ihrem Austritt aus demselben im Sulcus intertubercularis zu verlaufen. Beide Sehnen gehen in gleicher Höhe in Muskelbäuche über, verlaufen eine ganze Strecke gesondert, um sich distal zu einem einheitlichen Muskel zu vereinigen; dieser Muskel läuft in eine platte, breite Sehne aus, die sich an der Tuberositas radii festsetzt. Ueberzählige Köpfe oder

1) SOMMER, Muskelsystem des Gorilla.
2) FORSTER, Das Muskelsystem des Papua-Neugeborenen.

© Biodiversity Heritage Library, http://www.biodiversitylibrary.org/; www.zobodat.at

akzessorische Zacken habe ich nicht nachweisen können. Der Lacertus fibrosus war beiderseits schwach entwickelt.

M. coraco-brachialis. Er entspringt, mit dem kurzen Kopf des Biceps bis weit über die Hälfte seiner Länge fest verwachsen, vom Proc. coracoides und inseriert unter der Crista tuberculi minoris des Humerus. Die Länge des ganzen Coraco-brachialis ist 56 mm. Die Verwachsung mit der Sehne und Muskulatur des kurzen Bicepskopfes beträgt 36 mm. In seinem oberen Drittel wird der Muskel vom N. musculo-cutaneus durchbohrt. Der Muskel wird vom N. musculo-cutaneus versorgt.

M. brachialis internus (Taf. XXIII, Fig. 1 *bi*). Der Muskel ist schon auffallend dadurch, daß er aus zwei deutlich voneinander trennbaren Teilen besteht, einem medialen und einem lateralen Teil. Beide Teile sind sehr kräftig entwickelt, und ich kann sagen, daß sie sich durch ihren reichen Gehalt an Muskelfasern auf den ersten Blick von den anderen Oberarmmuskeln unterscheiden. Der mediale Teil entspringt von der entsprechenden Fläche des Humerus, verläuft nach unten, um sich mit dem lateralen Teil des Brachialis internus, der von der lateralen Fläche des Humerus entspringt, zu vereinigen und sich an der Tuberositas ulnae festzusetzen. Wie schon oben beim Deltoides erwähnt ist, findet einerseits ein Faseraustausch zwischen Brachialis internus und dem Deltamuskel statt, zweitens findet sich eine deutliche sehnige Verbindung zwischen denselben. Der Brachialis internus tritt aber auch noch mit anderen benachbarten Muskeln in Verbindung; so finden sich z. B. Muskelzüge zwischen ihm und dem Flexor digit. sublimis, ebenso eine fleischige Verbindung mit dem Pronator teres. Letzteres hat SOMMER[1]) auch beim Gorilla gefunden. Denselben Befund habe ich auf beiden Seiten konstatieren können. Der Brachialis internus wird vom N. musculo-cutaneus versorgt.

M. extensor brachii triceps. Die drei Köpfe dieses Muskels sind an ihrem Ursprunge deutlich voneinander zu unterscheiden. Der ganze Muskel ist kräftig und läuft in eine lange und ziemlich breite Sehne aus, die sich am Olecranon befestigt. Das Caput longum entspringt von der Tuberositas infraglenoidalis scapulae, das Caput breve von der hinteren Seite des Humerus und von der seitlichen Membrana intermuscularis, und endlich das Caput internum von der inneren Fläche des Humerus. Der Anconaeus quartus ist beiderseits sehr klein, dünn, kaum von den umliegenden Muskeln zu unterscheiden. Innervation vom N. radialis.

c) Muskeln der Beugefläche des Vorderarmes.

Oberflächliche Schicht. Pronator teres (Taf. XXIV, Fig. 4 *p.t*). Er entspringt vom Epicondylus medialis des Humerus mit einer ziemlich breiten Muskelplatte. Mit seinem oberen Rande begrenzt der Pronator teres die Ellenbogenbeuge. Er läßt sich schön von dem angrenzenden Flexor carpi radialis auspräparieren, dabei kommt aber ein ziemlich dickes und langes Muskelfaserbündel zum Vorschein, welches von den Muskelfasern des einen in die des anderen hinübertritt, und dient auf diese Weise beiden Muskeln wie eine Brücke. Diesen Befund konnte ich auf beiden Seiten konstatieren. Der zweite Kopf des Pronator teres, Caput ulnare, entsprang selbständig, verlief eine kleine Strecke nach unten, um sich mit dem humeralen Teil zu einem einzigen Muskel zu vereinigen. Dabei habe ich, ebenso wie FORSTER an seinem Papua-Neugeborenen, deutlich eine dreieckige Lücke unterscheiden können, die zum Durchtritt des N. medianus einerseits und einem Verbindungsbündel zwischen Brachialis internus und Flexor digitorum sublimis diente. Weil der Befund an meinem Hereromädchen vollkommen mit dem des Papua-Neugeborenen übereinstimmt, so beschränke ich meine Beschreibung auf Zitierung der des letzteren. FORSTER schreibt Folgendes darüber[2]): „Die beiden Köpfe näherten sich sodann

1) SOMMER, Muskelsystem des Gorilla.
2) FORSTER, Muskelsystem des männlichen Papua-Neugeborenen.

© Biodiversity Heritage Library, http://www.biodiversitylibrary.org/; www.zobodat.at

allmählich, verbanden sich aber kurz vor dem Ansatze. Eine große dreieckige Lücke ward so geschaffen, durch welche zunächst der N. medianus seinen Weg nahm, und die andererseits etwas mehr proximal und ulnarwärts einem sehnigen dünnen Verbindungsbündel des Brachialis internus mit dem Flex. dig. sublimis den Durchtritt gestattete." Henle beschreibt einen ähnlichen Fall, wenn er sagt: „Ich sah ein ähnliches (abgetrenntes Bündel) unter der eigentlichen Sehne des Brachialis internus sich an die Ulna setzen, gekreuzt und verbunden mit einer Sehne, die von der Ulna kommt und in einen langen schmalen Kopf des Mittelfingerbeugers des Flex. dig. subl. übergeht." Er bringt dieses abnorme Bündel in Zusammenhang mit dem von Halbertsma beschriebenen M. supinator brevis accessorius, dem Brachioradialis von Wood. Der Pronator teres wird vom N. medianus versorgt und setzt sich am mittleren Drittel des Radius fest.

M. flexor carpi radialis. Er ist in seinem Ursprung mit dem Pronator teres fest verwachsen, läßt sich aber weiter unten von demselben leicht absondern. Ein Muskelbündel, wie schon oben erwähnt, tritt zwischen den Pronator teres und Flex. carpi radialis. Letzterer setzt sich an der Basis des Metacarpale II an. Innervation vom N. medianus (Taf. XXIV, Fig. 4 *f.c.r*).

M. palmaris longus. Der Muskel fand sich am rechten Unterarm. Links fehlte er vollständig. Seine Entwicklung rechts war kümmerlich, er bestand aus einem kurzen dünnen Muskelchen, das seinen Ursprung vom gemeinsamen Muskelbauch der oberflächlichen Beuger nimmt und in eine dünne lange Sehne ausgeht. Die Sehne verläuft zwischen der Hohlhandfascie und dem Lig. carpi transversum, wo sie sich zur Aponeurosis palmaris ausbreitet. Innervation vom N. medianus.

M. flexor carpi ulnaris. Er entspringt vom Epicondylus medialis, von der hinteren Fläche der Ulna und inseriert am Erbsenbeine. Der Muskel wird vom N. ulnaris versorgt.

M. flexor digitorum sublimis. Der Muskel bot in dem Sinne Interessantes, als, wie schon oben erwähnt, ein Muskelfaseraustausch zwischen diesem und dem Brachialis internus stattfand. Ich fand aber noch, und zwar sowohl auf der rechten wie auf der linken Seite, Folgendes: Ein ziemlich dicker und langer Muskelbauch löste sich von der radialen Seite des Flex. digit. sublimis ab und ging mit seiner weißen Sehne, die in der ganzen Länge des abgelösten Muskelbauches sehr leicht zu verfolgen war, in die Sehne des M. flexor pollicis longus über. Auf diese Weise bestand also der M. flexor digit. sublimis nicht aus 4, sondern aus 5 einzelnen Muskeln, die in ihre Endsehnen ausliefen. Vier von diesen Endsehnen gingen in den auf der Volarfläche der Finger sich befindenden Kanal, um sich an der Grundphalange in zwei platte Schenkel zu spalten. Die fünfte Sehne ging, wie oben geschildert, in die des Flex. pollicis longus über. Daß ein Faseraustausch zwischen dem Brachialis internus und Flex. digitorum sublimis stattfand, ist schon erwähnt. Der Muskel war sonst weder in seiner Innervation noch in seinem Ansatze von dem des Europäers zu unterscheiden (Taf. XXIV, Fig. 3 *f.c.s*).

Tiefe Schicht. M. flexor digitorum profundus. Er entspringt von der Membrana interossea, von der Vorderfläche der Ulna, und teilt sich in vier nebeneinander liegende Sehnen, die an der Basis der Endphalangen, nachdem sie durch die Spaltöffnung der oben liegenden Sehnen des Flexor digitorum sublimis hindurchgetreten sind, inserieren. Akzessorische Bündel zwischen dem Flexor sublimis und profundus bestehen nicht, dagegen zieht ein mächtiges Muskelbündel von letzterem Muskel zu dem Flex. pollicis longus. Der Muskel ist sehr stark entwickelt und nimmt fast die ganze vordere Fläche der Unterarmknochen mit seiner Masse ein. Die Innervation erfolgt teils vom Ulnaris, teils vom Radialis (Taf. XXIV, Fig. 3 *f.c.p*).

M. flexor pollicis longus. Der schön entwickelte Muskel entspringt von den oberen drei Vierteln des lateralen Teiles des Radius, mit einem kräftigen Muskelbündel vom Flexor digitorum profundus und mit ebensolchem vom Flexor digitorum sublimis. Der Flexor pollicis longus nimmt auch mehrere Zacken vom Lig. interosseum und medialen Rande des Radius auf. Wie schon oben erwähnt, tritt der Muskel vom Flexor digit.

© Biodiversity Heritage Library, http://www.biodiversitylibrary.org/; www.zobodat.at

sublimis in eine selbständige Sehne aus, die mit der des Flexor pollicis longus verschmilzt, um, bis zur Endphalange des Daumens verlaufend, daselbst zu inserieren. Ueber die akzessorischen Muskelbündel des Flexor pollicis longus schreibt GEGENBAUR Folgendes[1]: „Nicht selten empfängt der Muskel (Flex. poll. l.) ein Bündel vom Flexor digit. sublimis. Er beugt den Daumen mit der Wirkung auf die Endphalange. Der Flexor pollicis longus ist bei den Prosimiern ein ansehnlicher Muskel, welcher seine Endsehne mit der des Flexor digit. profundus verbunden zeigt und somit eine wenig selbständige Wirkung ausübt. Bei den Affen ist er noch eine Portion des Flex. digit. profundus, indem dieser Muskel eine, wenn auch schwache Sehne zum Daumen sendet. (Sie soll dem Orang fehlen.) Bei manchen Anthropoiden (*Hylobates*) hat dagegen eine Differenzierung begonnen, insofern die dem Daumen zugeteilte Sehne selbständiger geworden ist. Eine Verbindung mit dem Flexor profundus kommt beim Menschen nicht ganz selten vor, häufiger soll sie bei der schwarzen Rasse bestehen.“ Die Verbindung des Flexor pollicis longus mit dem Flexor digitorum profundus und sublimis hat auch FORSTER[2]) am Papua-Neugeborenen konstatieren können. CHUDZINSKI sah eine sehnige Verbindung zwischen Flexor pollicis longus und Flexor digitorum profundus 7mal unter 15 Negern[3]). MACALISTER und andere haben ähnliche Fälle gesehen (Taf. XXIV, Fig. 3 *f.p.l*).

M. pronator quadratus (Taf. XXIV, Fig. 4). Er verdient in diesem Fall seinen Namen nicht, denn der Muskel hat eher die Form eines Rhomboids als die eines Quadrats. Der eine scharfe Winkel dieses Rhomboids saß am unteren Ende des Radius, der zweite an der Ulna oben. Auf der Radialseite ist der Muskel bedeutend kürzer als auf der entgegenliegenden, und zwar mißt er am Radius 15 mm, an der Ulna 22 mm. Der Pronator ist ziemlich stark entwickelt. Seine Fasern verlaufen nicht transversal, sondern schräg: von der Ulna oben zum Radius unten. Auf der Ulnarseite biegen die Fasern um den Knochen um, und einzelne Muskelfasern kommen dadurch auf die Dorsalseite desselben Knochens zu liegen. Die Fasern verliefen fast parallel. Die oberen Fasern waren kürzer als die unteren und lagen der Membrana interossea an. Denselben Faserverlauf hat FORSTER beim Papua-Neugeborenen gesehen[4]) und glaubt dadurch den Beweis zu haben, daß „der Involutionsprozeß den Muskel in seinen oberen Teilen bereits betroffen hatte“. Innervation vom N. medianus. Der Befund war beiderseits vollständig gleich.

d) Muskeln der Streckfläche des Vorderarmes.

Oberflächliche Schicht.

a) Radiale Gruppe. M. brachio-radialis. Er entspringt vom unteren Teile der lateralen Kante des Humerus und setzt sich am Proc. styloides radii fest. Der Muskel ist sehr dünn, er mißt an seinem Ursprung 9 mm. Seine Muskelmasse verschmälert sich vom Ursprung an und läuft in eine relativ sehr lange Sehne aus. Der Muskel wird innerviert vom Nervus radialis.

Mm. extensor carpi radialis longus et brevis. Ich kann denselben Befund konstatieren wie FORSTER[5]) am Papua-Neugeborenen, beide Muskeln waren in ihrem Verlauf völlig voneinander getrennt. Ich fand keine Andeutung von einem intermediären extensor carpi radialis. Die Muskeln inserieren: ersterer am 2. Metacarpus, letzterer am lateralen Rande des 3. Metacarpus. Der Extensor carpi radialis brevis sendet einzelne Sehnenzüge zum Metacarpus des Index. Die Muskeln werden vom Radialis versorgt (Taf. XXIV, Fig. 5 *e.c.r*).

---

1) GEGENBAUR, Lehrbuch der systematischen Anatomie.
2) FORSTER, Das Muskelsystem des Papua-Neugeborenen.
3) Ibidem.
4) Ibidem.
5) Ibidem.

© Biodiversity Heritage Library, http://www.biodiversitylibrary.org/; www.zobodat.at

b) **Ulnare Gruppe.** M. extensor digitorum communis (Taf. XXIV, Fig. 5 *e.d.c*). Er ist ziemlich weit distalwärts mit dem Extensor digiti V verwachsen. Das Auffallende an diesem Muskel ist die ganz kurze Verwachsung dieses Muskelbauches des Extensor communis, welcher zum Zeigefinger verläuft (3 mm) mit den übrigen Teilen. Es machte den Eindruck, als ob dieser Zeigefingerextensor selbständig entspränge. Dagegen war der Extensor des Zeigefingers mit dem Extensor carpi radialis brevis verwachsen. Dieser Befund stimmt fast vollkommen überein mit dem am Papua-Neugeborenen. FORSTER schreibt Folgendes[1]: „Fest verwachsen am Ursprunge mit dem Extensor digiti quinti proprius und andererseits mit dem Extensor carpi radialis brevis, teilte sich die gemeinsame Muskelmasse schon sehr hoch in drei Bündel. Das lateralste, für den Index bestimmt, war zunächst durch seine große Selbständigkeit ausgezeichnet. Aehnliches schildern DUVERNOY, GRATIOLET und ALIX, WILDER von der Indexsehne des Extensor digitorum communis beim Schimpanse.“ Weiter schreibt derselbe Verfasser: „Mit großem Rechte konnte man also von einem Extensor indicis proprius sprechen, der zu der oberflächlichen Extensorenschicht gehörte, der also Superficialis heißen sollte.“ Diesem Befunde kann ich vollständig beistimmen. Was die weitere Verteilung der Sehnen betrifft, so verhielten sie sich in folgender Weise. Der ganze Extensor digitorum communis, mit Ausnahme desjenigen Teiles, der für den Zeigefinger bestimmt war, läßt sich mit Leichtigkeit in zwei Muskelbäuche auspräparieren, von welchen ein jeder in eine ziemlich dicke und breite Sehne ausläuft. Der radialwärts gelegene Teil tritt durch das Lig. carpi dorsale hindurch und teilt sich sofort in zwei breite Sehnen, während der andere Muskelteil seine Teilung im 4. Intermetacarpalraum vornimmt, dicht vor den Metacarpalköpfchen. Alle Sehnen gehen in die Aponeurosis dorsalis über.

M. extensor digiti quinti proprius. Wie erwähnt, ist der Muskel weit distalwärts mit dem Extensor communis fest verwachsen. Seine Sehne tritt durch das fünfte Fach des lig. carpi dorsale transversum und inseriert wie beim Europäer (Taf. XXIV, Fig. 5 *e.d.V*).

M. extensor carpi ulnaris. An diesem Muskel war weder in seinem Ursprunge und Verlauf, noch in seiner Insertion etwas Auffallendes. Das eine, was man dem Muskel nachsagen könnte, ist seine relativ schwache Entwicklung. Die Sehne dieses Muskels tritt durch das sechste Fach des Lig. carpi dorsale, um sich an der Basis des 5. Metacarpale zu inserieren.

Tiefe Schicht.

a) **Proximaler Muskel.** M. supinator brevis. Der gut entwickelte Muskel nahm seinen Ursprung von der lateralen Seite der Ulna, verlief schräg von dieser Stelle aus distalwärts zum Radius, um an dessen Diaphyse, am mittleren Drittel zu inserieren.

b) **Distale Gruppe.** M. abductor pollicis longus und Extensor pollicis brevis. Ich halte es für zweckmäßig, beide Muskeln, die so innig miteinander in ihrem Ursprunge und Verlaufe verwachsen waren, zusammen zu schildern[2]. Wie gesagt, sind beide Muskeln so verschmolzen, daß ihre Sonderung nur von den Sehnen aus nach oben gehend gelingt. Der gemeinsame Muskelbauch entspringt von der Ulna, sich dicht an den Supinator anschließend, von der Membrana interossea und teils auch vom Radius. Kurz vor dem Durchtritt der Muskeln durch das erste Fach des Lig. carpi dorsale lassen sich die Muskeln voneinander trennen und jeder läuft in eine selbständige Sehne aus. Was den Ansatz dieser Muskeln betrifft, so habe ich nichts Abnormes feststellen können. Der Abductor pollicis longus setzt sich an der Basis des ersten Metacarpalknochen fest, während die Sehne des Extensor pollicis brevis, auf der Dorsalseite verlaufend, seine Insertion an der Basis der Grundphalange des Daumens findet (Taf. XXIV, Fig. 5 *a.b.I* u. *e.I.c*).

1) FORSTER, Das Muskelsystem des Papua-Neugeborenen.
2) Ibidem.

© Biodiversity Heritage Library, http://www.biodiversitylibrary.org/; www.zobodat.at

M. extensor pollicis longus. Er entspringt hauptsächlich vom Lig. interosseum, teils aber auch von der Ulna, teils vom Radius. Der Muskel läuft in eine schmale, lange Sehne aus, die durch das dritte Fach des Lig. carpi dorsale tritt, um an der Basis der Endphalange des Daumens zu inserieren.

M. extensor indicis proprius. Entspringt mit seiner Hauptmasse vom Lig. interosseum, geht aber auch auf die Ulna über. Der Muskel tritt durch das zweite Fach des Lig. carpi dorsale, gesellt sich nachher zur Indexsehne des Extensor digitorum communis, um mit derselben in die Dorsalaponeurose überzugehen.

e) Muskeln der Hand.

M. palmaris brevis. An beiden Händen habe ich nur eine Andeutung dieses Muskels gefunden. Einzelne Muskelfaserzüge, die parallel verliefen und dieselbe Anordnung wie beim Europäer besaßen, bildeten beiderseits den Palmaris brevis.

Muskeln des Daumenballens. M. abductor pollicis brevis. Die Muskeln des Daumenballens ließen nichts von der Norm Abweichendes erkennen. Der Abductor pollicis brevis nahm seinen Ursprung vom Os naviculare und vom Lig. carpi transversum. Verlauf und Insertion wie bei den europäischen Rassen.

M. flexor pollicis brevis. Er entspringt vom Lig. carpi transversum und geht zum radialen Sesambeine des Daumens.

M. opponens pollicis. Der Muskel wird fast vollständig von den zwei vorigen überlagert, er entspringt ebenso vom Lig. transversum und Os trapezium, um sich an dem Ulnarrande des Daumenmetacarpus festzusetzen.

M. adductor pollicis. Ich habe keine zwei Portionen an diesem Muskel unterscheiden können. Mir fiel nur die relativ gute Entwicklung dieses Muskels auf. Der Muskel entspringt hauptsächlich vom ganzen Metacarpus III, nimmt aber auch noch einzelne Muskelbündel von den benachbarten Metacarpi und Bändern auf. Seine Insertion findet am medialen Sesambeine des Daumens statt.

Muskeln des Kleinfingerballens. M. abductor digiti quinti. Der Muskel ist durch seine starke Entwicklung ausgezeichnet. Er entspringt vom Os pisiforme und verläuft längs des ganzen Metacarpus V, wo er auch seine Insertion findet.

M. flexor brevis digiti quinti. Er entspringt vom Hakenbein und vom Lig. carpi volare transversum. Er läßt in seinem Verlauf und seiner Insertion nichts Abnormes finden.

M. opponens digiti quinti. Er entspringt vom Lig. carpi volare transversum, vom Hamulus ossis hamati und setzt sich an dem lateralen Rande des Metacarpus V fest.

Alle Muskeln des Kleinfingerballens werden vom N. ulnaris versorgt.

Muskeln der Hohlhand. Mm. lumbricales. Alle vier Spulwurmmuskeln sind schön entwickelt und lassen sich mit Leichtigkeit auspräparieren. Sie entspringen vom Radialrande der vier Sehnen des Flexor digitorum profundus und setzen sich mit ihren schmalen Sehnen mit denjenigen des Extensor digitorum communis in Verbindung, um gleichfalls in die Dorsalaponeurose überzugehen. Meine Mühe, die ich angewandt habe, um die Innervation der Lumbricales festzustellen, war vergebens.

Mm. interossei (Taf. XXIV, Fig. 4 *iv* u. *id*). Normal an Zahl und Anordnung, zeichnen sich die Interossei durch ihre starke Entwicklung aus. Besonders sind es die Interossei volares, drei an Zahl, die durch ihre schöne Entwicklung hervorzuheben sind. Sie entspringen einköpfig von jenem Metacarpalknochen, an dessen Finger sie inserieren. Die Interossei dorsales sind vier an Zahl und lassen weder in ihrem Ursprung noch in ihrem Ansatze etwas Abnormes erkennen. Die Interossei werden vom ram. profundus des N. ulnaris versorgt.

© Biodiversity Heritage Library, http://www.biodiversitylibrary.org/; www.zobodat.at

6. Muskeln der unteren Extremität.

a) Innere Hüftmuskeln.

M. psoas major. Er ist ziemlich kräftig entwickelt. Der Muskel entspringt von den Körpern und Querfortsätzen aller Lendenwirbel. Seine Fasern konvergieren in eine mächtige Sehne, die ihre Richtung nach unten einschlägt, unter das Lig. Pouparti tritt und sich samt dem M. iliacus, mit dessen Fasern der Psoas major sehr fest verschmilzt, an dem Trochanter minor des Femur festsetzt. Einzelne Aeste vom Plexus lumbalis versorgen den Psoas major.

M. iliacus. Er nimmt mit seiner Masse die ganze Fossa iliaca ein, von der er entspringt. Wie erwähnt, verschmilzt dieser Muskel noch in der Beckenschaufel mit dem Psoas major, und beide setzen sich an dem Trochanter minor fest. Der Muskel wird auch vom Plexus lumbalis innerviert.

M. psoas minor. Er fehlt beiderseits. Ueber die Bedeutung dieses Muskels schreibt Gegenbaur[1]) Folgendes: „Der Muskel (d. h. Psoas minor) ist beim Menschen inkonstant und ohne Bedeutung, dagegen ist er bei Carnivoren, Nagern u. a. mächtig entfaltet und dient zur Bewegung des Beckens.“ Wie oft aber dieser Muskel bei den verschiedenen Rassen fehlt resp. vorkommt, und wie er eventuell zu deuten ist, schreibt Forster in seinen vortrefflichen Untersuchungen über das Muskelsystem des Papua-Neugeborenen: „Bei der Zusammenfassung der Hauptresultate seiner Untersuchungen über das Muskelsystem bei Vertretern gefärbter Rassen führt Chudzinski das Fehlen des Psoas minor als ein charakteristisches Merkmal derselben an. Nur bei einem Peruaner will er denselben gefunden haben. Bei den bearbeiteten Negern war also nichts zu entdecken, und es handelte sich doch um eine Reihe von 12 Individuen, allerdings heterogener Herkunft. Nichtsdestoweniger mußte es sehr auffallend erscheinen, bei dem Papua-Neugeborenen beiderseits einen schönen und gut entwickelten Psoas minor zu finden.“ Weiter schreibt derselbe Verfasser: „Wir erkennen somit gleich durch diese Zahlen die Bedeutung, die der Muskel bei dem Papuakinde hatte. Auf beiden Seiten vorhanden, erreichte er beide Male eine viel größere Ausdehnung als bei den europäischen Kindern, wo er nur ein einziges Mal vorkam.“

b) Aeußere Hüftmuskeln.

M. glutaeus maximus. Er entspringt von einem kleinen Bezirk des Darmbeines, von der Fascia lumbo-dorsalis, vom Seitenrande des Kreuz- und Steißbeines und endlich vom Lig. sacro-tuberosum. Der gut entwickelte Muskel geht schräg lateralwärts nach unten und inseriert teils am oberen Abschnitte des Labium laterale der Linea aspera, teils an der Fascia lata. Mir kam es vor, als ob die bei den Europäern so schöne Wölbung des Deltoides, der Glutäalmuskeln und des Gastrocnemius beim Hererokinde fehlte. Es kann aber sein, daß das nur ein Resultat der längeren Konservierung ist.

M. glutaeus medius. Dieser Muskel ist teilweise vom vorigen bedeckt. Er entspringt von der äußeren Fläche des Darmbeines, am oberen hinteren Abschnitte desselben. Der Muskel geht in eine mächtige breite Sehne über, um sich am Trochanter major festzusetzen. Seine Innervation erfolgt vom N. glutaeus superior.

M. glutaeus minimus. Der relativ gut entwickelte Muskel ist vollständig vom Glutaeus medius bedeckt, läßt sich aber sehr leicht vom letzteren abpräparieren. Die Fasern des Glutaeus minimus sind fächerförmig angeordnet. Er entspringt unterhalb der Linea glutaea anterior von der Außenfläche des Darmbeines und setzt sich am vorderen Teil des Trochanter major fest. Die Innervation dieses Muskels erfolgt

1) Gegenbaur, Lehrbuch der Anatomie.

© Biodiversity Heritage Library, http://www.biodiversitylibrary.org/; www.zobodat.at

vom N. glutaeus superior. Einen Glutaeus quartus, den FORSTER am Papua-Neugeborenen nachgewiesen hat, habe ich weder rechts noch links finden können.

M. piriformis. Der ziemlich stark entwickelte Muskel entspringt von der konkaven Fläche des Kreuzbeines, tritt durch das Foramen ischiadicum majus hindurch und setzt sich an dem Trochanter major fest.

Mm. obturator internus, gemellus superior und inferior sind weder in ihrer Innervation noch in ihrem Ursprung und Ansatz von den gleichen Muskeln des Europäers verschieden.

M. tensor fasciae latae. Der Muskel zeichnete sich durch seine starke Entwicklung aus. Er entspringt von der Crista iliaca, von der Spina iliaca anterior superior und verläuft mit ziemlich langen parallelen Fasern nach unten, um in die Fascia lata auszulaufen.

c) Muskeln des Oberschenkels.

Streckmuskeln. M. sartorius. Ursprung und Ansatz desselben normal. Ich konnte kein Muskelbündel, welches von einigen Autoren mehrfach gefunden ist, nachweisen, welches vom Sartorius zum Lig. Pouparti seine Richtung haben soll. Dagegen stimme ich vollkommen mit FORSTER, HORNER und LE DOUBLE überein, was die Breite des Sartorius betrifft. Der Muskel war auch beim Hererokind sehr breit, 10—11 mm. Mehrere Hautäste vom N. femoralis, die sonst am medialen Rande des Sartorius hervortreten, durchbohrten in diesem Falle den Muskel und gelangten auf diese Weise zum gewünschten Ziel [1]). Die Verschmälerung des Sartorius tritt erst an seinem distalen Ende ein. Er läuft in eine breite Sehne aus, die sich an der medialen Fläche der Tibia festsetzt. Versorgt wird der Muskel vom N. femoralis.

M. rectus femoris. Dieser Teil des Extensor cruris quadriceps entspringt von der Spina iliaca anterior inferior und einem zweiten Sehnenzipfel von dem oberen Rande des Acetabulum. Seine mächtigen Fasern verlaufen nach unten, und über der Patella geht der Muskel in eine starke Sehne über, zu der sich oberhalb der Kniescheibe noch die anderen Sehnen des Quadriceps cruris gesellen. Die Ursprungssehnen des Rectus femoris sind nicht gleich; während die Sehne von der Spina iliaca nur wenig gut entwickelt ist, stellt die „acetabulare" Sehne einen breiten und kräftigen Muskelursprung dar. Die drei anderen Teile des Quadriceps bilden eine ziemlich tiefe Rinne zur Aufnahme des Rectus femoris. Der Vastus lateralis überragt z. B. den Rectus femoris auf 3—4 mm und lagert sich mit dem überragten Teile auf letzteren auf. Ich habe auch wie FORSTER am Papua-Neugeborenen den Vastus medialis vom Vastus intermedius fast in seiner ganzen Länge isolieren können. Der Vastus medialis, intermedius und lateralis lassen in ihrem Verlauf und Ursprunge sowohl wie in ihrem Ansatze nichts von der Norm Abweichendes erkennen. Der Muskel wird vom N. femoralis versorgt. Alle vier Strecker des Oberschenkels gehen, wie schon oben erwähnt, in eine gemeinsame starke Sehne über, die an der Tuberositas tibiae inseriert.

Adductoren. M. pectineus. Der Muskel ist wie alle Adductoren stark entwickelt. Er entspringt vom Pecten ossis pubis bis zum Tuberculum pubicum hin und inseriert an der Linea aspera des Femur.

Mm. adductor longus und magnus sind durch ihr starkes Volumen auffallend. Der erste entspringt zwischen der Symphyse und dem Tuberculum pubicum, geht nach abwärts, um sich am mittleren Teile des Labium mediale der Linea aspera festzusetzen. Der zweite entspringt von der Tuberositas osiss ischii und setzt sich am Labium mediale der Linea aspera, ebenso wie am Condylus medialis des Femur fest.

M. adductor minimus. Der Muskel war weder auf der rechten noch auf der linken Seite zu finden.

---

1) FORSTER, Das Muskelsystem des Papua-Neugeborenen.

46*

© Biodiversity Heritage Library, http://www.biodiversitylibrary.org/; www.zobodat.at

M. adductor brevis. Der Muskel zeichnete sich unter allen Adductoren durch seine Größe aus. Nur an seinem Ursprungsrande ist der Muskel von seinen Nachbarn bedeckt, allein mit seiner Hauptmasse tritt er zum Vorschein. Der Adductor brevis entspringt vom Os. pubis und setzt sich an der Linea aspera femoris zwischen den Mm. Pectineus und Adductor longus fest. Seine Insertionsbreite beträgt 36 mm.

M. gracilis. Er stellt einen in seinem Ursprunge platten, aber sehr breiten Muskel dar. Seine Ursprungsbreite erreicht 15 mm. Diese Breite verjüngt sich ganz allmählich, und der Muskel läuft nur in seinem distalen Ende in eine ganz dünne und platte Sehne aus, die sich an der Tibia unterhalb der Tuberositas derselben festsetzt.

M. obturator externus. Dieser Muskel entspringt von der Membrana obturatoria und dem angrenzenden Knochenrande. Seine Insertion findet an der Crista intertrochanterica statt. Er wird vom Nervus obturatorius versorgt.

Beugemuskeln. M. biceps femoris (Taf. XXIV, Fig. 9*b*). Er ist ziemlich gut entwickelt. Der lange Kopf dieses Muskels entspringt vom Tuber ischiadicum und läuft in eine lange, dicke Sehne aus, die sich an dem Capitulum fibulae festsetzt. Die Länge des ganzen Muskels beträgt 110 mm, die Länge der Sehne 51 mm. Der kurze Bicepskopf ist breit und platt. Er entspringt vom mittleren Drittel des Labium laterale der Linea aspera. (Die Länge des Femur beträgt annähernd 111 mm; das proximale Femurstück von dem Ansatze des kurzen Bicepskopfes 46 mm, das distale Femurende 42 mm.) Von der Stelle des Ursprunges geht dieser platte Muskel etwas nach innen-unten, um mit seiner ganzen Breite direkt ohne Sehnenvermittelung an die Sehne des langen Bicepskopfes sich letzterem anzuschließen. Der kurze Kopf des Biceps hat die Form eines fast regelmäßigen Rhomboids, dessen Kante 23 mm mißt. Die Innervation erfolgt wie bei den weißen Rassen: der lange Kopf wird vom N. tibialis, der kurze vom N. peronaeus versorgt. Diesen Befund habe ich sowohl rechts wie links konstatieren können. Der Biceps femoris, besonders sein kurzer Kopf, ist schon seit längerer Zeit Gegenstand eifriger Untersuchung. Das Verhalten dieses Muskels beim Menschen und weit mehr bei den Anthropoiden und anderen Affen ist so mannigfaltig, die Angaben der Autoren sind so verschieden, daß ein einheitlicher Gesichtspunkt über diesen Muskel sich jetzt wohl kaum feststellen läßt. SOMMER hat bei der Untersuchung der Gorillamuskulatur eine große Literatur über den Biceps berücksichtigt; es sei mir gestattet, wörtlich seine Schlußfolgerung hier wiederzugeben: „Fassen wir alsdann die übrigen über das Verhalten des Biceps referierten Angaben kurz zusammen und berücksichtigen wir gleichzeitig die betreffenden normalen und anormalen Verhältnisse beim Menschen, so ist an erster Stelle zu erwähnen, daß der kurze Kopf des Biceps oder der ihm homologe Muskel bei den Anthropoiden stets und bei den niederen Affen der neuen Welt fast stets vorhanden ist, dagegen bei denen der alten Welt durchweg fehlt. Das Fehlen des kurzen Kopfes wurde beim Menschen sehr selten konstatiert, und zwar von OTTO, MECKEL, BUDGE, THEILE und neuerdings in 2 Fällen von KNOTT. Was die Beziehungen der beiden Köpfe zueinander betrifft, so zeigen nur der Schimpanse und die platyrrhinen Affen (in den meisten Fällen) sowie der Gibbon (stets) eine Verbindung derselben, wie sie bei dem Menschen die Regel bildet. In geringer Ausdehnung sind die beiden Köpfe selten beim Gorilla, Schimpanse und Orang verbunden. Eine völlige Sonderung derselben bildet aber beim Gorilla, Orang, Arctopitheci und Cebus den fast regelmäßigen Befund. Beim Menschen sahen MACALISTER einmal eine nicht völlige und derselbe Forscher und HEPBURN je einmal eine völlige Trennung der beiden Köpfe."

M. semitendinosus. Der Muskel war in seinem Ursprunge völlig frei von Verwachsungen mit seinen Nachbarn. Er war schön entwickelt und lief in eine ziemlich kräftige Sehne aus, um sich samt dem Semimembranosus an der Spina Tibiae zu inserieren. Der Muskel wird vom N. tibialis versorgt.

© Biodiversity Heritage Library, http://www.biodiversitylibrary.org/; www.zobodat.at

M. semimembranosus. Der Muskel entspringt mit einer breiten Sehne vom Tuber ischii, im Verlaufe nach abwärts geht die Sehne in einen gut entwickelten Muskelbauch über. Der Semimembranosus inseriert ebenfalls an der Spina tibiae. Innervation vom N. tibialis.

d) Muskeln des Unterschenkels.

Streckmuskeln. M. tibialis anticus. Er entspringt mit seiner Hauptmasse vor der lateralen Fläche der Tibia, teils vom Lig. interosseum, ebenso wie von der derben Fascie des Unterschenkels. Der Tibialis tritt durch das Lig. cruciatum hindurch, und seine ziemlich dicke Endsehne teilt sich hier in zwei Teile, von denen der eine mächtigere zum plantaren Fußrande verläuft und am Metatarsus I seine Insertion findet, während der dünne Teil der Sehne gleichfalls durch das Lig. cruciatum hindurchtritt, um sich am Os naviculare festzusetzen. Die Längsspaltung der Sehne läßt sich weit hinauf verfolgen, bis 46 mm vom Os naviculare. Der Tibialis anticus besteht auf diese Weise aus zwei Teilen: einem kräftigen Muskel, der in eine dicke und ziemlich breite Endsehne ausläuft, und einem sehr schmächtigen, der vollständig vom vorigen überlagert ist und in eine zarte dünne Sehne ausläuft. Obgleich die Sehnenteilung auch bei den weißen Rassen zuweilen vorkommen kann, so meint doch Le Double[1]), daß diese Teilung eine „division anormale" ist, und Forster will diesen Befund beim Papuakinde von vergleichend-anatomischem Werte halten[2]). Nach seiner Meinung ist diese Sehnenteilung ein „Ausdruck einer ursprünglichen Spaltung des M. tibialis anticus in einen eigentlichen Tibialis anticus und einen Adductor hall. longus, die bei Anthropoiden sehr ausgeprägt ist und beim Schimpanse noch weit am Unterschenkel zu verfolgen ist und den Muskelbauch selbst betrifft". Die Innervation erfolgt vom N. peronaeus profundus (Taf. XXIV, Fig. 7 *t.a*).

M. extensor digitorum longus. Er entspringt teils von der Tibia, teils von der Fibula und teils von der aponeurotischen Fascia cruris; weiter unten nimmt der Extensor seinen Ursprung auch vom Lig. interosseum. Die Endsehne des Muskels tritt durch das Lig. cruciatum und teilt sich in fünf Sehnen. Diese Spaltung läßt sich noch weit höher über das Lig. cruciatum verfolgen. Die erste dieser Sehnen, zugleich die stärkste und am meisten medial gelegene, spaltet sich ihrerseits über dem Os metatarsale III in zwei Sehnen, von welchen eine zur 2., die andere zur 3. Zehe verläuft, wo sie auch ihre Insertion finden. Die zweite und dritte Sehne des Extensor digitorum verlaufen entsprechend zur 4. und 5. Zehe. Die vierte und fünfte Sehne bilden die Endausläufer des eigentlichen Peronaeus tertius und inserieren: die vierte am ganzen Metatarsus V und die letzte Sehne dicht neben dem Peronaeus brevis an der lateralen und oberen Seite der Tuberositas metatarsi V. Der Musculus Extensor digitorum stimmt in Verlauf und Insertion mit dem des Gorilla so überein, daß ich es für nötig halte, die Beschreibung des letzteren zu zitieren. Sommer[3]) schreibt: „Die Endsehne des ebenfalls kräftigen Ext. digit. long. wird im distalen Viertel des Unterschenkels an der medialen Seite des Muskels sichtbar, geht durch das laterale Fach des Lig. cruciatum und zerfällt dabei in drei Portionen. Die am meisten medianwärts gelegene derselben teilt sich bei ihrem Verlauf über das O. metatarsi III abermals und sendet die zwei dabei entstehenden Sehnen zur Dorsalaponeurose der 2. und 3. Zehe. Die mittlere Portion ist die für die 4. Zehe bestimmte Sehne. Die laterale Portion endlich ist die stärkste von allen und teilt sich in zwei Sehnenbündel, die distalwärts zwar stark divergieren, jedoch durch eine derbe, rasch breiter werdende Membran verbunden sind. Das eine Bündel geht zur Dorsalaponeurose der 5. Zehe, während das andere an der lateralen Seite der Basis des Ossis metatarsi V und die

1) Forster, Das Muskelsystem eines männlichen Papua-Neugeborenen.
2) Ibidem.
3) Sommer, Das Muskelsystem des Gorilla.

© Biodiversity Heritage Library, http://www.biodiversitylibrary.org/; www.zobodat.at

Membran an der lateralen Seite dieses Knochens von der Basis bis zum Köpfchen sich festsetzt (Sehne des Peronaeus tertius)." Der Muskel wird vom Peronaeus profundus versorgt (Taf. XXIV, Fig. 7 *ec*).

M. extensor hallucis longus. Er entspringt von der Membrana interossea, teils auch von der Fibula. Der Muskel tritt ebenfalls durch das Lig. cruciatum hindurch und inseriert an der großen Zehe. Seine Innervation erfolgt vom Peroneus profundus.

Mm. peronaeus longus et brevis. Die Muskeln haben weder an ihrem Ursprunge noch in ihrem Ansatze etwas Auffallendes. Beide Peronaei sind gut entwickelt und laufen in relativ starke Endsehnen aus.

Beugemuskeln. M. gastrocnemius (Taf. XXIV, Fig. 9 *g*). Er weicht weder mit seinem Ursprunge noch mit seinem Ansatze wesentlich von dem des Europäers ab. Der Muskel ist relativ dünn. Sein medialer Ursprung reicht am Femur ziemlich weit nach oben und nimmt daselbst ein ziemlich breites Muskelbündel auf, welches von der hinteren Mittellinie des Femur entspringt und nach unten medialwärts verläuft, um sich mit den Muskelfasern des Gastrocnemius zu verschmelzen. Der N. suralis kommt von oberhalb der Kniekehle und zieht in der Rinne zwischen den beiden Köpfen des Gastrocnemius herab. Der Nerv verläuft in der Gastrocnemiusrinne von medial-oben nach unten-lateral.

M. soleus. Er entspringt von dem medialen Rande der Tibia und Linea poplitea, teils auch von der Fibula. Seine Endsehne verbindet sich mit der des Gastrocnemius.

M. plantaris. Er fehlt beiderseits. Beim Gorilla fehlte nach den Untersuchungen von Sommer[1]) der Muskel ebenfalls beiderseits. Forster[2]) hat zwar den Plantaris beim Papua-Neugeborenen gefunden, sagt aber weiter: „Der Vergleich des Plantaris des Papuakindes mit dem entsprechenden Muskel bei den Neugeborenen N und F, welcher einen bedeutend größeren Umfang in seiner muskulösen Partie zeigte, reiht sich weiterhin zur Unterstützung unserer Annahme an, daß der rudimentäre Charakter des Plantaris bei den Farbigen ausgesprochener ist". Trotzdem betrachtet, wie derselbe Verfasser daselbst schreibt, Chudzinski den Plantaris bei den gefärbten Rassen als einen regelmäßiger als beim Europäer vorkommenden Muskel. Wiedersheim[3]) zählt den Plantaris zu den regressiven Muskeln, er schreibt darüber Folgendes: „Als typisches Beispiel für die allmählich sich anbahnende Rückbildung eines Muskels pflegt man stets mit Vorliebe — und dies mit Recht — auf den M. palmaris und sein Homologon, den M. plantaris, zu verweisen. Die Rückbildung des ersteren hat noch keine so weiten Fortschritte gemacht wie diejenige des letzteren. Dies erhellt vor allem aus dem Umstand, daß der Palmaris stets die Palmarfascie im Handteller noch erreicht, während sich der Plantaris nur noch ausnahmsweise mit der Plantarfascie der Fußsohle verbindet und so auf seine Bedeutung als Spanner derselben zurückweist."

M. popliteus. Er entspringt vom Condylus lateralis femoris, von der Kapsel des Kniegelenkes und setzt sich am Planum popliteum der Tibia fest.

M. tibialis posticus. Gut entwickelter Muskel. Er entspringt mit seiner Hauptmasse vom Lig. interosseum, teils aber auch von den Rändern der Fibula und Tibia. Der Muskel setzt sich mit seiner Sehne am Os naviculare fest (Taf. XXIV, Fig. 10 *t*).

M. flexor hallucis longus und flexor digitorum longus. Da die Muskeln einen verschiedenen Verlauf und Ansatz an beiden unteren Extremitäten zeigten, so halte ich es für nötig, deren Verlauf einzeln für jede Extremität zu schildern (Taf. XXIV, Fig. 10).

1) Sommer, Das Muskelsystem des Gorilla.
2) Forster, Muskelsystem eines männlichen Papua-Neugeborenen.
3) Wiedersheim, Der Bau des Menschen.

© Biodiversity Heritage Library, http://www.biodiversitylibrary.org/; www.zobodat.at

M. flexor hallucis longus rechts. Er ist sehr stark entwickelt. Der Muskel entspringt hauptsächlich von der Fibula, teils aber auch vom Lig. interosseum. Die Sehne dieses kräftigen Muskels verläuft zur Plantarfläche des Fußes, um von da aus zur Endphalange der großen Zehe zu gelangen, wo sie inseriert. Seine Innervation erfolgt vom Nervus tibialis.

M. flexor digitorum longus rechts. Er entspringt hauptsächlich von der hinteren Fläche der Tibia. Der Muskel ist bedeutend schwächer als der vorige. Zur Fußsohle gelangend, teilt er sich in vier Sehnen, die zu den Endphalangen der 4 Zehen verlaufen. Diesen zwei letzten Muskeln gegenüber verhalten sich der Flex. hallucis longus und Flex. digitorum longus auf der linken Seite des Hererokindes ganz verschieden, sie entsprechen weder den Flexoren rechts noch denjenigen des Europäers (Taf. XXIV, Fig. 10). An der medialen Fläche der Tibia, sich dicht an den Musculus popliteus anschließend, nach der lateralen Seite zu fest verwachsen mit dem benachbarten Muskel, entspringt ein schlanker, schön entwickelter Muskel, der in eine lange Sehne ausläuft. Die Sehne legt sich zuerst an die benachbarte Sehne des Tibialis posticus an, verläuft eine Strecke weit in dieser Lage, um sich mit derselben Sehne unterhalb des Malleolus internus spitzwinklig zu kreuzen. Nach der stattgefundenen Kreuzung verläuft die Sehne des Tibialis posticus medialwärts, um sich mit seiner kräftigen Sehne an der Tuberositas des Kahnbeines, sowie an der Plantarfläche des Cuneiforme festzusetzen. Die andere Sehne, die das Hauptinteresse hier verdient, verläuft schräg über die ganze Fläche der Fußsohle von seinem medialen hinteren Winkel zu seinem vorderen äußeren, gelangt auf diese Weise bis zur Endphalange der kleinen Zehe, wo sie auch inseriert. Nach dem geschilderten Verlauf dieses Muskels handelt es sich hier um einen selbständigen Beuger der kleinen Zehe, wenn ich mich so ausdrücken darf, um einen Flexor digiti quinti longus. Dabei möchte ich noch erwähnen, daß einzelne Muskelfasern vom M. caro quadrata Sylvii zur Sehne des Kleinzehenbeugers verliefen, um dieselbe Funktion wie beim Flex. digitorum longus auszuüben. Was aber die anderen zwei Muskeln der Flexorengruppe betrifft, so war der Tibialis posticus in seinem Ursprung, Verlauf und Ansatz wie links. Der letzte, der Flexor digitorum longus, ist der stärkste von dieser Muskelgruppe. Er entspringt von der medialen Fläche der Fibula, vom Lig. interosseum. Mit seiner Muskelmasse überdeckt er den Tibialis posticus und verläuft fast in gerader Linie nach unten, um sich mit der Sehne des Flex. digiti V longus fast genau in der Mitte der Plantarfläche zu kreuzen. Direkt nach der Kreuzung teilt sich die dicke Sehne in 4 Zipfel, die zur 1., 2., 3. und 4. Zehe verlaufen. Auf diese Weise verläuft der Großzehenbeuger als Teil des M. flex. digitorum longus, während der Kleinzehenbeuger seinen Ursprung, Verlauf und Ansatz für sich erobert hat. Die Innervation erfolgt vom N. tibialis.

e) Muskeln des Fußes.

Dorsale Muskeln. Mm. extensor hallucis brevis und extensor digitorum brevis. Beide Muskeln verhalten sich in ihrem Ursprung, Verlauf und Ansatz wie die des Europäers.

Plantare Muskeln. M. flexor hallucis brevis (Taf. XXIV, Fig. 8 *Fl. b*). Sehr schön entwickelter Muskel. Er entspringt mit zwei Sehnen von der Plantarfläche des Os cuneiforme I und mit der zweiten von dem benachbarten Bandapparate. Beide Sehnen verlaufen konvergierend, verschmelzen eine kurze Strecke zu einem einheitlichen Muskel, der sich kurz vor seiner Insertion abermals in zwei Portionen teilt; der laterale Teil dieses Muskels verläuft zur lateralen Seite der Articulatio metatarso-phalangea, wo er inseriert. Der andere Teil des M. flexor hallucis brevis verschmilzt mit dem lateral von ihm liegenden Adductor hallucis brevis zu einem einheitlichen Muskel. Beide inserieren an der medialen Seite der Articulatio metatarso-phalangea I.

M. abductor hallucis. Der Muskel gleicht in seinem Verlauf, Ursprung und Ansatz dem der weißen Rassen.

© Biodiversity Heritage Library, http://www.biodiversitylibrary.org/; www.zobodat.at

M. adductor hallucis (Taf. XXIV, Fig. 8 *ad I*). Er besteht hier aus zwei Teilen: Caput obliquum und Caput transversum. Letzteres ist sehr klein, dünn und besteht nur aus einer kleinen Zahl von Muskelfasern, die, von der Articulatio metatarso-phalangea II und III entspringend, zur Großzehe ihren Weg richten, um sich samt dem Caput obliquum daselbst festzusetzen. Letzteres besteht deutlich aus zwei Teilen, die parallel zueinander verlaufen. Der mediale verschmilzt, wie schon oben erwähnt, mit dem Flexor hallucis brevis, der zweite Teil des Muskels verläuft auch zur lateralen Seite der Großzehe, um sich an der Articulatio metatarso-phalangea festzusetzen.

M. abductor digiti quinti. Er entspringt von der Unterfläche des Calcaneus und von der Plantaraponeurose. Der Muskel ist relativ gut entwickelt. Er inseriert an der Basis der Grundphalange der kleinen Zehe.

M. flexor brevis digiti quinti. Er entspringt teils vom 5. Metatarsus, teils vom Lig. plantare, er gesellt sich zu dem vorigen Muskel, um an derselben Stelle wie dieser zu inserieren.

M. opponens digiti quinti. Beiderseits war der Muskel relativ gut entwickelt. Sein Ursprung, Verlauf und Ansatz ließen nichts Abnormes erkennen.

M. flexor digitorum brevis. Der Muskel war auch wie die anderen Plantarmuskeln sehr gut entwickelt. Er nahm seinen Ursprung vom Calcaneus und vom Lig. plantare; er teilte sich fast in der Mitte seiner Länge in vier Endsehnen, die zu der 2.—5. Zehe verliefen.

M. quadratus plantae (Taf. XXIV, Fig. 10 *q*). Der Muskel war beiderseits verschieden, und zwar scheint es mir, daß der linke Muskel kräftiger und besser ausgebildet war als der rechte. Der rechte besteht nur aus einer winzigen Zahl von Muskelfasern, die vom lateralen vorderen Teil des Calcaneus ihren Ursprung nahmen. Das Muskelchen verläuft zur Sehne des Flex. digitor. longus, wo es seine Insertion findet. Der linke aber besteht aus zwei solchen Muskelchen, und zwar verläuft einer vom medialen, der andere vom lateralen Teil des Calcaneus. Insertion an der Sehne des Flex. digit. longus. Außerdem, wie schon oben erwähnt, schickt der quadratus plantae auch einzelne Muskelfasern zur Sehne des Flex. digiti quinti longus.

Von den Lumbricales und Interossei, sowohl externi wie interni, läßt sich nur das eine sagen: Die Muskeln sind in ihrer Zahl, Form und Anordnung normal, d. h. gleich denen des Europäers, unterscheiden sich aber von den letzteren durch ihre relativ starke Ausbildung.

Zusammenfassung.

Wenn ich jetzt die Ergebnisse meiner Untersuchung am Hererokinde zusammenfasse, so kann ich mit Forster, der so klar und vortrefflich die Muskulatur des Papua-Neugeborenen untersucht und beschrieben hat, sagen: ich habe ja nur ein einziges Individuum eines ganzen Hererostammes bearbeitet. Wie schwer daraus irgendwelche sichere Schlüsse zu ziehen sind, brauche ich nicht weiter zu erwähnen. Doch darf ich feststellen, daß ich mehrere Muskeln gefunden habe, die in ihrem Ursprung, Verlauf und Ansatz von dem, was wir normalen europäischen Typus nennen, wesentlich abweichen, und zwar kann ich einen Teil, wie ich glaube, von diesen „abweichenden" zu den regressiven zählen. Der Palmaris longus z. B. wies mit Bestimmtheit auf seine regressive Tendenz hin: er war nur auf dem rechten Vorderarme vorhanden und fehlte vollständig links. Aber auch rechts bestand, wie ich das schon oben geschildert habe, der Palmaris longus nur aus einem ganz kurzen und schmalen Muskelchen, das in eine sehr dünne und lange Sehne auslief. Von den anderen in Umbildung begriffenen Muskeln, wie Plantaris oder Psoas minor, war weder rechts noch links irgendwelche Spur zu finden.

© Biodiversity Heritage Library, http://www.biodiversitylibrary.org/; www.zobodat.at

Die progressive Metamorphose soll nach WIEDERSHEIM [1]) hauptsächlich an den Muskeln des Gesichts, der Hand, besonders an denen des Daumens, u. a. ausgeprägt sein. Die erste Gruppe ist nicht von mir untersucht, und ich beschränke mich auf die Beschreibung der übrigen. Alle Muskeln der Hand waren beim Hererokinde relativ sehr stark entwickelt, besonders zeichneten sich die Lumbricales, Interossei volares und die des Daumenballens aus. Was den Flexor pollicis longus betrifft, so war er beiderseits sehr gut entwickelt, entsprang selbständig und lief in eine kräftige Sehne aus; andererseits stand aber der Muskel mit dem Flexor digitorum sublimis und profundus durch starke Muskelfaserzüge in direkter Verbindung. Ueber das Verhalten dieses Muskels schreibt WIEDERSHEIM [2]) Folgendes: „Ganz besonders nimmt unsere Aufmerksamkeit der lange eigene Beuger des Daumens in Anspruch, dessen Differenzierung aus der gemeinsamen Masse des tiefen Fingerbeugers heraus bei Anthropoiden angebahnt, beim Menschen aber erst gänzlich durchgeführt ist. Nicht selten jedoch, und zwar bei niederen Menschenrassen häufiger als bei höheren, begegnet man Rückschlägen auf jenes Indifferenzstadium, d. h. man sieht einen mehr oder weniger großen Faseraustausch oder auch einen Zusammenfluß zwischen dem Flex. pollicis longus proprius und dem gemeinschaftlichen tiefen Fingerbeuger.“ Drittens habe ich eine ganze Anzahl von Muskeln gefunden, die sowohl in ihrem Ursprung, Ansatz wie Sehnenteilung unzweideutig denen der Anthropoiden ähneln, z. B. der Deltoides, Brachialis internus, Tibialis anticus mit seinen zwei Teilen, Flex. digitorum sublimis, profundus u. a.

Zur vierten Kategorie kann ich schließlich diejenigen Muskeln zählen, welche einerseits in ihrer Anordnung von denen des Europäers wesentlich abweichen, andererseits aber nicht ohne weiteres mit denen der Anthropoiden übereinstimmen (Sterno-cleido-mastoideus, Sterno-hyoideus, Sterno-thyreoideus u. a.).

Wie aber diese progressive und regressive Metamorphose der Muskeln einerseits, Abweichungen und Uebereinstimmungen mit denen der Anthropoiden andererseits bei dem Hererokinde zu erklären sind, lasse ich selbstverstäadlich unentschieden. Nur langes sorgfältiges Untersuchen an vielen Typen verschiedener Rassen, gleichwie viele Beobachtungen an niederen und höheren Tieren, werden uns das Material liefern, welches unbedingt notwendig ist, um uns Klarheit zu verschaffen über die Stellung verschiedener Rassen in der Natur, deren Beziehungen zueinander, das Verhalten verschiedener Rassen zu den Anthropoiden und schließlich die wichtigste aller Fragen, den Weg der Vererbung.

Es sei mir gestattet, an dieser Stelle meinem hochverehrten Lehrer, Herrn Geheimrat Prof. MAURER, für die Anregung zur obigen Arbeit und die liebenswürdige Unterstützung bei Anfertigung derselben meinen ergebensten Dank auszusprechen. Ebenso bin ich zu Dank verpflichtet den Herren Professoren v. EGGELING und LUBOSCH für das freundliche Entgegenkommen, das sie mir bei meiner Arbeit gezeigt haben.

Literaturverzeichnis.

GEGENBAUR, C., Lehrbuch der systematischen Anatomie des Menschen. 7. Aufl. 1898.
— Vergleichende Anatomie der Wirbeltiere. 1898.
RAUBER, Lehrbuch der Anatomie des Menschen. 6. Aufl.
HENLE, Handbuch der systematischen Anatomie (Muskellehre). 2. Aufl. 1871.
RUGE, G., Anleitung zu den Präparierübungen an der menschlichen Leiche. 1908.
WIEDERSHEIM, Der Bau des Menschen als Zeugnis seiner Vergangenheit. 4. Aufl.
RANKE, Der Mensch.
HYRTL, J., Lehrbuch der Anatomie. 20. Aufl. 1889.
FORSTER, Das Muskelsystem eines männlichen Papua-Neugeborenen. Nova Acta, Abhandl. d. Kais. Leop. Corol. Deutsch. Naturf., B 82, 1904.

1) WIEDERSHEIM, Der Bau des Menschen.
2) Ibidem.

© Biodiversity Heritage Library, http://www.biodiversitylibrary.org/; www.zobodat.at

SOMMER, Das Muskelsystem des Gorilla. Jen. Zeitschr. f. Naturw., Bd. XLII, 1906.
TOLDT, Anatomischer Atlas.
SPALTEHOLZ, Anatomischer Atlas.
CUVIER, G., Anatomie comparée. Recueil de planches dessinées ou exécutées sous les yeux de M. GEORGES CUVIER par LAURILLARD.
HENLE, Handbuch der systematischen Anatomie des Menschen.
Graf GOBINEAU, Ungleichheit der Menschenrassen.

Anhang.

Um das kostbare Material möglichst auszunützen, habe ich mich bemüht, eine kurze Uebersicht über die Baucheingeweide vorzunehmen. Dabei möchte ich nochmals betonen, daß das Hererokind wahrscheinlich an Ernährungsstörungen zugrunde gegangen ist. Inwieweit pathologische Veränderungen an den Unterleibsorganen mitgespielt haben, lasse ich unentschieden.

Der Magen liegt mit seinem Hauptteil auf der linken Seite und nur mit einem kleinen Teil rechts von der Wirbelsäule. Die Lage des Magens ist steil von links oben nach rechts unten. Seine Berührungsfelder sind mit der Milz, Pankreas, Peritoneum, Colon transversum, Leber und Zwerchfell. Genau in der Mitte der kleinen und großen Kurvatur ist der Magen auf eine Distanz von 6—8 mm eingezogen. Hier ist seine kleinste Breite, während der Fundus und Pylorus ausgebuchtet erscheinen. Dadurch gewinnt der Magen die Form des sog. Sanduhrmagens (Taf. XXIV, Fig. 11). Wie diese Einschnürung in der kleinen und großen Kurvatur zu deuten ist, ist am besten ersichtlich aus den Beobachtungen von WIEDERSHEIM. Letzterer schreibt[1]: „Nicht zu verwechseln mit dem oben geschilderten Verhalten ist der sog. Sanduhrmagen des Menschen, der nicht selten zur Beobachtung gelangt. Er soll nie angeboren vorkommen und stets auf gewissen physiologischen Zuständen (kontrahierte Muskelbezirke) beruhen (CUNNINGHAM). Ob dies richtig ist, scheint mir noch keineswegs sicher ausgemacht, und genauere Untersuchungen hierüber erscheinen sehr notwendig. Dabei möchte ich nicht unerwähnt lassen, daß die von mir selbst beobachteten Sanduhrmägen in ihren Formverhältnissen eine gewisse Aehnlichkeit zeigten mit dem Magen des *Hylobates* und des Genus *Semnopithecus*, so daß mir der Gedanke sehr berechtigt erscheint, es möchten in der Ahnenreihe des Menschen Magenformen mit einer gewissen Abkammerung bezw. mit Haustrabildungen existiert haben. Daß auch die oben geschilderte deutlichere Abgrenzung eines Antrum pyloricum unter denselben Gesichtspunkt fällt, ist selbstverständlich. Die Annahme einer früheren Abkammerung des Magens besitzt einen um so höheren Grad von Wahrscheinlichkeit, als, worauf auch andere Verhältnisse des Darmkanales zurückweisen, dem karnivoren Zustand bei primitiven Formen ein plantivorer Zustand vorangegangen sein muß.“ Die Schleimhaut des Magens war, mit Ausnahme des unteren Pylorusteiles, in viele und ziemlich hohe Falten gehoben. Durch den Pylorus war der Uebergang des Magens in das Duodenum scharf abgegrenzt. Die Pars superior des letzteren lag auf dem 1. Lendenwirbel, die Pars inferior auf dem 3. bis 4. Lendenwirbel. Das Pankreas, dessen Länge 66 mm betrug, lag mit seinem Kopfe dicht der linken Seite der Pars descendens duodeni an, und mit seinem Schwanze erreichte es die Milz. Vom Jejunum und Ileum läßt sich sehr wenig sagen. Die Länge des ersteren beträgt 1820 mm, des letzteren 1290 mm. Der Uebergang ist ziemlich leicht aufzufinden, denn das faltenreiche Jejunum geht ziemlich scharf in das faltenarme Ileum über. An dem letzteren sind die PEYERschen Drüsenhaufen zahlreich und groß. Besonders nimmt ihre Zahl bei dem Eintritt des Ileum ins Coecum erheblich zu. Die Ileocöcalklappe ist ganz klein, sie mißt nur 6 mm. Das Coecum liegt in der rechten Darmbeingrube, auf der Fascia iliaca. Es ist der weiteste Teil des Dickdarmes. In seinen medialen unteren

1) WIEDERSHEIM, Der Bau des Menschen.

© Biodiversity Heritage Library, http://www.biodiversitylibrary.org/; www.zobodat.at

Teil mündet der Proc. vermiformis ein. Der letztere ist ziemlich lang und dick. Er mißt 58 mm in der Länge und 6 mm in der Breite. Der Wurmfortsatz lag beim Hererokinde im Recessus ileo-coecalis inferior, hinter dem Coecum, S-förmig gekrümmt. Mit seinem distalen Ende kam er unter die letzte Ileumschlinge zu liegen und grenzte mit seinem Ende an die linke Seite der Wirbelsäule. An der Lage des Colon ascendens, transversum und descendens war nichts Auffallendes. Mir schien nur das Mesocolon des S Romanum sehr breit zu sein. Und zwar erreichte das Mesocolon eine Breite von 51 mm, gemessen von dem 2. bis 3. Lendenwirbel (nachdem das S Romanum nach außen-links umgeklappt wurde). Die größte Breite des Mesenterium, von derselben Stelle aus gemessen (nachdem der Dünndarm nach rechts-außen umgeklappt wurde), erreichte 65 mm. Infolge dieses breiten Mesocolons gewann das S Romanum, wie der untere Teil des Colon descendens, große Beweglichkeit, und ersteres lag mit seinem Hauptteil rechts von der Wirbelsäule, bildete daselbst eine Schleife, deren rechter Schenkel auf dem Coecum lag, und deckte dadurch letzteres teils zu.

Das Foramen Winslowii, Bursa omentalis und Omentum majus waren offen und ließen sich mit Leichtigkeit aufblasen. Das Omentum majus war kurz, erreichte kaum den Nabel. Vielleicht ist die Schrumpfung auf die lange Konservierung zurückzuführen. Was die Recessus betrifft, so habe ich nichts Abweichendes finden können. Sowohl der Recessus duodeno-jejunalis wie die Recessus ileo-coecales superior und inferior waren an den üblichen Stellen und normal tief. Eine Ausnahme davon machte der Recessus sigmoideus. Wenn man das S Romanum nach rechts-oben umschlägt, so erscheint dieser Recessus mit seiner Oeffnung nach unten, links von der Wirbelsäule. Er erstreckte sich weit nach oben und erreichte eine Tiefe von 12 mm. Die Leber war ziemlich groß und dick. Die Länge beider Lappen betrug 103 mm, die Breite des rechten Leberlappens 76 mm, des linken 86. Letzterer bog nach hinten-oben in einen fast quadratförmigen Fortsatz um. An der Oberfläche (Taf. XXIV, Fig. 12), sowohl rechts wie links, waren tiefe Längsfurchen zu sehen, die Folge der eingedrückten Rippen und des Brustbeins. Die Gallenblase war lang und ragte 11 mm weit vom unteren Leberrande nach abwärts. An der Oberfläche des rechten Leberlappens waren zwei Fissuren. Die eine lateral, etwa 3—4 mm lang, die zweite medial und bedeutend länger. Auf diese Weise erinnerte, wie ich glaube, der rechte Leberlappen an den von Ruge[1]) beschriebenen rechten Lappen von *Cebus capucinus*. Am linken Lappen waren keine Fissuren wahrnehmbar bei der Betrachtung von vorn. Im Gegenteil ist an seiner medialen Fläche eine tiefe, 15 mm lange Furche. Ob diese Furche für die Fissura lateralis sinistra, wie sie Ruge beim *Cebus capucinus* beschreibt, zu halten ist, lasse ich unentschieden. Auf der Hinterfläche der Leber ist der Lobus quadratus zwischen Gallenblase und Lig. falciforme gelegen (Taf. XXIV, Fig. 13). Die Lobi papillaris und caudatus sind nur durch eine seichte Einschnürung des Leberparenchyms voneinander zu scheiden. Zwischen Gallenblase und Lobus caudatus aber befindet sich noch ein Lappen der Lebersubstanz. Er ist scharf abgrenzbar durch zwei tiefe Fissuren, die in der Richtung zum lateralen Leberrand verlaufen. Auf dem linken Lappen sind nur zwei tiefe Fissuren zu unterscheiden, die aber keinen Leberlappen im Sinne dieses Wortes bilden. Die untere Hohlvene liegt im Leberparenchym, allseitig von demselben umgeben. Ueber die Lage der Hohlvene in der Menschen- und Affenleber schreibt Wiedersheim[2]) Folgendes: „Hierin liegt ein deutlicher pithekoider Charakter, insofern die Vene bei Halbaffen allseitig vom Leberparenchym umschlossen ist, ein Verhalten, welches zweifellos für die Primaten als ein ursprüngliches zu gelten hat. Sehr bemerkenswert ist, daß jenes pithekoide Verhalten der Hohlvenenlage noch während des Lebens beim Menschen allmählich ausgemerzt wird. Es ist nämlich nach dem 57. Jahre nicht mehr beobachtet worden.“ Wie schon erwähnt, war die Gallenblase auffallend groß, ihre Länge betrug 67 mm.

1) Ruge, Anleitung zu den Präparierübungen.
2) Wiedersheim, Der Bau des Menschen.

47*

© Biodiversity Heritage Library, http://www.biodiversitylibrary.org/; www.zobodat.at

Von den Nebennieren und Nieren läßt sich nicht viel sagen. Ihre Lage, ebenso wie die der Ureteren, Aorta abdominalis, Arteria und Vena iliacae communes war durchaus der des Europäers gleich. Die rechte Niere war etwas kürzer als die linke. Erstere maß in ihrer Länge 53, letztere 57 mm. Der Uterus (Taf. XXIV, Fig. 14) lag nicht genau in der Mitte des kleinen Beckens, sondern etwas mehr nach rechts. Er lag mit dem Fundus etwas nach vorn gebeugt, der Blase dicht an. Die Tuben verliefen an der Beckenwand unterhalb der Linea innominata und bogen an der Articulatio sacro-iliaca mit ihren Ostien um, so daß sie an das Os sacrum zu liegen kamen. Da aber, wie schon erwähnt, der Uterus mehr in der rechten Hälfte des kleinen Beckens lag, so war die Folge davon, daß das rechte Ostium tubae gerade in der Mitte des Kreuzbeins lag, während das linke Ostium tubae in derselben Höhe, aber näher zur Articulatio sacro-iliaca zu liegen kam. Dieser, wenn ich so sagen darf, „Verlagerung" des Uterus folgten auch die Eierstöcke. Das rechte Ovarium lag genau an der Articulatio sacro-iliaca, mit seinem oberen Ende etwas das Promontorium überragend; das linke Ovarium aber lag etwas tiefer und vor der Articulatio sacro-iliaca. Der Uterus war 26 mm lang. Den Hauptteil bildete der Cervix, während der Fundus kleiner und schmäler war. Letzerer war 9 mm lang und ebenso breit, während der Cervix 17 mm lang und 13—14 mm breit war. Auffallend war an dem Hererokinde die relativ lange Portio vaginalis uteri (7 mm), zweitens die Beschaffenheit der Muttermundlippen, sie waren nicht rund, wie gewöhnlich, sondern zackig. An der hinteren Lippe z. B. hat man deutlich 5—6 ziemlich tiefe Zacken unterscheiden können, an der vorderen nur 2—3. Der Muttermund war quer und offen.

Länge des Magens (von der Cardia bis zum Pylorus)	52 mm
„ „ „ (vom Fundus bis zum Pylorus)	66 „
„ „ Jejunum	1820 „
„ „ Ileum	1290 „
„ „ Dickdarmes	487 „
Milz	48 l.:31 br.
Leber	103:76 r.:86 l.
Dicke der Leber	37 mm
Gallenblase	67 „
Rechte Niere	53 „
Linke Niere	57 „
Rechte Nebenniere	32 „
Linke Nebenniere	38 „
Uterus	26 „
Rechtes Ovarium	18×6 „
Linkes Ovarium	18×7 „

Frommannsche Buchdruckerei (Hermann Pohle) in Jena. — 3431

© Biodiversity Heritage Library, http://www.biodiversitylibrary.org/; www.zobodat.at

Tafel XXIII.

Alle Figuren auf Taf. XXIII und XXIV stellen Teile eines Hererokindes dar.

Fig. 1. Rumpf von vorn.

m.st Musculus sterno cleido-mastoideus.
st.h Musc. sterno-hyoideus.
st.t Musc. sterno-thyreoideus.
d Musc. deltoides.
P Musc. pectoralis major.
p Musc. pectoralis minor.
st Musc. sternalis.
r Musc. rectus abdominis.
py Musc. pyramidalis.
o.e Musc. obliquus abdominis externus.
o.i Musc. obliquus abdominis internus.
b.i Musc. brachialis internus.

„ 2. Dorsalansicht des Rumpfes.

R Musc. rectus capitis posticus major.
r Musc. rectus capitis posticus minor.
o.s Musc. obliquus capitis superior.
o.i Musc. obliquus capitis inferior.
T Musc. trapezius.
L Musc. latissimus dorsi.
s.s Musc. serratus posticus superior.
si Musc. serratus posticus inferior.

© Biodiversity Heritage Library, http://www.biodiversitylibrary.org/; www.zobodat.at

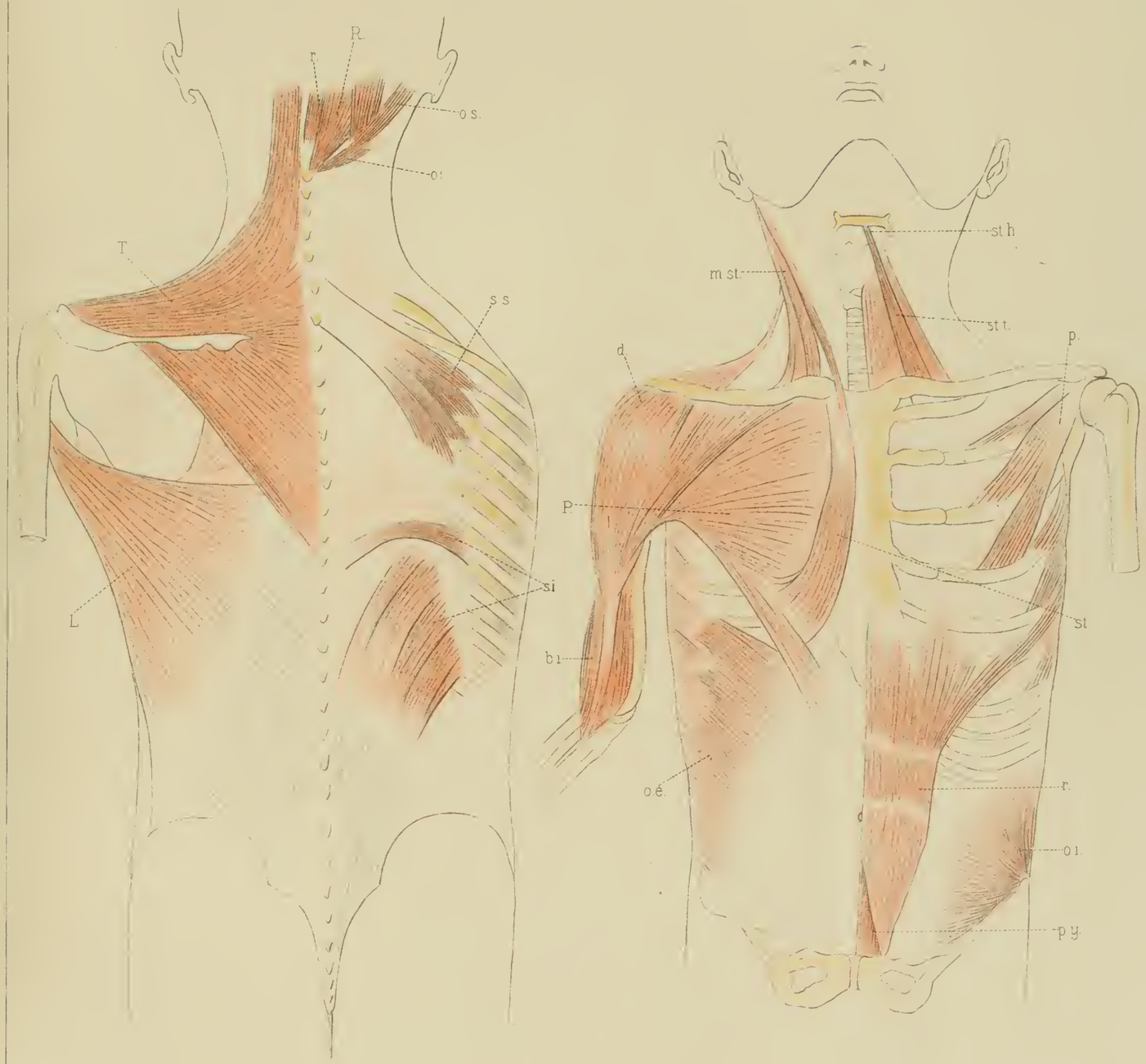

2. 1.

© Biodiversity Heritage Library, http://www.biodiversitylibrary.org/; www.zobodat.at

© Biodiversity Heritage Library, http://www.biodiversitylibrary.org/; www.zobodat.at

Tafel XXIV.

© Biodiversity Heritage Library, http://www.biodiversitylibrary.org/; www.zobodat.at

Tafel XXIV.

Fig. 3. Rechter Vorderarm, Beugefläche I.
f.c.s Flexor digitorum communis sublimis.
f.c.p Flexor digitorum communis profundus.
f.p.l Flexor pollicis longus.
p Musc. pronator quadratus.

„ 4. Rechter Vorderarm, Beugefläche II.
b.i Musc. brachialis internus.
p.t Pronator teres.
f.c.r Musc. flexor carpi radialis.
p.q Pronator quadratus.
i.v Musculi interossei volares.
i.d Musculi interossei dorsales.

„ 5. Rechter Vorderarm, Dorsalfläche.
e.c.r Extensores carpi radiales.
e.d.c Musc. extensor digitorum communis longus.
e.d.V Musc. extensor digiti V proprius.
a.b.I Musc. abductor pollicis longus.
e.I.b Musc. extensor pollicis brevis.

„ 6. Rechte Halsmuskeln.
st Sternocleido-mastoideus.
Sc Scalenus medius.
sc.p Scalenus posticus.
sc.m Scalenus minimus.

„ 7. Rechter Unterschenkel, Streckseite.
t.a Musc. tibialis anticus.
e.c Musc. extensor digitorum communis longus.

„ 8. Rechte Fußsohle.
Fl.b Musc. flexor hallucis brevis.
ad I Musc. adductor hallucis.

„ 9. Rechtes Bein, Beugefläche.
b Musc. biceps femoris.
g Musc. gastrocnemius.

„ 10. Linke Fußsohle mit der distalen Hälfte des Unterschenkels.
E.l Musc. flexor digitorum communis longus.
f.V Musc. flexor digiti V proprius.
t Musc. tibialis posticus.
q Musc. caroquadrata Sylvii.

„ 11. Magen von vorn.
c Cardia.
p Pylorus.

„ 12. Leber, von oben.
f.m Fissura dextra medialis.
f.l Fissura dextra lateralis.
g Gallenblase.

„ 13. Leber, von unten.
l.q Lobus quadratus.
l.p Lobus papillaris.
l.c Lobus caudatus.
f.s.m Fissura sinistra medialis.
f.s.l Fissura sinistra lateralis.
g Gallenblase.

„ 14. Innere weibliche Geschlechtsorgane von vorn.
U Uterus.
t Oviduct.
p.v Portio vaginalis uteri.
O Ovarium.

© Biodiversity Heritage Library, http://www.biodiversitylibrary.org/; www.zobodat.at

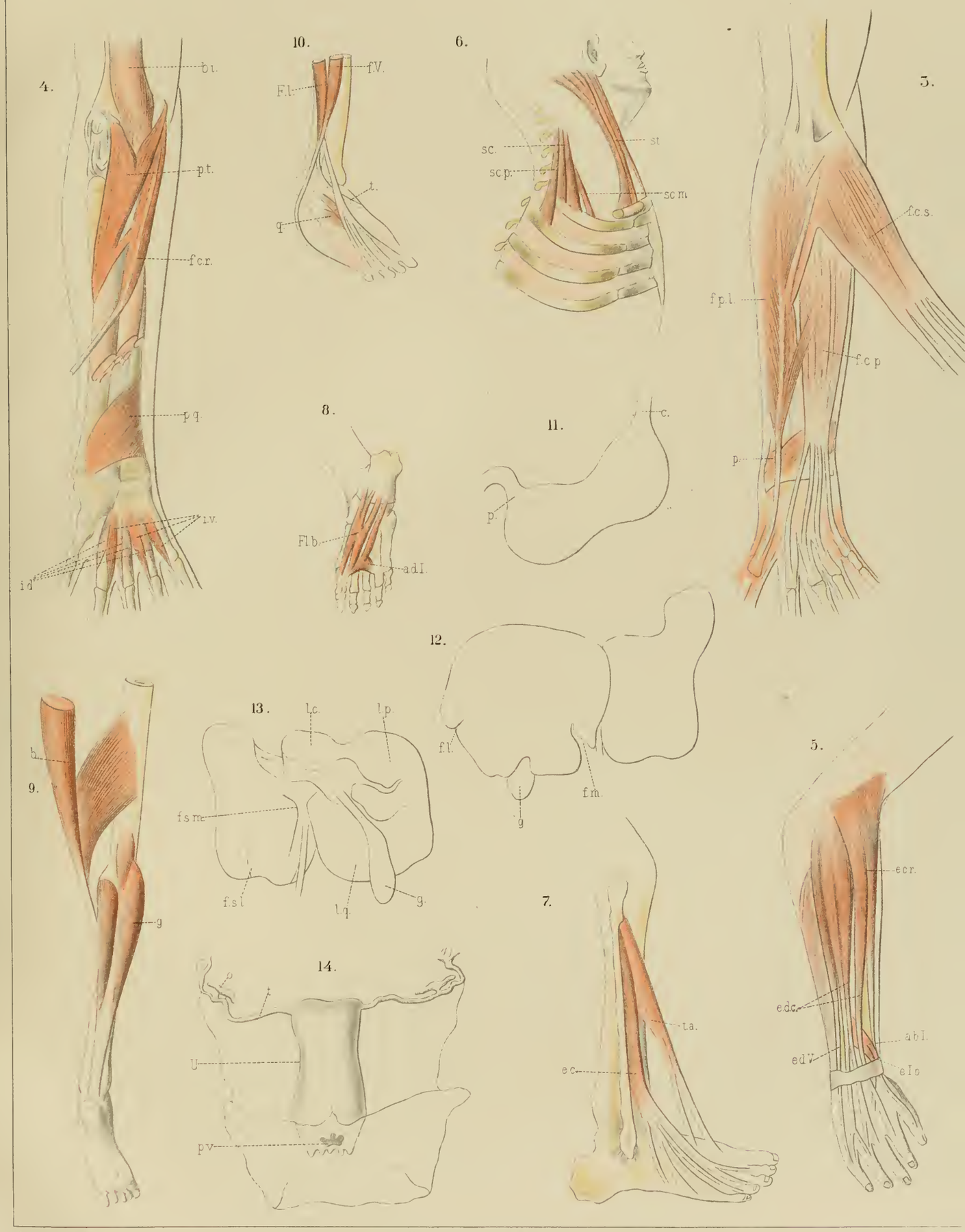

Groyssmann, del. Verlag von Gustav Fischer in Jena. Lith. Anst. v. A. Giltsch, Jena

ZOBODAT - www.zobodat.at

Zoologisch-Botanische Datenbank/Zoological-Botanical Database

Digitale Literatur/Digital Literature

Zeitschrift/Journal: Denkschriften der medicinisch-naturwissenschaftlichen Gesellschaft zu Jena

Jahr/Year: 1909

Band/Volume: 15

Autor(en)/Author(s): Groyssmann Elie

Artikel/Article: III. Das Muskelsystem eines Hererokindes mit Berücksichtigung der Innervation. 349-372