© Biodiversity Heritage Library, http://www.biodiversitylibrary.org/; www.zobodat.at

Schilddrüse, Thymus und sonstige Schlundspaltenderivate bei Echidna und ihre Beziehungen zu den gleichen Organen bei anderen Wirbelthieren.

Von

Professor Dr. F. Maurer,
Prosector in Heidelberg.

Mit Tafel XII—XIV und 4 Figuren im Text.

© Biodiversity Heritage Library, http://www.biodiversitylibrary.org/; www.zobodat.at

© Biodiversity Heritage Library, http://www.biodiversitylibrary.org/; www.zobodat.at

FEB 26 1900

Die Gruppe von Organen, welche mit der Aus- und Rückbildung des Kiemenspalten-Apparates der Wirbelthiere in seinem epithelialen Theil in Zusammenhang steht, ist dargestellt durch die Schilddrüse, die Thymus, den postbranchialen Körper, die Epithelkörperchen und die Carotidendrüse. Alle diese Organe sind in ihrer Phylogenese streng auseinanderzuhalten. Vergleichend-anatomische und besonders vergleichend-embryologische Forschungen haben zu diesem Ergebniss geführt.

Wie das Verhalten des Kiemenapparates zwei Gruppen der Wirbelthiere als 1) kiemenathmende und 2) unter Rückbildung der Kiemenathmung als lungenathmende unterscheiden liess, so hat man auch hinsichtlich jener mit dem Kiemenapparat in Beziehung stehenden epithelogenen Organe eine solche Unterscheidung festzuhalten. Wir sehen, dass bei kiemenathmenden Wirbelthieren, neben dem respiratorischen Kiemenapparat, nur Schilddrüse, Thymus und postbranchiale Körper zur Ausbildung kommen, während bei den lungenathmenden Formen unter Rückbildung des Kiemenapparates ausser jenen noch die Epithelkörperchen und die Carotidendrüse sich entwickeln.

Am lehrreichsten hierfür ist die Gruppe der urodelen Amphibien, welche in der Ontogenese die beiden Zustände zeigt. Während des Larvenlebens besteht ein respiratorischer Kiemenapparat, welcher zur Zeit der Metamorphose eine Rückbildung erfährt. Unter letzterem Vorgang bilden sich erst die Epithelkörperchen und die Carotidendrüse aus.

Zur Beurtheilung der diesbezüglichen Verhältnisse bei Säugethieren ist eine Kenntniss der Zustände bei niederen Wirbelthieren unerlässlich.

Bei Säugethieren sind die thatsächlichen Befunde, sowohl die Entwickelung, als auch die ausgebildeten Zustände, in den meisten Klassen genau bekannt geworden. Wenn hier noch eine Lücke besteht, so ist es die Gruppe der Monotremen. Soweit dies nach dem mir gütigst zur Verfügung gestellten Semon'schen Material von *Echidna* möglich ist, sollen im Folgenden die hier bestehenden Zustände geschildert werden.

Die Befunde dieser in vieler Beziehung so primitiven Säugethiergruppe bieten zugleich eine brauchbare Basis dar zur Beurtheilung der Verhältnisse bei Säugethieren im Allgemeinen, sowie zum Anschluss derselben an die niederen Wirbelthiere.

So zerfällt die folgende Arbeit in 4 Abschnitte:

1) Historischer Ueberblick, 2) Schilderung der Befunde bei *Echidna* und deren Zusammenfassung, 3) Vergleichung der Befunde bei *Echidna* mit den Zuständen höherer Säugethiere, und 4) Vergleichung der Befunde bei Säugethieren mit den Verhältnissen bei niederen Wirbelthieren.

© Biodiversity Heritage Library, http://www.biodiversitylibrary.org/; www.zobodat.at

I. Historischer Ueberblick.

Schilddrüse.

Für unsere Kenntniss der Schilddrüse waren von grundlegender Bedeutung die Abhandlungen von W. Müller (50 und 51) über die Entwickelung dieses Organs. Hier wurde zum ersten Mal bei Vertretern sämmtlicher Wirbelthierklassen die Entwickelung der Schilddrüse untersucht und daraufhin ihre phylogenetische Bedeutung klargestellt. Hatte man vorher den Fischen ein solches Organ überhaupt abgesprochen, so wurde es von Müller bei Cyclostomen und Selachiern nachgewiesen. Das Verhalten dieses Organs bei Cyclostomen gab Aufschluss über seine phylogenetische Ableitung. Die Schilddrüse dieser Formen ist homolog der Hypobranchialrinne der Tunicaten. Bei Batrachiern schilderte Müller zum ersten Mal genau die Entwickelung der Schilddrüse. Von amnioten Wirbelthieren hat Müller die unpaare Anlage der Schilddrüse beim Hühnchen zuerst nachgewiesen, von anderen Amnioten wurden nur ältere Embryonen untersucht, bei welchen das Organ schon von seinem Mutterboden abgelöst war, doch hat Müller im Hinblick auf die mediane unpaare Anordnung, welche das Organ hier bei allen in frühen Stadien untersuchten Formen zeigt, ihre Entwickelung aus unpaarer Anlage hervorgehoben. Später wurde die unpaare Anlage der Schilddrüse bei Säugethieren durch Kölliker (38) nachgewiesen und in seinem Lehrbuch über Entwickelungsgeschichte abgebildet.

Durch die Arbeiten von Wölfler (93) und Stieda (76) wurde für die Kenntniss der Schilddrüse ein Fortschritt angebahnt, indem für dies Organ bei Säugethieren speciell eine paarige Anlage beschrieben wurde. Doch sind diese Angaben zuerst werthvoll geworden durch die Abhandlung von Born (11). Die Ableitung einer paarigen Schilddrüsenanlage, von der ersten Kiemenspalte ausgehend, wie sie Wölfler von Kalb-, Schwein- und Kaninchenembryonen beschrieben hat, ist schon von Born widerlegt worden, der sich den Stieda'schen Schilderungen anschliesst, wonach die 4. Kiemenspalte in ihrem ventralen Theil die paarige Schilddrüsenanlage liefert.

Born's Verdienst ist, nachgewiesen zu haben, dass die Schilddrüse gewisser Säugethiere (Schwein, Schaf) aus zwei verschiedenen Anlagen hervorgeht: einer unpaaren vorderen, welche genau dem von W. Müller bei Fischen, Amphibien und Hühnchen beschriebenen Gebilde entspricht, dass ausserdem aber auch eine hintere paarige Anlage hinzukommt, welche der 4. Schlundspalte entstammt. Somit blieben die Angaben Müller's zu Recht bestehen, für die Säugethiere aber waren sie zu ergänzen. Die paarigen Anlagen, wie sie Stieda schilderte, sind nicht die einzigen Anlagen der Schilddrüse, sondern sie kommen zur vorderen unpaaren Anlage hinzu. Hierdurch stellen sich die Säugethiere hinsichtlich der Schilddrüse zu den niederen Wirbelthieren in einen Gegensatz. Von vielen späteren Autoren wurden die Born'schen Angaben hinsichtlich der Schilddrüse der Säugethiere und des Menschen im Wesentlichen bestätigt.

Die werthvollste Bestätigung der Born'schen Angaben erfolgte durch de Meuron (49), da derselbe zugleich zum ersten Mal zeigte, dass die hintere paarige Anlage der Säugethierschilddrüse auch bei niederen Wirbelthieren besteht, wenn sie auch nicht mit der vorderen unpaaren Anlage in Verbindung tritt.

Es sind dies die von de Meuron als glandes thyréoides accessoires bezeichneten Gebilde, welche van Bemmelen (7) zuerst bei Selachiern gefunden und als Suprapericardialkörper beschrieben hat. Sie wurden von mir (45) auch bei Amphibien gefunden und als postbranchiale Körper bezeichnet. Während

© Biodiversity Heritage Library, http://www.biodiversitylibrary.org/; www.zobodat.at

für die meisten höheren Säugethiere eine Vereinigung der lateralen Schilddrüsenanlagen mit der medianen beschrieben wird (His, 30, Born, 11, Prenant, 60 u. a.), ist eine Angabe von Symington (78) bedeutungsvoll, welcher bei *Bradypus tridactylus* die Schilddrüse eines ausgetragenen reifen Foetus, aus drei Lappen bestehend, schildert, einem kleineren medianen und zwei grösseren lateralen, die ganz von einander getrennt sind. Das Organ liegt hier im Bereich des Kehlkopfes, der mediane Lappen vor dem unteren Teil des Ringknorpels. Ich zweifle nicht daran, dass die seitlichen Lappen den postbranchialen Körpern entsprechen

Auch Verdun (86) hat neuerdings ebenso wie de Meuron die lateralen, hinteren Schilddrüsenanlagen als mit den postbranchialen Körpern identisch angegeben. Nach neueren Arbeiten (Prenant, Piersol, 59, Simon, 72 und 73, Verdun) spielt bei vielen Säugethieren der postbranchiale Körper keine Rolle beim Aufbau der fertigen Schilddrüse. Vielmehr wird auch der grösste Theil der seitlichen Lappen von der medianen vorderen Anlage ausgebildet. Bei einigen Säugethieren, so auch beim Menschen soll die hintere paarige Anlage der Schilddrüse, der postbranchiale Körper, sogar eine völlige Rückbildung erfahren (Verdun, 86).

Postbranchiale Körper.

Diese Bildungen sind bei vielen Wirbelthieren nachgewiesen worden. Sie fehlen bei Cyclostomen (Verdun) und Teleostiern (Maurer), dagegen bestehen sie in paariger Anordnung bei Seleachiern (van Bemmelen, 7). Bei Amphibien verhalten sie sich nach meinen Untersuchungen verschieden, insofern sie bei Anuren paarig, bei Urodelen unpaar, nur linksseitig auftreten. Miss Platt fand sie bei *Necturus* paarig. Bei Reptilien sind sie von van Bemmelen (8) und de Meuron (49) nur linksseitig gefunden worden, während ich sie bei der Eidechse zuweilen nur linksseitig, öfter aber auch paarig angelegt nachweisen konnte. Bei den Vögeln bestehen sie nach de Meuron und Verdun paarig. Bei Säugethieren sind sie ebenfalls stets paarig angelegt. van Bemmelen hält diese Gebilde für homolog einer hintersten Kiemenspalte und bezeichnet sie in Folge ihrer Lage bei Selachiern über dem vorderen Theil des Pericards als Suprapericardialkörper. Ich kann sie deshalb nicht für gleichwerthig einer Kiemenspalte halten, weil sie stets hinter der letzten Kiemenspalte liegen, einerlei ob eine grössere oder geringere Zahl solcher Spalten vor diesen Gebilden bestehen. Bei Selachiern sind 7, bei Amphibien 5, bei *Lacerta* 4 Spalten davor ausgebildet. In Folge dessen habe ich die Organe als postbranchiale Körper bezeichnet.

Ihren Bau betreffend bestehen sie aus Bläschen oder Schläuchen, welche mit einschichtigem Epithel ausgekleidet sind und in ihrem Lumen Flüssigkeit enthalten. Colloid findet sich bei niederen Wirbelthieren, nach meinen Befunden bei Amphibien und Reptilien niemals darin. Sie sind bei allen niederen Wirbelthieren stets selbständige Organe. Nur bei Säugethieren ändern sie ihr Verhalten nach zwei Richtungen. Erstens lagern sie sich der vorderen unpaaren Anlage der Schilddrüse von hinten und seitlich an und nehmen Theil an der Bildung ihrer seitlichen Lappen (Born, de Meuron und spätere Autoren), und zweitens bilden sie sich hier zu Colloid enthaltendem wahren Schilddrüsengewebe aus.

Thymus.

Die Thymus der Säugethiere war viel früher bekannt als dies Organ bei niederen Wirbelthieren. Von Kölliker (38) wurde zuerst ihre epitheliale Herkunft festgestellt, derart, dass sie sich durch Wucherung aus der epithelialen Auskleidung von Kiemenspalten entwickelt. Durch His (31) wurde der Sinus

© Biodiversity Heritage Library, http://www.biodiversitylibrary.org/; www.zobodat.at

praecervicalis hierfür in Anspruch genommen, wodurch ihre Elemente nicht nur vom Entoderm, sondern auch vom Ektoderm ableitbar werden.

Genauer bekannt wurden die Thymusbildungen niederer Wirbelthiere zuerst durch die Untersuchungen von Dohrn (15), der sie bei Selachiern als Wucherungen des Epithels der dorsalen Kiementaschen nachwies. Bei Teleostiern bilden sie sich nach meinen Beobachtungen (44) in gleicher Weise aus Ebenso fand ich (47) sie bei Amphibien. Nur bestehen hier eigenthümliche Unterschiede hinsichtlich der Zahl der Kiemenspalten, welche an der Thymusbildung theilnehmen. Bei Urodelen sind es noch alle Kiemenspalten, bei Anuren bloss die vorderen und dann die 2. Spalte allein, welche die bleibende Thymus ausbildet. Bei allen anamnien Wirbelthieren gehen die Thymusbildungen aus dorsalen Taschen der Kiemenspalten hervor. Bei Amnioten wird das schon bei Amphibien angedeutete Verhalten der Thymus beibehalten, d. h. wohl bei keiner Form betheiligen sich alle Kiemenspalten an der Bildung der Thymus, bei den verschiedenen Gruppen werden aber verschiedene Schlundspalten zur Thymusbildung herangezogen. Ueber Reptilien verdanken wir van Bemmelen (5, 8) die ersten genaueren Mittheilungen über die Thymus. Hier bestehen schon Verschiedenheiten in den einzelnen Gruppen.

So bildet sich die Thymus der Lacertilier von der 2. und 3. Schlundspalte aus, wie dies auch de Meuron beschrieben hat. Nach meinen Beobachtungen (48) tritt in früher embryonaler Zeit auch an der 1. Spalte eine rudimentäre Thymusknospe auf, welche aber früh rückgebildet wird und somit nicht am Aufbau der bleibenden Thymus theilnimmt.

Bei Schlangen bildet sich die Thymus nach van Bemmelen dagegen von der 4. und 5. Schlundspalte aus.[1]

Es besteht nun bei *Lacerta* ein Verhalten der Thymus, auf welches ich unlängst hinwies, und das mir von Bedeutung erscheint wegen der Zustände bei Säugethieren, die hier vorbereitet werden.

Während das Derivat der 2. Spalte bei *Lacerta* sich genau so verhält wie die Thymusbildungen der Anamnien (sie geht aus der dorsalen Tasche dieser Spalte hervor), bestehen an der 3. Spalte andere Verhältnisse. Hier geht die erste Bildung auch aus der dorsalen Tasche der Spalte hervor, dann greift die epitheliale Wucherung aber auf ventrale Theile dieser Spalte über, und es werden damit zum ersten Mal auch ventrale Abschnitte der Schlundspalten zur Thymusbildung in Anspruch genommen. Aehnlich scheint es sich nach van Bemmelen's Angaben bei den hinteren Thymusbildungen der Schlangen zu verhalten. van Bemmelen giebt an, dass die 4. und 5. Schlundspalte zur Thymus wird. Da er bei Eidechsen nur den Gipfel der 2. und 3. Schlundspalte, hier aber die ganzen Schlundspalten in Anspruch nimmt, so muss wohl besonders der ventrale Theil dieser Spalten hier mitwirken, denn die ganzen hinteren Schlundfalten zeigen bei Reptilien eine ventralwärts gerichtete Ausbildung, während dorsale Taschen fehlen.

Ueber die Thymus der Vögel verdanken wir die ersten genaueren Angaben de Meuron, dem sich van Bemmelen und unlängst Verdun anschlossen. Aus ihren Schilderungen ergiebt sich, dass die Thymus der Vögel aus der 3. und 4. Schlundspalte sich bildet. Den wesentlichsten Theil bildet die dorsale Tasche der 3. Spalte, die Wucherung der dorsalen Tasche der 4. Spalte ist schwächer ausgebildet. Es sind hiernach bei Vögeln wieder dorsale Theile der Schlundspalten, welche Thymuswucherungen hervorbringen.

Die Thymus der Säugethiere ist nach den Angaben der Autoren bei den verschiedenen Arten von ungleicher Herkunft. Nach Kölliker bildet sie sich beim Kaninchen aus der 2. Spalte, aber auch die 3. und vielleicht die 4. Spalte sollen daran theilnehmen. In den letzten Jahren wurde dies für die 2. und 3. Spalte von Piersol (59) und Verdun bestätigt. Stieda leitet sie bei Schwein und Schaf von der

© Biodiversity Heritage Library, http://www.biodiversitylibrary.org/; www.zobodat.at

3. Schlundspalte ab, als Wucherung des ventralen Theils der Spalte. Dieser Theil der Thymus scheint auch der constanteste zu sein. Wenigstens finde ich bei allen Autoren angegeben, dass diese Spalte immer bei der Thymusbildung betheiligt ist. Die STIEDA'schen Angaben wurden für das Schwein durch BORN und später nochmals durch FISCHELIS (116) bestätigt, so dass bei dieser Form sicher nur die 3. Spalte die Thymus bildet. Beim Schaf bildet sich nach DE MEURON die Thymus ebenfalls hauptsächlich aus der 3. Spalte. Doch lässt auch die 4. Spalte hier ein kleineres Thymusläppchen entstehen. Dasselbe Verhalten wird für das Dromedar und die Katze angegeben, während beim Maulwurf und beim Menschen die 3. Spalte allein die Thymus bildet. Ich beziehe mich hierin auf die neuesten Angaben, welche VERDUN in seiner umfassenden Arbeit (86) gegeben hat. Ueber Edentaten liegt eine Arbeit von SYMINGTON vor. Hier werden die Verhältnisse eines ausgetragenen Foetus von *Bradypus tridactylus* geschildert. Die Thymus besteht aus einer Cervicalportion, die einen eiförmigen Lappen, jederseits von dem lateraten Lappen der Schilddrüse, darstellt. Ferner besteht eine thoracale Portion, welche mit ihrer Hauptmasse der ventralen Fläche der grossen Gefässe und dem oberen Theil des Pericards angelagert ist. Dieser Thymuslappen sendet einen zarten Fortsatz nach oben (zum Hals). Er liegt vor der Luftröhre und reicht bis zu dem hinteren Ende des lateralen Schilddrüsenlappens.

Ueber die Thymus von Marsupialiern hat unlängst JOHNSTONE (35) eine Arbeit veröffentlicht. Dieselbe betrifft allerdings nicht die erste Entwickelung des Organs. Die späteren Zustände, die JOHNSTONE abbildet, erinnern in vieler Beziehung an die Befunde bei *Echidna*, doch ist die Deutung, welche JOHNSTONE giebt, für mich unbrauchbar. JOHNSTONE spricht Organe als Thymuslappen an, welche damit sicher nichts zu thun haben. Die Abbildungen 11, 12 und 13 auf Taf. XXXXI l. c. entstammen sicher nicht der Thymus, sondern wahrscheinlich der Schilddrüse, vielleicht auch dem postbranchialen Körper.

Ueber die Thymus der Cetaceen hat TURNER (82) Angaben gemacht. TURNER betont, dass bei Säugethieren vielfach ein inniger Zusammenhang zwischen den Cervicallappen der Thymus und den seitlichen Lappen der Schilddrüse besteht. (Bei *Phocaena communis* schildert TURNER einen nussgrossen, drüsigen Körper am oberen Ende des lateralen Schilddrüsenlappens, welchen er als accessorische Schilddrüse deutet, ohne mikroskopische Untersuchung. Hinsichtlich der Form und Anordnung der Thymus bei ausgebildeten Säugethieren möchte ich noch auf die Arbeit von AFANASSIEW (Arch. f. mikrosk. Anat., Bd. XIV) verweisen. Er unterscheidet einen Cervical- und einen Thoracaltheil der Thymus und giebt drei Zustände an: 1) bei gewissen Formen bestehen beide Abschnitte des Organs, und zwar a) vereinigt (Schwein, Schaf), b) getrennt von einander (Katze, Ratte); 2) bei anderen Formen besteht nur der Cervicaltheil (Meerschweinchen, Kalb); 3) endlich bei manchen Formen ist nur der Thoracaltheil entwickelt (Kaninchen, Mensch).

Ausser den grossen Lappen der Thymus wurden noch vielfach kleine Gebilde mit thymusartigem Bau beschrieben, welche nicht verwechselt werden dürfen mit den nachher zu besprechenden Epithelkörperchen. Der thymusartige Bau dieser Gebilde ist festgestellt durch adenoides Gewebe, zwischen dessen Elementen concentrische Körperchen nachweisbar sind. Auf ihre phylogenetische Bedeutung ist später einzugehen.

Die Carotidendrüse.

Ein solches Gebilde fehlt bei allen Fischen. Bei Amphibien tritt es zuerst auf.

Am frühesten war es bekannt bei Säugethieren, wo es in der Theilungsgabel des Stammes der Arteria carotis communis eingelagert ist. Hier stellt es ein kleines, sehr gefässreiches Körperchen dar, dessen Herkunft verschieden angegeben wurde. Während man es früher als Derivat des Epithels einer Kiemen-

© Biodiversity Heritage Library, http://www.biodiversitylibrary.org/; www.zobodat.at

spalte auffasste, wurde es von Kastschenko (37), Marchand, Paltauf (58) und Schaper (66) als eine Wucherung der Arterienwand, ohne Betheiligung epithelialer Theile geschildert. Noch heute gehen die Angaben über die Herkunft dieses Gebildes auseinander.

Dies Organ tritt bei Amphibien zuerst auf und zwar bei Anuren schon in früher Larvenperiode, bei Urodelen erst zur Zeit der Metamorphose. Bei Anuren habe ich seine epitheliale Herkunft beschrieben und abgebildet, sie steht ausser Zweifel. Das Gebilde geht hier aus einer epithelialen Knospe vom ventralen Ende der 2. Kiemenspalte hervor. Das Körperchen, welches van Bemmelen und später auch ich als Carotidendrüse der Eidechse aufgefasst haben, hat mit der Carotidendrüse der Amphibien, wie ich schon früher betonte, nichts zu thun, es ist dies vielmehr ein Epithelkörperchen der 3. Schlundspalte. Das gleiche Gebilde wurde auch von Fischelis (16) beim Schwein als Carotidendrüse bezeichnet.

Die Epithelkörperchen.

In der Umgebung der Schilddrüse und Thymus der Säugethiere sind schon lange kleine, drüsenförmige Körperchen bekannt (Remak 63, Kölliker), welche in ihrem Bau von jenen Organen verschieden, doch als Rudimente des Schlundspaltenapparates, und weil sie in nächster Beziehung zu einem jener Organe stehen, bald als Nebenschilddrüsen (gl. thyroidiennes, parathyreoideae), bald als kleine Thymusknötchen gedeutet wurden.

Es gelang mir zuerst bei Amphibien, die Herkunft der dicht bei der Schilddrüse gelegenen kleinen Gebilde genau festzustellen. Da sie bei Anuren sowohl als bei Urodelen aus ventralen Theilen des Epithels der 3. und 4. Kiemenspalten hervorgehen und zeitlebens einen eigenthümlich epithelioiden Bau zeigen, habe ich sie als Epithelkörperchen bezeichnet und bereits angegeben, dass sie die seither als Nebenschilddrüsen gedeuteten Gebilde darstellen (Morphol. Jahrb., Bd. XIII, p. 352). Meine Ausführungen ergaben, dass diese Organe neben der Schilddrüse und der Thymus etwas vollkommen Selbständiges darstellen. Sie setzen die Obliteration des respiratorischen Kiemenapparates voraus. Bei Reptilien (*Lacerta*) finden sich diese Gebilde ebenfalls (van Bemmelen), und ich habe kürzlich darauf hingewiesen, wie nicht nur von der 3., sondern auch von der 4. Schlundspalte ein solches Körperchen gebildet wird. Prenant (61) hat dies Gebilde der 3. Spalte bei *Anguis fragilis* ebenfalls beschrieben und abgebildet, er bezeichnet es als Glandule thymiforme. In meiner letzten Arbeit wies ich darauf hin, dass der Zusammenhang des Epithelkörperchens der 3. Spalte mit der Thymusbildung dieser Spalte sich als etwas in der frühzeitigen Obliteration der Schlundspalten Begründetes und Verständliches ergiebt.

Sandström, der die äusseren Körperchen zuerst genauer beschrieben hat und als constante Gebilde bei Hund, Pferd, Rind und Kaninchen, ebenso wie beim Menschen nachweisen konnte, hat sie als Glandulae parathyreoideae bezeichnet. Sie unterscheiden sich durch ihre Constanz und ihren Bau von den accessorischen Schilddrüsen, die inconstant in Zahl und Anordnung sind und jederzeit den gleichen Bau wie die Schilddrüse zeigen. Fischelis bezeichnet das Epithelkörperchen der 3. Spalte beim Schwein als Carotidendrüse (Arch. f. mikr. Anat., Bd. XXV, Taf. XIX, Fig. 24c).

Kohn (39) hat später bei Säugethieren diese Sandström'schen Körperchen ebenfalls beschrieben und darin Gebilde erkannt, welche den von mir bei Amphibien geschilderten Körperchen glichen. Kohn hat demgemäss auch meine Bezeichnung der „Epithelkörperchen" übernommen. Seitdem ist eine sehr reichhaltige Literatur entstanden, wodurch aber keine wesentliche Bereicherung unserer Erkenntniss gegeben

© Biodiversity Heritage Library, http://www.biodiversitylibrary.org/; www.zobodat.at

wurde. Ich verweise hierüber auf die Arbeiten von Kohn und Schaper. Verdun hat diese Gebilde zuerst ganz richtig umfassend behandelt und als glandules branchiales bezeichnet.

Kohn hat äussere und innere Epithelkörperchen unterschieden. Die äusseren liegen nach Kohn der äusseren Fläche der lateralen Schilddrüsenlappen an, die inneren liegen innen von der Schilddrüse und sind oft von Schilddrüsengewebe umschlossen. In Zusammenhang mit diesen äusseren und inneren Epithelkörperchen findet Kohn bei manchen Säugethieren kleine Gebilde von Thymusbau. Dieselben hat er entsprechend als äussere und innere Thymusläppchen beschrieben und abgebildet (l. c. Taf. XXIV, Fig. 4 [junge Katze] und Fig. 10 [Hund]). Aus Figur 2 (erwachsene Katze) ist ersichtlich, dass diese Thymusläppchen nicht ebenso constant sind wie die Epithelkörperchen, ein Umstand, auf den ich später zurückkomme.

Im Anschluss an die Arbeit von Sandström sind die Beobachtungen von Gley (18—26) zu erwähnen, der die Epithelkörperchen als „glandule thyroidienne" bezeichnete. Nach Exstirpation der Schilddrüse glaubte er nachweisen zu können, dass diese kleinen Gebilde eine compensatorische Vergrösserung erführen und durch Colloidbildung einen physiologischen Ersatz für die Schilddrüse bieten könnten. In neueren Arbeiten ist diese Annahme widerlegt worden (Blumreich und Jacoby, 10).

Symington schilderte unlängst die Glandulae parathyreoideae von *Bradypus tridactylus* derart, dass links zwei, ein äusseres und ein inneres, rechts nur eines, und zwar ein äusseres, vorhanden war. Die Anordnung fand Symington hier etwas anders als Kohn sie bei anderen Säugethieren schilderte, insofern das äussere mit der Thymus in Verbindung stand, während das innere dem lateralen Lappen der Schilddrüse eingelagert war. Diese Angaben Symington's sind mir von grosser Bedeutung, weil sie mit gewissen Zuständen von *Echidna* in Einklang zu bringen sind. Für die phylogenetische Bedeutung sind sie von grossem Interesse; doch davon später.

Auch bei *Phoca* sind die Glandulae parathyreoideae nachgewiesen worden, und zwar von Baber (3).

Aus den angeführten Thatsachen ergiebt sich, dass die Epithelkörperchen wohl bei allen Säugethieren constant vorkommende Bildungen sind, welche ihre Grundlage in den Epithelkörperchen der Amphibien haben. Wir werden sie also ebenso wie die vorher besprochenen Organe auch bei *Echidna* erwarten dürfen.

Ueber die Entwickelung der hier besprochenen Organe bei Monotremen ist meines Wissens nichts bekannt geworden. Auch die Angaben von den Verhältnissen beim erwachsenen Thier sind nur dürftig In der Dissertation von Bopp (Tübingen 1840) wird die Schilddrüse vom Schnabelthier als ein paariges Organ angegeben, ebenso von Stannius (69). Die Thymus wird von Simon (70) im ausgebildeten Zustande als ein unpaares Organ von ovaler Form von Aortenbogen und Carotiden geschildert, das nach seinem Schwund aus symmetrischen paarigen Resten bestehe. Auch die Angaben Owen's (57) sind ganz allgemeiner Art.

Im Anschluss an diese kurzen historischen Angaben gehe ich nun zur Schilderung der Befunde bei *Echidna* über. Dabei erscheint es mir nicht zweckmässig, die einzelnen Organe getrennt zu besprechen, sondern von jedem einzelnen Entwickelungsstadium den Befund sämmtlicher epithelialer Derivate des Schlundspaltenapparates zu schildern. Das Gesammtbild wird dadurch ein übersichtlicheres.

© Biodiversity Heritage Library, http://www.biodiversitylibrary.org/; www.zobodat.at

II. Befunde bei Echidna.

I. Der jüngste Embryo von *Echidna*, der mir zur Verfügung stand, ist der Embryo No. 40 der Semon'schen Serie. Die schräge Schnittführung durch den Kopfabschnitt lässt die Verhältnisse der Kopfdarmhöhle mit den Schlundspalten sehr klar erkennen. Auf Taf. XII, Fig. 1—4 gebe ich Darstellungen der einzelnen Spalten. Jede Figur ist aus mehreren Schnitten combinirt.

Figur 1 stellt die erste Schlundspalte dar, welche in diesem Stadium weit offen ist. Das Epithel, welches sie auskleidet, ist durchaus gleichartig, es zeigt nirgends besonders gewucherte Theile. Insbesondere fehlt eine dorsale Kiementasche. Auch eine ventrale Tasche besteht nicht, da diese Schlundspalte ventral ganz offen durchgebrochen ist.

Figur 2 zeigt den ventralen Theil der ersten Schlundspalte, ferner die zweite Schlundspalte in ihrer ganzen Ausdehnung und endlich die unpaare mediane Anlage der Schilddrüse. Die 2. Spalte ist ebenfalls nach aussen durchgebrochen und mündet durch einen weit offenen Kanal nach aussen. Sie zeigt die Andeutung einer dorsalen Schlundtasche, welche gegen die Aortenwurzel emporragt. Bei weiterer Ausbildung dorsalwärts würde sie sich zwischen die Aortenwurzel und die Vena jugularis hinein erstrecken. Die ventrale Tasche reicht weit herab. Das Epithel, welches diese ganze Schlundspalte auskleidet, zeigt ebenso wie an der 1. Spalte ein durchaus gleichartiges Verhalten als mehrschichtiges cubisches Epithel, nirgends besteht eine stärkere Wucherungstendenz; eine solche fehlt auch sowohl an der dorsalen wie an der ventralen Schlundtasche.

Auf diesem Schnitte erkennt man auch die erste Anlage der Schilddrüse. In der Medianlinie senkt sich die ventrale Wandung der epithelialen Auskleidung der Kopfdarmhöhle weit ventralwärts herab und am ventralen Ende dieser Einsenkung befindet sich eine compacte Zellenmasse, welche dies Ende kolbenförmig verdickt erscheinen lässt. In dieser Zellenmasse haben wir, wie eine Vergleichung mit älteren Stadien ergiebt, die unpaare Anlage der Schilddrüse vor uns. Sie stimmt hinsichtlich ihrer Anordnung vollkommen überein mit der Anlage dieses Organs, wie es nicht nur bei allen niederen Wirbelthieren, sondern auch bei Säugethieren vielfach beschrieben wurde. Die Anlage liegt gerade vor dem ventralen Ende der Hyoidbogen. Mit *art.* bezeichnet ist der erste Arterienbogen, welcher im Hyoidbogen verläuft. Dieses Gefäss ist die auch bei niederen Wirbelthieren bestehende Arteria hyomandibularis, welche den ersten Gefässbogen darstellt. Sie ist das Gefäss, welches aus der vorderen gabeligen Theilung des gerade gebildeten Endocardialschlauches hervorgeht. Wenige Schnitte hinter den der Figur 2 entsprechenden Querschnitten folgt das vordere unpaare Ende des Herzschlauches, so dass die Schilddrüsenanlage ebenso wie bei niederen Wirbelthieren in die vordere Theilungsgabel des Herzschlauches hereinragt.

Hinsichtlich des Baues dieser ersten Schilddrüsenanlage weise ich darauf hin, dass ein Unterschied gegenüber dem Verhalten bei Knochenfischen, Amphibien und Reptilien besteht. Bei letzteren bleibt das Epithel gleichartig, und die Anlage stellt nach ihrer Ablösung vom Mutterboden ein mit Lumen versehenes und mit Cylinderepithel ausgekleidetes Bläschen dar. Erst an diesem kommt es dann zu weiteren Wucherungsvorgängen. Hier bei *Echidna* wuchern die Epithelzellen von vorn herein so reichlich, dass kein Bläschen, sondern eine kugelige compacte Zellenmasse sich von der Schlundwand ablöst. Der Mutterboden wird aber hier wie dort durch das Epithel der ventralen Wand der Kopfdarmhöhle dargestellt.

© Biodiversity Heritage Library, http://www.biodiversitylibrary.org/; www.zobodat.at

Die dritte Schlundspalte (Taf. XII, Fig. 3) zeigt zwar das Epithel der entodermalen Schlundtasche mit dem Epithel der ektodermalen Kiemenfurche in Verbindung getreten, doch besteht keine offene Spalte. Die entodermale Schlundtasche besitzt ein sehr weites Lumen. Man erkennt an ihr eine wenig ausgebildete dorsale Tasche und eine weit herabreichende ventrale Tasche. Auch an dieser ganzen Schlundtasche ist das auskleidende Epithel gleichartig, zeigt nirgends Wucherungszonen.

Die vierte Schlundspalte (Fig. 4) ist noch weniger weit fortgeschritten als die 3., insofern eine Verbindung der entodermalen Schlundtasche mit dem Epithel der ektodermalen Kiemenfurche noch nicht besteht. Die dem Sinus praecervicalis von His entsprechende ektodermale Einsenkung ist auf Figur 4 zu erkennen. An der entodermalen 4. Schlundtasche fehlt eine dorsale Tasche gänzlich. Eine ventrale Schlundtasche ist in gleicher Form, aber nicht so stark ausgebildet, wie an der 3. Spalte. Auch die 4. Spalte besitzt eine gleichartige epitheliale Auskleidung. Von Bedeutung ist eine kleine medialwärts gerichtete Ausbuchtung der medialen Wandung dieser Tasche unmittelbar ventral unter der Abgangsstelle derselben vom Schlundrohr. Diese Ausbuchtung hat halbkugelige Form, und das Epithel ihrer Wandung weicht in keiner Weise vom angrenzenden Schlundtaschenepithel ab, in welches es continuirlich übergeht. In diesem kleinen unansehnlichen Gebilde (Fig. 4 *p*) haben wir die Anlage des postbranchialen Körpers vor uns, wie eine Vergleichung mit späteren Stadien ergiebt.

Fassen wir den Befund dieses ersten Stadiums zusammen, so bestehen hier die Anlagen von 4 Schlundspalten. Die beiden ersten sind nach aussen durchgebrochene offene Spalten, die 3. Schlundfalte steht zwar mit dem Ektoderm in Verbindung, ist aber noch keine offene Spalte, und die 4. Schlundtasche hat das Ektoderm noch nicht erreicht. Bemerkenswerth ist die sehr schwache Ausbildung dorsaler Schlundtaschen, von welchen ganz geringe Andeutungen an der 2. und 3. Schlundspalte zu erkennen sind. An der 1. und 4. fehlen sie ganz. Darin prägt sich ein Unterschied gegenüber dem Verhalten bei allen niederen Wirbelthieren aus, der gerade für die hier zu behandelnden Fragen von Bedeutung ist, weil die Bildung der Thymus dadurch sehr wesentlich beeinflusst wird. Von einer Thymusanlage ist hier noch an keiner Schlundspalte etwas zu erkennen. Es besteht nur die Anlage der Schilddrüse als unpaare Bildung in der gleichen Anordnung wie bei allen niederen Wirbelthieren. Sie ist noch in Zusammenhang mit ihrem Mutterboden, dem Epithel der ventralen Wand der Kopfdarmhöhle in der Mittellinie im Bereiche der Hyoidbogen. Ausserdem besteht schon die Anlage des postbranchialen Körpers in paariger Anordnung. Diese Anlage ist von der Schlundwand auf die mediale Wandung der 4. Schlundtasche gerückt, wodurch ein Unterschied gegenüber dem Verhalten bei niederen Wirbelthieren geboten ist, auf dessen Bedeutung später einzugehen bleibt.

II. Ein späteres Stadium, welches der Embryo No. 41 der Semon'schen Serie darbietet, zeigt die Schlundspalten weiter gebildet. Die 3 ersten sind weit offene Spalten, die 4. zeigt die Anlage des postbranchialen Körpers weiter ausgebildet. Zur Darstellung dieses Befundes ist Taf. XII, Fig. 5 ausgeführt. Auf dem Querschnitt erkennt man unter dem Gehörbläschen den Hyoidbogen, medial von diesem den 3. und 4. Schlundbogen mit ihren Arterienbogen. Im 4. Bogen liegt der Querschnitt der späteren Aorta. Medial von diesem Bogen folgt die 4. Schlundtasche. Der medialen Wand dieser Tasche ist der postbranchiale Körper als eine längliche Bläschenbildung angeschlossen, welche sich durch 5 Schnitte erstreckt. Das Lumen der 4. Tasche setzt sich durch den Stiel offen in das Lumen jenes Bläschens fort. Ventral unter diesem Bläschen resp. medial davon liegt erst der Querschnitt des Pulmonalarterienbogens. Es liegt also zwischen der 4. Schlundtasche und jenem Bläschen kein Arterienbogen enthaltender Kiemenbogen. Somit dürfen wir das Bläschen, welches die Anlage des postbranchialen Körpers darstellt, auch nicht einer Schlundtasche homolog erklären.

© Biodiversity Heritage Library, http://www.biodiversitylibrary.org/; www.zobodat.at

Die Anlage der Schilddrüse ist in diesem Stadium voluminöser geworden. Sie liegt an der gleichen Stelle wie im vorigen Stadium, stellt eine compacte Zellenmasse mit quer-ovalem Querschnitt dar. Sie steht durch einen dünnen epithelialen Stiel noch mit dem Epithel der ventralen Schlundwand in Zusammenhang.

Von einer Anlage der Thymus ist auch in diesem Stadium noch nichts nachweisbar, ebensowenig von den Epithelkörperchen.

Der Befund dieses Stadiums zeigt deutlicher als das erste Stadium die Anlage des postbranchialen Körpers und dessen Beziehung zur 4. Schlundtasche.

III. Das nächstdem zu besprechende Stadium ist durch den Embryo 42 der SEMON'schen Serie dargestellt. Taf. XII, Figg. 6, 7 und 8 zeigen die uns interessirenden Verhältnisse. Figur 6 ist ein leicht schräg gelegter Querschnitt im Bereich der 2. und 3. Schlundspalte. Man erkennt, dass die Spalten bereits geschlossen sind, wenn auch epitheliale Stränge vom Schlundrohr bis zum Ektoderm hin verlaufen. In der Medianlinie ist gerade der Eingang in die Luftwege getroffen, lateralwärts erkennt man eine kleine bläschenförmige Erweiterung des Schlundlumens. Dieselbe stellt den dorsalen Theil der 3. Schlundspalte dar. Dann folgt lateral davon die 2. Schlundtasche, welche sich als compacter Zellenstrang ventralwärts weit heraberstreckt. In der Fortsetzung seines ventralen Endes liegt ein kleines, eiförmiges Gebilde, aus rundlichen Zellen bestehend. Diese kleine Bildung ist darum sehr wichtig, weil sie in eine Arteriengabel eingelagert ist. Es zweigt sich hier nach oben der 3. Arterienbogen seitlich ab, der den späteren Stamm der Carotis interna darstellt. Die Arteriengabel entspricht also der späteren Theilung des Stammes der Arteria carotis communis in die Carotis externa und interna. Spätere Stadien werden uns zeigen, dass hier wie bei höheren Säugethieren ein kleines kugeliges, drüsenartiges Gebilde eingelagert ist, die Carotidendrüse von *Echidna*. Ich habe mich an der hier vorliegenden Serie nicht mit voller Sicherheit überzeugen können, dass diese kleine eiförmige Bildung wirklich mit dem Epithel der 2. Schlundspalte in Verbindung steht, ebensowenig aber macht sie den Eindruck einer Wucherung der Gefässwand. Wenn sie von einer Schlundspalte abstammt, kann dies nur die zweite sein, denn die Derivate der 3. und 4. Spalte sind dahinter mit grösster Deutlichkeit erkennbar und abgrenzbar. Auf früheren Stadien war eine Anlage der Carotidendrüse nicht nachzuweisen.

Figur 7 zeigt an einem weiter hinten gelegenen Schnitt die 2., 3. und 4. Schlundtasche, den postbranchialen Körper und die Anlage der Schilddrüse. Die 2. Schlundspalte besteht aus zusammengeschlossenen, blass gefärbten Epithellamellen, welche mit dem Ektoderm in Verbindung stehen. Die 3. Schlundtasche zeigt an ihrem dorsalen Ende eine kugelige, bläschenförmige Erweiterung, die nach Vergleichung mit Figur 6 mit dem Epithel des Schlundrohrs zusammenhängt. Von diesem bläschenförmigen Abschnitt aus erstreckt sich die 3. Tasche ventralwärts weit herab. Ihr ventrales Ende stellt einen leicht gekrümmten, verdickten Schlauch dar, welcher noch das Lumen der Schlundtasche enthält. Seine epitheliale Wandung ist wenig verdickt, besteht aus sehr intensiv gefärbten, rundlichen Zellen. Zwischen dieser Schlundtasche und der 4. liegt der Querschnitt des 4. Arterienbogens.

Die 4. Schlundtasche stellt hier einen schräg gestellten, kurzen Schlauch dar mit deutlichem Lumen und gleichmässig ausgebildetem Epithel. Medial davon, und parallel damit verlaufend, liegt ein ähnlicher Schlauch, der postbranchiale Körper. In der Medianlinie liegt ventral von dem kleinen Schlundquerschnitt der Querschnitt der Kehlkopfanlage und ventral darunter die unpaare Anlage der Schilddrüse. Letztere ist vom Schlundepithel ganz abgelöst und stellt ein compactes Gebilde dar, in welchem ein feines, einen queren Spalt darstellendes Lumen sich ausgebildet hat. Die epithelogene Zellenmasse, welche den Spalt umgiebt und die Masse des Organs bildet, besteht aus gleichartigen, rundlichen Elementen, welche sehr intensiv gefärbt sind und sich demnach in reger Vermehrurg befinden. Die Einlagerung der Schilddrüsenanlage in die vordere Theilungsgabel des Herzschlauches ist auf Figur 7 ersichtlich.

© Biodiversity Heritage Library, http://www.biodiversitylibrary.org/; www.zobodat.at

Taf. XII, Fig. 8 zeigt auf der linken Seite der Figur ausser einem Theil der 2. und 3. Schlundtasche die 4. Schlundtasche und den postbranchialen Körper in ihrem Zusammenhang mit dem Schlundrohr. Der postbranchiale Körper erscheint hier als eine Ausstülpung der Schlundwand selbst, medial von der 4. Schlundtasche. Diese Verschiebung, die er nach Vergleichung mit Figur 4 und 5 erfahren hat, ist so zu verstehen, dass ein Theil der 4. Schlundtasche der früheren Stadien in die Bildung der Schlundwand hineingezogen wurde. Die rechte Seite der Figur zeigt die Theile der 3. und 4. Schlundtasche, sowie den postbranchialen Körper ebenso wie auf Figur 7 der anderen Körperhälfte. Der letztere stellt sich demnach als eine paarige Bildung dar. Die Aehnlichkeit mit dem Verhalten des postbranchialen Körpers im entsprechenden Stadium bei der Eidechse ist eine sehr grosse.

Die Verhältnisse dieses Stadiums zusammenfassend, finden wir die unpaare Anlage der Schilddrüse vom Schlundrohr abgeschnürt, ihr Lumen ist ein feiner, quergestellter Schlitz, ihre Wandung besteht aus reichlichen Zellenmassen, zwischen welche von der Oberfläche her Bindegewebe eindringt. Sie liegt in der vorderen Theilungsgabel des Herzschlauches. Von der 2.—4. Kiemenspalte ist hervorzuheben, dass alle drei ventralwärts gerichtete Schläuche bilden, die mit dem Darmlumen noch offen communiciren, dagegen mit dem Ektoderm nur durch compacte, epitheliale Stränge in Zusammenhang stehen. Im Bereich der 2. Spalte, und zwar an deren ventralem Ende ist zum ersten Male die Anlage der Carotidendrüse erkennbar. Dieselbe ist als kleines eiförmiges, compactes Körperchen in der Arteriengabel, welche der späteren Theilungsgabel der Carotis communis in die Carotis externa und interna entspricht, eingelagert. Seinem Bau nach macht das Gebilde einen epithelogenen Eindruck, doch war sein Zusammenhang mit dem Epithel der 2. Spalte nicht mit Sicherheit nachweisbar. An der 3. Spalte hebt sich ein dorsales Bläschen ab von dem ventralwärs herabverlaufenden Schlauch. Diese beiden Theile der 3. Spalte sind die Anlage von zwei verschiedenen Organen. Sie stehen hier naturgemäss in continuirlichem Zusammenhang. Das dorsale Bläschen ist die Anlage des Epithelkörperchens der 3. Spalte, und der ventrale Theil stellt die Anlage der späteren Thymus von *Echidna* dar. In diesem Stadium ist in ihrem Bau die ventrale Tasche der 2., 3. und 4. Spalte noch nicht von einander verschieden. Die 3. Spalte ist noch nicht stärker ausgebildet als die 2. und 4. Der postbranchiale Körper zeigt eine grössere Unabhängigkeit von der 4. Spalte als im vorigen Stadium. Er erscheint jetzt als paarige Ausstülpung der ventralen Schlundwand hinter der 4. Spalte. Dass er jetzt vom Schlundrohr und nicht mehr von der 4. Spalte ausgeht, ist wohl in Wachsthumsvorgängen der ganzen Schlundregion begründet.

Zu beachten ist, dass zwischen 4. Schlundspalte und postbranchialem Körper ein Arterienbogen nicht eingelagert ist. Zwischen den vorderen Schlundspalten liegt stets ein solcher auf jeder Seite. Hier hinten besteht kein solcher. Dadurch wird die Beziehung des postbranchialen Körpers zur 4. Schlundspalte eine nähere, ganz ebenso wie bei der Eidechse und Urodelen.

IV. Ein späterer Zustand wird uns durch einen Embryo der Semon'schen Serie dargestellt, der „älter als No. 43" bezeichnet ist. Seine grösste Länge beträgt 6,1 mm, der Kopf ist 4,4 mm lang. Trotzdem der Conservirungszustand als schlecht angegeben ist, lassen sich die uns hier beschäftigenden Organe zum Theil gut erkennen. Ich gebe sie auf Taf. XII, Figg. 9—11 wieder. Von der ersten Schlundspalte sehe ich ab, sie hat im Dienste des Gehörorgans eine specielle Ausbildung erfahren, auf die ich hier nicht eingehen will. Der mit Sicherheit erkennbare Rest der 2. Schlundspalte ist auf Figur 9 abgebildet. Sie stellt eine vom Schlundrohr lateralwärts verlaufende, strangförmige Bildung dar, von epithelialem Bau. Das laterale Ende dieses Stranges geht in eine kleine bläschenförmige Erweiterung über, mit welcher dieses Gebilde abschliesst. Es hat sich hier somit erstens der Zusammenhang mit dem Ektoderm gelöst, und zweitens besteht keine

© Biodiversity Heritage Library, http://www.biodiversitylibrary.org/; www.zobodat.at

ventralwärts herabreichende Tasche mehr. Hinsichtlich des Baues dieses Restes der 2. Schlundspalte ist zu erkennen, dass ihre Zellen blasser gefärbt sind als das Epithel des Schlundrohrs, und dass dieselben etwas Pigment enthalten. Leider konnte ich in Folge des wenig guten Conservirungszustandes die Anlage der Carotidendrüse nicht nachweisen, weil die Arterien nicht mit Sicherheit unterscheidbar waren. Bei älteren gut conservirten Exemplaren werde ich in dieser Beziehung erst wieder eine Anknüpfung an das vorige Stadium finden.

Von grosser Bedeutung ist das Verhalten der 3. Schlundspalte in diesem Stadium. Figur 10 stellt diesen Theil, aus 6 Schnitten combinirt, im Querschnittbilde dar.

Das Schlundrohr hat hier einen sichelförmigen Querschnitt mit dorsaler Convexität. Von seiner ventralen Wand senkt sich in der Mittellinie der Aditus laryngis ventralwärts herab. Von dem Schlundrohr geht jederseits ein blass gefärbter epithelialer, compacter Zellenstrang, lateralwärts und leicht ventralwärts verlaufend, ab. Dieser Strang setzt sich fort in die epithelialen Theile der 3. Schlundtasche, die hier in starker Wucherung begriffen sind. Sie bilden einen schräg von dorsal- und lateral- nach ventral- und medialwärts verlaufenden Schlauch, der ein kleines Lumen enthält. Dadurch, dass der genannte blasse Epithelstrang sich an die mediale Seite dieses Schlauches ansetzt, wird ein kleiner dorsaler und ein lang ausgezogener ventraler Theil dieses Schlauches unterscheidbar. Der dorsale Theil besitzt eine grössere Dicke, während der ventrale schlank ausgezogen ist. Dadurch erhält der Schlauch eine conische Form, ventralwärts sich verjüngend. Aus diesem Schlauch geht die Thymus von *Echidna* hervor. In einem Complex von Zellen, der im dorsalen Theil liegt, ist die Anlage des Epithelkörperchens der 3. Spalte enthalten. Dasselbe ist aber jetzt noch in keiner Weise abgrenzbar, das Gewebe dieses ganzen Spaltenrestes ist vielmehr gleichartig und besteht aus kleinen rundlichen indifferenten Zellen, die alle aus dem Epithel der Schlundspalte hervorgingen.

Die beiderseitigen Reste der 3. Spalte nähern sich mit ihren ventralen Enden der Mittellinie. Hier liegt zwischen ihnen, ventral vom Aditus laryngis die unpare Anlage der Schilddrüse. Sie ist gegenüber dem früheren Stadium nur voluminöser geworden. Der spaltförmige Rest des primitiven Lumens ist noch zu erkennen.

Hinter der 3. Spalte findet man die Reste der 4. Schlundspalte und die Anlage des postbranchialen Körpers in dem auf Figur 11 dargestellten Zustande. Auf der rechten Seite der Abbildung erkennt man, dass die beiden Gebilde noch mit dem Schlundrohr in Verbindung stehen. Lateral liegt der Rest der 4. Spalte. Er ist von viel geringerem Volum als die Reste der 3. Spalte und stellt einen kleinen birnförmigen compacten Körper dar, welcher, mit schlankem Stiel vom Schlundrohr ausgehend, sich ventralwärts herabkrümmt, mit lateralwärts gerichteter Convexität. Der Querschnitt des Schlundrohrs ist gerade wie im Bereich der 3. Spalte ein sichelförmiger Spalt dorsalwärts convex, und die Abgangsstelle des Restes der 4. Schlundspalte findet sich genau wie die der 3. Spalte nahe dem lateralen und ventralen Ende des Schlundquerschnittes an dessen lateraler Seite. Seinem Bau nach ist von dem epithelialen Rest der 4. Schlundspalte hervorzuheben, dass ein Lumen nicht mehr besteht und dass die intensiv gefärbten Elemente kleine rundliche Zellen sind, indifferenten lymphatischen Zellen gleichend, aber epithelialer Herkunft.

Medial von diesem Rest der 4. Spalte liegt der postbranchiale Körper. Er verhält sich ganz anders als der Rest der 4. Spalte. Er stellt ein grosses, kugeliges Bläschen dar mit weitem Lumen und mehrschichtig epithelialer Wandung. Das Gebilde steht noch durch einen compacten, epithelialen Stiel mit dem Schlundrohr in Verbindung. Sein Lumen communicirt nicht mehr mit dem Lumen des Schlundes. Auf der linken Seite der Figur 11 erkennt man den Rest der 4. Schlundspalte und den postbranchialen Körper ohne Zusammenhang mit dem Schlundrohr in ihrer gegenseitigen Lagebeziehung. Der postbranchiale

© Biodiversity Heritage Library, http://www.biodiversitylibrary.org/; www.zobodat.at

Körper liegt in der gleichen Beziehung zur 4. Spalte, wie diese zur 3., d. h. etwas hinter ihr. Doch ist die Beziehung eine innigere, weil kein Arterienbogen dazwischen liegt.

Auf der Figur 11 ist ferner noch die unpaare Anlage der Schilddrüse und das ventrale Ende der Thymusanlage der 3. Schlundspalte erkennbar. Letztere erstreckt sich ganz nahe ans Pericard herab.

Zusammenfassung: In diesem Stadium ist der Zusammenhang der Schlundtaschen mit dem Ektoderm ganz gelöst, dagegen besteht noch der Zusammenhang mit dem Schlundrohr. Ein solcher ist aber bloss noch durch solide, epitheliale Zellenstränge hergestellt. An den Resten der 2., 3. und 4. Schlundtasche hat sich ein ungleichartiges Verhalten herausgebildet, das auch später von Bedeutung bleibt. Der epitheliale Rest der 2. Spalte ist sehr gering und zeigt keine Wucherungstendenz seiner Elemente. Wir werden später sehen, dass dieser Rest sich gänzlich rückbildet und die 2. Schlundtasche keine Derivate hinterlässt. Die 3. Schlundtasche ist bedeutend gewuchert, überwiegt bei weitem alle anderen Schlundtaschenreste. Ihre stärkste Wachsthumstendenz ist ventralwärts gerichtet. Dass in ihr die Anlage der Thymus und in dorsalen Theilen die Anlage eines Epithelkörperchens enthalten ist, lässt sich noch nicht mit Sicherheit erkennen, ergiebt aber die Vergleichung mit älteren Stadien. Die 4. Schlundtasche hinterlässt in diesem Stadium einen kleineren Rest, wir sehen später aus ihm ebenfalls ein Epithelkörperchen hervorgehen, dagegen nimmt diese Spalte nicht Theil an der Bildung der Thymus. Hinter der 4. Schlundtasche findet sich der postbranchiale Körper. Er ist viel stärker gewachsen als der Rest der 4. Tasche und stellt ein kugeliges Epithelbläschen dar, das nur durch einen compacten Stiel mit dem Schlundrohr in Verbindung steht.

Die unpaare Anlage der Schilddrüse hat keine hervortretende Weiterbildung erfahren.

V. Ein späteres Stadium ist durch den Embryo 44 der Semon'schen Serie dargestellt. Im Allgemeinen ist hier zu bemerken, dass das Herz in der Brusthöhle liegt. Diesem Organe folgend, sind Schilddrüsenanlage und die aus der 3. Schlundspalte hervorgehende Thymus ebenfalls nach hinten gerückt. Auch der Rest der 4. Schlundtasche ist dadurch beeinflusst und hat eine Verlagerung nach hinten erfahren. Am wenigsten ist der postbranchiale Körper in Mitleidenschaft gezogen, so dass derselbe sogar vor den anderen Derivaten der Schlundspalten gefunden wird. Eine Verlagerung der Derivate der Schlundspalten nach hinten kann naturgemäss erst eintreten, nachdem sich die epithelialen Reste der Spalten gänzlich vom Schlundrohr abgelöst haben. Das ist beim Embryo 44 geschehen.

Taf. XIII, Figg. 12, 13 und 14 stellen die hier zu besprechenden Verhältnisse dar.

Von den uns interessirenden Organen ist die Carotidendrüse das zu vorderst in der Querschnittserie erscheinende Gebilde (vergl. Fig. 12). Der Schnitt liegt unmittelbar hinter dem Aditus laryngis. Ueber dem Querschnitt der Larynxanlage liegt der nach oben convexe, sichelförmige Querschnitt des Schlundrohrs. Zu beiden Seiten von dessen lateral-ventralem Ende liegt die Theilungsgabel der Carotis communis in die Carotis externa und interna, erstere ventral, letztere dorsal angeordnet. Gerade in dieser Gabel, auf dem Schnitt also zwischen beiden Gefässen liegt die Anlage der Carotidendrüse. Sie ist ein rundliches Gebilde, welches der Wandung besonders der Carotis interna dicht angeschlossen ist, so dass es sogar die Muscularis dieses Gefässes beeinflusst. Das Gebilde besteht aus rundlichen Zellen, die zu Gruppen vereinigt sind, und zwischen diesen sind Züge spindelförmiger Elemente erkennbar. Der Bau gleicht somit dem eines Epithelkörperchens. Dieses Organ ist nach Vergleichung mit Figur 6 offenbar der Carotidendrüse jenes Stadiums homolog und entstammt somit der Gegend der 2. Schlundspalte. Die Derivate der 3. und 4. Schlundspalte waren dort hinter der Carotidendrüse deutlich nachweisbar, und auch im jetzt vorliegenden Stadium finden wir solche Gebilde mit grosser Deutlichkeit.

© Biodiversity Heritage Library, http://www.biodiversitylibrary.org/; www.zobodat.at

Der Figur 11 des vorigen Stadiums entspricht für das vorliegende Stadium die Figur 13. Ventral von dem Querschnitt des enger gewordenen Schlundrohrs liegt der Querschnitt des Larynx, und zu beiden Seiten von ihm findet sich ein dorsoventral verlaufender Schlauch mit deutlichem Lumen und mehrschichtiger epithelialer Wandung. Dies Gebilde stellt den paarigen, postbranchialen Körper dar. Etwas weiter nach hinten in der Serie, leicht lateral und dorsal von diesem Gebilde liegt nur auf der linken Seite (auf der rechten Seite der Figur) ein kleines kugeliges, compactes Körperchen, welches ich als Derivat der 4. Schlundspalte deute. Ob es hier nur linksseitig erhalten, auf der rechten Seite eine völlige Rückbildung erfahren hat, ist später zu entscheiden. Wenige Schnitte hinter dem zuletzt beschriebenen Bild finden wir die Verhältnisse, wie sie Figur 14 darstellt, die genau der Figur 10 vom vorigen Stadium entspricht. Da die Derivate der 3. Spalte und die unpaare mediane Schilddrüsenanlage mit dem Herzen nach hinten gerückt sind, so liegt darüber nicht der Aditus laryngis, sondern der Anfang des Oesophagus (*o*) und die Trachea (*t*).

Gerade ventral von der Trachea liegt die Schilddrüse, welche nach ihrer Beziehung zu den grossen Arterienstämmen in Vergleichung mit dem früheren Stadium ausschliesslich aus der vorderen, unpaaren Anlage hervorgegangen ist. Sie ist gegenüber dem früheren Stadium sehr wesentlich weitergebildet. Durch eine zarte, bindegewebige Kapsel gegen die Umgebung abgeschlossen, bildet sie ein einheitliches Organ, welches noch genau in der vorderen Theilungsgabel des aus dem Herzen austretenden, grossen Arterienstammes liegt.

Sie zeigt sich zusammengesetzt aus einer grossen Zahl kleiner Bläschen und Schläuche, die von Cylinderepithel ausgekleidet sind und ein deutliches, mit Flüssigkeit erfülltes Lumen besitzen. Colloid konnte ich noch nirgends nachweisen. Das interstitielle Bindegewebe ist so reichlich ausgebildet, dass die Epithelbläschen und -schläuche durch dasselbe weit auseinandergedrängt sind.

Zu beiden Seiten der Schilddrüse liegt der Stamm der Art. anonyma, lateral von dieser ein Ganglion des Vagus, und lateral von letzterem folgt die Vena anonyma. Ventral von diesen Gebilden, mit ihrem dorsalen Theil leicht zwischen Arteria anonyma und Ganglion vagi eingeschoben, liegen die epithelialen Derivate der 3. Schlundspalte. Sie stellen jederseits einen compacten, walzenförmigen, gekrümmten Körper dar, dessen ventrales Ende, gegen die Mittellinie gekrümmt, bis zum Pericard sich erstreckt und dem anderseitigen Gebilde fast bis zur Berührung sich nähert. In dem ganzen Gebilde besteht nirgends ein Lumen.

Dagegen kann man dem Bau nach zwei Abschnitte unterscheiden, die indessen, wie auf der Abbildung dargestellt, fest zusammenhängen. Der dorsale Theil ist kleiner, zeigt sich aus kleinen Rundzellen zusammengesetzt, die offenbar in reichlicher Vermehrung begriffen sind. Er ist die Anlage des Epithelkörperchens der 3. Spalte. Der ventrale mächtigere Theil des Gebildes besteht aus grösseren Zellen, die noch mehr ihren epithelialen Charakter bewahrt haben, aber doch in compacten Massen zusammengeschlossen sind. Sie sind blasser gefärbt als die Zellen des dorsalen Theils, die Vermehrung der Elemente ist hier noch keine so intensive. Dieser ventrale Theil des Derivates der 3. Schlundspalte ist die Anlage der Thymus. Auf diesem Schnitt erscheint nun noch auf der rechten Körperhälfte (linke Seite der Fig. 14) ein kleines Gebilde dorsal von den Derivaten der 3. Schlundspalte, zwischen Vagusganglion und Vena anonyma eingelagert. Es zeigt die gleiche Grösse und den gleichen Bau wie das in Figur 13 dargestellte Gebilde (*e* 4) der anderen Seite. Von diesem Stadium allein aus ist die Bedeutung dieses Körperchens nicht zu bestimmen. Nimmt man aber das frühere und ein späteres Stadium zu Hülfe, so ist doch, meine ich, eine Beurtheilung möglich. Ich fasse es auf als das Derivat der 4. rechten Schlundspalte. Dasselbe zeigt auf beiden Seiten ein verschiedenes Verhalten. Im früheren Stadium bestanden beiderseits lateral vom postbranchialen Körper kleine Reste der 4. Schlundspalte. Dieselben besitzen noch ihre primitive Lage, weil sie noch mit dem Schlundrohr in Verbindung stehen. In dem hier vorliegenden

© Biodiversity Heritage Library, http://www.biodiversitylibrary.org/; www.zobodat.at

Stadium haben sie sich von ihrem Mutterboden abgelöst und gehen nun ebenso wie Schilddrüse und Thymus Verlagerungen ein im Zusammenhang mit der Verschiebung des Herzens nach hinten. Diese Verlagerung hat sich nun in diesem Stadium noch ungleich vollzogen, insofern dies Gebilde der linken Seite seine Lagebeziehung zum postbranchialen Körper beibehalten hat, während es auf der rechten Seite mehr nach hinten gerückt ist und somit in nähere Lagebeziehungen zu den Derivaten der 3. Schlundspalte gekommen ist. Die letzteren haben, wie oben gesagt, mit dem Herzen eine noch grössere Verschiebung nach hinten erfahren. In dem nächstälteren Stadium werden wir sehen, dass die Derivate der 4. Spalte beiderseits sich gleichmässig vom postbranchialen Körper entfernt haben und den Derivaten der 3. Schlundspalte nach hinten gefolgt sind. Dadurch erhält die hier gegebene Deutung eine weitere Stütze.

Fassen wir die Verhältnisse dieses Stadiums zusammen, so können wir hier zum ersten Male erkennen, von welchen Theilen der epithelialen Schlundspalten überhaupt Derivate bei *Echidna* erhalten bleiben. Es besteht hier, nachdem alle Theile die Verbindung mit dem Schlundrohr aufgegeben haben: 1) Die Schilddrüse, hervorgegangen aus der vorderen, unpaaren Anlage. 2) Als Derivat der Region der 2. Schlundspalte die Carotidendrüse als kleines Gebilde vom Bau eines Epithelkörperchens, in die Theilungsgabel der Carotis communis eingelagert. Ob sie aus dem Epithel des ventralen Endes der 2. Schlundspalte abgeschnürt ist, konnte ich an früheren Stadien nicht mit Sicherheit nachweisen. 3) Theile der 3. Schlundspalte, die am mächtigsten gewuchert sind. Sie enthalten in ihrem dorsalen Theil die Anlage eines Epithelkörperchens, das als Carotidendrüse bezeichnet wurde, und in ihrem mächtigen ventralen Theil die Anlage der gesammten Thymus. 4) Von der 4. Spalte ist ein kleines Derivat erhalten, welches die Bedeutung eines Epithelkörperchens besitzt. 5) Besteht ein postbranchialer Körper in paariger Ausbildung. Alle diese Organe haben gemäss der Ausbildung des Vorderkopfes mit der Verschiebung des Herzens nach hinten eine Verlagerung im gleichen Sinne erfahren. Am meisten betrifft dies die Schilddrüse und die Derivate der 3. Schlundspalte, welche ihre frühere Lagebeziehung zum Herzen unverändert beibehalten haben. Wenig beeinflusst ist die Carotidendrüse, die ihre feste Lage von vornherein hat und behält. Wenig verlagert ist auch der postbranchiale Körper, welcher nun etwas vor der Schilddrüse und den Derivaten der 3. Schlundspalte liegt. Das Derivat der 4. Schlundspalte verhält sich beiderseits verschieden, indem es links seine primitive Anordnung beibehalten hat und lateral und dorsal vom postbranchialen Körper liegt, rechts dagegen mit den Derivaten der 3. Schlundspalte eine Verschiebung nach hinten erfahren hat.

VI. Im folgenden Stadium, das ich dem Embryo No. 46 der Semon'schen Serie entnehme, hat eine beträchtliche Vergrösserung und weitere histologische Differenzirung der epithelialen Derivate des Schlundspaltenapparates stattgefunden. Der Embryo hat im Allgemeinen bei äusserer Betrachtung insofern eine wesentliche Weiterbildung erfahren, als am Integument überall die Anlagen der Stacheln als stark prominente Höcker erkennbar sind. Das Herz hat seine bleibende Lage erreicht. Mit der Vollendung seiner Entwickelung haben auch die Arterienbogen den bleibenden Zustand erreicht.

Wir finden hier, wie im vorigen Stadium, in der Querschnittserie zu vorderst die Carotidendrüse an ihrer alten Stelle. Zu beiden Seiten des Schlundes, der den Aditus laryngis ventralwärts umgreift, liegt die Theilungsgabel der Carotis communis, und zwischen Carotis externa und interna ist die Carotidendrüse eingelagert. Wenige Schnitte weiter nach hinten findet man zu beiden Seiten der Anfangsstrecke der Trachea die postbranchialen Körper. Lateral von ihnen liegen Arteria carotis communis, Vena jugularis und Vagus. Taf. XIII, Fig. 15 stellt diesen Befund dar. Der postbranchiale Körper ist demnach ein paariges Gebilde. Er bildet jederseits ein grosses Bläschen mit sehr weitem Lumen, das mit heller Flüssigkeit gefüllt ist, jedenfalls keine colloide Substanz enthält. Seine Wandung besteht aus mehrschichtigem Epithel, dessen freie, dem Lumen zugekehrte Fläche glatt ist.

© Biodiversity Heritage Library, http://www.biodiversitylibrary.org/; www.zobodat.at

An seiner basalen äusseren Fläche hat es sehr zahlreiche, kleine Epithelsprossen gebildet, welche in das umgebende Bindegewebe vorspringen. Es sind dies durchaus compacte Sprossen, in welche sich das Lumen des Bläschens nicht hineinerstreckt. Auf Figur 15 sind diese Zustände bei schwacher Vergrösserung dargestellt. Verfolgt man die Querschnittserie weiter rückwärts nach dem Thorax zu, so findet man im Bereiche der vorderen Thoraxapertur die Verhältnisse, welche auf Taf. XIII, Fig. 16 abgebildet sind. Ventral unter dem Querschnitt des Oesophagus (*o*) liegt der Querschnitt der Trachea (*t*). Ventral von diesem liegt die aus der vorderen unpaaren Anlage hervorgegangene Schilddrüse. Sie stellt ein sehr voluminöses, einheitliches, unpaares Organ dar, welches sich aus einer grossen Zahl kleiner Bläschen und Schläuche zusammensetzt. Die Wandung der letzteren besteht aus cylindrischen Zellen in einfacher Lage. Colloid scheint mir im Lumen noch nicht ausgebildet. Das interstitielle Bindegewebe ist sehr reichlich entwickelt, und vor allem erkennt man darin ein mächtiges Blutcapillarnetz. Dasselbe durchsetzt gleichmässig das ganze Organ und ist strotzend mit Blutkörperchen gefüllt. Die Capillarlumina sind sehr weit.

Zu beiden Seiten von der Schilddrüse liegt der Stamm der Arteria carotis communis, und lateral von dieser folgen die Derivate der 3. und 4. Schlundspalte. Die Deutung dieser Theile ist natürlich nur durch Vergleichung mit früheren Stadien möglich. Ich bitte, hierzu die Figuren 10 und 14 vorzunehmen. Figur 10 zeigt die Derivate der 3. Spalte. Diese sind auch auf Figur 14 unverkennbar in ihren beiden Theilen. Es ist demnach auf Figur 16 als Derivat der 3. Spalte zu deuten: der mächtige compacte Zellenkörper, welcher lateral von dem Carotidenstamm liegt und sich ventral- und medialwärts herabkrümmt, ventral von der Schilddrüse. Man kann an ihm wieder einen kleinen eiförmigen dorsalen Abschnitt unterscheiden, das Epithelkörperchen der 3. Spalte (e_3). Von dieser ist noch schärfer als im vorigen Stadium der mächtige ventrale Theil abgesetzt, steht aber doch in festem Contact damit. Die scharfe Grenze ist besonders durch den sehr verschiedenen Bau der beiden Theile bedingt. Der ventrale Theil ist die hier schon recht voluminös gewordene Anlage der Thymus. Sie bildet nicht mehr, wie im vorigen Stadium, einen gleichmässig gekrümmten, walzenförmigen Körper, sondern zeigt an ihrer Oberfläche allenthalben Sprossen, zwischen welche Bindegewebe eingedrungen ist. Die Zellen, welche die compacten Theile zusammensetzen, zeigen auch ein eigenthümliches Verhalten, welches an gewisse Stadien der Eidechsenthymus erinnert. Dorsal von den zweifellosen Derivaten der 3. Schlundspalte liegt nun jederseits ein kleines kugeliges Körperchen, welches seinem Bau nach völlig übereinstimmt mit dem Epithelkörperchen der 3. Spalte. Es fragt sich, wie das Gebilde zu deuten ist. Auch hierzu ist das vorige Stadium (Fig. 13 und 14) heranzuziehen. Man erkennt auf Figur 16, dass die Lage des erwähnten Körperchens zu dem Vagus rechts und links verschieden ist. Auf der linken Körperseite (rechts auf der Figur) liegt es medial vom Nerven, auf der rechten Körperseite findet es sich ventral unter dem Nerven. Lateral vom Nerven liegt beiderseits die Vena anonyma, dorsal von dieser rechts die Arteria subclavia, links dieselbe Arterie mit ihrer Abgangsstelle vom Aortenbogen. Man könnte nun die fraglichen Epithelkörperchen, denn solche sind es ihrem Bau nach, ebenfalls als Rest der 3. Schlundspalte auffassen und sie von dem in Figur 10 dargestellten früheren Befunde ableiten, indem man annimmt, dass sich da von den dorsalen Theilen der 3. Schlundspalte zwei Epithelkörperchen gebildet hätten, von welchen sich das eine kleinere ganz von der Schlundtasche abgelöst hätte. Dagegen spricht ausser den Thatsachen der vergleichenden Anatomie, auf die ich später eingehe, auch das in Figur 13 und 14 dargestellte Stadium. Hier bestehen auch zwei Körperchen, welche eine verschiedene Lage auf beiden Körperseiten zeigen. Ich habe sie nach Vergleichung mit dem jüngeren Stadium der Figur 11 als Derivate der 4. Schlundspalte gedeutet. Auf Figur 11 stehen die beiden Derivate der 4. Spalte noch in Verbindung mit dem Schlundrohr. Sie zeigen hier ihre primitive Lage zum Schlund und zum postbranchialen Körper. Im folgenden Stadium (Fig. 13 und 14) sahen wir auf der linken Körperseite das Derivat der 4. Spalte ab-

© Biodiversity Heritage Library, http://www.biodiversitylibrary.org/; www.zobodat.at

gelöst vom Schlundrohr noch in seiner primitiven Lagebeziehung zum postbranchialen Körper, es ist höchstens ein wenig dorsalwärts verschoben (Fig. 14). Auf der rechten Körperseite ist es mit der Thymusanlage nach hinten gerückt und hat sich somit vom postbranchialen Körper entfernt. Es liegt hier zwar lateral vom Vagusstamm, hat aber seine Lagebeziehung zu Carotis und Vena jugularis beibehalten. Die Beziehung dieser Gebilde zu den Gefässen ist wichtiger als die zu den Nerven, da sie gerade der Verlagerung des Herzens und seiner Arterienstämme folgen. Wir sehen dies an der Schilddrüse und den Derivaten der 3. Schlundspalte. Durch die verschiedene Lagerung des Derivates der 4. Schlundspalte auf beiden Seiten in diesem Stadium erhalten wir ein sehr werthvolles Zwischenstadium zwischen den Zuständen der Embryonen 43 und 46, und danach stehe ich nicht an, das paarig angeordnete Körperchen e_4 der Figur 16 als das Derivat der 4. Schlundspalte bei *Echidna* zu deuten.

Fassen wir den Befund dieses Stadiums zusammen, so schliesst er sich zwanglos an das vorher beschriebene Stadium an.

Wir sahen, dass die Schilddrüse, allein aus der vorderen unpaaren Anlage hervorgegangen, ein sehr voluminöses Organ darstellt, das ventral von der Trachea zwischen den beiden Carotidenstämmen gelagert ist und bereits den ihr auch später zukommenden Bau besitzt. Sie besteht aus zahlreichen, mit einschichtigem Cylinderepithel ausgekleideten Bläschen. Man kann nirgends erkennen, dass dies Organ aus verschiedenen Anlagen hervorgehe, ebensowenig wie in früheren Stadien. Ich habe genau darauf geachtet, ob nicht paarige Derivate vorderer oder hinterer Schlundspalten sich der vorderen unpaaren Anlage anlagerten, fand es aber hier so wenig wie in früheren Stadien. Das Organ ist vielmehr eine durchaus einheitliche, durch eine zarte Bindegewebskapsel deutlich abgegrenzte Bildung.

Als Derivat der Region der 2. Schlundspalte liegt die Carotidendrüse in der Theilungsgabel der Carotis communis jederseits. Sie ist der Carotis interna innig angeschlossen, und von dieser dringen Gefässe in sie ein. Zwischen denselben sind compacte Epithelzellenstränge von gewundenem Verlauf angeordnet. Ihr Bau weicht jetzt etwas von dem der Epithelkörperchen ab.

Die Thymus zeigt sich auch hier als paariges Organ, jederseits hervorgegangen aus dem Epithel der 3. Schlundtasche, und zwar nur aus deren ventralem Abschnitt. Sie ist nicht das einzige Derivat der 3. Spalte, sondern ausser der Thymus geht ein Epithelkörperchen aus dieser Spalte hervor. Dasselbe liegt am dorsalen Ende der Thymus, steht mit ihr in Verbindung, ist aber durch seinen eigenartigen Bau ganz scharf von der Thymus abgrenzbar. Von der 4. Schlundspalte ist nur ein Epithelkörperchen als Rest erhalten. Weder an der Bildung der Thymus noch der Schilddrüse nimmt diese Spalte Theil.

Der postbranchiale Körper liegt hier etwas vor den seither betrachteten Organen, als paariges Organ zu beiden Seiten der Trachea. Er stellt ein grosses Bläschen mit weitem Lumen dar, dessen epitheliale Wandung Sprossen zu treiben beginnt. Das Gebilde ist von einem sehr mächtigen Blutcapillarnetz umsponnen.

Die Anordnung aller dieser Gebilde ist in diesem Stadium die gleiche wie im vorher geschilderten, nur ist das Derivat der 4. Spalte nach hinten gerückt und liegt dorsal vom Epithelkörperchen letzt genannter Spalte.

VII. Das nächst ältere Stadium ist das älteste, welches mir in Schnittserien zur Verfügung steht. Es entstammt dem Beuteljungen No. 47 der Semon'schen Serie. Die gesammte Anordnung von Schilddrüse, Carotidendrüse, Thymus, Epithelkörperchen und postbranchialem Körper ist die gleiche wie im vorigen Stadium. Die Organe sind aber histologisch wieder weiter differenzirt, und jedes ist ganz scharf in sich abgeschlossen. Zu vorderst finde ich wieder auf der Querschnittserie die Carotidendrüse jederseits in

© Biodiversity Heritage Library, http://www.biodiversitylibrary.org/; www.zobodat.at

die Gabel der Carotis communis eingelagert (Fig. 17). Sie hat eine eiförmige Gestalt. Die Epithelschläuche, welche sie zusammensetzen, sind fester zusammengeschlossen als im vorigen Stadium, man erkennt im interstitiellen Bindegewebe starke Arterienstämme.

Sechs Schnitte weiter rückwärts tritt der postbranchiale Körper in der Serie auf. Er ist in seiner Anordnung und seinem Bau auf Figur 18 dargestellt. Vergleicht man diese Abbildung mit Figur 15 vom vorigen Stadium, so zeigen sich dieselben Verhältnisse. In der Mittellinie liegt ventral von der Wirbelsäule der Querschnitt des Oesophagus und darunter die Trachea. Zu beiden Seiten davon zwischen Oesophagus und Trachea liegt der paarige postbranchiale Körper. In seinem Centrum besteht ein grosses Bläschen mit eingebuchteter Wandung, von einschichtigem Cylinderepithel ausgekleidet. Um dieses Bläschen gruppiren sich zahlreiche kleine, kugelige Bläschen, ebenfalls von einschichtigem Cylinderepithel ausgekleidet, mit deutlichem Lumen versehen. Der Inhalt ist nicht colloide Substanz. Um diese epithelialen Theile ist ein sehr reichliches interstitielles Bindegewebe ausgebildet, in welchem ein äusserst dichtes Blutcapillarnetz nachweisbar ist. Dadurch wird das ganze kugelige Gebilde sehr scharf gegen die umgebenden Theile abgegrenzt. Lateral von dem postbranchialen Körper liegt auf jeder Seite die Carotis communis, Vena jugularis und der Vagusstamm in der gleichen Anordnung wie im vorigen Stadium.

Verfolgen wir die Serie weiter nach hinten, so finden wir die Verhältnisse, welche ich auf Figur 19 dargestellt habe. Sie entsprechen der Figur 16 vom vorigen Stadium. Speiseröhre und Trachea sind in ihrer Wandung sehr wesentlich weitergebildet. Das wird leicht verständlich aus der Thatsache, dass wir hier nicht einen Embryo, sondern ein Beuteljunges vor uns haben, bei welchem Lungenathmung und Nahrungsaufnahme per os besteht. Ventral von der Trachea liegt, etwas nach links verschoben, die mächtige Schilddrüse, ebenso wie in den früheren Stadien ein einheitliches Organ darstellend. Sie besteht aus Bläschen und reichlich verästelten Schläuchen, mit einschichtigem Cylinderepithel ausgekleidet; im Lumen von vielen dieser Gebilde kann man Colloid nachweisen.

Im interstitiellen Bindegewebe ist viel reichlicher als im vorigen Stadium ein Blutcapillarnetz ausgebildet. Zu beiden Seiten der Schilddrüse liegt der Stamm der Carotis communis, und ventral von dieser findet man die Derivate der 3. Schlundspalte.

Das Epithelkörperchen ist rechts ganz von der Thymus abgelöst, links mit ihr in Contact. Es stellt ein eiförmiges Körperchen dar, aus epithelialen compacten Schläuchen zusammengesetzt. Zwischen diesen besteht ein reichliches Capillarnetz in zartem interstitiellen Bindegewebe. Die ventral sich anschliessende Thymus ist jederseits ein reichlich gelapptes Organ von lymphatischem Bau. Sie ist von einem sehr gefässreichen Bindegewebe umhüllt. Letzteres erstreckt sich auch zwischen die zahlreichen Sprossen des Organs hinein.

Es ist auffallend, dass man hier im Gegensatz zu den früheren Stadien jederseits nur ein Epithelkörperchen findet. Ein zweites suchte ich vergebens. Ich kann also nur aussagen, dass ein Derivat der 4. Schlundspalte nicht constant ausgebildet wird. Dass das hier allein bestehende dem Epithelkörperchen der 3. Schlundspalte entspricht, lehrt ohne Zweifel eine Vergleichung der Figur 19 mit den Figuren 14 und 16.

VIII. Von älteren Objecten untersuchte ich von dem Semon'schen Material ein junges Exemplar von *Echidna*, das ausgestreckt 12 cm Länge von der Schnauzen- zur Schwanzspitze mass. Der Befund schliesst sich an das zuletzt geschilderte Entwickelungsstadium an. Durch Präparation sind die Organe leicht übersichtlich darzustellen. Ich gebe sie in Taf. XIV, Fig. 20 wieder. Das Thier wurde in Rückenlage gebracht und die Haut von der vorderen Halsgegend an in der ventralen Mittellinie über die Brust herab gespalten und seitlich zurückpräparirt. Nach Wegnahme des Musc. sphincter colli hat man die Glandulae submaxillares

© Biodiversity Heritage Library, http://www.biodiversitylibrary.org/; www.zobodat.at

und parotides nach vorn zurückzuschlagen. Nach Längsspaltung des Sternum und Abtragung der Musculi sterno- und omo-hyoidei braucht man bloss die Brustwand nach beiden Seiten auseinanderzudrängen, um die Organe des Halses und das Herz im Pericard frei vor sich zu sehen. Man sieht dann die Trachea, am Kehlkopf beginnend, zur Brusthöhle herabverlaufen. Zu ihren beiden Seiten verlaufen die Stämme der Arteria carotis communis. Sie theilt sich in der Höhe des Schildknorpels in die Carotis externa und interna, und in der Gabel liegt jederseits die Carotidendrüse, als kleines abgeplattetes Gebilde, dem Stamm der Carotis interna am engsten angeschlossen. Zu beiden Seiten von der Anfangsstrecke der Trachea im Bereich ihrer ersten Knorpelringe unter dem Kehlkopf liegt jederseits ein kleines eiförmiges Drüschen, etwa 3mal so gross wie die Carotidendrüse. In seinem Bau zeigt es sich zusammengesetzt aus kleinen kugeligen Bläschen und Schläuchen, die von sehr hohem Cylinderepithel ausgekleidet sind, in ihrem Lumen aber kein Colloid enthalten. Seiner Lage und seinem Bau nach haben wir in diesem Gebilde den postbranchialen Körper vor uns. Gerade unter diesem folgen auf der linken Seite zwei kleine kugelige Körperchen, von welchen das obere doppelt so gross als das untere, aber höchstens $^1/_6$ der Grösse des postbranchialen Körpers zeigt. Diese Körperchen fehlen auf der rechten Seite. Ihr Bau entspricht dem der Thymus, sie sind demnach keine Epithelkörperchen. Gerade unter diesen Gebilden folgt die Thymus, welche den grössten Theil der Trachea umlagert und auch fast den ganzen Vorhofsabschnitt des Herzens, damit auch die grossen Gefässstämme ganz überlagert. Das Organ hat eine grosse Mächtigkeit erreicht und lässt jederseits zwei unvollständig getrennte Lappen unterscheiden. Diese vier Lappen bilden einen Conus, dessen Spitze nach oben (kopfwärts), dessen Basis nach unten (schwanzwärts) gerichtet ist. Die letztere überlagert die Basis des Herzens.

In der Medianlinie berühren sich die beiderseitigen Thymuslappen, doch gelingt es, sie hier ganz auseinanderzudrängen. Die Zweitheilung jedes Lappens ist dagegen keine durchgreifende. Besonders an der Basis bilden diese Lappen eine einheitliche Masse. Nach oben zu aber trennen sie sich von einander und laufen jederseits in zwei stumpfe Spitzen aus. Der Grund hierfür liegt im Verlauf der Arteria mammaria interna, welche zwischen den beiden Lappen beiderseits hindurchtritt. Dieser Verlauf der Arteria mammaria interna zeigt auch, dass die Thymus sich mächtig nach vorn ausgedehnt hat. Im vorigen Stadium verlief das genannte Gefäss noch kopfwärts vor der Thymus ventralwärts. Die enorme Vergrösserung der Thymus ist also nach vorn, kopfwärts erfolgt und hat dabei jederseits die genannte Arterie umgriffen, so dass der einschneidende Spalt leicht verständlich ist.

Weiteres kann man ohne Verletzung der Thymus nicht erkennen. Vor allem sieht man nichts von der Schilddrüse d. h. dem Derivat der medianen vorderen Schilddrüsenanlage. Das ist sofort erklärlich, wenn man die Figuren 16 und 19 berücksichtigt. Hier erkennt man, dass die Schilddrüse mit der Thymus nach hinten gerückt ist und an ihrer ventralen Fläche von letzterem Organ vollkommen überlagert wird.

Ich präparirte nun, um die Schilddrüse sichtbar zu machen, die mächtige Thymus vorsichtig los. Dies geschah in der Weise, dass ich mit einer Präparirnadel und Pincette, also stumpf das Gebilde allmählich aufhob und dann ablöste. Ich vermied die Präparation mit dem Messer, um keine künstliche Trennung der Thymuslappen auszuführen. Es zeigte sich dabei, dass, wenn auch jederseits die beiden grossen Lappen, welche ich oben schilderte, in continuirlichem Zusammenhang standen, doch sehr vielfach kleine Läppchen der Thymus auch stumpf leicht von dem ganzen Organ abgelöst werden konnten, nachdem ich die zarte, gemeinsame Bindegewebskapsel des ganzen Organs gespalten hatte.

Die Thymus erstreckt sich weit dorsalwärts beiderseits um die grossen Gefässstämme herum. Hat man sie ganz herausgenommen, so erhält man das Bild, welches ich auf Taf. XIV, Fig. 21 dargestellt habe.

© Biodiversity Heritage Library, http://www.biodiversitylibrary.org/; www.zobodat.at

Gerade ventral vor der Trachea, nahe der Bifurcation, liegt die Schilddrüse, das Derivat der medianen unpaaren Anlage. Man kann an ihr einen median gelegenen Theil unterscheiden, welcher sich dann continuirlich beiderseits in etwas stärker werdende seitliche Lappen fortsetzt. Ihre Lagebeziehung zum Herzen und den grossen Gefässstämmen ist so, dass der mittlere Theil gerade vor dem Stamm der Arteria pulmonalis und dem Aortenbogen liegt, ventralwärts und oralwärts davon. Die beiden seitlichen Lappen erstrecken sich medial von den beiden Arteriae anonymae zu beiden Seiten um die Trachea nach hinten, so dass sie dann dorsal von den genannten Gefässstämmen liegen. Lateral von dieser Schilddrüse liegen jederseits zwei Gebilde, die sowohl von einander als auch von der Trachea völlig getrennt sind. Das grössere der beiden Gebilde besteht zum Theil aus Thymusgewebe, in seinem dorsal-medialen Theil ist aber ein kleines Körperchen enthalten, in welchem ich das in früheren Stadien als Epithelkörperchen der 3. Schlundspalte geschilderte Gebilde erkenne (vergl. Fig. 14, 16 und 19). Wir haben in diesem ganzen Gebilde das äussere Epithelkörperchen in Verbindung mit dem äusseren Thymuskörperchen (Kohn) vor uns. Wenn ich diesen Befund an das frühere Stadium anschliessen will, so lässt er nur die Deutung zu, dass das Epithelkörperchen der 3. Spalte, welches naturgemäss in continuirlichem Zusammenhang mit der Thymusanlage dieser Spalte steht, sich mit einem kleinen Theil von Thymusgewebe von der grossen Thymus abgelöst hat. Es ist dies gerade so erfolgt, wie auch an anderen Stellen der Thymus kleine Läppchen sich abgetrennt haben, worauf ich oben schon hingewiesen habe.

Das zweite Körperchen, welches etwas medial von dem zuletzt geschilderten Gebilde liegt, zeigt den Bau eines Epithelkörperchens und lässt sich nur als Epithelkörperchen der 4. Spalte deuten (Fig. 16). Es entspricht dem inneren Epithelkörperchen Kohn's. Ein inneres Thymusläppchen konnte ich nicht nachweisen.

Zusammenfassung: Fasse ich die Zustände bei diesem halbwüchsigen Exemplar von *Echidna* zusammen, so ist erstens zu bemerken, dass die Thymus eine ganz beträchtliche Vergrösserung erfahren hat, viel mehr als alle übrigen Derivate der Schlundspalten. Sie besteht im Wesentlichen aus einem thoracalen Theil, getrennte cervicale Lappen sind nicht vorhanden. Sie hat sich nach Vergleichung mit früheren Stadien ausschliesslich aus der 3. Schlundspalte gebildet. Auf der linken Seite haben sich zwei kleine Gebilde abgelöst von dem Organ und sind kopfwärts von ihm angeordnet. Auch an anderen Punkten sind Thymusläppchen vom ganzen Organ abgelöst, ohne jedoch weiter von ihm abgerückt zu sein.

Die Schilddrüse zeigt auch jetzt ihre frühere Anordnung, insofern sie ebenfalls in der Brusthöhle liegt, bedeckt von der Thymus, dem unteren Ende der Trachea und den grossen Arterienstämmen angelagert.

Mit ihr hat sich der postbranchiale Körper nicht vereinigt. Derselbe liegt viel weiter oralwärts, als paariger Körper zu beiden Seiten des Anfangs der Trachea, dicht unter dem Ringknorpel.

In seinem Bau stimmt aber der postbranchiale Körper mit der Schilddrüse überein, insofern er aus Colloid enthaltenden Epithelbläschen besteht.

Ausser diesen Organen besteht eine paarige Carotidendrüse, genau der Gabel des Stammes der Arteria carotis communis eingelagert, und ferner zwei Epithelkörperchen jederseits, Derivate der 3. und 4. Schlundspalte. Das der 3. Spalte entstammende hat seine ursprüngliche Verbindung mit der Thymus dadurch gewahrt, dass es sich nicht allein, sondern mit einem kleinen Thymusläppchen vereinigt von der grossen Thymus abgetrennt hat.

Das Epithelkörperchen der 4. Spalte zeigt keinen innigeren Anschluss weder an die Thymus noch an die Schilddrüse, es liegt zwischen dem Epithelkörperchen der 3. Spalte und der Seitenwand der Schilddrüse, ist mithin dieser sehr nahe gerückt.

© Biodiversity Heritage Library, http://www.biodiversitylibrary.org/; www.zobodat.at

IX. Erwachsenes Thier: Ein ausgewachsenes Exemplar von *Echidna* stand mir durch die Güte der Herren Geh. Hofrath Bütschli und Professor Schuberg zur Verfügung, denen ich hierfür meinen Dank ausspreche.

Nachdem ich an dem erwachsenen Exemplar die Blosslegung der uns interessirenden Organe ebenso wie an dem halbwüchsigen Thier vorgenommen hatte, fand ich folgende Verhältnisse (vergl. Textfigur a).

Die mächtige Thymus ist geschwunden bis auf geringe Reste.

Als solche ist ein paariges, etwa hanfkorngrosses, plattes Knötchen zu betrachten, welches im oberen Mediastinalraum der ventralen Fläche des Pericards vor den grossen Arterienstämmen angelagert ist. Es besteht aus adenoidem Gewebe und zeigt sich nicht in Fettlappen eingeschlossen, wie überhaupt Fettlappen nicht nachweisbar sind, die sonst wohl als Thymusreste gedeutet wurden (Waldeyer). Hier ist offenbar in Folge längerer Gefangenschaft, in welcher das Thier auch zu Grunde gegangen war, das Fettgewebe geschwunden. Die beiden Läppchen zeigen aber genau die Anordnung, welche die Thymus im ausgebildeten Zustand bei jungen Thieren erkennen liess, und dies in Verbindung mit dem lymphatischen Bau lässt die Deutung dieser Gebilde als Reste der Thymus wohl als nicht zweifelhaft erscheinen.

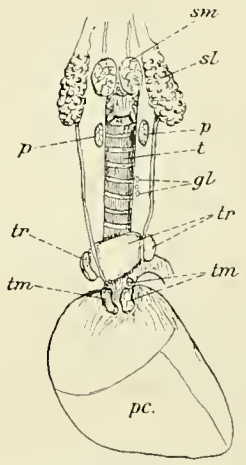

Fig. a. Schilddrüse, Thymus etc. von einem erwachsen Exemplar von *Echidna hystrix*. Ansicht von der Ventralfläche. *tr* Schilddrüse, *tm* Thymusreste, *p* postbranchiale Körper, *gl* Lymphdrüsen, *pc* Herz im Pericard, *t* Trachea.

Im Gegensatz zur Thymus hat die Schilddrüse wie bei anderen Säugethieren ihre relative Grösse beibehalten. Sie liegt an der gleichen Stelle wie beim halbwüchsigen Thier, ist aber in Folge des Schwundes der Thymus ohne weiteres sichtbar. Sie besitzt eine quergestellt nierenförmige Gestalt, oralwärts concav und liegt genau in der Medianlinie des Körpers ventral- und oralwärts vom Aortenbogen, somit oralwärts von den Resten der Thymus. Sie umgreift auch hier das distale Ende der Trachea, und lateral- und dorsalwärts erscheint ihr jederseits ein plattes kleineres Gebilde lose angelagert, welches dorsal von den Arterienstämmen des Herzens liegt.

Wie die Schilddrüse selbst aus Epithelbläschen verschiedener Grösse, mit Colloid gefüllt, besteht, so zeigt auch dies paarige Gebilde den gleichen Bau, besteht also aus colloidhaltigem Schilddrüsengewebe. Man kann in der Deutung dieser Gebilde zweifelhaft sein. Entweder sind sie hervorgegangen aus Epithelkörperchen, oder sie sind abgelöste Theile der ursprünglich einheitlichen Schilddrüse. Ich halte letztere Annahme für richtig aus später zu besprechenden Gründen.

Ausser den genannten Organen bestehen noch an der gleichen Stelle wie beim halbwüchsigen Thier die postbranchialen Körper. Sie sind im Wachsthum zurückgeblieben, relativ klein geworden. Man findet sie zu beiden Seiten vom proximalen Theil der Trachea, also weit vorn am Hals, im Bereich der 2 ersten Trachealknorpelringe unter dem Ringknorpel des Kehlkopfs. Sie bilden längliche Knötchen, die mikroskopisch ein verschiedenes Bild zeigen: neben colloidhaltigen Epithelbläschen, die also typisches Schilddrüsengewebe darbieten, findet man auch kleine Kugeln von compact zusammenliegenden, epithelialen Zellen, ein Bild, das auch in Epithelkörperchen gefunden wird. Im Wesentlichen zeigt aber das Gebilde den Bau der Schilddrüse, wie dies auch aus den Verhältnissen seiner Entwickelung zu erwarten ist.

Die Carotidendrüse als sehr kleines Knötchen ist in der Theilungsgabel der Arteria carotis communis ebenso wie beim jüngeren Thier nachweisbar.

Merkwürdiger Weise fand ich in der Mitte zwischen postbranchialem Körper und Schilddrüse der Seite der Trachea angelagert nur auf der linken Körperseite 3 hinter einander gelegene kleine Lymph-

© Biodiversity Heritage Library, http://www.biodiversitylibrary.org/; www.zobodat.at

drüschen, die in ihrer Lage und ihrem Bau genau jenen zwei Gebilden an gleicher Stelle beim halbwüchsigen Thier (Fig. 20 und 21) entsprechen. Ich bin dadurch in ihrer Deutung, die ich dort gab, dass es sich um kleinere, von der Thymus abgelöste Läppchen handelt, zweifelhaft geworden. Denn wenn sie das wären, so bliebe es unverständlich, warum gerade sie bei der Rückbildung der Thymus in relativ gleicher Grösse wie früher erhalten geblieben sind. Zwangloser ist wohl die Deutung, dass wir es mit einfachen Lymphdrüsen zu thun haben, wobei allerdings ihre ausschliesslich linksseitige Ausbildung in beiden Fällen beachtenswerth bleibt.

Endlich ist noch zu berichten, dass von Epithelkörperchen von der Anordnung und vom Bau, wie sie nach den Befunden an den Embryonen verschiedener Stadien und am halbwüchsigen Thier zu erwarten wären, keine Spur mehr nachweisbar ist; man müsste denn jene paarigen Schilddrüsenläppchen, welche der Seitenwand der unpaaren Schilddrüse angelagert sind, als ihre Derivate auffassen. Dagegen spricht die Thatsache, dass auch beim jungen Thier neben den Epithelkörperchen der 3. und 4. Spalte jederseits ein solches Läppchen sich von der gesammten Schilddrüse abgelöst fand. In solchem ist wohl ohne weiteres die Grundlage jener selbständigen Schilddrüsenlappen beim alten Thier zu suchen. Ferner spricht der Bau der Epithelkörperchen beim halbwüchsigen Thier selbst dagegen. Es findet sich hier noch keine Spur von colloidhaltigem Schilddrüsengewebe, sondern es sind sehr gefässarme minimale Gebilde, welche aus zusammengepressten epithelioiden Zellen bestehen, ähnlich wie bei Amphibien. Sie machen eher den Eindruck von Organen, die in Rückbildung begriffen sind, als von solchen, welche sich noch weiter ausbilden könnten.

Zusammenfassung: So finden wir also beim alten Exemplar von *Echidna* die Thymus rückgebildet, nur in kleinen paarigen Resten ventral von dem vorderen Theil des Pericards erhalten. Die Schilddrüse zeigt wie früher ihre Lage ebenfalls im vorderen oberen Mediastinalraum ventral und oral vom Arterienbogen in medianer Anordnung. Der unpaaren medianen Drüse ist jederseits ein lateraler Lappen angeschlossen, der auch aus der ursprünglich unpaaren Anlage hervorgeht und sich vom Hauptorgan abgelöst hat. Der postbranchiale Körper ist als paariges Drüschen von Schilddrüsenbau zu beiden Seiten von den ersten Knorpelringen der Trachea angelagert, gerade unter dem Ringknorpel des Kehlkopfes.

Die Carotidendrüsen bestehen noch in der Theilungsgabel des Carotidenstammes. Die Epithelkörperchen sind völlig rückgebildet, so dass keine Spur mehr von ihnen nachweisbar ist.

Zusammenfassung der Befunde bei Echidna.

Aus den vorstehenden Schilderungen ergiebt sich, dass bei *Echidna* in frühen Entwickelungsperioden 4 Schlundspalten angelegt sind. Ausserdem besteht in der ventralen Mittellinie im Bereich des Hyoidbogens die unpaare Anlage der Schilddrüse, und ferner findet sich im Zusammenhang mit der 4. Schlundfalte der postbranchiale Körper, und zwar steht er in Verbindung mit der medialen Wand dieser ventralwärts gerichteten Schlundtasche.

Indem sich nun unter Verschluss der äusseren Schlundspalten die Rückbildung des Schlundspalten-Apparates vorbereitet, sehen wir, dass an dem Epithel der Spalten Wucherungen auftreten, zu einer Zeit, wo eine Verbindung der Taschen mit dem Schlundrohr noch besteht.

Die unpaare Anlage der Schilddrüse schnürt sich sehr frühzeitig vom Schlundepithel ab. Der postbranchiale Körper unterscheidet sich durch die charakteristische Ausbildung seines Epithels scharf von den übrigen Schlundtaschen. Er besitzt eine Wandung von mehrschichtigem, hohem Cylinderepithel. Bevor das

© Biodiversity Heritage Library, http://www.biodiversitylibrary.org/; www.zobodat.at

Gebilde sich vom Epithel der Schlundwand ablöst, rückt es von der medialen Wand der 4. Schlundtasche ab und auf die seitlichen Theile der ventralen Schlundwand über. Dadurch wird seine Anordnung thatsächlich eine postbranchiale.

Von den 4 Schlundspalten tritt die 1. in den Dienst des Gehörorgans und nimmt nicht Theil an der Bildung der Thymus oder von Epithelkörperchen.

Die 2. Schlundspalte tritt mit ihrem ventralen Ende in nahen Contact mit der Wand des 3. Arterienbogens. Es bildet sich hier ein Ganglion aus, zugleich aber löst sich wahrscheinlich ein kleiner Zellencomplex ab, in welchem ich die epitheliale Anlage der späteren Carotidendrüse erblicken muss. Das Gebilde würde die Bedeutung eines Epithelkörperchens der 2. Schlundspalte haben. Eine Thymuswucherung wird von der 2. Spalte nicht ausgebildet.

Die 3. Spalte lässt ihr Epithel am mächtigsten wuchern, und zwar liegt der Schwerpunkt des Wachsthums ventral. Dieser Theil bildet die ganze Thymus. An ihrem dorsalen Ende entsteht, naturgemäss in innigem Zusammenhang mit der Thymus, eine kleine Epithelwucherung, die Anlage des Epithelkörperchens der 3. Spalte. Die 4. Spalte zeigt eine einheitliche schwache Epithelwucherung, die Anlage des Epithelkörperchens der 4. Spalte. Dies ist das einzige Derivat dieser Spalte.

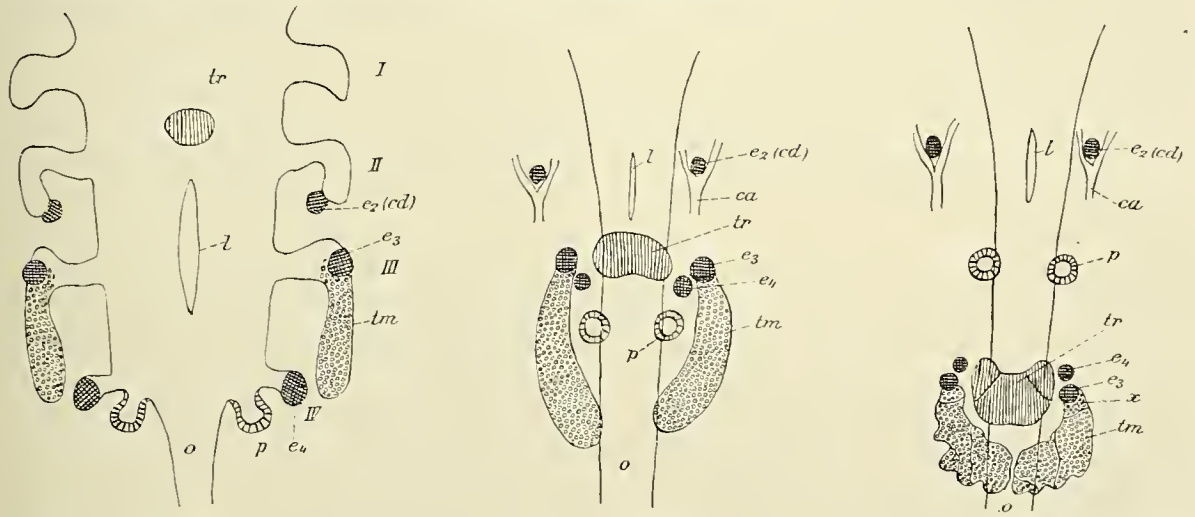

Fig. b. Fig. c. Fig. d.

Figg. b, c und d. Schematische Darstellung der Schlundspaltenderivate von *Echidna* in verschiedenen Stadien der Entwickelung.

Fig. b. Jüngstes Stadium. Die 4 Schlundspalten, I, II, III, IV, noch mit der Kopfdarmhöhle in Verbindung.

Fig. c. Aelteres Embryonalstadium, Schilddrüse und Thymus wenig nach hinten gerückt, der postbranchiale Körper noch zu hinterst gelagert.

Fig. d. Halbwüchsiges Thier, Schilddrüse und Thymus ganz zurück in die Brusthöhle verlagert, der postbranchiale Körper hat seine alte Lage beibehalten, nimmt eine vordere Lage ein.

tr mediane unpaare Schilddrüsenanlage, in Fig. d zerklüftet; *tm* Thymus; *p* postbranchialer Körper; e_2 (*ed*) Epithelkörperchen der 2. Spalte (Carotidendrüse); e_3 Epithelkörperchen der 3. Spalte, mit der Thymus in Verbindung. Auf Fig. d ist die Thymus (*tm*) in mehrere Lappen zerklüftet, bei *x* ein oberes Läppchen, welchem das Epithelkörperchen angeschlossen bleibt; e_4 Epithelkörperchen der 4. Spalte; *o* Schlundrohr; *l* Aditus laryngis; *ca* Arteria carotis communis.

Solange die Schlundtaschen mit dem Schlundepithel in Verbindung stehen, liegen alle die genannten Theile in ihrer primitiven Anordnung. Sobald nun die Ablösung der Theile sich vollzogen hat, greift eine Verschiebung Platz, welche die einzelnen Organe in ungleicher Weise betrifft.

Die Schilddrüse und Thymus folgen dem Herzen und den grossen Arterienstämmen rückwärts in die Brusthöhle. Der Thymus nahe, und zwar deren dorsalem Ende, bleibt stets das Epithelkörperchen der

© Biodiversity Heritage Library, http://www.biodiversitylibrary.org/; www.zobodat.at

3. Spalte. Das gleiche Gebilde der 4. Spalte liegt entweder bei dem der 3. Spalte, oder es liegt zuerst nahe dem postbranchialen Körper. Dieser letztere ändert seinen Platz wenig, so dass er schon frühzeitig eine vordere Anordnung einnimmt, direct unter dem Kehlkopf, zu beiden Seiten der ersten Trachealringe. Die Carotidendrüse bleibt wie ursprünglich zu vorderst angeordnet in der Theilungsgabel des Carotidenstammes. Wir sahen diese Verlagerung sich allmählich vollziehen bei Betrachtung der verschiedenen Stadien.

Der charakteristische Bau lässt die einzelnen Organe leicht unterscheiden. Von einer genauen Schilderung der histologischen Verhältnisse sehe ich hier ab, weil der Conservirungszustand der Embryonen ein zu ungleicher war, um sichere Schlüsse zu gestatten, und zweitens, weil für die Säugethiere wohl nichts Neues in dieser Beziehung festzustellen ist.

Von Bedeutung erscheint mir in histologischer Beziehung nur der postbranchiale Körper und die Epithelkörperchen. Der erstere stellt ein grosses Epithelbläschen dar, welches unter Vermehrungsvorgängen seiner Zellen Knospen und Sprossen treibt. Solche lösen sich vom Mutterbläschen ab und bilden unter Entwickelung eines Lumens neue selbständige Bläschen. Schon beim Beuteljungen tritt im Lumen der Bläschen colloide Substanz auf, so dass dies Organ einen der Schilddrüse gleichen Bau besitzt.

Die Epithelkörperchen zeigen zuerst im indifferenten Zustand den gleichen Befund wie die Thymus, so dass das Gebilde der 3. Spalte zuerst von der Thymus nicht zu unterscheiden ist. Bald ändert sich dies, indem die Zellen der Epithelkörperchen compacte Stränge bilden, welche durch weite Blutcapillaren von einander getrennt werden. Die Gebilde sind ganz in sich abgeschlossen, wenn auch dasjenige der 3. Spalte noch den primitiven Zusammenhang mit der Thymus bewahrt hat.

Die Carotidendrüse zeigt einen ähnlichen Bau wie die Epithelkörperchen, nur zeigen die epithelogenen Zellen eine mehr abgeplattete Form. Auch ist das Bindegewebe, welches mit den Blutgefässen eindrang, viel zellenreicher.

Hinsichtlich der Epithelkörperchen ist noch anzuführen, dass diese Derivate der 3. Spalte ebenso wie die Carotidendrüse ganz constant bei allen Embryonen auftreten. Die Epithelkörperchen der 4. Spalte sind nicht so constant, indem ein solches zuweilen nur einseitig bestand, in einem Falle aber beiderseits fehlte.

Die Thymus, welche zuerst jederseits einen gekrümmten, einheitlichen Schlauch mit glatter Oberfläche darstellt, treibt frühzeitig reichliche compacte Sprossen, lässt aber später auch secundär verschiedene Lappen entstehen, welche theils zusammenhängen, zuweilen aber auch sich ganz vom Hauptorgan ablösen. Man darf daraus nicht etwa schliessen, dass diese Lappen verschiedener Herkunft sind, vielmehr entstammt, wie wiederholt hervorgehoben, die gesammte Thymus von *Echidna* dem Epithel der 3. Schlundspalte.

Die Schilddrüse bildet einen unpaaren Körper, von welchem sich aber bei halbwüchsigen Thieren paarige Theile mehr oder weniger vollständig ablösen können, ohne dass dieselben besonderer Herkunft sind. Sie gehen aus der unpaaren vorderen Anlage des Organs hervor.

Beim jungen Thier sind alle hier besprochenen Organe auf der Höhe ihrer Ausbildung. Die Thymus liegt ebenso wie die Schilddrüse im oberen vorderen Mediastinalraum. Die Thymus als sehr mächtiges Organ besteht erstens jederseits aus 2 unvollständig getrennten Lappen, welche die Schilddrüse ventral völlig bedecken und sich nach vorn gegen den Hals zu eine Strecke weit fortsetzen. Die beiderseitigen Hälften berühren sich in der ventralen Mittellinie. Während das ganze Organ jederseits von einer einheitlichen zarten, fibrösen Kapsel umschlossen ist, gelingt es nach Abpräparation dieser Kapsel, kleine Läppchen stumpf ganz von der Hauptmasse abzulösen, sie sind durch zarte Bindegewebslamellen von ihr getrennt. Ein dorsales Läppchen enthält das Epithelkörperchen der 3. Spalte eingeschlossen.

Von Epithelkörperchen sind in diesem Stadium 3 Paare nachweisbar: 1) die Carotidendrüse, als wahrscheinliches Derivat der 2. Spalte, in der Theilungsgabel der Arteria carotis communis liegend, 2) das

© Biodiversity Heritage Library, http://www.biodiversitylibrary.org/; www.zobodat.at

einem dorsalen Thymusläppchen eingelagerte Epithelkörperchen der 3. Spalte und 3) das Epithelkörperchen der 4. Spalte als einziges Derivat dieser Spalte. Der Bau dieser Epithelkörperchen ist ein epithelialer, wie oben geschildert, es wird von ihm aber niemals colloide Substanz ausgebildet.

Die beiden letztgenannten Gebilde liegen dorsal von der Thymus, zu beiden Seiten der Schilddrüse. Die letztere tritt erst zu Tage nach Beseitigung der Hauptmasse der Thymus.

Sie zeigt auch jetzt ihre frühere Anordnung, indem sie den distalen Theil der Trachea gerade über der Bifurcation umschliesst. Seitliche Lappen fand ich hier abgelöst von der Hauptmasse, sie sind aber in ihrer Genese Theile der unpaaren Anlage.

Die postbranchialen Körper liegen weiter vorn, zu beiden Seiten der ersten Trachealringe unter dem Ringknorpel, und bestehen aus Colloid enthaltenden Epithelbläschen.

In dieser Anordnung bleiben die besprochenen Organe auch beim erwachsenen Thier. Eine Veränderung ist nur geboten durch die Rückbildung der Thymus, welche in spärlichen Resten an der alten Stelle, ventral von dem vorderen Theil des Pericards nachweisbar ist. Dadurch tritt die Schilddrüse frei zu Tage.

Die Carotidendrüse ist noch in ihrer früheren Anordnung vorhanden, ebenso der postbranchiale Körper, der auch den schilddrüsenartigen Bau besitzt und Colloid enthält.

Von den Epithelkörperchen der 3. und 4. Spalte konnte ich nichts mehr nachweisen. Da aber diese, besonders das der 4. Spalte schon wechselnde Zustände darbot, so ist aus dem negativen Befund von einem Erwachsenen nicht etwa zu schliessen, dass diese Gebilde stets eine völlige Rückbildung erfahren.

III. Vergleichung der Befunde bei Echidna mit dem Verhalten der höheren Säugethiere und des Menschen.

Aus den entwickelungsgeschichtlichen Arbeiten über die Schilddrüse, Thymus und anderen Schlundspaltenderivate bei Säugethieren und Menschen, welche in den letzten Jahren erschienen sind (Prenant, Piersol, Simon, Groschuff [Anat. Anz., 1896], Verdun u. A.) ergiebt sich, dass bei dieser Wirbelthierklasse ein einheitlicher Plan besteht, und wir können hierein die Zustände, wie sie bei *Echidna* bestehen, leicht einreihen.

I. Schilddrüse und postbranchialer Körper.

Bei allen Säugethieren besteht sehr frühzeitig, zur Zeit, wo die Schlundspalten durchgebrochen sind, eine vordere unpaare Anlage der Schilddrüse (Kölliker), die auch beim Menschen wiederholt unzweifelhaft nachgewiesen wurde (His, Verdun). Dieselbe Anlage ist, wie zu erwarten, auch bei *Echidna* vorhanden.

Bei allen Säugethieren ist nun auch seit den Untersuchungen von Stieda, Wölfler und Born eine seitliche Anlage der Schilddrüse geschildert worden, welche als ein Derivat der 4. Schlundspalte angegeben wird. Dieser lateralen Anlage wurde früher eine grosse Bedeutung zugeschrieben, indem man die ganzen seitlichen Lappen des Organs von ihr ableitete, in neuerer Zeit hat die Anschauung mehr Platz gegriffen, dass der Haupttheil der Drüse, und zwar auch die seitlichen Lappen, von der medianen vorderen Haupt-

© Biodiversity Heritage Library, http://www.biodiversitylibrary.org/; www.zobodat.at

anlage aus gebildet werden und dass die hinteren paarigen Anlagen nur eine untergeordnete Rolle spielen. Die letzteren sind homolog den postbranchialen Körpern. Nach Born wurde von Prenant besonders der Vorgang der Vereinigung der lateralen mit der medianen Anlage beschrieben.

Auch bei *Echidna* besteht die hintere paarige Anlage der Schilddrüse als postbranchialer Körper. Man darf dies Gebilde nicht als ein Derivat der 4. Schlundspalte betrachten. Aus meinen Befunden ergiebt sich, dass es zwar zuerst der medialen Lamelle dieser Spalte angeschlossen ist, dass es aber, bevor es sich von seinem Mutterboden ablöst, von dieser Spalte abrückt auf die seitliche ventrale Schlundwand. Diese Thatsache ist bedeutungsvoll, wenn man die niederen Wirbelthiere zur Vergleichung heranzieht. Es ist ein von den Schlundspalten phylogenetisch scharf zu trennendes Gebilde. Während es bei Wiederkäuern, Carnivoren, Nagern, ebenso wie beim Schwein sich kräftiger ausbildet und der medianen Schilddrüse sich anschliesst (Born, Prenant, Groschuff, Verdun), erleidet es bei anderen Formen nach den Untersuchungen von Piersol, Simon und Verdun eine völlige Rückbildung, so z. B. bei Insectivoren und beim Menschen (Verdun).

Bei *Echidna* bildet sich der postbranchiale Körper aus, erhält auch den typischen Bau der Schilddrüse, vereinigt sich aber niemals mit dieser (die von Bopp beschriebene paarige Schilddrüse von *Echidna* ist offenbar der postbranchiale Körper). Er erleidet keine so beträchtliche Rückwärtsverlagerung wie die Schilddrüse und liegt dann weit vor diesem Organ. Trotzdem besitzt die mediane unpaare Schilddrüse eine Grösse und Form, welche zeigt, dass diese jedenfalls den wesentlichen Theil des Organs darstellt. Sie besitzt einen zweilappigen Bau, und es kommt sogar zur Ablösung paariger Lappen von einem medianen Isthmus, während ausserdem weiter vorn die Derivate einer hinteren paarigen Anlage im postbranchialen Körper erhalten sind. Vollkommene Theilungen der ursprünglichen unpaaren Drüse sind ja bei Säugethieren vielfach beschrieben worden. Bei der Mehrzahl der Säugethiere liegt die Schilddrüse nicht in der Brust wie bei *Echidna*, sondern man findet sie weiter vorn in der Gegend der ersten Trachealringe und des Kehlkopfes in gleicher Lage, wie sie vom Menschen bekannt ist. Wenn man bei *Echidna* diese Lage fände, so würde naturgemäss auch hier der postbranchiale Körper ihren seitlichen Theilen angelagert sein. Sie würde sich dann ebenso verhalten wie es Verdun bei der Katze, beim Kaninchen und Maulwurf beschrieben hat. Gleichwohl stellt *Echidna* hinsichtlich der Schilddrüse einen sehr primitiven Zustand dar, insofern bei allen Säugethieren die Schilddrüse in embryonaler Zeit, secundär, nachdem sie sich von ihrer primären Verbindung mit dem Schlundrohr abgelöst hat, eine tiefe Lage wie bei *Echidna* erkennen lässt. Während diese bei *Echidna* nun beibehalten wird, rückt die Drüse bei höheren Formen wieder nach oben, erreicht also tertiär ihren definitiven Platz zur Seite des Kehlkopfes und vor den ersten Trachealringen, oder wenn sie paarig wird, wie bei *Talpa*, seitlich von der Trachea der Arteria carotis communis und Vena jugularis angeschlossen.

Bei Marsupialiern nimmt sie nach Otto, Symington und Johnstone eine mittlere Anordnung ein, sie lagert etwa im mittleren Theil der Trachea in Form von 2 grösseren, durch einen schmalen Isthmus verbundenen Lappen. Ob die beiden Seitenlappen der medianen Anlage oder dem postbranchialen Körper entstammen, vermag ich nicht zu entscheiden. Bei Edentaten bestehen nach den Angaben von Symington und Otto verschiedene Verhältnisse. Bei Bradypus tridactylus (Symington) zeigt die Schilddrüse beim reifen Foetus die gleiche Anordnung wie beim Menschen, nur besteht sie aus 3 ganz getrennten Lappen.

Es ist möglich, dass diese so zu deuten sind, dass hier der mediane Lappen aus der unpaaren Anlage hervorging, die seitlichen Theile den postbranchialen Körpern entstammen, es ist auch möglich,

© Biodiversity Heritage Library, http://www.biodiversitylibrary.org/; www.zobodat.at

dass alle drei Theile aus der unpaaren Anlage hervorgegangen sind und der postbranchiale Körper eine Rückbildung erfuhr. Ich bin zur ersteren Annahme mehr geneigt, weil in so jugendlichem Stadium der postbranchiale Körper wohl bei keinem Säugethier schon ganz rückgebildet ist und weil auch bei *Echidna* in so jugendlichem Alter die unpaare Schilddrüse noch ein ganz einheitliches Gebilde darstellt.

Bei *Dasypus* (Otto) nimmt die Schilddrüse als unpaares, aber zweilappiges Organ mit ihrem Isthmus die gleiche tiefe Lage ein wie bei *Echidna*. Die Seitenlappen erstrecken sich aber weiter nach vorn bis zum Ringknorpel des Kehlkopfs. Hier lassen die seitlichen Lappen ebenfalls beide Deutungen zu.

Nach früheren Autoren besitzen manche Edentaten eine paarige Schilddrüse, die in auffallender Weise dem postbranchialen Körper von *Echidna* entspricht (vergl. Otto, l. c. p. 12—14).

Nebenschilddrüsen kommen vielfach vor, sie sind besonders vom Menschen bekannt geworden, als Drüschen, welche, durch Zertheilung des Processus pyramidalis entstanden, ebenfalls Derivate der unpaaren Anlage darstellen. Von solchen Gebilden sind aber völlig zu trennen die Carotidendrüse und Epithelkörperchen, deren Beziehung zur Schilddrüse rein topographischer Art ist. Ich will auf diese Dinge nach Besprechung der Thymus eingehen.

2. Thymus.

Die Thymus der Säugethiere kann ausgebildet werden von dem Epithel der 2., 3. und 4. Schlundspalte. Am allgemeinsten verbreitet und reichlichsten ist es allerdings die 3. Spalte, welche dies Organ bildet. Es sind Wucherungen der ventralen Theile dieser Spalten, welche die Anlage bilden. Dadurch stellen sich die Säugethiere im Gegensatz zu den niederen Wirbelthieren. Bei *Echidna* sahen wir, dass ausschliesslich die ventrale Tasche der 3. Spalte die ganze Thymus ausbildet. *Echidna* stimmt hierin mit einer Reihe von Säugethieren überein: unter anderen mit Schwein, Schaf und Maulwurf, ferner zeigt der Mensch das gleiche Verhalten.

Wir können somit sagen, dass *Echidna* einen ausgeprägten Säugethiercharakter in Bezug auf die Thymus zeigt; es ist ein einfacher Zustand, aber wohl kein primitiver; denn wir kennen viele Säugethiere, deren Thymus von mehreren Schlundspalten gebildet wird. Beim Kaninchen hat schon Kölliker ausser der 3. die 2. Spalte dafür in Anspruch genommen, und neuerdings ist dies auch von Fischelis und Verdun bestätigt worden, wenn das Derivat der 2. Spalte auch eine frühe Rückbildung erfährt. Andererseits sind Derivate der 4. Spalte zur Thymusbildung von verschiedenen Seiten geschildert worden: so z. B. beim Rind von Groschuff, bei der Katze u. a. von Verdun. Der Zustand, in welchem mehrere Schlundspalten Thymuslappen ausbilden, ist nun zwar vergleichend-anatomisch als der primitive zu betrachten, denn bei allen niederen Wirbelthieren sahen wir eine Mehrzahl von Spalten dafür in Anspruch genommen. Andererseits ist aber zu bedenken, dass bei Säugethieren andere Theile der Schlundspalten die Thymus liefern, als bei niederen Wirbelthieren, es kann also immerhin die 2. und 4. Spalte bei gewissen Säugethieren erst später herangezogen sein, wir hätten dann darin einen tertiären Zustand vor uns. Zu beachten ist, dass der mehrlappige Bau der Thymus nicht ohne Weiteres auf ihre Herkunft von mehreren Schlundspalten bezogen werden darf, denn auch bei *Echidna* bestehen beiderseits mehrere Lappen. Diese sind durch Zertheilung aus einer einheitlichen Anlage jederseits hervorgegangen.

Was die mehrfach beschriebenen Thymusläppchen betrifft, so halte ich nach dem Befund bei *Echidna* dafür, dass ihnen ein verschiedener Werth zukommt. Das von Kohn als äusseres Thymusläppchen

© Biodiversity Heritage Library, http://www.biodiversitylibrary.org/; www.zobodat.at

geschilderte Gebilde finde ich auch bei *Echidna* in Verbindung mit dem Epithelkörperchen der 3. Spalte und habe es hier als einen von der Hauptthymus abgelösten Theil deuten müssen, das also ebenfalls ein Derivat der 3. Spalte darstellt und seinen naturgemässen Zusammenhang mit dem Epithelkörperchen dieser Spalte bewahrt hat. Das innere Thymuskörperchen von Kohn fehlt bei *Echidna*. Nach den Befunden von Verdun glaube ich aber nicht fehlzugehen, wenn ich in ihm die Thymusbildung der 4. Spalte erblicke. Dadurch wird seine Verbindung mit dem Epithelkörperchen dieser Spalte, ebenso wie sein inconstantes Auftreten verständlich.

3. Carotidendrüse und Epithelkörperchen.

Diese Organe sind schon oft beschrieben und verschieden bezeichnet worden. Man hat besonders vielfach die kleinen drüsigen Körperchen, welche dem Stamm der Arteria carotis communis anliegen, als Carotidendrüsen beschrieben. Neuerdings wissen wir, dass constant bei Säugethieren in der Theilungsgabel dieses Stammes ein kleines Knötchen liegt, das speciell als Carotisdrüse aufgefasst wird. Während einige Beobachter dieser Gebilde von einer Kiemenspalte ableiten, wird dem von anderer Seite aufs bestimmteste widersprochen und die Gefässwand für seine Bildung in Anspruch genommen. Auch Ganglienzellen hat man darin nachweisen zu können geglaubt. Bei *Echidna* besteht diese Carotidendrüse ebenfalls an der bezeichneten Stelle.

Sie tritt schon auf, wenn die äusseren Kiemenöffnungen sich gerade geschlossen haben. Ich habe bei *Echidna* die Ueberzeugung gewonnen, dass eine kleine epitheliale Knospe sich vom ventralen Ende der 2. Schlundspalte ablöst, abgesehen von einem an gleicher Stelle sich bildenden Ganglion. Der continuirliche Zusammenhang epithelialer Schlundspaltenderivate mit Ganglien der Gehirnnerven ist auch anderwärts in deutlichster Weise nachweisbar, so z. B. auch bei *Echidna* an dem dorsalen Theil der 3. Schlundspalte. Wenn bei Lösung dieses Zusammenhangs kleine Epithelcomplexe selbstständig werden, so müssen wir die Thatsache als constatirt hinnehmen, wenn auch die stammesgeschichtliche Bedeutung dieser Gebilde noch nicht aufgeklärt ist.

Dass ausser der Carotidendrüse in der Nähe der Schilddrüse und Thymus noch andere Epithelkörperchen bestehen, ist von Säugethieren schon lange bekannt. Sie wurden theils als Nebenschilddrüsen, theils als Carotiskörperchen geschildert. Es sind die glandes thyroidiennes oder Glandulae parathyreoideae der Autoren. Verdun hat sie als glandules branchiales bezeichnet. Kohn hat sie zuerst mit den von mir bei Amphibien gefundenen Gebilden für homolog erkannt und sie demgemäss auch ebenso als Epithelkörperchen bezeichnet. Während Kohn sie als sehr constant angiebt, derart dass stets jederseits zwei nachweisbar seien, die er gemäss ihrer Lagebeziehung zu den Seitenlappen der Schilddrüse als innere und äussere Epithelkörperchen unterschied, wurde von Anderen (Schaper, Symington u. A.) darauf hingewiesen, dass diese Constanz nicht besteht, dass vielmehr, abgesehen von ihrer verschiedenen Lagebeziehung zur Schilddrüse, sehr häufig nur eins auf einer, zwei auf der anderen Seite, oder nur eins auf jeder Seite bestehe. *Echidna* lässt dies auch erkennen. Bei allen jüngeren Embryonen fand ich jederseits zwei solcher Gebilde, von welchen das eine der 3., das andere der 4. Schlundspalte entstammt. Bei älteren Exemplaren vermisste ich zuweilen das Derivat der 4. Spalte auf der einen Seite, bei einem Beuteljungen fehlten jederseits diese Epithelkörperchen der 4. Spalte, und es bestand nur dasjenige der 3. Spalte jederseits. So unterscheidet sich also hinsichtlich dieser Gebilde *Echidna* nicht von anderen Säugethieren, es besteht aber auch, wie wir sehen werden, mit niederen Wirbelthieren hierin eine Uebereinstimmung.

© Biodiversity Heritage Library, http://www.biodiversitylibrary.org/; www.zobodat.at

Die topographische Beziehung dieser Gebilde zu anderen Schlundspaltenderivaten verlangt noch specielle Beachtung. Während diese Epithelkörperchen meist als der Schilddrüse angelagert beschrieben werden (Kohn, Schaper, Verdun), finde ich sie bei *Echidna* in ebenso inniger Beziehung zur Thymus. Groschuff hat richtig erkannt, dass das Epithelkörperchen der 3. Spalte in näherer Beziehung zur Thymus steht, dasjenige der 4. Spalte der Schilddrüse angeschlossen ist.

Nach den Vorgängen der Ontogenese bei *Echidna* erscheint mir die Beziehung zur Thymus als die wichtigere, und die vergleichende Anatomie bestätigt dies, wie ich im folgenden Capitel noch besonders ausführen will. Ich betone dies ganz besonders, weil ich sogar in neuesten Lehrbüchern finde, dass diese Gebilde noch als abgesprengte Theile der Schilddrüse aufgeführt werden.

Sie haben mit der Schilddrüse sowohl ontogenetisch wie phylogenetisch gar nicht das Geringste zu thun. Ebenso sind sie vollkommen selbständig der Thymus gegenüber. Sie sind Organe sui generis. Dass sie in Verbindung mit der Thymus stehen, ergiebt sich daraus, dass sie aus dem Epithel der Kiemenspalten, ebenso wie die Thymus, sich ausbilden. Es wird aber aus diesen Dingen etwas von der Thymus vollkommen Verschiedenes, und sie bleiben auch stets verschieden von ihr im Bau. Darum dürfen wir aus ihrer Verbindung mit der Thymus nicht schliessen, dass sie ihr gleichwerthig sind. Die Anlagerung an die Schilddrüse ist auch eine secundäre. Wenn der postbranchiale Körper, wie bei *Echidna*, sich frühzeitig von der 4. Spalte abtrennt, so sind diese beiden Gebilde auch nach ihrer Ablösung vom Schlundrohr getrennt von einander. In Folge dessen sagen wir, dass dem postbranchialen Körper kein Derivat der 4. Spalte, d. h. kein Epithelkörperchen angeschlossen ist. Dies Gebilde bleibt dann in der Nähe des Epithelkörperchens der 3. Spalte und mit diesem zwischen Schilddrüse und Thymus liegen. Wenn aber, wie Verdun dies ausführlich von der Katze schildert, die 4. Schlundspalte mit dem postbranchialen Körper sich gemeinsam vom Schlundrohr abschnürt, derart, dass beide durch einen epithelialen Strang verbunden bleiben, so werden nach Anschluss des postbranchialen Körpers an die mediane unpaare Anlage der Schilddrüse, naturgemäss auch die Derivate der 4. Schlundspalte mit der Schilddrüse verbunden sein. Hier bei der Katze bildet nun die 4. Schlundspalte nicht nur ein Epithelkörperchen, sondern auch ein kleines Thymusläppchen aus. Diese beiden Gebilde stehen dann naturgemäss nicht nur unter sich, sondern auch mit der Schilddrüse in Verbindung. Sie können sogar von Schilddrüsengewebe eingeschlossen werden, wie dies vielfach beschrieben wurde. Der Anschluss an die Schilddrüse ist darum doch ein secundärer, und wir dürfen unter keinen Umständen dieses Epithelkörperchen etwa für einen abgesprengten Theil der Schilddrüse halten. Bei *Echidna* sehen wir, dass das Epithelkörperchen der 3. Spalte stets mit der Thymus in Verbindung bleibt, dabei aber auch seitlich der Schilddrüse angeschlossen ist. Ein kleiner Theil der Thymus, welchem das Epithelkörperchen unmittelbar angeschlossen ist, löst sich dabei von der Thymus ab. Das Epithelkörperchen der 4. Spalte liegt zuerst nahe beim postbranchialen Körper, dann rückt es bei einem älteren Embryo auf der einen Seite von ihm ab, folgt den Derivaten der 3. Spalte nach hinten, während es auf der anderen Seite seine Lagerung nahe beim postbranchialen Körper beibehält. Bei einem noch älteren Embryo, bei welchem beide Epithelkörperchen der 4. Spalte bestanden, lagen diese beiderseits vom postbranchialen Körper abgerückt, dicht neben den Epithelkörperchen der 3. Spalte und mit diesen der Thymus an ihrem dorsalen Ende angeschlossen.

Bei höheren Säugethieren sehen wir, dass bei Verlagerung der Organe die Epithelkörperchen der 3. und 4. Spalte beiderseits zusammen den postbranchialen Körpern und der ebenfalls vorn gelagerten Schilddrüse angeschlossen bleiben, während die Beziehung des 3. Epithelkörperchens zur Thymus sich gelöst hat. Die Ursache dieses Anschlusses an die Schilddrüse ist in dem oben angeführten Verhalten zu finden derart, dass das Epithelkörperchen der 4. Spalte mit dem postbranchialen Körper in primärer Ver-

© Biodiversity Heritage Library, http://www.biodiversitylibrary.org/; www.zobodat.at

bindung stand. Dem Epithelkörperchen der 4. Spalte hat sich dann dasjenige der 3. Spalte angeschlossen. So ergeben sich die verschiedenen Anordnungen dieser Epithelkörperchen bei Säugethieren als etwas leicht Verständliches, begründet in den verschiedenen Arten primitiven Zusammenhangs in früh embryonaler Zeit und in der verschiedenen Verlagerung, welche Thymus, Schilddrüse und postbranchialer Körper erfahren. Diese Beziehungen, rein topographischer Art, sind aber ganz nebensächlich gegenüber der Thatsache, an der vor allem festzuhalten ist, dass nämlich die Epithelkörperchen durchaus selbständige Gebilde sind, in keiner genetischen Beziehung zu Schilddrüse, Thymus oder postbranchialem Körper stehen.

IV. Vergleichung der Befunde bei Säugethieren mit den Zuständen niederer Wirbelthiere.

Bei der Besprechung der oben behandelten Organe haben wir die früher betonte Grenze einzuhalten. Als Organe, welche gleichzeitig mit dem respiratorischen Kiemenapparat ausgebildet werden, sind die Schilddrüse, der postbranchiale Körper und die Thymus zu trennen von jenen Organen, welche sich erst entwickeln, wenn der respiratorische Kiemenapparat eine Rückbildung erfährt. Diese letztere Organgruppe bilden die Carotidendrüse und die Epithelkörperchen.

I. Die Schilddrüse

zeigt hinsichtlich ihrer Entwickelung den gleichartigsten Befund. Sie geht bei allen Wirbelthieren im Wesentlichen hervor aus einer unpaaren medianen Anlage vom Epithel der ventralen Wandung der Kopfdarmhöhle im Bereich des Hyoidbogens. Sie bildet bei Cyclostomen (W. Müller), Selachiern (van Bemmelen) und Teleostiern (Maurer) Complexe von Epithelbläschen, die, mit Colloid gefüllt, den Kiemenarterienstamm in seiner Länge umlagern. Bei Amphibien (W. Müller, Maurer) theilt sich die unpaare Anlage in zwei Drüschen von paariger Anordnung, welche bei Urodelen oberflächlich liegen, der Carotis externa und begleitenden Vene angeschlossen sind und merkwürdiger Weise in den venösen Kreislauf eingeschaltet sind, so dass das Stämmchen der Vena maxillaris sich wundernetzartig in ihr auflöst und als einheitliches Stämmchen das Organ wieder verlässt (Maurer). Bei Anuren (W. Müller, Baber, Maurer) liegt die paarig gewordene Schilddrüse ganz in der Tiefe, der ventralen Fläche des Zungenbeins dicht angeschlossen. Bei Reptilien (van Bemmelen, de Meuron, Maurer) ist die Schilddrüse meist ungetheilt, aber von bilateral-symmetrischem Bau und liegt unmittelbar vor dem Sternum der Trachea an.

Bei Vögeln (van Bemmelen, de Meuron, Verdun) ist sie paarig und liegt vor dem Herzen den grossen Arterienstämmen angeschlossen.

Bei Säugethieren finden wir sie theils unpaar, theils paarig. Beim unpaaren Befund ist der mediane Theil stärker oder schwächer entwickelt als die seitlichen Theile. Bei schwacher Ausbildung bildet er einen Isthmus, welcher die voluminösen Seitenlappen verbindet. Die Anordnung bei Säugethieren ist eine sehr verschiedene, bald liegt sie weiter vorn in der Gegend des Kehlkopfs, bald der Seitenfläche der Mitte der Trachea angeschlossen, bald findet man sie im oberen vorderen Mediastinalraum, dem distalen Ende der Trachea und den grossen Arterienstämmen unmittelbar nach Austritt aus dem Pericard angelagert.

© Biodiversity Heritage Library, http://www.biodiversitylibrary.org/; www.zobodat.at

2. Der postbranchiale Körper.

Zu diesem Derivat der unpaaren Schilddrüsenanlage kommt bei den meisten Wirbelthieren noch ein paariges, weiter hinten gelegenes Gebilde, der von van Bemmelen zuerst bei Selachiern gefundene Suprapericardialkörper, der nach meinen Untersuchungen bei Teleostiern fehlt, bei Amphibien aber besteht; ich habe das Gebilde als postbranchialen Körper bezeichnet. Er findet sich bei allen höheren Wirbelthieren, zum Theil in paariger Ausbildung, zum Theil nur einseitig, dann stets links entwickelt. Bei Anuren ist er stets paarig (Maurer), bei den meisten Urodelen nur links vorhanden (Maurer), bei *Lacerta* besteht häufig eine paarige Anlage (Maurer), später ist er meist nur links vorhanden (de Meuron, van Bemmelen, Maurer). Beim Vogel ist er paarig ausgebildet (de Meuron, Verdun). Bei den Säugethieren besteht er ebenfalls paarig, bei *Echidna* ebenso, wie bei höheren Formen.

Wichtig ist an diesem Gebilde sein Bau und seine Beziehung zur Schilddrüse.

Den Bau betreffend ist zu berichten, dass bei allen niederen Wirbelthieren bis zum Vogel das Gebilde aus Bläschen oder Schläuchen besteht, die mit Cylinderepithel ausgekleidet und mit Flüssigkeit gefüllt sind. Niemals ist Colloid darin nachweisbar. Bei Säugethieren aber sehen wir, wenigstens bei *Echidna* mit Bestimmtheit, aber ebenso bei der Katze, dem Kaninchen, dem Schaf, also Vertretern sehr verschiedener Klassen, dass der postbranchiale Körper Colloid enthaltende Bläschen, also Schilddrüsengewebe ausbildet. Bei anderen Formen, z. B. Maulwurf und Mensch, soll er eine völlige Rückbildung erfahren.

Hinsichtlich seiner Beziehung zur Schilddrüse ist zu betonen, dass eine solche bei niederen Wirbelthieren bis zum Vogel nirgends besteht. Bei keiner Form kommt es zur Verbindung des postbranchialen Körpers mit der Schilddrüse. Die letztere geht ausschliesslich aus der vorderen medianen Anlage hervor. Da der Bau dieses Körpers auch nicht mit dem der Schilddrüse übereinstimmt, so hat er mit der Schilddrüse überhaupt nichts zu thun. Bei Säugethieren ist dies nun anders. Beim Schaf, Schwein, Katze, Kaninchen vereinigt er sich mit der medianen vorderen Schilddrüsenanlage. Die grosse Bedeutung, welche diesem Gebilde früher zugeschrieben wurde (Stieda, Born, Prénant) kommt ihm nach den neuesten Untersuchungen Verdun's nicht zu. Bei *Echidna* bildet der postbranchiale Körper nach meinen Befunden ein kleines Knötchen, das sich, wie oben geschildert, sicherlich nicht mit der vorderen unpaaren Schilddrüse verbindet. Durch seinen der Schilddrüse gleichen Bau unterscheidet sich dies Gebilde einerseits von den postbranchialen Körpern der Amphibien und Reptilien. Andererseits aber stellt es durch sein Selbständigbleiben bei *Echidna* diese Form wieder den niederen Wirbelthieren näher. Wir haben also in *Echidna* eine werthvolle Zwischenform vor uns, denn in Vergleichung mit niederen Wirbelthieren ist *Echidna* weitergebildet, durch Colloidbildung im postbranchialen Körper, in Vergleichung mit den höheren Säugethieren aber ist *Echidna* primitiver, denn es fehlt die Vereinigung des postbranchialen Körpers mit der Schilddrüse, die bei höheren Formen vollzogen ist. Bei manchen Formen erleidet allerdings der postbranchiale Körper eine völlige Rückbildung.

© Biodiversity Heritage Library, http://www.biodiversitylibrary.org/; www.zobodat.at

Wenn sich also bei gewissen Säugethieren die Schilddrüse aus drei Anlagen aufbaut, einer vorderen unpaaren und einer hinteren paarigen, so scheint die Bedeutung der paarigen Anlage doch eine sehr geringe zu sein. Diese Erkenntniss ergiebt sich aus den schönen Untersuchungen von Verdun.

3. Die Thymus.

Hinsichtlich der Thymus lässt sich der Satz aussprechen, dass dies Organ bei allen Wirbelthieren aus dem Epithel der Kiemenspalten sich entwickelt. Unterschiede bestehen nach zwei Richtungen: 1) hinsichtlich der Zahl der Kiemenspalten, welche an der Thymusbildung theilnehmen, und 2) hinsichtlich des Abschnitts der einzelnen Spalte, welche die Thymuswucherung hervorgehen lässt.

1) In ersterer Beziehung sahen wir bei niederen Wirbelthieren, welche zeitlebens respiratorischen Kiemenapparat behalten, alle Kiemenspalten zur Thymusbildung herangezogen. Hierin ist also offenbar ein primitiver Zustand geboten.

Schon bei Amphibien ändert sich dies. Die Urodelen erscheinen noch primitiver, indem auch noch 3—4 Spalten an der Thymusbildung theilnehmen. Bei Anuren beschränkt sich die Thymusbildung auf die 2 ersten Spalten, die 2. allein bildet die bleibende Thymus. Von da an sehen wir bei höheren Wirbelthieren eine Verminderung der Zahl der thymusbildenden Spalten eintreten. Bei Reptilien finden wir verschiedene Zustände. Bei Eidechsen und wahrscheinlich bei Schildkröten sind es die 2. und 3. Schlundspalte. Bei Schlangen sind es die 4. und 5. Schlundspalte (van Bemmelen), welche die Thymus liefern. Bei Vögeln sind es die 3. und 4. Spalte. Bei Säugethieren in den meisten Fällen nur die 3. Spalte, in manchen neben dieser auch die 4., am seltensten wird die 2. Spalte angegeben, deren Derivat aber früh schwindet.

2) Wenn wir nun die Theile der einzelnen Schlundspalten betrachten, welche Thymuswucherungen bilden, so finden wir bei allen niederen Wirbelthieren, die zeitlebens einen respiratorischen Kiemenapparat besitzen, nur dorsale Theile der einzelnen Spalten, die dorsalen Kiementaschen als thymusbildende Abschnitte. Auch bei Amphibien wird dies beibehalten, wenn auch der respiratorische Kiemenapparat eine Rückbildung erfährt. Es werden aus den ventralen Theilen der Kiemenspalten keine Thymuslappen gebildet. Die inneren Kiemenreste der Anuren haben mit der Thymus nichts zu thun, wie ich dies früher schon ausführte. Eine wichtige Aenderung in der Thymusbildung der einzelnen Spalte bereitet sich bei Reptilien vor. Bei *Lacerta* habe ich geschildert, dass das Derivat der 2. Spalte als eine rein dorsale Bildung völlig homolog ist der Thymus der anamnien Wirbelthiere. Das Derivat der 3. Spalte aber nimmt in seiner Ausbildung nicht nur die dorsale Kiementasche in Anspruch, sondern dehnt sich weiter ventralwärts aus, so dass auch ventrale Theile der 3. Kiemenspalte die Thymus bilden helfen. Ich habe schon früher darauf hingewiesen, dass ich hierin eine Vorbereitung für die Verhältnisse bei Säugethieren sehe.

Von Eidechsen aus geht die Entwickelung der Vogelthymus den entgegengesetzten Weg wie diejenige der Säugethiere. Bei Vögeln bilden ausschliesslich dorsale Theile der 3. und 4. Schlundspalte die Thymus.

Bei Säugethieren sind es stets ventrale Theile der 3. Spalte, welche die Thymus bilden. Auch wenn die 4. Spalte in Anspruch genommen wird, sind es nach Schilderung der Autoren stets ventrale Theile dieser Spalte, welche die Wucherung bilden. Die kleinen Thymusläppchen, von welchen ich das äussere zuerst für eine dorsale Thymusbildung bei *Echidna* zu halten geneigt war, ist thatsächlich ein ventrales Gebilde, wie das ganze übrige Organ. Das ergiebt sich aus der Beziehung zu den Epithelkörperchen dieser Spalte. Auf dies Verhältniss will ich bei Besprechung der letztgenannten Gebilde zurückkommen.

© Biodiversity Heritage Library, http://www.biodiversitylibrary.org/; www.zobodat.at

Die Thymus der Säugethiere ist nach den vorstehenden Ausführungen nicht homolog der Thymus der niederen Wirbelthiere, denn sie geht aus ganz anderen Theilen der 3. Schlundspalte hervor wie bei jenen Formen.

Echidna ergab sich nach meinen Befunden als ein Beispiel des typischen Säugethiercharakters hinsichtlich der Entwickelung der Thymus. Es besteht hier nur eine ventrale Thymus der 3. Spalte.

Diese Form giebt also keine Vermittelung nach unten. Das thun auch nicht die Vögel, sondern nur die Eidechsen bieten für diese Verhältnisse eine vermittelnde Zwischenform.

Hinsichtlich des histologischen Verhaltens stimmt allerdings nach den einstimmigen Angaben sämmtlicher Autoren die Thymus der Säugethiere mit dem gleich genannten Organ der niederen Wirbelthiere vollkommen überein.

Der primitive Zustand ist für Säugethiere offenbar in dem Verhalten von *Echidna* dargestellt, der übrigens auch unter anderem bei Insectivoren und beim Menschen besteht (Verdun). Wenn ausser der 3. Spalte noch die 4. Spalte ein Thymusläppchen bildet (Schaf, Katze), so ist dies Gebilde ebensowenig homolog der dorsalen Thymusknospe der 4. Kiemenspalte eines anamnien Wirbelthieres, wie es die Thymus der 3. Spalte ist. Vielmehr ist die Thymus der 4. Spalte bei Säugethieren ebenso als eine Neuerwerbung gewisser Formen dieser Klasse aufzufassen, wie es die Thymus der 3. Spalte dieser Klasse ist. Ob in der Thymus der 4. Spalte bei Schlangen die Grundlage für die Thymus der gleichen Spalte bei gewissen Säugethieren zu erblicken ist, worauf die Beobachtungen van Bemmelen's hinzudeuten scheinen, wage ich nicht zu entscheiden.

Noch eine andere Ueberlegung drängt sich einem auf bei der Frage nach der Homologie der Thymus bei Säugethieren und niederen Wirbelthieren, nämlich die, ob bei jenen nicht durch besondere Wachsthumsvorgänge der umgebenden Organe eine Verschiebung der Epithelregionen der einzelnen Kiemenspalten stattgefunden haben könnte, so dass doch in den ventralen Theilen der Säugethier-Schlundspalten die homologen Theile der dorsalen Kiementaschen niederer Wirbelthiere enthalten seien. Es wäre dies in gewissem Sinne zu vergleichen mit der verschiedenen Bildungsweise des Muskelblattes vom Urwirbel, welche bei Amnioten sich bekanntlich anders darstellt als bei anamnien Wirbelthieren. Während bei diesen die mediale Urwirbellamelle zum Muskelblatt wird, bildet sich bei Amnioten ein solches von der dorsalen Urwirbelkante aus. Hier wissen wir, dass in Folge der flächenhaften Ausbreitung des Embryonalkörpers auf der Oberfläche der Keimblase die Urwirbel seitlich ausgezogen werden, und das an ihrer dorsalen Kante befindliche Zellenmaterial entspricht der medialen Zellenlamelle des Urwirbels bei Anamnien. Eine solche Verschiebung ist bei dem Epithel der Schlundspalten von Säugethieren nicht ersichtlich. Auch die voluminöse Entfaltung des Centralnervensystems kann nicht herangezogen werden, denn diese besteht in den jungen hier in Frage kommenden Stadien bei Vögeln und Reptilien in gleicher Weise wie bei Säugethieren, ohne eine ventrale Ausbildung der Thymus zu veranlassen. Das Verhalten der Thymus der 3. Spalte bei der Eidechse ist hier zu berücksichtigen. Es besteht nämlich bei dieser am ventralen Ende der Thymus noch ein kleiner, ventralwärts gerichteter, birnförmiger Anhang, der letzte Rest der ventralen Tasche dieser Spalte, welche bei *Lacerta* nicht mehr zur Thymusbildung verwandt wird, sondern eine völlige Rückbildung erfährt (Morphol. Jahrb., Bd. XXVII, Taf. VIII, Fig. 32 *v*). In diesem Gebilde haben wir ein Rudiment vor uns, das bei Säugethieren den wesentlichen Theil der Thymus ausbildet. Eine andere Deutung ist hier ganz ausgeschlossen.

© Biodiversity Heritage Library, http://www.biodiversitylibrary.org/; www.zobodat.at

4. Die Epithelkörperchen.

In diesen Gebilden haben wir Organrudimente vor uns, welche erst mit der Rückbildung der Schlundspalten zur Ausbildung kommen und durch jene bedingt sind. Sie fehlen also allen Fischen und den urodelen Amphibien zur Larvenperiode. Sie kommen bei diesen erst zur Zeit der Metamorphose zur Ausbildung, finden sich aber dann bei allen höheren Wirbelthieren bis zum Menschen. Das Verhalten bei anuren Amphibien, bei welchen diese Gebilde schon in früher Larvenperiode bestehen, ändert daran nichts. Wie diese Abweichung zu verstehen ist, habe ich schon früher genauer ausgeführt.

Bei Amphibien bestehen diese Gebilde als Reste der 2., 3. und 4. Kiemenspalte. Bei Reptilien finden sie sich, wenigstens bei *Lacerta*, nur an der 3. und 4. Spalte, bei Schlangen scheinen auch solche von den vorderen Spalten gebildet zu werden (van Bemmelen).

Bei Vögeln sind sie an der 3. und 4. Spalte gefunden worden.

Bei Säugethieren sind sie überall nachgewiesen worden, und zwar stets von der 3. und 4. Spalte ausgehend. Ausser ihnen besteht eine Carotidendrüse. Sie liegt in der Gegend der 2. Schlundspalte.

Was den Bau der Epithelkörperchen und ihre Beziehung zu den Schlundspalten betrifft, so stellen sie kleine, eiförmige Gebilde dar, welche aus zusammengeballten Epithelzellen bestehen, die nach dem Verschluss der Kiemenspalten bei Urodelen als einzige epitheliale Reste ventral von der Thymus der 3. und 4. Spalte nachweisbar sind. Da die Thymus schon zur Zeit der Larvenperiode sich von den Kiemenspalten abgelöst hat, sind die Epithelkörperchen naturgemäss von vornherein ganz von der Thymus abgetrennt. Sie liegen stets ventral von der Thymus den grossen Arterienbogen an (Morphol. Jahrb., Bd. XIII u. XIV). Sie zeigen hinsichtlich der Zahl Verschiedenheiten, insofern bald zwei jederseits, bald jederseits nur eins, oft auch auf der einen Seite zwei, andererseits nur eins bestehen.

Bei Reptilien findet man das Epithelkörperchen der 3. Spalte von vornherein mit der Thymus dieser Spalte in Verbindung. Hier besteht kein respiratorischer Kiemenapparat, die Spalten schliessen sich frühzeitig, die Thymus hat sich dann noch nicht von dem Spaltenepithel losgelöst, und in Folge dessen stehen die vom Ektoderm sowohl als vom Schlundrohr abgetrennten Derivate einer Spalte unter einander in primitivem Zusammenhang. Hinsichtlich der speciellen Beziehung des Epithelkörperchens der 3. Spalte zur Thymus ist zu beachten, dass es dem ventralen Ende der Thymus angeschlossen ist und später auch diesen Anschluss behält. Es erscheint in früherer Zeit lateralwärts aus der Thymus hinausgedrängt und ist dann der lateralen Seite dieses Organs an dessen ventralem Theil angeschlossen (Morphol. Jahrb., Bd. XXVII, Taf. VIII, Fig. 32 e_3). Später wird es herabgezogen und steht dann durch einen epithelialen Strang mit dem ventralen Ende der Thymus in Verbindung (ibid. Fig. 34 e_3).

Da die 4. Spalte bei *Lacerta* keine Thymus bildet, das Epithelkörperchen somit den einzigen epithelialen Rest dieser Spalte darstellt, so ist dieses Gebilde auch stets ganz selbständig. Durch seinen Bau erweist es sich als Epithelkörperchen und ist homolog dem gleichen Gebilde der 4. Spalte von Urodelen. Eine Verbindung des Epithelkörperchens der 4. Spalte mit dem postbranchialen Körper besteht bei *Lacerta* nicht, weil der letztere selbständig von der Schlundwand ausgeht und bei seiner Abschnürung ebenso selbständig wird wie das Derivat der 4. Spalte. Ich hebe dies hervor wegen anderer Verhältnisse bei manchen Säugethieren.

Auch bei Reptilien erleidet häufig das Epithelkörperchen der 4. Spalte auf einer oder beiden Seiten eine völlige Rückbildung.

© Biodiversity Heritage Library, http://www.biodiversitylibrary.org/; www.zobodat.at

Bei den Vögeln bestehen die Epithelkörperchen der 3. und 4. Spalte ebenfalls und stehen von vornherein mit dem ventralen Ende der Thymus dieser Spalten in Verbindung. Später lösen sie sich von der Thymus ab und werden ganz selbständig.

Bei Säugethieren findet man die Epithelkörperchen ebenfalls in Beziehung zu den Thymusanlagen der 3. und event. 4. Spalte.

Die Beziehung ist aber eine anders orientirte als bei allen niederen Wirbelthieren. Sie finden sich dem dorsalen Ende der Thymus angeschlossen (vergl. Fig. 10, 14 und 16). Bei *Echidna*, wo die 4. Spalte kein Thymusläppchen bildet, bleibt das Epithelkörperchen dieser Spalte ganz selbständig. Vom letzteren ist noch zu betonen das Fehlen eines Anschlusses an den postbranchialen Körper. Dadurch erhält diese Form grosse Aehnlichkeit mit den Zuständen bei *Lacerta* und erscheint primitiver als manche andere Säugethiere.

Aus der Vergleichung der Verhältnisse bei Säugethieren mit Amphibien und Reptilien ergiebt sich, dass der Anschluss der Epithelkörperchen an die Thymus einen primitiven Zustand darstellt, in der Natur der Genese beider Organe begründet. Dieser Anschluss ist bei der primitivsten Form der Säugethiere auch erhalten. Eine Beziehung der Epithelkörperchen zur Schilddrüse, die in neuerer Zeit so vielfach beschrieben und hervorgehoben wurde (Sandström, Gley, Christiani), hat dagegen ganz secundäre Bedeutung und ist jedenfalls ganz auf die Säugethiere beschränkt.

Dieser Anschluss der Epithelkörperchen an die Schilddrüse wird bei Säugethieren durch den postbranchialen Körper vermittelt. Bei *Echidna* rückt frühzeitig die Anlage des letzteren von der 4. Schlundspalte ab, und die beiden Gebilde sind nach ihrer Abschnürung vom Schlundrohr auch von einander getrennt. Darin stimmt *Echidna* wieder mit *Lacerta* überein. Bei höheren Säugethieren, z. B. bei der Katze, ist die Anlage des postbranchialen Körpers so nahe der 4. Schlundspalte, dass bei der Ablösung vom Schlundrohr diese beiden Theile mit einander in Verbindung bleiben. Lagert sich der postbranchiale Körper nun der Seite der Schilddrüse an, so wird naturgemäss auch das Epithelkörperchen der 4. Spalte in Beziehung zur Schilddrüse treten. Da das Epithelkörperchen der 3. Schlundspalte bei Bestehen desjenigen der 4. Spalte diesem immer dicht angelagert ist, so wird bei Verlagerungen der Thymus und Schilddrüse der Anschluss beider Epithelkörperchen an die Schilddrüse verständlich. Die vergleichende Anatomie, d. h. die genaue Kenntniss der Verhältnisse bei Amphibien und Reptilien in diesem Falle, bewahrt uns allein vor der irrthümlichen Auffassung, dass die Epithelkörperchen in genetischer Beziehung zur Schilddrüse ständen und also als Nebenschilddrüsen aufgefasst werden dürften. Sie haben in ihrer Genese nicht das Geringste mit der Schilddrüse zu thun.

Sie haben aber auch nichts mit der Carotidendrüse zu thun. Bei Amphibien ist dies Organ zum ersten Mal ausgebildet an der Theilungsgabel der Carotis communis. Bei Reptilien und Vögeln ist von dieser Carotidendrüse nichts bekannt. Bei *Lacerta* fehlt sie sicher. Das, was man als Carotiskörperchen bezeichnet hat, ist das Epithelkörperchen der 3. Schlundspalte. Ich selbst habe leider diese Bezeichnung in Anschluss an van Bemmelen in meiner letzten Arbeit noch gebraucht. Allerdings betonte ich dort, dass es sich nur um eine seriale Homologie mit der Carotidendrüse der Amphibien handeln könne, da nach meinen Befunden an Anuren die Carotidendrüse dieser Form von der 2. Kiemenspalte ableitbar ist.

Während ich bei *Lacerta* vergebens nach einem Homologon der Carotidendrüse der Amphibien suchte, fand ich ein solches sofort leicht bei *Echidna* auf. Dass es vollkommen unabhängig von den

© Biodiversity Heritage Library, http://www.biodiversitylibrary.org/; www.zobodat.at

Epithelkörperchen der 3. und 4. Spalte ist, habe ich schon mehrfach hervorgehoben. Dies wurde bei höheren Säugethieren schon von anderen Beobachtern erkannt. Während man früher die Carotidendrüse der Säugethiere allgemein vom Epithel einer Kiemenspalte ableitete, wurde dies neuerdings von PALTAUF, KASTSCHENKO, SCHAPER geleugnet. Sie soll nur eine Wucherung der Gefässwand darstellen. Man hat das Gebilde sogar mit der Nebenniere verglichen, in Folge ihres histologischen Verhaltens. Man hat grosse Zellen darin als Ganglienzellen deuten zu dürfen geglaubt. Den gegentheiligen Angaben entgegen muss ich auch die Carotidendrüse von *Echidna* als eine epithelogene Bildung erklären und zwar ebenso wie bei Anuren als eine Epithelknospe, welche sich vom ventralen Ende der 2. Schlundspalte ablöst. Eine Wucherung der Gefässwand ist sie keinenfalls. Ich war zuerst nur zweifelhaft, ob sie nicht von einem Nervenganglion, das an der betreffenden Stelle liegt, sich ablöst, doch halte ich das für ausgeschlossen, eine Beziehung zu diesem Ganglion kann nur in dem Sinne bestehen, wie ich es schon oben anführte, derart, dass auch dies Ganglion mit dem Epithel der Kiemenspalte in Verbindung steht. Die gleichartige Ausbildung der Carotidendrüse bei Säugethieren und Amphibien, während sie bei Sauropsiden nicht besteht, nähert jene Wirbelthiergruppen wiederum einander. Das wird allerdings durch das Verhalten der Thymus compensirt, indem bei *Lacerta* der Säugethierbefund offenbar vorbereitet ist.

Es dürften vielleicht auch hier wieder die Stegocephalen die vermittelnde Stellung eingenommen haben.

Ergebnisse.

Uebersehen wir die Verhältnisse aller der epithelialen Organe, welche im Bereich des Schlundspaltenapparates bei Wirbelthieren zur Ausbildung kommen, so ergiebt sich Folgendes:

1) Bei allen Wirbelthieren nimmt die Schilddrüse eine gleiche Entwickelung aus einer unpaaren medianen Anlage im Bereich des 2. Schlundbogens aus der ventralen Schlundwand. Sie kann zeitlebens unpaar bleiben oder sich in zwei Lappen von paariger Anordnung theilen.

Sie zeigt stets den gleichen Bau aus Colloid enthaltenden, mit Epithel ausgekleideten Bläschen.

2) Der postbranchiale Körper ist bei allen Wirbelthieren ausser Cyclostomen und Knochenfischen nachgewiesen, liegt stets hinter der letzten Kiemenspalte, einerlei ob diese die 4., 5. oder 6. ist. Bei Säugethieren zeigt er häufig Anschluss an die 4. Spalte, der aber bei *Echidna* nicht besteht. Er kann paarig oder unpaar (nur links) ausgebildet sein. Er ähnelt in seinem Bau der Schilddrüse, bildet aber bei niederen Wirbelthieren niemals Colloid aus. Bei Säugethieren tritt Colloid in seinen Bläschen auf. Bei *Echidna* konnte ich dies mit Sicherheit nachweisen. Hier vereinigt er sich nicht mit der Schilddrüse. Bei höheren Säugethieren thut er dies in manchen Fällen. Doch kommt ihm keine grosse Betheiligung am Aufbau der Schilddrüse zu, indem die seitlichen Lappen durch Theilung aus der unpaaren Schilddrüsenanlage gebildet werden. In vielen Fällen erleidet der postbranchiale Körper bei Säugethieren eine völlige Rückbildung, so auch nach den Angaben von VERDUN beim Menschen.

3) Die Thymus bildet sich bei niederen Wirbelthieren aus dem Epithel der dorsalen Taschen sämmtlicher Kiemenspalten. Bei Amphibien vermindert sich die Zahl der Thymus bildenden Spalten, indem bei Urodelen die 4 hinteren, bei Anuren nur die 2 vorderen die Thymus bilden. Bei Reptilien sind es meist 2 Spalten, bei *Lacerta* die 2. und 3., bei Schlangen die 4. und 5. nach VAN BEMMELEN. Bei *Lacerta* greift die Thymusbildung der 3. Spalte auch auf ventrale Theile der Spalte über. Bei Vögeln bildet nur die 3. und 4. Spalte dorsale Thymuslappen. Bei Säugethieren wird die Thymus zumeist von der 3. Spalte ge-

© Biodiversity Heritage Library, http://www.biodiversitylibrary.org/; www.zobodat.at

bildet und zwar nur aus ventralen Theilen dieser Spalte. In manchen Fällen wird auch von der 4., in seltenen Fällen von der 2. Spalte eine Thymus gebildet. Das Derivat der 4. Spalte bildet ein inneres, ein abgelöster Theil der Thymus der 3. Spalte an deren dorsalem Ende bildet ein äusseres Thymusläppchen bei einigen Formen. Der lappige Bau der Thymus darf nicht auf eine Herkunft aus mehreren Schlundspalten bezogen werden, indem auch das Derivat der 3. Spalte sich in mehrere Lappen zerklüften kann, wie ich dies bei *Echidna* fand.

4) Epithelkörperchen werden erst ausgebildet, wenn der respiratorische Kiemenapparat sich rückbildet. Sie bilden also wahre Kiemenreste. Bei Amphibien, Sauropsiden und Säugethieren bestehen sie. Sie entstehen aus der 2., 3. und 4. Spalte, bei Amphibien und Sauropsiden ventral von der Thymus der betreffenden Spalte, bei Säugethieren dorsal von derselben. Sie zeigen stets epithelialen Bau, bilden aber nie Colloid aus. Das Epithelkörperchen der 2. Spalte bildet bei Amphibien und Säugethieren die Carotidendrüse. Bei Sauropsiden fehlt ein solches Derivat der 2. Spalte. Die Epithelkörperchen der 3. und 4. Spalte sind nicht immer zusammen vorhanden, das der 4. Spalte erleidet oft einseitige oder doppelseitige Rückbildung. Bei Amphibien sind sie stets ganz selbständig, bei Sauropsiden stehen sie mit der Thymus in primärer Verbindung. Da jede Schlundspalte sich als einheitliches Gebilde sowohl vom Ektoderm als vom Schlundrohr ablöst, stehen ihre Derivate in Zusammenhang. Ebenso findet es sich bei Säugethieren. Bei Sauropsiden sitzen sie am ventralen, bei Säugethieren am dorsalen Ende der Thymus an.

Ihr Anschluss an die Schilddrüse bei manchen Säugethieren ist ein secundärer, und zwar durch den postbranchialen Körper vermittelt. Bei *Echidna* besteht dieser Anschluss nicht.

Die Frage nach der phylogenetischen Bedeutung der in vorliegender Arbeit behandelten Organe ist nur zum Theil zu lösen.

Von der Schilddrüse, soweit sie aus der vorderen unpaaren Anlage hervorgeht, steht sie fest. Sie findet ihre Grundlage in der Hypobranchialrinne der Tunicaten. Der postbranchiale Körper ist schwierig sicher zu beurtheilen. Er liegt stets hinter der letzten Kiemenspalte, einerlei ob diese die 6., 5. oder 4. ist. Es geht auch bei allen niederen Wirbelthieren ein im Wesentlichen sich gleich verhaltendes Gebilde daraus hervor. Aus diesen beiden Punkten ergiebt sich, dass wir ihn nicht für eine rudimentäre Kiemenspalte halten dürfen. Wir sahen auch, dass die Reste, welche bei höheren Wirbelthieren von den obliterirten Schlundspalten übrig bleiben, durchaus anderer Natur sind. Eine bemerkenswerthe Sonderstellung nimmt der postbranchiale Körper dadurch ein, dass er nur bei manchen Säugethieren eine stärkere Ausbildung erfährt, die ihn in seinem Bau der Schilddrüse gleich macht. Durch seine völlige Rückbildung bei vielen Säugethieren erscheint er aber wieder von geringerer Bedeutung. Man hat also die Annahme, dass er an der fortlaufenden Ausbildung der Wirbelthiere ebenfalls in aufsteigender Entwickelung betheiligt ist, nur mit einer gewissen Beschränkung auszusprechen. Wir kennen bis jetzt ausser dem Ductus oesophagocutaneus bei *Bdellostoma* kein Organ, welches hinter dem Kiemenapparat etwa die gleiche Anordnung wie der postbranchiale Körper zeigt. Doch sehen wir bei keinem einzigen Wirbelthier, dass der postbranchiale Körper das Ektoderm erreicht, auch nicht bei Urodelen, wo er nur einseitig ausgebildet ist und einen langen Schlauch bildet. Aber das genügt nicht, um einen hinreichend sicheren Anschluss zu bieten.

Hinsichtlich der Thymus kennen wir bis jetzt keine Organe bei niederen Formen, welche deren morphologische Grundlage abgeben könnten. Dass die Dohrn'sche Deutung, welche sie von dorsalen Kiemenblättchen bei Selachiern ableitet, keine genügende Erklärung giebt, habe ich schon früher mehrfach begründet. Durch das eigenthümliche Verhalten der Säugethierthymus, derart, dass sie auf ventrale Theile der Schlundspalten übergreift, wird diese Deutung noch weiter widerlegt.

© Biodiversity Heritage Library, http://www.biodiversitylibrary.org/; www.zobodat.at

Die Epithelkörperchen scheinen leichter zu deuten in ihrer phylogenetischen Bedeutung. Da sie erst auftreten, wenn die Schlundspalten sich rückbilden, und da sie ferner im Epithel der obliterirenden Spalten ihr Bildungsmaterial besitzen, so erscheint es naheliegend, sie als einzige wahre Kiemenspaltenreste aufzufassen. Diese Auffassung wird weiter dadurch unterstützt, dass sie in ihrer Zahl nicht constant sind, dass besonders das hintere häufig in der Ontogenese eine völlige Rückbildung erfährt. Wir haben also in ihnen thatsächlich Organe vor uns, welche im Verschwinden begriffen sind. Man hat wohl geglaubt, in ihnen einen vicariirenden Apparat für die Schilddrüse zu sehen, so dass sie in dieser Richtung einer aufsteigenden Entwickelung fähig wären, durch neuere Untersuchungen ist das aber als völlig widerlegt zu betrachten. Eine andere Frage aber ist es, ob es sorgfältigen Untersuchungen bei niederen Wirbelthieren nicht gelingt, die Homologa der Epithelkörperchen auch bei Fischen nachzuweisen. In diesem Falle wäre ihnen eine andere Bedeutung zuzuschreiben.

Ich habe hier speciell die von van Wijhe (92) beschriebenen Kiemenspaltenorgane bei Selachiern im Auge, welche von Froriep (17) als Thymusanlagen gedeutet wurden. Wir wissen durch Antipa (1), dass dies verschiedene Dinge sind. Es ist möglich, dass in diesen Kiemenspaltenorganen die Grundlage der Epithelkörperchen der höheren Wirbelthiere zu suchen ist. Da diese Organe bei Selachiern an der Stelle entstehen, wo die Ganglien des Glossopharyngeus und Vagus in der Ontogenese mit dem Schlundspaltenepithel in continuirlicher Verbindung stehen, so hat man sie als rudimentäre Sinnesorgane zu deuten versucht. Diese Deutung wird zwar hinfällig durch die Thatsache, dass wir bei keiner einzigen Wirbelthierform an dieser Stelle ein functionirendes Sinnesorgan kennen; immerhin ist bei weiteren Arbeiten über die Kiemenspaltenreste an die genannten Organe der Selachier zu denken. Wenn sie in ihrer Phylogenese mit nervösen Apparaten in Zusammenhang stehen, so ist ihr zähes Erhaltenbleiben auch nach Schwund der Kiemenspalten verständlicher, denn es handelt sich dann um phylogenetisch viel ältere Bildungen.

Heidelberg, Ostern 1899.

Literatur-Verzeichniss.

1) Antipa, Ueber die Beziehungen der Thymus zu den sogenannten Kiemenspaltenorganen bei Selachiern. Anat. Anz., Bd. VIII, No. 21 und 22, 1892.
2) Arnold, Ueber die Structur des Ganglion intercaroticum. Virchow's Arch., Bd. XXXIII, 1865.
3) Baber, Researches of the minute structure of the thyroid gland. Philos. Transact. of the Royal Soc. of London, Vol. CLXXII, 1882.
4) Beard, The development and probable function of the thymus. Anat. Anz., Bd. IX, 1894.
5) Derselbe, Beiträge zur Kenntniss der Halsgegend bei Reptilien. Bijdragen tot de Dierkunde, Amsterdam 1880.
6) Derselbe, Ueber die Entwickelung der Kiementaschen und Aortabogen bei den Seeschildkröten. Anat. Anz., Bd. VIII.
7) van Bemmelen, Ueber vermuthlich rudimentäre Kiemenspalten bei Elasmobranchiern. Mittheil. der Zool. Station zu Neapel, 1885.
8) Derselbe, Die Halsgegend der Reptilien. Zool. Anz., 1887, No. 244.
9) Derselbe, Die Visceraltaschen und Aortenbogen bei Reptilien und Vögeln. Zool. Anz., 1886, No. 231 und 232.
10) Blumreich und Jacoby, Experimentelle Untersuchungen über die Bedeutung der Schilddrüse und ihrer Nebendrüsen für den Organismus. Berliner klin. Wochenschr., 1896.
11) Born, Ueber die Derivate der embryonalen Schlundbogen und Schlundspalten bei Säugethieren. Arch. f. mikr. Anat. Bd. XXII, 1883.
12) Christiani, De la thyroïdectomie chez le Rat. Arch. de Physiol. norm. et pathol., 1893.
13) Derselbe, Remarques sur l'anatomie et la physiologie des glandes et glandules thyroïdiennes chez le Rat. Arch. de Physiol. norm. et pathol., 1893.

© Biodiversity Heritage Library, http://www.biodiversitylibrary.org/; www.zobodat.at

14) Christiani, Des glandules parathyroïdienues chez la souris et chez le campagnol. Arch. de Physiol. norm. et pathol., 1893.
15) Dohrn, Studien zur Urgeschichte der Wirbelthiere. Mittheil. der Zool. Station zu Neapel, 1884 und 1885.
16) Fischelis, Beiträge zur Kenntniss der Entwickelungsgeschichte der Glaud. thyreoidea und Gland. thymus. Arch. f. mikr. Anat., Bd. XXV, 1885.
17) Froriep, Zur Entwickelungsgeschichte der Kopfnerven. II. Ueber Kiemenspaltenorgane der Selachierembryonen. Verhandl. d. Anatom. Gesellsch. V. Versamml. München 1891.
18) Gley, Contribution à l'étude des effets de la thyroïdectomie chez le chien. Arch. de Physiol. norm. et pathol., 1892.
19) Derselbe, Recherches sur la fonction de la glande thyroïde. Ibidem 1892.
20) Derselbe, Effets de la thyroïdectomie chez le lapin. Ibidem 1892.
21) Derselbe, Nouvelles recherches sur les effets de la thyroïdectomie chez le lapin. Ibidem 1892.
22) Derselbe, Les résultats de la thyroïdectomie chez le lapin. Ibidem 1893.
23) Derselbe, Recherches sur le rôle des glaudules thyroïdiennes chez le chien. Ibidem 1893.
24) Derselbe, Accidents consécutifs à la thyroïdectomie chez deux chèvres. Comptes rendus de la Soc. de Biol., 1896.
25) Derselbe, Des effets de l'exstirpation des glandules chez le chien et le lapin. Ibidem 1897.
26) Derselbe, Sur la fonction des glandules parathyroïdes. Ibidem 1897.
27) Derselbe und Nicolas, Premiers résultats des recherches sur les modifications histologiques des glandules thyroïdiennes après la thyroïdectomie. Ibidem 1895.
28) Derselbe und Physalix, Sur la nature des glandules thyroïdienues chez le chien. Ibidem 1893.
29) Groschuff, Bemerkungen zu der vorläufigen Mittheilung von Jacoby: Ueber die Entwickelung der Nebendrüsen der Schilddrüse und der Carotidendrüse. Anat. Anz., 1896.
30) His, Anatomie menschlicher Embryonen. Leipzig 1885.
31) Derselbe, Ueber den Sinus praecervicalis und über die Thymusanlage. Arch. f. Anat., 1886.
32) Derselbe, Schlundspalten und Thymusanlage. Ibid. 1889.
33) Jacoby, Ueber die mediane Schilddrüsenanlage bei Säugern (Schwein). Anat. Anz., Bd. X, No. 2, 1894.
34) Derselbe, Studien zur Entwickelungsgeschichte der Halsorgane der Säugethiere und des Menschen. Inaug.-Dissert. Berlin 1895.
35) Johnstone, The thymus in the Marsupials. Linnean Society's Journal, Zoology, Vol. XXVI, 1898.
36) Kadyi, Ueber accessorische Schilddrüsenläppchen in der Zungenbeingegeud (Glandula praehyoides et suprahyoides). Arch. f. Anat. u. Physiol., Anat. Abth., 1879.
37) Kastschenko, Das Schicksal der embryonalen Schlundspalten bei Säugethieren. Arch. f. mikr. Anat., 1887.
38) Kölliker, Entwickelungsgeschichte des Menschen und der höheren Thiere. II. Auflage, Leipzig 1879.
39) Kohn, Studien über die Schilddrüse. Arch. f. mikr. Anat., Bd. XLIV, 1895.
40) Kollmann, Lehrbuch der Entwickelungsgeschichte des Menschen. Jena 1898.
41) Luschka, Ueber die drüsenartige Natur des sogenannten Ganglion intercaroticum. Arch. f. Anat., Physiol. u. wissensch. Medicin, 1862.
42) Mall, Entwickelung der Branchialbogen und Spalten. Arch. f. Anat., 1887.
43) Maurer, Mittheilung über die Schilddrüse und Thymus der Teleostier. Jenaische Zeitschr. f. Medic. u. Naturw., Bd. XIX, 1885.
44) Derselbe, Schilddrüse und Thymus der Teleostier. Morphol. Jahrb., Bd. XI, 1886.
45) Derselbe, Schilddrüse, Thymus und Kiemenreste der Amphibien. Morphol. Jahrb., Bd. XIII, 1888.
46) Derselbe, Die Kiemen und ihre Gefässe bei Urodeleu und Anuren. Mittheilung. Morphol. Jahrb., Bd. XIII, 1888.
47) Derselbe, Die Kiemen und ihre Gefässe bei anuren und urodeleu Amphibien und die Umbilduug der beiden ersten Arterienbogen bei Teleostiern. Morphol. Jahrb., Bd. XIV, 1888.
48) Derselbe, Schilddrüse, Thymus und andere Schlundspaltenderivate bei der Eidechse. Morphol. Jahrb., Bd. XXVII, 1899.
49) de Meuron, Recherches sur le développement du thymus et de la glande thyroïde. Recueil Zool. Suisse, T. III, 1886.
50) Müller, W., Ueber die Entwickelung der Schilddrüse. Jenaische Zeitschr. f. Medic. u. Naturw., Bd. VI, 1871.
51) Derselbe, Ueber die Hypobranchialrinne der Tunicaten uud deren Vorhandensein bei *Amphioxus* und den Cyclostomen. Ibid., Bd. VII, 1873.
52) Nicolas, Nouvelles recherches sur les organes thyroïdiens des Rongeurs. Comptes rendus de la Soc. de Biol., T. XLV, 9. Série, T. V, 1893.
53) Derselbe, Glande et glandules thyroïdes (parathyroïdes) chez les Cheiroptères. Bulletin de la Soc. des Sciences de Nancy, 1893.
54) Derselbe, Recherches sur les vésicules à épithélium cilié auuexées aux dérivés branchiaux. Bibliogr. anat., Nancy 1896.
55) Derselbe, Nouvelles recherches sur les glandes parathyroïdes. Bibliogr. anat., Nancy 1897.

© Biodiversity Heritage Library, http://www.biodiversitylibrary.org/; www.zobodat.at

56) Otto, Beiträge zur vergleichenden Anatomie der Glandula thyreoidea und Thymus der Säugethiere. Berichte der Naturf. Gesellsch. Freiburg i. Br., Bd. X, p. 33, 1897.
57) Owen, On the anatomy of Vertebrates. Vol. III, 1868.
58) Paltauf, Ueber Geschwülste der Glandula carotica nebst einem Beitrage zur Histologie und Entwickelungsgeschichte derselben. Ziegler, Beiträge zur path. Anat. u. allgem. Pathol., Bd. XI, 1892.
59) Piersol, Ueber die Entwickelung der embryonalen Schlundspalten und ihrer Derivate bei Säugethieren. Zeitschr. f. wissensch. Zool., Bd. XLVII, 1888.
60) Prenant, Contribution à l'etude du développement organique et histologique du thymus. La Cellule, T. X, 1894.
61) Derselbe, Les dérivés branchiaux chez l'orvet. Arch. de Physiol. norm. et pathol., T. XXVIII, 1896.
62) Rahl, Zur Bildungsgeschichte des Halses. Prager medicin. Wochenschr., 1886 und 1887.
63) Remak, Untersuchungen über die Entwickelung der Wirbelthiere. Berlin 1855.
64) Schaffer, Ueber deu feineren Bau der Thymus und deren Beziehungen zur Blutbildung. Sitzungsber. d. Kaiserl. Akad. d. Wissensch. Wien, Mathem.-naturw. Kl., Bd. CII, Abth. III, Juli 1893.
65) Derselbe, Ueber die Thymusanlage bei *Petromyzon planeri*. Sitzungsber. d. Kaiserl. Akad. d. Wissensch. Wien, Mathem.-naturw. Kl., Bd. CIII, Abth. III, Mai 1894.
66) Schaper, Zur Histologie der Glandula carotica. Arch. f. mikr. Anat., Bd. XL.
67) Derselbe, Ueber die sogenannten Epithelkörper (Glandulae parathyreoideae) in der seitlichen Nachbarschaft der Schilddrüse und der Umgebung der Carotis der Säuger und des Menschen. Arch. f. mikr. Anat., Bd. XLVI.
68) Seessel, Zur Entwickelungsgeschichte des Vorderdarms. Arch. f. Anat. u. Physiol., 1877.
69) Siebold und Stannius, Lehrbuch der vergleichenden Anatomie. II. Theil: Wirbelthiere. Berlin 1846.
70) Simon, On the comparative anatomy of thyroïd gland. Philos. Transact., 1844, P. II.
71) Derselbe, A physiological Essay on the thymus gland. London 1845.
72) Derselbe, Contribution à l'etude du développement organique de la glande thyroïde chez les Mammifères. Revue biolog. du Nord de la France, T. VI, 1893—94.
73) Derselbe, Thyroïde latérale et glandule thyroïdienne chez les Mammifères. Nancy 1896.
74) Soulié et Verdun, Sur les premiers stades du développement de la thyroïde médiane chez les Mammifères. Comptes rendus de la Soc. de Biol., 1897.
75) Dieselben, Développement de la thyroïde, du thymus et des glandules parathyroïdiennes chez le lapin et chez la taupe. Journal de l'Anatom. et de la Physiol., 1897.
76) Stieda, Untersuchungen über die Entwickelung der Glandula thymus, Glandula thyreoidea und Glandula carotica. Leipzig 1881.
77) Symington, The thymus in the Marsupialia. Journal of Anat. and Physiol., Jan. 1898.
78) Derselbe, Ueber Thyreoidea, Glandulae parathyreoideae und Thymus beim dreizehigen Faulthier (Aï, *Bradypus tridactylus*). Arcb. f. Anat. u. Physiol., Suppl.-Bd. 1897.
79) Tourneux et Verdun, Sur les premiers développements des glandules parathyroïdiennes chez l'homme. Comptes rendus de la Soc. de Biol., 1896.
80) Dieselben, Sur les premiers développements et sur la détermination des glandules parathyroïdiennes chez l'homme. Ibid. 1897.
81) Dieselben, Sur les premiers développements de la thyroïde, du thymus et des glandules parathyroïdiennes chez l'homme. Journal de l'Anat. et de la Physiol., 1897.
82) Turner, Upon the thyroïd glands in the Cetacea with observations on the relations to the thymus in these and certain other Mammals. Transact. of the Royal Soc. Edinburgh, 1840.
83) Vernun, Des glandes satellites de la thyroïde du chat et des kystes, qui en dérivent. Comptes rendus de la Soc. de Biol., 1896.
84) Derselbe, Contribution à l'étude des glandules satellites de la thyroïde chez les Mammifères et en particulier chez l'homme. Thèse de Toulouse, 1897.
85) Derselbe, Sur les dérivés de la quatrième poche brauchiale chez le chat. Comptes rendus de la Soc. de Biol., 1897.
86) Derselbe, Dérivés branchiaux chez le poulet. Comptes rendus de la Soc. de Biol., 1898.
87) Derselbe, Dérivés brauchiaux chez les Vertébrés supérieurs. Toulouse 1898.
88) Waldeyer, Die Rückbildung der Thymus. Sitzungsber. d. Königl. preuss. Akad. d. Wissensch. Berlin, Mai 1890.
89) Watney, The minute anatomy of the thymus. Philosoph. Transact. of the Royal Soc. of London, Vol. CLXXII, 1882.
90) Welsh, Concerning the parathyroid glands. Journal of Anat. and Physiol., 1898.
91) Wiedersheim, Grundriss der vergleichenden Anatomie der Wirbelthiere. Jena 1898.
92) van Wijhe, Ueber die Mesodermsegmente und die Entwickelung der Nerven des Selachierkopfes. Verh. d. Akad. d. Wetenschappen Amsterdam, Bd. XII, 1883.
93) Wölfler, Ueber die Entwickelung und den Bau der Schilddrüse. Berlin 1880.

© Biodiversity Heritage Library, http://www.biodiversitylibrary.org/; www.zobodat.at

Für alle Figuren gültige Bezeichnungen.

Cb Gehirn, *M* Rückenmark, *ch* Chorda dorsalis, *c* Herz, *s* Schultergurtel, *i* Schlundrohr, *l* Larynx, *acc* Arteria carotis communis, *aci* Arteria carotis interna, *ace* Arteria carotis externa, *v.j* Vena jugularis; X Nervus vagus, *I, II, III, IV* die entsprechenden Schlundspalten, *td* Schilddrüse, *p* postbranchialer Körper, *tm III* Thymus, e_3 und e_4 Epithelkörperchen der 3. und 4. Schlundspalte, *cd* Carotidendrüse.

Alle Figuren entstammen *Echidna*-Embryonen und jungen Thieren der gleichen Art.

Tafel XII.

Fig. 1—4. Combinirte Querschnittbilder der hinteren Kopfregion von Embryo No. 40 der Semon'schen Serie.

Fig. 1. Die 1. Schlundspalte *I*, aus 3 Schnitten combinirt. 40/1.

Fig. 2. Die 2. Schlundspalte *II* mit ihrer schwachen dorsalen Tasche und starken ventralen Ausbildung. *td* mediane Anlage der Schilddrüse, noch mit dem Schlundepithel in Zusammenhang. Aus 5 Schnitten combinirt. 40/1.

Fig. 3. Die 3. Schlundspalte durchgebrochen *III*. *a* vordere Theilungsgabel des Herzschlauches. Aus 5 Schnitten combinirt. 40/1.

Fig. 4. Die 4. Schlundspalte *IV* noch nicht zur Spalte durchgebrochen. Beziehung der Anlage des postbranchialen Körpers (*p*) zu dieser Schlundfalte. Aus 3 Schnitten combinirt. 40/1.

„ 5. Aus 3 Schnitten combinirter Querschnitt der hinteren Kopfgegend von *Echidna*-Embryo No. 41. Zur Demonstration der 3 hinteren Schlundspalten und speciell der Beziehung des postbranchialen Körpers *p* zur 4. Spalte. *a* Gehörbläschen. 40/1.

„ 6—8. Combinirte Querschnittbilder der Nackenregion von *Echidna*-Embryo No. 42.

Fig. 6. Querschnitt durch die Gegend des 3. Schlundbogens. Zur Demonstration der ventralen Ausbildung der 2. Schlundspalte und ihrer Beziehung zur Anlage der Carotidendrüse e_2, welche möglicherweise ein Epithelkörperchen der 2. Spalte darstellt. 35/1.

Fig. 7. Querschnittbild, aus 3 Schnitten combinirt. Anlage der Schilddrüse *td*. Die 3. Schlundspalte *III* mit ihrem dorsalen und ventralen Theil. Die Elemente des dorsalen Theiles mit dem Vagusganglion in continuirlicher Verbindung stehend. 35/1.

Fig. 8. Querschnittbild, aus 4 Schnitten combinirt zur Demonstration der hinteren Schlundspalten und des postbranchialen Körpers *p*. Letzterer ist etwas von der 4. Schlundspalte auf das Schlundrohr abgerückt. Beide Gebilde stehen noch mit dem Schlundrohr in offenem Zusammenhang. 35/1.

„ 9—11. *Echidna*-Embryo, älter als No. 43, combinirte Querschnittbilder der Nackengegend.

Fig. 9. Rest der 2. Kiemenspalte *II*, mit der Schlundwand noch in Zusammenhang. Aus 3 Schnitten combinirt. 35/1.

Fig. 10. Combinirtes Querschnittbild durch die Gegend der 3. Schlundspalte. Zur Demonstration der Derivate dieser Spalte, die noch mit der Schlundwand in Verbindung steht. Die dorsalen Theile bilden die Anlage eines Epithelkörperchens (e_3), während der mächtige ventrale Abschnitt die Anlage der gesammten Thymus darstellt (*tm III*). Zwischen den ventralen Enden der Thymusanlage die mediane Anlage der Schilddrüse *td*. Aus 5 Schnitten combinirtes Bild. 35/1.

© Biodiversity Heritage Library, http://www.biodiversitylibrary.org/; www.zobodat.at

© Biodiversity Heritage Library, http://www.biodiversitylibrary.org/; www.zobodat.at

© Biodiversity Heritage Library, http://www.biodiversitylibrary.org/; www.zobodat.at

Tafel XIII.

© Biodiversity Heritage Library, http://www.biodiversitylibrary.org/; www.zobodat.at

Tafel XIII.

Fig. 11. Querschnitt etwas hinter der Fig. 10 in der Gegend der 4. Schlundspalte. *IV* Rest dieser Spalte. *p* postbranchialer Körper. Auf der rechten Seite der Figur ist der Zusammenhang beider mit der Schlundwand dargestellt. Aus 4 Schnitten combinirtes Bild. 35/1.

Fig. 12—14. *Echidna*-Embryo No. 44. Combinirte Querschnittbilder durch den mittleren Theil der ventralen Körperhälfte und der Halsgegend. Alle epithelialen Schlundspaltenderivate sind von der Schlundwand abgelöst.

Fig. 12. Vorderster Schnitt zur Darstellung der Carotidendrüse (*cd*) in ihrer Anordnung in der Theilungsgabel der Carotis communis. *K* Knorpel des Visceralskelets. Aus 2 Schnitten combinirt. 35/1.

Fig. 13. Schnitt hinter der vorigen Figur aus der hinteren Halsgegend zur Demonstration des postbranchialen Körpers *p*, der ganz vom Schlundrohr abgelöst und gegenüber dem vorigen Stadium etwas nach hinten gerückt ist. e_4 das einzige Derivat der 4. Schlundspalte, die Anlage eines Epithelkörperchens, hier nur auf der rechten Seite der Figur getroffen; ein einziger Schnitt. 35/1.

Fig. 14. Weiter nach hinten gelegener Schnitt, durch die vordere Brustregion zur Demonstration der Anlage der Schilddrüse (*td*) und der Derivate der 3. Schlundspalte e_3 und *tm III* welche mit der Zurückverlagerung des Herzens ebenfalls zurückgewandert sind, so dass sie sogar, hinter die Derivate der 4. Spalte und den postbranchialen Körper zu liegen kommen. e_4 das Epithelkörperchen der 4. Spalte, auf der linken Seite der Figur getroffen, vergl. Figur 13, wo das gleiche Gebilde der anderen Seite sichtbar ist. Aus 5 Schnitten combinirt. 35/1.

„ 15 und 16. *Echidna*-Embryo No. 46. Querschnitte durch die ventrale Rumpfhälfte im Bereich der vorderen Brustregion.

Fig. 15. Vorderer Schnitt zur Darstellung der postbranchialen Körper (*p*), die nicht so weit rückwärts gewandert sind wie Schilddrüse und Thymus. Aus 3 Schnitten combinirt. 35/1.

Fig. 16. Schnitt, um weniges hinter der Figur 15 gelegen, zur Demonstration der Schilddrüse (*td*), sowie der Derivate der 3. und 4. Schlundspalte. Die 3. Spalte bildet dorsal ein Epithelkörperchen (e_3), ventral die gesammte Thymus (*tm III*). Die 4. Spalte bildet ein Epithelkörperchen (e_4) dorsal von den Derivaten der 3. Spalte, dicht dem Stamm der Arteria carotis communis (*ca*) angelagert. *A* Aortenbogen, *s* Arteria subclavia. Aus 6 Schnitten combinirt. 35/1.

© Biodiversity Heritage Library, http://www.biodiversitylibrary.org/; www.zobodat.at

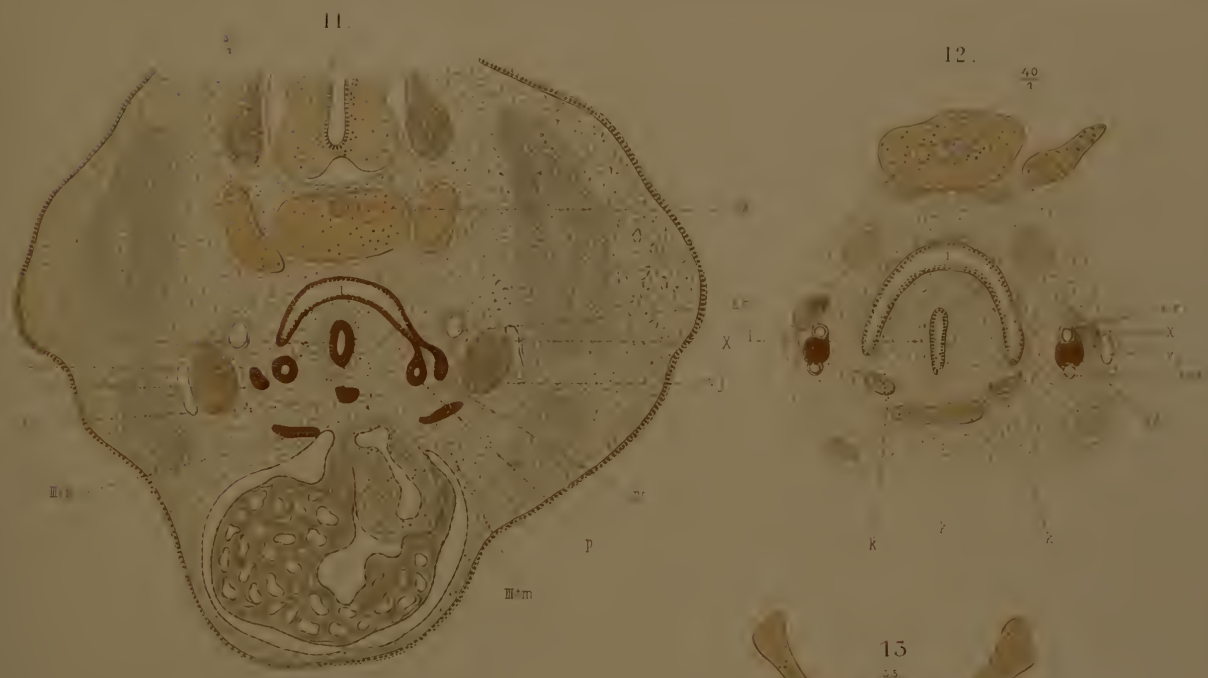



© Biodiversity Heritage Library, http://www.biodiversitylibrary.org/; www.zobodat.at

© Biodiversity Heritage Library, http://www.biodiversitylibrary.org/; www.zobodat.at

Tafel XIV.

© Biodiversity Heritage Library, http://www.biodiversitylibrary.org/; www.zobodat.at

Tafel XIV.

Fig. 17—19. *Echidna*, Beuteljunges, No. 47. Querschnitte durch den hinteren Hals- und vorderen Brustabschnitt. Der mittlere Theil der ventralen Körperhälfte.

Fig. 17. Vorderster Schnitt durch die hintere Halsregion zur Demonstration der Carotidendrüse (*cd*). *K* Knorpel des Visceralskeletes, K_1 Trachealknorpelring. Ein einziger Schnitt. 35/1.

Fig. 18. Etwas hinter Figur 17 gelegener Schnitt durch die hintere Halsregion, zur Demonstration des postbranchialen Körpers (*p*). Ein einziger Schnitt. 40/1.

Fig. 19. Schnitt hinter Figur 18 durch die vordere Thoraxhälfte, zur Demonstration der Schilddrüse (*td*) und der Derivate der 3. Schlundspalte: e_3 Epithelkörperchen und *tm III* Thymus. Aus 4 Schnitten combinirt. 40/1.

„ 20. Junge *Echidna* von 12 cm Körperlänge in Rückenlage. Hals- und Brustregion in der ventralen Mittellinie eröffnet, zur Demonstration der Thymus (tm_3), des postbranchialen Körpers (*p*) und der Carotidendrüse (*cd*). *c* Herz im Pericard, *ly* Lymphdrüsen, *stk* Sternalknorpel, *sm* Glandula submaxillaris, *sl* Glandula sublingualis, beide nach vorn zurückgeschlagen, *acc* Arteria carotis communis, *v.j* Vena jugularis, *x* Vagusstamm.

„ 21. Ein Theil des Präparates der Figur 20, nach Wegnahme der Thymus, zur Demonstration der Schilddrüse (*td*) und der Epithelkörperchen. $e_3 + tm_3$ Epithelkörperchen der 3. Spalte mit einem kleinen Thymusläppchen in Verbindung, welches sich von der grossen Thymus abgelöst hat. e_4 Epithelkörperchen der 4. Spalte. Andere Bezeichnungen s. Fig. 20.

© Biodiversity Heritage Library, http://www.biodiversitylibrary.org/; www.zobodat.at

17.

19.

21.

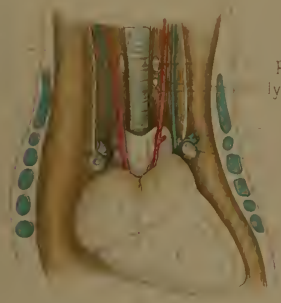

18.

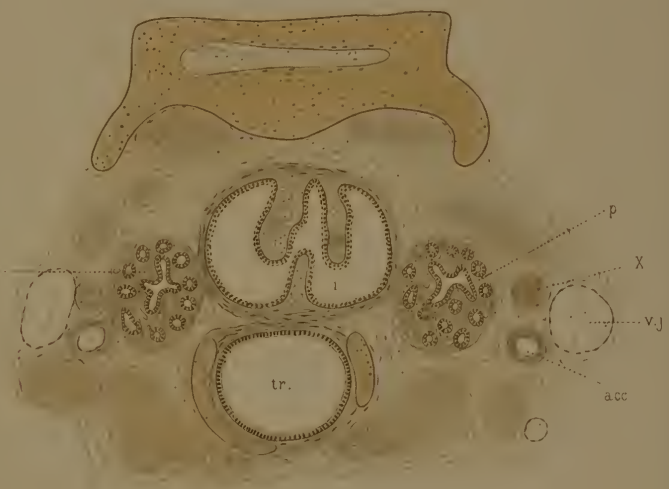

20.

ZOBODAT - www.zobodat.at

Zoologisch-Botanische Datenbank/Zoological-Botanical Database

Digitale Literatur/Digital Literature

Zeitschrift/Journal: Denkschriften der medicinisch-naturwissenschaftlichen Gesellschaft zu Jena

Jahr/Year: 1897-1901

Band/Volume: 6_1

Autor(en)/Author(s): Maurer F.

Artikel/Article: Schilddrüse, Thymus und sonstige Schlundspaltenderivate bei Echidna und ihre Beziehungen zu den gleichen Organen bei anderen Wirbelthieren. 403-444