© Biodiversity Heritage Library, http://www.biodiversitylibrary.org/; www.zobodat.at

Ueber den feineren Bau des Athmungsapparates der Monotremen, einiger Marsupialier und von Manis javanica.

Von

Prof. Dr. Albert Oppel,
pract. Arzt in Stuttgart.

Mit Tafel XV—XVII.

© Biodiversity Heritage Library, http://www.biodiversitylibrary.org/; www.zobodat.at

© Biodiversity Heritage Library, http://www.biodiversitylibrary.org/; www.zobodat.at

Auch für den letzten der von mir selbst zu bearbeitenden Theile meines Lehrbuches der vergleichenden mikroskopischen Anatomie der Wirbelthiere, welcher den Athmungsapparat behandelt, hat mir Herr Professor Dr. R. Semon in liebenswürdiger Weise von seinem werthvollen Materiale zur Bearbeitung überlassen. Als Zeichen meiner Dankbarkeit übersandte ich demselben den folgenden Beitrag zu seinen „Forschungsreisen".

Da das Skelet, die Musculatur und die Nerven des Kehlkopfes, besonders der Monotremen, bereits im III. Band dieser „Forschungsreisen" durch Ernst Göppert eine lichtvolle Darstellung gefunden haben, so ist es in erster Linie die Darstellung des feineren Baues der Kehlkopfschleimhaut, der Trachealschleimhaut und der Lungen bei den niederen Säugethieren, welche im Folgenden geboten werden soll.

Material und Technik.

Zur Untersuchung kamen Kehlkopf, Trachea und Lungen von Monotremen, einigen Marsupialiern und von *Manis javanica*; so von *Echidna aculeata* var. *typica* (auch eine Lunge vom Beutelfoetus und von einer jungen *Echidna*), *Ornithorhynchus anatinus*, *Aepyprymnus rufescens*, *Petaurus breviceps*, *Phalangista* (*Trichosurus vulpecula*), junges Thier, *Phascolarctus cinereus*, *Perameles obesula*, *Dasyurus hallucatus* (vom erwachsenen Thier die Brusteingeweide, vom Beutelfötus auch der Kehlkopf) und *Manis javanica*. Ein Theil des Materials war gut conservirt, einiges davon mit Rabl'scher Flüssigkeit (so einige Theile von *Echidna* und *Ornithorhynchus*), anderes mit einem Pikrinsäuregemisch (*Manis javanica*), ein weiterer Theil war nicht für histologische Zwecke conservirt, aber auch von diesem war manches so gut erhalten, dass wenigstens die gröberen mikroskopischen Verhältnisse klar erkannt werden konnten.

Die Untersuchung wurde an Schnittserien gemacht. In solche wurden die sämmtlichen Kehlköpfe, über welche ich verfügte, zerlegt, sowie die Lungen kleinerer Thiere ganz, von den Lungen grösserer Thiere einzelne Lungenlappen oder Stücke von Lungenlappen. Standen von einer Species mehrere Kehlköpfe zur Verfügung, so wurde aus dem ersten eine Querschnittserie, aus dem zweiten eine Frontalschnittserie angefertigt. Von der Bifurcationsstelle der Trachea wurden in der Regel erst Querschnitte der Trachea und des Bronchus entnommen und dann die ganze Bifurcation in Längsschnitte in der Frontalebene zerlegt.

Sämmtliche Schnittserien wurden nach dem von mir (Oppel 1899b) angegebenen und auch in meinem letzten Beitrage zu diesen Forschungsreisen (Oppel 1899a) mit Erfolg angewandten „abgekürzten Verfahren" hergestellt.

Nach solchen Schnittserien sind dann die Reconstructionsbilder, Fig. 1—14 auf Taf. XV, hergestellt. Manche Aenderungen in der äusseren Form des Kehlkopfes, welche bei Fixirung, Aufbewahrung, Durchtränkung und Schneiden hier und dort entstanden sein mögen, erscheinen natürlich auch in den recon-

© Biodiversity Heritage Library, http://www.biodiversitylibrary.org/; www.zobodat.at

struirten Bildern, welche nicht die Befunde schematisch wiedergeben, sondern genau das zeigen, was das Reconstructionsverfahren im einzelnen Falle ergab.

Die Schnitte, nach denen die Abbildungen der beiden anderen Tafeln (XVI und XVII) gezeichnet sind, wurden nach den gewöhnlichen Färbemethoden (besonders Hämatoxylin-Eosin) behandelt, vielfach fand die Färbung elastischer Fasern nach der WEIGERT'schen Resorcin-Fuchsin-Methode statt, der mit Vortheil Stückfärbung mit verschiedenen Karminen vorausgeschickt wurde. Auch die Orceïnfärbung wurde angewandt.

Zur Entkalkung vor dem Schneiden bediente ich mich der schwefeligen Säure in der von P. ZIEGLER (1899) vorgeschlagenen Anwendungsart. Auch nach vielstündiger Anwendung (wie sie z. B. bei den *Ornithorhynchus*-Kehlköpfen nothwendig wurde) dieser Säure blieb die Structur der Weichtheile gut erhalten.

Literatur.

Kehlkopf.

Während die Literatur über die Form der Knorpel und Muskeln des Kehlkopfes der niederen Säugethiere eine grosse ist (vergl. darüber GÖPPERT 1901, und SUCKSTORFF 1903, ferner die Zusammenfassung der Ergebnisse dieser Literatur bei GEGENBAUR 1901, und bei LECHE 1900, in BRONN's Klassen und Ordnungen des Thierreiches), haben sich mit dem feineren Bau des Kehlkopfes, besonders seiner Schleimhaut bei diesen Thieren nur wenige Autoren beschäftigt, wohl aus dem einfachen Grunde, weil der Erhaltungszustand des untersuchten Materials eine erfolgreiche mikroskopische Untersuchung in der Regel von vornherein ausschloss.

Ueber die Epiglottis der Monotremen liegen auf mikroskopischer Untersuchung basirende Angaben vor. GEGENBAUR (1892), welcher bereits die Drüsenanhäufung an der Epiglottisbasis erkannte, hat den Epiglottisknorpel aus hyalinem Knorpelgewebe bestehen lassen, was GÖPPERT zunächst bestätigte. SYMINGTON (1899b) wies dann durch verschiedene Färbemethoden (auch Orceïn) nach, dass der Epiglottisknorpel elastischer Knorpel ist. (SYMINGTON hat die Knorpel des Monotremenlarynx an einer vollständigen Serie durch den Kehlkopf von einer jungen *Echidna* und vom erwachsenen *Ornithorhynchus* untersucht.) GÖPPERT (1901) bestätigt den Befund SYMINGTON's und schildert diesen elastischen Knorpel, welchen er gleichfalls an mit Orceïn gefärbten Schnitten untersuchte (Nachfärbung mit Hämatoxylin), genauer. Neben den zahlreiche elastische Fibrillen enthaltenden Stellen finden sich in diesem Knorpel andere, die nur vereinzelte elastische Fibrillen aufweisen, und endlich solche, in denen die hyaline Grundsubstanz ganz frei von solchen, also homogen erscheint, d. h. es bestehen in der Epiglottis alle Uebergänge zwischen elastischem und hyalinem Knorpel. Dies ist bei *Echidna* und *Ornithorhynchus* der Fall.

GEGENBAUR (1901) sind diese Befunde noch nicht bekannt, denn er sagt: „Die bei Reptilien nur in Spuren bestehende Epiglottis ist ursprünglich Hyalinknorpel (Monotremen).“

H. ALBRECHT (1896) ist der Ansicht, dass den Monotremen (*Ornithorhynchus* und *Echidna*) ein Stimmband zukomme, an dessen oberem Rande er eine deutliche freie Schleimhautduplicatur und an dessen unterem Rande er eine freie Kante beschreibt. Median zwischen diesen ist ein Grübchen, Fovea centralis, das sich nach beiden Seiten in einen zwischen den freien Rändern verlaufenden Sulcus, Sinus Morgagnii, fortsetzt. Der mikroskopische Nachweis, dass es sich hier um ein Stimmband handle, wird jedoch nicht geliefert.

Nach GÖPPERT (1901, p. 30) ist bei den Monotremen von Stimmbändern „noch keine Rede“.

© Biodiversity Heritage Library, http://www.biodiversitylibrary.org/; www.zobodat.at

Bei den Marsupialiern ist der Epiglottisknorpel bereits als elastisch von GEGENBAUR (1892) geschildert (*Dasyurus*, *Perameles*, *Halmaturus*).

Bei Beutelthieren ist nach ALBRECHT (1896) der Processus vocalis der Aryknorpel der vorderen Larynxwand so genähert, dass die Stimmbändchen als niedere, kurze Schleimhautleistchen erscheinen. Bei einigen finden sich breitere Falten, doch ohne Muskeleinlagerung, bei *Halmaturus giganteus* zeigen sie die histologischen Characteristica einer echten Schleimhautfalte. Oberhalb der Stimmbänder findet sich median eine deutliche Fovea centralis, die beiderseits in Rinnen oberhalb der Stimmbänder ausläuft. Dieselbe wird oben durch den Schildknorpelrand und durch diesen ergänzende Schleimhautleisten begrenzt. Sie sind ihrer Form und Lage nach als allerdings noch nicht vollständig typisch entwickelte, nicht musculöse Taschenbänder anzusehen.

Bei *Dasypus villosus* wird nach ALBRECHT (1896) der untere Epiglottisrand überall durch einen Wulst von Schleimdrüsen verdrängt, der längs des unteren Epiglottisrandes in jener Falte liegt und nach hinten gegen den Aryknorpel zieht. Die histologische Untersuchung zeigt, dass die vorspringende Kante wirklich von Drüsen gebildet wird, die zwischen Knorpel und Schleimhaut liegen.

ALBRECHT fertigte aus dem einen Stimmbande von *Halmaturus giganteus* den Processus vocalis inbegriffen, Serien an und fand:

1) Epithel (in der Regio interarytaenoidea). Die von unten den Aryknorpel überziehende Schleimhaut zeigt schönes, sehr hohes Flimmerepithel bis ungefähr zur Mitte des Knorpels. Dann tritt eine ganz kurze Strecke ein Uebergangsepithel auf, indem die Zellen ihren schönen Wimpersaum verlieren und nicht mehr so regelmässig palissadenartig neben einander stehen. Nun folgt typisches Pflasterepithel in breiter, mehrfacher Lage. Die obersten Zellenlagen zeigen sogar stellenweise Verhornung. Auch Papillenbildung findet sich; gegen die Spitze des Knorpels hin wird das Epithel allmählich höher und setzt sich als Uebergangsepithel fort. Dasselbe zeigt eigenthümliche, grosse Zellleiber in oberflächlicher Lage, auf die reichliche Lagen von ähnlichen grossen, runden Zellen folgen. In der Nähe der Kante der Falte findet sich aber überall deutliches Flimmerepithel, wenn auch nicht so schön ausgebildet wie an der Larynxschleimhaut. Dieses Epithel setzt sich dann in den Sinus, den das Stimmband, resp. der Aryknorpel mit der Larynxwand (Schildknorpel) bildet (MORG. Ventr.), fort. Danach erscheint in der Regio interarytaenoidea der gekrämpte Rand, der den Processus vocalis überzieht, mit Flimmerepithel bekleidet.

Im mittleren Antheil des Stimmbandes zeigen sich dieselben Verhältnisse, wie oben beschrieben: schönes Flimmerepithel der Larynxschleimhaut, kurzer Uebergang mehrfach geschichteten Pflasterepithels, das bis zur Stimmbandkante reicht, nur in etwas schmälerer Strecke. Die Zone des Pflasterepithels scheint aber, je weiter man in der Serie nach vorn kommt, um so höher gegen die Kante zu rücken und um so mehr abzunehmen. Am vordersten Antheil des Stimmbandes präsentirt sich das Flimmerepithel am freien Theil des Stimmbandes besonders schön. Von Pflasterepithel ist nichts mehr zu sehen, sondern überall Cylinder- resp. Flimmerepithel. Die ganze Kante dieses Stimmbandes bis nach vorne zum Schildknorpel ist also mit hohem Cylinderepithel bekleidet.

2) Die acinösen Schleimdrüsen der Larynxschleimhaut umgeben in dichten Häufchen die Basis des Aryknorpels und bilden daselbst eine ziemlich mächtige Gruppe. Sie setzen sich bis ungefähr zur Mitte des Aryknorpels in etwas schmächtigerer Lage fort, und zwar liegen sie hier in der dünnen Submucosa unmittelbar dem Perichondrium an. Nun folgt eine kurze drüsenfreie Strecke, dem Aryknorpel entlang, wenigstens ist dies an einer ganzen Reihe von Schnitten zu constatiren. Diese Strecke entspricht ziemlich der Strecke des Pflasterepithels. Der freie Rand des Stimmbandes, der sich hinten am oberen Rande des Aryknorpels befindet, zeigt constant eine grössere Drüsengruppe, welche noch nach einwärts von der

© Biodiversity Heritage Library, http://www.biodiversitylibrary.org/; www.zobodat.at

Kante liegt, und mehrere kleine, zerstreut liegende Drüsengruppen. Eine zweite grosse Drüsengruppe befindet sich dort, wo die Schleimhaut, nachdem sie sich wieder umgeschlagen hat, den MORGAGNI'schen Ventrikel bildet. Doch wird das früher beschriebene kleine Drüsenhäufchen von dieser Gruppe ganz getrennt. Auch Ausführungsgänge finden sich an der Kante des Stimmbandes. Die Topographie der Drüsen bleibt im Ganzen dieselbe auch dann noch, wenn an dem Schnitte nur mehr die äusserste Spitze des Processus vocalis zu sehen ist. Nun treten neue kleine Häufchen von acinösen Drüsen auf. Je weiter man in der Serie nach vorne (gegen den Ansatz an den Schildknorpel zu) kommt, um so mehr erscheint das Stimmband zipfelartig gestaltet. Hier sieht man nun in der beiderseits freien Falte — die Kante ausgenommen — reichliche Drüsen. Die Lage der Drüsen ist also in dem Abschnitte des Stimmbandes, der sich an den Processus vocalis anschliesst, derartig, dass die ersten zwei Drittel der ganzen Höhe des Stimmbandes, von der Basis an gerechnet, reichliche Drüsen beherbergen, und nur das letzte kleinste Drittel, eine ganz schmale Falte, drüsenfrei ist. Geht man in der Serie weiter nach vorn, so bleibt im Ganzen die Anordnung dieselbe. Ganz nahe der Kante des Stimmbandes finden sich Drüsenkörner. Die Ausführungsgänge dieser Drüsen öffnen sich nicht lateral in den Ventrikel, sondern medial in das freie Kehlkopflumen. Das Stimmband des *Halmaturus giganteus* ist also als reine, mit allen Kennzeichen der Mucosa versehene Schleimhautfalte anzusprechen. Zusammengenommen mit dem anatomischen Befund, nach dem wir die Falte als Stimmband bezeichnen müssen, haben wir es hier nach ALBRECHT (1896) mit einem Stimmbande zu thun, das einen ursprünglichen Zustand aufweist, zumal es nicht unwahrscheinlich ist, dass das Stimmband in seinem primitiven Zustand eine Schleimhautduplicatur ist.

SYMINGTON, 1899a, welcher den Marsupialierkehlkopf auch mikroskopisch untersucht hat, findet, dass der bei Marsupialiern vorhandene Interarytänoidknorpel (DUBOIS' Procricoid) wie die Epiglottis aus gelbem, elastischem Knorpel besteht, so bei *Didelphys virginiana* (Orceïn). Der obere und hintere Theil der Arytänoidknorpel mag auch etwas elastischen Knorpel enthalten, aber die grosse Masse dieses Knorpels und das Ganze des Crico-thyreoid besteht aus hyalinem Knorpel.

Die Richtigkeit der Deutung ALBRECHT's (s. oben), nach dem die Marsupialier falsche oder obere Stimmbänder besitzen, ist SYMINGTON (1899a) sehr zweifelhaft.

Ueber die wahren Stimmbänder schreibt KÖRNER bei *Halmaturus giganteus*: „Die Stimmritze wird ausschliesslich von der Spalte zwischen den Rändern der Giessbeckenknorpel gebildet . . . . . Weder ein Stimmband noch irgend eine Schleimhautfalte, die sich als solches deuten liesse, ist vorhanden.“ An einer späteren Stelle findet er bei *Halmaturus Billardierii* ein rudimentäres Stimmband.

Nach SYMINGTON (1899a) ist es zweifellos, dass das Stimmband bei manchen Marsupialiern schmal und nicht leicht zu unterscheiden ist; aber seine Lage kann stets als eine geringe Prominenz an der inneren Wand des Larynx in der Front des Arytänoidknorpels erkannt werden, und mikroskopische Untersuchung zeigt, dass es einen charakteristischen Bau besitzt. Es besitzt starkes, geschichtetes Pflasterepithel und eine feste Bindegewebsschicht, während Drüsen meist ganz fehlen. Das Bindegewebe besteht grösstentheils aus gewöhnlichen weissen Fasern, mit Orceïn lassen sich eine Anzahl von elastischen Fasern nachweisen, welche keine bestimmte Richtung haben, sondern sich in unregelmässiger Weise zwischen den Bündeln von weissen Fasern verzweigen. Doch bilden die elastischen Fasern unmittelbar unter dem Epithel eine dünne, aus feinen Fasern bestehende Schicht. Bei 2 Beuteljungen von *Macropus Bennettii* (von Kopflänge von 2 cm und 1,8 cm) waren die Stimmbänder wohlentwickelt und zeigten denselben Bau wie beim Erwachsenen, nur dass die subepitheliale Bindegewebsschicht embryonales Verhalten zeigte, sie enthielt eine grosse Anzahl von Zellen von wechselnder Form, während die Intercellularsubstanz nicht deutlich fibrillär war. Auffallend bei diesen beiden Objekten war die bedeutende Grösse der Stimmbänder. Beim erwachsenen Thiere sind

© Biodiversity Heritage Library, http://www.biodiversitylibrary.org/; www.zobodat.at

sowohl die dorso-ventrale wie die verticale Ausdehnung relativ viel geringer. Bei *Macropus* muss daher die erwachsene Chorda vocalis als eine degenerirte Bildung betrachtet werden. Der mikroskopische Bau der Chorda vocalis war bei erwachsenen Exemplaren von *Macropus robustus*, *Macropus Bennettii* und *Didelphys virginiana* überall derselbe. Vorn liegt der Musculus thyreoarytaenoideus gerade nach aussen von der Chorda, aber weiter rückwärts, gegen den Arytänoidknorpel zu, sind beide Gebilde durch lockeres Bindegewebe getrennt, und es inseriren keine Muskelfasern in der Chorda selbst.

H. Albrecht (s. oben) beschreibt, dass die Chordae vocales von *Halmaturus giganteus* an gewissen Stellen mit Flimmerepithel bedeckt seien und Drüsen enthalten, doch glaubt Symington, dass die betreffenden Stellen nicht der eigentlichen Chorda vocalis, sondern deren Umgebung angehören.

Die unregelmässige Anordnung und Spärlichkeit der elastischen Fasern im Stimmbande von *Macropus Bennettii* schreibt Symington der Unthätigkeit der Stimmbänder (functionelle Anpassung im Sinne Reinke's) zu.

Suckstorff (1903) hat die Arbeiten von Körner (1883) am Marsupialierkehlkopf aufgenommen und fortgesetzt unter Benutzung des von Körner gesammelten Materials. Die Arbeit Suckstorff's behandelt zunächst das Knorpelgerüst und die Musculatur einiger Marsupialier (*Macropus rufus*, *M. robustus*, *M. giganteus*, *M. penicillatus*, *Halmaturus Thetidis*). Einen rudimentär auch bei anderen Säugern (nach Luschka mitunter sogar beim Menschen) vorkommenden Knorpel nennt Körner Cartilago sesamoidea sive papilionacea, Symington dagegen C. interarytaenoidea. Da dieser bei Marsupialiern constant vorkommende Knorpel oberhalb der bindegewebigen Verbindung der beiden Arytänoidknorpel liegt und kaum über den Beginn dieser Verbindung hinabreicht, ist es nach Suckstorff falsch, denselben als Präcricoid zu bezeichnen, wie dies Dubois thut, da dieser Knorpel mit der C. praecricoidea nichts zu thun hat.

Ferner bespricht Suckstorff die im Innern des Kehlkopfes sich findende, mehr oder weniger ausgeprägt von der Basis der Epiglottis zur Spitze des Processus vocalis ziehende, leichte, oft nur eben angedeutete Falte, welche Albrecht als Analogon des Taschenbandes auffasst, Symington dagegen für hervorgerufen hält durch die bläschenförmige Erweiterung des oberen Theiles des Thyreoidknorpels und dem lateralen Theil seines freien dorsalen Randes entsprechend. Suckstorff kann dem nicht beistimmen, neigt vielmehr der Meinung Albrecht's zu, dass diese Falten eine rudimentäre Anlage der Taschenbänder sind.

„Die eigentlichen Stimmbänder sind bei den Marsupialiern sehr verschieden entwickelt. Bald sind dieselben mächtig ausgebildet, bis $^1/_4$ cm hoch und in senkrechter Richtung vielfach gefältelt, so dass eine Spannung zwischen den beiden Ansatzpunkten bei ihrer Länge überhaupt unmöglich ist. Bald sind es nur kaum angedeutete schwache kleine Falten, ja mitunter fehlt jede Spur eines Stimmbandes, wie schon Körner erwähnt."

Nach Symington (s. oben) war bei einem jungen *Macropus Bennettii* die Höhe des Stimmbandes verhältnissmässig viel grösser als bei dem älteren. Suckstorff (1903) findet dagegen beim ausgewachsenen *Macropus giganteus* ein verhältnissmässig viel besser ausgebildetes Stimmband als bei einem jungen derselben Art. Eines geht jedenfalls nach Suckstorff sowohl aus der verschiedenen Entwickelung des Stimmbandes, wie aus der Unmöglichkeit, dasselbe zu spannen, hervor, dass die Thiere, wenn sie wirklich einen Ton hervorbringen, dies nur können, indem „die langen Ränder der Giessbeckenknorpel im gewissen Sinne das Stimmband vertreten", wie Körner schon anführt. Ein Muskel, wie beim Menschen, findet sich in dem Stimmband der Marsupialier nach Suckstorff nicht eingebettet. Der M. thyreo-arytaenoideus zieht vielmehr lateralwärts.

Mikroskopisch ist das Stimmband der Marsupialier nach Suckstorff (1903) deutlich von der benachbarten Schleimhaut unterschieden, indem ein hohes Pflasterepithel dasselbe überdeckt, das Bindegewebe

© Biodiversity Heritage Library, http://www.biodiversitylibrary.org/; www.zobodat.at

dichter und zahlreicher in ihm ist und die Zahl der Drüsen bedeutend zurückgeht. Flimmerepithel, wie ALBRECHT, haben weder SUCKSTORFF noch SYMINGTON auf dem Stimmbande gefunden.

Bei *Manis gigantea* einem von ALBRECHT (1896) untersuchten Vertreter der Edentaten schliesst sich der Kehlkopf eng an den der Monotremen an. Bei *Manis gigantea* „kommen die zarten membranösen Stimmbändchen ganz in den vordersten Theil des Larynx zu liegen". Eine mit dem Stimmband zusammen einen seichten, sich median in die Foveola centralis öffnenden Sulcus begrenzende Falte muss als Taschenband bezeichnet werden. Der Sulcus zwischen den beiden Falten jeder Seite erscheint als ein bereits zur deutlichen Ausbildung gelangter MORGAGNI'scher Ventrikel. Das Stimmband markirt sich nur durch einen sehnigen Streifen.

Trachea und Lunge.

Ueber Trachea und Lunge der niederen Säugethiere sind mir Arbeiten, welche den feineren Bau berücksichtigen, nicht bekannt geworden. Bei der Trachea ist es die Form und Grösse, die Zahl der Ringe, welche die Untersucher interessirt, bei der Lunge die mehr oder weniger entwickelte Lappenbildung. Darüber geben zahlreiche ältere und neuere Untersucher von den Zeiten von CUVIER, HOME, MECKEL, MILNE-EDWARDS, OWEN, RAPP bis auf die jüngsten Zusammenstellungen von GEGENBAUR und LECHE (in BRONN's Klassen und Ordnungen des Thierreiches) Bescheid.

GEGENBAUR (1901) hebt die Lunge betreffend hervor: Die Lappenbildung betrifft nur die rechte Lunge bei den Monotremen, manchen Beutelthieren und vielen Nagern. Die vom Haupt- oder Stammbronchus abgehenden Aeste nehmen in ihrem Kaliber distal allgemein ab. Hierin besteht bei manchen Säugethieren eine ziemliche Gleichmässigkeit (*Ornithorhynchus, Phascolomys*) als niederer Zustand, indes bei anderen der erste Bronchialast oft sich in bedeutender Ausbildung sowohl im Kaliber, als bezüglich der Knorpelringe darstellt. Das Knorpelgerüst der Bronchien ist bei manchen Beutelthieren sehr wenig entwickelt.

NARATH (1896) sagt über die *Echidna*-Lunge: Vor der Geburt sind zwar alle Stockwerke der Lunge angelegt, aber die einzelnen Bronchien besitzen nur kurze kolbige Seitenzweigchen oder Knospen, hingegen keine Spur von Alveolen. Und an anderer Stelle: Bis zur Geburt des Thieres sind zwar alle Seitenäste des Stammbronchus entwickelt, aber die weitere Verzweigung dieser ist noch nicht zum Abschluss gebracht, und die Bildung von definitiven Alveolen hat noch gar nicht begonnen. Das Junge wird also mit einer embryonalen, noch lange nicht fertigentwickelten Lunge geboren und ist gezwungen, mit dieser zu athmen. Die Lungen des Beuteljungen von *Echidna* lassen eine gewisse Aehnlichkeit mit Reptilienlungen nicht verkennen. Bei genauerer Untersuchung zeigen sich jedoch wesentliche Unterschiede. „Bloss Eins ist beiden gemeinsam, nämlich die weiten Lufträume, die man bei den Lungen von Placentaliern bis jetzt noch nicht gefunden hat. Aber auch diese Räume sind bei *Echidna* ganz anders gebaut und entstehen auch auf ganz andere Weise als bei den Reptilien, so dass die Aehnlichkeit als eine nur äusserliche und zufällige aufzufassen ist." Beim Beuteljungen konstatirt NARATH in grösseren Bronchien und Seitenbronchien Cylinderepithel, welches peripher in ein cubisches übergeht. Auch dieses wird noch niedriger und es kleidet schliesslich eine dünne einfache Schicht von platten Zellen alle Lufträume aus.

Nach SELENKA (Studien über die Entwickelungsgeschichte der Thiere, Heft 4, Das Opossum, *Didelphys virginiana*, Wiesbaden 1887) kommt bei *Didelphys virginiana* die Lungenentwickelung vor der Geburt nicht bis zur Bildung von Alveolen zum Abschluss. Es werden daher nur „einige Dutzend geräumiger Luftkammern als provisorischer Athemapparat" ausgebildet, und die Jungen werden mit 2 weiten Lungensäcken geboren. SELENKA sieht darin Reptilienähnlichkeit, worin NARATH (1896) SELENKA nicht

© Biodiversity Heritage Library, http://www.biodiversitylibrary.org/; www.zobodat.at

beipflichtet. Die „Erweiterung" bildet nur eine Episode in dem sonst einheitlichen Entwickelungsgange der Lunge und beruht auf einer secundären Anpassung an äussere Verhältnisse der Art. NARATH mag darin nichts „Reptilienartiges" erkennen und glaubt, man darf daraus keine Schlüsse auf die Phylogenese der Säugerlunge ziehen. Anders steht es, wenn man die Form der *Echidna*-Lunge während der ersten Entwickelungsperiode in Betracht zieht. Hier könnten die grossen, weiten Lungensäckchen wohl den Gedanken an eine gewisse Reptilienähnlichkeit aufkommen lassen.

GÖPPERT (1902) berichtet folgendermaassen über die Ergebnisse von NARATH und SELENKA. Die letzten Entwickelungsvorgänge spielen sich in der Lunge der Monotremen und Marsupialier erst nach der Geburt ab (*Echidna* — NARATH, *Didelphys* — SELENKA). Der erste Athemzug des Neugeborenen erweitert die Enden des noch sehr unvollständig ausgebildeten Bronchialbaumes und dehnt sie zu weiten Räumen aus. Die Fertigstellung des Kanalsystems erfolgt nach NARATH auf dieselbe Weise wie seine erste Anlage, durch Sprossung, während SELENKA geneigt war, eine fortgesetzte Septenbildung als den Weg zur Herstellung der definitiven Enden des Bronchialbaumes anzunehmen. Ein wesentlicher Unterschied scheint GÖPPERT zwischen diesen beiden Ansichten nicht zu bestehen.

Genauer wurden endlich die Beziehungen zwischen Reptilien- und *Echidna*-Lunge durch F. MOSER (1902) klargelegt, worauf ich unten eingehen werde.

Beschreibender Theil.

Echidna aculeata var. *typica.*

Kehlkopf.

Epithel: An der Auskleidung des Kehlkopfes von *Echidna* betheiligen sich zwei Arten von Epithel, nämlich geschichtetes Pflasterepithel und cilientragendes Cylinderepithel. Die Vertheilung der beiden Epithelarten im Kehlkopfe von *Echidna* zeigt Fig. 1 (auf Taf. XV). Dort ist ersichtlich, dass das geschichtete Pflasterepithel vom Larynxeingang her (diesen in ganzer Ausdehnung sammt den Randpartien der Epiglottis überkleidend) sich in das Innere des oberen Kehlkopfabschnittes hineinerstreckt, und zwar als breite Strasse, welche quer zur Längsaxe des Kehlkopfes verläuft. Ob das geschichtete Pflasterepithel vorne (ventral) vollständig zum Ringe abschliesst, oder ob hier eine Brücke von Cylinderepithel zwischen dem oberen und unteren Bezirke des Cylinderepithels besteht, liess sich auch an dem besser erhaltenen der beiden untersuchten *Echidna*-Kehlköpfe nicht mit Sicherheit entscheiden, da an der betreffenden Stelle das Epithel verloren gegangen war. Aus diesem Grunde ist nicht zu entscheiden, ob nicht in diesem Bereiche entsprechend dem durch die punktirte Linie angedeuteten Bezirke in der Fig. 1 ein schmaler Streifen rothen Farbtones einzutragen wäre, etwa ähnlich wie dies in Fig. 3 geschehen ist. Das Cylinderepithel kleidet den tiefsten Theil der Epiglottis (auf deren laryngealer Seite) aus, anfangs als schmale Zunge, dann im Kehlkopf rasch an Ausdehnung gewinnend, wie es die Fig. 1 zeigt. Jenseits des geschichteten Epithels im unteren Theil des Kehlkopfes setzt das flimmernde Cylinderepithel sofort in ganzer Breite des Kehlkopfes ein und kleidet denselben durchgehends nach abwärts aus, bis es in das entsprechend gebaute Trachealepithel übergeht.

Was den feineren Bau der beiden Epithelarten anlangt, so unterscheidet sich das geschichtete Pflasterepithel im Inneren des Kehlkopfes von dem im Pharynx und in der Mundhöhle befindlichen dadurch, dass es weniger derb erscheint und einer starken aufgelagerten, verhornten Schicht ermangelt. Es zeigt in seiner Höhe etwa 5—8 über einander gelagerte Kernreihen.

© Biodiversity Heritage Library, http://www.biodiversitylibrary.org/; www.zobodat.at

Das Cylinderepithel, sowohl dasjenige im oberen Kehlkopfabschnitt (im Epiglottisgebiet), als das des unteren Kehlkopfabschnittes, welches sich in das Trachealepithel fortsetzt, zeigt deutliche Flimmerzellen, untermischt mit Becherzellen. Es zeigt zwei Lagen von Kernen, eine von mehr länglichen Kernen in der Mitte des Epithels und eine tiefere Schicht kürzerer, oft rundlicher Kerne an der Basis des Epithels, ohne dass deshalb Grund vorliegen würde, ein derartiges Epithel, wie dies früher bisweilen geschah, als ein geschichtetes zu bezeichnen.

Tunica mucosa: Die Lamina propria der Kehlkopfschleimhaut von *Echidna* ist nicht dick, ihre Höhe übertrifft, namentlich an Stellen, an denen sie Knorpel überkleidet, oft kaum die Höhe des Epithels, während sie anderwärts, namentlich an Stellen, an welchen Drüsen eingelagert sind, und an knorpelfreien Stellen oft beträchtlich dicker wird. Im Bindegewebe der Schleimhaut sind elastische Faserzüge (Weigert's Resorcin-Fuchsin) reichlich vorhanden. Schon im Kehlkopf zeigt sich, was sich nachher in der Trachea deutlicher ausspricht, das Vorhandensein einer besonders starken Ansammlung von elastischen Fasern direct unter dem Epithel. Dieselben verlaufen in verschiedenen Richtungen, wobei jedoch die Längsrichtung vorherrscht. Diese Schicht wird im Kehlkopf besonders dort deutlich, wo die Schleimhaut Knorpel überkleidet. An manchen Stellen, an denen die lockere Schleimhaut freiere Beweglichkeit gestattet, so z. B. in der Gegend der zu der Epiglottis ziehenden Falten, habe ich diese subepitheliale elastische Schicht streckenweise ganz vermisst.

Die subepitheliale elastische Schicht steht durch einzelne Züge elastischer Fasern in Verbindung mit den tiefer gelegenen stärkeren Zügen elastischen Gewebes, welche die Knorpel, Muskel, Drüsen, Blutgefässe etc. umgeben und welche an manchen Stellen dieselbe Dicke erreichen wie die subepitheliale Schicht elastischen Gewebes. Auch zahlreiche der die Knorpel unter einander verbindenden Bänder sind reich an elastischen Fasern. Von der Stelle des Arytänoids, an der man einen Processus vocalis erwarten sollte, zieht zum Thyreoid ein direct unter dem Epithel gelegener Zug elastischer Fasern. Derselbe bildet jedoch keineswegs eine so starke Prominenz, wie sie z. B. die Chorda vocalis des Menschen oder des Hundes zeigen, tritt überhaupt, wie bereits Göppert (1901) erkannte, in keiner Weise besonders hervor. Immerhin dürften diejenigen Forscher, welche Hund, Mensch und *Echidna* von einer gemeinsamen mit einem Stimmband versehenen Säugethierstammform ableiten, wohl an dieser Stelle einen Rest der bei *Echidna* in hohem Grade rückgebildeten oder (davon wird unten im vergleichenden Teil die Rede sein) sich erst entwickelnden Stimmsaite zu suchen haben.

Drüsen: Der Kehlkopf von *Echidna* ist reich an Drüsen. Bevorzugt sind diejenigen Stellen, an welchen lockeres Bindegewebe der Drüsenausbreitung Raum gewährt. Entwickelter sind also die Drüsenpackete der Epiglottis und am Kehlkopfeingang, ferner zwischen den einzelnen Kehlkopfknorpeln, während sie dort spärlich sind, wo die dünne Schleimhaut den Knorpeln dicht aufliegt. Doch finden sich auch an solchen Stellen einzelne kleinere Drüsen. Im Bereich der Stelle, an welcher man das Stimmband erwarten sollte, fehlen Drüsen ganz, um dann weiter caudal sich kräftig zu entwickeln. An einigen Stellen lagen Drüsen nicht nur zwischen Epithel und Knorpel in der Schleimhaut, sondern auch ausserhalb der Knorpel. Solcher oft nicht unbeträchtlicher Drüsenpackete Ausführgänge dringen dann an den Verbindungsstellen der Knorpel durch das Bindegewebe zur Schleimhautoberfläche.

Von grösseren Drüsengruppen möchte ich im *Echidna*-Kehlkopf folgende unterscheiden:

1) Die Drüsen der Epiglottis. Betrachtet man einen Querschnitt durch die Epiglottis, so sieht man, dass der grössere laryngeale Theil desselben mit Drüsenschlauchquerschnitten angefüllt ist, während der Knorpel, der lingualen Seite nahe, unter dem Epithel liegt. Zahlreiche Drüsenausführgänge sieht man aus dieser Drüsenmasse gegen das Kehlkopflumen zu münden, einzelne auch in den seitlichen laryngealen

© Biodiversity Heritage Library, http://www.biodiversitylibrary.org/; www.zobodat.at

Epiglottisabschnitten, also auf der Seite, welche die seitlichen Epiglottisausläufer den Plicae aryepiglotticae zukehren. Vielfach durchdringen da die Drüsenausführgänge die Nodulianhäufung, welche sich dort befindet und von der nachher die Rede sein wird.

2) Eine am Kehlkopfeingang liegende, dem cranialwärts schauenden Fortsatz des Arytänoids beiderseits dorsal aufgelagerte Drüse. Dieselbe greift nach abwärts beiderseits noch etwas auf die Innenseite des Arytänoids herein. Diese Gruppe hört in der Schnittserie vor der Stelle auf, an der sich die M. ar. procr. in der Medianebene dorsal verbinden, und ehe das Procricoid auftritt (vergl. über letztere makroskopischen Verhältnisse Göppert's [1901] Fig. 13 und 16). Diese Drüse, sich dem Arytänoidknorpel innig anschmiegend, liegt zu Anfang, ehe sie in das Kehlkopfinnere eintritt, in den dorsalen, sich median verbindenden Enden der beiden Schenkel der Plica ar. epiglottica.

3) Eine etwas weiter caudal als erstere befindliche Drüsengruppe, welche ventral zum Arytänoid zwischen dem Arytänoid und dem Thyreoid liegt, in dem Raume, welcher zwischen dem M. th. cr. ar. und der ventralen Arytänoidseite und der Kehlkopfschleimhaut frei bleibt.

4) In dieser Höhe treten aber bald auch weitere kleine Drüsencomplexe auf, zuerst auf der ventralen Seite des Kehlkopfes, also der hier cranialwärts ragenden Spitze des Cricoids angelagert, und dann weiterhin in der ganzen Circumferenz des Kehlkopfes.

5) Die in der ganzen Circumferenz des Kehlkopfes auftretenden Drüsen sind kleiner, während die unter 3 und 4 genannten Drüsen, sich vereinigend und beiderseits an der lateralen Seite des Kehlkopfes im knorpelfreien Spatium nach abwärts ziehend, ein Drüsenpacket von ziemlichem Umfang darstellen.

Was den feineren Bau der Kehlkopfdrüsen bei *Echidna* anlangt, so fanden sich neben kleineren Zellen und ganzen Schläuchen mit kleineren Zellen mit rundlichem, central gelegenem Kern und mehr gekörntem Protoplasma grössere Zellen mit wandständigem Kern und hellem Zellinhalt. Letztere Art von Zellen waren unter den Drüsen der Epiglottis zahlreicher vorhanden als in den Drüsen im Kehlkopfinneren. Die Drüsenausführgänge zeigten ein hohes cylindrisches Epithel mit zahlreichen Basalzellen.

Lymphgewebe: Lymphgewebe fand ich im *Echidna*-Kehlkopf (abgesehen von frei wandernden, vereinzelten Leukocyten) nur an wenigen bestimmten Stellen. Zwei derselben (jederseits eine) zeigen eine so bedeutende Anhäufung von Lymphgewebe, dass diese Stellen geradezu den Namen Mandeln, Tonsillen, welchen wir derartigen Bildungen gerne geben, verdienen. Diese Lymphgewebsanhäufungen liegen jedoch nicht im Innenraum des Kehlkopfes selbst, sondern ausserhalb desselben, in dem von den Plicae aryepiglotticae und der Basis der Epiglottis jederseits gebildeten Winkel.

In Göppert's (1901) Fig. 2 liegt die Stelle, an welcher sich die von mir beschriebene Tonsilla laryngea befindet, in dem von der Plica aryepiglottica mit der niedrigen Falte, in welche sich der Rand der Epiglottis jederseits auszieht, gebildeten Winkel. Dabei greift sie aber an der Spitze dieses Winkels auch noch eine Strecke weit beiderseits auf die laryngeale Fläche der Epiglottis über.

Diese Tonsille besteht aus einer Anhäufung von zahlreichen Lymphnoduli ausgesprochenen Charakters und mehr oder weniger scharfer Abgrenzung. In der Umgebung liegt vielfach diffuses Lymphgewebe. Das Oberflächenepithel ist in ganzer Ausdehnung dieser Tonsille ein geschichtetes Pflasterepithel, das sich insofern gegen das umgebende Epithel verändert zeigt, indem sich über den Noduli an vielen Stellen starke Leukocyteninfiltrationen auch im Epithel finden, oft in solchem Maasse, dass die Grenzen zwischen Epithel und Lymphgewebe undeutlich werden. An einigen Stellen greift die Tonsille auch auf die das flimmernde Cylinderepithel tragende Region über.

In dem die laryngeale Epiglottisfläche einnehmenden Theil dieser Tonsille liessen sich Drüsenausführgänge nachweisen, welche zwischen den Nodulihaufen zur Oberfläche traten. Einzelne mitosenähnliche

© Biodiversity Heritage Library, http://www.biodiversitylibrary.org/; www.zobodat.at

Figuren in den den Keimcentren entsprechenden Theilen der Noduli ernstlich als Mitosen anzusprechen oder gar mit Sicherheit als solche zu diagnosticiren, liess der Erhaltungszustand des Materials nicht zu.

Eine weitere, jedoch unbedeutendere Ansammlung von Noduli und Lymphgewebe fand ich auf der laryngealen Seite der Epiglottis in der Mittellinie; auch hier durchbrachen Drüsenausführgänge das Epithel, um an dessen Oberfläche zu münden.

Vereinzelte Noduli sah ich selten, so z. B. auf der laryngealen Seite der Epiglottis, nahe der Basis innerhalb (also medial) von der Abgangsstelle der Plica aryepiglottica, auch hier in der Nähe von Drüsenausführgängemündestellen.

Inwieweit die von mir bei *Echidna* beschriebene extralaryngeale Lymphgewebsanhäufung einem Ausläufer der wahren Tonsillen entspricht, konnte ich nicht entscheiden, da das von mir untersuchte Präparat eben dort, wo die eventuelle Grenze zu suchen gewesen wäre, abgeschnitten war.

Knorpel: Der *Echidna*-Kehlkopf zeigt zwei Arten von Knorpel, hyalinen Knorpel und elastischen Knorpel. Elastischer Knorpel fand sich in der Epiglottis und in einem im elastischen Gewebe eingebetteten kleinen Knorpelchen am Kehlkopfeingang, welches der medialen Fläche des Arytänoids nahe dessen oberem Rande eingelagert war. Die übrigen Kehlkopfknorpel sind hyaliner Knorpel, wenn auch an vereinzelten Ansatzstellen elastischer Fasermassen einzelne mit Resorcin-Fuchsin (Weigert) färbbare Fasernetze in den Knorpel einstrahlen. Das Vorkommen und die Verbreitung von Knochensubstanz im Kehlkopfskelet ist bereits in den Untersuchungen von Göppert (1901) eingehend geschildert. Im Ganzen erhielt ich den Eindruck, dass bei den von mir untersuchten Thieren, über deren Alter mir nichts bekannt ist, in einzelnen Skeletstücken der Process schon abgelaufen, also fertiger Knochen gebildet ist, während in anderen Skeletstücken noch Knochenbildung stattfand. Ich glaube, dass das, was von den Makroskopikern nach Farbe, Härte etc. als Knochen gedeutet wurde, hier thatsächlich solchem entspricht.

Trachea.

Die Trachea von *Echidna* trägt flimmerndes Cylinderepithel mit eingestreuten Becherzellen. Häufig sieht man über der Reihe der Kerne der Basalzellen nur eine einzige Kernreihe der Cylinderzellen. Die subepitheliale Schicht elastischer Fasern besteht überwiegend aus längsverlaufenden Fasern. Die Drüsenausführgänge zeigen unterhalb der elastischen Faserschicht leichte ampullenartige Erweiterungen. Der Trachealmuskel ist beiderseits binnenständig.

Lunge.

Während wir bei den höheren und höchsten Säugethieren oft zu sehr complicirten Untersuchungsmethoden, z. B. zur Plattenmodellirmethode (vergl. darüber die schönen Arbeiten von Miller, Laguesse und anderen, über welche ich in den Ergebnissen der Anatomie und Entwickelungsgeschichte in den letzten Jahren berichtet habe), greifen müssen, um die verzweigten Lufträume in ihre Componenten aufzulösen, lassen sich die hier vorhandenen Einheiten bei den Monotremen, besonders bei *Echidna*, in günstig gewählten Schnitten verhältnissmässig leicht erkennen. Besser als lange Beschreibungen kann dies ein Blick auf die auf Taf. XVII gegebenen Figg. 21, 22 und 23 (letztere vom Beutelfoetus) darthun. Natürlich können diese je aus einem Schnitt entnommenen Zeichnungen nicht so viel zeigen wie eine Reconstructionsfigur. Wir sehen eben nur das, was in einer Ebene des Raumes liegt, können also z. B. nicht ersehen, wie viele Endstücke schliesslich in das Verzweigungssystem eines Endbronchus gehören. Auf derartige Zahlenangaben, welche ja bereits für verschiedene Säugethiere und den Menschen vorliegen, möchte ich aber nicht zu viel

© Biodiversity Heritage Library, http://www.biodiversitylibrary.org/; www.zobodat.at

Werth legen, weil die kleinsten Lungenläppchen (Verzweigungssysteme eines Endbronchus) an verschiedenen Stellen der Lunge wohl eine wechselnde Grösse aufweisen dürften, womit dann auch die Anzahl der vorhandenen Elemente wechseln wird.

Jedenfalls aber zeigen schon meine Abbildungen von der *Echidna*-Lunge, dass der Verzweigungsmodus so weit mit dem bei höheren Wirbelthieren vorhandenen übereinstimmt, dass die letzten Zweige der Bronchien zu erweiterten Räumen (den sogenanntenAtria) führen, von denen dann die Endstücke (Infundibula, Sacculi alveolares der älteren Autoren) ausgehen. Ductuli alveolares liessen sich kaum abgrenzen. Dagegen sind die letzten Verzweigungen der Bronchien als Bronchioli respiratorii zu bezeichnen, da deren Wand häufig bereits z. B. einerseits Alveolen trägt (s. Fig. 21). Dieselben Verhältnisse lassen sich auch in der Abbildung erkennen, welche ich aus der Lunge vom Beutelfoetus von *Echidna* (s. Fig. 23) gebe. Die Lunge dieses Beutelfötus unterscheidet sich von der des erwachsenen Thieres einmal dadurch, dass die einzelnen Abschnitte des Lungenläppchens (bei derselben Vergrösserung gezeichnet) kleiner sind als beim erwachsenen Thier. Ferner aber treten die Endstücke in ihrer räumlichen Ausdehnung im Vergleich zum Erwachsenen den Atria und Bronchioli gegenüber entschieden zurück. Immerhin sind sie so weit entwickelt, dass ich annehmen möchte, der betreffende Beutelfoetus habe in erster Linie vermittelst seiner den Endstücken (Infundibula) angehörigen Alveolen (also nicht etwa ausschliesslich mit den Atrien) geathmet.

Hand in Hand mit dieser Anordnung des Lungenbaues geht nun auch das Verhalten der die erwähnten Einheiten aufbauenden Gewebe. Die kleineren Bronchien (von etwa 1—1,5 mm Durchmesser), wie sie sich bei der erwachsenen *Echidna* noch in Lungenstücken von circa 1 qcm Fläche im Schnitt finden, zeigen ein cylindrisches Epithel, das in Falten gegen das Lumen vorspringt. Diese Falten enthalten stärkere Ansammlungen von elastischen Fasern der vorzugsweise längsverlaufenden subepithelialen elastischen Faserschicht. Nach aussen folgt eine ziemlich dicke (etwa 6—8 Muskelzellen neben einander) Schicht glatter Muskelfasern. Diese Muskelschicht wird mit dem umgebenden Alveolengewebe durch lockeres Bindegewebe verbunden. Knorpel und Drüsen sah ich in solchen Bronchien nicht mehr. Dagegen fanden sich Lymphzellanhäufungen in der Bronchialwand. Zum grössten Theil ausserhalb des Bronchus in dessen Adventitia gelegen, reichten dieselben, die elastische Faserschicht auflockernd, ins Epithel hinein, so dass die basale Grenze der Epithelzellen undeutlich wurde, wenn sich auch die an einander schliessenden Epithelzellen, das Lumen des Bronchus begrenzend, noch erkennen liessen. In den kleineren Bronchien (unter 1 mm) wird die Muskelschicht dünner, erhält sich jedoch noch continuirlich, ebenso die Falten der Mucosa. Das Epithel wird niedriger, allmählich cubisch, um dann rasch unter Vermittelung einiger platten Zellen (deren Höhe sich räumlich noch erkennen lässt) in das Alveolarepithel überzugehen, das am nicht versilberten Präparat nur als eine den inneren Alveolencontour darstellende Linie erscheint. Die Alveolenwände schliessen sich mit den benachbarten Alveolenwänden dicht zusammen. Mit dem Auftreten der platten Zellen hört die Musculatur auf, die Verzweigung des Rohres wird eine starke, vielseitige. Die elastischen Fasern setzen sich nach dem Aufhören der glatten Musculatur zunächst noch eine Strecke weit auf die nächsten Verzweigungen fort, indem sie sich etwas auflockern. Mit dem Auftreten der Alveolen gehen die elastischen Fasern in jenes feingesponnene elastische Flechtwerk über, welches das Stützgewebe der Alveolen der Endstücke in erster Linie bildet (s. Fig. 19 und 20 auf Taf. XVI). Dasselbe ist bei *Echidna* gut entwickelt und enthält stärkere und feinere elastische Fasern, welche sich nach der Weigert'schen Resorcin-Fuchsin-Methode darstellen liessen und in den wiedergegebenen beiden Figuren in blauer Farbe erscheinen. Schon bei mittlerer Vergrösserung springen an solchen Weigert-Präparaten die quergeschnittenen Firsten der Alveolensepten als dunkel gefärbte kurze Stäbchen ins Auge, und es ergiebt sich bei näherer Untersuchung, dass die einzelnen

© Biodiversity Heritage Library, http://www.biodiversitylibrary.org/; www.zobodat.at

Alveolenmündungen von stärkeren Ringen elastischen Gewebes umfasst sind. Schwächere Züge umfassen aber überall den Grund jeder Alveole schalenförmig.

Dabei zeigt sich jedoch, dass die Wand einer Alveole ihre elastischen Fasern nicht nur von einem einzigen, sie ringförmig umschliessenden Septum bezieht. Vielmehr ziehen zu einer solchen Alveole auch elastische Faserzüge von Septen benachbarter Alveolen, wie dies in Fig. 20 bei *e'* angedeutet ist. Es ist letzteres ein Verhalten, das sich bis herauf zum Menschen verfolgen lässt und das den Zusammenhalt und die Dehnbarkeit des Lungengewebes besonders unterstützt.

Auch beim Beutelfoetus von *Echidna* sind die verschiedenen Gewebe bereits angelegt, wenn sie auch noch nicht jene starke Entwickelung erreichen wie beim erwachsenen Thier. Die glatten Muskelfasern um die letzten Bronchien sind deutlich, und die elastischen Fasern, so besonders das die Atria auskleidende und die Alveolensepten krönende elastische Fasernetz lässt sich auch hier schon mit Resorcin-Fuchsin aufs deutlichste zur Darstellung bringen.

Ornithorhynchus anatinus.

Kehlkopf.

Epithel: Die Anordnung des Epithels im Kehlkopf zeigt Fig. 2 auf Taf. XV. Der Kehlkopfeingang besitzt geschichtetes Pflasterepithel, welches auch den Kehldeckel überkleidet, der in der Figur in Folge Ausfalls der Richtlinie nicht dargestellt werden konnte. Hierin zeigt sich also ein Unterschied gegenüber von *Echidna*, bei der (s. dort) auch flimmerndes Cylinderepithel an der Ueberkleidung der Epiglottis theilnimmt. Im Uebrigen reicht das geschichtete Pflasterepithel bei beiden Monotremen annähernd gleichweit im Kehlkopf nach abwärts und endigt in dem untersuchten *Ornithorhynchus*-Kehlkopf in einer nach oben convex vorspringenden Linie. Daran schliesst sich ein Cylinderepithel, an dem ich trotz des wenig guten Erhaltungszustandes an manchen Stellen Reste von Flimmerhaaren zu erkennen glaube. Die Höhe des Cylinderepithels wechselt. Zu Anfang ringsum und weiter abwärts entsprechend den Enden der Knorpelringe ist es höher, während es an manchen den Knorpelringen anliegenden Stellen der Trachealschleimhaut nur noch eine einzige Kernreihe erkennen lässt.

Schleimhaut: Bei *Ornithorhynchus* tritt im elastischen Gewebe der Schleimhaut eine gegen die Trachea zu immer deutlicher werdende subepitheliale, zum Längsverlauf tendirende elastische Schicht auf. Im Kehlkopfeingang tritt in der Gegend, wo die Stimmbänder zu erwarten wären, eine elastische Fasermasse auf, die etwa um Epithelhöhe tiefer liegt als die weiter abwärts im Kehlkopf auftretende subepitheliale Schicht. Ueber dieser Stimmbandgegend und namentlich in deren caudalen Partien zeigt die Schleimhaut im Schnitt papilläre Erhebungen, welche das darüberliegende geschichtete Pflasterepithel zum Theil ausgleicht, und welche sich in der Schnittserie als schräg von vorn nach hinten abwärts verlaufende Längsleisten erweisen. Wenn auch starke elastische Faserzüge von dem Punkte des Arytänoids, an dem man einen Processus vocalis erwarten sollte, zum Thyreoid strahlen, so lässt sich doch bei *Ornithorhynchus* ebensowenig wie bei *Echidna* das Vorhandensein eines deutlich ins Kehlkopfinnere vorspringenden, scharf abgesetzten Stimmbandes mehr nachweisen.

Drüsen: Hinsichtlich der Drüsenanordnung dürfte bei *Ornithorhynchus* derselbe Typus herrschen wie bei *Echidna*. Von den vier dort genannten Drüsengruppen sind jedoch nur die beiden ersten, nämlich die der laryngealen Epiglottisfläche und die der Arytänoidspitze anfgelagerten Drüsengruppen mächtig entwickelt, die beiden im Inneren des Kehlkopfes gelegenen Drüsengruppen dagegen sind entsprechend den hier bestehenden, durch stärkere Muskelentwickelung bedingten Raumverhältnissen weniger umfangreich.

© Biodiversity Heritage Library, http://www.biodiversitylibrary.org/; www.zobodat.at

Immerhin liess sich die bei *Echidna* constatirte, mit *3* bezeichnete Drüsengruppe auch bei *Ornithorhynchus* deutlich nachweisen. Weiter abwärts im Kehlkopf finde ich Drüsen bei *Ornithorhynchus* nicht so reichlich wie bei *Echidna*. Eine Bestimmung der Zellarten, welche die Drüsen des *Ornithorhynchus*-Kehlkopfes zusammensetzen, erlaubte der Erhaltungszustand des Präparates nicht.

Lymphgewebe: Auch bei *Ornithorhynchus* konnte ich eine Noduli enthaltende grössere Anhäufung von Lymphgewebe, wie bei *Echidna*, ausserhalb des eigentlichen Kehlkopfes auffinden. Da das Präparat auf der einen Seite defect war, konnte ich dieselbe nur auf der besser erhaltenen Seite wahrnehmen. Sie lag etwas mehr lateral als bei *Echidna*, auf der lateralen Seite der Plica aryepiglottica, etwa an der in Göppert's (1901) Fig. 1 mit einem Stern gekennzeichneten Stelle, welche Göppert als „seitlich vom Kehlkopf vorbeiführenden Speiseweg" auffasst. Wie weit sich dieses Lymphorgan bei *Ornithorhynchus* gegen den Rachen und eine etwaige Rachentonsille fortsetzt, konnte ich nicht feststellen.

Knorpel: Hinsichtlich der Vertheilung von hyalinem Knorpel, elastischem Knorpel und Knochen bin ich nirgends mit den Angaben Göppert's in Widerspruch gerathen.

Trachea.

In der von mir untersuchten Trachea von *Ornithorhynchus* war das Epithel nicht erhalten, die subepitheliale elastische Faserschicht dagegen gut entwickelt. Zu Anfang der Bronchien fand ich ein niedriges cylindrisches (fast cubisches) Epithel mit eingestreuten Basalzellen und Becherzellen; an manchen Stellen liessen sich Reste des Ciliensaumes erkennen. Die Knorpel der Trachea zeigten eine verknöcherte Hülse, während im Innern der Spangen Knorpelgewebe erhalten war. Der Trachealmuskel ist zum Theil binnenständig (wenig ausgesprochen), zum Theil endständig.

Lunge.

Der Bau der Lunge von *Ornithorhynchus* stimmt in hohem Grade mit der Schilderung überein, welche oben von der *Echidna*-Lunge gegeben wurde. Die Figg. 24 und 25 (auf Taf. XVII) zeigen die Anordnung der Endverzweigungen (Atria und Endstücke). Die räumliche Abgrenzung der Atria ist auch hier an vielen Stellen sehr deutlich. Obwohl das Präparat nicht so gut erhalten war, wie das von *Echidna*, liessen sich doch auch bei *Ornithorhynchus* die elastischen Fasern vermittelst Resorcin-Fuchsins zur Darstellung bringen.

Aepyprymnus rufescens.

Kehlkopf.

Epithel: Hier, wie bei allen von mir untersuchten Marsupialiern nehmen an der Auskleidung des Kehlkopfes geschichtetes Pflasterepithel und flimmerndes Cylinderepithel Antheil. Die Anordnung der beiden Epithelarten zeigt Fig. 3 auf Taf. XV. Das geschichtete Pflasterepithel umfasst den ganzen Kehlkopfeingang, schwindet aber dann rasch vorn und hinten. Zu beiden Seiten des Kehlkopfes dagegen erstreckt sich (in der Figur ist die rechte Seite des Kehlkopfes dargestellt) das geschichtete Pflasterepithel als breiter, absteigender Ausläufer tief in das Innere des Kehlkopfes hinein. Dementsprechend tritt das flimmernde Cylinderepithel vorn und hinten, nahe dem Kehlkopfeingang, zuerst auf, wird dann entsprechend dem Schwinden des geschichteten Pflasterepithels allmählich vorherrschend, um schliesslich die tieferen Theile des Kehlkopfes trachealwärts allein auszukleiden.

© Biodiversity Heritage Library, http://www.biodiversitylibrary.org/; www.zobodat.at

Das Cylinderepithel ist ein mehrzeiliges und steht an Höhe, von seinem ersten Auftreten an, dem geschichteten Pflasterepithel kaum nach. Weiter abwärts im Kehlkopf wird es niedriger.

Mucosa: Die Schleimhaut des Kehlkopfes besteht bei *Aepyprymnus rufescens* im Allgemeinen aus lockerem Bindegewebe, dem jedoch an vielen Stellen derbere Faserzüge, besonders auch elastische Fasern, eingewebt sind. Letztere bilden besonders gegen die Trachea zu eine eigene subepitheliale, elastische Faserschicht mit vorwiegendem Längsverlauf. Für das Vorhandensein eines wahren Stimmbandes muss ich hier mit Entschiedenheit eintreten. Von dem Processus vocalis des Arytänoids zieht zu beiden Seiten des Kehlkopfes ein starkes, direkt unter dem Epithel gelegenes Band zum Thyreoid (s. Fig. 15, Taf. XVI). Dieses Band ist etwa 3mal so hoch wie die darüber gelegene Epithelschicht und sitzt dem darunter gelegenen Muskel direct auf. Das Band (s. Fig. 17, Taf. XVI) besteht aus starken Bindegewebsfasern, welche vorherrschend in der Längsrichtung des Bandes regelmässig wie in einer Sehne angeordnet sind. Nicht minder reich sind die elastischen Fasern des Bandes, so dass das Band bei Resorcin-Fuchsinfärbung durch die reichlichen dunkelblau gefärbten elastischen Fasern blau erscheint. Die elastischen Fasern verlaufen zwischen den Bindegewebsfasern ebenso regelmässig im Wesentlichen parallel zur Längsrichtung des Bandes. Zwischen diesen stärkeren Fasern verbinden bedeutend feinere, senkrecht zu ersteren stehende, häufig spiralig verlaufende elastische Fäserchen die Längsfasern unter einander, die Bindegewebsfasern umfassend. Direct unter dem Epithel findet sich eine starke, dichte Schicht, ausschliesslich aus elastischen Fasern bestehend. Am Arytänoid und Thyreoid sieht man die elastischen Fasern des Bandes eine Strecke weit in den Knorpel einstrahlen, ohne jedoch tiefer in denselben einzudringen.

Ich habe den Verlauf dieser Fasern im Stimmband von *Aepyprymnus rufescens* noch etwas genauer untersucht, mit Rücksicht auf den durch Reinke (1897) erbrachten Nachweis, dass in der menschlichen Stimmlippe die Structur des elastischen Gewebes mit der Function übereinstimmt. Es hat sich dabei ergeben, dass zweifellos auch bei *Aepyprymnus* die elastischen Fasern der Stimmsaite entsprechend der constanten Richtung des Zuges und senkrecht zur constanten Richtung des Druckes stark ausgebildet sind, während die zu diesen beiden Richtungen schräg verlaufenden Anastomosen fast ganz atrophisch geblieben sind. Während die Fig. 17 das Verhältniss der elastischen Fasern zu den dazwischen gelegenen Bindegewebsfasern auf einer kleinen Strecke darstellt, ist in Fig. 15 die Anordnung der stärkeren elastischen Fasern in der ganzen Ausdehnung des Stimmbandes zu sehen. Selbstverständlich kann diese Figur, welche nur das wiedergiebt, was in einem einzigen Schnitt bei schwacher Vergrösserung zu sehen ist, nicht jeden Faserzug des doch beträchtlich dickeren Stimmbandes zur Darstellung bringen. Immerhin treten folgende Hauptzüge auch in der Zeichnung deutlich hervor:

1) Züge, welche, vom Processus vocalis des Arytänoids ausgehend und etwas medialwärts verlaufend gegen die Stimmbandoberfläche ausstrahlen;

2) Züge, welche, vom Thyreoid ausgehend, gleichfalls etwas medialwärts verlaufend, gegen die Stimmbandoberfläche ausstrahlen;

3) Züge, welche, in der Längsrichtung des Stimmbandes (bei *St*) verlaufend, vom Processus vocalis des Arytänoids bis zum Thyreoid reichen.

Letztere Züge bilden die Hauptmasse des Stimmbandes und damit den Körper der schwingenden Membran, während die unter 1 und 2 genannten Züge jedenfalls eine festere Verbindung des Apparates mit der stärkeren subepithelialen Faserschicht und somit zwischen der Schleimhaut und dem Epithel garantiren.

Das Band liegt etwa in der Höhe, in welcher das Procricoid auftritt. An der dorsal schauenden Kante des Arytänoids setzen sich stärkeres Bindegewebe und elastische Fasern, einen über das Schleimhaut-

© Biodiversity Heritage Library, http://www.biodiversitylibrary.org/; www.zobodat.at

niveau vorspringenden Wulst bildend, noch etwas nach abwärts im Kehlkopf fort, so auch hier eine Andeutung jener Theilung des Kehlkopflumens in zwei Röhren (eine dorsale und eine ventrale) bedingend, wie wir sie ausgesprochener bei den mit einer Schildknorpelhöhle versehenen Marsupialiern (z. B. *Phalangista*) später kennen lernen. Von grossem Interesse ist, dass also die Stimmbänder oral von dieser den Zugang zu der genannten Höhle bildenden Zweitheilung des Kehlkopflumens liegen. Ob das Stimmband selbst am todten Präparat in das Kehlkopfinnere vorspringt, lässt sich an der vorliegenden Querschnittserie schwer entscheiden, bei geeigneter Muskelwirkung lässt sich aber eine Spannung und ein Vorspringen des Stimmbandes ins Kehlkopfinnere wohl erwarten. Das Stimmband wird im Wesentlichen von geschichtetem Pflasterepithel überkleidet (s. Fig. 17, Taf. XVI, und Fig. 3, Taf. XV), wenn auch an der ventralen Seite des Kehlkopfes das von der Epiglottis zur Trachea ziehende Cylinderepithel über den Stimmbandwinkel hinstreicht.

Drüsen: Es sind folgende Drüsengruppen zu unterscheiden: Die Drüsen der Epiglottis zeigen eine ganz andere Anordnung als bei den Monotremen. Die bei letzteren die ganze laryngeale Epiglottisfläche bis zur Epiglottisspitze bedeckende Drüsenmasse fehlt bei *Aepyprymnus*. Der ganze freie Theil der Epiglottis ist bei *Aepyprymnus* drüsenfrei, und Drüsen beginnen erst an der Ansatzstelle der Epiglottis zu deren beiden Seiten, also auf der lingualen Epiglottisfläche. Von hier aus ziehen sie sich nach Aufhören der Epiglottis auf der ventralen und den lateralen Kehlkopfflächen ins Kehlkopfinnere hinein, so besonders um die Erweiterung des ventralen Theiles des Kehlkopflumens, welche dem Schildknorpelhöhleneingang entspricht.

Die bei Monotremen den Aryknorpeln aufgelagerte Drüsenmasse fehlt bei *Aepyprymnus* gleichfalls. An ihrer Stelle findet sich der nachher zu besprechende cavernöse Körper.

Ebenso fehlen die beiden (bei *Echidna* als 3 und 4 bezeichneten) unter dem Stimmband im Inneren des Kehlkopfes und an des letzteren ventraler Seite gelegenen Drüsencomplexe vollständig. Vielleicht ist auch die oben erwähnte durch den Schildknorpelhöhleneingang zersprengte Gruppe aus dem ventralen Drüsencomplex hervorgegangen.

Neue Drüsen treten im *Aepyprymnus*-Kehlkopf erst in der Höhe der ersten Trachealringe zunächst vereinzelt auf.

Lymphgewebe: Auch bei *Aepyprymnus rufescens* fand ich ausserhalb des Kehlkopfes beiderseits je eine Anhäufung von Lymphgewebe mit Noduli. Dieselbe fiel jedoch nur in die ersten Schnitte meiner Serie, so dass ich nicht feststellen konnte, ob sich dieselbe nach oben in das eigentliche Tonsillengebiet fortsetzt.

Cavernöser Körper: Bei *Aepyprymnus rufescens* findet sich beiderseits, der dorsalen Seite und der Spitze der Aryknorpel kappenförmig aufgelagert, eine aus weitkaliberigen Blutgefässen gebildete Gewebsmasse. Dieselbe hört nach hinten mit dem Auftreten des Musc. aryt. procricoid. und der Cart. procricoidea auf, während sie, cranialwärts sich verjüngend, in die seitlich den Kehlkopfeingang begrenzende Falte ausläuft. Diese Falte zeigt in ihrer Mucosa eine starke Fältelung, in welche auch das Epithel einbezogen ist und welche sich vielleicht bei einer Turgescenz des cavernösen Körpers ausgleichen dürfte.

Trachea.

Die wenig gut erhaltene Trachea von *Aepyprymnus rufescens*, welche ich untersuchen konnte, zeigte Reste von flimmerndem Cylinderepithel und eine starke subepitheliale Schicht elastischer Fasern. Die ziemlich reichlich vorhandenen Drüsen zeigten langgestreckten Verlauf und häufig in dem unter der subepithelialen Faserschicht gelegenen Abschnitt ihrer Ausführgänge mehr langgestreckte als ampullenartige Erweiterungen. Der kräftig entwickelte Trachealmuskel ist beiderseits binnenständig, während die Spitzen der einzelnen

© Biodiversity Heritage Library, http://www.biodiversitylibrary.org/; www.zobodat.at

Trachealknorpel durch ein an elastischen Faserzügen reiches Band verbunden werden, welches im oberen Abschnitt der Trachea mehr compact, in ihrem unteren Abschnitt mehr aufgelockert ist.

Lunge.

Obwohl die Lunge von *Aepyprymnus rufescens* nicht für histologische Zwecke conservirt war, liess sich doch erkennen, dass die letzten Bronchialverzweigungen in Atria übergehen, von denen dann die Endstücke abzweigen. Das elastische Gewebe ist auch hier gut entwickelt, wie sich mit der Resorcin-Fuchsin-Färbung nachweisen liess.

Petaurus breviceps.

Kehlkopf.

Der von mir untersuchte Kehlkopf von *Petaurus breviceps* war eines der am wenigsten gut erhaltenen Präparate unter meinen Objecten. Vom Epithel war nur wenig mehr vorhanden. Der Trachea zu fand ich Reste von Flimmerepithel, während vom Kehlkopfeingang her sich geschichtetes Pflasterepithel eine Strecke weit ins Kehlkopfinnere zog, ähnlich wie bei *Aepyprymnus rufescens* (vergl. die dort gegebene Reconstructionsfigur). Auch hier war ein deutliches Stimmband vorhanden, vom Processus vocalis des Arytänoidknorpels zum Thyreoid ziehend, überdeckt von geschichtetem Pflasterepithel und dem Muskel aufliegend. Auch hier bedingt die Grösse und Form der Aryknorpel, dass in Stimmbandhöhe der Kehlkopf sich in zwei (im Schnitt in 8-Form an einander liegende) Röhren theilt, von denen die dorsale Flimmerepithel trägt, während die ventrale von den Stimmbändern mit ihrem derberen Epithelüberzuge begrenzt wird. Die Epiglottis ist an ihrem freien Theile drüsenarm, an ihrer Basis häufen sich dagegen Drüsen an. Zwei Drüsenpackete ziehen sich, je eines lateral, ins Kehlkopfinnere, hören jedoch auf, kurz ehe die Stimmbänder in der Serie auftreten. Weiterhin nach abwärts, dort, wo flimmerndes Cylinderepithel das gesammte ringförmig (im Schnitt) erscheinende Lumen auskleidet, sind Drüsen in der ganzen Circumferenz reichlich, namentlich aber dort, wo knorpelfreie Stellen Raum bieten.

Lunge.

In der Lunge von *Petaurus breviceps* fallen schon bei schwacher Vergrösserung die hier oft recht geräumigen Atria ins Auge. In Fig. 26, Taf. XVII, sind die Umrisse einiger derselben dargestellt, und zwar zum Theil im Zusammenhang mit dem Endbronchus und andererseits mit den Endstücken. Nähere Details lassen sich auch hier nicht geben, da z. B. das Bronchialepithel in dem nicht für histologische Zwecke conservirten Präparat nicht mehr erhalten war.

Trichosurus vulpecula (Phalangista).

Kehlkopf.

Epithel: Auch hier prädominirt am Kehlkopfeingang das geschichtete Pflasterepithel (s. Fig. 4 auf Taf. XV), um dann, rasch abnehmend, beiderseits einen Ausläufer (von denen der rechte in der Figur dargestellt ist) von beträchtlicher Länge in das Innere des Kehlkopfes hineinzusenden, welcher, stets so ziemlich gleich breit bleibend, sich bis zu der Oeffnung erstreckt, durch welche der Innenraum des Kehlkopfes mit jener im Inneren des Schildknorpels befindlichen Höhle (einer von Schleimhaut ausgekleideten Knorpelblase) communicirt, welche den *Phalangista*-Kehlkopf auszeichnet. Bei dem jungen von mir untersuchten Thiere

© Biodiversity Heritage Library, http://www.biodiversitylibrary.org/; www.zobodat.at

umschliesst das geschichtete Pflasterepithel den Kehlkopfeingang nicht vollständig, vielmehr sendet das Cylinderepithel zu beiden Seiten der Epiglottis einen Ausläufer bis zum Kehlkopfeingang. Der mediane Theil der Epiglottis ist dagegen auch hier von geschichtetem Pflasterepithel überkleidet, das sich eine Strecke weit ins Kehlkopfinnere hineinzieht, etwa bis zum Ansatz der Epiglottis am Kehlkopf. Der Rest des Kehlkopfes ist, wie die Figur zeigt, von Cylinderepithel ausgekleidet, ebenso trägt die ganze im Schildknorpel gelegene Höhle an ihrer Innenfläche Cylinderepithel, das jedoch grösstentheils sehr niedrig, einzeilig, fast cubisch ist und nur nahe der Mündung der Höhle höher und mehrzeilig wird. Diese Beschreibung bezieht sich auf das jüngere von mir untersuchte Thier. Hier waren auch die Cilien auf dem Cylinderepithel sehr wenig deutlich; ob dieselben bei dem jungen Thiere noch nicht ausgebildet oder sich bei der Fixirung nicht erhalten hatten, bleibe dahingestellt. Auch hier reichen die ersten Schnitte meiner Serie bis ins Tonsillengebiet.

Bei dem älteren Thiere war vom Epithel nur sehr wenig erhalten. Soweit Epithelreste vorhanden waren, bestätigten dieselben den bei dem jüngeren Thiere erhobenen Befund.

Mucosa: Die subepitheliale elastische Faserschicht ist bei *Phalangista* deutlich entwickelt, gegen die Trachea zu überwiegen in ihr die längsverlaufenden Elemente, während in dem zur Schildknorpelhöhle führenden Theile des Kehlkopfes (auch in den tieferen elastischen Faserzügen) ringförmig verlaufende Faserzüge vorherrschen. Dadurch, dass die Arytänoidknorpel die dorsale Hälfte des Kehlkopflumens fast ringförmig umfassen, bildet die ventrale Hälfte ein eigenes Rohr (s. Fig. 16 auf Taf. XVI und vergl. dieselbe mit Fig. 4 auf Taf. XV), welches an seinem caudalen Ende den Zugang zu der hier stark entwickelten Schildknorpelhöhle bildet. Wohl im Zusammenhang mit diesen Veränderungen ist ein Stimmband bei *Phalangista* (wenigstens bei dem von mir untersuchten Thiere) nicht mehr vorhanden. Wohl aber läuft in der zur Höhle führenden ventralen Röhre ein starker, nach Art einer Membran ausgespannter Zug elastischer Fasern von der ventralen Arytänoidkante im cranialen Theil zum Thyreoid im caudalen Theile (dort, wo sich das Thyreoid zur Höhle öffnet). Dieser Zug verbindet sich mit dem den Höhleneingang umgebenden Bindegewebe und der dort vorhandenen Drüsenanhäufung. Zu bemerken ist, dass diese elastische Platte nicht direct von der ventral gerichteten Kante des Arytänoids entspringt, sondern in einiger Entfernung von derselben auf der lateralen Fläche des Arytänoids. Die ventrale Kante des Arytänoids springt vielmehr ins Kehlkopfinnere vor und bildet dort, gekrönt von dem ins Kehlkopfinnere reichenden Zug geschichteten Pflasterepithels, einen Wulst der bei geeigneter Muskelwirkung mit dem gegenüberliegenden Wulst zum Schluss gelangen (vergl. Fig. 16 auf Taf. XVI bei *g E*) und so das Kehlkopfinnere in zwei Röhren, eine ventrale und eine dorsale, trennen kann.

Drüsen: Bei *Trichosurus vulpecula* ist die Anordnung der Drüsen, entsprechend dem durch die hohe Ausbildung der Schildknorpelhöhle veränderten Verhalten des Kehlkopfes, gleichfalls modificirt. Es liessen sich folgende Gruppen unterscheiden:

Wenige vereinzelte Drüsen liegen (bei dem untersuchten jungen Thiere) auf der laryngealen Epiglottisfläche nahe der Epiglottisbasis, stehen jedoch an Menge in keinem Vergleich zu der bei den Monotremen an dieser Stelle vorhandenen Drüsenmasse. Auf der Spitze und dorsalen Seite der Aryknorpel liegt auch hier der cavernöse Körper.

Im Inneren des Kehlkopfes in dem hier (entsprechend der grossen Schildknorpelhöhle) langgedehnten ventralen Abschnitt des Kehlkopflumens, welcher nach abwärts zum Eingang in die Schildknorpelhöhle führt, findet sich eine beträchtliche Drüsenansammlung.

Von da an treten auch in der dorsalen, zur Trachea führenden Kehlkopfröhre allmählich vereinzelte Drüsen auf, wie sie sich dann weiterhin in die Trachea fortsetzen.

© Biodiversity Heritage Library, http://www.biodiversitylibrary.org/; www.zobodat.at

Der Erhaltungszustand des Präparates reichte hin, um zu erkennen, dass die Kehlkopfdrüsen zweierlei Zellen zeigen, grössere mit basal gelegenem, oft plattem Kerne und etwas kleinere mit mehr rundlichem, in der Mitte der Zelle gelegenem Kerne. Meist zeigten ganze Schlauchschnitte ein und dieselbe Zellart, bisweilen aber sassen die kleineren, offenbar den serösen Zellen nahestehenden Zellen den grössere Zellen enthaltenden Schlauchstücken halbmondförmig auf.

Knorpel: Die Epiglottis zeigt elastischen Knorpel, während ich an den Processus vocales der Arytänoidknorpel eigentlichen elastischen Knorpel bei dem untersuchten jungen Thiere nicht constatiren konnte, wenn auch vereinzelte elastische Fasern von den dort befindlichen Bändern (die sich übrigens in erster Linie nicht an die Spitze, sondern an die Aussenseite des Processus ansetzen) in den Knorpel einstrahlen.

Cavernöser Körper: Dem Aryknorpel aufgelagert finden sich auch bei *Phalangista* Blutgefässmaschenräume, doch erreichen sie bei dem untersuchten jungen Thiere keineswegs jene starke Entwickelung wie bei *Aepyprymnus rufescens*.

Trachea.

Bei *Phalangista* findet sich unter dem cylindrischen Trachealepithel eine starke subepitheliale elastische Faserschicht, welche mit den tiefer gelegenen, namentlich zwischen den Knorpeln stark entwickelten elastischen Faserzügen in vielfacher Verbindung steht. Während bei dem untersuchten jungen Thiere die Trachealknorpel wenigstens im oberen Theile der Trachea fast zum Ringe schliessen, so dass für Zwischengewebe wenig Raum bleibt, liess sich pulmonalwärts ein binnenständiger Trachealmuskel constatiren. Drüsen waren bei dem jungen Thiere in der Trachea zwar sehr spärlich und noch wenig entwickelt, aber doch vorhanden.

Lunge.

In den kleineren Lungen der untersuchten Marsupialia fehlten Knorpel, so auch bei der jungen *Phalangista*, wogegen die extrapulmonalen Bronchien auch hier reich mit Knorpeln versehen sind. An der Eintrittstelle des Bronchus in die Lunge hören die Knorpel, wie ich an einem geeigneten Schnitt der Serie constatiren konnte, wie abgeschnitten auf. Dagegen liessen sich Drüsen noch in den innerhalb der Lunge gelegenen Bronchien nachweisen. Die Drüsen reichen hier also weiter als die Knorpel.

Bei dem jungen untersuchten Thiere war das Epithel in der Trachea und den grossen Bronchien recht niedrig, zuletzt einzeilig. In den kleineren Bronchien der Lunge verschwand dasselbe oft auf Strecken, um dann wieder zu erscheinen. Da der Erhaltungszustand des Präparates hier ein besserer war als bei anderen der untersuchten Marsupialierlungen, und da ferner die vom Epithel scheinbar freien Stellen typische alveolenbildende Ausbuchtungen zeigten, möchte ich hier das Vorkommen von Bronchioli respiratorii annehmen. Auch hier schliessen an die Bronchiolen zunächst weite Räume an, zum Theil rundlich, zum Theil mehr längsgestreckt, die ich als Atria auffasse. Letzteren folgten dann die Endstücke. Das elastische Gewebe war gut entwickelt und markirte schon bei schwacher Vergrösserung deutlich durch stärkere Anhäufung die Firsten der Alveolensepten und dann weiterhin die nicht ausgebuchteten Strecken der Bronchioli respiratorii.

Phascolarctus cinereus.

Kehlkopf.

Epithel: Das geschichtete Pflasterepithel (siehe Fig. 5 auf Taf. XV) umgiebt den Kehlkopfeingang, bis auf eine ganz kleine Stelle hinten, wo das Cylinderepithel bis zum Kehlkopfeingang reicht. Vom Kehl-

© Biodiversity Heritage Library, http://www.biodiversitylibrary.org/; www.zobodat.at

kopfeingang erstreckt sich ins Kehlkopfinnere beiderseits ein breiter Fortsatz von geschichtetem Pflasterepithel. Das Bild ist im Ganzen ein ähnliches dem von *Aepyprymnus rufescens*, nur dass bei *Phascolarctus cinereus* der ins Innere des Kehlkopfes reichende Fortsatz von geschichtetem Pflasterepithel breiter und kürzer ist als bei *Aepyprymnus*, wo er sich erst verjüngt, um dann wieder etwas breiter zu werden. Der Rest des Kehlkopfes ist von Cylinderepithel ausgekleidet, wie dies die Figur zeigt. Der Erhaltungszustand des Cylinderepithels war kein derartiger, dass sich an demselben hätten Cilien erkennen lassen, immerhin war deutlich, dass es sich um ein hohes mehrzeiliges Cylinderepithel handelt.

Mucosa: Eine subepitheliale Schicht elastischer Fasern fängt schon ziemlich weit vorne im Kehlkopf sich zu differenziren an, namentlich deutlich an den weniger drüsenreichen Partien. Nach abwärts gegen die Trachea zu wird sie kräftiger und sondert sich mehr von dem übrigen elastischen Gewebe der Kehlkopfschleimhaut. Doch findet sich überall vielfache Verbindung zwischen der subepithelialen elastischen Faserschicht und den die Knorpel und Muskeln umhüllenden, an elastischen Fasern reichen Zügen des Stützgewebes.

Lymphgewebe, besonders Noduli habe ich bei dem untersuchten Thiere im Innern des Kehlkopfes nicht constatirt.

Auch bei *Phascolarctus cinereus* findet sich kein eigentliches Stimmband erhalten, wenn auch die Anordnung des elastischen Gewebes zwischen der dem Processus vocalis entsprechenden Stelle einerseits und dem Thyreoid andererseits als rudimentäre Andeutung eines früheren Stimmbandes gedeutet werden kann. Der entsprechend der ventralen Arytänoidkante ins Kehlkopfinnere vorspringende Wulst trägt als wesentliche Grundlage elastisches Gewebe und liegt auch hier caudal von der dem Stimmband entsprechenden Stelle.

Drüsen: Der Kehlkopf von *Phascolarctus cinereus* ist drüsenreich.

Die laryngeale Epiglottisfläche ist von einem continuirlichen Drüsenlager von der Spitze bis zur Basis bedeckt. Die Drüsen setzen sich ins Innere des Kehlkopfes fort und zwar greifen sie auf den dorsalen und den ventralen Abschnitt des Kehlkopfes über. Im Bereich des am meisten caudal gelegenen Theiles des ventralen Abschnittes (dort, wo die Stimmbänder zu suchen sind) fehlen Drüsen eine kurze Strecke ganz.

Trachea.

Bei *Phascolarctus cinereus* liegt unter dem Trachealepithel eine gut entwickelte subepitheliale elastische Faserschicht. Drüsen sind zwar etwas weniger zahlreich als im Kehlkopf, aber doch reichlich vorhanden. Der Trachealmuskel ist binnenständig und übergreift die Knorpelenden weit.

Lunge.

Bei den grösseren der untersuchten Marsupialier, so bei *Phascolarctus cinereus* fanden sich um die grösseren Bronchi innerhalb der Lungen reich entwickelte Knorpelspangen. Drüsen sind nur spärlich vorhanden. Im Uebrigen liess der Erhaltungszustand der *Phascolarctus*-Lunge die Entnahme sicherer histologischer Details nicht zu.

Perameles obesula.

Lunge.

Bei *Perameles obesula* zeigten die grossen Bronchien der Lunge, welche ich untersuchen konnte einen Drüsenreichthum, wie ich ihn bei keinem anderen Marsupialier gesehen habe. Eine dicke Drüsen-

© Biodiversity Heritage Library, http://www.biodiversitylibrary.org/; www.zobodat.at

schicht umgab bisweilen den Bronchus vollständig. Die Drüsenschicht lag ausserhalb der Muscularis, und ihre Ausführgänge durchsetzten die letztere, um zum Epithel zu gelangen. An den kleineren Bronchien sah ich Lymphzellenanhäufungen.

Auch hier beherrschten die grossen von mir als Atria gedeuteten Räume das Bild des Lungenaufbaues.

Dasyurus hallucatus.

Kehlkopf.

Epithel: Bei dem untersuchten Beutelfötus von *Dasyurus hallucatus* zeigte das den Kehlkopf auskleidende Epithel bereits eine Anordnung (siehe Fig. 6 auf Taf. XV), welche mit dem Verhalten bei den anderen untersuchten erwachsenen Beutelthieren wohl im Einklang steht. Auch hier handelt es sich um einen zu beiden Seiten des Kehlkopfes vom Kehlkopfeingang her ins Innere des Kehlkopfes hinein sich erstreckenden Fortsatz von geschichtetem Pflasterepithel. Während es aber für die untersuchten erwachsenen Beutelthiere (im Extrem bei *Phalangista*) charakteristisch ist, dass der Fortsatz mehr oder weniger sich nach abwärts ins Kehlkopfinnere erstreckte, schnitt er bei dem Beutelfötus von *Dasyurus* annähernd in der Höhe des hinteren Randes des Kehlkopfeinganges ab. Immerhin muss im Auge behalten werden, dass bei der Kleinheit des Organes bei diesem Beutelfötus Einzelheiten des Verhaltens in der Reconstructionsfigur nicht so deutlich zum Ausdruck kommen werden, wie dies bei den grösseren Kehlköpfen erwachsener Beutelthiere der Fall sein kann. Der Rest des Kehlkopfes war dann auch bei diesem Beutelfötus von Cylinderepithel ausgekleidet, an welchem jedoch Flimmerhaare noch nicht zu erkennen waren. Eigenthümlich ist diesem Beutelfötus, dass die Spitze der Epiglottis im Gegensatz zu allen anderen untersuchten Marsupialiern kein geschichtetes Pflasterepithel trägt, sondern ein Cylinderepithel (vergl. die Reconstructionsfiguren auf Taf. XV), ein Umstand der wohl damit in Zusammenhang steht, dass hier die Epiglottisspitze röhrenförmig gestaltet ist, ein Verhalten, welches sich bei den erwachsenen Thieren ändert.

Schleimhaut und Knorpel: Die untersuchte Serie ist dieselbe, welche schon meinen Zungenarbeiten diente, und es kamen bei ihr die neuen Färbungsmethoden für elastische Fasern noch nicht zur Anwendung. Immerhin lässt sich wohl erkennen, dass der Epiglottisknorpel bereits aus wohlcharakterisirtem elastischem Knorpel besteht und dass auch in der Mucosa des Kehlkopfes bereits elastische Faserzüge gebildet sind, ähnlich wie ich dies für die erwachsenen Marsupialier beschrieben habe.

Drüsen: Bei dem untersuchten Beutelfötus von *Dasyurus hallucatus* fanden sich auf der Epiglottis Drüsen noch nicht angelegt. Erst an der Basis der Epiglottis (in der Schnittserie nach dem Aufhören des Epiglottisknorpels) treten die Drüsen auf. Es handelt sich hier um die Stelle, an der ein verjüngter Kanal zu einem ausgerundeten, gegen den Schildknorpel vorspringenden Raume führt. Diese Drüsen hören jedoch nach abwärts im Kehlkopf wieder auf, zugleich mit dem Auftreten der Arytänoidknorpel. Weitere Drüsen konnte ich im Kehlkopf in diesem Entwickelungsstadium nicht auffinden.

Trachea.

Beim erwachsenen *Dasyurus hallucatus* besitzt die Trachea ein flimmerndes Cylinderepithel mit eingestreuten Becherzellen. Unter demselben folgt eine subepitheliale elastische Faserschicht. Die dieselbe durchbohrenden Drüsen sind reichlich; fast in jedem Schnitt finden sich in der Circumferenz der Trachea mehrere, oft zu kleinen Gruppen gehäufte Drüsen. Der Trachealmuskel ist binnenständig, und zwar sind die muskelfreien Enden der Knorpelspangen beträchtlich lang.

© Biodiversity Heritage Library, http://www.biodiversitylibrary.org/; www.zobodat.at

In den Bronchien beginnt von der Bifurcation an ein starker Reisseisen'scher Muskel.

In der Trachea ist beim Beutelfötus von *Dasyurus* die subepitheliale elastische Schicht schon stark entwickelt; auch die Binnenständigkeit des Trachealmuskels ist bereits deutlich.

Lunge.

In der Lunge des Beutelfötus von *Dasyurus* treten die Endstücke (Infundibula) in ihrer Ausbildung gegenüber den übrigen Lufträumen im Vergleich zum erwachsenen Thiere noch mehr zurück als bei dem untersuchten Beutelfötus von *Echidna*. Weitere Vergleiche lassen sich daran jedoch nur mit Vorsicht knüpfen, weil das Alter und der sonstige Entwickelungsgrad der betreffenden Beutelföten unbekannt ist. Das elastische Gewebe war in der Lunge des untersuchten Beutelfötus von *Dasyurus* schon gut entwickelt, sowohl in den Bronchien, wie im eigentlichen Lungengewebe, in dem namentlich die Firsten der Alveolensepten reiche Einlagerung elastischen Gewebes zeigten, während die Alveolen selbst noch ärmer an elastischem Gewebe sind.

Ich habe in der Schnittfigur 27 auf Taf. XVII aus der Lunge des Beutelfötus von *Dasyurus* alle Lufträume aufs genaueste wiedergeben lassen, da mir dieses Präparat, gut erhalten, in verschiedenen Hinsichten besonders beweiskräftig erscheint. In dem gewählten Schnitt kann der in den Lungenlappen eintretende Bronchus wenigstens an zwei Stellen durch alle Verzweigungen vom Hilus bis zur Lungenoberfläche durch verfolgt werden. Es ergiebt sich hier mit besonderer Sicherheit, dass den grossen, sofort in die Augen springenden Lufträumen gegenüber die Endstücke (Infundibula) in räumlicher Beziehung ganz zurücktreten. Es ergiebt sich aber daraus ferner, dass diese geräumigen Luftkammern (provisorischer Athmungsapparat der Autoren, siehe oben die Literaturbesprechung) eben in erster Linie Atria sind. Von den daraus sich ergebenden Folgerungen wird unten im vergleichenden Theil weiter die Rede sein.

Die intrapulmonalen grossen Bronchien zeigten bei dem von mir untersuchten Beutelfötus bereits Knorpelanlagen in der Wand. Auch die Drüsen legten sich an als hohle Ausstülpungen des Epithels, welche bereits den Reisseisen'schen Muskel durchbrochen hatten, ohne sich jedoch weiter verzweigt zu haben.

In Fig. 28 auf Taf. XVII habe ich einige Endverzweigungen der Lufträume aus der Lunge vom erwachsenen *Dasyurus* dargestellt. Bei Vergleich mit der Abbildung vom Beutelfötus (Fig. 27) zeigt sich, dass sich beim erwachsenen Tiere die Lufträume namentlich in der Längsrichtung vergrössert haben. So entspricht der Bronchus *Br* in Fig. 28 natürlich nicht dem Bronchus *Br* in Fig. 27, sondern nur einer der in der letzteren Figur sichtbaren, hier noch ganz kurzen Verzweigungen des grösseren Bronchus. Es handelt sich also um ein wesentliches Längenwachsthum des luftleitenden Apparates. Während ferner beim Beutelfötus die Atria in der ganzen Peripherie die Pleura erreichen, erscheinen beim erwachsenen Thiere an der Lungenperipherie (siehe Fig. 28 bei *E*) in erster Linie Endstücke (Infundibula). Die Atria selbst erscheinen beim erwachsenen Thiere in der Grösse wenig verändert; während im abgebildeten Schnitte (Fig. 28) mehr längliche Räume vorherrschen, sind an anderen Stellen rundliche Atria (welche natürlich auch als Querschnitte länglicher Räume gedeutet werden können) an Zahl überwiegend.

Manis javanica.

Kehlkopf.

Epithel: Bei *Manis javanica* fand ich den Kehlkopfeingang sowie die ganze Epiglottis von geschichtetem Pflasterepithel überkleidet. In der Reconstructionsfigur (siehe Fig. 7 auf Taf. XV) konnte die Spitze

© Biodiversity Heritage Library, http://www.biodiversitylibrary.org/; www.zobodat.at

der Epiglottis nicht wiedergegeben werden, da in der Serie die Richtlinie am oberen Ende ausgefallen war. Die Grenze des geschichteten Pflasterepithels gegen das Cylinderepithel, welches den Rest des Kehlkopfes auskleidet, bildet beiderseits eine nach oben convex vorspringende Linie. Zu bemerken ist, dass das geschichtete Pflasterepithel auf der dorsalen Seite des Kehlkopfeinganges wesentlich weiter in den Kehlkopf hineinreicht, als dies bei den untersuchten Marsupialiern der Fall war, während das Verhalten bei *Manis* hierin eher mit dem bei den untersuchten Monotremen übereinstimmt.

Im Epithel der laryngealen Epiglottisseite fanden sich zahlreiche Epithelknospen (sog. Geschmacksknospen). Das Cylinderepithel des Kehlkopfes ist sofort nach seinem Auftreten, im Anschluss an das geschichtete Pflasterepithel, ein hohes, mehrzeiliges. Während die ersten Schnitte Cilien vermissen liessen, ist der Flimmerbesatz des Cylinderepithels weiter abwärts im Kehlkopf gegen die Trachea zu ein sehr deutlicher.

Mucosa: Die Kehlkopfschleimhaut ist dort am reichsten an elastischen Elementen, wo sie der knorpeligen Stützen ermangelt, so besonders in der Gegend der ventralen Drüsenanhäufung. Ueberall zeigt sich die im Kehlkopf nach abwärts gegen die Trachea zunehmende Tendenz zur Bildung einer subepithelialen elastischen Schicht, welche sich durch elastische Faserzüge mit einer tieferen an knorpelhaltigen Stellen mit den elastischen Fasern des Perichondriums verbundenen elastischen Faserschicht vielfach vereinigt.

Während die subepitheliale elastische Schicht in den mittleren Theilen des Kehlkopfes vielfach ringförmig verlaufende Faserzüge enthält (siehe Fig. 18, Taf. XVI) beginnt gegen die Trachea zu allmählich die Längsrichtung vorzuherrschen. Das Vorhandensein eines deutlichen Stimmbandes konnte ich histologisch nicht feststellen, wenn auch reiche Züge parallelfaserigen elastischen Gewebes vom ventralen Arytänoidrande gegen das Thyreoid ziehen.

Drüsen. Während die Spitze der Epiglottis bei *Manis javanica* drüsenfrei war, fanden sich gegen die Basis der Epiglottis auf deren laryngealer Fläche vereinzelte wenige Drüsen. Mit dem Auftreten der Aryknorpel erscheint im Kehlkopfinnern jederseits eine laterale Drüsengruppe. An den zur Oberfläche ziehenden Ausführgängen der Drüsen dieser Gruppe lassen sich bisweilen Lymphzellenanhäufungen beobachten, welche so stark entwickelt sind, dass sie schon bei schwacher Vergrösserung ins Auge fallen (siehe Fig. 18, Taf. XVI). Dieses Bild erhält sich, solange die Aryknorpel die lateralen Theile des Kehlkopfes beiderseitig im Schnitt spangenförmig umfassen. Weiter nach abwärts tritt zunächst eine kleine dorsale Drüse auf und dann eine mächtige ventrale Drüsenmasse. Die einzelnen Drüsenpackete der letzteren entsenden, der Schleimhautoberfläche zum Theil ferner liegend, dorthin lange Ausführgänge, welchen häufig reichentwickelte Lymphnoduli angelagert sind (siehe Fig. 18, Taf. XVI). Bei dieser mächtigen Drüsenentwickelung an der ventralen Kehlkopfseite bleibt die dorsale Seite eine Strecke weit drüsenfrei. Allmählich greift die ventrale Drüsenmasse jedoch auch beiderseits zunächst auf die lateralen Theile der Kehlkopfschleimhaut über, und dort, wo der Ringknorpel im Schnitt einen ununterbrochenen Ring um den ganzen Kehlkopf bildet, ist das Drüsenlager dorsal zum Schluss gelangt, so dass eine starke Drüsenschicht das ganze Kehlkopflumen umgiebt. Zugleich mit dieser Verbreitung über eine grössere Fläche und in Anpassung an die durch den geschlossenen Knorpelring beeinträchtigten räumlichen Verhältnisse werden die Drüsenpackete kleiner und die Drüsenhaufen spärlicher als zuvor, erhalten sich jedoch immerhin reichlich bis hinab in die Trachea. — Der *Manis*-Kehlkopf ist also ein sehr drüsenreiches Organ.

Die Drüsen des *Manis*-Kehlkopfes zeigen in dem dem Kehlkopfeingange näheren (cranialen) Abschnitt häufig gemischten Typus, während trachealwärts seröse Elemente überwiegen. Die Sammelgänge innerhalb der Drüsenpackete zeigen zunächst cubisches Epithel, um dann in das höhere cylindrische Epithel der Ausführgänge überzugehen.

© Biodiversity Heritage Library, http://www.biodiversitylibrary.org/; www.zobodat.at

Lymphgewebe: Lymphgewebe ist im *Manis*-Kehlkopf reichlich vorhanden. Es schliesst sich nicht nur fast allerorts den Drüsenausführgängen an, sondern durchwächst vielfach die Drüsenhaufen selbst, so dass an manchen Stellen schwierig zu entscheiden ist, ob hier Drüsengewebe oder Lymphgewebe vorherrscht. Wohlbegrenzte Knötchen finden sich auch fern von Drüsen, z. B. in der Tiefe der Schleimhaut dem Knorpel aufsitzend.

Knorpel: Im *Manis*-Kehlkopfe constatirte ich elastischen Knorpel in der Epiglottis und an den Processus vocales der Arytänoidknorpel.

Trachea.

Bei *Manis javanica* ist das Trachealepithel ein hohes Cylinderepithel mit mehrzeiligen Kernen und gut entwickeltem Ciliensaum. Trachealdrüsen sind häufig. Auch setzen sich die Lymphgewebsanhäufungen in Form circumscripter Herde vom Kehlkopf her in die Trachea fort. Drüsen und Noduli liegen unter der stark entwickelten elastischen Faserschicht. Der Trachealmuskel ist entschieden aussenständig, ohne jedoch über die freien Knorpelenden sehr weit überzugreifen. Die Trachealknorpel tragen auf ihrer Oberfläche einen dünnen Knochenbelag.

Lunge.

Bei *Manis javanica* ist das zwischen den kleinsten Lungenläppchen gelegene Bindegewebe stark entwickelt, und zwar stärker entwickelt als das subseröse Bindegewebe. Von den grossen Blutgefässen ausstrahlend, umhüllt es die einzelnen Läppchen und gewährt so bei ganz schwacher Vergrösserung ein Bild, welches an die von der Leber des Schweines jedem bekannten Felder erinnert. Doch zeigen die Läppchen der *Manis*-Lunge etwa 5 mm im Durchmesser, so dass im Schnitt häufig etwa vier auf einen Quadratcentimeter gehen. Oft zeigen aber diese Läppchen auch weitere durch Bindegewebszüge getrennte Unterabtheilungen, deren jede schliesslich den Verzweigungsbezirk eines Bronchiolus darstellt, während an anderen Stellen die Verzweigungsbezirke mehrerer gleichnamiger Bronchiolen in einer Kapsel liegen. Während das diese Kapseln bildende Bindegewebe nur spärliche feine elastische Fasern enthält, ist das eigentliche Lungengewebe reich an solchen, und zwar ist das elastische Gewebe nicht nur in den Alveolarsepten, sondern auch in der ganzen Alveolarwand sehr stark. Entsprechend der Grösse der Lunge zeigte bei *Manis* der luftleitende Apparat eine überwiegende Ausbildung und Stärke im Vergleich mit den kleineren Lungen der untersuchten Beutelthiere. Besonders entwickelt sind die im interlobulären Gewebe liegenden Bronchien, während im Läppchen selbst im Allgemeinen ein centraler Bronchiolus verläuft. Bronchioli respiratorii sind wenig ausgebildet und kurz.

Von besonderem Werth ist es mir, dass ich auch bei *Manis*, einem Vertreter der Edentaten, das Vorhandensein der Atria constatiren kann. Dieselben repräsentiren sich hier als von Alveolen umgebene grosse, meist rundliche, oft längliche Räume (siehe Fig. 29 auf Taf. XVII), an welche man sich an geeigneten Schnitten die Endstücke anschliessen sieht.

Feinere Bronchien, welche zu diesen Läppchen gehen, zeigen noch Schleimhautlängsfalten, welche reichliche Längsbündel elastischer Fasern enthalten. Die ringförmig verlaufende Muskelschicht ist bis in die kleinsten Bronchien gut entwickelt. An den Theilungsstellen mittlerer Bronchien und auch sonst im Verlauf der Bronchien zeigten sich in der *Manis*-Lunge bisweilen Anhäufungen von Lymphgewebe.

© Biodiversity Heritage Library, http://www.biodiversitylibrary.org/; www.zobodat.at

Vergleichender Theil.

Kehlkopf.

Es hat sich in der vorausgehenden Beschreibung des Kehlkopfes bei den untersuchten niederen Säugethieren gezeigt, dass sich im Kehlkopf stets zwei, theilweise durch Uebergänge verbundene, aber im Ganzen wesentlich verschiedene Arten von Epithel vorfinden. Es handelt sich einmal um geschichtetes Pflasterepithel, welches wir auch als „geschichtetes Epithel" im eigentlichen Sinne des Wortes bezeichnen, denn nur in diesem Epithel liegen die Zellen „über einander" geschichtet. Die zweite Art des Kehlkopfepithels ist ein flimmerndes Cylinderepithel, das wir uns gewöhnt haben nicht als geschichtet zu bezeichnen, da sich bei diesem Epithel, selbst wenn seine Kerne, der grössten Circumferenz der Zellleiber folgend, in mehreren Zeilen liegen, doch immer das „Nebeneinander" als das die Anordnung der Zellen beherrschende Princip erkennen lässt. Von den beiden Epithelarten des Kehlkopfes gleicht die eine, das geschichtete Pflasterepithel, in hohem Grade jenem geschichteten Pflasterepithel, welches den Oesophagus auskleidet und beide gehen am Aditus laryngis in einander über. Die zweite Epithelart, das flimmernde Cylinderepithel des Kehlkopfes, dagegen setzt sich nach abwärts in das Epithel der Trachea fort.

Um die räumliche Vertheilung der beiden Epithelarten des Kehlkopfes vergleichend betrachten zu können, ziehe man Taf. XV heran, auf welcher diese Vertheilung durch die beiden Farben (gelb: geschichtetes Pflasterepithel; rot: flimmerndes Cylinderepithel) dargestellt ist. Auf dieser Tafel figuriren neben den Kehlköpfen der untersuchten niederen Säugethiere (Fig. 1—7) auch die Kehlköpfe einiger höheren Säugethiere (Fig. 8—14), sämmtlich von mir nach der Schnittserie reconstruirt. Beim Vergleich dieser Figuren sehen wir, dass sich hinsichtlich der Verbreitung des geschichteten Pflasterepithels im Kehlkopf bei den verschiedenen Thieren recht verschiedene Bilder bieten. Bald reicht dasselbe im Kehlkopf tiefer nach abwärts, bald weniger weit (letzteres z. B. in Fig. 13 und 14). Bald zeigt es die Form einer schmäleren (Fig. 4) oder breiteren (Fig. 3 und 5) Zunge, bald kleidet es den Kehlkopf in seiner ganzen Breite aus. So verschieden aber diese Bilder sein mögen, sie zeigen alle das Gemeinschaftliche, dass überall das geschichtete Pflasterepithel den Aditus laryngis umfasst, hier eine directe Fortsetzung des Schlundepithels bildend. Es handelt sich im Kehlkopf weit seltener, als man bisher nach den darüber allein bekannten Befunden beim Menschen denken mochte, um ein Auftreten von Inseln. Vereinzelt kommt letzteres freilich vor (siehe z. B. Fig. 12), allein es bildet die Minderzahl. Die Regel dagegen ist, dass das geschichtete Pflasterepithel des Kehlkopfes die unmittelbare Fortsetzung des Schlundepithels (Oesophagus) darstellt. Im Allgemeinen reicht das geschichtete Pflasterepithel (neben dem bei den verschiedenen auf Taf. XV figurirenden Wirbelthieren in verschiedener Weise namentlich ventral und dorsal im Kehlkopf flimmerndes Cylinderepithel auftritt) auf den beiden Seitenflächen des Kehlkopfes bis über den Bereich der Stimmbänder nach abwärts, um mit dem unteren Stimmbandrand mehr oder minder scharf aufzuhören. Selbst bei denjenigen der untersuchten Thiere, bei denen die Stimmbänder sich in Rückbildung befinden (Marsupialia), oder bei denen wir annehmen müssen, dass sie bereits rückgebildet oder noch nicht entwickelt sind (Monotremen und *Manis*), greift das geschichtete Pflasterepithel im Kehlkopf in jene Gegend nach abwärts, in der wir das Vorkommen von Stimmbändern erwarten müssten, wenn solche vorhanden wären. Mit diesen Befunden ist eine Basis geschaffen, auf der später wird untersucht werden können, ob das geschichtete Pflasterepithel im Kehlkopf in loco entstanden ist, oder ob es vom Schlundepithel her eingewachsen ist. Doch letzteres ist eine Frage, die sich meines Erachtens nur wird lösen lassen, wenn man auch den Kehlkopf der Reptilien und Amphibien zum Vergleich heranzieht. Die heute lebenden Säugethiere haben den vom Schlund her in den Kehlkopf hinein

© Biodiversity Heritage Library, http://www.biodiversitylibrary.org/; www.zobodat.at

sich erstreckenden derben Epithelbelag bereits von Vorfahren überkommen, welche sie vielleicht mit den Reptilien gemeinsam hatten. Für die Modificationen, welche dieser derbe Epithelbelag bei den Säugethieren eingehen kann, geben uns die Marsupialier interessante Belege. In den Figuren 3, 4 und 5 sind drei solche dargestellt. Fig. 3 zeigt die Verhältnisse bei einem jener Beutelthiere, deren Stimmband verhältnissmässig wenig rückgebildet ist. Aber selbst hier sehen wir an der ventralen Kehlkopfwand eine Rinne von flimmerndem Cylinderepithel, welche im Bereich des Stimmbandes zwar eingeengt, aber nicht unterbrochen ist. Eine Andeutung dieser Verhältnisse ist bereits bei *Echidna* gegeben. Immerhin sind die beiden lateralen Lappen des geschichteten Pflasterepithels bei dem Beutelthier, dessen Kehlkopf Fig. 3 darstellt, noch gut erhalten und breit, wie ich dies für die Säugethiere als typisch dargestellt habe. Bei einem anderen Beutelthier (s. Fig. 4) dagegen sehen wir jederseits lateral nur einen ganz schmalen, langgestreckten Lappen derben Epithels im Kehlkopf nach abwärts ziehen. Bei letzterem Beutelthier sind die Stimmbänder bis auf unbedeutende Reste rückgebildet, dagegen ist hier neu in die Erscheinung getreten eine sich in den Schildknorpel hinein einstülpende umfangreiche, von der Fortsetzung der Kehlkopfschleimhaut ausgekleidete Höhle. Entsprechend der derben Epithelzunge springt hier beiderseits der Arytänoidknorpel ins Kehlkopflumen vor (vergl. auch Fig. 16 auf Taf. XVI). Dieses Verhalten erinnert an Befunde, wie sie vor Jahren von Haycraft und Carlier in der Trachea einiger Carnivoren gemacht wurden. Letzteres führe ich nur an, um auch dem Gedanken Raum zu lassen, dass es sich bei *Phalangista* (der unsere Fig. 4 entstammt) nicht durchaus um eine Längsstreckung der breiten Zunge derben Epithels (wie wir sie in Fig. 3 sehen) handeln muss. Vielmehr kann es sich bei diesen Epitheländerungen wohl gerade so gut (wie dies in der Trachea möglich ist) um Rückbildung und Neubildung in loco handeln. Eine Mittelstellung zwischen Fig. 3 und 4 zeigt Fig. 5. Hier ist das Stimmband rückgebildet, eine Schildknorpelhöhle ist aber nicht vorhanden. Dem entspricht eine mässig breite Zunge derben Epithels. Dieselbe läuft nach unten in einen Fortsatz aus, der ähnlich dem in Fig 3 vorhandenen aber beträchtlich kürzer ist. Dieser kleinen Zunge entsprechend konnte ich nun auch bei *Phascolarctus cinereus* (dem Fig. 5 angehört) einen Rest wenigstens des Einganges zu jener unpaaren Höhle im Schildknorpel nachweisen, die bei *Phalangista* so hochentwickelt ist, wie dies oben im beschreibenden Theil zur Darstellung kam. Uebrigens ist diese Zweitheilung des Kehlkopflumens durch die vorspringende ventrale Arytänoidkante in geringem Maasse auf eine kurze Strecke bereits bei Monotremen angedeutet.

Wenn wir weitere, auf meiner Tafel XV nicht dargestellte Vertreter der Säugethiere ins Auge fassen, so finden im Verhalten des Epithels noch die mannigfachsten Modificationen statt, z. B. im Zusammenhang mit der Ausbildung des Morgagni'schen Ventrikels. Vielfach sehen wir auch bei den höchsten Formen ein Zurücktreten des geschichteten Epithels. Auch lässt sich dort bisweilen beobachten, dass der auf die laryngeale Fläche der Epiglottis übergreifende Beleg von geschichtetem Pflasterepithel getrennt bleibt von den beiden lateralen ins Kehlkopfinnere hineingreifenden Bezirken geschichteten Pflasterepithels; ein Verhalten, das sich hier und da auch bei den niederen Säugethieren (vergl. z. B. Fig. 4 auf Taf. XV) zeigt. Da nun diese Fig. 4 einem jungen Thiere entstammt, und da ferner bei einem Beutelfötus (Fig. 6, Taf. XV) auf der laryngealen Epiglottisfläche geschichtetes Pflasterepithel noch ganz fehlt, so wäre daran zu denken, dass möglicherweise dieser mediane Bezirk geschichteten Pflasterepithels unabhängig von den beiden lateralen Bezirken entsteht. Allerdings warnen die secundären Veränderungen am Kehlkopfeingang der Marsupialierembryonen (Röhrenbildung) davor, auf jenen Befund zu viel Werth zu legen. Andererseits schliessen aber auch die Befunde bei *Echidna* (Fig. 1, Taf. XV), wo dann bereits eine Verschmelzung eingetreten wäre, die Annahme eines Einwachsens von drei Punkten her nicht aus. Für die eigenartige, erst spät in der Phylogenie erfolgende Entstehung der Epiglottis scheint dieses Verhalten des Epithels (eigener Epiglottisepithellappen) von besonderer Bedeutung. Alle diese Verhältnisse, die ich hier nur streifen kann, werden einen

© Biodiversity Heritage Library, http://www.biodiversitylibrary.org/; www.zobodat.at

breiteren Raum in dem in Vorbereitung begriffenen Theil meines Lehrbuches, der den Athmungsapparat begreift, einnehmen müssen. Angedeutet sei aber hier schon, welche Wichtigkeit nach dem soeben Vorgetragenen manche bisher noch wenig gewürdigte Details gewinnen werden, z. B. der erst neuerdings erbrachte Nachweis, dass selbst beim Menschen das derbe Epithel des Stimmbandes mit dem des Oesophagus durch eine Brücke verbunden ist.

Wenn also, wie wir gesehen haben, das geschichtete Pflasterepithel im Kehlkopf im Allgemeinen über das Stimmband nach abwärts greift, so kann dies vielleicht auch neues Licht auf die Kehlköpfe jener Thiere werfen, welchen, wie z. B. den Monotremen, nach den neueren Autoren (siehe oben die Literaturbesprechung) ein Stimmband fehlt. Göppert (1901) fasst letzteres Verhalten ohne weiteres als ein niederes auf, indem er sagt: bei den Monotremen ist von Stimmbändern „noch keine Rede". Da berührt es doch eigenthümlich, dass auch bei Monotremen das geschichtete Pflasterepithel bis in jene Gegend hineinragt, in der wir das Stimmband zu suchen hätten. Ich habe bereits oben erwähnt, dass bei *Echidna* (auch bei *Ornithorhynchus*) vom Arytänoid (dort, wo man dessen Processus vocalis erwarten sollte) zum Thyreoid ein unter dem Epithel gelegener Zug elastischer Fasern verläuft. Dieser Zug liegt im Bereich des geschichteten Pflasterepithels nahe dessen unterer Grenze. Wenn wir diesen Strang mit einem Stimmband vergleichen wollen, so kann nur die Frage sein, ob es sich um ein in der Entwickelung begriffenes Stimmband oder um ein rückgebildetes Stimmband handelt. Es liesse sich einmal folgendermaassen argumentieren: mit einer so schwachen Saite, die kaum ins Kehlkopflumen vorspringt, deren Spannungsmöglichkeit zudem zunächst nicht recht ersichtlich ist, wird das Thier einen lauten Ton nicht hervorbringen können. Bei anderen Säugethieren ist diese Saite stärker, spannungsfähig und wölbt die Schleimhaut in Form der Stimmlippe ins Kehlkopflumen vor. Was liegt da näher als zu schliessen, dass jene Saite bei *Echidna* ein Rudiment eines den Säugethieren ursprünglich zukommenden Stimmbandes ist? Gegen diese Beweisführung liesse sich aber mancherlei einwenden. Andererseits liesse sich auch sagen, diese Saite der *Echidna* stelle die ersten Anfänge eines dann bei höheren Säugethieren sich weiter entwickelnden Stimmbandes dar. Diese Annahme wäre besonders deshalb verlockend, weil wir uns nicht recht vorstellen können, wie denn plötzlich sprungweise bei einzelnen Säugethieren, z. B. beim Hund oder beim Menschen, ein hochentwickeltes Stimmband entstanden sein soll, während die niedersten Säugethiere, so die Monotremen und manche Marsupialier, kein Stimmband haben. Dem könnte eingewandt werden: es ist nicht verständlich, welche Bedeutung die wenig entwickelte Saite bei *Echidna* haben kann, und der Umstand, dass die Saite dann später bei höheren Säugethieren zum Stimmband wird, erklärt uns nicht die Ursache ihres ersten Entstehens. Es müsste also der Saite der *Echidna* zunächst eine andere Bedeutung zukommen, und die ist schwer zu ersehen. Immerhin liesse sich denken, dass in dem die Kehlkopfknorpel unter einander verknüpfenden Bandapparat sich einzelne stärkere Züge an Stelle des grössten Druckes und Zuges entwickelt hätten, und wir müssten wohl bis auf die Bänder des Kiemenskeletes zurückgehen, wollten wir die erste allmähliche Entstehung jener Faserbündel verfolgen, welche später bei geeignetem Zusammenwirken von Musculatur und Skelet als schwingungsfähige Membranen dienen können. Spuren derselben lassen sich aber bestimmt bei Monotremen in den von der Copula des Thyreoids zu den Aryknorpeln strahlenden Faserzügen erkennen.

Wie dem auch sei, jedenfalls scheint es mir von Bedeutung, und dies möchte ich doch noch hervorheben, dass die Ausbildung der Saite bei Monotremen, ebenso wie ich dies bei den Marsupialiern beschrieb, nur in der ventralen Hälfte des Kehlkopfes erfolgt. Dies hängt jedenfalls mit der Form und Lage der Aryknorpel zusammen. Doch damit gerathe ich auf makroskopisches Gebiet, von dem ich versprochen habe, mich fernzuhalten.

© Biodiversity Heritage Library, http://www.biodiversitylibrary.org/; www.zobodat.at

Nun möchte ich zu einigen, den feineren Bau des Stimmbandes der Marsupialier betreffenden Literaturangaben (vergl. oben den Abschnitt „Literatur") Stellung nehmen.

Zunächst geht aus meinen Ausführungen hervor, dass ich mich in entschiedenem Gegensatz zu Albrecht befinde, nach welchem das Stimmband in seinem primitiven Zustand eine Schleimhautduplicatur ist, während nach meiner Auffassung das Stimmband in seinem primitiven Zustand ein die Kehlkopfknorpel verbindendes Band, hervorgegangen aus dem Bandapparat des Kiemenskeletes, darstellt.

Was das Marsupialierstimmband im Speciellen anlangt, so möchte ich mich nicht Albrecht (1896) anschliessen, der im *Halmaturus*-Stimmband (drüsenhaltige Schleimhautfalte) ein primitives Verhalten sieht. Vielmehr möchte ich mit Symington (1899a) und Suckstorff (1903) annehmen, dass das Marsupialierstimmband starkes geschichtetes Pflasterepithel und eine feste Bindegewebsschicht besitzt und drüsenfrei ist. Wo ein solches Stimmband fehlt (ich fand es wohlentwickelt bei zweien der von mir untersuchten Marsupialier), dürfte es eher rückgebildet sein.

Die schönen Untersuchungen Göppert's (1901) betreffend den feineren Bau des elastischen Epiglottisknorpels bei Monotremen kann ich voll und ganz bestätigen. Dagegen finde ich im Gegensatz zu Symington (1899a), dass das Procricoid der Marsupialier nicht aus elastischem, sondern aus hyalinem Knorpel besteht. (*Didelphys*, das Objekt Symington's, habe ich nicht untersucht, aber zahlreiche andere Marsupialier.)

Von Bedeutung für die vergleichende Anatomie dürfte ferner der von mir gemachte Fund sein, dass schon bei den niederen von mir untersuchten Säugethieren die Kehlkopfdrüsen dem gemischten Typus angehören (Schleimzellen und seröse Zellen). Dies war bisher nur für die höheren Säugethiere bekannt, wo es durch Tarchetti und Klein nachgewiesen und später durch Frankenhäuser und Frau Fuchs-Wolfring genauer untersucht und bestätigt wurde. Obwohl der Erhaltungszustand meines Materials für eine eindeutige Erkenntniss zum Theil kein günstiger war, so liess sich doch wahrnehmen, dass die Kehlkopfdrüsenzelle schon bei Monotremen, deutlicher war dies bei einigen Marsupialiern und bei *Manis javanica* der Fall, kleiner ist als die Zelle einer schleimhaltigen Zungendrüse. Auch liegt der Kern der Kehlkopfdrüsenzelle mehr in der Mitte der Zelle (nicht basal), ist rundlich (nicht plattgedrückt), und der mehr oder weniger gekörnte (Fixirungsmittel?) Zellinhalt lässt sich mit verschiedenen nicht schleimfärbenden Farben tingiren. Daraus ergiebt sich, dass diese Kehlkopfdrüsenzellen dem serösen Typus nahestehen. Neben solchen Zellen liessen sich in einzelnen besser erhaltenen Präparaten (z. B. bei *Echidna*, *Phalangista* und *Manis*) auch zahlreiche Zellen vom Typus der Schleimzellen (und ganze Drüsenschläuche solcher) erkennen, so dass also schon bei den niedersten Säugethieren, den Monotremen, Marsupialiern und Edentaten, wie es bei den höheren Säugethieren allgemein der Fall zu sein scheint, die Kehlkopfdrüsen dem gemischten Typus angehören.

Zu erwähnen ist dann das Vorhandensein von cavernösem Gewebe, aufgelagert dem Aryknorpel, welches sich bei *Aepyprymnus rufescens* stark entwickelt und auch bei *Phalangista* deutlich zeigte. Beim Beutelfötus von *Dasyurus* sowie bei einigen anderen erwachsenen Marsupialiern vermisste ich diese cavernösen Körper ganz, so dass sie keineswegs allen Marsupialiern zukommen dürften. Auch scheinen sie eher eine Bildung des reiferen Alters darzustellen. Bei den Monotremen dagegen fand sich den Aryknorpeln angelagert eine gut entwickelte Drüsengruppe, die hier wieder den untersuchten Marsupialiern fehlt.

Die Anordnung der Drüsen im Kehlkopf der niederen Säugethiere ist in den Hauptzügen eine ähnliche, wie sie bei höheren Säugethieren und beim Menschen von Luschka, Kanthack, P. Heymann und anderen Autoren angenommen wird. So lassen sich bei den Monotremen Glandulae epiglotticae und beiderseits Glandulae arytaenoideae unterscheiden. Auch die folgenden Drüsengruppen der Monotremen lassen sich als Glandulae aggregatae anteriores und posteriores bezeichnen, wenn auch gerade die letztere Gruppe

© Biodiversity Heritage Library, http://www.biodiversitylibrary.org/; www.zobodat.at

nicht ganz der Lage nach mit der entsprechenden Gruppe des Menschen übereinstimmt. Diese Drüsenausbildung hängt eben, wie ich oben betonte, von den Raumverhältnissen, welche die Schleimhaut im Kehlkopf bietet, ab. Modificationen treffen wir dann bei den Marsupialiern im Zusammenhang mit Umbildungen des Kehlkopfes. So tritt einmal, wie erwähnt, an Stelle der Gl. arytaenoideae das cavernöse Gewebe auf. Ferner werden die Glandulae aggregatae anteriores und posteriores (meine Gruppen 3 und 4) durch die Umbildungen im Kehlkopfinneren (Röhre zur Schildknorpelblase) theilweise zum Schwinden gebracht oder wenigstens zersprengt. Die Drüsenanordnung bei Edentaten (*Manis javanica*) stimmt dann wieder im Wesentlichen mit den bei Monotremen und höheren Säugethieren bestehenden überein. Doch bestehen Unterschiede in Einzelheiten. So sitzen die Gl. arytaenoideae bei den Monotremen dem Arytänoid kappenartig auf der Spitze und der ösophagealen Kante auf, während sie bei *Manis* diesem Knorpel medial anliegen. Im Ganzen genommen möchte ich nicht ohne weiteres die einzelnen Gruppen der Kehlkopfdrüsen des Menschen und der höheren Säugethiere von denen der Monotremen ableiten, obwohl in der Anordnung vielfach Uebereinstimmung besteht, sondern daran festhalten, dass die Kehlkopfschleimhaut zwar in ererbter Weise überall zur Drüsenbildung befähigt ist, trotzdem aber Drüsen bald da, bald dort entstehen lässt, je nachdem die Raumverhältnisse und andere Bedingungen eine Stelle besonders disponiren.

Lymphgewebe fand sich besonders reichlich in der Nähe des Kehlkopfeinganges, wo es bereits bei *Echidna* zur Bildung einer Tonsilla laryngea kommt. Im Kehlkopf selbst zeigte sich Lymphgewebe besonders reichlich bei *Manis javanica*.

Lunge.

Als die bedeutendste Arbeit über die Säugethierlunge im 19. Jahrhundert möchte ich die Arbeit von Rossignol (1846/47) erachten. Unter anderem schildert dieser Forscher die Anordnung der luftführenden und athmenden Wege der Lunge folgendermaassen: Die gemeinschaftliche Oeffnung, welche aus der Verbindung mehrerer Infundibula resultirt, zeigt sich immer kleiner als die Summe der vereinigten Mündungen, aber grösser als jede von ihnen. Sie weist anfangs zwei oder drei Segmente im Umkreis auf, aber in dem Maasse, in welchem sie sich vom Verbindungspunkt entfernt, rundet sie sich ab, indem sie sich etwas verengert, und bildet bald die Mündung eines vollständig cylindrischen Rohres. Weiterhin vereinigen sich diese Röhren zu zweien oder dreien etc. Während die Bronchien auf ihrer Innenfläche glatt sind, zeigen die Bronchialtheilungen der beiden und manchmal der drei letzten Ordnungen wahre der Hämatose dienende parietale Alveolen (Mensch, Hund und andere Säugethiere).

In diesen Worten Rossignol's ist alles Wesentliche enthalten, was die Forschung des Restes des Jahrhunderts sich Mühe gab, zu bestreiten, nicht zu beachten und in erster Linie — neu zu entdecken. Ich halte es für zweifellos, dass Rossignol die Bronchioli respiratorii sah, indem er den letzten Ordnungen der Bronchien parietale Alveolen zuschrieb. Ebenso erkannte er bereits den Alveolengang Schulze's und das Atrium Miller's. Bei der Wichtigkeit der Sache halte ich für gerechtfertigt, die Worte Rossignol's und die von mir gebrauchten Namen (welche auch die Nomina der Baseler Nomenklatur einbegreifen) tabellarisch neben einander zu stellen.

Rossignol	Oppel
Cylindrisches Rohr mit parietalen Alveolen	Bronchiolus respiratorius
Verengter Abschnitt	Ductulus alveolaris
Oeffnung	Atrium
Infundibulum	Endstück
Alveole	Alveolus pulmonis

© Biodiversity Heritage Library, http://www.biodiversitylibrary.org/; www.zobodat.at

Das sind also die letzten Abschnitte, welche sich heute nach den neuesten Forschungsresultaten (vergl. darüber meine Aufsätze in den neuesten Bänden der Ergebnisse der Anatomie und Entwickelungsgeschichte) wie schon nach Rossignol in der Lunge der Säugethiere und des Menschen unterscheiden lassen. Wie verhalten sich nun dazu jene Befunde, welche ich in der vorliegenden Arbeit an den niederen Säugethieren erheben konnte? Nicht gerade ausschliesslich bei niederen Säugethieren, sondern überhaupt bei Säugethieren ist es mir ins Auge gefallen, dass in kleinen Lungen (also bei kleinen Thieren), bei denen der Weg vom Hilus zur Pleura ein kürzerer ist, nicht etwa alle in grossen Lungen vorhandenen Abschnitte der Luftwege gleichmässig verkürzt sind. Vielmehr habe ich den Eindruck, dass das luftleitende System in den ganz kleinen Lungen wesentlich vereinfacht ist. Ferner treten besonders in ganz kleinen Lungen diejenigen der athmenden Räume, welche bei grösseren Thieren im Inneren der Lungen liegen, gegenüber den peripher (subpleural) gelegenen Räumen wesentlich zurück. Immerhin waren auch bei den kleineren der von mir untersuchten niederen erwachsenen Säugethiere die Lungen grösser als bei den allerkleinsten höheren Säugethieren, bei denen ich den Bau der Lunge bisweilen fast noch einfacher finde. Wir sehen, dass wir bei einem Vergleich von vornherein nicht alles, was bei den untersuchten niederen Säugethieren in der Lunge auffällt, ohne weiteres als niedere Entwickelungsstufe auffassen dürfen, vielmehr kehrt manche dieser Eigenthümlichkeiten auch bei den kleineren Typen höherer Säugethiere wieder.

Bei der durch diese verschiedenen Ursachen bedingten einfacheren Gestaltung der Luftwege in der Lunge der untersuchten niederen Säugethiere haben sich nun aber bestimmte Eigenthümlichkeiten erhalten, welche ich demnach als charakteristisch für niedere Säugethiere bezeichnen möchte. Bei allen erwachsenen Exemplaren der untersuchten Thiere liessen sich im Anschluss an die letzten Bronchialverzweigungen stets gut entwickelte Atria von runder, oft auch mehr länglicher Gestalt unterscheiden, von denen dann die Endstücke ausgingen. Zwischen Atrium und dem allseitig cylindrischen Bronchus war bisweilen ein kurzer, manchmal auch ein etwas längerer Bronchiolus vorhanden, der oft beiderseits, oft nur einerseits eingesprengte Alveolen zeigte; namentlich wenn dieser Abschnitt länger war, machte er den typischen Eindruck eines Bronchiolus respiratorius. Oft schob sich auch zwischen letzterem und dem Atrium eine nur alveolenhaltige Strecke ein, welche das Vorhandensein eines kurzen Alveolarganges annehmen lässt. Doch ist das Auftreten dieser beiden Bildungen ein wechselndes und häufig unvollkommenes. Da nun bei höheren Säugethieren jene beiden von Rossignol beschriebenen Abschnitte durch Kölliker, F. E. Schulze und andere Autoren als allgemein vorkommend bestätigt wurden, so dürfen wir wohl annehmen, dass diese Bildungen, insbesondere ein längerer Alveolargang, eine neue Erwerbung der höheren Säugethiere (wenigstens derer mit bedeutender Körpergrösse) sowie des Menschen darstellen. Hinsichtlich der Ausbildung eines Bronchiolus respiratorius scheinen mir einige der von mir untersuchten Marsupialier eine höhere Stufe erreicht zu haben als die Monotremen.

Noch einfacher als bei den erwachsenen Thieren gestalten sich die Lufträume, wenn wir uns zu den von mir untersuchten Beutelföten der Monotremen und Marsupialier wenden. Hier nämlich glaube ich jene einfachen Lufträume, in welchen der Gasaustausch auch nach den Angaben älterer Beobachter stattfindet, als Atria deuten zu müssen, während die Endstücke (Infundibula) der erwachsenen Thiere erst in der Bildung begriffen sind. Ich bin mir wohl des Umstandes bewusst, dass bei der Luftathmung junger Beutelföten secundäre Erwerbungen zu beachten sind. Diejenigen Einrichtungen aber, welche diese Luftathmung ermöglichten, mussten schon vorhanden sein, als diese jungen Thiere einst in der Phylogenie die Luftathmung begannen. Mögen sich immerhin die Räume der Luftathmung bei diesen Beutelföten erst secundär erweitert haben und so zu dem geworden sein, was sie heute sind. Sollten aber jene Räume sich durch die frühzeitig in die Lunge eindringende Luft ausdehnen können, so mussten doch jedenfalls jene

© Biodiversity Heritage Library, http://www.biodiversitylibrary.org/; www.zobodat.at

Räume mit ihren Wänden vorhanden sein. Kurz, sollten sich Atria erweitern können, so mussten doch erst Atria vorhanden sein. Ich stehe daher nicht an, anzunehmen, dass die Lungen der Beutelföten bereits zu einer Zeit der Athmung dienen können, zu der erst Atria, noch nicht aber Endstücke (Infundibula) gebildet sind. Der Gedanke ist nun sehr naheliegend, anzunehmen, dass die Atria überhaupt ältere Einrichtungen der Säugerlunge darstellen, als es die Endstücke (Infundibula) sind, und dass vielleicht die Atria, ehe sich die Endstücke von ihnen abspalteten, einst allein der Athmung dienten. Damit eröffnet sich für die Phylogenie der Wirbelthierlunge ein neuer Standpunkt, auf den mich zu stellen ich nicht unterlassen möchte. Wie in den letzten Jahren durch meine Arbeiten bekannt geworden ist, bestand bisher nicht die Möglichkeit eine einzelne Alveole oder ein einzelnes Endstück (Infundibulum) der Säugethierlunge mit einem bestimmten Abschnitt der Lunge niederer Wirbelthiere zu homologisiren. Vielmehr habe ich die Beziehungen, welche zwischen den einfacheren und complicirten Lungen der Wirbelthiere bestehen, folgendermaassen (vergl. Ergebnisse der Anat. und Entw., Bd. X, p. 358) formulirt: „Einfache und zusammengesetzte Lungen verschiedener Wirbelthiere sind einander homologe Bildungen, indem sie ihrer Entstehung nach ursprünglich aus einem Theil des Vorderdarmes entstammen, welchem die Eigenschaft zukommt, respiratorisches Epithel zu bilden. Dieser Urlunge entspricht die unialveoläre Lunge des *Proteus* wie die zusammengesetzte lobuläre Lunge der höchsten Wirbelthiere als Ganzes. Eine einzelne Alveole der letzteren dagegen mag der *Proteus*-Lunge wohl nach Bau und Leistung qualitativ entsprechen, doch können beide nicht ohne weiteres homologisirt werden, vielmehr entspricht die Alveole der höheren Wirbelthiere nur einem Theil der ganzen Lunge, also auch nur einem Theil der *Proteus*-Lunge. Die reiche Gliederung, zu welcher die Vervollkommnung des Athmungsapparates bei den höheren Wirbelthieren geführt hat, bedingte eben die Zersprengung des ursprünglich einheitlichen Organes in zahlreiche kleine Einzelbezirke (Alveolen). Ein Resultat dieser bei verschiedenen Thiergruppen (z. B. Vögeln und Säugethieren) sich verschieden vollziehenden Gliederung ist auch die Entstehung und der so verschiedene Ausbau des Bronchialbaumes höherer Wirbelthiere."

Damit, dass wir nun die Atria als die einfachsten Formen erkannt haben, welche erfahrungsgemäss der Athmung in der Säugethierlunge dienen können, halte ich es für berechtigt, von den Atria aus die Brücke zu den niederen Wirbelthieren zu suchen. Ebenso falsch, wie früher, wäre es natürlich nunmehr etwa die *Proteus*-Lunge einem Atrium homologisiren zu wollen, denn die *Proteus*-Lunge entspricht der Summe sämmtlicher Atria. Wohl aber erscheinen die Lungen der heute lebenden Reptilien von grosser Wichtigkeit und es kann die Frage ausschlaggebend werden, ob sich in deren Entwickelung vielleicht Verhältnisse zeigen, welche mit den Atria der Säugethiere Aehnlichkeit besitzen. Die Entwickelung der Reptilienlunge hat eine, soviel ich beurtheilen kann, treffliche Bearbeitung durch Fanny Moser (1902) im Zoologischen Institut in München gefunden. Diese Verfasserin kommt zum Resultat, dass die Aehnlichkeit der *Echidna*-Lunge (wie sie von Narath beschrieben wurde) mit der Reptilienlunge nicht eine bloss „äusserliche und zufällige" ist, wie Narath annimmt, sondern eine viel tiefer liegende, in der ganzen Entwickelung der Lunge begründete. Die von Narath gegebene Abbildung eines Querschnittes durch die Lunge einer eben geborenen *Echidna* gleicht, wie F. Moser ausführt, in ihrer ganzen Structur sehr der jungen Crocodilierlunge, die Narath'sche Figur vom Querschnitt der Lunge eines jungen *Echidna*-Embryo gleicht *Hatteria*, mehr aber noch *Emys*, und zwar ist die Aehnlichkeit eine so grosse, dass, wenn nur letztere Lunge ohne Angabe ihrer Herkunft vorläge, sie für eine Reptilienlunge gehalten werden müsste. Fanny Moser bedauert nun, dass bis dahin das Material fehlte, zu untersuchen, wie die *Echidna*-Lunge postembryonal allmählich ihr reptilienartiges Aussehen verliert, indem ihr Hohlraumsystem eng und schmal wird und dann ganz den Lungen der übrigen Säuger gleicht.

Da kann nun wieder mein Material einsetzen, welches auch zeigt (siehe meine Fig. 23 von *Echidna* und Fig. 27 von *Dasyurus*, welche ein jüngeres Stadium als Fig. 23 repräsentirt), dass von den im

© Biodiversity Heritage Library, http://www.biodiversitylibrary.org/; www.zobodat.at

Narath'schen Stadium allein vorhandenen Atria, welche sich auch weiterhin erhalten, die Bildung der Endstücke (Infundibula) ausgeht.

Ich glaube also, dass wir heute die in der Reptilien- und Säugerlunge vorhandenen athmenden Räume in dem Sinne vergleichen dürfen, dass es in beiden Lungen in der Entwickelung zur Anlage primärer Hohlräume kommt, von denen sich bei den Säugethieren später nach Abgliederung der Endstücke (Infundibula) noch beim Erwachsenen Reste in Gestalt der sogenannten Atria erhalten. Von einer vollständigen Homologie des Atriums zu reden, wird schon der Umstand ausschliessen, dass wohl nur selten bei zwei Individuen die Gesammtzahl der vorhandenen Atria eine ganz gleiche sein wird. Ferner lassen sich die Atria der erwachsenen Säugerlunge auch deshalb den primären Hohlräumen der Reptilienlunge nicht ganz gleichstellen, da sich vom Säugeratrium die Endstücke (Infundibula) abgesetzt haben, während in der Reptilienlunge eine entsprechende Gliederung unterbleibt oder sich in anderer Weise vollzieht. Endlich treten bei den Säugethieren weitere nicht nur der Leitung, sondern der Athmung dienende Abhteilungen in die Erscheinung, nämlich die Bronchioli respiratorii und die Ductuli alveolares. Wie weit namentlich letztere neu entstehen und wie weit sie sich aus den ursprünglichen Atria der Embryonen erst herausbilden, muss ich vorläufig dahingestellt sein lassen.

Zusammenfassung der Resultate.

Die vorstehende Arbeit betritt, indem sie den feineren Bau des Athmungsapparates niederer Säugethiere schildert, einen von der Literatur fast unberührten Boden. Eine Wiedergabe aller speciellen Resultate meiner Arbeit würde daher ungebührlich viel Raum einnehmen, weshalb ich hierfür auf die Lektüre der Arbeit selbst verweisen muss. Im Allgemeinen hat sich ergeben, dass der Athmungsapparat der niederen Säugethiere in wesentlichen Punkten mit dem Athmungsapparat der höheren Säugethiere hinsichtlich des feineren Baues übereinstimmt.

Das die Kehlkopfschleimhaut überkleidende Epithel ist in den distalen Theilen des Kehlkopfes und in der Trachea ein flimmerndes Cylinderepithel, während vom Kehlkopfeingang her geschichtetes Pflasterepithel eine Strecke weit ins Kehlkopfinnere hineinzieht. Wenn der Ausdehnungsbezirk des geschichteten Pflasterepithels bei den verschiedenen untersuchten Säugethieren auch noch so verschieden sein mag (vergl. das Specielle in der vorausgehenden Arbeit und auf Taf. XV), so ist doch allen gemeinsam, dass der Bezirk des geschichteten Pflasterepithels einen einheitlichen (einzelne abgesprengte Zellterritorien ändern darin nichts) Bezirk darstellt, der stets im Zusammenhang mit dem Schlundepithel steht und offenbar von diesem ausgehend (in Form zweier lateraler und vielleicht eines medianen der Epiglottis zugehörenden Lappens, die meist verschmelzen), mehr oder weniger weit ins Kehlkopfinnere gelangt ist (durch Einbeziehung oder durch locale Umwandlung).

Im Allgemeinen deckt das geschichtete Pflasterepithel (im Zusammenhang mit dem Oesophagusepithel bleibend) die Region des bei den meisten der untersuchten niederen Säugethiere beträchtlich, bei anderen weniger rückgebildeten Stimmorgans. Dem muss beigefügt werden, dass im Allgemeinen die tongebenden Theile des Stimmapparates (Stimmsaite, Stimmband) beträchtlichere Rückbildungen erfahren haben, als dies für den stützenden und bewegenden Theil des Stimmapparates (Knorpel und Musculatur) bekannt ist. Bei einigen Marsupialiern (so besonders *Aepyprymnus rufescens* und *Petaurus breviceps*) ist eine eigentliche Stimmsaite verhältnissmässig gut erhalten, während sie bei Monotremen erst in der Entwickelung begriffen

© Biodiversity Heritage Library, http://www.biodiversitylibrary.org/; www.zobodat.at

zu sein scheint oder bereits rückgebildet ist, wie letzteres bei anderen Marsupialiern mit Sicherheit angenommen werden kann. Spuren der Stimmbänder lassen sich auch bei Monotremen erkennen und es ist bis auf die Bänder des Kiemenskelets zurückzugehen, wenn man die erste allmähliche Entstehung jener Faserbündel verfolgen will, welche später bei geeignetem Zusammenwirken von Muskulatur und Skelet als schwingungsfähige Membranen dienen können. Das Stimmband ist also in seinem primitiven Zustand nicht, wie früher angenommen wurde, eine Schleimhautduplicatur, sondern ein die Kehlkopfknorpel verbindendes Band, hervorgegangen aus dem Bandapparat des Kiemenskelets.

Im Epiglottisepithel von *Manis javanica* (laryngeale Seite) fanden sich Endknospen.

Die Drüsen des Kehlkopfes, nach abwärts gegen die Trachea über die ganze Circumferenz des Kehlkopfes zerstreut, erscheinen im Kehlkopfeingang in Form grösserer Packete, deren Anordnung jedoch bei den verschiedenen untersuchten Säugern wechselt, offenbar im Zusammenhang mit den je nach dem Verhalten des Kehlkopfskeletes wechselnden Raumverhältnissen. Während bei Monotremen die Epiglottis drüsenreich ist, sind in der Marsupialierepiglottis Drüsen meist spärlicher, jedoch an der Epiglottisbasis hier gleichfalls zahlreich. Die Stimmbandgegend ist drüsenfrei, der zur Schildknorpelhöhle führende Kanal der Marsupialier drüsenreich. An Stelle einer bei Monotremen den Aryknorpeln angelagerten Drüsengruppe, die wieder den Marsupialiern fehlt, findet sich bei einigen der letzteren stark entwickeltes cavernöses Gewebe. Hinsichtlich des feineren Baues der sich in die Trachea fortsetzenden Kehlkopfdrüsen ergab sich als wesentlichstes Resultat, dass auch bei den von mir untersuchten niederen Säugethieren, wie dies für die höheren Säugethiere bereits bekannt ist, diese Drüsen dem gemischten Typus (seröse Zellen und Schleimzellen) angehören, wobei jedoch caudalwärts die serösen Elemente überwiegen.

Die nicht verhärtete Stützsubstanz, so besonders die elastischen Fasern des Kehlkopfes ordnen sich in Beziehung zu den Knorpeln, Knochen, Muskeln, Gefässen, Drüsen des Kehlkopfes, denen sie Hüllen verschiedener Stärke liefern. Stets besteht aber im Kehlkopf die nach abwärts gegen die Trachea zunehmende Neigung zur Consolidirung des elastischen Fasergewebes zu einer dicht unter dem Oberflächenepithel gelegenen, vorwiegend längsverlaufenden Schicht.

Lymphgewebe ist am Aditus laryngis reichlich, wo es bei einigen Thieren (schon *Echidna*) zur Entstehung einer Tonsilla laryngea kommt.

Schon die Untersuchungsergebnisse Rossignol's berechtigen uns, in der Säugethierlunge als Endverzweigungen der Bronchi folgende 4 Abschnitte anzuerkennen: Bronchioli respiratorii, Ductuli alveolares, Atria, Endstücke. Bei den niederen Säugethieren fand ich Bronchioli respiratorii, Atria und Endstücke, während Ductuli alveolares entweder nur geringe räumliche Ausdehnung zeigten oder überhaupt nicht nachzuweisen waren.

In der Lunge der Beutelföten (*Echidna* und *Dasyurus*) sind in erster Linie die Atria entwickelt, während die Endstücke erst beginnen, in die Erscheinung zu treten. Die Endstücke (Infundibula Rossignol's) und die Ductuli alveolares sind daher erst als späte Erwerbung der Säugethiere aufzufassen, und bei einem Vergleich der athmenden Lufträume in der Reptilienlunge haben wir an die Atria der Säugethiere anzuknüpfen.

Da sich aber die Gliederung der von niederen Vorfahren übernommenen Atria bei den verschiedenen höheren Wirbelthiergruppen in ganz verschiedener Weise vollzog, so verstehen wir, warum es uns nicht möglich ist, in der Lunge der Reptilien und Vögel Abschnitte abzugrenzen, welche den bei Säugethieren vorhandenen Endstücken (Infundibula) im Einzelnen entsprechen.

Die elastischen Fasern der Lunge sind bei niederen Säugethieren, schon bei den Monotremen, gut entwickelt. Besonders bei letzeren fällt der Reichthum der Firsten der Alveolensepten an elastischen

© Biodiversity Heritage Library, http://www.biodiversitylibrary.org/; www.zobodat.at

Fasern auf, während den Grund der Alveolen schwächere Züge von elastischen Fasern schalenförmig umfassen. Knorpelgewebe um Bronchien fand sich intrapulmonal nur in den Lungen der grösseren der untersuchten niederen Säugethiere (*Phascolarctus cinereus*).

Bei den sämmtlichen von mir untersuchten niederen Säugethieren vermochte ich an den Alveolen weder glatte Muskelfasern (im Sinne Moleschott's) noch Alveolenporen (im Sinne Hansemann's) nachzuweisen. Ich möchte auf das Fehlen dieser beiden Bildungen bei den niedersten Säugethieren um so mehr Werth legen, da daraus hervorgeht, dass dieselben, wenn sie sich etwa bei höheren Wirbelthieren oder dem Menschen in gesunden Lungen nachweisen liessen (dieser Nachweis ist nach meiner Ansicht bis heute jedoch noch nicht mit Sicherheit erbracht) durchaus nicht etwas allen Säugethieren Gemeinsames oder gar Altererbtes darstellen würden.

© Biodiversity Heritage Library, http://www.biodiversitylibrary.org/; www.zobodat.at

Literatur.

Die mir zugängliche neuere Literatur über den feineren Ban des Athmungsapparates der Wirbelthiere wurde von mir in den neuesten Bänden der Ergebnisse der Anatomie und Entwickelungsgeschichte (Bd. VIII—XII) zur Darstellung gebracht und darf somit als allgemein bekannt vorausgesetzt werden. Im Folgenden werden daher nur einige Arbeiten aufgeführt, auf welche die vorliegende Arbeit speciell Bezug nimmt.

Albrecht, Heinrich, 1896, Beitrag zur vergleichenden Anatomie des Säugethierkehlkopfes. Sitzungsber. d. K. Akad. d. Wiss. Wien, math.-nat. Kl., Bd. CV, Abth. III, p. 227—322, mit 7 Taf. und 1 Textfig., Wien 1896.

Gegenbaur, Carl, 1892, Die Epiglottis. Vergleichend-anatomische Studie, mit 2 Taf. und 15 Textfig., 69 pp., Leipzig 1892.

— 1901, Vergleichende Anatomie der Wirbelthiere. 2. Bd., 355 Fig., 696 pp., Leipzig 1901.

Göppert, Ernst, 1901, Beiträge zur vergleichenden Anatomie des Kehlkopfes und seiner Umgebung, mit besonderer Berücksichtigung der Monotremen. In Semon's Zool. Forschungsreisen, Bd. III, 102 pp., mit 4 Taf. und 53 Textfig., Jena 1901.

— 1902, Die Entwickelung des Mundes und der Mundhöhle mit Drüsen und Zunge; die Entwickelung der Schwimmblase, der Lunge und des Kehlkopfes bei den Wirbelthieren. In O. Hertwig's Handb. d. vergl. u. exper. Entwickelungslehre der Wirbelthiere, Bd. II, Lief. 1, p. 1 ff., Jena 1902.

Leche, 1900, Mammalia. In Bronn's Klassen und Ordnungen des Thierreiches, Bd. VI, 5, 1, 1900.

Moser, Fanny, 1902, Beiträge zur vergleichenden Entwickelungsgeschichte der Wirbelthierlunge. (Amphibien, Reptilien, Vögel, Säuger.) Archiv f. mikrosk. Anat. und Entwickelungsgesch., Bd. LX, p. 587—668, mit 4 Taf. und 3 Textfig., 1902.

Narath, Albert, 1896, Die Entwickelung der Lunge von *Echidna aculeata*. Zoolog. Forschungsreisen in Austral. u. d. Malayischen Arch., Bd. II, p. 245—274, mit 3 Taf. u. 3 Textfig., 1896.

Oppel, A., 1899a, Ueber die Zunge der Monotremen, einiger Marsupialier und von *Manis javanica*. In Semon's Zool. Forschungsreisen, Bd. IV, 68 pp., mit 5 Taf., 1899.

— 1899b, Zur Topographie der Zungendrüsen des Menschen und einiger Säugethiere. Festschr. zum 70. Geburtstag v. Kupffer's, p. 11—32, mit 1 Taf., 1899

Reinke, Fr., 1897, Ueber die functionelle Structur der menschlichen Stimmlippe mit besonderer Berücksichtigung des elastischen Gewebes. Anat. Hefte, Abth. 1, Arb. aus d. anat. Inst., Bd. IX, p. 103—116, mit 1 Taf., Wiesbaden 1897.

Rossignol, 1846/47, Recherches sur la structure intime du poumon de l'homme et des principaux mammifères. Mémoires des concours et des savants étrangers, publ. p. l'Acad. R. de Méd. de Belgique, Tome I, 70 pp., 1 Taf., Mém. prés. 4. janv. 1846, Bruxelles 1847.

Suckstorff, 1903, Beitrag zur Kenntniss des Kehlkopfes der Marsupialier. Zeitschr. f. Laryngol. u. Rhinol., Bd. XIII, p. 390—397, mit 1 Taf., 1903.

Symington, Johnson, 1899a, The marsupial larynx. Journ. of Anat. and Physiol., Vol. XXXIII (N. Ser. V. XIII), p. 31—49, mit 8 Fig., London 1899.

— 1899b, The cartilages of the Monotreme larynx. Journ. of Anat. and Physiol., Vol. XXXIV (N. Ser. Vol. XIV), p. 90—100, mit 3 Taf., 1899.

Ziegler, P., 1899, Ein Beitrag zur Technik der histologischen Untersuchung des Knochens. Festschr. z. 70. Geburtstag v. Kupffer's, p. 49—52, 1899.

© Biodiversity Heritage Library, http://www.biodiversitylibrary.org/; www.zobodat.at

Tafel XV.

Sämmtliche Figuren dieser Tafel zeigen nach Schnittserien durch Reconstruction hergestellte Bilder von Kehlköpfen. Es wurde die rechte Hälfte des Kehlkopfes reconstruirt, und zwar von innen gesehen. Der Beschauer sieht in Farben dargestellt die Schleimhaut, welche die rechte Kehlkopfhälfte innen auskleidet. Der Verbreitungsbezirk des geschichteten Pflasterepithels wurde in gelber Farbe, der des flimmernden Cylinderepithels in rother Farbe dargestellt. Gewählt wurden Kehlköpfe von den untersuchten Säugethieren, nämlich: *Echidna*, *Ornithorhynchus*, *Aepyprymnus*, *Phalangista*, *Phascolarctus*, *Dasyurus*, *Manis*, neben welche, um einen Vergleich zu ermöglichen, die Kehlköpfe einiger höherer Säugethiere, so von Kaninchen, Hund, Fuchs, Dachs und Fledermaus, gestellt wurden.

Allgemein gültige Bezeichnungen: *E* Epiglottis; *T* Trachea; der Pfeil → bezeichnet das caudale Ende des Aditus laryngis.

Fig. 1. *Echidna aculeata* var. *typica*. Reconstructionsfigur des Kehlkopfinneren sammt Epiglottis. Vergr. 5fach.

„ 2. *Ornithorhynchus anatinus*. Reconstructionsfigur des Kehlkopfinneren, beginnend vom caudalen Ende des Aditus laryngis, nach abwärts noch den Anfang der Trachea begreifend. Vergr. 5fach.

„ 3. *Aepyprymnus rufescens*. Die schraffirte Stelle *st* bezeichnet den Ausdehnungsbezirk des Stimmbandes. Vergr. 5fach.

„ 4. *Trichosurus vulpecula* (*Phalangista*). Auch von der hier vorhandenen, im Thyreoid gelegenen, mit dem Kopflumen communicirenden Knorpelblase *Bl* ist die rechte Hälfte mitdargestellt. Vergr. 5fach.

„ 5. *Phascolarctus cinereus*. Vergr. 5fach.

„ 6. *Dasyurus hallucatus* (Beutelfötus). Vergr. 5fach.

„ 7. *Manis javanica*. Die Reconstructionsfigur beginnt in der Höhe des dorsalen Endes des Aditus laryngis. Vergr. 5fach.

„ 8. *Lepus cuniculus*, Kaninchen, junges Thier. Vergr. 5fach.

„ 9. *Canis familiaris*, Hund, 1 Tag altes Thier. Die Reconstructionsfigur beginnt hinter der Epiglottis. Vergr. 5fach.

„ 10. *Canis familiaris*, Hund, 8 Tage altes Thier. Die Reconstructionsfigur beginnt hinter der Epiglottis. Die Umrisse des Ringknorpels werden durch die punktirte Linie angedeutet. Vergr. 5fach.

„ 11. *Canis vulpes*, Fuchs. Die Reconstructionsfigur beginnt hinter der Epiglottis. Vergr. $2^1/_2$fach.

„ 12. *Meles taxus*, Dachs. Vergr. $2^1/_2$fach.

„ 13. *Vespertilio murinus*, Fledermaus. Vergr. 5fach.

„ 14. *Vespertilio murinus*, Fledermaus. Vergr. 5fach.

© Biodiversity Heritage Library, http://www.biodiversitylibrary.org/; www.zobodat.at



© Biodiversity Heritage Library, http://www.biodiversitylibrary.org/; www.zobodat.at

© Biodiversity Heritage Library, http://www.biodiversitylibrary.org/; www.zobodat.at

Tafel XVI.

© Biodiversity Heritage Library, http://www.biodiversitylibrary.org/; www.zobodat.at

Tafel XVI.

Sämmtliche Figuren dieser Tafel sind nach Präparaten gezeichnet, welche in WEIGERT's Resorcin-Fuchsin gefärbt wurden. In Fig. 17—20 wurden die bei dieser Färbung erscheinenden Fasern in blauer Farbe wiedergegeben und als elastische Fasern gedeutet.

Fig. 15. *Aepyprymnus rufescens.* Querschnitt durch den Kehlkopf in der Höhe der Aryknorpel. *Th* Cartilago thyreoidea, *Ar* Cartilago arytaenoidea, *Procric* Cartilago procricoidea, *St* Stimmband, *E* Kehlkopfepithel, *OE* Oesophagusepithel. Vergr. 11fach.

„ 16. *Trichosurus vulpecula* (*Phalangista*). Querschnitt durch den Kehlkopf in der Höhe der Aryknorpel nahe der Verbindungsstelle zwischen der in der Cartilago thyreoidea (*Th*) gelegenen Höhle (*Bl*) und dem Kehlkopflumen, welches durch die vorspringenden Enden der Cartilago arytaenoidea (*Ar*) in eine dorsale und eine ventrale Abtheilung getheilt wird. Die Vorsprünge der Aryknorpel tragen geschichtetes Pflasterepithel (*g. E*), die Kehlkopfschleimhaut im Uebrigen flimmerndes Cylinderepithel (*F. E*), während das die Höhle auskleidende Epithel (*E*) niedrig ist. *Procric* Cartilago procricoidea, *MM* Musculatur. Vergr. 11fach.

„ 17. *Aepyprymnus rufescens.* Längsschnitt des Labium vocale (Querschnitt aus dem Kehlkopf), entsprechend der in Fig. 15 mit *St* angegebenen Stelle, bei stärkerer Vergrösserung. *g. E* geschichtetes Pflasterepithel, *s. e. F* subepitheliale Schicht elastischer Fasern, *St* Ligamentum vocale, dessen elastische Fasern in blauer Farbe wiedergegeben sind. Vergr. 500fach.

„ 18. *Manis javanica.* Querschnitt aus dem Kehlkopf aus der Stimmbandgegend. *g. E* geschichtetes Pflasterepithel, *F. E* flimmerndes Cylinderepithel, *K* Knorpel, *e. F* elastische Fasern (blau), *D* Drüsen' *A* deren Ausführgänge, *N* Nodulus lymphaticus. Vergr. 94fach.

„ 19. *Echidna aculeata* var. *typica*, Lunge. Der Schnitt zeigt einige Alveolen (*Al*). Es lassen sich die in der Alveolenwand liegenden (*e*) und auf den quergeschnittenen Firsten der Alveolensepten (*s*) in stärkeren Zügen angeordneten elastischen Fasern (blau) unterscheiden. Beide Systeme sind unter einander verbunden. Vergr. 500fach.

„ 20. *Echidna aculeata* var. *typica*, Lunge (etwas dickerer Schnitt als Fig. 19). Die Faserzüge der Alveolensepten (*s*) erscheinen auf grösseren Strecken im Zusammenhang und umgeben die Alveolen (*Al*), in welche nicht nur vom nächsten Septum (*e*), sondern auch von ferner liegenden Septen her (*e'*) Züge feiner elastischer Fasern einstrahlen. Vergr. 500fach.

© Biodiversity Heritage Library, http://www.biodiversitylibrary.org/; www.zobodat.at

15.

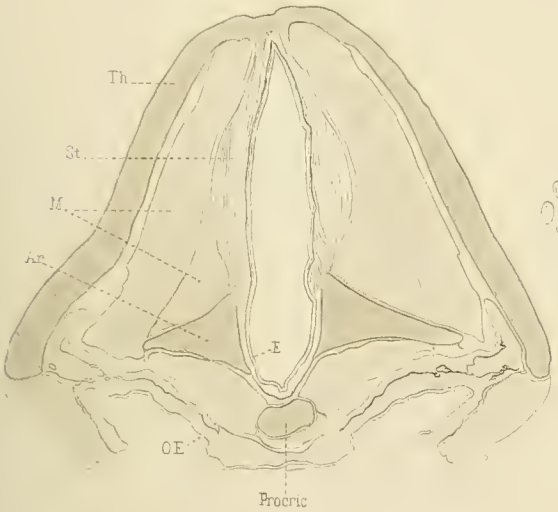

20

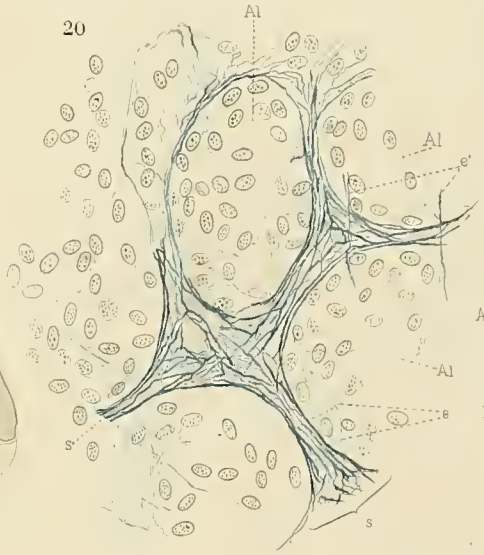

16.

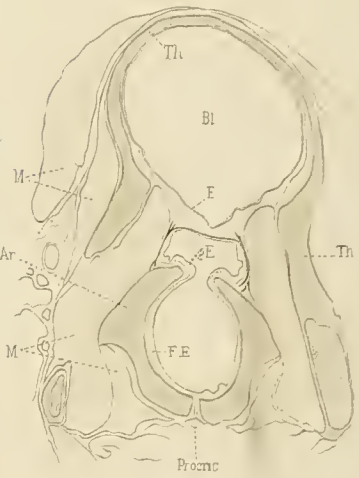

17.

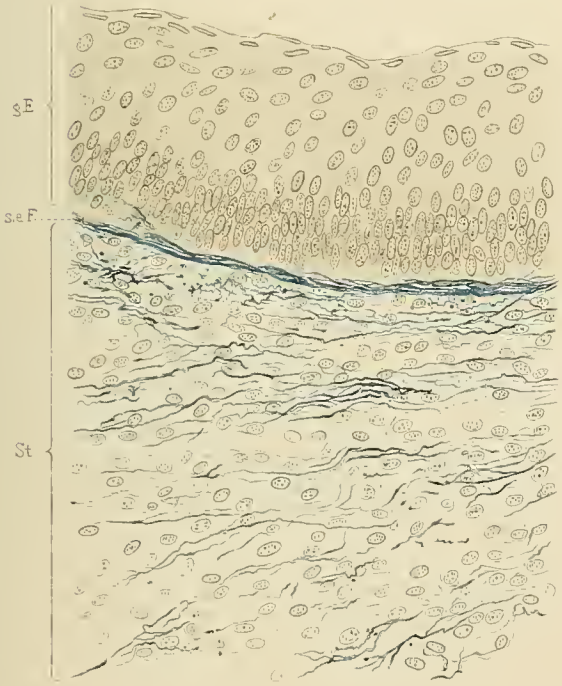

18.

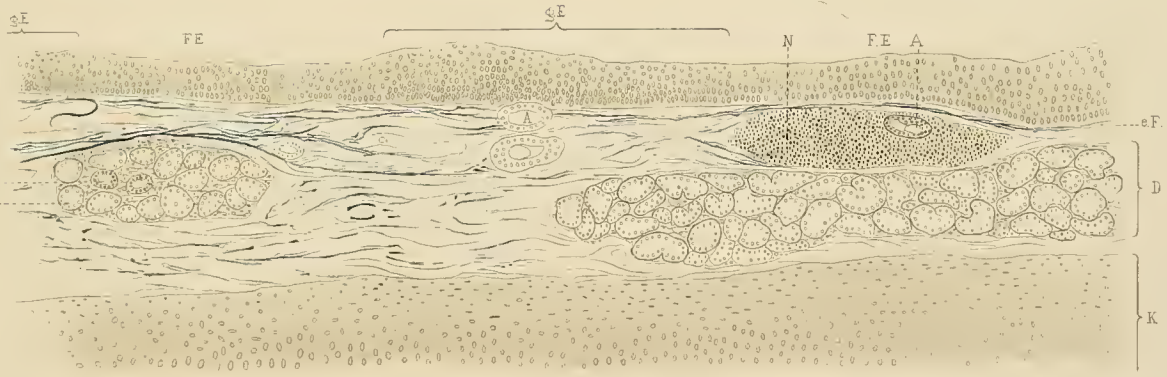

© Biodiversity Heritage Library, http://www.biodiversitylibrary.org/; www.zobodat.at

© Biodiversity Heritage Library, http://www.biodiversitylibrary.org/; www.zobodat.at

Tafel XVII.

© Biodiversity Heritage Library, http://www.biodiversitylibrary.org/; www.zobodat.at

Tafel XVII.

Sämmtliche Figuren dieser Tafel stellen Umrisse von Lufträumen in den Lungen einiger der untersuchten niederen Säugethiere dar. Im Allgemeinen wurden Schnitte gewählt, in denen die Verlaufsrichtung der Lufträume in grösserer Ausdehnung in der Schnittebene sichtbar war und bis zur Lungenoberfläche (welche in den Figuren durch eine Linie angedeutet ist) verfolgt werden konnte. Soweit sich ein Bronchialepithel erkennen liess, wurde dies durch doppelten Kontour angedeutet. Mit dem Aufhören des doppelten Kontours wäre also der Beginn des respiratorischen Epithels zu setzen, welches nur als einfacher Kontour erscheint. Sämmtliche Figuren dieser Tafel sind bei 28 facher, nur die Figur 22 bei 94 facher Vergrösserung gezeichnet.

Allgemein gültige Bezeichnungen: *Br* Bronchus, *Br'* Bronchiolus respiratorius, *A* Atrium, *E* Endstücke (Infundibula, Luftsäcke älterer Autoren), *Al* Alveolen, *S* Firsten der Alveolensepten, *LO* Lungenoberfläche, *Bl* Blutgefässe.

Fig. 21. *Echidna aculeata* var. *typica*. Die Figur zeigt die Endverzweigungen eines Endbronchus, soweit dieselben im Schnitt getroffen sind. In dieser und der folgenden Figur treten in Folge von Resorcin-Fuchsin (Weigert)-Färbung die elastischen Fasern schon bei der gewählten Vergrösserung deutlich hervor. Die Stellen, welche besonders reich an elastischen Fasern sind, so z. B. die Firsten der Alveolensepten (*S*), wurden in dieser und der folgenden Zeichnung durch Verstärkung des Randkontours hervorgehoben.

„ 22. *Echidna aculeata* var. *typica*. Diese Figur zeigt die in Fig. 21 bereits erwähnten Anhäufungen elastischer Fasern in den Alveolenseptenfirsten bei etwas stärkerer Vergrösserung und leitet damit zu den Bildern über, welche auf Taf. XVI (Fig. 19) weiter aufgelöst wurden.

„ 23. Beutelfötus von *Echidna*. Es sind sämmtliche Lufträume wiedergegeben, welche in dem gezeichneten Schnitte vorhanden waren.

„ 24 und 25. *Ornithorhynchus anatinus*. Atrien und Endstücke nahe der Lungenoberfläche.

„ 26. *Petaurus breviceps*. Ein Bronchus mit seinen im Schnitt getroffenen Endzweigen. Rechts sind einige zum Theil vielleicht einem anderen Bronchus zugehörende Lufträume (Atrien und Endstücke) wiedergegeben. Der Raum zwischen den wiedergegebenen Partien wird von zahlreichen Endstücken mit deren Alveolen ausgefüllt. Letztere wurden (weil in der Schnittebene zusammenhanglos) in der Zeichnung nicht wiedergegeben. Der Verbreitungsbezirk des Bronchialepithels konnte in dieser Figur nicht angedeutet werden, da dieses Epithel im Präparat nicht genügend erhalten war.

„ 27. *Dasyurus hallucatus*, Beutelfötus. Sämmtliche vorhandene Lufträume des Schnittes sind gezeichnet. Der Bronchus stellt einen in einen Lungenlappen eintretenden Hauptbronchus (Bifurcationsbronchus, erste Theilung nach der Trachea) dar, und die Verzweigungen lassen sich von der Wurzel bis zur Lungenoberfläche (an zwei Stellen) verfolgen. Endstücke nur wenig entwickelt im Vergleich zu den Atria.

„ 28. *Dasyurus hallucatus*, erwachsenes Thier. Verzweigung eines kleineren Bronchus bis zur Lungenoberfläche.

„ 29. *Manis javanica*. Eines der kleinen, durch interlobuläres Bindegewebe (*iBi*) von einander getrennten Läppchen dieser Lunge ist in Umrissen dargestellt. Die grösseren Lufträume sind gezeichnet. Der im Läppchen weiss gelassene Raum wird dicht von den Alveolengruppen der Endstücke ausgefüllt, wie dies an einigen Stellen (*Al, Al*) angedeutet ist. Der interlobuläre Bronchus (*Br*) giebt den intralobulären Bronchus *Br'* ab, dessen Weg zu den Atria sich an zwei Stellen verfolgen lässt.

Sämmtliche Figuren der Taf. XV—XVII wurden von Herrn F. Kaufmann, Lithograph in Stuttgart, gezeichnet.

© Biodiversity Heritage Library, http://www.biodiversitylibrary.org/; www.zobodat.at

F. Kaufmann gez. Verl. v. Gustav Fischer, Jena. Lith. Anst. v. A. Giltsch, Jena.

ZOBODAT - www.zobodat.at

Zoologisch-Botanische Datenbank/Zoological-Botanical Database

Digitale Literatur/Digital Literature

Zeitschrift/Journal: Denkschriften der medicinisch-naturwissenschaftlichen Gesellschaft zu Jena

Jahr/Year: 1897-1912

Band/Volume: 7

Autor(en)/Author(s): Oppel Albert Otto

Artikel/Article: Ueber den feineren Bau des Athmungsapparates der Monotremen, einiger Marsupialier und von Manis javanica. 263-298