Entomologie heute 33 (2022): 43-59

Insekten unter der Haut – oder doch nur in Gedanken?

Insects under the skin – or just in the mind?

Kristina Baumjohann & Mark Benecke

Zusammenfassung: Die Vorstellung, von Insekten besiedelt zu werden, treibt die Betroffenen wortwörtlich in den Wahnsinn. Ihre eingesendeten „Beweis"-Proben entpuppen sich überwiegend als nicht-tierische Hautstücke, Fasern, Haare und dergleichen. Vereinzelt in den Proben enthaltene Insekten (oft Bruchstücke) sind nicht die Verursacher der geschilderten Gesundheitsbeschwerden. Wir stellen ausgewählte Fälle des sogenannten Dermatozoenwahns aus unserer Sachverständigenpraxis, ihre Untersuchungsergebnisse und unseren Umgang mit den betroffenen Klienten vor.

Schlüsselwörter: Dermatozoenwahn, Insekten, biologische Spuren, Borreliose, Halluzinose

Summary: The idea of insects living inside and on the (human) body literally drives people affected by the thought crazy. We receive samples containing alleged insect stain evidence on a regular basis which on examination mostly turn out to be non-animal fragments of skin, hair, fibers et cetera. Those insects (mostly parts) found in the samples cannot survive in or on the human body and do not cause the reported health problems. We present cases from our forensic laboratory together with information about the samples and our way to handle the clients.

Key Words: Delusional parasitosis, insects, biological traces, lyme disease, hallucinosis

1. Einleitung

Vom sogenannten. Dermatozoenwahn Betroffene fürchten, ihr Körper sei von Insekten, Parasiten, anderen Tieren oder Pilzen befallen; die wahnhafte Vorstellung kann auch auf unbelebte oder „unbekannte, noch nicht erforschte" Objekte übergehen, sogenannte Morgellonen (Hylwa & Ronkainen 2018). Diese Idee ist schon lange bekannt und hat so viele Gesichter wie Namen: Insektenwahn, Ekbom-Syndrom, Dermatozoenwahn, wahnhafter Ungezieferbefall, wahnhafte Parasitose, Morgellons, Befallswahn, Epizoonose-Wahn, chronische taktile Halluzinose und so weiter (Zusammenfassung bei Musalek 1991).

Dermatozoenwahn ist nach ICD-10 (2016) als organische Halluzinose (F06.0) klassifiziert (Augner et al. 2010), die alleinstehend oder im Zusammenhang mit anderen Erkrankungen wie beispielsweise Schlaganfall, Vitamin-B12-Mangel, Leber- oder Nierenerkrankungen, Schilddrüsenüberfunktion, Diabetes, Depressionen, Ängsten, Substanzmissbrauch, Parkinson, Demenz, Schizophrenie, Borreliose und Ähnlichem (Winsten 1997; Aw et al. 2004; Nicolato et al. 2006; Brewer et al. 2008; Mahler et al. 2008; Flann et al. 2010; Foster et al. 2011; Bhatia et al. 2013; Özten et al. 2013; Middleveen et al. 2018; Haas 2019) oder sogar nach Einnahme bestimmter Medikamente (Buscarino et al. 2012) auftreten kann. Auch im ICD-11 (2022) bleibt die „wahnhafte Störung" eigenständig abgegrenzt von beispielsweise Schizophrenie.

Laut Literatur trifft das Krankheitsbild überwiegend alleinstehende, ältere Frauen (Alexander 1984; Winsten 1997; Mahler et al. 2008; Hylwa et al. 2011; Situm et al. 2011; Buscarino et al. 2012; Özten et al.

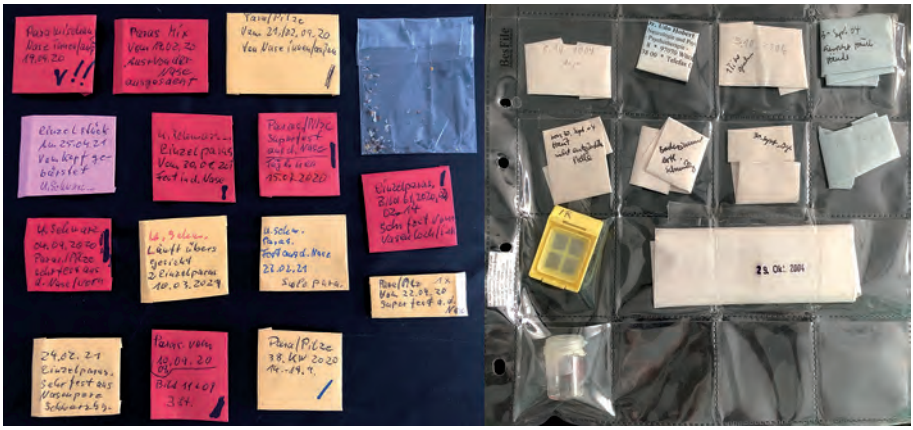

Abb. 1: „Matchbox-Syndrom“: Betroffene senden ihre meist zahlreichen Proben einzeln verpackt zu. Links: Fall 7; rechts: Fall 8. Weitere Erklärungen s. Text.
Fig. 1: “Matchbox syndrome”: Clients with delusional parasitosis send their (numerous) samples individually packed. Left: Case 7; right: Case 8. For further explanations see text.

2013; HAAS et al. 2019; MERAD et al. 2022). Dies trifft auch auf unsere Fälle zu. Ein Kernmerkmal der Erkrankung ist u.a. das Sammeln der Spuren vermeintlicher Insekten in kleinen Tütchen oder Streichholzschachteln („Matchbox-Syndrom“) (GODDARD 1995; WINSTEN 1997; AHMAD & RAMSAY 2009; AUGNER et al. 2010; SITUM et al. 2011; FREUDENMANN et al. 2013; LADZINSKI & ELPERN 2013; BRAKOULIAS 2014; MERAD et al. 2022). Das spiegelt sich auch so in unseren Fällen wider (Abb. 1). Die Untersuchung dieser Proben, sofern sie überhaupt erfolgt, zeigt meist, dass keine objektiven Belege für einen Befall durch Insekten, andere Tiere oder im Körper wachsenden Fasern oder ähnliches vorhanden sind (FOSTER et al. 2011; FREUDENMANN et al. 2013; LADZINSKI & ELPERN 2013). Sowohl in unserem kriminalbiologischen Sachverständigenbüro als auch in zahlreichen wissenschaftlichen Publikationen entpuppen sich die als Tiere oder Parasiten wahrgenommenen Spuren als Fäden, (Finger- oder Fuß-) Nägel, Hautstücke, Haare, Schmutz (Erde), Staub und Ähnliches (GODDARD 1995; HYLWA et al. 2011; FREUDENMANN et al. 2013; MERAD et al. 2022).

Durch den Widerspruch zwischen den Untersuchungsergebnissen mit dem Erlebten fühlen sich die Erkrankten unverstanden und verzweifeln zunehmend; sie isolieren sich sozial und führen teilweise selbstgefährdende Handlungen durch. Die Betroffenen halten an ihrer Vorstellung fest und beginnen damit, ihren Körper und ihr Umfeld von den vermuteten Parasiten, Insekten usw. zu befreien. Das kann gefährliche Formen annehmen: Möbel werden verbrannt, Stricknadeln benutzt, um vermeintliche Würmer unter der Haut zu „angeln“, ätzende Flüssigkeiten wie Laugen, Wasserstoffperoxid oder auch Insektenschutzmittel werden äußerlich wie innerlich angewendet, um den vermuteten Parasitenbefall auf und im Körper zu bekämpfen (u. a. GODDARD 1995; WINSTEN 1997; AUGNER et al. 2010).

Aufgrund der ausbleibenden Heilung werden gelegentlich Verschwörungen der Ärzte und Ärztinnen angenommen; dabei läge bei diesen der Hebel zur Besserung oder gar Heilung. Die Wahnhaften erkennen ihre Beschwerden eben nicht als Erkrankung der Psyche (der Kern des Wahns) und lehnen daher psychologische Untersuchungen und Behandlungen ab (WINSTEN 1997; FELLNER & MAJEED 2009). Die Einnahme von Antipsychotika kann die Wahnvorstellung(en) lindern oder auch vollkommen verschwin-

den lassen (Yorston 1997; Nicolato et al. 2006; Mahler et al. 2008; Ahmad & Ramsay 2009; Kenchaiah et al. 2010; Situm et al. 2011; Trigka et al. 2012; Bhatia et al. 2013; de Berardis et al. 2013; Ladzinski & Elpern 2013; Özten et al. 2013; Brakoulias 2014; Merad et al. 2022).

Es gibt auch Fälle von Dermatozoenwahn, bei denen Hautbeschwerden tatsächlich, aber anders als von den Betroffenen angenommen, durch Tiere – hierzu zählen Krätze (Krätzmilben) (Ridge undatiert; Campbell et al. 2019), Läuse, andere Milben, Bettwanzen, Flöhe oder Thripse (Hinkle 2010) – oder durch Bakterien (Borrelien) (Grimm et al. 2021) ausgelöst werden. Betroffene wählen überwiegend Hautärzte und Hautärztinnen als erste Anlaufstelle für ihre Beschwerden. Sie werden aber durchaus kreativ im Aufsuchen möglicher Hilfen und melden sich bei Helferinnen und Helfer verschiedener Disziplinen wie Schädlingsbekämpfung, Zoologie oder in unserem Sachverständigenbüro für kriminalbiologische Spuren.

Im Folgenden stellen wir ausgewählte Fälle aus unserem Labor vor, da sich Betroffene seit über zwanzig Jahren an uns wenden und wir uns daher schon länger mit der Thematik auseinandersetzen (Benecke 2004). Unser Hauptaugenmerk bei der Bearbeitung solcher Fälle liegt auf den biologischen Spuren und den Untersuchungen der Proben. Eine medizinische Beratung kann jedoch nur von Ärzten und Ärztinnen vorgenommen werden, auf die wir auch im Hinblick auf weitere Blutuntersuchungen (Vitamin D, Vitamin B, Borreliose, Krätze, Leberwerte, Allergien usw.) verweisen.

2. Material und Methoden

Die eingesandten Proben wurden von uns mit Stereomikroskopen (Leica Mz 12.5, Leica S9E) und einem Durchlichtmikroskop (Leica DM LM) untersucht. Die Proben wurden je nach Einsendung (lose oder aufgeklebt) ohne weitere Behandlung begutachtet, mit Maßstab (Skalierung 1 mm) fotografiert und im Anschluss daran entsprechend asserviert. Bei den Abbildungen handelt es sich also um Aufnahmen aus unserem Routinebetrieb, die in erster Linie dazu gedacht waren, die Objekte grundsätzlich einzuordnen.

Die in den Proben gefundenen Tiere, überwiegend Käfer, wurden – sofern ausreichend morphologische Merkmale erhalten waren – überwiegend nach Zahradník (1985) und Weidner (1993) bestimmt. In einigen Fällen wurden durch die Klienten oder durch uns spezialisierte Labore und Einrichtungen (Tiermedizinische Hochschule, Tierarzt, Zoologische Institute, IHK-Sachverständige) zur Begutachtung oder Bestimmung der Proben hinzugezogen.

Bei den Abbildungen handelt es sich wie erwähnt um Aufnahmen, die in unserem Routinebetrieb entstanden.

3. Fallbeispiele

Fall 1

Ein Mann unbekannten Alters, laut Akte „mit Familienanbindung“ (Näheres ist uns nicht bekannt geworden), berichtete im Juli 2022 über einen fünfjährigen „Kampf“ mit einem „sehr großen Problem“: Sein „Körper wird von Parasiten beherrscht“. Er sei bereits bei „vielen Spezialisten, wie Hautärzten, Neurologie, Psychiatrie und Hautkliniken“ gewesen: „Niemand glaubt mir. Ich bin jetzt alleine mit meinem Problem.“ Er bat uns um Hilfe und sandte uns Proben, die ein mehrere Zentimeter langes Tier- oder Menschenhaar (Abb. 2a), Hautstücke, Pflanzenmaterial (Abb. 2d), ein Insekt (Abb. 3a) und ein ascheartiges Plättchen enthielten.

Befund: Kein Hinweis auf einen Parasitenbefall. Das Insekt wurde von uns nicht weiter bestimmt; es lebt sicher nicht im menschlichen Körper (unter der Haut), da es Sauerstoff zum (Über-)Leben benötigt. Alle eingesendeten Spuren waren in Bezug

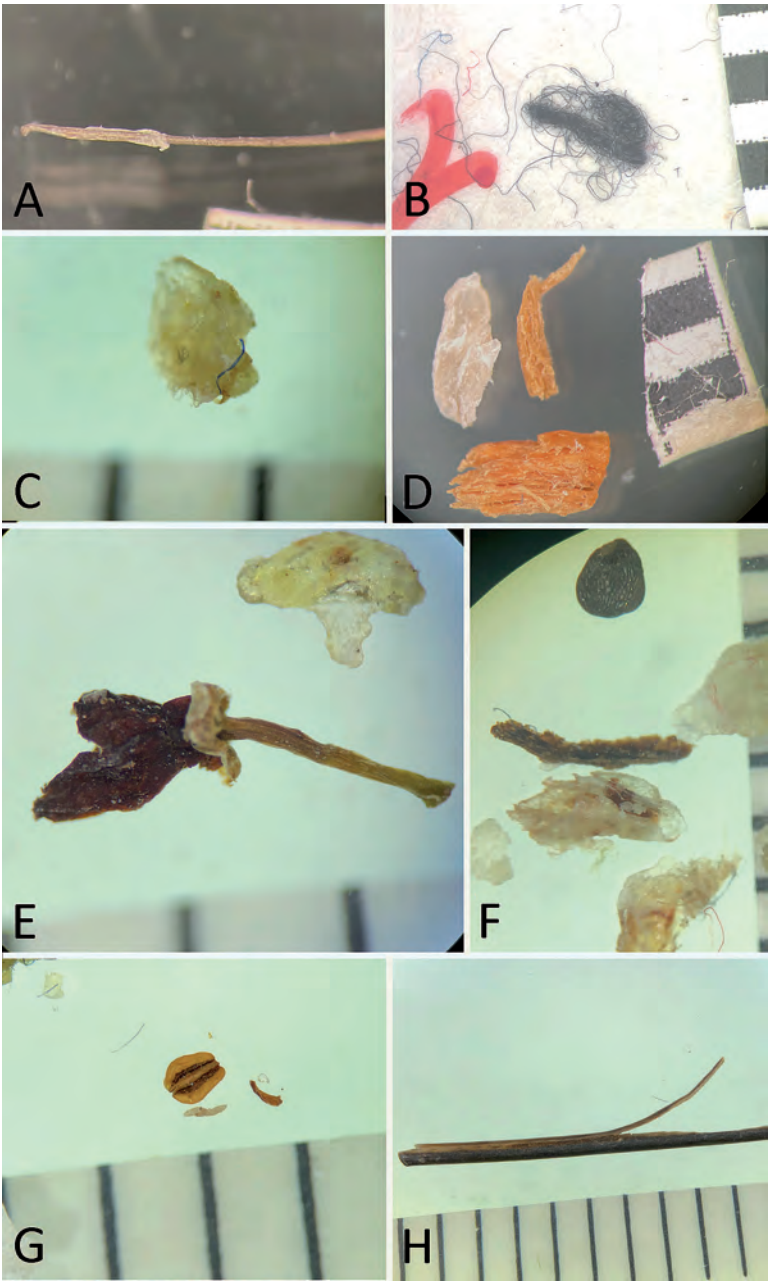

Abb. 2: A Säugerhaare (Fall 1). **B** Knäuel von Textilfasern (Fall 2). **C** Hautbestandteil mit Textilfaser (Fall 7). **D** Haut (links) und zwei Holzstückchen (Fall 1). **E** Kelchblätter einer Pflanze (Fall 7). **F** Samenkapsel (oben), Schleim und Hautbestandteile (Fall 7). **G** Fruchtkapsel (Fall 7). **H** Verholztes Objekt (Fall 7).

Fig. 2: A Mammalian hair (case 1). **B** Ball of textile fibres (case 2). **C** Skin component with textile fibre (case 7). **D** Skin component and two pieces of wood (case 1). **E** Sepals of a plant (case 7). **F** Seed capsule (above), mucus and skin components (case 7). **G** Seed capsulse (case 7). **H** Wooden object (case 7).



Abb. 3: Nicht näher bestimmte Insekten und Insektenfragmente aus den Proben der Fälle 1 (**A**) und 2 (**B-D**).
Fig. 3: Unspecified insects and insect fragments from the samples of cases 1 (**A**) and 2 (**B-D**).

auf Erkrankungen unauffällig und kamen als makroskopische Erreger nicht in Betracht. Nach Erhalt unseres Berichtes meldete sich der Klient nicht mehr bei uns.

Fall 2

Eine verheiratete Frau unbekannten Alters wandte sich im Jahr 2020 an uns; sie nahm seit längerer Zeit Bisse am Körper wahr und beschrieb diesen Zustand als „Hölle". Ihre Beschwerden fingen nach einem Open-Air-Festivalbesuch im Jahr 2019 an. Hier saß Frau S. unter einem Baum mit möglichen Vogelnestern und Besucher „streiften" an ihr vorbei, „deren „Hygieneprinzipien" sich von den meinigen gravierend unterschieden, was durch bloßes Hinsehen bereits deutlich erkennbar war". In den Folgetagen mied sie „alle Orte, an denen sich Schnaken oder andere fliegende und stechende Insekten hätten befinden können." Es sei an dieser Stelle erwähnt, dass Frau S. in Baden-Württemberg wohnt und sich die Beschreibung „Schnaken" daher auf Stechmücken (Culicidae) beziehen kann. Frau S. wurde weiterhin „gebissen". In diesem Zeitraum erinnerte sie sich „an eine Jahre zuvor erlebte „Belastung" durch Vogelflöhe in der von mir geleiteten Schule", die „über ein von einer Schülerin mitgebrachtes Vogelnest ins Schulgebäude eingeschleppt worden waren". Das Problem in der Schule konnte durch eine Schädlingsbekämpfungsfirma gelöst werden. Frau S. wandte sich 2019 an den Juniorchef dieses Unternehmens, um das Problem auch zuhause zu lösen; dies gelang nicht.

In der Folgezeit unternahm Frau S. sehr viel, um das angebliche Ungeziefer fern zu halten: Sie klebte Fußleisten, Sitzkissen und Teile der Möbel mit (auch doppelseitigem) Klebeband ab, rollte täglich betroffene Räume mit Flusenrollern ab (auch nachts), wechselte und wusch teils mehrfach täglich

die Kleidung. Frau S. sandte uns vierzig (!) verschiedene aufgeklebte Proben zu. Sie bestanden überwiegend aus alltäglichen Textil-Fasern, die zu kleinen Klumpen zusammengedreht waren (Abb. 2b). Sofern die Textilien/Stoffe nicht mit einem allergieauslösenden Waschmittel gewaschen wurden, ist hier kein Zusammenhang mit den beschriebenen Beschwerden zu erkennen. In den Proben befand sich außerdem ein fester Krümel, der abgeplatztem Lack ähnelte (Abb. 4a).

Die Proben enthielten darüber hinaus drei stark vertrocknete Insektenfragmente (Abb. 3b-d). Eine genaue Bestimmung der Tiere war uns nicht möglich. In einer Probe könnte es sich um einen Speckkäfer handeln; diese Käfer leben nicht an Menschen (eher an vertrockneten Leichen, in ausgestopften Tieren, an Teppichen usw.). Ein weiteres Insekt könnte aus dem Freien (Garten?) stammen und lebt ebenfalls nicht am Menschen. Das dritte Insekt könnte ein Käfer sein, der ebenfalls nicht den menschlichen Körper besiedelt. Aufgrund dieser Ergebnisse schlugen wir der Klientin vor, eine Reinigungsfirma mit einer Grundreinigung zu beauftragen sowie Tests auf Borrelien, die häufig Juckreiz erzeugen, und Allergien durchführen zu lassen.

Nach Übersendung unseres Berichtes schrieb Frau S. zurück: „Die Ergebnisse Ihrer Untersuchung sind mit Sicherheit fachlich perfekt. Wahrscheinlich ist es mir jedoch nicht gelungen, Ihnen das mich so sehr quälende „Ungeziefer“ zur Untersuchung zukommen zu lassen.“ Sie habe weiterhin punktuell Bisse oder Stiche an ihrem Körper. Weiterhin fragte sie nach Kontaktdaten eines Schädlingsbekämpfers. Seitdem haben wir nichts mehr von ihr gehört.

Fall 3

Eine im Jahr 2022 57 Jahre alte Frau berichtete uns, dass sie sich die Haut stark kratze. Sie war der Meinung, „dass sich unter der Haut etwas befindet“. Ärztliche Untersuchungen der Haut blieben ohne Befund; sie lebte seitdem sehr zurückgezogen. Die Proben an uns hatte sie auf die Klebeseiten für Fusselrollen geklebt. In allen von uns untersuchten Proben fanden wir keine Bestandteile von Tieren; die Proben bestanden überwiegend aus Hautgewebe, dem teilweise rötliche Antragungen wie getrocknetes Blut anhafteten (Abb. 4d).

Nach der Zusendung unseres Berichtes im April 2022 meldete sich Frau G. bei uns im Juli 2022 erneut und sandte weitere Proben ein, da die Beschwerden weiterhin anhielten. Auf unsere vorherigen Untersuchungsergebnisse ging sie nicht ein und beharrte auf ihren Wahrnehmungen.

Fall 4

Im November 2021 wandte sich Frau S. mit der Bitte des „Nachweis eines Parasiten, der bisher nicht als menschlicher Parasit bekannt ist“ an uns. Sie habe „nach ca. 10 Jahren das 1. Mal das Gefühl, es bewegt sich was unter der Haut, danach meinerseits das 1. Mal der Gedanke an Parasit. Im Waschbecken mehrmals kleine rote Fusseln, die Ich dann unters Mikroskop gelegt habe und man da dann sehen konnte das es ein Tier ist“ (Originalschreibweise). Diese Proben hatte Frau S. an die Tiermedizinische Hochschule in Hannover geschickt und bekam laut ihrer Aussage die mündliche Rückmeldung, dass es sich um eine seltene Speckkäferart handele, die in alten Gebäuden oder auf alten Tannen lebe. In einem Bericht der Hochschule, der uns vorlag, wurde als Untersuchungsergebnis tatsächlich eine „Larve von Dermestidae (Speckkäfer)“ angegeben. Zu Beginn ihrer Beschwerden lebte Frau S. bereits etwa anderthalb Jahre in einem alten Gebäude, dessen Grundstück von alten Tannen umgeben war. Die Beschwerden schilderte sie u.a. folgendermaßen: „Unter der Haut eine Luft oder Flüssigkeitsschicht, da wo man sich auf die Haut drauflegt,



Abb. 4: A Anorganisches Objekt (Fall 2). **B** Dito (Fall 4). **C** Hautstück aus dem Ohr (Fall 4). **D** Auf eine Fusselrolle geklebte Probe, teilweise mit Bluteintragungen (Fall 3). **E** Nicht näher identifziertes Insekt (Fall 4). **F** Larve des Museumskäfers *Anthrenus* sp. (Fall 6). **G, H** Gut erhaltener Speckkäfer *Dermestes lardarius* (Fall 6).

Fig. 4: A Inorganic object (case 2). **B** Ditto (case 4). **C** Piece of skin from the ear (case 4). **D** Sample glued to a roll of lint, partially containing blood input (case 3). **E** Unspecified insect (case 4). **F** Larva from the common carpet beetle *Anthrenus* sp. (case 6). **G, H** Well preserved larder beetle *Dermestes lardarius* (case 6).

macht es starke Schmerzen. Wenn Ich mich auf die Seite lege, knistert das Gesicht und der Kopfhautbereich.“ Ihre Proben entnahm sie dem Ohr, dem Gesicht, dem Handrücken und der Nase. Sie enthielten u.a. Ohrenschmalz, Hautstücke (Abb. 4c) und Textilfasern verschiedener Farbe und ein propfenförmiges dunkles Objekt, Hautschuppen, ein eckiges Objekt (Abb. 4b) und Naseninhalt. Von ihrer Stirn sammelte sie jedoch offensichtliche Insektenbestandteile (Abb. 4e). Diese Fragmente stammten sicher nicht von Insekten, die in oder am menschlichen Körper leben. Vielmehr vermuteten wir, dass sie beim Aufenthalt im Freien an die Haut gelangt sein könnten.

Frau S. ging nicht auf unsere Befunde ein und beharrte weiter darauf, wir mögen uns bitte alles noch einmal genau ansehen. Unserer erneuten Bitte, bei ihrem Hausarzt bestimmte Blutwerte (Vitamin D, Vitamin B, Leberwerte usw.) erheben zu lassen, die bei zutreffender Erkrankung (Allergien, Krätze, Borreliose, Lebererkrankung) oder bei Vorliegen eines (Vitamin-)Mangels ebenfalls Juckreiz bewirken können, kam Frau S. bislang nicht nach. Wir haben seitdem nichts mehr von ihr gehört.

Fall 5

Im September 2020 meldete sich ein Mann bei uns, dessen Lebenspartnerin seit fünf Jahren Beschwerden mit „offenen, stechenden, schmerzenden Hautstellen am ganzen Körper“ hatte. Ein medizinisches Diagnostiklabor wies in einer Probe mit „Hautabsonderungen“ Springschwänze nach. Dieser Bericht lag uns vor; Milben und Milbeneier waren nicht enthalten. Der nachgewiesene und vom Labor bestimmte Springschwanz (*Willowsia nigromaculata*) sei laut Labor „kein Ektoparasit und ist somit für eine krätzeähnliche Symptomatik nicht ursächlich“.

Das Paar fühlte sich nicht ernst genommen. Unser Hinweis, dass Springschwänze auch im Garten und einige Arten auch in geeigneten, feuchteren Wohnumfeldern vorkommen und somit auch an die Haut gelangen können, blieb unerwidert.

Fall 6

Frau H. kontaktierte uns im März 2015. Sie war alleinstehend und schwerbehindert und berichtete von ihrem Umzug im Jahr 2012 in eine Wohnung, in der zuvor jemand verstorben war. Die verwahrloste Wohnung musste vor ihrem Einzug durch Schädlingsbekämpfer gereinigt werden. Frau H. achtete sehr auf eine umfassende Hygiene und Sauberkeit. In ihrer Wohnung fand sie Speckkäfer und deren Larven. Als mögliche Quelle der Larvenentwicklung gab sie das Laminat in der Wohnung an. Sie seien überall in der Wohnung, „sogar ihr Kater hatte eine Larve am Kinn“. Dieser Fund sei durch einen Tierarzt und ein Zoologisches Institut bestätigt worden. Tatsächlich lag den an uns gesendeten Unterlagen ein Bericht bei, dass das „Beißwerkzeug einer Speckkäferlarve“ am Kinn des Katers entfernt worden sei. Ein von der IHK hinzugezogener Gutachter konnte keine Speckkäfer oder andere Insekten in der Wohnung nachweisen. Frau H. bezeichnete ihn als ahnungslos: „Der kennt diese Tiere nicht… Der Gutachter hat ein Gutachten eingereicht, welches nicht wahrheitsgemäß … ist.“

Unsere Untersuchung ergab, dass die Proben sehr wohl die Larve eines Museumskäfers (*Anthrenus* sp.) (Abb. 4f) und gut erhaltene Speckkäfer (*Dermestes lardarius*) (Abb. 4g, h) enthielten. In einem weiteren Probengefäß befanden sich etwa 1 mm lange bröckelige Spuren. Frau H. ging von Exkrementen aus: Es „rieselt überall immer“. Zwar sieht Dermestiden-Kot fädig aus; es war aber nicht auszuschließen, dass es sich hierbei um organische Reste, auch von Käfern, handeln könnte. Eine weitere Probe enthielt die Larve eines Springschwanzes (Collembola). Collembolen finden sich zwar selten im

Haushalt, können aber an Stellen auftreten, wo organisches, sich zersetzendes Material vorhanden ist, beispielsweise an feucht gehaltenen Erd- und Laubböden in Terrarien oder Erd- und Laubansammlungen in feuchten Ecken und Winkeln. Sie können auch durch verschleppte Antragungen unter Schuhsohlen nach Waldspaziergängen (Gummistiefelsohlen usw.) in den Haushalt gelangen. Collembolen sind als Hinweis auf nicht allgemein haushaltsübliche Zustände in einer Wohnung zu verstehen. Im vorliegenden Fall könnte dies das Vorhandensein von feuchtem, organischem Material (sich zersetzende Laubblätter, alte, feuchte Holzstellen oder Ähnliches) anzeigen. Nach Zusendung unseres Laborberichtes meldete sich Frau H. nicht mehr bei uns.

An diesem Fall ist zu erkennen, dass die Beobachtungen der Klienten und Klientinnen nicht immer falsch sind, aber von ihnen unrichtig bewertet werden.

Fall 7

Herr S. litt seit Juni 2014 unter der Vorstellung, sein gesamter Körper, besonders der Kopf, sei von Insekten und Parasiten befallen. Uns sandte er im Dezember 2021 zahlreiche in Papier gewickelte Probenpäckchen zu, die sehr viele kleine Bestandteile enthielten (Abb. 1). Wir untersuchten die Proben, die von verschiedenen Körperstellen, bevorzugt aus der Nase, gesammelt wurden.

Die Proben aus der Nase enthielten Hautgewebe (zusammengerollt bzw. gefaltet, schuppenförmig), geronnenes Blut, (Nasen-)Schleimhaut, Naseninhalt, Textilfasern (Abb. 2c), ein dunkles, nicht zu identifizierendes Objekt und pflanzliches Material (Abb. 2e-h). Letzteres könnte aus dem Garten/von draußen stammen und in die Nase eingetragen worden sein. Proben, die laut Klient „vom Kopf gebürstet“ wurden, enthielten ein offenbar verholztes Objekt, wie man es auch im Garten oder Park findet. Ein Holzstückchen fand sich in einer weiteren Probe. Die Proben enthielten keine Hinweise auf einen Befall durch Parasiten oder Pilze, Tiere oder tierische Bestandteile.

Aus den Schilderungen des Herrn S. ging hervor, dass er bereits sehr viele, teils gefährliche Selbstbehandlungen durchgeführt hat: So hatte er sich nicht nur einen körpergroßen Sack angefertigt, den er sich überstülpte, um darunter durch einen Schwefelbrand (!) die Parasiten loszuwerden; er wusch sich auch den Kopf mit Spiritus und Diesel und sprühte seinen Kopf mit Haarlack ein, „bis alles verklebte“. Den bei ihm ärztlich festgestellten Dermatozoenwahn beschrieb er als Fehldiagnose. Seinen Unterlagen ist zu entnehmen, dass er unter psychiatrischer Aufsicht ein Antipsychotikum eingenommen und sich daraufhin „unauffällig“ verhalten hatte. Der Austausch mit ihm hält derzeit an; er fühlt sich allein durch unsere Bereitschaft, sich mit ihm und seinen Beschwerden auseinanderzusetzen, wie auch durch unsere sachlichen Mitteilungen ernst genommen.

Fall 8

Frau B. meldete sich zum ersten Mal bei uns im Jahr 2004 und berichtete, ihr Körper sei seit vielen Jahren von Insekten befallen. Nach fünfjähriger Suche hatte sie eine Hautärztin gefunden, die bei ihr Hautabschabungen vornahm. Diese sandte Frau B. unter anderem auch an eine Universitätsklinik, die ihr mitteilte, die Proben würden Staub, Schmutz usw. enthalten und könnten nicht von ihrer Haut stammen. Diese Aussage konnten unsere ersten lichtmikroskopischen Untersuchungen im Jahr 2004 widerlegen. Neben Insekten- und Insektenfragmenten von Arthropoden waren auch Hautstücke enthalten. Frau B. sandte uns zudem selbst gesammelte, fotografierte und aufgeklebte Insekten zu (Abb. 5a).

Die vorgefundenen Insekten stammten sicher nicht aus dem Körper der Klientin, sondern waren aus dem Umfeld der

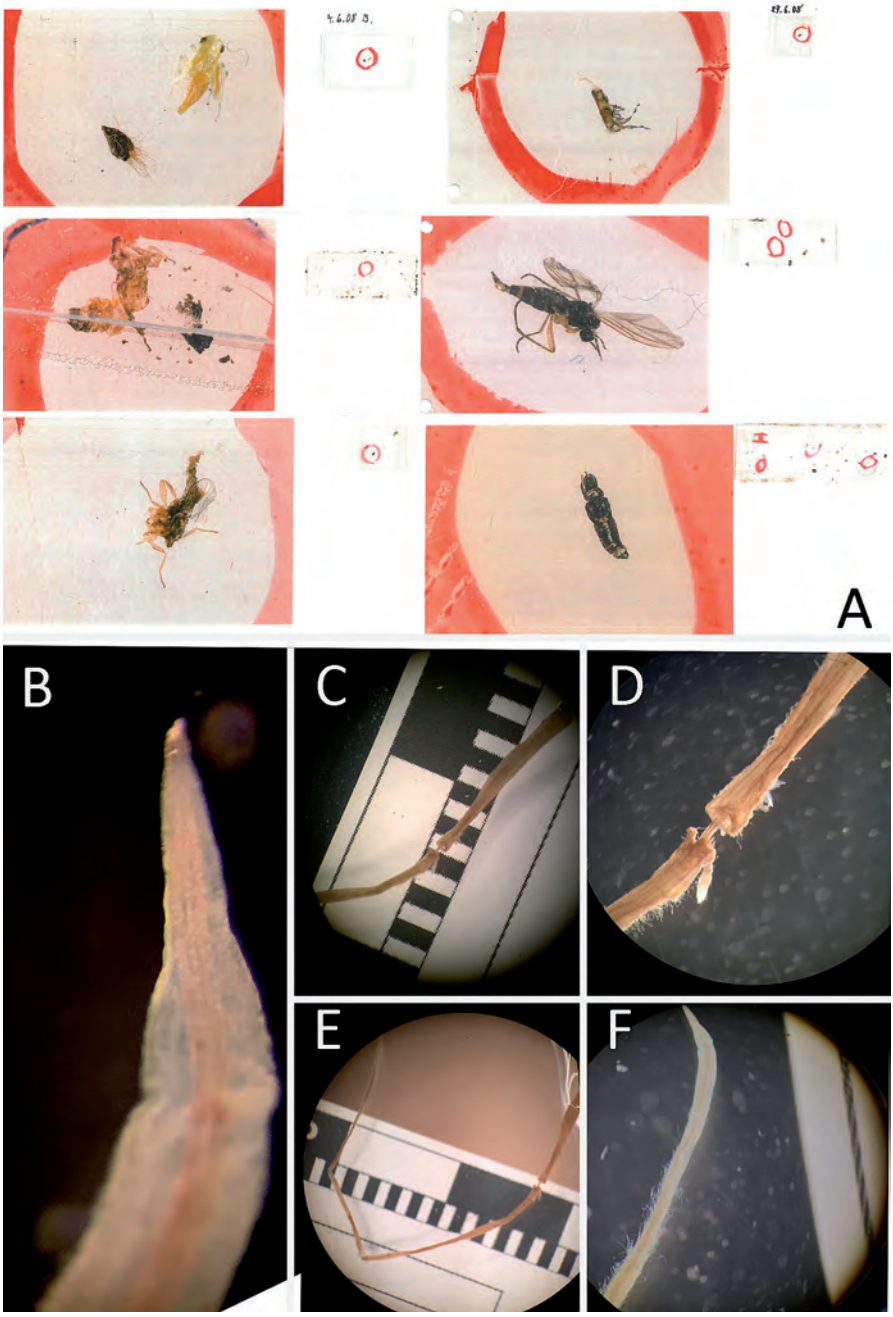

Abb. 5: A Verschiedene von einer Klientin im Jahr 2008 gesammelte, aufgeklebte und fotografierte Objekte (überwiegend Insekten) (Fall 8). **B-F** Verschiedene Pflanzenteile, die von Laien leicht mit dem Vorderende von Nematoden (**B**) oder Insektenbeinen (**C-F**) verwechselt werden können (Fall 9).
Fig. 5: A Various objects (mainly insects) collected, glued on and photographed by a client in 2008 (case 8). **B-F** Various parts of plants that can easily be confused by laymen with the front end of nematodes (**B**) or insect legs (**C-F**) (case 9).

Frau B. an ihre Haut geraten. Da wir auch Springschwänze (Collembola) in den Proben vermuteten, sandten wir zwei Proben an den belgischen Spezialisten Frans Janssens (Universität Antwerpen), der uns mitteilte, dass in einer der Proben überwiegend Pflanzenmaterial enthalten sei: Einer bolusförmigen Probe hafteten außen viele (Textil-?)Fasern an. Der Kollege schloss nicht aus, dass es sich um Erbrochenes einer Katze handeln könnte. Er fand in dieser Probe außerdem die Larve eines Blasenfüßers (Thysanoptera), von denen keine parasitären Formen bekannt waren. Eine zweite Probe enthielt einen 3 mm großen Springschwanz der Art *Seira domestica*. Der Kollege führte aus, dass *S. domestica* häufig in Innenräumen gefunden würde und kein Parasit des Menschen oder dessen Haut sei. Die Tiere seien stark geschuppt; die Schuppen verbreiteten sich – ähnlich wie Pilzsporen – aber sehr leicht über die Luft; sobald in einem Haushalt eine *Seira*-Kolonie vorhanden sei, sei die Luft mit deren Schuppen kontaminiert. Die Bewohner des Haushalts könnten daraufhin allergische Reaktionen entwickeln. Um herauszufinden, ob Frau B. allergisch sei, riet der Experte dazu, ein frisches Exemplar auf ihrem Arm zu verstreichen; dies wurde aber nicht umgesetzt.

Bis zum Jahr 2011 hörten wir nichts mehr von Frau B. Sie berichtete dann, dass durch eine „Blutanalyse […] nach vielen Jahren definitiv eine konkrete Versendung [sic!] durch Insekten nachgewiesen“ werden konnte. „Auch Morgellon's Disease wird nicht in Frage gestellt von zwei Schulmedizinern. […] Zum gegenwärtigen Zeitpunkt könnten leicht die Fremdkörper, die sich in den Hautproben befinden, entnommen werden.“ Wir antworteten ihr, dass wir derzeit solche Fälle nicht mehr bearbeiten.

Zehn Jahre später (!) bezog sich Frau B. in einem neuen Schreiben auf unsere damalige Absage und fragte erneut an, ob wir ihren nun schon fast zwei Jahrzehnte andauernden Fall weiterhin nicht bearbeiten wollen. Sie sandte wieder Bilder von Proben und erkennbaren Insekten mit und berichtete von „Fäden und Pünktchen (fast wie Staub und Dreck)“ wie auch vom Tod ihres Mannes durch „diesen Krankenhauskeim“ – hier „trat sehr deutlich la Maffia [sic!] ins Blickfeld.“

Wir teilten Frau B. erneut mit, dass die in ihren Proben gefundenen Fragmente niemals von Insekten stammen könnten, die in Menschen lebten, weil diese dort nicht atmen könnten. Es sei durchaus möglich, dass die Insekten von den Betroffenen nur bruchstückhaft entfernt werden konnten. Die Klientin ging aber nicht davon aus, dass nur Teile von Tieren in ihr lebten. Eine Untersuchung der „Fäden“ sei möglich, aber mit deren „Vernichtung“ aufgrund der Untersuchungsmethoden verbunden. Frau B. wollte ihre „Beweise“ jedoch nicht herausgeben. Sie berichtete von einer Untersuchung in einem „Borreliose Centrum“; dort seien „Borreliose und Morgellons“ festgestellt worden: „Vergeblich kämpften sie gegen die Annahme der Chemtrails, sie gehen von einer Übertragung durch Insekten aus.“

Im Jahr 2022 boten wir Frau B. an, mit ihr wie bereits vor zwei Jahrzehnten gemeinsam ihre Proben zu mikroskopieren. Zu einem Treffen und der gemeinsamen Untersuchung ist es bisher nicht gekommen, da sie „gewisse Gesundheitsvorsorgemaßnahmen“ vor dem Treffen nicht einhalten könne.

Fall 9

Ein junger Mann meldete sich im Jahr 2015 bei uns mit der Vermutung, es drängten Würmer aus seinem Körper, insbesondere aus dem Analbereich. Da Fadenwürmer (Spulwürmer der Gattung *Ascaris*) – auch im Analbereich – bis zum Zweiten Weltkrieg in Deutschland durchaus häufig waren, untersuchten wir das eingesandte Material. Es handelte sich um würmchenförmig zusammengerollte Hautbestandteile zusammen mit Textilfasern sowie um kleine Pflanzenteile, die eventuell von

Laien mit Fadenwürmern hätten verwechselt werden können (Abb. 5b-f).

Es ist verständlich, dass der Klient von der öfter gehörten Aussage, dass sich „nichts" an oder auf seinem Körper befände, enttäuscht war und an der Diagnose zweifelte. Zwar waren die gefundenen Spuren weder parasitischen noch tierischen Ursprungs; die ohnehin bestehende Angst – das gilt für alle Betroffenen – konnte aber durch Untersuchungen in vielen Fällen zumindest abgemildert werden und dies *ohne persönliche, psychologisierende Wertungen* der tatsächlichen Befunde und Laborergebnisse.

4. Diskussion

Die häufig in den Proben enthaltenen oder auch mit aufgeklebten oder an Tesafilm anhaftenden, zahlreichen Flusen, Haare und Schmutzpartikel lassen zunächst an unzureichende Hygienebedingungen im Wohnumfeld der Klienten und Klientinnen denken. Dies widerspricht allerdings den Erhebungen von Musalek (1991), der bei Betroffenen eine bedeutende Rolle der Hygiene des eigenen Körpers und Wohnumfeldes beobachten konnte. Der Autor vermutet, dass die später zwanghafte Sauberkeit bereits vor Beginn des Dermatozoenwahns vorhanden gewesen sei. Die Sauberkeit entspringe nicht immer dem Wahn, sondern sei zum Teil ein vorbestehendes Merkmal der später an Dermatozoenwahn Erkrankten. Die Ungezieferproblematik beschreibt er als „nahestehenden Themenkreis" (S. 110) für Menschen mit „ausgeprägtem Schmutzabwehrverhalten" (S. 110). Häufig sind in den Hautproben auffällig verdickte Gewebestücke enthalten, die bläschenförmig aufgeworfen erscheinen (Abb. 4c) und auf eine andere Hauterkrankung hinweisen könnten, die die Beschwerden beeinflusst oder verursacht haben könnten. Das muss jedoch ärztlich abgeklärt werden.

Goddard (2003) untersuchte das Auftreten von Dermatozoenwahn im Zusammenhang mit der Jahreszeit. Die Fälle häuften sich insbesondere im Spätsommer und Herbst. Zurückzuführen sei dies entweder auf die geringere Luftfeuchtigkeit, den bevorzugten Aufenthalt in Innenräumen oder auf eine Kombination beider Faktoren. Sicherlich kann ein Zusammenhang zwischen Juckreiz und trockener Haut nicht ausgeschlossen werden, da diesen auch gesunde Menschen kennen („Heizungsluft"), diese ihn jedoch meist in den richtigen Zusammenhang einordnen können.

Beim Fund von Insekten waren in unseren Fällen die Gründe nicht darin zu finden, dass die Tiere im oder am menschlichen Körper wohnten. Am menschlichen Körper finden sie keine für sie geeignete Nahrung; der Körper entspricht nicht ihrem Lebensumfeld, so dass sie hier nicht überleben können. Anders als Krätzmilben, die unter der Haut überleben, indem sie Sauerstoff per Diffusion über die Hautoberfläche des Wirts aufnehmen (Sunderkötter et al. 2016), können die in den Proben gefundenen Insekten nicht unter der Haut überleben. Sie können aber Hinweise auf Lebensumstände geben, die bei den Betroffenen, besonders bei Allergien, eventuell angepasst werden können vom Austausch von Möbeln bis hin zum Umzug in andere Regionen.

Speckkäfer ernähren sich eher von trockenem organischem Material und kommen in Haushalten (Vorräten), Tiernestern, Museen und im Wald vor. Insbesondere die Larven von *Dermestes lardarius* finden auch in härteren Materialien (Holzritzen, Teppichleisten usw.) Rückzugsorte (Zanetti et al. 2020); zwar bevorzugen die Larven weicheres Holz, sie können aber auch in härteren Holzarten leben und heranwachsen. Werden Speckkäfer gefunden, sollten organisch belastete Problembereiche (Speisekammer, unhygienische Wohnverhältnisse, Tieransammlungen) als Ursache für den Befall zunächst ausgeschlossen werden. Zudem sollten nicht nur sehr trockene, zerfallende Bereiche des Wohnumfeldes begutachtet werden, sondern auch Bereiche hinter Teppichleisten, unter

alten Bodenbelägen (Teppiche, Dielenböden). Hilfestellung bieten hier Fachleute. Es besteht aber immer die Möglichkeit, dass die feinen Härchen der Speckkäferlarven Allergien auslösen und daher die Beschwerden auslösen oder unterstützen können. Ob dies der Fall ist, muss einzeln abgeklärt werden. Die nachgewiesenen Larven des Museumskäfers können sich auch von (menschlichen oder tierischen) Haaren ernähren und finden sich daher auch in (alten) Pelzen, Wolle und Ansammlungen von Tier- und Menschenhaaren. Museumskäfer sind nach unserer Erfahrung bei normaler Reinlichkeit in Wohnungen (weniger leicht in Museen) leicht zu bekämpfen.

Springschwänze (Collembola) nehmen in der Dermatozoenwahn-Literatur eine besondere Rolle ein, da sie häufig in entsprechenden Fällen auftreten. Einige Artikel befürworteten einen Zusammenhang zwischen Springschwänzen in Hautproben und den Beschwerden der Betroffenen (Terinte et al. 2003). Einer dieser Artikel ist jedoch in starke Kritik geraten (Altschuler et al. 2004), da hier digitale Bilder von frisch genommenen Hautproben offenbar verändert wurden (Christiansen & Bernard 2008; Lim et al. 2009). Zwar gibt es nach Janssens & Christiansen (2007) nur sehr wenige Anhaltspunkte dafür, dass Menschen allergisch auf Springschwänze reagieren; unmöglich sei dies nach Christiansen & Bernard (2008) jedoch nicht. Hautentzündungen können durchaus manchmal auf allergische Reaktionen zurückzuführen sein (Pescott 1941; Mertens 2004; Scott et al. 1962). Verletzungen der Haut durch Springschwänze sind bei Menschen nach Pescott (1942) jedoch aufgrund ihrer schwachen Mundwerkzeuge nicht möglich. Springschwänze können als Feuchtezeiger angesehen werden; nach Christiansen & Bernard (2008) treten sie bevorzugt in feuchten Innenräumen (Badezimmer, Keller) auf. Desoubeaux et al. (2014) warnen davor, vorhandene Hautbeschwerden nur auf den Fund von Springschwänzen zurückzuführen. Diese Autoren halten das Zusammentreffen von Hautbeschwerden und Springschwänzen für zufällig und belegen dies mit Beispielen. Mertens (2004) berichtet von einer Frau, die eine Allergie durch das Sitzkissen ihres Rattanstuhls entwickelt hatte: Die Springschwanz-Art *Seira domestica* hatte das gesamte Rattanmaterial befallen; das Kissen enthielt eine Vielzahl der Schuppen der Tiere und war demnach Allergieauslöser. Da der Stuhl auf einer warmen und feuchten Veranda stand und dadurch die Bildung von Schimmel und Ansammlung anderer Mikroorganismen gefördert wurde, sind auch weitere bzw. andere Auslöser der Beschwerden in Betracht zu ziehen. Auch Lim et al. (2009) verweisen auf die in feuchter Umgebung auftretenden Algen, Pilze, Bakterien, Protozoen, Milben und andere Arthropoden. Bryk (1955) berichtet von einer Frau aus Schweden, die an einer neurologischen Erkrankung litt und deren Genitalbereich zudem durch zahlreiche Springschwänze befallen war. Der Autor geht davon aus, dass die ursprüngliche Quelle des Befalls auf unzureichende Hygiene und Reinigung im Haushalt zurückzuführen sei: Der Boden des Badezimmers war stets feucht und die Toilettenbürste „wimmelte vor [damals so genannten, M.B.] Parasiten“. Lim et al. (2009) halten auch durch Springschwänze verursachte Entzündungen der Haut für unwahrscheinlich: Sie berichten von zwei Frauen, bei denen zwar Collembolen gefunden wurden, jedoch keine Antikörper auf C-Proteine nachweisbar waren. Die Collembolen konnten als Verursacher einer allergischen Reaktion ausgeschlossen werden.

Um einen tatsächlichen Parasitenbefall ausschließen zu können, müssen insbesondere bei Patienten aus ländlichen Gebieten Labortests durchgeführt werden (Merad et al. 2022). So berichten Guarneri et al. (2006) von einer Bäuerin, die über sehr starken und lange Zeit

anhaltenden Juckreiz auf dem Kopf und dortige Bewegungen von Insekten klagte. Als Ursache für ihre Beschwerden wurde der Fransenflügler *Limothrips cerealium* angegeben, der aus einem nahegelegenen Weizenfeld und einem Kornspeicher stammte. Die Symptome der Frau verschwanden, als sie vorübergehend für ein halbes Jahr im städtischen Umfeld bei ihrer Tochter lebte.

Vorwiegend sind in den Proben unseres Fallguts Schmutz- und Hautpartikel, Fasern und Haare wie auch anorganische Objekte enthalten. Der Nachweis von Insekten und deren Bestandteilen gelingt nur gelegentlich. Enthalten die Proben tatsächlich einmal Insekten oder Insektenteile, so sind es keine Tiere, die am oder im Menschen leben; sie stammen vielmehr aus dem Wohnumfeld der Betroffenen (Garten, feuchte Umgebung, Wohnung usw.) (Benecke 2004; Hylwa et al. 2011; Baumjohann & Benecke 2019) und stehen in keinem Zusammenhang mit den empfundenen Beschwerden. Meist handelt es sich um Alltagsfunde, die sich hinter Möbeln, unter Teppichen, in wenig gereinigten Wohnungen, an Fußmatten, auf Balkonen und Terrassen, in Ritzen und Spalten, auf der Straße, hinter Blumenkästen, in Gullys und Bordsteinecken sammeln.

Unabhängig vom Untersuchungsergebnis bleibt der vorliegende Wahn mitunter über einen sehr langen Zeitraum (siehe Fall 9) erhalten. Hilfe können sogenannte Liaison-Sprechstunden leisten (Winsten 1997; Gieler et al. 2001; Fritzsche et al. 2007; Healy et al. 2009), die in einem Zusammenschluss von Psychiaterinnen und Psychiatern wie auch Hautärztinnen und Hautärzten angeboten werden. Die Betroffenen fühlen sich hier aufgrund der Angliederung an eine Hautklinik nicht „in die Irrenanstalt“ abgeschoben. Es ist ein manchmal schmaler Grat zwischen fachlicher Spurenbeschreibung und sogenannter „Ermöglichung“ des Wahns. Wir entscheiden uns stets für Gleichbehandlung aller Klientinnen und Klienten und halten es grundsätzlich für angezeigt, die Proben zumindest lichtmikroskopisch zu betrachten, um eine sachliche und fachlich richtige Bewertung der Funde geben zu können.

Literatur

Ahmad, K., & Ramsay, B. (2009): Delusional parasitosis: lessons learnt. Acta Dermato-Venereology 89: 165-168.

Alexander, J.O. (1984): Arthropods and Human Skin. 1. Auflage. Springer-Verlag; Berlin, Heidelberg, New York, Tokio.

Altschuler, D.Z., Crutcher, M., Dulceanu, N., Cervantes, B.A., Terinte, C., & Sorkin, L.N. (2004): Collembola (springtails) (Arthropoda: Hexapoda: Entognatha) found in scrapings from individuals diagnosed with delusory parasitosis. Journal of the New York Entomological Society 112(1): 87-95.

Augner, C., Lechner, M., & Jekel, I. (2010): Dermatozoenwahn: Psychologische Aspekte für die dermatologische Praxis [Delusional parasitosis: psychological aspects for dermatological practice]. Aktuelle Dermatologie 36: 471-473.

Aw, D.C.W., Thong, J.Y., & chan, H.L. (2004): Delusional parasitosis: case series of 8 patients and review of the literature. Annals of the Academy of Medicine of Singapore 33(1): 89-94.

Baumjohann, K., & Benecke, M. (2019): Insect traces and the mummies of Palermo – a status report [Insektenspuren und die Mumien von Palermo – ein Statusbericht]. Entomologie heute 31: 73-93.

Benecke, M. (2004): Das geht unter die Haut. Der Insektenwahn hat manchmal eine ganz natürliche Erklärung: Springschwänze. Die Zeit 40: 46-47.

Benecke, M. (2011): Käferfunde und weitere biologische Spuren aus dem Holzschrein des Hl. Severin. Studien zur Kölner Kirchengeschichte 40: 183-190.

Bhatia, M.S., Jhanjee, A., & Srivastava, S. (2013): Delusional infestation: a clinical profile. Asian Journal of Psychiatry 6: 124-127.

Brakoulias, V. (2014): Lyme disease or a complication of delusional parasitosis? Australian & New Zealand Journal of Psychiatry 48: 97-98.

Brewer, J.D., Meves, A., Bostwick, J.M., Hamacher, K.L., & Pittelkow, M.R. (2008): Cocaine abuse: dermatologic manifestations and therapeutic approaches. Journal of the American Academy of Dermatology 59(3): 483-487.

Bryk, F. (1955): Hoppstjärten *Sira* för första gången konstaterad I Sverige som besvärlig parasit på människa. [The springtail *Sira*, a pesky human parasite, confirmed for the first time in Sweden.] Läkartidningen 52(29): 1822-1826.

Buscarino, M., Saal, J., & Young, J.L. (2012): Delusional parasitosis in a female treated with mixed amphetamine salts: a case report and literature review. Case Reports in Psychiatry 2012: Article ID 624235.

Campbell, E.H., Elston, D.M., Hawthrone, J.D., & Beckert, D.R. (2019): Diagnosis and management of delusional parasitosis. Journal of the American Academy of Dermatology 80(5): 1428-1434.

Christiansen, K.A., & Bernard, E.C. (2008): Critique of the article "Collembola (Springtails) (Arthropoda: Hexapoda: Entognatha) found in scrapings from individuals diagnosed with delusory parasitosis". Entomological News 119: 537-540.

de Berardis, D., Serroni, N., Marini, S., Rapini, G., Valchera, A., Fornaro, M., Mazza, M., Iasevoli, F., Martinotti, G., & Di Giannantonio, M. (2013): Successful ziprasidone monotherapy in a case of delusional parasitosis: a one-year followup. Case Reports in Psychiatry 2013: Article ID 913248.

Desoubeaux, G., Saada, A., Bailly, E., Guiguen, C., & Chandenier, J. (2014): Ekbom's syndrome or real ectoparasitosis? An unexpected outcome of hidden springtails. International Journal of Dermatology 53: 628-630.

Fellner, M.J. & Majeed, M.H. (2009): Tales of bugs, delusions of parasitosis, and what to do. Clinics in Dermatology 27: 135- 138.

Flann, S., Shotbolt, J., Kessel, B., Vekaria, D., Taylor, R., Bewley, A., & Pembroke, A. (2010): Three cases of delusional parasitosis caused by dopamine agonists. Clinical and Experimental Dermatology 35(7): 740-742.

Foster, A.A., Hylwa, S.A., Bury, J.E., Davis, M.D.P., Pittelkow, M.R., & Bostwick, J.M. (2011): Delusional infestation: clinical presentation in 147 patients seen at Mayo Clinic. Journal of the American Academy of Dermatology 67(4): 673.e1-673.e10.

Freudenmann, R.W., Lepping, P., Dieckmann, S., Bauer-Dubau, K., Ignatius, R., Misery, L., Schollhammer, M., Harth, W., Taylor, R.E., & Bewley, A.P. (2013): Delusional infestation and the specimen sign: a European multicentre study in 148 consecutive cases. British Journal of Dermatology 167(2): 247-51.

Fritzsche, K., Spahn, C., Nübling, M., & Wirsching. M. (2007): Psychosomatischer Liaisondienst am Universitätsklinikum. Nervenarzt 78: 1037-1045.

Gieler, U., Niemayer, V., Kupfer, J., Brosig, B., & Schill, W.-B. (2001): Psychosomatische Dermatologie in Deutschland. Hautarzt 52: 104-110.

Goddard, J. (1995): Analysis of 11 cases of delusional of parasitosis reported to the Mississippi Department of Health. Southern Medical Journal 88(8): 837-839.

Goddard, J. (2003): Seasonality of delusions of parasitosis. Journal of Agromedicine 9(1): 23-26.

Grimm, J., Dolapihilla, B.N., Elapatha, G.E.D.M., & Vidanage, U. (2021): Dissociating delusional disorders and infections from dermatologic and neurologic effects of Morgellons Disease. Advances in Infectious Diseases 11: 311-319.

Guarneri, F., Guarneri, C., Mento, G., & Ioli, A. (2006): Pseudo-delusory syndrome caused by *Limothrips cerealium*. International Journal of Dermatology 45: 197-199.

Haas, N.L., Nicholson, A., & Haas, M.R.C. (2019): Delusional parasitosis as presenting symptom of occipital lobe cerebrovascular accident. American Journal of Emergency Medicine 37(10): 1990.e3-1990.e5.

Healy, R., Taylor, R., Dhoat, S., Leschynska, E., & Bewley, A.P. (2009): Management of patients with delusional parasitosis in a joint dermatology/liaison psychiatric clinic. Britsh Jounal of Dermatology 161: 197-199.

Hinkle, N.C. (2010): Ekbom syndrome: the challenge of "invisible bug" infestations. Annual Review of Entomology 55:77-94.

Hylwa, S.A., Bury, J.E., Davis, M.D.P., Pittekow, M., & Bostwick, J.M. (2011): Delusional infestation, including delusions of parasitosis. Results of histologic examination of skin biopsy and patient-provided skin

specimens. Archives of Dermatology 147(9): 1041-1045.

Hylwa, S.A., & Ronkainen, S.D. (2018): Delusional infestation versus Morgellons disease. Clinics in Dermatology 36(6): 714-718.

ICD-10 Version 2016: Internationale statistische Klassifikation der Krankheiten und verwandter Gesundheitsprobleme der WHO, 10. Revision, World Health Organisation. https://www.bfarm.de/DE/Kodiersysteme/Klassifikationen/ICD/ICD-10-WHO/_node.html

ICD-11 Version 2022: Internationale statistische Klassifikation der Krankheiten und verwandter Gesundheitsprobleme, 11. Revision, World Health Organisation, https://www.bfarm.de/DE/Kodiersysteme/Klassifikationen/ICD/ICD-11/_node.html

Janssens, F., & Christiansen, K.A. (2007): Synanthropic Collembola, springtails in association with man. Available from http://www.collembola.org

Kenchaiah, B.K., Kumar, S., & Tharyan, P. (2010): Atypical antipsychotics in delusional parasitosis: a retrospective case series of 20 patients. International Journal of Dermatology 49(1): 95-100.

Ladzinski, B., & Elpern, D.J. (2013): Dermoscopy in delusions of parasitosis. International Journal of Dermatology 52(7): 838-839.

Lim, C.S.H., Lim, S.L., Chew, F.T., Ong, T.C., & Deharveng, L. (2009): Collembola are unlikely to cause human dermatitis. Journal of Insect Science 9(3): 1-5.

Mahler, C., MacQueen, G., & Samaan, Z. (2008): A postmenopausal woman presenting with Ekbom syndrome associated with recurrent depressive disorder: a case report. Cases Journal 1(1): 54.

Mertens, J. (2004): Synanthropic Collembola, springtails in association with man. Available online: https://www.oocities.org/~fransjanssens/publicat/sidney.htm

Middleveen, M.J., Fesler, M.C., & Stricker, R.B. (2018): History of Morgellons disease: from delusion to definition. Clinical, Cosmetic and Investigational Dermatology 11: 71-90.

Musalek, M. (1991): Der Dermatozoenwahn. Georg Thieme Verlag Stuttgart New York

Nicolato, R., Correa, H., Romano-Silva, M., & Teixeira, A. (2006): Delusional parasitosis or Ekbom syndrome: a case series. General Hospital Psychiatry 28(1): 85-87.

Özten, E., Tufan, A.E., Cerit, C., Sayar, G.H., & Ulubil, I.Y. (2013): Delusional parasitosis with hyperthyroidism in an elderly woman: a case report. Journal of Medical Case Reports 7: 17.

Pescott, R.T.M. (1942): Two springtails (Collembola) of medical interest. The Journal of the Australian Institute of Agricultural Science 8: 268-269.

Ridge, G.E. (undatiert): Delusory Parasitosis. The belief of being lived on by arthropods or other organisms. Guide for Health Departments, Medical Communities, and Pest Management Professionals. The Conneticut Agricultural Experiment Station.

Scott, H.G., Wiseman, J.S., & Stojanovich, C.J. (1962): Collembola infesting man. Annals of The Entomological Society of America 55: 4428-4430.

Shelomi, M. (2013): Evidence of photo manipulation in a delusional parasitosis paper. Journal of Parasitology 99(3): 583-585.

Situm, M., Dediol, I., Buljan, M., Zivkovic, M.V., & Buljan, D. (2011): Delusion of parasitosis: case report and current concept of management. Acta Dermatovenerologica Croatica 19(2): 110-116.

Sunderkötter, C., Feldmeier, H., Fölster-Holst, R., Geisel, B., Klinke-Rehbein, S., Nast, A., Philipp, S., Sachs, B., Stingl, J., Stoevensandt, J., & Hamm, H. (2016): S1 guidelines on the diagnosis and treatment of scabies – short version. Journal of the German Society of Dermatology 14(11): 1155-1167.

Terinte, C., Terinte, R., Dobrescu, G., & Dulceanu, N. (2003): Infestation with *Collembola* insects and *Rotifera*-like organisms in a woman I. Clinical and histological investigations. Scientia Parasitologica 1-2: 125-133.

Trigka, K., Dousdampanis, P., & Fourtounas, C. (2012): Delusional parasitosis: a rare cause of pruritus in hemodialysis patients. The International of Artificial Organs 35(5): 400-403.

Weidner, J. (1993): Bestimmungstabellen der Vorratsschädlinge und des Hausungeziefers Mitteleuropas. 5. Auflage. Gustav Fischer Verlag; Stuttgart, Jena, New York.

Winsten, M. (1997): Delusional parasitosis: a practical guide for the family practitioner in

evaluation and treatment strategies. The Journal of the American Osteopathic Association 97(2): 95-99.

Yorston, G. (1997): Treatment of delusional parasitosis with Sertindole. International Journal of Geriatric Psychiatry 12: 1127-1128.

Zanetti, N.I., Ferrero, A.A., & Centeno, N.D. (2020): Type of wood and larval density: two factors to consider in *Dermestes maculatus* (Coleoptera: Dermestidae) pupation. Revista de la Sociedad Entomológica Argentina 79(2): 35-42.

Zahradník, J. (1985): Käfer Mittel- und Nordwesteuropas. 1. Auflage. Verlag Paul Parey; Hamburg und Berlin.

Dipl. Biol. Kristina Baumjohann
(corresponding author)
Dr. Mark Benecke
Benecke Forensic Biology,
International Research & Consulting
Postfach 250411
50520 Köln
E-Mail: baumjohann@benecke.com

ZOBODAT - www.zobodat.at

Zoologisch-Botanische Datenbank/Zoological-Botanical Database

Digitale Literatur/Digital Literature

Zeitschrift/Journal: Entomologie heute

Jahr/Year: 2022

Band/Volume: 33

Autor(en)/Author(s): Baumjohann Kristina, Benecke Mark

Artikel/Article: Insekten unter der Haut – oder doch nur in Gedanken? 43-59