

Eine asymptomatische Kryptosporidien (Apicomplexa: Coccidia)-Infektion bei *Agalychnis callidryas* (COPE, 1862)(Anura: Hylidae)

An asymptomatic infection with *Cryptosporidium* sp. (Apicomplexa: Coccidia) of *Agalychnis callidryas* (COPE, 1862)(Anura: Hylidae)

ANDREAS HASSL

KURZFASSUNG: Eine asymptomatische Infektion von *Agalychnis callidryas*, dem Rotaugenfrosch, mit dem parasitischen Darmprotozoon *Cryptosporidium* sp. (Apicomplexa: Coccidia) sowie die Verfahren, die zum Nachweis der Infektion führten, werden beschrieben. Überlegungen zum Infektionsmodus und zu den Therapiemöglichkeiten werden angestellt.

ABSTRACT: An asymptomatic infection of *Agalychnis callidryas* with the parasitic intestinal protozoon *Cryptosporidium* sp. (Apicomplexa: Coccidia) is described as well as the methods of its detection. Some considerations on the mode of infection and on the possibility of its therapy are included.

KEYWORDS: Intestine, parasites, intestinal parasitosis; *Cryptosporidium* sp., Apicomplexa, Coccidia; *Agalychnis callidryas*, Anura, Hylidae

EINLEITUNG

Cryptosporidium spp., die Erreger der Kryptosporidiose, sind einzellige tierische Parasiten aus der Klasse der Apicomplexa (früher: Sporozoa). Es handelt sich um 2-6 µm große, weltweit verbreitete, ubiquitäre Darmparasiten mit einem breiten Wirtsspektrum. Ihre artliche Differenzierung und die insbesondere auf der Wirtsspezifität beruhende Taxonomie dieser Spezies sind noch nicht endgültig geklärt.

Waren seit der Entdeckung dieser Einzeller im Jahre 1907 bis noch vor wenigen Jahren Kryptosporidien nur als Erreger häufig tödlicher Durchfälle bei Kälbern bekannt, liegen seit 1976 auch Berichte über Kryptosporidien-Infektionen des Menschen vor (HERMENTIN 1986). Seit dem Auftreten von AIDS, in dessen Rahmen die Kryptosporidiose eine schwere opportunistische Erkrankung darstellt, ist jedoch das Interesse der internationalen Forschungsgemeinde an diesen Parasiten geweckt, und es werden durch die Entwicklung

neuer, zuverlässigerer Nachweisverfahren nun in zunehmendem Maße Kryptosporidien-Infektionen beim Menschen und bei diversen Tiergruppen nachgewiesen (UPTON & CURRENT 1985; FAYER & UNGAR 1986; SOAVE & ARMSTRONG 1986).

Im Rahmen einer parasitologischen Kotuntersuchung an verschiedenen Froschlurcharten konnte eine Kryptosporidien-Infektion bei *Agalychnis callidryas* (COPE, 1862), dem Rotaugenfrosch, nachgewiesen werden.

MATERIAL UND METHODEN

Fünf *A. callidryas*, alle Nachzuchttiere des Vorjahres, wurden in tropisch warm-feuchten Terrarien gepflegt und hauptsächlich mit Fliegen und Schaben gefüttert. Aus dem Terrarium wurden mehrere, höchstens 24 Stunden alte Kotproben entnommen und auf Objektträgern dünn ausgestrichen. Diese wurden noch feucht in Methanol fixiert und dann einerseits einer modifizierten ZIEHL-NEELSEN-Färbung (Kryptosporidien-Spezialfärbung; CASE-MORE & al. 1985) und andererseits einer HEIDENHAIN-Färbung (Darmprotozoen-Färbung) unterzogen (NAUCK 1975). Die Präparate wurden anschließend mikroskopisch durchgemustert.

In den nach HEIDENHAIN gefärbten Kotproben waren unter diversen Sporen und Einzellern auch *Limax*-Amöben (fakultativ parasitische Amöben) und eben Kryptosporidien (Gattungsdiagnose auf Grund der Protozoengröße und humanmedizinischen Vergleichsmaterials) nachweisbar (Abb. 1). Die Kryptosporidien-Dichte im Präparat war gering.

ERGEBNISSE UND DISKUSSION

Cryptosporidium-Arten sind vermutlich weltweit verbreitete Darmparasiten von Wirbeltieren. Kryptosporidien wurden zwar relativ häufig als Parasiten von Schlangen beschrieben, selten jedoch aus Amphibien und noch seltener aus Fischen (*Naso literatus*, *Cyprinus carpio*) (FAYER & UNGAR 1986). Dies ist der erste Bericht einer Kryptosporidien-Infektion bei *Agalychnis callidryas*.

Die unbefriedigende Situation, die *Cryptosporidium* Arten nicht klar unterscheiden zu können, ist auf ihre morphologische Einheitlichkeit und ihr Färbeverhalten (möglicherweise art- oder wirtsspezifisch, sicher aber abhängig

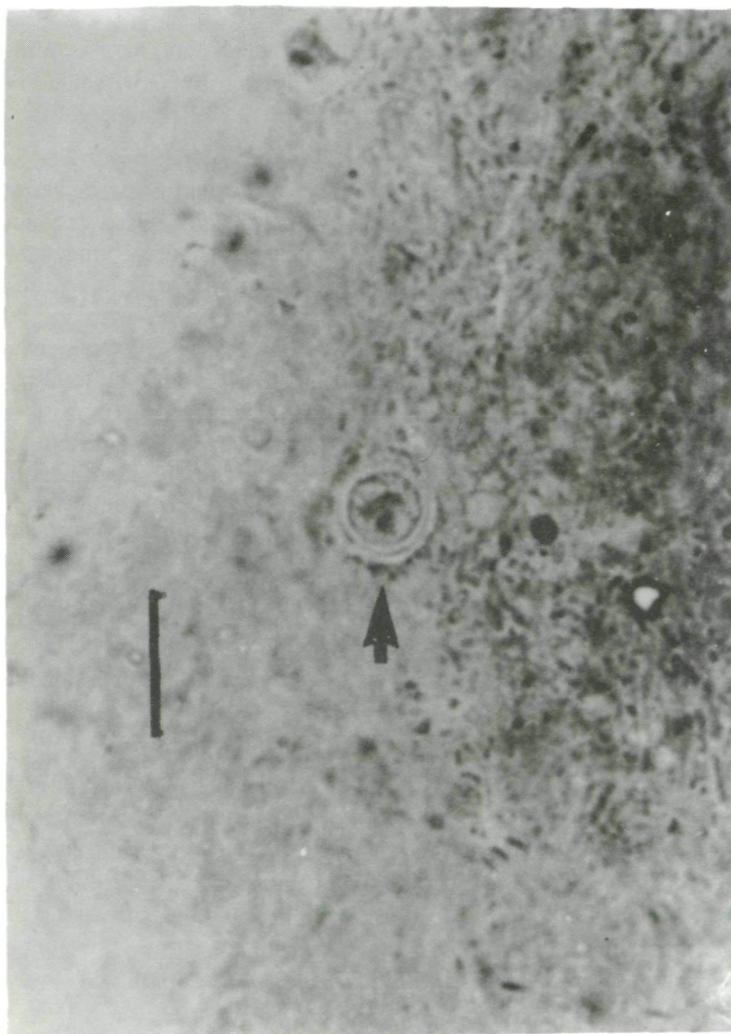


Abb. 1: Oozyste von *Cryptosporidium* sp. im Kot von *Agalychnis callidryas*; HEIDENHAIN-Färbung; Balkenlänge entspricht 10 µm.

Fig. 1: Oocyst of *Cryptosporidium* sp. in the excrement of *Agalychnis callidryas*; HEIDENHAIN staining; length of bar represents 10 µm.

vom Vitalitätsgrad) zurückzuführen. Damit verbunden ist über das Wirtsspektrum (=wichtiges diagnostisches Merkmal) dieser obligatorischen Parasiten wenig bekannt; selbst ihr Lebenszyklus ist nicht vollständig geklärt.

Es ist daher auch sehr schwierig, diesen Fund von Kryptosporidien im Kot von im Terrarium nachgezogenen Laubfröschen richtig zu bewerten. Ich vermute, daß sich die Tiere durch die Aufnahme von Oozysten aus dem Leitungswasser angesteckt haben. In englischen Untersuchungen wurden diese Erreger in infektiösem Zustand regelmäßig und häufig in Leitungswässern nachgewiesen, trotz einer ordnungsgemäßen Wasseraufbereitung (SMITH & al. 1990). Kryptosporidien im Leitungswasser stammen höchstwahrscheinlich von Rindern; ob diese Einzeller für Amphibien (und den Menschen) infektiös sind, ist unklar. Ebenso unbekannt ist, ob es überhaupt Kryptosporidien-Spezies gibt, die sowohl Amphibien (und Reptilien) als auch den Menschen als Wirt benutzen können; immerhin besteht jedoch diese Möglichkeit und damit unter bestimmten Umständen (Immunsuppression) auch eine gesundheitliche Gefährdung des Menschen (HASSL & HASSL 1988).

Im vorliegenden Fall verlief die Kryptosporidien-Infektion bei diesen Fröschen symptomlos. Leider war es nicht möglich festzustellen, ob es sich nur um eine kurze Episode des Ausscheidens mit anschließender Selbstheilung handelte.

Da kein kuratives Medikament gegen Kryptosporidien-Infektionen bekannt ist, kann auch keine Empfehlung zu einer Therapie gegeben werden. Der Tierliebhaber kann allenfalls eine Verminderung der Parasitenmenge mit Spiramycin^R probieren (SOAVE & ARMSTRONG 1986; Dosierung: oral 200 mg/kg KG/d; 3 Wochen lang), eine Garantie für einen Erfolg oder auch nur für das Überleben der Therapie durch das Tier gibt es nicht. Das in der Veterinärmedizin bei Rindern verwendete Lasalocid^R ist wegen seiner extrem hohen Toxizität (=> Dosierungsproblem) nicht zu empfehlen.

DANKSAGUNGEN: Herrn Christian PROY danke ich für die Überlassung des Untersuchungsmaterials und für die Angaben über die Pflege der Frösche.

LITERATUR

CASEMORE, D. P. & ARMSTRONG, M. & SANDS, R. L. (1985): Laboratory diagnosis of cryptosporidiosis.- J. Clin. Pathol.; 38: 1337-1341.

Kryptosporidien-Infektion bei *Agalychnis callidryas*

- FAYER, R. & UNGAR, B. L. P. (1986): *Cryptosporidium* spp. and Cryptosporidiosis.- Microbiol. Reviews; 50: 458-483.
- HASSL, A. & HASSL, D. (1988): Von Amphibien und Reptilien auf den Menschen übertragbare Parasitosen.- Herpetozoa; 1(1/2): 47-53.
- HERMENTIN, K. (1986): Kryptosporidiose.- Hyg. aktuell; 1986(3): 5-8.
- NAUCK, E. G. (1975): Lehrbuch der Tropenkrankheiten; Stuttgart, (G. Thieme).
- SMITH, H. V. & GRIMASON, A. M. & PARKER, J. (1990): Occurrence of *Cryptosporidium* spp. oocysts in the U. K.- VII International Congress of Parasitology, Abstract S 7. F 27, Paris.
- SOAVE, R. & ARMSTRONG, D. (1986): *Cryptosporidium* and Cryptosporidiosis. - Rev. Infec. Dis.; 8: 1012-1023.
- UPTON, S. J. & CURRENT, W. L. (1985): The species of *Cryptosporidium* (Apicomplexa: Cryptosporidiidae) infecting mammals.- J. Parasit.; 71(5): 625-629.

EINGANGSDATUM: 28. Dezember 1990

AUTOR: Dr. Andreas HASSL, Ameisgasse 63/4/12, A-1140 Wien, Österreich.

ZOBODAT - www.zobodat.at

Zoologisch-Botanische Datenbank/Zoological-Botanical Database

Digitale Literatur/Digital Literature

Zeitschrift/Journal: [Herpetozoa](#)

Jahr/Year: 1991

Band/Volume: [4 3 4](#)

Autor(en)/Author(s): Hassl Andreas R.

Artikel/Article: [Eine asymptomatische Kryptosporidien \(Apicomplexa: Coccidia\)-Infektion bei Agalychnis callidryas \(Cope, 1862\) \(Anura: Hylidae\) 127-131](#)