© Biodiversity Heritage Library, http://www.biodiversitylibrary.org/; www.zobodat.at

Anatomische Untersuchung der Achatinella vulpina.

Von

Dr. Georg Pfeffer.

Durch die Güte des Hrn. Prof. v. Martens ist es mir vergönnt gewesen, eine Anzahl von Exemplaren der Achatinella vulpina anatomisch zu untersuchen, und wenn sich diese Untersuchungen auch nur auf eine Art erstrecken, so glaube ich sie doch jetzt schon veröffentlichen zu müssen, da ihre Ergebnisse so ausserordentlich von denen abweichen, zu denen Binney gelangt ist (Ann. Lyc. New-York X.).

Die Sohle (s. Fig. 1.) zeigt eine Art Dreitheilung, die dadurch hervorgebracht wird, dass in der Querrichtung kleine Leistchen von den Fussrändern ausgehen und plötzlich abbrechen, meist ohne mit einander zu verfliessen. Auf diese Weise entsteht ein unausgezeichnetes Mittelfeld und zwei Randfelder.

Von den Mantellappen waren die beiden des Nackens vorhanden.

Der Schlundkopf ist verhältnissmässig grösser als bei den Helicaceen und zeigt einen ziemlich grossen Blindsack. Die Form der Genitalien weicht freilich von dem allgemeinen Typus der Stylommatophoren ab, jedoch nicht so sehr, wie Binney es schildert.

An den weiblichen Organen findet man in situ einen Uterus, an dessen Seiten zwei Gänge verlaufen, deren Enden (nach der Zwitterdrüse zu) ebenso wie das des Uterus in einem Bündel von Drüsenschläuchen versteckt liegen (Fig. 2). Präparirt man dieselben sauber auseinander, so zeigen sich die betreffenden Gänge als Blasenstiel und Samenleiter, und man erhält (nach Fortnahme einer Anzahl von Drüsenschläuchen) das Bild der Fig. 3.

© Biodiversity Heritage Library, http://www.biodiversitylibrary.org/; www.zobodat.at

Die Zwitterdrüse liegt in der letzten Windung der Schale und durchdringt sich so mit der Leber, dass ich sie nicht darzustellen vermochte.

Die Eiweissdrüse ist klein, von der gewöhnlichen Gestalt und Farbe und liegt in situ so, dass sie meist nur von den Seiten durch die oben erwähnten Drüsenschläuche verdeckt ist.

Der Uterus zeigte bei zwei untersuchten Exemplaren die gewöhnliche Fältelung; bei einem dritten, in dessen Uterus sich ein ungeborenes Junge befand, stellte er einen einfachen dünnwandigen Schlauch mit weitem Lumen dar. Das Junge besass ausserordentlich entwickelte Mantellappen und eine Schale mit drei Windungen.

Der Samenleiter nimmt sogleich an seinem Ursprunge die Ausführungsgänge der Prostata, nämlich jenes oben erwähnten Bündels von Drüsenschläuchen, auf, verläuft dann, wie gewöhnlich, durch Bindegewebe festgehalten, den Uterus entlang bis zur Scheide und den Penis hinauf bis zu seiner Insertion.

Der Penis stellt ein dickes Organ vor, welches sich in zwei Aeste theilt, deren einer nach längerem Verlauf einen ausserordentlich entwickelten, dünn beginnenden und allmählig sich verdickenden geisselförmigen Anhang besitzt, während der andere an seinem freien Ende den Musculus retractor trägt. Der Samenleiter inserirt sich eine Strecke vor dem Ende dieses Astes, und an dieser Stelle sind beide Aeste durch eine musculöse lumenlose Querbrücke verbunden. Das Innere des Astes, welcher das Vas deferens aufnimmt, zeigt eine höhere und eine niedere Leiste, die bis zur Scheide zu verfolgen sind, während der andere zahlreiche Drüsenstreifen aufweist.

Diese Schilderung, der drei vollkommen gleiche, in keiner Hinsicht missglückte Präparate zu Grunde liegen, stimmt wenig mit der von Binney (l. c.) gegebenen, doch lässt

© Biodiversity Heritage Library, http://www.biodiversitylibrary.org/; www.zobodat.at

eine kritische Vergleichung beider Befunde auf eine nicht zu grosse factische Verschiedenheit im untersuchten Material schliessen.

Zuerst hält Binney das Bündel von Drüsenschläuchen für die Eiweissdrüse. Diese Erklärung fällt schon dadurch, dass eine Eiweissdrüse von der gewöhnlichen Gestalt und Farbe vorhanden ist, wenn auch nicht von der Grösse, wie sie gewöhnlich aufzutreten pflegt. Es liegt daher nahe, anzunehmen, dass sie übersehen ist. Die Drüsenschläuche dagegen halte ich für Prostata, und wenn man die betreffen- Verhältnisse von Planorbis und Microcystis myops*) beachtet, so befremdet eine Auflösung der sonst compacten Drüse in einzelne Schläuche nicht im geringsten; merkwürdiger ist schon das Heraufrücken derselben bis an die Insertionsstelle des Samenleiters. Ueber die Art ihrer Einmündung in letzteren habe ich mir nicht vollkommen Gewissheit verschaffen können; beim saubersten Versuche, die Schläuche so auseinanderzulegen, dass das Verhältniss klar werde, fielen sie wie isolirt aus einander. Mikroskopische Präparate zeigten jedoch, dass die Schläuche mit dem Vas. deferens, und zwar nur mit diesem, zusammenhingen, ferner, dass dasselbe braune Secret, welches die ersteren färbte, auch den oberen Theil des Samenleiters erfüllte; ob aber die Schläuche gesondert oder alle mit einem Gang in das Vas deferens mündeten, war nicht zu entscheiden; am meisten schien es, als ob sich alle in einen gemeinsamen bindegewebigen Kelch öffneten, der dann seinerseits in den Samenleiter mündete.

Ferner fällt in Binney's Abbildung der Mangel des M. retractor auf, und bei der Vergleichung mit der hier gege-

---

*) Semper, Reisen im Archipel der Philippinen. III. Bd. 1. Heft, die Zonitiden.

© Biodiversity Heritage Library, http://www.biodiversitylibrary.org/; www.zobodat.at

benen Abbildung sieht man sofort, dass sein „organ a“ der Retractor ist; freilich wäre dann die Endigung dieses Organes an der Spitze des Uterus problematisch, oder wahrscheinlich richtiger, ein Bindegewebszug hat den Anlass zu dieser Angabe gegeben. Dass der von mir angesprochene Retractor wirklich ein solcher ist, zeigte sowohl die Insertion seines anderen Endes wie die mikroskopische Prüfung.

Schliesslich glaube ich, dass der „delicate duct“ ein vielleicht abnorm verdünnter, vielleicht auch verletzter Theil des Penis ist. Denkt man sich, nach Ersetzung des „organ a“ durch den M. retractor, den von Binney dargetellten Penis in Funktion, so ist es wohl kaum zu bezweifeln, dass er, bei der bedeutenden Kraft, mit welcher die ausgestülpten Organe nach der Begattung retrahirt werden, zerreissen würde. Denkt man sich dagegen den „delicate duct“ zu den Dimensionen des Penis verdickt, so ist der Befund derselben wie von Achatinella vulpina.

Es ist nun freilich nicht zu sagen, in wie weit diese meine Muthmassungen dem von Binney benutzten Material entsprechen, und wenn ich sie im Hinblick auf die bis ins kleinste übereinstimmenden Ergebnisse meiner Untersuchungen für wahr halte, so schliesst das nicht im geringsten ein Misstrauen gegen die Untersuchungen des hochverdienten Forschers ein; man ersieht jedoch aus seinen Angaben, dass er unter schwierigen Verhältnissen gearbeitet und nur ein Präparat in continuo gehabt hat. Es ist unter solchen Bedingungen sowohl ein Jrrthum des Beobachtenden, wie eine Abnormität im beobachtenden Exemplare nicht von der Hand zu weisen.

Hinsichtlich der Zahnbildung habe ich den Angaben Binney's und Heynemann's (Mal. Bl. 17) nichts besonderes hinzuzufügen. Es fanden sich 155 Querreihen von der Formel 180. 1. 180.

© Biodiversity Heritage Library, http://www.biodiversitylibrary.org/; www.zobodat.at

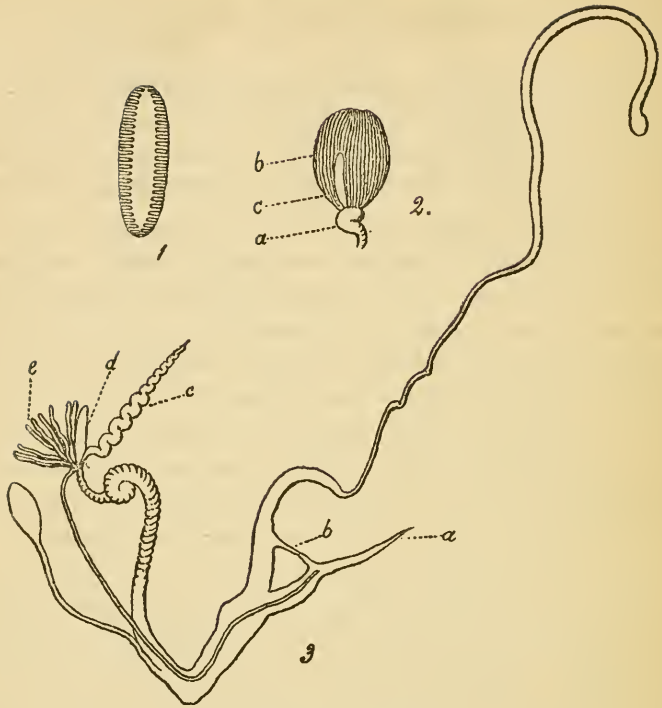

Erklärung der Figuren.

Fig. 1. Die Sohle.

Fig. 2. Das obere Ende des Uterus (a), die Prostata (b) und die Eiweissdrüse (c) in situ.

Fig. 3. Die Geschlechts - Organe. a) Retractor, b) Querbrücke zwischen den beiden Aesten des Penis, c) ductus cateniformis d) Eiweissdrüse, e) einzelne Schläuche der Prostata (die übrigen sind entfernt).

ZOBODAT - www.zobodat.at

Zoologisch-Botanische Datenbank/Zoological-Botanical Database

Digitale Literatur/Digital Literature

Zeitschrift/Journal: Jahrbücher der Deutschen Malakozoologischen Gesellschaft

Jahr/Year: 1877

Band/Volume: 4

Autor(en)/Author(s): Pfeffer Georg Johann

Artikel/Article: Anatomische Untersuchung der Achatinella vulpina. 330-334