1894

Das Chloragogen von Ophelia radiata.

Eine morphologisch-physiologische Studie.

Von

Dr. phil. **Th. Schaeppi.**

Aus dem zoologischen Institut in Jena.

Mit Tafel XVI—XIX.

Einleitung.

Anläßlich einer Untersuchung an Ophelia radiata stieß ich auf eigentümliche in der Leibesflüssigkeit schwimmende Stäbchen, welche in ihrer Farbe an das Chloragogen der übrigen Anneliden mich erinnerten und deren Genese mir in der That zeigte, daß sie aus Chloragogenkörnern gebildet werden. Da nun Ophelia auch in andern Organen Chloragogen aufwies, so entschloß ich mich, einmal das morphologische Verhalten der verschiedenen Chloragogenkörner und Konkretionen in ihren Beziehungen zu einander zu ermitteln, sodann aber auch den Versuch zu machen, die physiologische Bedeutung des Chloragogens zu erschließen.

Das vortrefflich konservierte Material, welches ich bei meinen Untersuchungen benutzen konnte, wurde mir in liebenswürdiger Weise von Herrn Prof. Kükenthal überlassen und ich ergreife gerne die Gelegenheit, auch an dieser Stelle Herrn Prof. Kükenthal sowohl hierfür, als auch für die mannigfache Unterstützung und die zahlreichen Ratschläge, die er mir während meiner Untersuchungen stets zu teil werden ließ, meinen wärmsten und aufrichtigsten Dank auszusprechen. Auch Herrn Prof. Dr. Neumeister sage ich hiermit für die Benutzung seines Laboratoriums sowohl als auch für die freundliche Anleitung, die er mir bei einem Teile meiner chemischen Untersuchungen in zuvorkommender Weise gegeben hat, meinen herzlichsten Dank.

A. Morphologischer Teil.

I. Lymphzellen.

Untersucht man die Leibesflüssigkeit von Ophelia radiata unter dem Mikroskop, so kann man auf den ersten Blick zwei Zellarten unterscheiden, teils einfache kleinere, teils aber auch größere, mit eigentümlich stäbchenförmigen Konkretionen erfüllte Zellen. Die erste und eingehendere Beschreibung dieser Lymphzellen stammt von Claparède (Annélides Chétopodes du Golfe de Naples, pag. 287) her. Wir citieren hier seine diesbezüglichen Angaben: „Le liquide de la cavité périviscérale offre des caractères fort remarquables. Il tient en suspension des corpuscules de deux espèces. Les uns sont des disques circulaires mesurant en diamêtre 11—28 micr. dont tout le pourtour donne naissance à des prolongements filiformes, quelquefois bifurqués ou trifurqués. Soit le disque soit les prolongements sont très-granuleuses. Au premier abord on croit avoir sous les yeux des milliers d'Actinophrys, mais c'est en vain qu'on croirait surprendre le moindre mouvement dans les prolongements pseudopodiques. D'ailleurs la constance de ces éléments exclut l'idée d'un parasitisme. Beaucoup de disques renferment une on deux vésicules claires, peu distinctes, mais d'autres ne présentent rien de semblable et aucun réactif n'a pu me révéler l'existance d'un nucleus dans ces singuliers organites. (Tel est du moins le résultat de mes observations sur l'individu frais. Sur d'autres conservés dans l'alcool je crois distinguer très-clairement un nucleus circulaire.) Les corpuscules de la seconde espèce ont une certaine ressemblance avec ceux de la première, mais ils sont incomparablement plus gros, leur processus plus larges, leur contenu est souvent rendu comme aréolaire par la présence d'un grand nombre de vésicules, mais ce, qui les caractérise avant tout, c'est la présence d'un corps dans leur intérieur. Ce corps, dont la couleur varie d'un brun clair à un noire intense, représente une sorte de baguette cylindrique rectaligne ou arquée, quelquefois sinueuse, dont les deux extrémités se renflent en massue comprimée ou en palette. On en trouve de toutes les longueurs, depuis 0,25 mm jusqu'à 0,03 mm. Les plus grandes font toujours saillie par les deux extrémités hors du corpuscule de protoplasma, dans lequel ils se sont formés. Cependent ces extrémités ne sont jamais à nu, une mince couche de proto-

plasma les revêt toujours. Il est évident que ces corps accroissent par apposition à leurs extrémités. Les parties nouvellements formées sont toujours plus claires que les parties médianes de la baguette plus anciennes. La valeur physiologique de ces singuliers corps est très-problematique. Peut-être doit on y voir des substances excrétionelles. Leur apparence est celle de la chitine, mais leur insolubilité dans l'acide acétique et l'acide azotique étendus ou concentrés est complète." So weit Claparède. Eine eingehendere Untersuchung dieser Verhältnisse ergiebt nun folgende Resultate. Was zunächst die Größenverhältnisse der stäbchenfreien Lymphzellen anbetrifft, so müssen wir die von Claparède angegebene untere Grenze bedeutend tiefer legen. Es giebt nämlich außer diesen größeren von Claparède beschriebenen Zellen noch kleinere, oft kaum die Größe von 2 μ erreichende Zellen. Auf den ersten Blick glaubt man es auf Grund dieses Größenunterschiedes mit zweierlei Zellarten zu thun zu haben, ein Gedanke, der um so näher liegt, als diese kleinsten Zellen einen viel lebhafter sich färbenden Kern haben und eine homogenere Struktur zeigen. Bei genauerer Beobachtung sieht man indessen, daß die Zellen deutlich flach linsenförmige Gestalt besitzen, daß an ihrer ganzen Peripherie feine pseudopodienartige Fortsätze entspringen und daß auch in ihrem Innern ein körniges Plasma enthalten ist, genau so wie bei der größeren Art, wenn auch diese Körnerstruktur noch nicht so ausgesprochen erscheint wie in den größeren Lymphzellen. Es ist nun auch leicht eine ununterbrochene Reihe von Übergangsformen von diesen kleinsten Lymphzellen zu den größeren zu finden, wodurch die Identität aller dieser morphologischen Elemente unwiderlegbar bewiesen wird. Je größer die Zellen sind, um so zahlreicher und länger werden ihre Pseudopodien, die sich, wie Claparède ganz richtig bemerkt, oft zwei- oder dreifach spalten, und um so grobkörniger erscheint ihre Struktur. Unterwirft man nun aber diese letztere einer stärkeren Vergrößerung, so zeigt sich, daß dieselbe dadurch zustande kommt, daß das Plasma von einer Unzahl kleinster Vakuolen erfüllt ist, zwischen denen Plasmakörnchen angehäuft sind. Teils durch diese Körnchen, teils aber auch durch das erhöhte Lichtbrechungsvermögen der Vakuolen selbst wird die oben erwähnte grobkörnige Struktur vorgetäuscht (vergl. Fig. 1, 2 u. 3). Schon bei oberflächlicher Betrachtung erscheint das Plasma der Lymphzellen sowohl von der Fläche als auch von der Kante gesehen in seinen centralen Partien dunkler als in der Peripherie, ein Helligkeitsunterschied, der seinen Grund

in der bereits erwähnten Linsenform hat; indessen ist auch eine wirkliche Differenzierung des Plasmas mit aller Bestimmtheit vorhanden. Die gesamte Randzone der Lymphzellen wird nämlich von einem schmalen Saum homogenen hyalinen Plasmas eingenommen, welches frei von Vakuolen und Körnchen ist und überall in die pseudopodienartigen Fortsätze hineingeht. Nur in der Achse der Pseudopodien beobachtet man stets Plasmakörnchen, die, zu Reihen angeordnet, sich bis zum körnigen Endoplasma verfolgen lassen, so daß die schon von Claparède oben betonte Ähnlichkeit dieser Zellen mit Actinophrysformen in der That eine ganz frappante ist. Diese Ähnlichkeit wird dadurch noch erhöht, daß außer den bereits erwähnten miliaren Vakuolen häufig auch große wasserhelle Vakuolen vorkommen, die hier sowohl wie auch in den Chloragogen führenden Lymphzellen stets an der Peripherie des Endoplasmas liegen (vergl. Fig. 2). Ein Kern ist in den Lymphzellen stets vorhanden, meist ist er im Centrum gelegen, seltener excentrisch und immer von rundlicher Form.

Wenden wir uns nun zu den von Claparède oben beschriebenen Lymphzellen der „zweiten Art", so fallen in der That vor allem jene eigentümlichen stäbchenförmigen Konkretionen auf, die in ihrem Innern liegen. Während ich bezüglich ihrer Färbung mit genanntem Autor übereinstimme, muß ich dagegen rücksichtlich ihrer Form betonen, daß ich niemals gestreckte Stäbchen gefunden habe; stets zeigten dieselben in der Mitte eine, wenn auch manchmal nur leise ausgesprochene Knickung, in deren Konkavität der Kern liegt. In den zentralen Partien erscheinen die Stäbchen als homogene Masse, an den helleren und meist verbreiteten Enden aber erkennt man leicht, daß dieselben aus kleineren Konkretionen zusammengesetzt sind. Verfolgt man nun die Peripherie der Stäbchen, so sieht man, daß sie nicht direkt vom Protoplasma umgeben sind, sondern in einer Vakuole liegen, die in den centralen Teilen dem Stäbchen eng anliegt, während sie dagegen nicht selten an einem oder an beiden Enden desselben sich deutlich abhebt (vergl. Fig. 23). Beobachten wir genauer diese Vakuolenenden und ihr Verhältnis zu den Enden der Stäbchen, so sehen wir, wie diese letzteren in Form und Farbe unmerklich in den Vakuolen aufaufgehen, so daß wir den von Claparède oben aufgestellten Satz, daß die Stäbchen durch Apposition an ihren Enden wachsen, dahin erweitern können, daß diese Apposition durch Ausscheidung der Stäbchenmasse innerhalb einer Vakuole zustande kommt. Es liegt nun nahe, eine analoge Entstehungsweise wie für die Enden

der Stäbchen auch für die centralen Teile, also für deren Genese überhaupt anzunehmen, und in der That wird diese Annahme durch die Entwickelungsstadien der Stäbchen bestätigt, die hin und wieder beim Durchsuchen der Leibesflüssigkeit gefunden werden. Bevor wir indessen die Genese der Stäbchen beschreiben, müssen wir noch einen Blick werfen auf den übrigen Zellenleib dieser stäbchenführenden Lymphzellen. Wie Claparède oben richtig bemerkt, sind diese Zellen fast stets um vieles größer als die einfachen Lymphzellen, indessen ist immerhin ihre Größe äußerst individuell; wir finden Stäbchenzellen, die jene kaum oder doch nur wenig übertreffen (vergl. Fig. 14 u. 18), während wiederum andere mit bloßem Auge sichtbar sind (s. o.). Was aber den Zellenleib vor allem charakterisiert, ist das Verhalten des Plasmas und der pseudopodienartigen Fortsätze. Auch hier finden wir ein körniges Endoplasma und ein hyalines Exoplasma, welches in die pseudopodialen Fortsätze hineingeht; während aber in den einfachen Lymphzellen das Exoplasma nur eine schmale Randzone bildet, ist es hier in breiter Schicht außerhalb des Endoplasmas vorhanden und zeichnet sich ferner auch dadurch aus, daß es teils größere, meist unregelmäßige, teils aber auch unzählige kleinste oder miliare Vakuolen enthält, wie wir sie oben bei den einfachen Lymphzellen getroffen haben. Bei genauerer Betrachtung sieht man auch Körnchen im Hyaloplasma eingelagert; indessen sind dieselben meist spärlich zerstreut und nur in den pseudopodialen Fortsätzen reichlicher angehäuft. Die letzteren sind an Zahl bedeutend vermehrt und charakterisieren sich außerdem, wie oben erwähnt, durch ihre Länge und Dicke; auch zeigen sie öfters die Neigung, sich an ihren Enden zu zerspalten. Das Endoplasma ist in den centralen Teilen der Zelle scharf getrennt vom Exoplasma, nur in denjenigen Partien, welche die Enden der Stäbchen überziehen, ist oft ein scharfer Gegensatz der beiden Plasmaformen nicht deutlich oder überhaupt nicht ausgesprochen. In seiner Struktur zeigt es ganz die gleichen Verhältnisse, wie wir sie bei den einfachen Lymphzellen bereits kennen gelernt haben; auch hier kommen neben den miliaren Vakuolen auch größere, an der Peripherie auftretende Vakuolen vor, auf deren Bedeutung wir später noch zurückkommen werden (vergl. Fig 22). Da das Endoplasma nun stets das Stäbchen rings umgiebt, so resultiert daraus eine länglich-ovale Gestalt desselben, eine Gestalt, die auch der Zellkern stets einnimmt. Umgekehrt zeigt auch das Exoplasma eine bilaterale Anordnung, indem es sich nur in der dem centralen

Teil des Stäbchens gegenüberliegenden Peripherie ausbreitet, während es dagegen über den Enden der Stäbchen nur als schmaler Saum das Endoplasma umgiebt und niemals an dieser Stelle pseudopodiale Fortsätze treibt. Es resultiert daraus für diese Zellen eine amphitekte Grundform, welche im Gegensatze steht zu der radiären Gestalt der einfachen Lymphzellen.

Wenden wir uns nun zu der Frage von der Entstehungsweise jener charakteristischen Stäbchen, so wird uns dieselbe durch hin und wieder in der Leibesflüssigkeit auftretende, eigentümliche Körner führende Zellen beantwortet, aus denen sich offenbar Stäbchenzellen entwickeln können und welche uns zugleich die Thatsache offenbaren, daß diese letzteren aus einfachen Lymphzellen sich herausgebildet haben. Es sind diese Körner ganz dieselben Gebilde, welche bei anderen Anneliden Chloragogenkörner benannt worden sind. Es fällt zunächst auf, daß die Entwickelungsstadien bezüglich ihrer Häufigkeit sich sehr verschieden verhielten in den verschiedenen zur Untersuchung herangezogenen Tieren, oft waren sie enorm selten, oft aber auch beinahe so zahlreich wie die ausgebildeten Stäbchenzellen. Da diese Schwankungen sowohl in geschlechtsreifen als auch in jüngeren Individuen zu beobachten sind, ein Einfluß des Alters also ausgeschlossen ist, müssen wir den Schluß ziehen, daß nur zu gewissen Zeiten die Bildung der Stäbchen erfolgt, was für das Verständnis ihres physiologischen Wertes von großer Wichtigkeit ist. Was nun, wie ich gleich vorwegnehmen will, die sämtlichen Entwickelungsstadien in typischer Weise charakterisiert, ist die Thatsache, daß das Chloragogen überall und immer ausnahmslos zuerst um den Kern und ebenso ausnahmlos stets in Vakuolen auftritt. Dieses letztere Verhalten kann uns keineswegs überraschen, ja es will uns sogar selbstverständlich erscheinen, nachdem wir oben gesehen haben, wie das Wachstum der Stäbchen an ihren Enden durch Abscheidung von Chloragogen innerhalb einer Vakuole erfolgt; die ersterwähnte Thatsache aber verdient in höchstem Grade unser Interesse, da sie uns wenigstens teilweise die ursächlichen Momente verrät, welche die Bildung der Stäbchen bedingen. Richten wir nun zuerst unsere Aufmerksamkeit auf das Chloragogen dieser Entwickelungsstadien, so zeigt uns Fig. 11 die Anfänge der Chloragogenabscheidung. Wir sehen hier, wie in unmittelbarer Nähe des Kerns, jedoch nur auf einer Seite desselben, mehrere kleinste Chloragogenkörnchen liegen, die alle von dicht anschließenden

Vakuolen umgeben sind; vergleichen wir die Größe dieser letzteren mit den oben erwähnten, das Endoplasma erfüllenden kleinsten Vakuolen, so sehen wir, daß ein Größenunterschied oft nicht zu bemerken ist und daß daher die erste Abscheidung dieser Konkretionen in Form von Körnchen innerhalb der miliaren Vakuolen vor sich geht. Stellen wir uns nun vor, daß diese Vakuolen und mit ihnen die Körnchen teilweise untereinander verschmelzen, so erklären sich dadurch die Entwickelungsstadien, wie sie in Fig. 4—7 u. 9 u. 13 dargestellt sind. Es ist ohne weiteres klar, daß die Stadien 4—7 so entstanden zu denken sind, daß die um den Kern ausgeschiedenen Körnchen in annähernd gleicher Anzahl sich miteinander verschmolzen haben, ein Verhalten, welches weitaus das häufigste ist und offenbar auch dem Stadien 13 zu Grunde liegt, welches sich von den besprochenen Stadien nur dadurch unterscheidet, daß hier die Körnchen in sehr breiter Schicht um den Kern abgelagert worden sind. Den entgegengesetzten Fall zeigt dagegen das Stadium 9; hier sind die Körnchen in ungleichem Verhältnis miteinander verschmolzen, so daß sich verschieden große Körner gebildet haben. Schon im Stadium 5 sehen wir, wie sekundär eine Verschmelzung der in der Drei- oder Vierzahl vorhanden gewesenen Körner entstanden ist; denken wir uns nun, daß alle um den Kern liegenden Chloragogenkörner verschmelzen und daß terminal neue Körnchenmasse sich anlegt, so wird uns dadurch die Entstehungsweise der Stäbchen in morphologischer Beziehung durchaus klar (vergl. Fig. 8, 10, 12).

Eine andere Frage ist, warum sich die Körnchen in so gesetzmäßiger Weise zu den Stäbchen zusammenlegen. Wir wollen im folgenden den Versuch machen, diese Frage zu beantworten. Es darf uns nicht wundern, daß das Chloragogen stets innerhalb von Vakuolen abgeschieden wird, denn dieser Ausscheidungsmodus steht keineswegs vereinzelt da, wissen wir doch, daß dieser Prozeß überall bei den Rhizopoden und Infusorien vorkommt. Warum aber erfolgt die Ausscheidung in unmittelbarer Nähe des Kernes? Wir werden im chemischen Teil unserer Arbeit sehen, daß das Chloragogen der Lymphzellen aus Stoffen besteht, die wir als Endprodukte der regressiven Metamorphose ansprechen müssen; wir wissen aber, daß zahlreiche Stoffe der regressiven Metamorphose, wie beispielsweise diejenigen der Xanthinreihe, durch Abspaltung aus den Nucleinen hervorgehen, und es liegt daher nahe, auch für die Chloragogenkörner der Lymphzellen eine

nucleogene Bildung anzunehmen. Es wird uns durch diese Annahme ohne weiteres verständlich, daß diese Chloragogenkörner, als Derivate des Nucleins, in unmittelbarer Nähe des Kerns zur Ausscheidung gelangen. Wenn aber unsere Annahme richtig ist, warum finden wir denn fast stets das Chloragogen nur auf einer Seite des Kerns abgelagert, während doch, wie ich vorausgreifend bemerken will, das als Guanin erkannte Chloragogen des Peritoneums sich allseitig um den Kern herum ausscheidet? Ich muß gestehen, daß ich einen Grund hierfür nicht auffinden konnte. Möglicherweise hängt dieses Verhalten mit der Struktur des Kernes zusammen, es ist mir indessen nicht gelungen, dieselbe genauer zu ermitteln, da an den konservierten Tieren die Kerne der Lymphzellen sehr schwer färbbar waren. Was aber für unsere Auffassung vor allem wichtig ist, ist die Thatsache, daß es auch wirklich Fälle giebt, wo die Chloragogenausscheidung ringförmig um den Kern herum erfolgt ist (vergl. Fig. 14—16) oder wo sie gleichfalls allseitig, aber nicht ununterbrochen vor sich gegangen ist (vergl. Fig. 17—19). Es ist nun im weiteren klar, daß die ausgeschiedenen Chloragogenmassen auf die Wände der Vakuolen einen Druck ausüben, diesem Druck wirkt aber derjenige der benachbarten Vakuolen entgegen und die Folge davon ist, daß die Vakuolenwände sich immer mehr verdünnen, bis sie endlich zum Platzen kommen und die Vakuolen mitsamt ihrem Inhalte zusammenfließen. Auf diese Weise erklärt sich das Zustandekommen der Stadien 4—7, 9 und 13. Ist es nun durch den Zusammenfluß aller oder einzelner Vakuolen zur Bildung größerer Vakuolen mit länglicher Form gekommen (vergl. Fig. 8, 10 und 12), so leuchtet wiederum aus mechanischen Prinzipien ein, daß diese Vakuolen nur an ihren gestreckten Enden einer Veränderung unterliegen und weiterhin zur Ablagerung von neuem Chloragogen Veranlassung geben werden. Es ist klar, daß in einer gestreckten Vakuole, wie wir sie beispielsweise in Fig. 10 vor Augen haben, die Spannung der Vakuolenwände an der Stelle der größten Krümmung, also an ihren Enden am größten ist, und daß infolge dessen das Plasma nach den Punkten verminderter Spannung abfließen wird, d. h. nach der Mitte der Vakuolen zu. Die Vakuolenwand wird daher immer dünner werden, bis sie endlich platzt und die Folge davon ist, daß die dem Vakuolenende zunächst gelegenen miliaren Vakuolen, welche das Endoplasma erfüllen, mit der Chloragogenvakuole zusammenfließen. Dieser Prozeß geht aber ad infinitum weiter. Immer fließt das Plasma von den Enden der Vakuole

ab und immer werden neue Vakuolen den Enden einverleibt, so daß dadurch das Fortschreiten der Vakuole und damit auch die an die Vakuolen gebundene terminale Chloragogenabscheidung ohne weiteres verständlich wird.

Es bleibt uns nun noch übrig, das Verhalten des Zellleibes in dieser Entwickelungsreihe genauer zu betrachten. Wir haben bereits oben erwähnt, daß die Stäbchenzellen sich durch die Menge und Größe ihrer pseudopodialen Fortsätze auszeichnen und in der That sieht man schon in den ersten Entwickelungsstadien eine Vermehrung und Verlängerung derselben eintreten (vgl. Fig. 11 u. a.). Auch sehen wir, wie successive das Exoplasma an Mächtigkeit zunimmt und wie in demselben die oben beschriebenen miliaren Vakuolen und Plasmakörnchen auftreten. Hand in Hand mit der Ausscheidung des Chloragogens vollzieht sich aber auch eine Formveränderung des Endoplasmas, indem dasselbe eine länglich-ovale Gestalt annimmt. Vergleicht man die Form des Endoplasmas in den einzelnen Stadien miteinander, so drängt sich die Vermutung auf, daß dieselbe durch das ausgeschiedene Chloragogen beeinflußt werde. Wo nämlich die Chloragogenabscheidung in der ganzen Peripherie des Kernes stattgefunden hat, bleibt auch die ursprüngliche Gestalt des Plasmas bestehen (vgl. Fig. 25 und 26), während die Formveränderung überall da eintritt, wo das Chloragogen einseitig ausgeschieden wurde und auch in denjenigen Fällen doppelseitiger Ablagerung, die zu verschiedenen Zeiten (Fig. 17, 18 und 21) oder in verschiedenen Ebenen (Fig. 15 und 16) erfolgt ist.

Was aber vor allem an diesen Zellen auffallen muß, ist einerseits das häufige Vorkommen von großen Vakuolen an der Peripherie des Endoplasmas, die bald getrennt, bald teilweise zusammengeflossen sind, andererseits aber die Andeutung eines Abscheidungsprozesses innerhalb dieser Zellen und nach außen hin (vgl. Fig. 4, 23 und 24). Fragen wir uns nun nach dem Zustandekommen dieser Dinge, so hängen ohne Zweifel diese beiden Prozesse der Vakuolenbildung und der Plasmaabscheidung miteinander zusammen. Denken wir uns in Fig. 22 die Vakuolen in der Weise vermehrt, daß sie zusammenfließen und die daraus resultierende Vakuole platzt, so erhalten wir ohne weiteres die Verhältnisse, wie sie das Stadium 23 repräsentiert. In dieser Weise dürfte die Endoplasmaabspaltung in Stadium 4 und 23 durch Vakuolenbildung entstanden sein. Der Umstand, daß diese Vakuolenbildung gerade in den stäbchenführenden Zellen, sowie in den

Entwickelungsstadien hervortritt, während sie in den einfachen Lymphzellen nur selten beobachtet wird, legt die Vermutung nahe, daß sie mit der Abscheidung des Chloragogens in Zusammenhang steht, und daß diese letztere mithin mit einer Wasserabspaltung verknüpft ist. Warum freilich die Vakuolen gerade an der Peripherie des Endoplasmas auftreten, vermochte ich nicht zu eruieren. Was geschieht nun aber mit dem abgeschiedenen Endoplasma? Die Stadien 4 und 14 machen es mehr als wahrscheinlich, daß dieses Plasma einerseits Veranlassung giebt zu dem oben erwähnten Auftreten von Plasmakörnchen im Exoplasma, andererseits aber weist das Stadium 24 mit Sicherheit auch auf eine Abscheidung nach außen hin. Diese Plasmaabscheidung ist offenbar eine Degenerationserscheinung, die in ihrem Endziel den Zelltod bewirkt. Damit stimmt der Befund überein, daß hier und da Stäbchenzellen vorkommen, in denen weder ein Kern noch eine Differenzierung des Plasmas nachzuweisen ist.

Im Anschlusse an die Lymphzellen müssen wir nun noch eigentümlicher Zellen oder besser gesagt Zellhaufen gedenken, welche man hin und wieder in der Leibesflüssigkeit flottieren sieht. Diese Zellhaufen sind bald von kugeliger, bald mehr ovaler Form und fallen schon durch ihre Farbe von den Lymphzellen auf. Sie erscheinen nämlich als schwärzliche Ballen, deren Färbung bei genauerer Beobachtung durch feine runde Körnchen zustande kommt, die oft in großer Anzahl die Zellen erfüllen. Da der Durchmesser dieser Zellhaufen denjenigen der Lymphzellen oft um das Dreifache übertrifft und ihre Durchsichtigkeit durch Körnchen vollständig aufgehoben ist, so gelingt es nicht, von außen her die morphologischen Verhältnisse der einzelnen Zellen zu erkennen. Wir werden indessen später diesen Zellhaufen wieder begegnen und ihre höchst interessanten Eigenschaften näher kennen lernen.

II. Blutgefäfssystem.

Claparède (l. c. pag. 291) giebt folgende Beschreibung vom Cirkulationssystem von Ophelia: „Les deux principaux troncs vasculaires, le vaisseau dorsal et le ventral sont tout deux acolés à l'intestin, le premier dans la région abdominale tout au moins. Au neuvième segment deux grosses anses contractiles, comme le vaisseau dorsal, se détachent de celui-ci et se dirigent obliquement en arrière sous un angle très-aigu, en embrassant le tube digestif,

pour aller se jeter dans le vaisseau ventral. La grande masse du sang poussée en avant par la systole du vaisseau dorsal s'engage dans ces deux anses et revient en arrière dans le vaisseau ventral. Une faible partie seulement du liquide sanguin s'engage plus en avant dans la partie antérieure du vaisseau dorsal, qui devient subitement d'une grande ténuité de même que la partie antérieure du vaisseau ventral. Le vaisseau dorsal continue sa marche en avant, traverse l'organe injecteur, passe dans la chambre céphalique et atteint le cerveau; de là le sang revient en arrière par deux troncs latéraux qui convergent l'un vers l'autre pour se réunir en arrière de la bouche et former le vaisseau ventral. Sur tout ce parcours le vaisseau dorsal et le vaisseau ventral sont mis en communication par une série d'anses. Le charactère le plus remarquable de cet appareil, c'est que tous ces vaisseaux, surtout le dorsal et les anses, sont munis de centaines d'appendices aveugles, contractiles, dont le jeu alternatif de systole et de diastole est fort curieux à observer. Ces appendices sont surtout nombreux dans l'intérieur de la chambre céphalique périviscérale. En arrière de l'organe injecteur ils sont relativement rares. Au dernier segment thoracique est une paire de coecums sanguins se distinguant de tous les autres par leur grand diamètre.

Dans chaque segment de la région abdominale les vaisseaux ventral et dorsal sont réunis par une paire d'anses qui fournissent en même temps les vaisseaux branchiaux. Au moment d'entrer dans la branchie chacun de ces vaisseaux porte en riche pinceaux de coecums contractiles, nageant librement dans la cavité périviscérale, coecums dont le jeu doit contribuer à activer la circulation branchiale. C'est la seule partie de tout ce singulier appareil contractile que M. Delle Chiaje paraisse avoir vu. Il signal en effet l'anse respiratoire avec un fiocchetto vasculare."

Eine eingehendere Untersuchung des Gefäßsystems von Ophelia führt indessen zu Resultaten, die in sehr wesentlichen Punkten von den Angaben Claparède's abweichen. Schon bei einfacher Lupenvergrößerung des vom Rücken her aufgeschnittenen Tieres erkennt man, daß in der abdominalen Körperregion ein Rückengefäß im Sinne Claparède's durchaus fehlt. Ein in dieser Region ausgeführter Querschnitt zeigt uns unter dem Mikroskop folgende Verhältnisse (vgl. Fig. 27): Rings um den Darm herum liegt ein voluminöser Blutsinus, welcher ventralwärts in weitem Umfange die Darmwand dermaßen einstülpt, daß das Darmlumen auf dem Querschnitte eine hufeisenförmige Figur repräsentiert. In

dieser Lage wird der Darm dadurch erhalten, daß er bald rechter-, bald linkerseits auf kleinere oder größere Strecken hin mit einem Bindegewebe zusammenhängt, welches, von der ventralen Sinuswand entspringend, in eigentümlichen unregelmäßigen Wülsten und Faltungen in den Sinus emporsteigt. Ein Blick auf Fig. 27 wird diese Verhältnisse leicht verständlich machen: Der Schnitt ist so getroffen, daß rechterseits die ventrale Einstülpung des Darmsinus, auf der entgegengesetzten Seite die Anheftung des Darmes sichtbar ist. Es liegt keinem Zweifel ob, daß dieser Perivisceralsinus dem Rückengefäß der übrigen Anneliden homolog ist; wir finden also für Ophelia dieselben Verhältnisse, wie sie Vejdowsky für die Enchytraeiden, Horst für die Chloraemiden und Claparède für die Serpuliden, Ammochariden und andere beschrieben haben, bei denen gleichfalls ein Darmsinus an Stelle des Rückengefäßes auftritt.

Dem Darmsinus unmittelbar anliegend verläuft das Bauchgefäß. Sinus und Bauchgefäß sind nun jederseits in jedem Segmente durch eine Anastomose verbunden, welche, seitlich aus dem ersteren entspringend, in weitem Bogen auf die Ventralseite sich schlägt. Da, wo diese Anastomose längs des in die viscerale Leibeshöhle emporragenden Nephridialtrichters verläuft, giebt sie zu beiden Seiten dieses Trichters zwei Gefäße ab, eine Kiemenarterie und eine Kiemenvene. (Als viscerale Leibeshöhle bezeichne ich denjenigen Teil des Cöloms von Ophelia, welcher oberhalb jener Muskelbänder gelegen ist, die in jedem Segmente von der Bauchseite schräg nach oben und außen aufsteigend die Leibeshöhle in zwei Etagen teilen, eine geräumige obere, in welcher der Darm liegt, und zwei basale seitliche, in denen die Nephridialschläuche verlaufen. Im Gegensatze zu der visceralen Leibeshöhle nenne ich diese basalen Abschnitte nephridiale Leibeshöhlen.) Die Kiemenarterie, welche auf der Außenseite des Nephridialtrichters aus der Anastomose entspringt, begleitet das Nephridium kurze Zeit lang, biegt dann nach außen um und begiebt sich auf die dorsale Seite der Kieme. In ihrem Verlaufe längs des Segmentalorgans ist sie stets durch einen Zwischenraum von demselben getrennt. In der Spitze der Kieme geht die Kiemenarterie in die Kiemenvene über, welche, an der Basis der Kieme verlaufend, zum Nephridium hinzieht, sich auf dessen innere Seite schlägt und unmittelbar ihm anliegend zur Anastomose zurückkehrt. Da, wo die Kiemenvene das Segmentalorgan kreuzt, erweitert sie sich in einen kleinen Sinus, aus welchem ein blind

endendes Gefäß entspringt, das sich auf die innere Seite des Nephridialschlauches begiebt und längs desselben in die nephridiale Leibeshöhle hinabsteigt. Wie Claparède richtig bemerkt (l. c. pag. 287), sind Kiemenvene und Kiemenarterie, solange sie in der Kieme verlaufen, durch zahlreiche Queranastomosen verbunden, dagegen sind beide Gefäße in ihrem übrigen Verlaufe scharf von einander geschieden und ist nirgends eine Kommunikation zu beobachten. Beide Gefäße sind nun ferner auch dadurch ausgezeichnet, daß sie stellenweise eigentümliche, zu Büscheln gehäufte, blindsackartige Gefäßschläuche tragen; es sind dies die zum Teil schon von Claparède beschriebenen (s. o.) und im Leben beobachteten „coecum contractiles". Sie kommen indessen nicht nur an der von genanntem Autor angegebenen Stelle der Kiemenarterie vor, sondern finden sich auch an der Kiemenvene, einerseits nach ihrem Austritte aus der Kieme, andererseits an jenem blind endigenden Gefäßzweige, welcher mit dem Nephridialschlauche nach hinten zieht.

Stellen wir uns nun an der Hand der gegebenen Darstellung den Kiemenkreislauf vor, so strömt also das Blut im Darmsinus von hinten nach vorn fließend durch die Seitenanastomose und die Kiemenarterie in die Kieme, wobei die kontraktilen Büschel die Blutbewegung in dieser Richtung unterstützen. In den Kiemen, vor allem in den Queranastomosen, wird das Blut oxydisch und durch die Kiemenvene zurückfließend wird es durch deren kontraktile Büschel teils direkt der Seitenanastomose und dem Bauchgefäße zugetrieben, teils in den blind endigenden Gefäßschlauch gepreßt, aus welchem es erst secundär durch die dort befindlichen Büschel dem Bauchgefäße zugetrieben wird. In der Seitenanastomose vermischt sich das oxydische Blut mit dem aus dem Darmsinus kommenden venösen Blute, so daß demnach dem Bauchgefäß gemischtes Blut zugeführt wird. Fig. 27 giebt die Verhältnisse des Kiemenkreislaufs schematisch wieder, indem der gesamte Kreislauf in eine Ebene projiziert ist; in Wirklichkeit hat man sich den Verlauf der Kiemenvene so zu denken, daß das dem Nephridium entlang ziehende Gefäß einen von vorn nach hinten schief absteigenden Verlauf hat, entsprechend dem Verlaufe des Nephridiums selbst, dessen Flimmertrichter in dem einen, dessen Mündung im nächstfolgenden Segmente liegt.

In dem vor den Kiemen gelegenen Körperteil nimmt der Darmsinus rasch an Mächtigkeit ab, die ventrale Einstülpung wird immer schmäler, während das in sie emporsteigende Bindegewebe

allmählich verschwindet, zugleich aber hebt sich das Bauchgefäß vom Darmsinus ab, indem es, durch zwei seitliche Ligamente an denselben angeheftet, einen schmalen, mit der Leibeshöhle kommunizierenden Raum zwischen sich und dem Darmsinus übrig läßt. Hand in Hand aber mit dem Schmälerwerden des Perivisceralsinus tritt in der ganzen Peripherie, vor allem aber ventralwärts, eine immer stärker werdende Faltenbildung des Darmes auf, die ihren Höhepunkt im Magen, jener schon äußerlich sichtbaren Erweiterung des Darmes erreicht, welche in Fig. 38 dargestellt ist. Wir werden indessen später sehen, daß diesem den Magen begleitenden Abschnitt des Darmsinus eine andere morphologische Bedeutung zukommt und bemerken hier nur noch, daß derselbe sich überall zwischen diese Faltungen hineinerstreckt, so daß also auch hier die gesamte Außenfläche des Darmes vom Perivisceralsinus bespült wird.

Da, wo der Darm vom Magen sich abgrenzt, erweitert sich der Perivisceralsinus dorsalwärts zum Herzen, einer sackartigen Ausstülpung, welche aus dem Darmsinus aufsteigend nach vorne umgeklappt ist und dem Magen lose aufsitzt (s. Fig. 37). Von oben gesehen bietet das Herz eine ungefähr birnförmige Gestalt dar, die Spitze nach vorn gerichtet. Die Basis des Herzens läuft in zwei den Darm umfassende Schenkel aus, die, auf dem Querschnitte gesehen, als seitliche Erweiterungen des Darmsinus sich repräsentieren; da wir sie in der Folge noch mehrmals erwähnen werden, wollen wir sie Herzschenkel nennen. Aus der Herzspitze entspringt ein Paar starker Gefäße, welche unter spitzem Winkel nach hinten sich wendend, den Darmtraktus umfassen und auf der Bauchseite zum Bauchgefäß zusammenfließen; es sind dies jene beiden von Claparède oben beschriebenen „deux grosses anses contractiles", deren pulsatorische Kontraktionen er an lebenden Tieren beobachtet hatte. Kurz bevor sich diese beiden Gefäße zum Bauchgefäß vereinigen, entspringt aus ihnen jederseits ein Büschel von drei blind endigenden Gefäßschläuchen, während ein viertes Paar solcher „coecum contractiles" unmittelbar nach der Bildung des Bauchgefäßes seinen Ursprung nimmt. Wir sprechen hier von der Bildung des Bauchgefäßes, denn die Angabe Claparède's, daß sich das Bauchgefäß von der Vereinigungsstelle der „grosses anses contractiles" weiter nach vorne hin fortsetze, ist entschieden nicht richtig. Wir finden nämlich in der Thorakalregion von Ophelia gerade die umgekehrten Verhältnisse vor, wie wir sie in der Kiemenregion kennen gelernt haben: Ein eigent-

liches Bauchgefäß ist hier nicht vorhanden, statt dessen finden wir einen ihm homologen Darmsinus, während das Rückengefäß als solches existiert und in freier Lage über dem Darm verläuft. Dieser thorakale Darmsinus geht lateral- und ventralwärts in den abdominalen Darmsinus über, ihre Übergangsstelle wird gebildet durch die oben beschriebenen Herzschenkel; nur dorsalwärts findet eine unvollkommene Trennung der beiden durch den später zu beschreibenden Herzkörper statt. Wir haben schon oben vorwegnehmend bemerkt, daß der den Magen begleitende Abschnitt des Darmsinus in charakteristischer Weise durch die Faltenbildung der Magenwände in seiner Form beeinträchtigt wird und fügen hier nur noch hinzu, daß dieser Faltungsprozeß im Ösophagus wieder abnimmt, wodurch der Darmsinus über demselben verhältnismäßig wieder voluminöser erscheint. Am vorderen Ende des Ösophagus endet auch der thorakale Darmsinus, mit andern Worten an der Stelle, wo der Darmtraktus die basale Muskelwand des von Claparède benannten „Organ injecteur" durchbricht. Wir bezeichnen dieses Organ um seiner morphologischen Bedeutung willen mit dem Namen „Dissepimentsack".

Aus der Spitze des Herzens entspringend verläuft das Rückengefäß, frei über dem Darm liegend, nach vorn, um sich etwa im hintern Drittel des eben erwähnten Dissepimentsackes in diesen einzubohren. Dort angekommen, löst es sich in ein Netz von kleinen Gefäßen auf, die an der Decke dieses Organs zwischen den Muskeln verlaufen und sich bald wieder zu einem einheitlichen Gefäße vereinigen, welches bis in die Sinnesspitze nach vorn verläuft und auf seinem ganzen Wege von zahlreichen blind endigenden Gefäßschläuchen begleitet ist. In der Sinnesspitze geht das Rückengefäß in zwei Gefäße über, die unter spitzem Winkel divergierend nach hinten ziehen und sich nach kurzem Verlaufe in zwei Äste spalten, welche beide in das Innere des Dissepimentsackes sich begeben. Wie Claparède richtig beschreibt, besteht dieser letztere aus zwei ineinander geschachtelten, muskulösen Blindsäcken, die durch eine Reihe von Dissepimenten aneinander geheftet sind. Verfolgen wir nun den Verlauf der eben genannten Gefäßzweige, so beobachten wir, daß das eine Paar sich in den innern, das andere sich zwischen inneren und äußeren Sack begiebt (vgl. Fig. 37 und 38). Am Grunde dieser Säcke angekommen, lösen sie sich in ein Gefäßnetz auf, aus welchem wiederum ein starkes einheitliches Gefäß hervorgeht, das den Boden des Dissepimentsackes durchbrechend, sich rasch in zwei

ansehnliche Gefäßzweige spaltet, die eine kurze Zeit lang frei unter dem Ösophagus verlaufen, um sich dann in einem hufeisenförmigen Bogen vereinigt in den Darmsinus zu ergießen (vgl. Fig. 38 und 39). Noch haben wir nachzuholen, daß die von der Sinnesspitze zurücklaufenden Gefäße vor ihrer Teilung durch eine hinter dem Munde hinziehende Anastomose verbunden sind, ein Umstand, welcher wahrscheinlich Claparède zu der Annahme verleitet hat, daß die genannten Gefäße sich hinter dem Munde zum Bauchgefäß vereinigen würden.

In gleicher Weise wie das Ende des Rückengefäßes sind auch die rückläufigen Gefäße sowohl vor als auch nach ihrer Teilung von einer großen Anzahl von kontraktilen Blindsäcken begleitet. (Der Deutlichkeit halber sind diese blinden Gefäßschläuche auf Fig. 37—38 weggelassen worden.)

Der Umstand, daß sowohl das Rückengefäß als auch die rückläufigen ventralen Gefäßzweige nicht ununterbrochen den Dissipimentsack durchziehen, sondern sich im Grunde desselben in ein Gefäßnetz auflösen, ist unseres Erachtens von großer Wichtigkeit. Wenn wir nämlich an die Funktion dieses eigentümlichen Organes denken, die, wie Claparède am lebenden Tiere beobachten konnte, darin besteht, sich zeitweise zu kontrahieren, um dadurch dem vordersten Kopfabschnitte die zum Bohren nötige Steifheit zu geben, so verstehen wir ohne weiteres, daß durch diese Kontraktionen ein ununterbrochen durch das Organ verlaufendes Gefäß in hohem Grade der Gefahr ausgesetzt wäre, zerrissen zu werden, während dagegen durch die Auflösung in ein Gefäßnetz dieser Eventualität zweckmäßig vorgebeugt ist. Ich will übrigens nicht unerwähnt lassen, daß das Rückengefäß vor seinem Eintritt in den Dissepimentsack stets einen schlängelnden Verlauf hat, so daß ihm also bei der Kontraktion des letzteren die Möglichkeit gegeben ist, sich zu strecken. Freilich sind die angeführten Verhältnisse nicht konstant, insofern ich einmal das Rückengefäß in ununterbrochenem Verlauf das Organ durchziehen sah; indessen zeigte sich gerade in diesem Falle deutlich eine auffallende Schlängelung dieses Gefäßes, die sich auf dessen ganzen Verlauf hin erstreckte.

Wie in der Kiemenregion Darmsinus und Bauchgefäß anastomotisch miteinander verbunden sind, finden sich auch im vorderen Körperabschnitte mehrfache Anastomosen zwischen Rückengefäß und Darmsinus; freilich sind dieselben in ihrer Zahl stark reduziert und treten daher nicht in jedem Segmente auf. Eine erste Anasto-

mose zweigt sich jederseits unmittelbar nach dem Ursprunge des Rückengefäßes aus dem Herzen von dem ersteren ab und mündet, den Darm in einer weiten Schlinge umfassend, ventral in den Perivisceralsinus ein. Sowohl diese wie auch die gleich zu besprechenden beiden folgenden Anastomosen sind durch zahlreiche, zu je einem Büschel vereinigte, blind endigende Gefäßschläuche ausgezeichnet (vergl. Fig. 37 u. 38). Eine zweite Anastomose giebt das Rückengefäß in der Mitte zwischen seinem Ursprunge und der Stelle ab, wo es den Dissepimentsack durchbohrt, und eine dritte unmittelbar vor dem Eintritt in das genannte Organ; beide schlingen sich gleichfalls in weitem Bogen um den Oesophagus herum, münden aber nicht direkt in den Perivisceralsinus, sondern in jene beiden oben erwähnten, frei unter dem Darme liegenden Gefäßschenkel, welche durch den Zusammentritt der von der Sinnesspitze zurückführenden Gefäße entstanden sind. Aus der vorderen von diesen beiden letztgenannten Anastomosen entspringt rechterseits ein unpaares Gefäß, welches, längs des Dissepimentsackes nach der Bauchseite ziehend, in den Boden dieses Organes eintritt und sich in jenem Gefäßnetz auflöst, das von den rückläufigen Gefäßen gebildet wird (s. o.). Wir müssen demnach auch dieses Gefäß als eine Rücken- und Bauchgefäß verbindende Anastomose auffassen, die indessen nur einseitig ausgebildet ist. Es hängt diese einseitige Ausbildung offenbar damit zusammen, daß auch der Dissepimentsack asymmetrisch gebaut ist, insofern er linkerseits durch stärkere Muskelbündel an die ventrale Körperwandung angeheftet erscheint. Endlich müssen wir noch einer letzten Anastomose des Rückengefäßes mit dem Darmsinus gedenken, welche aus jenem an der Stelle entspringt, wo es sich innerhalb des Dissipimentsackes in das Gefäßnetz auflöst, einer Anastomose, welche von ihrem Ursprunge an im inneren Sack des genannten Organes zur Bauchseite hinabzieht und in das vordere Ende des Perivisceralsinus einmündet.

Entwerfen wir uns nun an der Hand der gegebenen Darstellung ein Bild von dem Blutkreislauf im vorderen Körperabschnitte von Ophelia, so erhalten wir folgendes Schema: Aus dem Rückensinus fließt das Blut durch die rings den Darm umfassenden Herzschenkel ins Herz, um von hier aus nach zwei Richtungen abzufließen. Der größere Teil des Blutes strömt durch die beiden kontraktilen Seitengefäße dem Bauchgefäß zu, der kleinere Teil dagegen fließt durch das Rückengefäß nach vorn bis zur Sinnesspitze, kehrt durch die rückläufigen ventralen Gefäße

nach hinten zurück, um sodann durch die frei unter dem Oesophagus liegenden Gefäßschenkel dem Darmsinus zuzuströmen. Im Darmsinus fließt hier das Blut von vorn nach hinten bis zu der Stelle, wo aus ihm die Herzschenkel aufsteigen. In diesen Herzschenkeln trifft also das von der Thorakalregion kommende Blut mit dem von hinten nach vorn strömenden Blute der Kiemenregion zusammen, um sodann gemeinschaftlich mit ihm durch die Kontraktion der Herzschenkel dem Herzen zugeführt zu werden. Die beiden Herzschenkel sind zweifelsohne identisch mit jenen von Claparède oben erwähnten „coecum sanguins", die im letzten Brustsegment liegen und sich durch ihre auffallende Dicke vor allen anderen auszeichnen sollen (l. c. p. 282). Zu dieser Annahme zwingt mich einerseits die Thatsache, daß dergleichen auffallend dicke Gefäßschläuche in diesem Segmente gar nicht vorkommen, andererseits aber der Umstand, daß, von außen gesehen, die Herzschenkel durchaus als selbständige, blind endigende Gefäße imponieren können, so daß also ein Irrtum sehr leicht möglich war, zumal Claparède es unterlassen hat, Schnittserien anzufertigen.

Auf den ersten Blick möchte es hier erscheinen, daß wir es im vorderen Körperabschnitt von Ophelia mit einem in sich geschlossenen Kreislauf zu thun hätten, denn wir sind ja in unserer Darstellung vom Herzen ausgegangen und wieder zum Herzen zurückgekehrt, ohne den Kiemenkreislauf berührt zu haben. Indessen haben wir schon oben betont, daß die große Hauptmasse des Herzblutes durch die Seitengefäße dem Bauchgefäß zufließt und nur ein relativ geringer Teil den Weg durch das Rückengefäß nach vorn nimmt; es wird also immer nur ein kleiner Bruchteil des Blutes, welches das Rückengefäß und den thorakalen Darmsinus passiert hat, wiederum dieselbe Cirkulation einschlagen, da dieses Blut in den Herzschenkeln mit dem Blute des abdominalen Darmsinus gemischt worden war.

Nicht so einfach wie die morphologischen Verhältnisse sind die physiologischen Beziehungen im Kreislauf dieses vorderen Körperabschnittes. Da in dieser ganzen Region Kiemen fehlen und dementsprechend auch das Bauchgefäß, welches durch die Kiemenvenen arterielles Blut zugeführt erhält, hier gar nicht als solches vorhanden ist, so müßte man daraus schließen, daß diese Region überhaupt nur von venösem Blut durchströmt würde. Ich glaube indessen nicht, daß dem so ist. Wir haben bereits oben

erwähnt, daß der ganze Vorderdarm, sowohl der Ösophagus als auch vor allem der hinter ihm liegende Magen, durch einen exquisiten Faltenreichtum ausgezeichnet ist, und daß der Darmsinus überall zwischen die Faltungen sich hineinerstreckt. Es ist nun bekannt, daß gerade bei schlammbewohnenden Würmern die Darmatmung ein wesentliches Subsidium der Hautatmung und Kiemenatmung (oder spezialisierten Hautatmung) ist (vgl. Bunge, Zeitschr. für phys. Chemie, Bd. XII, XIV), und ich bin überzeugt, daß gerade bei Ophelia, wo durch diesen Faltungsprozeß das ganze Darmlumen über eine große Strecke hin auf ein Labyrinth von engen Spalten zusammengedrängt ist, dieser Faktor nicht außer Acht gelassen werden darf. Wir müssen daher mit Bestimmtheit annehmen, daß das im thorakalen Darmsinus fließende Blut in den Darmfalten eine Oxydation erfährt, daß also demnach dieser Darmsinus nicht nur das morphologische, sondern auch physiologische Homologon des Bauchgefäßes ist. An Stelle des arteriellen Bauchgefäßes ist ein arterieller Darmsinus getreten. Es ist offenbar, daß die Oxydatien des Blutes im Darmsinus nicht in dem Maße sich vollziehen wird wie in den Kiemen, daß daher dieses Blut geringere Arteriellität aufweisen wird als das Kiemenvenenblut; andererseits aber übertrifft sein Sauerstoffgehalt ohne Zweifel denjenigen des Bauchgefäßes, da dieses durch die Anastomosen stets venöses Blut aus dem Abdominalalsinus erhält, während dem thorakalen Sinus nur gemischtes Blut durch die Anastomosen zugeführt wird, gemischtes Blut, welches den gemischten Charakter eben dadurch erhalten hat, daß das venöse Blut des Abdominalsinus sich mit dem oxydischen Blute des Thorakalsinus in den Herzschenkeln vereinigt hat. Fassen wir diese Thatsachen kurz zusammen, so haben wir also venöses Blut im Abdominalsinus, rein oxydisches Blut in der Kiemenvene, gemischtes Blut im Herzen, sowie in Bauch- und Rückengefäß, und gemischtes Blut mit oxydischem Charakter im thorakalen Darmsinus (vergl. Fig. 39). Es liegt auf der Hand, daß der Abdominalsinus, streng genommen, auch nicht venöses, sondern gemischtes Blut mit vorwiegend venösem Charakter enthält, denn das Bauchgefäß geht ja, wie wir noch nachholen müssen, im letzten Segmente in den Darmsinus über; indessen wird diese einmalige Zufuhr von gemischtem Blute auf die Venosität des Darmsinusblutes nur wenig Einfluß haben, und dürfen wir daher diesen Faktor in einem Schema vernachlässigen.

III. Herzkörper.

Im Anschlusse an das Cirkulationssystem müssen wir eines eigentümlichen Organes gedenken, welches sowohl seiner Lage nach als auch funktionell in engster Beziehung mit demselben steht. Es liegt dieses Organ an der Stelle, wo der Perivisceralsinus zum Herzen sich erweitert, indem es, hinten mit dem Darme zusammenhängend, von diesem schräg zum Herzen aufsteigt, um sich an dessen Ventralseite bis weit nach vorn hin zu erstrecken (vergl. Fig. 34 u. 39). Seine äußere Form ist durchaus wechselnd, ein Umstand, der, wie wir später sehen werden, seinen Grund in dem jeweiligen Kontraktionszustande des Herzens hat; im übrigen dürfte eine Vergleichung der Fig. 34, 35 und 36 am ehesten dazu angethan sein, eine richtige Vorstellung von der Gestalt dieses Organes sich zu bilden. Auf dem Querschnitt, den die Fig. 35 wiedergiebt, sehen wir, wie das hier etwas abgeflachte Organ zu beiden Seiten in ein schmales Ligament übergeht, welches, nach außen ziehend, sich an die Außenfläche des Darmes anheftet. Zwischen Organ und Ligament einerseits und dem Darme andererseits liegt ein Blutsinus, der, wie uns ein Blick auf den Längsschnitt der Fig. 34 lehrt, nichts weiter als die Fortsetzung des thorakalen Darmsinus ist. Je weiter wir uns auf Querschnitten dem Ursprunge des Organs nähern, um so seichter wird dieser Blutsinus, aber auch das Organ selbst nimmt nach unten zu in dorsoventraler Richtung immer mehr ab, während dagegen seine Breite auf Kosten der Ligamente zunimmt. An der Ursprungsstelle selbst liegt das Organ dem Darme fast unmittelbar an, indem der trennende Sinus auf eine ganz enge Spalte reduziert ist, ja öfters ist sogar ein direkter Zusammenhang des Organs mit dem Darme wenigstens in den seitlichen Partien zu beobachten; niemals aber ist das Organ in seiner ganzen Breite mit dem Darme verwachsen, so daß also stets eine Kommunikation des thorakalen Darmsinus mit dem hinter dem Organ und den Ligamenten aufsteigenden Abdominalsinus ermöglicht ist. Verfolgen wir die Form des Organs von dem oben erwähnten Querschnitte aus weiter nach dem Herzen zu, so beobachten wir eine fortwährende Verschmälerung in transversaler Richtung, während dagegen in dorsoventraler Richtung eine Zunahme zu erkennen ist, die ihren Höhepunkt an der Stelle erreicht, wo sich das Organ an die ventrale Herzwand anheftet; von hier aus nimmt dasselbe

auch in sagittaler Richtung wiederum ab bis zu seinem vorderen Ende, welches meist abgerundet, seltener zugespitzt, etwa in der Höhe des vorderen Dritteils des Herzens liegt (vergl. Fig. 34 u. 39). Ein wesentlich anderes Bild erhalten wir nun aber, wenn wir bei einem anderen Tiere die Formverhältnisse dieses sonderbaren Organs untersuchen. Fig. 36 giebt uns wiederum einen Querschnitt des Organs, der indessen höher angelegt ist, etwa in der Mitte des Organs. Wir sehen hier, wie dasselbe als runder Strang weit in das Lumen des Herzens hineinragt und nur mit schmaler Basis der Herzwand aufsitzt, und wir erhalten den Eindruck, als ob der sagittale Durchmesser auf Kosten des transversalen zugenommen hätte. Diese Formveränderung zeigt sich überall da, wo das Organ der Herzwand angeheftet ist, am ausgesprochensten tritt sie aber an der Stelle zu Tage, wo dasselbe auf die Herzwand übergeht.

Schon bei äußerer Betrachtung dieses eigentümlichen Organes, die durch einfache Eröffnung des Herzens ermöglicht wird, erhält man den Eindruck, daß es sich um ein fibröses Gebilde handle. Es bietet den Anblick eines bald flachen, bald hochgewölbten Stranges dar, der bei ungefärbten Tieren durch seine weißliche oder bläulichweiße Farbe von der Umgebung sich abhebt. Die histologische Untersuchung ergiebt folgendes: Ein Längsschnitt durch das Organ zeigt uns dasselbe als aus einer homogenen Grundsubstanz bestehend, in welcher regellos Bindegewebszellen eingestreut sind. Von Zeit zu Zeit finden sich unregelmäßige Spalten in diesem Grundgewebe, die namentlich in der Achse des Organs zu größeren Spalträumen zusammenfließen, welche einerseits auf der Ventralseite mit dem thorakalen Darmsinus kommunizieren (vergl. Fig. 34), andererseits aber auch am vorderen Ende des Organes mit dem Herzlumen in Verbindung stehen. Auf dem Querschnitte tritt die bindegewebige Natur des Organes noch deutlicher hervor. Wir sehen hier, wie die Grundsubstanz von einem feinen Netzwerk von Bindegewebsfasern durchzogen ist, in welches die oben erwähnten Bindegewebszellen eingebettet sind. Auch hier sind die Spalträume leicht zu erkennen, und auf Fig. 35 und 36 sehen wir, wie dieselben zu einer einheitlichen centralen Lakune zusammengeflossen sind, in welcher zahlreiche Blutzellen teils frei, teils in Haufen aneinander gekittet liegen. Auf den ersten Blick sieht man, daß diese Zellen zweierlei Natur sind. Neben Blutkörperchen mit deutlich sichtbarem Kern beobachtet man Zellen mit eigentümlich grünlich pigmentierten Körnern,

neben welchen ein Kern nicht immer scharf zu unterscheiden ist. In der Farbe weichen diese Pigmentkörner entschieden ab von dem Chloragogen sowohl der Lymphzellen als auch des Peritoneums (s. u.), indem sie niemals einen bräunlichen oder dunkelgelben Ton annehmen; dagegen zeigen sie in ihrem chemischen Verhalten, wie ich vorwegnehmend bemerken will, wenigstens insofern eine Ähnlichkeit mit den letzteren, als sie sowohl gegen Säuren als auch Alkalien widerstandsfähig sind. Harnsäure- und Guaninreaktion fielen entschieden negativ aus (s. u.). Untersucht man die Blutgefäße auf diese beiden Blutzellarten hin, so findet man, daß die Körnerzellen an Zahl bedeutend hinter den anderen zurücktreten, daß sie nur ganz zerstreut im abdominalen Körperteile vorkommen, während sie dagegen häufiger und oft zu Haufen vereinigt im thorakalen Darmsinus sich vorfinden.

Welches ist nun die physiologische Bedeutung dieses sonderbaren Organs? Es unterliegt keinem Zweifel, daß dasselbe identisch ist mit dem von Buchholz und Vejdowsky (Vejdowsky, Monograph. d. Enchyträid., p. 33) bei Enchyträiden vorgefundenen „drüsenartigen Körper", der gerade wie bei Ophelia an der Stelle, wo der Darmsinus ins Rückengefäß übergeht, von der Darmwand entspringt und nach vorn ins Rückengefäß aufsteigt. Horst und Michaelson haben dieses charakteristische Darmorgan der Enchyträiden homologisiert mit dem von Salensky bei Terebella beschriebenen „corps cardiaque", sowie mit dem von Kessel bei Ctenodrilus und von Claparède bei Cirratuliden und Terebelliden erwähnten „pigmentierten Organ"; Horst hat sodann selbst ein bei Chlorämiden vorkommendes „drüsenartiges Organ" beschrieben, das in seiner Lage zwischen Darmsinus und Herz demjenigen der Enchyträiden entspricht. Zu Gunsten der Homologisierung aller dieser Organe hat sich in der Folge auch H. Eisig ausgesprochen, welcher für dieselben den zusammenfassenden Namen „intravasale Chloragogendrüsen" vorschlägt, indem er mit Claparède und Michaelson annimmt, daß es sich um lymphatische Exkretionsorgane handle. Vergleichen wir nun die Struktur unseres Organs mit derjenigen der übrigen Herzkörper, soweit sie einer histologischen Untersuchung unterzogen worden sind, so finden wir zum Teil entschieden analoge Verhältnisse. Wir haben oben gesehen, daß der Herzkörper von Ophelia von zahlreichen Gefäßlakunen durchsetzt ist, welche eine Kommunikation des thorakalen Darmsinus mit dem Herzen vermitteln; in analoger Weise geben auch Horst und Vejdowsky an, daß die Herzkörper der Chlor-

ämiden und Enchyträiden von einem dichten Netz mäandrisch verschlungener Gefäße durchzogen seien, in denen das Blut aus dem Darmsinus zum Herzen fließt. Auch im übrigen Bau ist eine Übereinstimmung der Herzkörper der Chlorämiden mit demjenigen von Ophelia nicht zu verkennen. Wir haben oben betont, daß der letztere durchaus bindegewebiger Natur ist und daß von drüsigen Elementen nicht die Spur zu finden ist. Horst beschreibt nun den Herzkörper der Chlorämiden folgendermaßen: „Dieser eigentümliche Körper ist zusammengesetzt aus verschiedenen unregelmäßigen ineinander geschlungenen Strängen, die gewöhnlich einen ovalen Querschnitt haben und von mit braunen Körnchen erfüllten Zellen gebildet werden. Die Zusammensetzung aus Zellen ist aber nicht immer gut nachweisbar; bei einem jungen Exemplare von Brada villosa war in der Peripherie der Stränge die Zellgrenze ziemlich deutlich, der centrale Teil aber wurde gebildet von einer mit braunen Körnchen gefüllten Grundsubstanz, worin keine deutlichen Zellen nachzuweisen waren. Bei den erwachsenen Individuen zeigen die Stränge auf dem Querschnitt nur ein unregelmäßiges Netz von Fasern, in dessen Knotenpunkten deutliche Kerne liegen, während in der durchsichtigen Grundsubstanz der Maschen die braunen Körnchen zerstreut sind.“ Ich glaube nun nicht, daß Horst berechtigt ist, in diesem Falle von einem drüsigen Organ zu sprechen, da der Begriff Drüse stets ein Epithel voraussetzt, von einem solchen aber in seiner Beschreibung nichts zu finden ist. Der Umstand aber, daß bei jungen Exemplaren von Brada die Zusammensetzung des Organs aus Zellen relativ leicht nachweisbar ist, während bei erwachsenen Tieren diese Zellen in den Hintergrund treten und statt dessen ein Netz von Fasern die Grundsubstanz bildet, scheint mir mit wünschenswerter Sicherheit gerade auf die bindegewebige Natur dieses Organes hinzudeuten. Was indessen Horst bewog, den Herzkörper der Chlorämiden als Drüse anzusprechen, war der histologische Befund, der sich für den Herzkörper der Enchyträiden ergeben hatte. Er beschreibt hier (l. c. p. 35) schlauchförmige, von der Peripherie zum Centrum sich erstreckende, mit braunen Körnchen erfüllte Zellen, zwischen denen sich ein blasiges Bindegewebe ausbreitet, und führt die Struktur des Herzkörpers der Chlorämiden darauf zurück, daß die nach dem Centrum gerichteten Enden der Schlauchzellen sich einander genähert hätten, wodurch dann das bei Brada villosa oben beschriebene Bild entstände. Der Ansicht Vejdowsky's folgend, betrachtet er nun den Herz-

körper als eine Ausstülpung des Darmrohres und die Schlauchzellen als modifizierte Drüsenzellen, die die Funktion von „Leberzellen“ übernommen haben. Ich muß dieser Anschauung entschieden entgegentreten. Es liegt zwar in der That auf der Hand, die Schlauchzellen als modifizierte Epithelzellen anzusehen, und dieser Gedanke liegt um so näher, als schon Salensky bei Terebellalarven nachgewiesen hat, daß der Herzkörper als eine Röhre mit schlitzförmigem Lumen und einer Wand mit großen cylindrischen Zellen sich anlegt, aber wir sind deshalb noch keineswegs berechtigt, diese Epithelzellen als Drüsenzellen, geschweige denn als Leberzellen anzusprechen, denn einerseits betont Salensky, daß das Organ schon in sehr frühen Larvenstadien auftrete — wir brauchen aber nur an die Chorda dorsalis zu erinnern, um zu zeigen, daß ein Organ mit bindegewebigem Charakter epithelialen Ursprungs sein kann — andererseits verlangt die Qualifikation epithelialer Zellen als „Leberzellen“ vor allem auch den physiologischen Nachweis.

Es ist nun für Ophelia, deren Herzkörper nicht einmal die morphologischen Bedingungen einer Drüse erfüllt, ein Leichtes, zu zeigen, daß auch im physiologischen Sinne von einer solchen nicht die Rede sein kann. Wie oben erwähnt, hat Eisig die Ansicht ausgesprochen, daß der Herzkörper der Anneliden eine blutreinigende Drüse sei, eine intravasale Chloragogendrüse, welche die Aufgabe hat, schädliche und unbrauchbare Stoffe aus dem Blute aufzunehmen, in gleicher Weise, wie dies die Chloragogenzellen außerhalb der Gefäße thun. Wir haben nun früher beschrieben, wie in den Spalträumen des Herzkörpers teils einfache, teils mit grünlich gefärbten Chloragogenkörnern erfüllte Zellen zerstreut liegen, und haben bereits oben vorwegnehmend bemerkt, daß diese Körner in ihrem chemischen Verhalten mit dem Chloragogen der Lymphzellen übereinstimmen. Da dieses letztere, wie wir später sehen werden, offenbar exkretorischer Natur ist, so liegt die Vermutung nahe, daß auch die Chloragogenkörner der Blutzellen Exkretionsprodukte sind, und wir müßten demnach, der Ansicht Eisig's folgend, fernerhin annehmen, daß sie durch den Herzkörper aus dem Blute ausgeschieden würden. Daß dies indessen nicht der Fall ist, erweisen fogende Erwägungen: 1) Würde eine Ausscheidung des Chloragogens aus dem Blute im Herzkörper stattfinden, so müßte man zweifelsohne die erwähnten Chloragogenzellen nur in denjenigen Blutgefäßen finden, deren Blut das Organ noch nicht passiert hat. Dies ist aber entschieden nicht der Fall, denn ich habe dieselben im Herzen und in allen Blut-

gefäßen angetroffen. 2) Die Chloragogenzellen müßten im gegebenen Falle an Zahl die einfachen Blutzellen im Herzkörper durchaus überwiegen, oder zum mindesten müßte das Zahlenverhältnis zwischen beiden zu Gunsten der ersteren gestiegen sein. Wir sehen indessen, daß auch im Innern des Herzkörpers dieses Verhältnis annähernd dasselbe bleibt. 3) Durch die fortwährende Ablagerung des Chloragogens müßte das Organ allmählich damit ganz angefüllt werden, falls keine Weiterbeförderung der Stoffe erfolgen würde. Ich habe aber ausgewachsene Tiere getroffen, in deren Herzkörper die Körnerzellen äußerst spärlich waren und das Organ selbst äußerlich gleichfalls keine Pigmentierung zeigte. Angenommen aber, daß eine Fortführung des Chloragogens stattfindet, so könnte dies nur in der Weise geschehen, daß durch Lymphzellen die Körner durch die Gefäßwand hindurch nach der Leibeshöhle und weiterhin nach den Nephridien transportiert würden. Es müßte aber in diesem Falle auch möglich sein, die Chloragogenkörner auch im Innern des Gewebes und an der Peripherie des Organs anzutreffen, was indessen nie zu beobachten ist. Stets habe ich die Körnerzellen nur in den Spalträumen und niemals im Innern des Gewebes gefunden.

Ich glaube durch die gegebenen Ausführungen zur Genüge dargethan zu haben, daß der Herzkörper seinem morphologischen wie physiologischen Verhalten nach weder eine Drüse ist noch sein kann; es fragt sich aber nach alledem, worin denn die Bedeutung dieses sonderbaren Organs liegt. Schon Steen (Jen. Zeitschr., Bd. 16, p. 201), welcher ein analoges Organ bei Terebellides aufgefunden hat, vermutet, daß es dazu dienen möchte, „ein etwaiges Zurückströmen des Blutes, welches durch die Kontraktion der Kiemen veranlaßt werden könne, zu verhindern“. Unterzieht man nun die Lageverhältnisse des Herzkörpers von Ophelia einer eingehenderen Betrachtung, so findet man in der That, daß dieses Organ die Funktion einer Klappe haben muß. Vergegenwärtigen wir uns noch einmal rasch den Kreislauf in der vorderen Körperregion, so leuchtet sofort ein, wie diese Klappenfunktion zustande kommt. Wir haben oben gesehen, wie in den Herzschenkeln das venöse Blut des Abdominalsinus mit dem oxydischen Blute des Thorakalsinus zusammentrifft, um mit demselben vereint ins Herz zu strömen. Würden nun diese beiden Blutarten in der ganzen Peripherie des Darmes in entgegengesetzter Richtung aufeinander stoßen, so würden dadurch ohne Zweifel Stauungen entstehen. Durch den breit vom Darm aufsteigenden Herzkörper wird nun

bewirkt, daß das dorsal im abdominalen Darmsinus strömende Blut einem Zusammenstoß mit dem von vorn herkommenden Blute des Thorakalsinus ausweicht, indem es, über den Herzkörper weg schräg aufsteigend zum Herzen fließt. Diese schräg aufsteigende Strömung wird nun aber vom Rücken her auch den lateralwärts fließenden Blutmengen mitgeteilt werden, so daß dadurch die Hauptmasse des von hinten her strömenden Darmsinusblutes eine schief zum Herzen aufsteigende Richtung erhält, eine Richtung, die alsdann durch die Kontraktion der Herzschenkel unterstützt wird. Andererseits wird durch den Herzkörper das dorsal im Thorakalsinus zurückströmende Blut gezwungen, seitlich in die lateralen und ventralen Partien der Herzschenkel abzufließen, um aus diesen erst dem Herzen zuzuströmen; nur ein kleiner Bruchteil wird durch die Spaltenräume des Organs einen direkten Weg zum Herzen finden. Wir haben zwar oben gesehen, daß ein vollständiger Abschluß des Thorakal- und Abdominalsinus durch den Herzkörper auch dorsalwärts vom Darm nicht zustande kommt, indessen ist diese Kommunikation für die Hauptmasse des Blutes vollständig bedeutungslos. Ich bin nun aber überzeugt, daß der Herzkörper außerdem noch im eigentlichen Sinne des Wortes als Klappe funktioniert, indem er bei der Systole des Herzens ein Zurückfließen des Blutes in den Darmsinus verhindert. Wir haben bereits oben betont, daß die Gestalt des Herzkörpers wesentliche Veränderungen zeigt, indem derselbe bald als flaches Band der Gefäßwand breit anliegt, bald aber mit schmaler Basis ihr aufsitzend als voluminöser Körper ins Herzinnere hineinragt, und wir haben bereits diesen eigentümlichen Formwechsel mit dem jeweiligen Kontraktionszustande des Herzens in Zusammenhang gebracht. Stellen wir uns nämlich die Systole des Herzens vor, so wird durch die ringförmige Kontraktion desselben bewirkt, daß die Ansatzstelle des Herzkörpers bedeutend verschmälert wird; die Folge davon ist aber, daß der letztere im sagittalen Durchmesser sich ausdehnt, da ja sein Lumen durch die Kontraktion nicht verkleinert werden kann. Da nun der Herzkörper gerade da seine größte Cirkumferenz besitzt, wo er sich an die Herzwand begiebt, so ist es selbstverständlich, daß er bei der Systole auch hier am weitesten ins Herzinnere hineinragen wird, so daß durch ihn wenigstens ein teilweiser Abschluß nach dem Darmsinus ermöglicht ist. Indessen würde ohne Zweifel dieser Abschluß ein höchst mangelhafter sein, wenn nicht durch die Systole neben der Lumenverengerung des Herzens eine Vo-

lumenzunahme des Herzkörpers stattfände. Eine derartige Volumenzunahme ist aber leicht verständlich, wenn wir uns die histologische Struktur des Herzkörpers vor Augen halten. Während der Diastole geht durch das Spaltennetz dieses Organs ein langsamer Blutstrom vom Thorakalsinus zum Herzen, bei der Systole aber wird umgekehrt ein Teil des Herzblutes mit großer Gewalt in dieses Lakunensystem hineingepreßt; da ein rascher Abfluß aus demselben nicht erfolgen kann, werden die Spalträume strotzend gefüllt, und die naturgemäße Folge ist, daß der Herzkörper in seinem ganzen Volumen anschwillt. An ein Zurückströmen des Blutes in den Thorakalsinus ist dagegen nicht zu denken, da offenbar der Blutdruck in den Maschen des Gewebes rasch abnimmt und denjenigen im Thorakalsinus nicht übersteigt.

Es ist klar, daß nur eine Beobachtung am lebenden Tiere die Existenz einer solchen Klappenfunktion beweisen kann, indessen glaube ich doch, daß die strukturellen Verhältnisse mich zu diesen Ausführungen berechtigen. Als sicher feststehend möchte ich den Satz hinstellen, daß der Herzkörper von Ophelia keine Drüse ist und daß er auf die Blutbewegung im vorderen Körperabschnitte einen richtenden Einfluß hat.

IV. Peritoneum.

Das Peritoneum von Ophelia bekleidet wie bei den übrigen Anneliden als einfache Zellschicht die ganze Leibeswand, den Pharynx und den thorakalen Darmabschnitt, resp. den ihn umgebenden Blutsinus. In denjenigen Partien aber, welche den abdominalen Teil des Darmtraktus sowie die Nephridien begleiten, zeigt das Peritoneum Verhältnisse, welche unser ganz besonderes Interesse beanspruchen. Schon bei makroskopischer Besichtigung des vom Rücken her geöffneten Tieres erkennt man, daß in der ganzen Abdominalregion der Darm von einer schwarzen Masse bedeckt ist, bei deren Entfernung erst der Darmsinus zu Tage tritt. Auf einem Querschnitt (vgl. Fig. 27 und 29) sehen wir, daß diese pigmentierte Masse nichts anderes ist als ein vielschichtiges, dicht mit Chloragogenkörnern erfülltes Peritonealbindegewebe, welches in zahlreichen und mannigfachen Wülsten und Falten sich in die Leibeshöhle erhebt. Dieses chloragogenhaltige Bindegewebe umgiebt ringsum den Darmsinus mit Ausnahme der Stelle, wo

das Bauchgefäß dem Sinus anliegt. Hier nimmt es an Höhe rasch ab und überzieht als einschichtiges Peritoneum, welchem niemals Chloragogen eingelagert ist, die ventrale Fläche des Bauchgefäßes. Die histologische Untersuchung dieses Peritonealbindegewebes ergiebt nun äußerst interessante Resultate. Fig. 29 stellt einen Querschnitt durch dasselbe dar. Es zeigt sich uns hier als ein großmaschiges Bindegewebe, in welches zahlreiche bald rundliche, bald mehr ovale Kerne eingestreut sind. Da, wo sich das Peritoneum in Falten erhebt, sind diese Kerne dichter gehäuft, und zugleich treten hier die Zellkonturen deutlicher hervor, während der netzartige bindegewebige Charakter mehr in den Hintergrund tritt. Sehr häufig kommt es vor, daß im Innern einer solchen Falte bindegewebige Intercellularsubstanz abgelagert ist, während die Peripherie aus dicht ineinander gedrängten, bald eine, bald mehrere Schichten bildenden Zellen besteht. Aber auch zwischen den Falten beobachtet man an der Peripherie des Peritoneums an zahlreichen Orten eine dichtere Lagerung der Kerne, welche verbunden ist mit einem stärkeren Hervortreten der Zellgrenzen und einem Schwunde der bindegewebigen Intercellularsubstanz. Zahlreiche Übergänge zeigen nun, wie peripher die Faltungen zustande kommen, wie sodann die Zellen an die Peripherie der Falten rücken, während im Innern Intercellularsubstanz auftritt, und wie Hand in Hand mit diesem Prozesse die Falten sich immer mehr von dem übrigen Peritonealgewebe abheben, so daß sie zuletzt nur noch durch einen dünnen Stiel mit demselben zusammenhängen. Es deutet dieser Umstand mit großer Wahrscheinlichkeit darauf hin, daß diese Falten sich schließlich loslösen; diese Annahme wird aber zur Gewißheit, indem es in der That gelingt, die abgelösten Zellhaufen in der Leibesflüssigkeit nachzuweisen. Es sind dies nichts anderes als die schon oben beschriebenen bald rundlichen, bald mehr ovalen, mit Chloragogenkörnern dicht erfüllten Ballen, welche hier und da zwischen den Lymphzellen herumflottieren. Man könnte zwar einwerfen, daß eine derartige Ablösung durch mechanische Eingriffe bei der Tötung, Konservierung etc. bewirkt worden sei, eine Annahme, die sehr nahe liegt, da es an konservierten Tieren sehr leicht ist, das Peritoneum in Fetzen abzulösen, indessen kann man sich auf Schnitten davon überzeugen, daß eine Ablösung während des Lebens in der That erfolgt. Man findet nämlich diese Zellhaufen nicht nur in der visceralen, sondern auch in der nephridialen Leibeshöhle, und zwar

sowohl frei als auch im Innern von eigentümlichen, zwiebelartig geschichteten Gewebsmassen, welche, wie an ihrer Peripherie erkannt werden kann, durch Zusammenkittung von Lymphzellen entstanden sind. Es ist nun aber unzweifelhaft, daß nicht nur ganze Falten, sondern auch einzelne Zellen sich vom Peritoneum loslösen können. Wir sehen nämlich häufig, wie die peripherischen Zellen der Peritonealfalten nur in losem Zusammenhange stehen mit den weiter central gelegenen, und finden auch öfters im Innern jener soeben erwähnten angeschwemmten Lymphzellenmassen Zellen, die durch Form, Farbe und Lagerung des Chloragogens als Peritonealzellen sofort erkennbar sind. Werfen wir nämlich einen Blick auf die dem Peritoneum eingestreuten Chloragogenkörner, so fällt bei genauerer Betrachtung sofort auf, daß sie nicht regellos in den Maschen des Bindegewebes liegen, sondern daß sie vielmehr überall unmittelbar um die Kerne gelagert sind. Diese typische Lagerung ist auch mit aller Deutlichkeit in den peripher gelegenen Zellen zu beobachten, so daß der Einwand fällt, daß eine kernständige Lagerung nur durch die Kleinheit der Bindegewebszellen vorgetäuscht würde. Nur in Fällen, wo das Peritoneum äußerst reich an Chloragogen war, konnte ich beobachten, daß die Körner von den Kernen aus auch längs der Bindegewebsstränge sich anlagerten, aber auch dann war eine stärkere Anhäufung um die Kerne deutlich ausgesprochen. Wir finden also im Peritoneum ein ganz analoges Verhältnis, wie wir es oben für die Lymphzellen beschrieben haben, nämlich die durchwegs kernständige Lagerung des Chloragogens. Abgesehen aber von diesen Beziehungen zum Kern, zeigt das Chloragogen des Peritoneums in seinem morphologischen Verhalten wesentliche Unterschiede von demjenigen der Lymphzellen. Schon in der Farbe weicht es von dem der letzteren ab, indem es niemals einen braungelben, sondern stets einen grünlichgelben Ton besitzt, der etwa eine Mittelstellung einnimmt zwischen dem Chloragogen der Lymphzellen und demjenigen der Blutzellen (s. o.). Was aber das Peritonealchloragogen vor allem auszeichnet, ist der Umstand, daß die Körner äußerst klein sind und bei weitem nicht so starke Neigung haben, miteinander zu verschmelzen, wie dies für das Chloragogen der Lymphzellen so charakteristisch ist. Wir sehen zwar auch im Peritoneum hier und da die Körnchen zu größeren Konkretionen zusammentreten, indessen überschreiten sie selten die Größe des Zellkerns, und niemals beobachtet man auch

eine derartige Verschmelzung, daß auf einer oder mehreren Seiten des Kerns kompakte Chloragogenmassen entständen (vgl. oben). Schon um dieses Verhaltens willen können wir annehmen, daß es sich um verschiedene chemische Stoffe handelt, eine Annahme, welche denn auch durch die mikrochemische Untersuchung und die Analyse bestätigt wird (s. u.).

Wenden wir uns nun zu demjenigen Teil des Peritoneums, welcher längs der Nephridien und der sie begleitenden Gefäße in die nephridiale Leibeshöhle herabsteigt. Wie bereits oben vorweggenommen wurde, zeigt auch dieser Abschnitt ein besonderes Verhalten dem übrigen Peritoneum gegenüber; um indessen seine Anordnung im allgemeinen zu veranschaulichen, wollen wir vorerst ganz kurz den Verlauf und die Gestalt der Nephridien skizzieren. Die Nephridialtrichter öffnen sich im hinteren Ende eines Segments in die Leibeshöhle, indem sie zwischen den Muskelbändern (s. o.) je zweier aufeinander folgender Segmente in die Höhe steigen. Die Mündung des Trichters steht annähernd im Niveau der Muskelbänder und wird in dieser Lage durch Ligamente fixiert, welche von der seitlichen Leibeswand entspringen und sich an die äußere Seite des Trichters ansetzen. Der aus dem Trichter sich fortsetzende Nephridialschlauch durchbohrt die Muskelbänder des nächstfolgenden Segmentes und zieht, in der nephridialen Leibeshöhle angekommen, in schräg absteigender Richtung nach hinten, um am hinteren Ende dieses Segmentes nach außen zu münden. Vor dieser Mündung erweitert sich der Schlauch zu einer geräumigen Ampulle. Trichter und Schläuche sind von einem hohen Cylinderepithel ausgekleidet, welches einer strukturlosen Basalmembran aufsitzt und sich durch reichlichen Gehalt an Chloragogen auszeichnet. Dieses nephridiale Chloragogen erinnert in seinem morphologischen und chemischen (s. u.) Verhalten durchaus an dasjenige des oben beschriebenen Peritoneums. Feinkörnig wie jenes, hat es niemals die Neigung, zu großen Klumpen zusammenzufließen, und zeigt auch eine übereinstimmende grünlichgelbe Färbung. Dagegen verhält es sich dem Kerne gegenüber nicht immer in jener für das lymphoide und peritoneale Chloragogen so charakteristisch gesetzmäßigen Stellung. Zwar ist auch hier nicht selten zu beobachten, daß die Körner um den Kern eine stärkere Anhäufung zeigen, indessen ist der Fall entschieden der häufigste, daß sie das dem Nephridiallumen zugekehrte Ende der Zellen erfüllen. Es muß aber bemerkt werden, daß auch der entgegengesetzte Fall nicht ausgeschlossen ist, daß das Chloragogen

dem peripheren Teile der Zellen eingelagert ist. Wie Claparède richtig bemerkt (l. c.), ist schon von außen der Chloragogengehalt der Schleifenkanäle an ihrer bräunlichen oder schwärzlichen Färbung zu erkennen, indessen fällt sofort auf, daß dieses Kolorit nicht dem ganzen Organe zukommt, sondern stets dem ampullenförmig erweiterten Endabschnitte fehlt. Auf Querschnitten durch die Ampulle zeigt sich dann auch in der That das vollständige Fehlen von Chloragogenkörnern; außerdem aber zeichnet sich dieser Abschnitt noch dadurch aus, daß hier das Cylinderepithel bedeutend niedriger ist. Die Beziehungen des Blutgefäßsystems zu den Nephridien haben wir bereits oben auseinandergesetzt und erinnern an dieser Stelle nur noch einmal daran, daß das Segmentalorgan in seinem ganzen Verlaufe von der Kiemenvene und dem von ihr abgehenden blind endigenden Gefäßschlauch begleitet wird.

Das Peritoneum nun, welches die Nephridien bekleidet, erscheint bald als einschichtiges, bald als mehrschichtiges, großmaschiges Bindegewebe, dessen Zellen stets deutlich abgegrenzt sind und durch ein Netz von Fasern miteinander zusammenhängen. In seinem Bau erinnert es durchaus an denjenigen des visceralen Peritoneums und diese strukturelle Übereinstimmung wird dadurch noch erhöht, daß auch die Bindegewebszellen dieses nephridialen Peritoneums, reichlich kernständiges Chloragogen enthalten, das in Form, Farbe und chemischem Verhalten dem Chloragogen des visceralen Peritoneums vollkommen gleich ist. Von den Nephridialschläuchen aus verbreitet sich das Peritoneum auch auf die Aufhängebänder derselben, überall dasselbe morphologische Verhalten zeigend.

Einen ganz anderen Charakter nimmt das Peritoneum aber da an, wo es auf die Kiemenvene übergeht. Auf Querschnitten (vergl. Fig. 30) beobachtet man hier dicht aneinander gedrängte, spindel- oder linsenförmige Zellen, die der Gefäßwand in einer oder mehreren Schichten aufsitzen. Wo das letztere der Fall ist, zeigen die periphersten Zellen meist einen lockeren Zusammenhang miteinander, und zahlreiche Stellen deuten mit Sicherheit auf eine Ablösung derselben hin. Chloragogen fehlt diesen Zellen stets, dagegen zeigen sie eine eigentümlich körnige Struktur, welche sofort an diejenige der Lymphzellen erinnert. Noch deutlicher ist ihre Struktur auf dem Längsschnitte zu sehen (vergl. Fig. 31), wo sie als unregelmäßige polygonale Gebilde erscheinen, deren peripher gelegene fast stets kurze, mehr oder weniger spitze Fort-

sätze treiben, wie wir sie bei den Jugendstadien der Lymphzellen (s. o.) kennen gelernt haben. Durch ihre körnige Struktur sowohl, wie auch durch ihre Größe unterscheiden sich diese Zellen leicht von den Epithelzellen der Nephridien, die auf Sagittalschnitten gleichfalls polygonale Umrisse zeigen, und ebenso leicht sind sie durch die angegebenen Merkmale und das Fehlen des Chloragogens von den nephridialen Peritonealzellen auseinanderzuhalten. Indessen wird nur ein geringer Teil der Peripherie des Kiemengefäßes von diesen eben erwähnten charakteristischen Peritonealzellen eingenommen; die weitaus größte Cirkumferenz ist von den Geschlechtszellen besetzt, die schon durch ihre Größe von allen anderen Peritonealzellen abstechen. Wie bereits Claparède angiebt, sind die Ophelien getrennten Geschlechtes, die Eizellen charakterisieren sich durch ihre mächtige Vesicula germinativa, die Spermamutterzellen durch eine eigentümliche Anordnung des Chromatins in ihren großen Kernen.

V. Darmkanal.

Der Darmkanal von Ophelia zerfällt in vier schon äußerlich scharf voneinander getrennte Abschnitte: Pharynx, Ösophagus, Magendarm und Abdominaldarm. Der Pharynx liegt als faltenreiches Gebilde vor dem Dissepimentsack, an dessen Decke er in seinem hinteren Teile durch Muskeln angeheftet ist. Er ist von einer dünnen, aus Ringmuskelfasern bestehenden Muscularis umgeben, die nach außen hin vom Peritoneum überzogen ist. Da, wo der Darm den Boden des Organ injecteur durchbricht, geht der Pharynx in den Ösophagus über. Dieser besitzt durch seitliche Kompression ein schlitzförmiges Lumen, seine Seitenwände sind ziemlich glatt, die Bauchwand aber und vor allem die Rückenwand vielfach gefaltet. Nach kurzem Verlaufe erweitert er sich zu dem schon von außen als Auftreibung des Darmes sichtbaren Magen, welcher sich, wie bereits oben erwähnt, durch kolossalen Faltenreichtum auszeichnet. Dorsal und lateral erheben sich von der Peripherie nur niedrige Falten, während dagegen von der Ventralseite her die Darmwand in vier mächtigen, selbst wieder vielfach gefalteten Wülsten ins Darmlumen aufsteigt. Wir nennen diesen Abschnitt einzig und allein in morphologischem Sinn „Magen", ohne uns darüber Rechenschaft geben zu können, ob derselbe auch in physiologischer Hinsicht diesen Namen verdient. Im Abdominaldarm weichen die Falten rasch zurück, während das Darm-

lumen allmählich jene hufeisenförmige Gestalt annimmt, welche, wie bereits oben beschrieben wurde, durch die ventrale Einstülpung des Darmsinus hervorgerufen wird.

Oesophagus, Magen und Abdominaldarm haben nun das Gemeinsame, daß sie ringsum vom Perivisceralsinus umgeben sind, die beiden ersteren vom Thorakalsinus, der letztere vom Abdominalsinus. Es ist nun hier der Ort, um auf die Lage dieser Sinus etwas näher einzugehen. Wie oben erwähnt, ist der Darmsinus von Ophelia demjenigen der Terebelliden, Serpuliden, Cirratuliden und anderer homolog. Claparède (Annélides sédentair., p. 103), welcher die Beziehungen des Perivisceralsinus zum Darme einer eingehenderen Untersuchung unterworfen hat, giebt nun im allgemeinen an, daß der Sinus zwischen den beiden Muskelblättern des Darmes liege. Untersucht man den Darmsinus von Ophelia daraufhin, so findet man zwar eine der äußeren Sinuswand eingelagerte Schicht von cirkulären Muskelfasern, indessen ist es mir nie gelungen, eine dem Darmepithel aufsitzende Längs- oder Ringmuskulatur zu beobachten. Es zeigt vielmehr Ophelia in dieser Beziehung durchaus das Verhältnis, wie dies Claparède für die Aricier beschreibt: „Chez les Aricies enfin, peut-être à cause de la petitesse de l'animal, il est à peine possible à parler encore de couches musculaires. Le sinus paraît baigner directement au dedans la surface externe de l'épithel intestinal . . . . .“ Auch die gleich darauf folgende Beschreibung hat für Ophelia ganz dieselbe Geltung: „Dans les sections transversales, le frottement du rasoir détache parfois une partie de sinus de l'épithélium sous-jacent et le premier n'en garde pas moins exactement sa forme. On pourrait peut-être conclure de ce fait à l'existence d'une membrane propre limitant le sinus du côté interne. Je n'ai pourtant jamais réuni à la distinguer avec certitude.“ Zeigt nun einerseits der Darmsinus von Ophelia in topographischer Hinsicht ein vom allgemeinen Typus abweichendes Verhalten, so ist dagegen in anderer Beziehung eine große Übereinstimmung nicht zu verkennen. Claparède beschreibt nämlich im Darmsinus von Serpuliden (l. c. p. 101) eigentümliche Fasern, welche mit Kernen besetzt sind und sich von einer Sinuswand zur anderen ausspannen. Auch im Darmsinus von Ophelia finden wir analog geformte Elemente, indessen kommen sie nur in denjenigen Abschnitten vor, wo der Sinus seicht und die Darmwand gefaltet ist, also im Thorakal- und im Beginne des Abdominalsinus (vergl. Fig. 32 und 33). Vor allem sind es die Falten, in denen diese Faserzellen

besonders zahlreich sind; hier bilden sie fast stets ein zusammenhängendes Netzwerk, in dessen Maschen das Blut fließt. In den Darmfalten haben sie stets einen radiären Verlauf, d. h. vom Darmlumen nach der Peripherie gehende Richtung, in den peripheren Teilen des Darmsinus selbst aber liegen sie ebenso oft der Darmwand an, als daß sie die gegenüberliegenden Wände des Darmsinus verbinden.

Was nun aber diese Zellen bei Ophelia besonders interessant erscheinen läßt, ist das Vorkommen von Chloragogen in einer großen Anzahl derselben. Dieses Chloragogen ist morphologisch und chemisch nicht zu unterscheiden von demjenigen der Lymphzellen und, wie wir weiter unten sehen werden, von demjenigen der Darmzellen. Meist tritt es in mehreren benachbarten Zellen auf, bald als große Körner, welche die Zellen vollständig anfüllen, an denen jedoch stets deutlich noch ihre Zusammensetzung aus mehreren Körnern erkannt werden kann, bald aber auch in Form von kleinen Körnchen, die etwa die Größe des Kernes besitzen. Eine kernständige Lage ist entschieden manchmal angedeutet, wird aber dadurch sehr verwischt, daß die Faserzellen sehr klein sind.

Wir haben bereits oben beschrieben, daß sich diese Faserzellen in ihrem Vorkommen auf den thorakalen und den Beginn des abdominalen Darmsinus beschränken; sie verschwinden mit anderen Worten da, wo der Sinus breiter wird und die Darmfalten zurückgehen. Statt dessen tritt uns hier im Innern des Darmsinus jenes eigentümliche Bindegewebe entgegen, welches, wie wir von der Beschreibung des Gefäßsystems her wissen (s. o.), von der ventralen Sinuswand entspringend, in mannigfachen Wülsten in den Sinus emporsteigt. In seinem histologischen Bau zeigt dieses intravasale Bindegewebe entschieden große Übereinstimmung mit dem visceralen Peritoneum; indessen ist es bedeutend großmaschiger und zeichnet sich auch dadurch aus, daß die eingestreuten Kerne annähernd überall gleichmäßig verteilt sind, indem weder an der Peripherie noch im Innern eine stärkere Anhäufung derselben zu beobachten ist. Vor allem wird diese strukturelle Ähnlichkeit dadurch herbeigeführt, daß auch dieses Bindegewebe mit Chloragogenkörnern erfüllt ist, welche in Form, Farbe und Lagerung durchaus mit denjenigen des Peritoneums übereinstimmen; die kernständige Anordnung der Körner ist auch hier durchaus typisch ausgebildet und auch in den Fällen deutlich ausgesprochen, wo das Gewebe sehr reich ist an Chloragogen (vgl. Fig. 28). In

seinen basalen, der Sinuswand anliegenden Partien weist dieses Bindegewebe freilich eine wesentlich andere Struktur auf. Indem nämlich seine Maschen gegen die Ursprungsstelle hin immer kleiner werden, entsteht hier ein dichtgefügtes, äußerst zellenreiches Gewebe, welches sich außerdem von den höher gelegenen Partien und dem Peritoneum auch dadurch auszeichnet, daß ihm wenigstens im centralen Teile das Chloragogen vollständig fehlt. Nur an der Peripherie, wo der feste Zusammenhang der Zellen einem lockeren Gefüge Platz macht, beobachtet man stets Chloragogen in ihrem Innern.

Wir haben bereits oben vorgreifend bemerkt, daß Chloragogenkörner auch in dem Darmepithel vorkommen. Die Epithelzellen sitzen im Pharynx der Muscularis, in den übrigen Darmabschnitten unmittelbar dem Darmsinus auf, eine Basalmembran ist, wie oben erwähnt, nirgends vorhanden. Im Oesophagus und vor allem im Magen zeichnet sich das Epithel durch besondere Höhe aus, während es im Pharynx und noch mehr im Abdominaldarm verhältnismäßig niedrig ist. Das Chloragogen des Darmes ist nun seinem morphologischen Verhalten nach verschiedener Natur. Einmal finden wir Chloragogenkörner, die in Form, Farbe und chemischem Verhalten mit denjenigen der Faserzellen und Lymphzellen übereinstimmen. Sie sind am häufigsten im Magen zu treffen, seltener im Oesophagus und nur ganz vereinzelt im Pharynx; im Abdominaldarm dagegen habe ich sie niemals beobachtet. Ein gesetzmäßiges Verhalten zum Kerne konnte ich innerhalb der Darmzellen nirgends bemerken: man sieht sie bald am Grunde der Zellen liegen, bald neben dem Kerne, bald auch an der dem Darmlumen zugewandten Peripherie. Überall fallen sie durch ihre Größe auf, indem sie meist die ganze Breite einer Epithelzelle einnehmen; manchmal kommen auch mehrere und dann meist kleinere Körner vor, selten aber sind sie so klein, wie wir sie in den Faserzellen stellenweise angetroffen haben (s. o.).

Andererseits trifft man nun aber auch in den Darmzellen hier und da Chloragogenkörner, welche in ihrer Farbe ganz an die den Blutzellen innelagernden Konkretionen erinnern, die wir anläßlich der Beschreibung des Herzkörpers oben erwähnt haben. Sie finden sich mit Ausnahme des Pharynx in allen Darmabschnitten, in reichlicherer Anzahl aber nur im Magen, und auch hier treten sie den vorher besprochenen Chloragogenkörnern gegenüber stark in den Hintergrund. Sie sind meist in größeren Klumpen in den Zellen abgelagert, seltener und dann oft als kleinere

Körner vereinzelt. Besondere Beziehungen zum Kerne konnte ich auch hier niemals beobachten.

Endlich müssen wir an dieser Stelle noch eigentümlicher Körnchen gedenken, welche mit Ausnahme des Pharynx das gesamte Darmepithel in seiner dem Darmlumen zugekehrten Peripherie erfüllen (vgl. Fig. 32 und 33). Auf dem Querschnitte bilden sie einen ununterbrochenen Körnersaum, welcher überall dieselbe Breite hat und mit dem Kerne in keiner äußerlich sichtbaren Beziehung steht. Die Körnchen ähneln vermöge ihrer grünlichen Farbe den Chloragogenkörnern des Peritoneums, indessen sind sie noch viel feiner und homogener als dieselben, indem sie niemals zu größeren Körnchen zusammenfließen.

B. Chemischer Teil.

Wir haben im Verlaufe unserer morphologischen Untersuchungen fast in allen Organsystemen eigentümliche, bald mehr bräunlich, bald grünlich gefärbte Konkretionen angetroffen, die wir alle unter dem Namen Chloragogenkörner zusammengefaßt haben, ohne uns weiter darüber Rechenschaft zu geben, ob auch in physiologischer Beziehung eine Verwandtschaft existiere (s. Einl.). Ganz allgemein werden die Chloragogenkörner aller Anneliden als Exkretionsprodukte aufgefaßt, und diese Annahme liegt um so näher, als H. Eisig in dem nephridialen Chloragogen der Capitelliden, wenn auch nicht mit Sicherheit, so doch mit Wahrscheinlichkeit Guanin nachgewiesen hat. Ich habe nun versucht, auch für Ophelia die chemische Natur der einzelnen Chloragogenarten zu ermitteln, bekenne aber, daß mir dies nur zum Teile mit Sicherheit gelungen ist. Ich muß vorausschicken, daß ich mich bei meinen Untersuchungen nur auf die organischen Körper der Konkretionen beschränkt habe, da es mir ja nur darum zu thun war, ihren physiologischen Wert zu eruieren.

I. Die mikrochemische Untersuchung.

Untersuchen wir vorerst das Chloragogen der Lymphzellen, so zeigt dasselbe folgendes Verhalten: Die Stäbchen sind unlöslich in verdünnter und konzentrierter Oxalsäure. Auf Zusatz von konzentrierter Essigsäure treten öfters Gasblasen auf, im übrigen zeigen

aber die Stäbchen selbst bei stundenlanger Einwirkung keine sichtbaren Veränderungen. Verdünnte HCl ist ohne Einfluß, auf Zusatz von konzentrierter Salzsäure zeigen die Stäbchen eine grünliche Verfärbung, welche an den Enden am stärksten ausgesprochen ist und daselbst einen tief smaragdgrünen Ton annimmt. Nach einiger Zeit verschwindet die grüne Farbe wieder, und die Stäbchen erscheinen zwar etwas blasser, aber in ihrer Struktur durchaus unverändert. In der Kälte lösen sie sich überhaupt nicht auch bei längerer Einwirkung, beim Erwärmen erblassen sie allmählich und zerfallen in eine krümelige Masse, welche fast unlöslich ist in Wasser. Schwefelsäure hat in verdünntem Zustande durchaus keine Einwirkung, in konzentriertem Zustande dagegen bewirkt sie rasch eine eigentümliche Aufquellung der Stäbchen, die häufig mit einer Formveränderung, namentlich einer verminderten Flexion verbunden ist. Eine Auflösung der Stäbchen ist aber auch bei längerer Einwirkung nicht zu beobachten. Mit verdünnter oder konzentrierter Schwefelsäure erwärmt, tritt eine sofortige Aufquellung ein und in der Folge eine Auflösung zu einem dunkelbraunen, in Wasser unlöslichen Brei. Sowohl verdünnte, als auch konzentrierte Salpetersäure haben in der Kälte keinen Einfluß auf die Stäbchen, höchstens tritt hie und da eine schwache Abblassung ein. Beim Erwärmen dagegen tritt Aufquellung und fernerhin Auflösung zu einem gelben Brei ein. Beim Abdampfen der Salpetersäure tritt die Xanthoproteïnreaktion ein, nachfolgender Zusatz von Kalilauge oder Ammoniak bewirkt indessen keine purpurrote, sondern eine einfach braun- bis dunkelgelbrote Verfärbung. Die Murexidprobe fällt also negativ aus. Dieselbe Verfärbung tritt auch ein bei nachfolgendem Zusatz von Natronlauge, so daß auch das Vorhandensein von freiem Guanin ausgeschlossen ist. Eau de Javelle bewirkt schon in mäßiger Verdünnung ein starkes Erblassen der Stäbchen, im Überschuß zugesetzt aber einen von den Enden ausgehenden körnigen Zerfall und ohne Zweifel eine teilweise Auflösung derselben. Die Reaktion tritt unter Bildung von Gasblasen (Chlor) auf.

Gegen Alkalien (sowohl verdünnte als konzentrierte) verhalten sich die Stäbchen vollständig indifferent, ebenso sind sie vollständig unlöslich in Äther und Alkohol.

Alle diese Reaktionen der Stäbchen, ihre Unlöslichkeit in Alkalien, Äther und Alkohol und ihre überraschende Widerstandsfähigkeit gegen Mineralsäuren und organische Säuren machen es höchst wahrscheinlich, daß wir es mit einer chitinigen Substanz zu thun haben, eine Annahme, die um so gerechtfertigter ist, als auch

ihr morphologisches Verhalten eine auffallende Ähnlichkeit mit Chitin aufweist. Das Auftreten von Gasblasen bei Zusatz von Essigsäure läßt uns vermuten, daß dieses Chitin mit kohlensaurem Kalk verbunden ist, indessen muß ich mit Eisig, welcher eine analoge Reaktion im nephridialen Chloragogen von Clistomastus gefunden hat, annehmen, daß jenes Salz nur in sehr geringen Mengen vorhanden ist, da selbst stundenlange Einwirkung der Säure die Struktur der Stäbchen nicht zu ändern vermochte. Obwohl wir nun das Chitin durch Abspaltung von Glucosamin und Überführung des letzteren in Traubenzucker nachweisen können, ist dieser Nachweis unmöglich für die Stäbchen von Ophelia, da sie in verhältnismäßig so geringer Zahl in der Leibesflüssigkeit vorkommen, daß ein so umständliches Verfahren nicht mit Erfolg angewendet werden kann.

Ganz dasselbe chemische Verhalten wie die Stäbchen zeigen nun auch die braungelben Chloragogenkörner, welche wir im Innern der Faserzellen des Perivisceralsinus und in den Darmepithelzellen des Magens und Oesophagus beschrieben haben (s. o.), so daß wir wohl mit Grund annehmen dürfen, daß auch diese Körner aus einer chitinartigen Masse bestehen.

Wir haben aber oben erwähnt, daß außer diesen gelben Körnern noch Chloragogenkörner in den Darmzellen sich vorfinden, die in ihrer Farbe durchaus an das Chloragogen der Blutzellen erinnern. Auch diese grünlich tingierten Körner sind sowohl gegen Alkalien wie gegen Mineralsäuren außerordentlich widerstandsfähig, und nur beim Erwärmen in den letzteren zeigen sie einen körnigen Zerfall. Da sie nur ganz zerstreut im Darm sich vorfinden und niemals zu großen Haufen beisammen gefunden werden, ist es auch selbstverständlich nicht möglich, eine Harnsäure- oder Guaninprobe mit ihnen vorzunehmen. Wohl aber ist dies möglich an den chloragogenführenden Blutzellen, die hin und wieder im Herzkörper in größerer Anzahl vorkommen. Sowohl Murexid- als auch Guaninprobe fielen indessen entschieden negativ aus an diesen Körnern; auch sie scheinen daher dem Chitin verwandt zu sein.

An dieser Stelle müssen wir auch jener feinen Körnchen gedenken, welche in der Peripherie des Darmepithels einen ununterbrochenen Saum bilden. Sie sind so äußerst fein, daß ich über ihr chemisches Verhalten nicht mehr angeben kann, als daß sie in Alkalien, Alkohol und Äther, unlöslich, in konzentrierten Säuren dagegen schon in der Kälte löslich sind.

Weit besser sind wir dagegen orientiert über den chemischen Wert des Chloragogens der Peritonealzellen, des intravasalen Bindegewebes und der Nephridien. Unlöslich in Alkalien, Äther, Alkohol und verdünnten Säuren, zerfließen sie dagegen rasch in konzentrierten Mineralsäuren schon in der Kälte, beim Erwärmen auch in verdünnten Säuren; was aber vor allem wichtig ist, beim Abdampfen mit Salpetersäure und Zusatz von Natronlauge ergeben sie eine deutliche Rotbraun- bis Rotfärbung, die auch einen etwas dunkleren Ton annimmt beim fortgesetzten Erwärmen. Ich spreche diese Reaktion für eine Guaninreaktion an, da auch die qualitative Analyse (s. u.) Guanin ergeben hat. Eine violettrote Färbung ist freilich nicht zu beobachten, indessen wird die Reaktion ohne Zweifel verwischt durch die übrigen Zellsubstanzen. Es ist nämlich für das Zustandekommen dieser Reaktion eine verdünnte Salpetersäure notwendig, deren Konzentration schon genügt, um ein Ineinanderfließen der Zellen zu bewirken. Es ist mir daher trotz vieler Versuche niemals gelungen, die Reaktion intracellular nachzuweisen. Ich mußte mich damit begnügen, wenn die Schnitte die einzelnen Gewebe nach dem Abdampfen der Salpetersäure noch erkennen ließen und die Rotfärbung rings um den Darmsinus und über den Nephridien zu erkennen war.

II. Die qualitative Analyse.

Nachdem die mikrochemische Untersuchung des Peritoneal- und Nephridialchloragogens auf Guanin hingewiesen hatte, bedurfte dieser Nachweis einer Bestätigung durch die qualitative Analyse. Ich dehnte dieselbe aber auch zugleich auf das Chloragogen der Lymphzellen und des Darmes aus, weil es ja nicht ausgeschlossen war, daß in demselben vielleicht Guanin an andere Substanzen gebunden enthalten sei. Dabei ging ich folgendermaßen zu Werke: Da die thorakale Leibeshöhle von Ophelia gegenüber der abdominalen um Vieles geräumiger ist, demnach auch die Hauptmasse der Leibesflüssigkeit samt Lymphzellen enthält, zerschnitt ich die Ophelien über einer Reibschale in der Grenze zwischen Thorakal- und Abdominalregion und ließ die Thoraces und mit ihnen die Lymphe in die Schale fallen. Ich konnte auf diese Weise sicher sein, die große Hauptmasse der Stäbchenzellen in dieser Schale zu haben, um so mehr als vor allem im Dissepimentsack die Stäbchen sich stets in außerordentlicher Anzahl vorfinden. (Der Grund hierfür liegt offenbar in der Funktion dieses Organes als Pumpe, wodurch

die Zellen passiv in dessen Höhle hineingepreßt werden.) Außerdem hatte ich aber in diesen Thoraces auch die große Mehrzahl des Darmchloragogens, namentlich ausschließlich das braune Chloragogen der Faserzellen und Darmepithelien. Ein Auffinden von Guanin in diesem vorderen Körperabschnitte mußte daher in seiner Deutung Schwierigkeiten bereiten, ein negatives Resultat aber gab uns den Beweis dafür, daß weder die Stäbchen noch die verschiedenen Arten des Darmchloragogens aus guaninhaltigen Stoffen bestehen. Die abdominalen Körperteile der durchschnittenen Ophelien wurden sodann vom Rücken her aufgeschnitten, der Darm mitsamt dem ihn umgebenden Peritoneum sorgfältig lospräpariert und in eine zweite Reibschale gebracht; in eine dritte Schale legte ich endlich die zurückbleibende Haut und die von ihr ventral eingeschlossenen nephridialen Leibeshöhlen mit den inneliegenden Nephridien. Der Inhalt jeder Schale wurde nun fein zerschnitten und sodann so fein wie möglich zerrieben. Selbstverständlich wurde bei diesen Operationen durch Abspülen der Instrumente und Reibstöpsel mit destilliertem Wasser jeder Substanzverlust aufs minutiöseste zu verhüten gesucht.

Für den Nachweis freien Guanins verwandte ich nun die von Eisig erwähnte Methode von Th. Weyl, nachdem ich mich zuvor überzeugt hatte, daß auch minimale Mengen von Guanin durch diese Methode zu eruieren sind. Die zerriebenen Thoraces wurden in kochendes Wasser eingetragen und verblieben in diesem 5 Minuten. Hierauf wurde die Flüssigkeit filtriert, der Filterrückstand mehrere Male mit heißem Wasser ausgezogen und das Filtrat, ca. 2 Liter, mit einer konzentrierten Lösung von Kupferacetat ausgefällt. Die Mischung wurde sodann auf 200 ccm eingedampft, der Kupferniederschlag abfiltriert, und so lange ausgewaschen, bis kein Kupfer mehr im Filtrate zu finden war (keine Blaufärbung nach Ammoniakzusatz). Hierauf wurde der Kupferniederschlag unter heißem Wasser mit Schwefelwasserstoff zersetzt, filtriert und das Filtrat leicht mit Salzsäure angesäuert und bis auf wenige Tropfen eingedampft. Es schieden sich keine Guaninkrystalle aus, auch gab die Lösung bei Verdampfen mit Salpetersäure und Zusatz von Natronlauge keine Rotfärbung. Das Vorhandensein von freiem Guanin war also im vorderen Körperteil, wie vorauszusehen war, ausgeschlossen. Es erwuchs mir also die Aufgabe, etwa vorhandenes gebundenes Guanin zu isolieren und nachzuweisen; ich verfuhr dabei nach den Angaben von Hoppe-Seyler. Der Filterrückstand, welcher aus den in das kochende Wasser eingetragenen

Thoraces bestand, wurde in 10% Schwefelsäure während 3 Stunden gekocht, hierauf im Heißwassertrichter filtriert und das Filtrat mit Barytlösung neutralisiert. Die neutrale Lösung wurde gekocht und im Heißwassertrichter filtriert, der Filterrückstand mehrmals mit siedendem Wasser ausgezogen und die vereinigten Filtrate bis auf wenige Kubikcentimeter eingedampft. Es wurde nun auf einer Schale mit einem Teil des Filtrates die Guaninprobe angestellt, dieselbe fiel negativ aus; der andere Teil wurde mit Salzsäure angesäuert und bis auf wenige Tropfen eingedampft. Auch in diesem Falle schieden sich keine Guaninkrystalle aus, so daß wir berechtigt sind, den Satz auszusprechen, daß weder die Stäbchen noch die Chloragogenkörner des Darmes guaninhaltig sind.

Dieselbe Prozedur wurde nun auch mit dem Inhalte der beiden anderen Reibschalen, also mit dem Darm und den Nephridien, angestellt, und in beiden Fällen ergab die Weyl'sche Methode die charakteristischen Krystalle des salzsauren Guanins. Mit einer kalt gesättigtigten Pikrinsäurelösung versetzt, schossen aus der salzsauren Lösung die ebenfalls für Guanin charakteristischen gelben mikroskopischen Nadeln aus. Die Guaninprobe auf der Porzellanschale fiel gleichfalls positiv aus. Nach Abdampfen mit Salpetersäure und Zusatz von Natronlauge trat Rotfärbung ein, welche sich beim weiteren Erwärmen in einen deutlich violetten Farbenton verwandelte. Durch die qualitative Analyse wurde also der mikrochemische Nachweis des Guanins im Peritoneum und den Nephridien vollauf bestätigt.

Welches sind nun die Schlüsse, die wir betreffs der physiologischen Bedeutung des Chloragogens aus den Resultaten unserer chemischen Untersuchungen ziehen können?

Was vorerst das Chloragogen der Nephridien, des Peritoneums und des intrasinuösen Bindegewebes anbetrifft, so ist dessen exkretorische Natur durch die chemische Analyse zweifellos festgestellt. Diese Thatsache darf uns nicht überraschen, denn beispielsweise hat schon Eisig, welcher das Peritoneum bei Capitelliden chloragogenhaltig gefunden hat, demselben exkretorische Leistungsfähigkeit zugeschrieben, ohne freilich den chemisch-physiologischen Beweis dafür erbracht zu haben. Wir haben nun oben gesehen, wie bald einzelne Zellen, bald ganze Zellhaufen sich vom Peritoneum loslösen und frei schwimmend in der Leibesflüssigkeit angetroffen werden, und dürfen daher annehmen, daß nach ihrem Zerfall eine Ausscheidung der Körner durch die Nephridien erfolgt. Exkretorischer Natur ist aber auch, wie bereits erwähnt,

jenes eigentümliche intrasinuöse Bindegewebe. Daß dieses Bindegewebe dieselbe chemische Energie zeigt, wird uns verständlich, wenn wir uns an die übereinstimmende Struktur erinnern und den Umstand im Auge behalten, daß dasselbe von dem gleichen Blute bespült wird wie das peritoneale Gewebe. Wie aber haben wir uns die Weiterbeförderung des Chloragogens aus diesem Bindegewebe vorzustellen? Wir haben bereits oben betont, daß an der Peripherie jenes Gewebes die Zellen nur in lockerem Zusammenhange stehen, und wir nehmen daher an, daß intra vitam eine Ablösung derselben erfolgt. Nun beobachtet man aber häufig in unmittelbarer Nähe des Bindegewebes oder auch anderwärts chloragogenhaltige Zellen, die der Sinuswand ansitzen, und wir müssen daher den Schluß ziehen, daß das Chloragogen dieses Bindegewebes dem Peritoneum zugeführt wird, um dann sekundär von diesem abgeschieden zu werden. Man könnte nun vielleicht vermuten, daß überhaupt alles Chloragogen des Peritoneums von dem intrasinuösen Bindegewebe abstamme, indessen spricht die Thatsache dagegen, daß ich das Peritoneum in allen Fällen ohne Ausnahme viel reicher an Chloragogen getroffen habe als das erwähnte Bindegewebe, andererseits aber gerade die der Gefäßwand anliegenden Partien des Peritoneums relativ am schwächsten mit Körnern besetzt sind.

Wie aber verhält es sich nun mit dem Chloragogen der Lymphzellen? Die chemische Untersuchung hat auf eine chitinöse Substanz hingewiesen, einen Stoff der Harnsäure- oder Xanthinreihe konnten wir nicht auffinden. Es ist nun bemerkenswert, daß auch Eisig in den hämolymphatischen Elementen der Capitelliden mancherorts Konkretionen beschreibt, welche sich in chemischer Beziehung ganz analog verhielten wie die Stäbchen von Ophelia, und welche er aus diesem Grunde auch als chitinöse Stoffe anspricht. Als Beweis dafür, daß das Chitin in der That auch in Form von Konkretionen zur Ablagerung kommen kann, erwähnt er den von P. Mayer beschriebenen Fall von körniger Chitinablagerung in den Scheerenschwielen von Heterograpus Lucasii. Wir citieren hier die diesbezügliche Stelle: „Ein Längsschnitt zeigt direkt unter der derben Cuticula eine verhältnismäßig enorm dicke Lage von zarten Chitinhäuten, welche nach innen zu wiederum von einer festeren Chitinlamelle begrenzt werden. Diese letztere ist wellig gestreift und trägt zahlreiche Konkretionen von lebhaft gelb gefärbtem Chitin eingelagert, deren Gestalt auffällig an die Stärkekörner erinnert. Es sind sowohl Schichtungen um einen konzen-

trisch oder exzentrisch gelegenen Kern als auch Verschmelzung runder Körner zu bisquitförmigen Gestalten nachzuweisen, so daß man, wenn nicht alle chemischen Reaktionen für Chitin sprächen, versucht sein könnte, ein freilich seltsames Vorkommen von Amylum anzunehmen." Es ist ganz überraschend, wie diese Beschreibung übereinstimmt mit den Beobachtungen, die man auf Schnitten durch die Stäbchen machen kann, die fast stets eine derartige konzentrische Schichtung deutlich wahrnehmen lassen. Eisig steht nun nicht an, das Chitin als ein stickstoffhaltiges Ausscheidungsprodukt anzusprechen, und stellt die Hypothese auf, daß die verschiedenen Chloragogenkörner Produkte ein und desselben Prozesses seien, bei dem chitinähnliche Substanz als Endglied und guaninähnliche als Mittelglied figurieren würden. Und in der That liegt der Gedanke an eine exkretorische Funktion des Chitinchloragogens der Stäbchen auf der Hand, wenn wir bedenken, daß die Stäbchen nur zeitweise sich bilden, daß sie in geschlechtsreifen und jungen Tieren in demselben Verhältnis vorkommen, daß nirgends im Körper eine Ablagerung derselben vorkommt und daß deutliche Zeichen des Zerfalls an den Stäbchenzellen zu beobachten sind. Wir wollen nicht unerwähnt lassen, daß sowohl die Existenz chitiniger Substanzen im Annelidenkörper überhaupt, als auch die Annahme einer exkretorischen Funktion des Chitins von der größten Wichtigkeit ist, denn einerseits beweisen uns die ersteren die nahen Verwandtschaftsbeziehungen der Anneliden zu den übrigen Articulaten, andererseits aber ist, wie schon Eisig mit Recht betont, die letztere dazu angethan, auf die merkwürdige Erscheinung des Häutungsprozesses ein neues Licht zu werfen.

Freilich muß ich der Auffassung Eisig's insofern entgegentreten, als ich die verschiedenen Chloragogenarten nicht als Produkte ein und desselben Prozesses ansehen möchte, denn es ist mir unverständlich, wie bei der regressiven Metamorphose der Eiweißkörper als Mittelglied Guanin und aus diesem sekundär das viel höher organisierte Chitin als Endglied hervorgehen sollte. Man kann sich den Prozeß aber auch nicht im umgekehrten Sinne vorstellen, denn das Chitin ist ohne Zweifel im tierischen Körper stets ein Endprodukt. Indessen scheint unsere Auffassung im Widerspruch zu sein mit den Beobachtungen, welche Eisig an den Konkretionen der Blutscheiben von Capitelliden gemacht hat: „Die einen erinnerten, wie er aussagt, durch ihre Widerstandsfähigkeit gegen Säuren und Alkalien an Chitin, die anderen aber waren in konzentrierten Mineralsäuren löslich und ergaben, mit Salpeter-

säure abgedampft, auf Zusatz von Natronlauge eine tief braunrote Färbung, woraus Eisig auf Guanin schließt und, entsprechend dieser Schlußfolgerung, wonach also Chitin und Guanin in ein und denselben Zellen sich bilden sollte, für beide Stoffe auch einen gemeinsamen Bildungsprozeß annimmt. Ich bin nun aber entschieden der Ansicht, daß Eisig nicht berechtigt war, auf Guanin zu schließen, denn einerseits giebt er selbst an, daß die für Guanin allein charakteristische Violettfärbung beim weiteren Erwärmen mit Natronlauge ausgeblieben sei, andererseits aber ist eine „tief braunrote Färbung" auch bei den Stäbchen von Ophelia zu beobachten, die sicher weder freies noch gebundenes Guanin enthalten. Der scheinbare Widerspruch zwischen unserer Auffassung und der Eisig'schen Beobachtung wird dadurch also hinfällig.

Als Chitinchloragogen müssen wir aber ohne Zweifel seinem chemischen Verhalten nach auch das Chloragogen der Faserzellen, der Darmepithelien und der Blutzellen auffassen und sind demnach auch gezwungen, mit Eisig den Darm als exkretorisches Organ, als „Harndarm" anzusprechen. Vergleichen wir nun die Bildungsstätten des Chitinchloragogens mit denjenigen des Guaninchloragogens, so werden wir in unserer Auffassung noch bestärkt, daß die beiden Exkretstoffe durch differente Prozesse abgeschieden werden, denn einerseits zeigt das Guaninchloragogen in seiner Bildung enge Beziehungen zur Leibesflüssigkeit und zu venösem Blute, andererseits weist die Abstammung der Stäbchenzellen von den Wandungen der arteriellen Kiemenvene sowie das hauptsächliche Vorkommen des Chitinchloragogens im oxydischen Thorakalsinus darauf hin, daß seine Bildung namentlich von oxydischem Blute beeinflußt wird.

Es bliebe uns nun noch übrig, die Bedeutung jener feinsten, die Darmepithelien säumenden Chloragogenkörnchen darzulegen, indessen sind wir hier vollständig auf Vermutungen angewiesen. In Anbetracht ihrer Löslichkeit in starken Mineralsäuren, ihres Fehlens im Pharynx, ihrer stets typischen Lagerung in der nach dem Darmlumen gerichteten Peripherie der Darmzellen und ihrer vollständig gleichmäßigen Verteilung im ganzen resorbierenden Darm, bin ich am ehesten zu der Annahme geneigt, daß sie eine Rolle bei der Verdauung spielen, mithin geformte Fermente darstellen.

C. Zusammenfassung.

Fassen wir die Resultate unserer Untersuchungen kurz zusammen, so können wir dieselben zu folgenden Sätzen formulieren:

1) Die Lymphzellen von Ophelia stammen vom Peritoneum ab und zwar von demjenigen Teile desselben, welcher die Kiemenvene begleitet. Stäbchenfreie und stäbchenführende Zellen sind genetisch identisch. Das Chloragogen der Stäbchen tritt stets um den Kern herum auf und gelangt innerhalb von Vakuolen zur Abscheidung. Die Entstehung der Stäbchenform und das terminale Wachstum der Stäbchen sind die Folge von Spannungsdifferenzen in den Wänden der Vakuolen.

2) Das Blutgefäßsystem von Ophelia wird im abdominalen Körperabschnitte repräsentiert durch einen dem Rückengefäße homologen Darmsinus und ein Bauchgefäß, im thorakalen Körperabschnitt aber durch ein Rückengefäß und einen dem Bauchgefäß homologen Darmsinus. Die Oxydation des Blutes wird im hinteren Körperteil durch Kiemen vermittelt, im vorderen durch den Darm.

3) Der Herzkörper von Ophelia ist keine Drüse, sondern eine Klappe.

4) Das Peritoneum ist in denjenigen Partien, welche den abdominalen Darm und die Nephridien bekleiden, ein chloragogenführendes Bindegewebe. Das peritoneale Chloragogen zeichnet sich gleichfalls durch seine stets kernständige Lagerung aus. Ganz dasselbe Verhalten zeigt auch das Chloragogen, welches im Innern eines in den Darmsinus aufsteigenden Bindegewebes abgelagert ist.

5) Die Darmepithelien enthalten morphologisch und chemisch voneinander verschiedene Chloragogenkörner und -körnchen. Durch besonderen Reichtum an Chloragogen zeichnet sich der Magen und der Oesophagus aus.

6) Das Chloragogen des Peritoneums, der Nephridien und des intrasinuösen Bindegewebes enthält mikrochemisch und qualitativ analytisch nachweisbares Guanin. Das Chloragogen der Lymphzellen, der Blutzellen und des Darmes

enthält weder freies noch gebundenes Guanin und ist seinem chemischen Verhalten nach als chitinartige Substanz aufzufassen. Guanin- und Chitinchloragogen entstehen durch differente Prozesse. Außer dem Chitinchloragogen finden sich im Darm noch Chloragogenkörner, welche aller Wahrscheinlichkeit nach geformte Fermente repräsentieren. Die mit dem Namen Chloragogen bezeichneten Konkretionen sind also sowohl verschiedenen Ursprungs als auch von verschiedener physiologischer Wertigkeit!

Figurenerklärung.

Tafel XVI — XIX.

In allen Figuren bedeutet:

an Anastomose des Rücken- und Bauchgefäfses.
bg Bauchgefäfs.
bm Bauchmark.
bz Blutzellen.
chlz Chloragogenzellen.
chlk Chloragogenkörner.
de Darmepithel.
dps Dissepimentsack.
ds Darmsinus.
fz Faserzellen.
h Herz.
iv intrasinuöses Bindegewebe.
hk Herzkörper.
hs Herzschenkel.
ka Kiemenarterie.
kv Kiemenvene.
kvs Kiemenvenenschlauch.
lz Lymphzellen.
ne Nephridium.
p Peritoneum.
pz Peritonealzellen.
rg Rückengefäfs.
sp Spermatozoenmutterzellen.

Fig. 1—26. Lymphzellen von Ophelia.

Fig. 27. Schema des Blutkreislaufes in der Abdominalregion.

Fig. 28. Querschnitt durch das intrasinuöse Bindegewebe.

Fig. 29. Querschnitt durch das den Darmsinus anliegende Peritoneum.

Fig. 30. Querschnitt durch das Nephridium und den dasselbe begleitenden Gefässabschnitt.

Fig. 31. Sagittalschnitt durch dieses Gefäfs.

Fig. 32. Querschnitt durch den Darm an der Grenze zwischen Thorakal- und Abdominalregion.

Fig. 33. Querschnitt durch eine Magenfalte.

Fig. 34. Längsschnitt durch den Herzkörper.

Fig. 35 und 36. Querschnitt durch den Herzkörper.

Fig. 37. Vorderer Körperschnitt von Ophelia nach Eröffnung der Leibeshöhle, von der Seite gesehen.

Fig. 38. Derselbe von der Bauchseite gesehen.

Fig. 39. Sagittalschnitt durch den vorderen Körperabschnitt von Ophelia (schematisirt).

Fr. Bracaeppi del. Gustav Fischer.

17

Gustav Fischer

18

25.

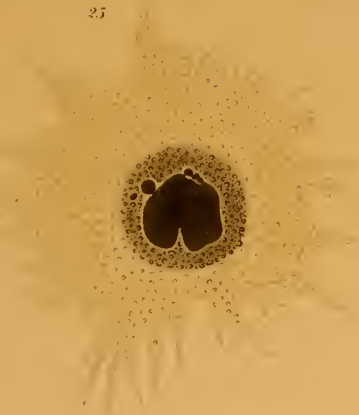

26.

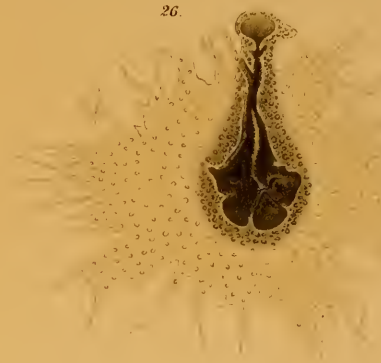

30.

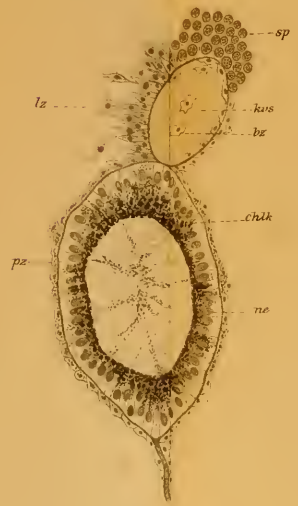

29

32.

28.

31

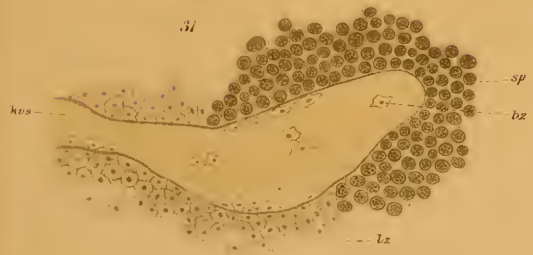

33.

19

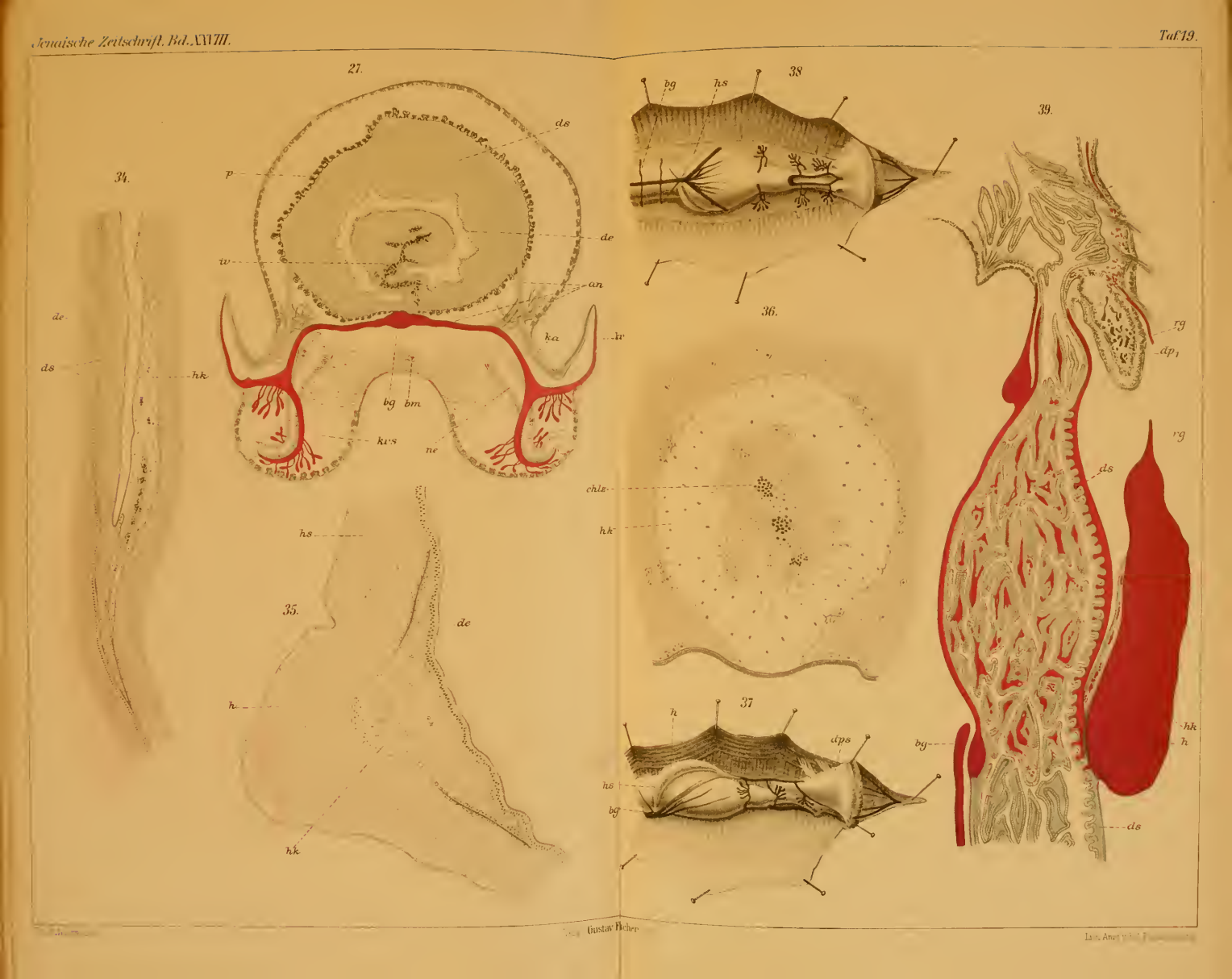

Verlag Gustav Fischer
Lith. Anst. v. J. G. Bach, Frankfurt a. M.