Zur Histologie des Dentalium-Mantels.

Von

Dr. N. Léon,

Professor an der Universität Jassy.

Hierzu Tafel XII.

Der Mantel von Dentalium wurde makroskopisch von Deshayes (1), William Clark (2) und Lacaze-Duthiers (3) studiert; histologisch von Fol (4) und dann von Plate (5). Was die Arbeit von Plate betrifft, so ist sie so exakt und so gewissenhaft gemacht, daß ich mit ihren Resultaten vollkommen übereinstimmen muß. So ist z. B. die zweite Drüsenzone, welche dem inneren Epithel des Mantels angehört, in allen unseren Präparaten genau so zu sehen, wie Plate sie beschrieben hat, d. h. mit echten Drüsen und nicht als „un épithelium à caractère glandulaire", wie H. Fol angiebt (4, p. 98). Auch in Bezug auf die anderen Drüsenregionen bestätigen meine Resultate vollkommen die Untersuchungen von Plate.

In dem Mantel von Dentalium unterscheidet man 3 Regionen (3, Vol. 6, p. 321): eine vordere, eine hintere, welche zwei Drittel des Körpers einnimmt, und schließlich eine Endregion (Endteil). Da der Vorder- und der Hinterteil des Mantels von Fol (4) und Plate (5) bereits studiert wurde, so werde ich hier nur den Endteil beschreiben, welcher von beiden Autoren beiseite gelassen wurde. Als Material stand mir Dentalium dentale zur Verfügung, welches ich mir in der Zoologischen Station zu Neapel entweder in Flemming'scher Flüssigkeit (schwache Lö-

sung) oder in Alkohol oder in einer Pikrin-Sublimat-Lösung (nach Rabl, 6) konserviert hatte.

Der Endteil des Mantels selber setzt sich aus zwei gut gesonderten Teilen zusammen: a) aus einem Wulst (Fig. 1 *b*), b) aus einer Spitze, die von Deshayes Pavillon genannt wurde (Fig. 1 *a*). Der Wulst steht einerseits mit dem Hinterteil des Mantels, andererseits mit dem Pavillon in Verbindung. Die Länge des Pavillons hängt zu einem großen Teile von dem Kontraktionszustande des Tieres und von der Konservierungsflüssigkeit ab.

Der Pavillon wurde von William Clark mit einem Eßlöffel verglichen, in Wirklichkeit sieht er aber mehr einer Schaufel ähnlich.

An der Schaufel können wir zwei verschiedene Teile unterscheiden: eine dorsale Rinne, deren Länge der Länge der Schaufel gleich ist (Fig. 2 *D*), und ein ventrales Stück (Fig. 2 *V*), das an der Basis der Schaufel sich befindet und für gewöhnlich sehr kurz und der Länge der Schaufel proportional ist. Die innere Fläche der Rinne läuft gegen die Basis der Schaufel, d. h. gegen den Wulst zu und setzt sich von der Stelle ab, wo die Basis anfängt von der oberen Fläche des ventralen Teiles der Schaufel (*V*) begrenzt zu werden, kanalförmig weiter fort (Fig. 2 *K*). Dieser Kanal dringt durch den Wulst hindurch und öffnet sich in die Leibeshöhle (Fig. 2 *L*). Da die innere Fläche des ventralen Teiles *V* sich immer mehr erhebt und dem Wulst immer mehr nähert, erhebt sich auch der Kanal gegen die Rückenseite der Schaufel. In den Wulst (Fig. 2 *W*) eingedrungen, zeigt er auf seiner inneren Fläche eine kurze, enge Furche; man kann somit im Querschnitte auf der dorsalen Seite des Kanals einen engen, halbmondförmigen Ausschnitt bemerken. Etwas näher der Wulstbasis erscheint auf der inneren Rückenseite des Kanals eine Fortsetzung, die sich dem Kanal entlang, gegen die Spitze zu, bis zur Hälfte des engen, halbmondförmigen Ausschnittes verfolgen läßt. — Alle diese Gebilde sind bald enger, bald dicker, bald breiter, je nach dem Kontraktionszustande des Tieres.

Histologisch besteht die dorsale Rinne des Mantels aus 4 Teilen: Epithel, Bindegewebe, Muskeln und Drüsen.

Das Epithelium der ventralen konkaven Fläche der Rinne (Fig. 2 und 3 *e*) besteht aus cylindrischen Zellen, welche länger als die Epithelzellen der dorsalen konvexen Fläche sind (Fig. 2 und 3 *e'*), aber beide haben eine gleichmäßige (homogene) Cuticula. Die Zellen sind schwach pigmentiert, wie man in Fig. 4 sehen

kann; das Pigment ist an der freien Hälfte der Zelle angehäuft. Die rundlichen oder ovalen Kerne sind im allgemeinen gegen die Basis der Zellen gerückt und enthalten mehrere Kernkörperchen, die immer central gelagert sind. Wimpern (Cilien) habe ich weder beim frischen noch beim fixierten Material auf Schnitten irgendwo auf den Flächen beobachten können. Das Epithel der konkaven Fläche des Endteiles des Organes konserviert sich immer sehr gut, aber je mehr man sich von der Spitze entfernt und sich der Basis nähert, desto schwieriger wird die Konservation der zarten Teile.

Zwischen den Epithelzellen findet man Becherzellen, die annähernd flaschenförmig aussehen (Fig. 2 und 3 *b*) und ein wenig größer als die anderen Epithelzellen sind. An Präparaten, die mit Hämatoxylin-Eosin gefärbt wurden, haben sie das Aussehen eines Konglomerates sehr kleiner, dunkelrot gefärbter Tröpfchen (7).

Das Bindegewebe besteht aus zahlreichen Fasern (Fig. 2 und 3 *f*), die sich in den verschiedensten Richtungen durchkreuzen, besonders aber in der Richtung von dem dorsalen zum ventralen Epithel. Sie bilden ein Maschenwerk, das von Muskeln und Nerven sowie zahlreichen (Fig. 2 und 3 *F.z*) relativ großen, runden oder ovalen Zellen mit mehreren Kernen durchsetzt wird; im allgemeinen sind sie vereinzelt, hier und da findet man sie zu zweien vereinigt. Das Plasma ist fein granuliert und färbt sich mit Eosin-Hämatoxylin tiefrot. Die kreisrunden Kerne sind groß, mittelständig, und bei starker Vergrößerung läßt sich ein zartes Gefüge erkennen. — Dies sind die Zellen, welche Rawitz mit den Flemming'schen Zellen identifiziert hat (7, S. 26).

Die Muskulatur besteht nur aus Längsfasern (Fig. 2 und 3 *l.f*), die sich in zwei Reihen ansetzen; die eine verläuft unter dem dorsalen Epithelium, die andere unter dem ventralen Epithelium; beide dringen durch die Maschen des Bindegewebes hindurch, so daß auf Querschnitten (Fig. 3 *s*) jeder Strang den Anschein hat, als ob er sich in einer Scheide befände.

Zwischen dem dorsalen und ventralen Epithel findet man in der Bindesubstanz zwischen den Muskeln unzählige blasse, flossenförmige, feingranulierte, einzellige Drüsen (Fig. 2 und 3 *b.z*) von unbestimmter Gestalt, derjenigen nicht unähnlich, welche wir weiter in dem ventralen Teil der Schaufel antreffen werden.

Ferner trifft man in dem Bindegewebe, besonders an Präparaten, die mit Eosin-Hämatoxylin gefärbt wurden, Schleimmassen, welche den von Rawitz bei Arca diluvium beschrie-

benen ähnlich sind (7 b, 1890). Der Schleim erfüllt die Maschen des Bindegewebes und den Mittelraum zwischen den zwei Muskelreihen (Fig. 2 *Sch*). Ausführungsgänge, die nach außen zwischen die Epithelzellen münden sollen, habe ich nie beobachten können.

Ich kann freilich nicht mit Sicherheit behaupten, daß das Schleim wäre und nicht irgend etwas anderes. Darüber sollte man Experimente machen, die sicher sehr interessant wären, die ich aber nicht unternehmen konnte, da es mir sowohl an Zeit als auch an genügendem Material fehlte. Ich kann nur so viel konstatieren, daß sie vollkommen den von Rawitz bei Arca diluvium beschriebenen und von ihm für Schleimmassen erklärten entsprechen. Um so mehr kann ich das thun, als sie auf allen meinen mit Eosin-Hämatoxylin gefärbten Präparaten sehr klar erscheinen. Ich möchte auch behaupten, daß ihre Ausmündung nach außen durch Intercellularlücken geschieht, denn man kann bei Färbung mit Hämatoxylin-Eosin (genau wie bei Rawitz) in diesen Intercellularlücken zwischen den kaum angehauchten Zellleibern des Epithels die Tropfen des Sekrets als flammendrot gefärbte Gebilde deutlich erkennen.

Im unteren Teile der Schaufel (Fig. 2 *V*) unterscheiden wir auch Epithel, Bindegewebe, Muskeln und Drüsen.

Das Epithel der ventralen unterscheidet sich nicht von dem der dorsalen Seite; es besteht wie hier aus relativ kurzen Zellen; dieselben sind aber viel höher als die flachen Epithelialelemente Sie werden nach außen von einer ziemlich dicken Cuticula begrenzt. Zwischen den Zellen findet man keine Becherzellen. Die Kerne sind groß und rund und nehmen nicht den proximalen Teil der Zellen ein, sondern befinden sich in ihrer Mitte; sie haben mehrere centrale Körperchen. Das Bindegewebe setzt sich gerade so wie bei der Rinne aus zahlreichen Fasern zusammen, die sich in den verschiedensten Richtungen durchkreuzen. Auch Flemming'sche Schleimzellen werden hier zahlreich angetroffen.

Der fundamentale Unterschied in histologischer Beziehung zwischen dem unteren Teil der Schaufel *V* und der Rinne *D* wird durch die Disposition der Muskulatur und durch die Drüsen gebildet. Die Muskelfasern zerstreuen sich hier radiär von der Basis des Organs aus wie in Fig. 2 *V*, *M.f.* Sie verlaufen hier weder longitudinal, wie in der Rinne, noch lateral, sondern mehr dorsoventral.

Das Charakteristische für den ventralen Teil der Schaufel sind die Drüsen. Sie erscheinen hier so zahlreich, daß man diesen

Teil die Drüsenregion nennen könnte (Fig. 5). Durchweg sind alle nach dem einzelligen Typus gebildet; ihre Form gleicht derjenigen einer Flasche, deren breiterer Teil im Bindegewebe liegt und deren Hals nach dem Epithel zu gerichtet ist. Sie unterscheiden sich von den Drüsen der Rinne, sehen aber einer Drüsenserie von der vorderen Region des Mantels so ähnlich, daß man sie unter dem Mikroskop ganz und gar mit diesen verwechseln könnte, wenn man nicht genau vorher weiß, welcher Stelle die untersuchten Stücke entstammen.

In der vorderen Region des Mantels unterschied Fol (4, S. 95) zweierlei Arten von Drüsen. Es giebt aber in Wirklichkeit dreierlei, wie sie Plate beschrieben hat (5, S. 304). Unsere Drüsen von der ventralen Seite der Schaufel (Fig. 5) ähneln den von Plate als „dunkle, keulenförmige Drüsen" (5, S. 305 *glh*) in der vorderen Region des Mantels beschriebenen. Es scheint uns geeigneter, sie so zu nennen, wie sie von Plate notiert wurden (*glh*), als wie sie von ihm benannt wurden, „dunkle und helle", weil ihre Dunkelheit oder Helligkeit nach der angewandten Konservationsmethode sehr variieren kann; so wurden z. B. die von Fol (4, S. 96) als Glandes hyalines genannten Drüsen von Plate (5, S. 305) als die „dunkelsten von allen drei Sorten von Drüsen" beschrieben. Deswegen sagen wir, daß unsere Drüsen (Fig. 5 *glh*) den Drüsen *glh* von Plate ähnlich sind.

Schleimmassen habe ich mit den verschiedensten Methoden, die versucht wurden, nicht beobachten können. Höchst wahrscheinlich entleeren diese Drüsen hier ihr Produkt direkt nach außen, und nur die im Bindegewebe der Rinne befindlichen ergießen ihr Sekret in Form von Schleimmassen in die Gewebe.

Litteratur.

1) Deshayes, Anatomie et monographie du genre Dentale. Mémoires de la société d'histoire naturelle de Paris, T. II, 1825.
2) William Clark, On the animal of Dentalium tarentinum, in: The Annals and Magazine of Natural History, Vol. IV, 2. Série, 1849, p. 321.
3) F. J. H. Lacaze-Duthiers, Histoire de l'organisation, du développement, des moeurs et des rapports zoologiques du Dentale, Paris 1858.
4) Hermann Fol, Sur l'anatomie microscopique du Dentale. Archives de zoologie expérimentale. T. 7, 1889, p.. 19.
5) Ludwig H. Plate, Über den Bau und die Verwandtschaftsbeziehungen der Solenoconchen. Zool. Jahrb., Abt. f. Anat. u. Ontog., Bd. 5, p. 301—386, Jena 1892.
6) C. Rabl, Einiges über Methoden. Zeitschrift für wissenschaftliche Mikroskopie, Bd. 11, 1894, p. 164—172.
7) Bernhard Rawitz, Der Mantelrand der Acephalen.
a) Erster Teil: Ostreacea. Jena 1888.
b) Zweiter Teil: Arcacea, Mytilacea, Unionacea. Jena 1890.
c) Dritter Teil: Siphoniata. Jena 1892.

Erklärung der Figuren

zu Taf. XII.

Fig. 1. Endteil des Dentalium-Mantels. *a* Schaufel, *b* Wulst, *c* hintere Region des Mantels.

Fig. 2 Längsschnitt durch den Endteil des Mantels. *D* dorsale Rinne der Schaufel, *V* ventrales Stück der Schaufel, *e* Epithelium der ventralen oder konkaven Fläche der Rinne, *e'* Epithelium der dorsalen oder konvexen Fläche der Rinne, *L* Leibeshöhle, *cu* Cuticula, *b* Becherzellen, *f* bindegewebige Fasern, *F. z* Flemming'sche Zellen, *l. f* Längsfasermuskeln, *M. f* Muskelfasern, *b. z* blasenförmige Drüsen, *W* Wulst.

Fig. 3. Querschnitt durch den hinteren Teil der Schaufel. *cn* konkave Fläche der Rinne, *cx* konvexe Fläche der Rinne, *s* bindegewebige Scheide.

Fig. 4. Frisches Epithelium. *p* Pigment. *K.* Kern.

Fig. 5. Längsschnitt durch die Drüsenregion. *glh* Drüsen.

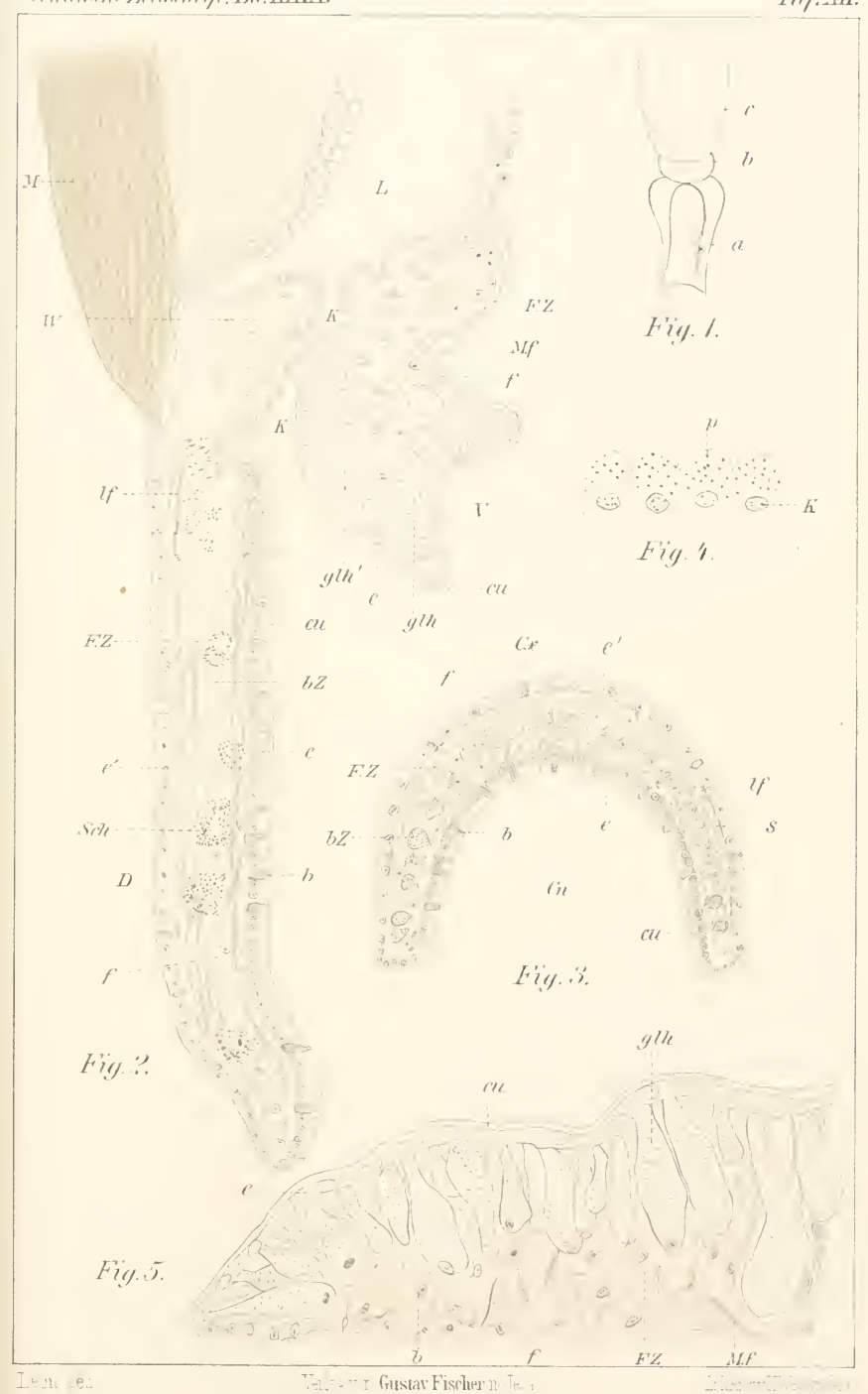

Lith. Inst. Gustav Fischer in Jena

ZOBODAT - www.zobodat.at

Zoologisch-Botanische Datenbank/Zoological-Botanical Database

Digitale Literatur/Digital Literature

Zeitschrift/Journal: Jenaische Zeitschrift für Naturwissenschaft

Jahr/Year: 1895

Band/Volume: NF_22

Autor(en)/Author(s): Léon N.

Artikel/Article: Zur Histologie des Dentalium-Mantels. 411-416