Sechs Fälle von linksseitigem Zwerchfellsdefekt.

Von

W. v. Gößnitz,

approb. Arzt und Assistent am pathologischen Institut zu Jena.

Mit 13 Figuren im Text.

Einleitung.

Den Mißbildungen ist von jeher ein großes Interesse bezeugt worden, und von alters her staute sich die kasuistische Literatur an.

Schon zu Anfang des vorigen Jahrhunderts entstanden größere Sammelwerke, wie sie uns besonders von Meckel, Geoffroy St. Hilaire, vornehmlich aber dem Sohne des letzteren überkommen sind. Dieser machte uns in seiner „Traité de tératologie" (148) in umfassender Weise mit dem Begriffe der Entwickelungshemmung bekannt.

Bei den die Kritik als Hemmungsbildung passierenden Gebilden blieb bei der speziellen Einordnung häufig noch die Frage offen: Hemmungsbildung im ontogenetischen oder phylogenetischen oder gar in gemeinsamem Sinne?

Man vergaß nicht, was in das Gebiet der Entwickelungsmechanik gehört, daß ein in irgend einem Stadium der ontogenetischen Entwickelung gehemmtes Organ stets weiterhin unter den modifizierenden Druck- und Zugkräften der anderen vielfach sich wandelnden Organe verharrt. Es kommt zu der Hemmung somit noch eine weder ontogenetisch noch phylogenetisch zu deutende Gestaltung hinzu.

Hiermit werden besonders die im Sinne beider erstgenannten Disziplinen arbeitenden Forscher stets zu rechnen haben und verdoppelte Zurückhaltung bei ihren Schlüssen bewahren. Auch ich war mir dieser Bedenken wohlbewußt, als ich gelegentlich einer Studie über die Phylogenie der Zwerchfellmuskulatur als meinen Erörterungen nicht widersprechend aus der Literatur einen

Fall von kongenitaler Hemmung dieses Muskels, sogenannter „Hernia“, anführte (157). Um so willkommener war es mir daher, als mir von meinem späteren Chef, Herrn Geheimrat W. Müller, einige Fälle des hiesigen Pathologischen Institutes überlassen wurden. Mit ihrer Hülfe wurde es mir möglich, unter Berücksichtigung der einschlägigen Literatur, diese Anomalie auf ihren teratologischen Wert zu prüfen. Und schließlich konnte ich einen beträchtlichen Teil dieser Fälle absondern, bei denen ein in gewisser Regelmäßigkeit wiederkehrendes Prinzip als unterstützend für meine Anschauungen anzuführen wäre. Dieser meiner ersten Arbeit eine ergänzende Fortsetzung folgen zu lassen, durfte ich um so eher wagen, als damit eine Prüfung der Resultate meiner früheren Untersuchung gegeben war.

Es handelt sich um folgende 6 Fälle, von denen mir 5 als Spiritus- resp. Formolpräparate vorlagen. Bei diesen wurde das Sektionsprotokoll ergänzt und erweitert durch eigene Aufzeichnungen. Von dem letzten Fall stand mir nur das Protokoll des hiesigen Pathologischen Institutes zur Verfügung. Im Interesse der Erhaltung der Präparate konnten einige speziellere Einzelheiten nicht verfolgt werden.

Beschreibung der eigenen Fälle.

Fall I. R., totgeborener Knabe, reifes Kind. 1903, No. 103, 18. III. Fig. 1—3.

Proportioniert, mittelgenährt, Haar blond, 12 mm, Kopfknochen fest, verschieblich. Pupillen mittelweit, gleich, Iris blau. Lippen blau. Thorax symmetrisch, Bauch flach. Am Nabel ein 120 mm langes, unterbundenes, blaßgelbes Stück der Nabelschnur. Penis 35 mm lang, 14 mm dick. Die Eichel in den vorderen $^2/_3$ des Umfanges narbig verwachsen. Hodensack kaum angedeutet, keine Spur der Afteröffnung. Die rechte Hand volarwärts flektiert, die linke geradestehend, aber mit doppeltem Daumen versehen; an den gemeinsamen Metacarpus setzt sich der zweite 10 mm lange, 2 Phalangen und einen normal gebildeten Nagel aufweisende 2. Daumen an. Doppelseitiger Hackenfuß.

Unterhautfett sehr spärlich, Nabelvene offen, nur die rechte Nabelarterie entwickelt, die linke einen dünnen, gelblichweißen Strang bildend.

Zwerchfell rechts am 5. Rippenknorpelansatz, seine linke Hälfte fehlt. Thymus groß, rotbraun, Läppchen deutlich, vereinzelte Suggilationen ihrer Kapsel.

Herzbeutel nach rechts von der Mittellinie gelegen, im Innern wenige Tropfen gelber, klarer Flüssigkeit.

Rechte Lunge sehr klein, im rechten Bronchus eine geringe Menge grauweißen Schleimes, keine Spur von Gas.

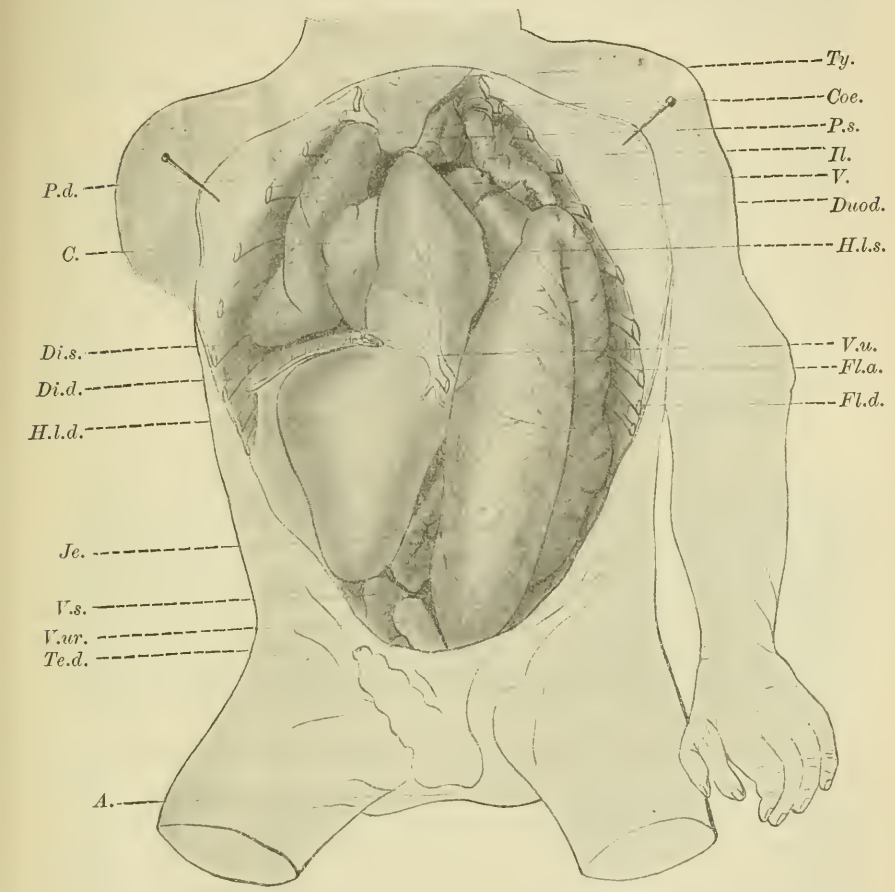

Fig. 1. Situs viscerum bei Kind R. $^2/_3$ der nat. Gr. Vordere Bauchwand in der Mittellinie eröffnet; das Sternum samt den Rippenknorpeln entfernt; die Brustwand nach den Seiten auseinandergezogen (die r. Lunge ist zu groß gezeichnet). *C.* Herz resp. Herzbeutel, *Ty.* Thymus, *P.d.* rechte Lunge, *P.s.* linke Lunge, *Di.s.* linker, *Di.d.* rechter Zwerchfellmuskel, *H.l.d.* rechter, *H.l.s.* linker Leberlappen, *V.* Magen, *Duod.* Duodenum, *Je.* Jejunum, *Il.* Ileum, *Coe.* Coecum mit Wurmfortsatz, *Fl.a.* aufsteigende, *Fl.d.* absteigende Schlinge der Flexur, *V.u.* Vena umbilicalis, *V.s.* Samenblase, *V.ur.* Harnblase, *Te.d.* rechter Hoden, *A.* Stelle der fehlenden Afteröffnung.

Die Pleura mediastinica der linken Seite durch den Cardiateil des Magens stark nach rechts gedrängt. Der auf der Außenseite von der rechten Mediastinalpleura bekleidete Bruchsack hinter dem Oesophagus in einer Länge von 40 mm zwischen diesem einerseits, Wirbelsäule und Aorta descendens andererseits gelegen. Die bohnengroße, dem Magenfundus anliegende Milz, liegt zusammen mit noch einem Teile des Pankreas in diesem Pleuranebensacke vorwiegend in der Mittellinie des Körpers.

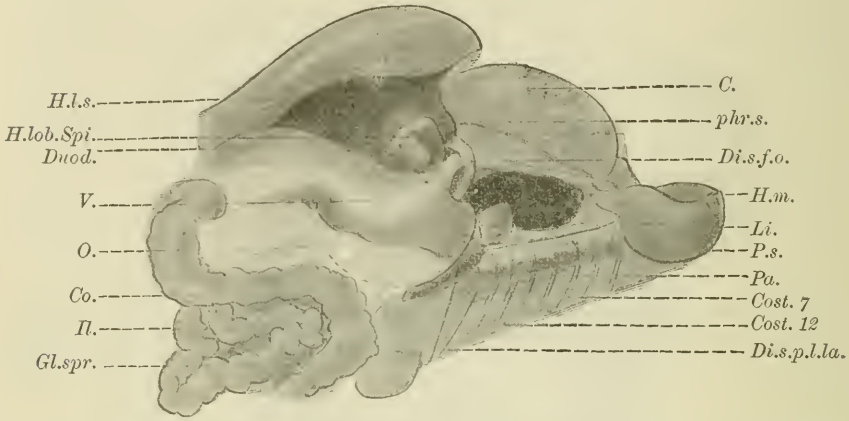

Fig. 2. (Fall R.) $^2/_3$ der nat. Gr. Das Mediastinum von der linken Pleurahöhle aus gesehen. Die Leber sowie der stark kaudalwärts gezogene Magen sind nach rechts umgeschlagen, ebenso sind das stark erweiterte Duodenum sowie alle in die Pleurahöhle dislozierten Baucheingeweide aus derselben herausgezogen. Durch Kaudalwärtsverlagerung der im Pleurasacke befindlichen Milz, Pankreas und Fundusteil des Magens wurde die linke Zugangsöffnung (*H.m.*) freigelegt. *H.lob.Spi.* Lobus Spigelii der Leber, *O.* Omentum majus, *Co.* Colon, *Gl.spr.* Nebenniere, *Pa.* Pankreas, *phr.s.* linker Nervus phrenicus, *Li.* Milz, *Cost.7*, *Cost.12* 7. und 12. Rippe, *Di.s.f.o.* linker Zwerchfellschenkel für das Foramen oesophageum, *Di.s.p.l.la.* seitlicher Lumbalabschnitt der linken Zwerchfellhälfte (die übrigen Abkürzungen wie bei Fig 1).

Dicht neben dem Ursprunge der linken Carotis befindet sich in der linken Pleurakuppe die nach rechts vorn gedrehte ungelappte, höchstens leicht gekerbte, ungewöhnlich kleine, fast bohnengroße linke Lunge. Die sehr große Leber (100 : 35) erstreckt sich vom rechten Darmbeinkamm in die linke Pleurahöhle, und zwar mit dem größten Teile des linken Lappens. Das Ligamentum suspensorium verläuft von rechts oben nach links unten. Die Gallenblase ist mit dem sehr erweiterten Duodenum kurz verwachsen.

Dem linken Leberlappen liegt ein vom Sternum und Proc. xiphoides entspringendes, gefaltetes, sagittal zur Wirbelsäule hin

verlaufendes schmales, aber dickes Muskelbündel an, von dem aus eine bindegewebige Schicht (Rest des Centrum tendineum l.?) sich vorn auf den linken Leberlappen fortsetzt. Der diesen Rest des vorderen Teiles der linken Diaphragmamuskelhälfte versorgende N. phrenicus gibt auch einen Ast an den Lumbalteil ab, der, soweit es sich feststellen ließ, Aorta und Oesophagus umschlossen hielt und außerdem ein Bündel zur 12. Rippe entsendete. Die Pleura geht vorn und an den Seiten glatt in das Peritoneum über, ohne daß die theoretischen Muskelursprungsstellen des Costalteils irgendwie gekennzeichnet wären.

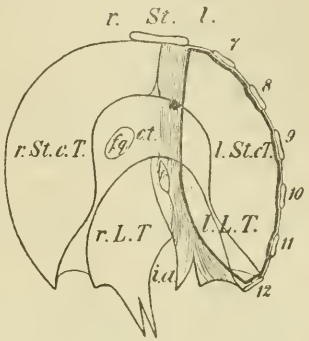

Fig. 3. Skizze des Zwerchfelldefektes (Fall R.). Das Zwerchfell von unten gesehen; der Defekt ist dick umrandet; der Verlauf der restierenden Muskulatur ist durch feine Strichelung gekennzeichnet. Der dicke Punkt entspricht der Eintrittsstelle des N. phrenicus sinister. Die Zahlen geben die Rippenknorpelansätze des Muskels an. *r.* rechts, *l.* links, *St.* Sternum, *i.a.* Incisura aortica, *f.q.* Foramen quadrilaterum, *f.o.* Foramen oesophageum, *r.St.c.T.* rechter, *l.St.c.T.* linker Sternocostalteil, *r.L.T.* rechter, *l.L.T.* linker Lumbalteil der Zwerchfellmuskulatur.

Der Anfang des Jejunum entspringt scharf abgesetzt mit einem Durchmesser von 6 mm an dem auf 37 mm Durchmesser erweiterten Duodenum und ist an der Ursprungsstelle, wie nach Einschnitt mit der Sonde festgestellt wird, verschlossen. Das große Netz, Dünndarm bis auf den Beginn des Jejunum, Coecum, der 16 mm lange Wurmfortsatz, der größte Teil des Dickdarmes bis etwa zum Beginn des Colon descendens liegen in dem der linken Pleurahöhle entsprechenden Abschnitte der linken Pleuroperitonealhöhle.

Der größte Teil des Dickdarmes ist blaßgelb, 8 mm im Durchmesser. Das Colon descendens grau durchscheinend, 12 mm im Durchmesser. Der Dickdarm bildet, tief unten in der Bauchhöhle angelangt, in der Flexur noch einmal eine bis zur 4. Rippe reichende, prall mit Meconium gefüllte Schlinge und ist bis auf 22 mm erweitert; das Rectum verläuft in einen blinden, derben, weißgelben Strang hinter der unteren Hälfte der Blase übergehend in das Becken.

Die Harnblase, stark kontrahiert, überragt die Symphyse um 30 mm, die linke Nabelarterie fehlt. Beide Hoden finden sich,

an eine 35 mm lange, bis 25 mm breite, dünne, blaßgelbe Schleimhautfalte angeschlossen, im mittleren Bauchraum.

Rechte Nebenniere groß, rechte Niere sehr klein, 18:9; medianwärts von ihr erstreckt sich eine ziemlich geräumige Vene zur Leber.

Die linke Niere 15 mm lang, 7 mm dick, fötal gelappt. Der linke Ureter in seinem unteren Verlauf stark gewunden, oben 2, unten 5 mm im Durchmesser, nahe der Uebergangsstelle des Rectum in den derben Strang hört der linke Ureter mit 1 mm dickem weißen Ende auf.

Nach rechts und hinten vom Blasengrund und der rechten Nabelarterie liegt eine Gruppe dünnwandiger, gewundener, bis 15 mm Durchmesser erreichender, durchscheinender, fluktuierender Räume, welche je mit einem 1 mm dicken, gelblichweißen Strange gegen den Blasengrund übergehen. Es sind dies die stark erweiterten Samenblasen. Rechts vom Aufhängeband der Leber zeigt deren sonst glatte Kapsel eine viereckige, 4 mm im Durchmesser haltende, etwas eingesunkene, von 2 mm breitem blauroten Hof umgebene Stelle, welche beim Einschneiden einer umschriebenen Verdickung der Kapsel entspricht, ohne sich in das unterliegende gleichmäßig rotbraune Lebergewebe zu erstrecken.

Das Mesenterium geht in der Brusthöhle direkt in das Mesocolon über, keine Anheftungen daselbst; kleines, abgezweigtes Mesenteriolum für den Processus vermiformis, fast symmetrischer Recessus ileocoecalis superior und inferior. Stark ausgeprägter Recessus parajejunalis. Durch das Foramen Winslowi gelangt man an dem Lobus Spigelii der Leber vorbei in die Bursa omentalis. Ligamentum gastro-lienale vorhanden, dagegen keine Verbindung zwischen Milz und Colon.

Fontanelle 15:21, Schädel oval, symmetrisch, Dura mitteldick, glatt. Arachnoides zart, keine Pacchionis; Pia zart, ihre Gefäße mäßig gefüllt. Das Gehirn etwas weich, bleich. Sondierung der Substanzen nicht ausgesprochen. Seitenkammern mäßig weit. Ependym glatt, Hinter- und Unterhorn beiderseits offen.

N. phrenicus hat links folgende Wurzeln:

a) aus C_4 zusammen mit N. longus, N. scalenus anticus und einem Sympathicusast: gibt an C_5 einen Zweig;

b) aus C_5 mit N. subclavius.

Der linke N. phrenicus ist ebenso dick wie der gleichartig entspringende rechte, gleich derb, wenig elastisch und gefärbt wie jener, welcher eine intakte rechte Zwerchfellhälfte versorgt.

Zusammenfassung:

Abnorm gebildeter, totgeborener, reifer Knabe; linke Nabelarterie obliteriert, leicht mißgebildete rechte Hand, 6 Finger links. Atresie des Anus, Duodenum, l. Ureters und an jedem Vas deferens. Unterbliebener Descensus testiculorum. Erweiterung der Samenblasen. Leber sehr groß. Rechte Lunge sehr klein, linke rudimentär, bohnengroß. Linkes Zwerchfell fast ganz bis auf einen gefalteten dicken Rest, in der Sagittallinie vom Sternum ausgehend, und einen etwas modifizierten Lumbalteil fehlend. Beide Abschnitte versorgt in normaler Weise der linke Phrenicus.

Vorgefallen: Magen, Duodenum zum Teil, großer Teil des Jejunum, Ileum, Coecum, Colon ascendens und transversum. Großer Teil des großen Netzes, Teil der Flexur. Magen mit Milz und Pankreas im Pleuranebensack, der linken Pleuroperitonealhöhle im Mediastinum gelegen. Mesenterium commune. Dextrocardie.

Normaler Befund am N. phrenicus beiderseits.

Fall II. St., totgeborenes Mädchen, reifes Kind. 1902, No. 300. Fig. 4, 5.

Proportioniert, mittelgenährt, Haar braun, 16 mm. Kopfknochen beweglich. Pupillen mittelweit, gleich, Iris braun, Thorax symmetrisch, Bauch flach. Nabelschnur 65 mm vom Nabelkegel unterbunden, mit drei erbsen- bis schlehengroßen Hämatomen. Hymen scharfrandig, Meconium am After. Haut bleich, im Gesicht cyanotisch.

Unterhautfett 4 mm, Muskeln starr. Mäßig viel gelbe, klare Flüssigkeit in der Bauchhöhle. Zwerchfell am 6. Rippenknorpelansatz.

Thymus die obere Hälfte des Thoraxraumes einnehmend, etwas nach rechts gedrängt, ziemlich groß, bräunlichrot, Läppchen deutlich. Herzbeutel auf der rechten Seite liegend, im Innern wenige Tropfen gelber, klarer Flüssigkeit.

Rechte Lunge zurückliegend, frei, blaßrot, am Mittellappen ein 4. Lappen abgeschnürt. Die linke Lunge rudimentär, in der Mitte oben dicht an der Wirbelsäule gelegen, 30 mm lang, 15 mm breit, hellrot.

Die Lungenbesichtigung ergibt Erfüllung der überwiegenden Luftbläschen mit Gas.

Im linken Pleuraraume liegen ferner oben Darmschlingen, unten der linke Leberlappen. Ligamentum suspensorium hepatis und

die Incisura pericardiaca dicht über dem Zwerchfelle gelegen, dessen linke Hälfte rudimentär, die rechte vom Herzbeutel an vollständig.

Der Magen unter Drehung um 180° unter dem linken Leberlappen in der Brusthöhle gelegen, so daß die kleine Kurvatur nach unten, die große nach oben sieht. Die Milz groß, dem Magenfundus anliegend und zwar in der Brusthöhle unten zusammen mit einem Teil des Pankreas in einer mäßigen Ausbuchtung der linken Pleura mediastinica nach rechts gelegen.

Das Coecum mit Wurmfortsatz, der 22 mm lang ist, in der linken Pleurakuppe auffindbar.

Einzelne Dünndarmschlingen sind unter sich und mit dem grünes Meconium enthaltenden Quercolon durch feine Bindegewebsleisten teils lose, teils kurz verwachsen.

In der Bauchhöhle liegt der Pylorus ebenso wie das links von Lobus caudatus nach unten sich erstreckende und sich dann zur Brusthöhle wendende Duodenum. Die größere Hälfte des Jejunum wie das ganze Ileum erfüllen dann den Bereich der linken Pleurahöhle, um dort in der Spitze in das Coecum überzugehen. Dann wendet sich der Dickdarm, links von der Leber vor Magen und Dünndarm gelagert, schräg (nach hinten und unten) dorsal- und kaudalwärts, um gleich nach dem Eintritt in die Bauchhöhle eine kranial-ventral gerichtete Schlinge zu bilden. Diese senkt sich in der Höhe des Zwerchfelles, aber noch in der Bauchhöhle, hinter Dick- und Dünndarm dorsalwärts ein, um, an der kaudalen Rückwand der Pleurahöhle angelangt, scharf umbiegend in die Flexur überzugehen. Kurz hinter dem Durchtritt durch das Zwerchfell ist der Dickdarm stark durch Meconium aufgetrieben, diese Füllung erstreckt sich bis zum Beginn der fast leeren Flexur.

Der große rechte Lappen der Leber füllt fast die ganze rechte Hälfte der Bauchhöhle aus.

Die beiden Nieren in richtiger Lage, die beiden Eierstöcke auf der Synchondrose gelegen, langgestreckt. Tuben leicht gewunden, Fimbrien hellrot, frei. Uterus hinter der Harnblase gelegen, mäßig groß.

Die beiden Nabelarterien und Vene unversehrt.

Schädel breit, Fontanelle 12 : 15 mm, die Knochen verschieblich, die Kopfhaut auf den medialen Teil der beiden Seitenwandbeine suggilliert. Dura mitteldick, Innenfläche glatt, flüssiges Blut in den Blutleitern. Arachnoides zart, ohne Pacchionis. Pia zart, ihre Gefäße in mittlerer Füllung; geringe Menge klarer Flüssigkeit in den Maschen. Hypophysis mittelgroß. Die basalen Arterien und

Meningen zart. Die basalen Venen etwas stärker gefüllt. Die Pia von der Oberfläche des Gehirns leicht abziehbar, Hirnstiele bleich, Zeichnung nicht deutlich. Pyramiden und Oliven beiderseits flach, ebenso die beiden Kleinhirnhemisphären, das Mark hortensiafarbig, die Rinde blaß-graugelb.

Das Großhirn beiderseits etwas weich. Sylvische Grube geschlossen. Seitenkammern wenig weit, Ependym glatt, Plexus blaurot. Stammganglien bleich, Kapseln nur eben angedeutet. Hinter- und Unterhorn beiderseits offen. Der Befund auf beiden Seiten völlig gleich. Dura spinalis bleich und glatt. Arachnoides spinalis zart, ebenso die Pia, deren Gefäße in mittlerer Füllung; in den Maschen eine geringe Menge klarer Flüssigkeit.

Fig. 4.

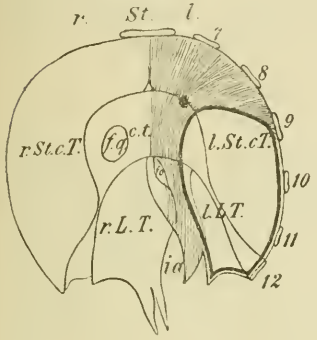

Fig. 5.

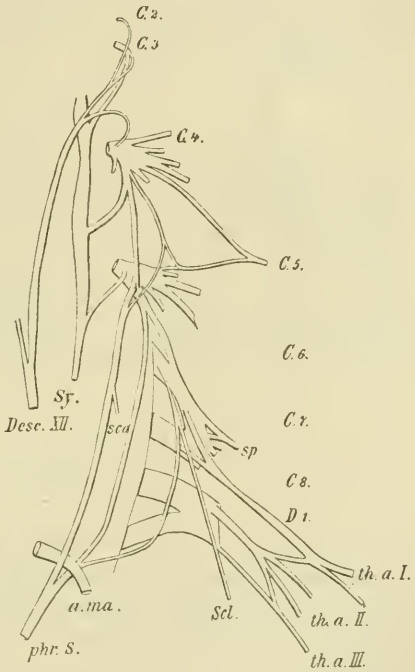

Fig. 4. Skizze des Zwerchfelldefektes (Fall S. [wie Fig. 3]).
Fig. 5. Ursprung des linken Nervus phrenicus bei Fall S. *phr.S.* linker Nervus phrenicus, *Scl.* N. subclavius, *sc.a.* N. scalenus anterior, *Desc.XII.* N. descendens hypoglossi, *Sy.* N. sympathicus, *sp.* N. suprascapularis, *th.a.I, II, III.* N. thoracicus anterior I, II, III, *a.ma.* Arteria mammaria interna.

Das Rückenmark von mittlerer Größe und Form. Conus terminalis an gewöhnlicher Stelle. Halsanschwellung deutlich, auf beiden Seiten gleich. Das Rückenmark auf dem Querschnitte eben, die weiße Substanz weiß, die graue blaß-rötlichgrau.

Die spezielleren Einzelheiten an der linken Zwerchfellhälfte sind folgende:

Der Sternocostalteil besteht aus einem sichelförmigen Reste,

welcher mit seiner Spitze bis zum 9. Rippenknorpel reicht, kräftig entwickelt und eher verdickt ist; er ist fast versteckt in einem tiefen Einschnitte der Leber und grenzt an den Lumbalteil; dieser weist die normale Konfiguration auf und ist nur im seitlichen vorderen Teile etwas verschmälert.

Innerviert wird der Rest in der üblichen Reihenfolge vom N. phrenicus sinister, zuerst der Sternocostalteil, auf den der Nerv im hinteren Drittel des Restes auftrifft, dann der Lumbalteil. Der Nervenstamm hat gleiche Stärke, Konsistenz und Farbe wie der rechte. Seine Wurzeln entstammen C_4—C_6, die spezielleren Verhältnisse, wie Beziehung zu Subclavius etc., zeigt die Fig. 5. Der Zwerchfellsdefekt erstreckt sich von der 9. Rippe lateral-dorsal zur Wirbelsäule, ohne daß die Ansatzstellen der fehlenden Partien irgendwie markiert wären. Die gemeinsame linke Pleuroperitonealhöhle zeigt eine durchlaufende glatte, gleichartige Wand.

Zusammenfassung:

Totgeborenes weibliches Kind, vorwiegend normal gebildet. Zwerchfellsdefekt links seitlich und hinten, sichelförmiger Rest des Sternocostalteiles, verschmälerter, sonst intakter Lumbalteil. Rudimentäre linke und vierlappige rechte Lunge. Etwas große Leber, große Milz. Einzelne Verwachsungen der Därme. Normaler N. phrenicus beiderseits. Pleuranebensack mit Teilen des Magens, Milz und Pankreas. Dextrocardie.

Fall III. P., totgeborenes Mädchen, reifes Kind. 1900, No. 454. Fig. 6.

Auszug aus dem Sektionsprotokoll: Wohlgebildete weibliche Kinderleiche; Haar braun, Iris braun; Nabelschnur stark gedreht, doppelt unterbunden. Placenta 140 mm im Durchmesser, ungewöhnlich flach. Hymen etwas vorspringend, After glatt. Haut rot, ausgedehnt mit Vernix bedeckt.

Schädel breit-oval, Fontanelle 10:30. An dem vorderen Winkel des rechten Seitenwandbeines eine Suggillation. Dura bleich und glatt. Im Längsblutleiter wenig flüssiges Blut. Großhirnhemisphären symmetrisch. Arachnoides zart, Pia zart, Gefäße gefüllt, in den Maschen eine mäßige Menge klarer Flüssigkeit. Dura der Schädelbasis bleich und glatt; in den beiden Querblutleitern dunkles flüssiges Blut. Basale Meningen bleich und glatt.

Hirnstiele bleich, Substanzen nicht deutlich. Seitenventrikel offen, mäßig weit. Kerne nicht unterscheidbar. Linke Halbkugel wie die rechte.

In der Bauchhöhle eine ziemliche Menge gelber, klarer Flüssigkeit. Unterhautfett null, Muskeln starr. Zwerchfell am 6. Rippenknorpelansatz. Thymus mäßig groß, blaßrot, ihre Läppchen deutlich. Der linke Leberlappen nebst einem großen Teile des Darmes in der linken Pleurahöhle gelegen. Der Nabeleinschnitt der Leber nach links verschoben. Die Nabelvene in einer horizontalen 25 mm langen, 5 mm breiten Furche des rechten Lappens, 10 mm von dessen unterem Rand entfernt verlaufend. Rechte Zwerchfellhälfte unversehrt. Die rechte Lunge zurückliegend, durchaus luftleer, die Pleura dunkelblaurot, über Mittel- und Unterlappen dicht streifig suggilliert. Mehrfache punktförmige Blutaustritte auf dem Epicard. Die rechte Nabelarterie fehlt, die linke neben dem Blasenscheitel mit einer halberbsengroßen, ein derbes Blutgerinnsel enthaltenden Ausbuchtung versehen.

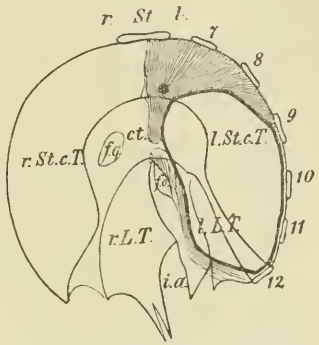

Fig. 6. Skizze des Zwerchfelldefektes bei Fall P. (wie Fig. 3).

Beide Nieren verschmolzen, groß, von der Mitte ihrer vorderen Fläche erstrecken sich die beiden Ureteren vom oberen Rand aus nebeneinander nach abwärts. Nebennieren oberhalb der Niere gelagert. Uterus nach links gedrängt; Ovarien langgestreckt, bleich.

Hierzu einige speziellere Befunde.

Beide Phrenici sind normal dick, gleichfarbig und von gleicher Widerstandskraft, der rechte gehört zu C_3—C_5, letztere Wurzel vom Subclavius (C_5—C_6): derselbe ist in seiner Bahn etwas nach rechts hinten verschoben. Der linke Phrenicus begreift nur C_4—C_5 ein und hat im wesentlichen die normale Verlaufsrichtung, nur ist auch er etwas nach rechts vorn verschoben. Der linke Subclavius entspringt von dem gleichen Bündel des 5. Spinalnerven.

Am Rudiment der linken Zwerchfellhälfte angelangt, schickt der Nerv einen starken Ast nach hinten zum Lumbalteil, vorher sich in 3 Zweige für den Sternocostalteil spaltend.

Letzterer hat eine sichelförmige Gestalt, die Spitze, ein schmales, dünnes Bündel, endet etwa zwischen 8. und 9. Rippenknorpel, die dreieckige, ziemlich dicke Hauptmasse lagert in einem tiefen Ein-

schnitte der Leber. Ein sehniges Rudiment des linksseitigen Centrum tendineum grenzt dorsal an den sehr verschmälerten, dünnen, jedoch das For. oesophageum und die Incisura aortica noch einbegreifenden Lumbalteil. Der Defekt reicht an der glatten Wand der linken Pleuroperitonealhöhle, nur durch die Transversuszacken begleitet, von dem 8. Intercostalraum bis zur Wirbelsäule und umfaßt die ganzen lateralen und dorsalen Ursprungsgebiete des Zwerchfelles daselbst. Linke Lunge etwas klein, luftleer, medial und kranial an das Mediastinum angepreßt. Der Magen ist in der Pleurahöhle dorso-kranial von der Leber gelegen, fast frontal und vertikal so eingestellt, daß die große Kurvatur kranial-, die kleinere kaudalwärts zu liegen kommt. Das Netz ist ebenda nach oben geschlagen, dorsal von ihm steigt die sehr lange (40 mm), nur mäßig (bis 14 mm) breite, wurstartige Milz, sich dorsal umbiegend, kaudalwärts hinab. Lig. gastro-colicum und -lienale erhalten. In der Brusthöhle liegt ferner der größte Teil der linken Nebenniere, der Dünndarm, bis auf die Biegung des Duodenums und zwei weitere Schlingen, der Dickdarm im Colon ascendens, transversum und dem Beginn des Colon descendens; das Coecum liegt gerade unterhalb des Zwerchfelles mit seinem Wurmfortsatze auf der linken Seite.

Auch das kleine Pankreas lag tief versteckt in der Bauchhöhle. Das Mesenterium war nirgends verwachsen, das Mesocolon der Nebenniere fest und eng aufgelagert. Von der Umbiegungsstelle des Duodenum erstreckt sich eine breite, bandartige Verbindung zur Wirbelsäule und reicht kaudalwärts bis fast auf die Mitte der Verbindungsbrücke beider Nieren. Außer rechtem Leberlappen und rechter Niere befindet sich kein anderes Organ in der rechten Bauchseite.

Zusammenfassung:

Totgeborenes, vorwiegend normales weibliches Kind.

Gemeinsame linksseitige Pleuroperitonealhöhle. Zwerchfelldefekt links seitlich und hinten, sichelförmiger Rest des Sternocostalteils, schmaler, dünner Lumbalteil. Große Leber, große, lange Milz. Linke Nabelarterie mit einem Aneurysma versehen, rechte fehlt. Blutaustritte auf rechter Pleura und Epikard. Hufeisenniere. Normale Nn. phrenici. Dextrocardie.

Vorgefallen: Magen, Netz, Milz, linker Leberlappen, größter Teil des Dünndarmes, Colon ascendens, transversum, Teil des Colon descendens, Teil der linken Nebenniere.

Fall IV. Knabe G., $^1/_2$ Stunde alt. 1896, No. 238. Fig. 7—9.

Wohlgebildeter männlicher Neugeborener. Haar blond, bis 1 cm lang, Iris blau. Thymus mittelgroß, Zwerchfell am 5. Rippenknorpelansatz.

Der N. phrenicus gehört rechts zu C_4—C_5, erstere Wurzel gemeinsam mit Longus und Scalenus anticus, letztere vom N. subclavius her. Der Subclavius entspringt zusammen mit dem Thor. ant. I von C_5.

Die Pectoralisgruppe erhält drei Nervenkomplexe: Thor. ant. I (C_5—C_6) für den Pect. major, Thor. ant. II (C_6—C_8) vorwiegend für den Pect. minor und Thor. ant. III (C_8—D) für den abdominalen Teil des Pect. major.

Die linke N. phrenicus hat fast den gleichen Ursprung wie der rechte. Die Einzelheiten wie auch der Subclavius- und Thor. ant.-Ursprung sind in der Figur einzusehen.

Beide Phrenici sind normal dick, der linke ist etwas nach vorn (ventral), der rechte etwas nach hinten (dorsal) verschoben, die Innervation beider Zwerchfellshälften ist die übliche. Im linken Centrum tendineum lateral, eine 1,5 : 3,3 mm messende Oeffnung mit etwas kallös gewulstetem, aber glattem Rande. Die Muskulatur des Zwerchfelles ist dabei völlig erhalten, nur die des Sternocostalteiles an der Uebergangsstelle in das Centrum tendineum verschmälert.

Der Lumbalteil, ebenfalls ventral und lateral etwas beschränkt, ist im übrigen kräftig entwickelt, die Foramina sind erhalten.

Thymus und Herzbeutel nach rechts gedrängt. Rechte Lunge mittelgroß, die kleine linke auf den kranialen Teil der Pleurahöhle beschränkt, 3-lappig.

Der Magen ist stark kranial gewendet, die große Kurvatur ist fast um 180° lateral und kranial gedreht, der Cardiateil reicht in die rechte Brusthöhle hinein, in der er, umgeben von einer Ausbuchtung der linken Pleura mediastinalis, welche die rechte vor sich hergestülpt hat, dorsalwärts vom Herzbeutel und dem Oesophagus, aber ventral von der Aorta descendens gelegen ist. Diese Ausbuchtung, deren Eingangsöffnung 0,5 : 1,5 mm mißt, enthält noch eine Hälfte der großen Milz. Dicht neben der Cardia ist der Pylorus an der Zwerchfellöffnung auffindbar; das Duodenum biegt sich in der Bauchhöhle normal um und geht dann linkerseits in das Jejunum über, das bis auf wenige Schlingen vollständig in

Fig. 7.

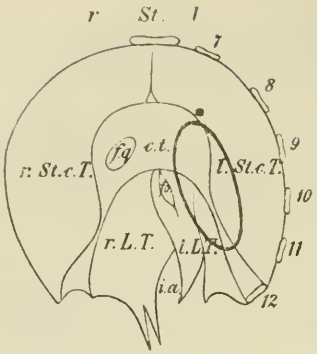

Fig. 8.

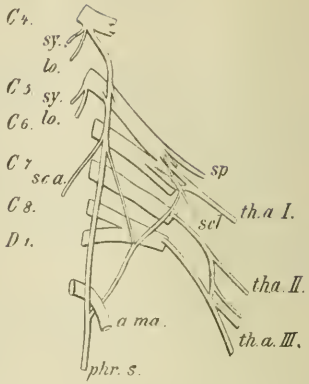

Fig. 9.

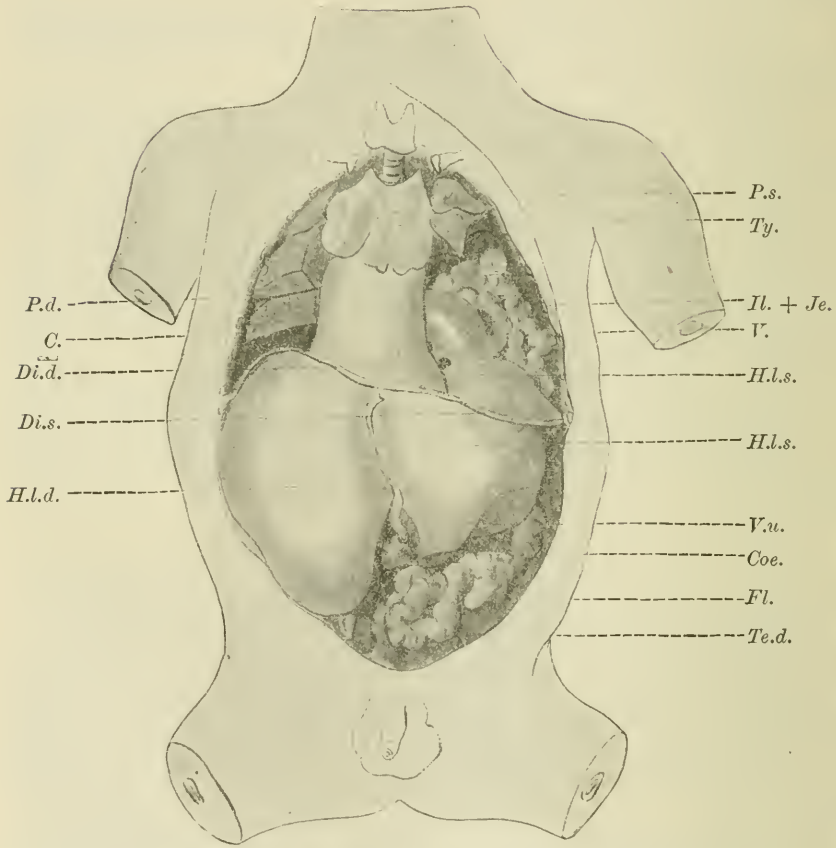

Fig. 7. Skizze des Zwerchfelldefektes bei Fall G. (wie Fig. 3).
Fig. 8. Ursprung des l. N. phrenicus bei Fall G. (wie Fig. 5). *lo* N. longus.
Fig. 9. Situs viscerum bei Fall G. $^2/_3$ der nat. Gr. (wie Fig. 1).

der Brusthöhle liegt, ebenso wie der größte Teil des Ileum. Dieses mündet in der Höhe der Mitte der linken Niere, vor der Wirbelsäule gelagert, in das Coecum ein, dessen Wurmfortsatz frei vor der linken Niere hängt. Das Colon ascendens wendet sich direkt kranialwärts und wird dann in der Brusthöhle hinter Magen und Dünndarm zum Colon transversum. Der Rest des Dickdarmes ist wieder in der Bauchhöhle verblieben.

Ferner liegen Netz, Pankreas und abgeschnürte kleinere Hälfte des linken Leberlappen in der linken Pleurahöhle. Die reichlich große Leber nimmt mit dem rechten Lappen die ganze rechte Unterbauchgegend bis zum Darmbeinkamm ein und reicht mit dem linken Lappen auch ziemlich weit nach links.

In der Bauchhöhle sind außer den anscheinend normalen Nieren und den vor dem Leistenkanal liegen gebliebenen Hoden noch enthalten: Duodenum, Beginn des Jejunum, Ende des Ileum, Coecum, Wurmfortsatz, Colon ascendens zum größten Teile, Colon descendens und Rectum.

Zusammenfassung:

Vorwiegend normal gebildeter männlicher Neugeborener, $^1/_2$ Stunde alt.

Linke Lunge klein, dreilappig, Defekt im Centrum tendineum der linken Zwerchfellhälfte mit kallösem Rande. Desc. test. unvollendet. Dextrocardie.

Vorgefallen: Magen, Milz, Netz, Pankreas, größter Teil des Dünndarmes, Teil des Dickdarmes. Die ersteren beiden in einem Pleuranebensacke.

Fall V. B., totgeborener ausgereifter Knabe. Sekt. No. 445, 1900. Fig. 10.

Proportioniert, mittelgenährt, Haar blond. Kopfknochen verschieblich. Pupillen mittelweit, gleich, Iris blau, Lippen blaurot. Zungenspitze zwischen den Kiefern. Am Nabel ein kurz abgeschnittenes unterbundenes Stück Nabelschnur. Hodensack leer; etwas braungrünes Mekonium am After, Haut bleich.

Schädel breit-oval, symmetrisch, mitteldick, Fontanelle 17 : 27, Mehrfache Blutaustritte im Periost des rechten Seitenbeins. Dura bleich und glatt. Im Längsblutleiter flüssiges Blut. Arachnoides zart, Pia zart, Gefäße schwach gefüllt, in den Maschen ziemlich

reichlich klare, farblose Flüssigkeit. Beide Hemisphären an der Oberfläche gleich. Im Querblutleiter flüssiges Blut. Hirnstiele bleich, Ependym der 4. Kammer glatt. Kleinhirn weich, Nucleus dentatus deutlich. Großhirn etwas weich, bleich. Hinter- und Unterhorn offen.

Unterhautfett 3 mm, Muskeln starr, bleich.

N. phrenicus links C_4, dünn, zugleich zum Scalenus anticus, C_5 dick, der Subclavius nach Aufspaltung der Spinalnerven mit ihm zusammenliegend. Konstanz, Farbe, Ursprung etc. wie der rechte Phrenicus. In der Bauchhöhle etwas Flüssigkeit, ebenso in beiden Pleurahöhlen. Zwerchfell am 7. Rippenknorpelansatz. Im lateralen Teile der linken Zwerchfellshälfte eine runde Oeffnung mit am Centrum tendineum gewulsteten Rande. Der sichelförmige Rest des linken Sternocostalteiles reicht mit einem schmalen Bündel bis zur 10. Rippe; er wird in normaler Weise vom N. phrenicus innerviert, dessen hinterer Ast über ein schmales Restchen des Centrum tendineum zum Lumbalteil verläuft. Letzterer hat, soweit feststellbar, die normale Ausdehnung und enthält jedenfalls alle Durchtrittsöffnungen. Der Defekt reicht von dem 10. Rippenknorpel an der Brustwand bis zum Lumbalteil, daselbst gehen Peritoneum und Pleura glatt ineinander über.

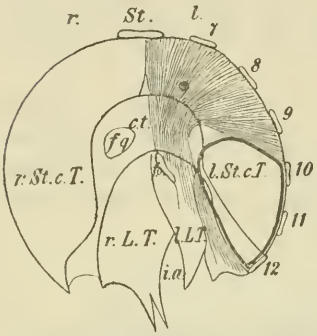

Fig. 10. Skizze des Zwerchfelldefektes bei Fall B. (wie Fig. 3).

Der Herzbeutel nach rechts verschoben, Thymus von oben und der Mitte nach unten und rechts sich erstreckend; ihrer linken Seite liegt die nach oben und vorne gedrängte, freie, mit glatter, gleichförmig blauroter Pleura versehene linke Lunge an. Rechte Lunge weit zurückliegend, im Verhältnis zur linken groß, Pleura durchaus blaurot. Epicard in großer Ausdehnung mit flachen Blutaustritten besetzt. In die linke Pleurahöhle ist vorgefallen: die große (40 : 23), rotbraune Milz, das Colon transversum, fast der ganze Dünndarm, das Ende des Netzes und ein abgeschnürtes, fast papierdünnes Läppchen des linken Leberlappens, ferner ein vom vorderen medialen Umfang des Zwerchfelldefektes mit langem Gefäße entspringendes, links seitlich und hinten liegendes glattes Organ, wahrscheinlich die linke Nebenniere mit der Suprarenalis superior aus der linken Phrenica.

In der Bauchhöhle liegt die besonders im rechten Lappen etwas große und mit demselben die ganze rechte Bauchseite bis zum Darmbeinkamme einnehmende Leber. Gallenblase frei, mäßig gefüllt. Der Magen fast senkrecht stehend. Duodenum nach links und oben verlaufend. Der Uebergang des Dünndarmes in das Coecum in der linken Fossa iliaca gelegen; Wurmfortsatz frei, 32 mm; der rechte Hoden am Eingang zum Leistenkanal, der linke im Leistenkanal gelegen.

Zusammenstellung:

Im wesentlichen normal gebildeter männlicher Totgeborener.

Zwerchfelldefekt des Costalteiles links hinten und seitlich. Thymus und Herz nach rechts gedrängt. Linke Lunge klein. Unvollkommener Descensus testicul.

Vorgefallen: Milz, Ende des Netzes, großer Teil des Dünndarmes, kleinerer des Dickdarmes, ein linkes Leberläppchen und die linke Nebenniere; Nn. phrenici unversehrt.

Fall VI. J., reifes männliches Kind, totgeboren. Sekt. No. 241, 1894.

Auszug aus dem Sektionsprotokoll: Proportioniert, wohlgenährt, Haar hellblond, 15 mm lang. Pupillen mittelweit, Iris blau, Lippen blaurot, zahlreiche Milien auf der Nase. Thorax gut gewölbt, Bauch flach. Am Nabel ein 70 mm langes Stück der regelrecht unterbundenen Nabelschnur, Phimose. Hodensack mäßig ödematös, die Hoden darin fühlbar. After glatt. Haut mitteldick.

Unterhautfett 3 mm, Muskeln gelblichrot, mittelstark, starr. Bei Eröffnung der Bauchhöhle entleert sich etwas rötlichgelbe, klare Flüssigkeit. Nabelvene mit flüssigem Blute versehen, erstreckt sich schräg nach oben und links, zuletzt in einer 10 mm breiten Furche des rechten Leberlappens verlaufend, welche unterhalb des Knorpelansatzes der linken 8. Rippe liegt.

Die rechte Zwerchfellhälfte in gewöhnlicher Weise ausgebildet, von der linken Zwerchfellhälfte findet sich nur vorn ein 15 mm messendes Stück, an welches sich eine sehr umfängliche Lücke im Zwerchfelle anschließt, durch welche der linke Leberlappen und ein großer Teil der Gedärme in die linke Pleurahöhle, diese erfüllend, übergetreten ist. Das Herz nach der rechten Körperseite verdrängt. Unterhalb der rechten Lunge liegt in der rechten Pleurahöhle, von der ausgebuchteten Pleura mediastinica umgeben,

der Magen und lateralwärts die Milz. Von der linken Lunge ist nur ein kleines Rudiment vorhanden, welches oberhalb der Gedärme dem hinteren Mediastinum anliegt. Die Gallenblase in der Gallenblasengrube des rechten Leberlappens gelegen, rechts davon ist die untere Fläche dieses Lappens mit einer Einfaltung versehen.

Phrenicus beiderseits richtig verlaufend.

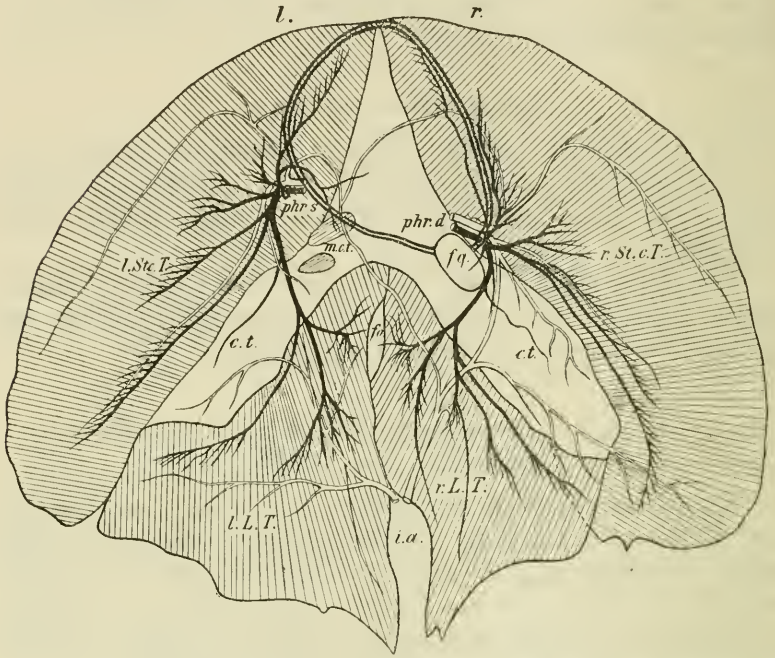

Fig. 11. Innervation des Zwerchfelles eines Kindes (H, 4 Monate alter Knabe, No. 329), die Muskulatur ist gestrichelt dargestellt, die Nn. phrenici sind in einfacher starker, die Arterien in doppelter schwacher Kontur dargestellt. Die starke Doppelumrandung schließt den mit dem Herzbeutel verwachsenen Teil des Zwerchfelles ein. *mct.* muskulöse Umwandlung des Centrum tendineum (sonstige Abkürzungen wie Fig. 3).

Im Herzbeutel eine geringe Menge hellgelber, klarer Flüssigkeit. Die beiden Arterien richtig entspringend. Das Herz mäßig groß, Epicard glatt, fettlos, 34 : 36 mm. Rechte Lunge zweilappig, Pleura glatt, vorwiegend rötlichgelb, lufthaltig; der größte Teil des zungenförmigen Anhanges bläulichrot, kollabierend, luftleer, mit einzelnen kleineren rötlichgelben Inseln. Pleura mediastinica sinistra hinter Aorta und Oesophagus und Vagus zu einem umfänglichen, den größten hinteren Teil der rechten Pleurahöhle erfüllenden, dünnwandigen, durchscheinenden Sack ausgedehnt, welcher den Magen, den Anfang des Zwölffingerdarmes und auf der rechten

Seite des Magenfundus die Milz verschiebbar enthält. In der Bauchhöhle befindet sich lediglich, in mehrere Windungen gelegt, das Colon descendens, die Flexur und das Rectum. Beide Leistenkanäle in ganzer Länge weit offen.

Der Orientierung halber gebe ich noch einige Abbildungen normaler Zwerchfelle; die erste Figur (Fig. 11), mehr schematisch gehalten, zeigt die Verteilung von Arterien und Phrenicusnerven bei einem Kinde. Eine zweite Abbildung, Fig. 12, gibt das Zwerchfell eines Erwachsenen wieder, dessen Innervation möglichst nach

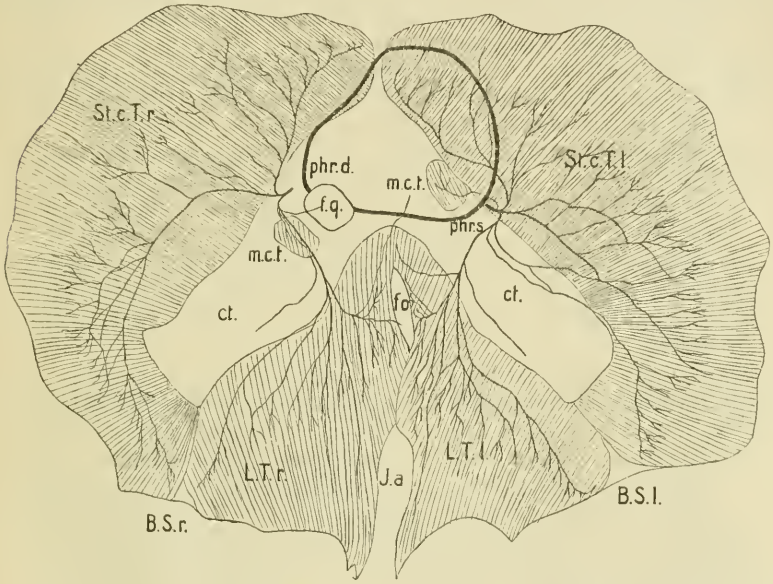

Fig. 12. Innervation des Zwerchfelles eines Erwachsenen (1903, No. 332, 26-jähr. Erwachsener, wie Fig. 11), die Herzbeutelverwachsung ist durch dicke Kontur dargestellt. *B.S.r.*, *B.S.l.* Bochdalekscke Stelle rechts und links.

der Frohseschen Vorschrift untersucht wurde. Bemerkenswert sind die zahlreichen Anastomosen der einzelnen Zweige innerhalb der Muskulatur. Zwei weitere Zwerchfelle boten bis auf kleinere Variationen die gleichen Verhältnisse, wie in dieser Figur verzeichnet sind. Nur einmal (unter 4 Fällen) vermißte ich irgend eine muskulöse Umwandlung im Centrum tendineum (vergl. die v. der Hellensche Arbeit). Intercostalnerven hatten niemals Beziehung zur Zwerchfellmuskulatur. Der Umfang der Bochdalekschen Stelle war überall unbedeutend im Vergleich zu den Angaben jenes Autors, dessen Abbildung übrigens den Schemafiguren meiner Defekte zu Grunde liegt.

Literatur über Zwerchfellhernien.

(Abkürzungen: m. = männlich, w. = weiblich, N. = Neugeborener, K. = Kind, E. = Erwachsener, r. = rechts, l. = links, h. v. = Hernia vera, Ev. = Eventration, c. = kongenital, tr. = traumatisch. Die mit * versehenen Arbeiten sind nicht im Original eingesehen worden.)

a) Beim Menschen.

1) Abel, K., Ein Fall von angeborenem linksseitigen Zwerchfellsdefekt. Berlin. klin. Wochenschrift, 1894, p. 84—87, 114—117, 1 Fig. (l. N. c.)

*2) Acta med. Berolin., Dec. II, Vol. IV, p. 64. (w. E. l. h. v.)

*3) Adams, The Glasgow Medical Journal, Nov. 1880, Vol. XIV, No. 10 (zit. nach Virch.-Hirsch). (m. E. 49 J. l.)

4) Ahlfeld, Fr., Die Mißbildungen des Menschen, I, 1880, II, 1882, p. 183—186 ff., Leipzig, Grunow. (N. m. l. c.)

5) Alderson, James, Canstatts Jahresber., 1858, Bd. IV, p. 103. (m. E. 20 J. l. tr.) British Med. Journal, 1858, Nov. 6.

*6) Anthony, Journal hebdomad., 1835, No. 8. (N. $^1/_2$ St. l. c.)

*7) Army med. Mus. of United Stat., No. 522. (l. tr.)

*8) Baker, Transactions of the Pathol. Soc., Vol. XXVIII, p. 508 (?), 1877.

*9) Bailey, Virch.-Hirsch., 1869, Bd. I, p. 170. (N. l. c.)

10) Baillie, Anatomie des krankhaften Baues, Berlin 1820, p. 81. (N. l. c.)

11) Balfour, J. A., Case of congenital diaphragmatic hernia. Edinburgh Med. Journ., April (Virchow-Hirsch, Jahresbericht, 1869, Bd. II, p. 468). (c. l.)

12) Ballonius, Sepulchr. Lib. III, Sect. XIV, Obs. 8. (m. E. tr. l.)

*13) Banga, Deutsche Zeitschrift für Chirurgie, Bd. IV, 1874, p. 486. (m. E. l. tr.)

14) Bardenheuer, Ein Fall von Hernia diaphragmatica. Berlin. klin. Wochenschrift, 1879, No. 14. (l. tr.)

15) Baron, Ouverture congénitale du diaphragme. Archives générales de Médecine, Paris 1825, Année 3, Tome VII, p. 142—143. (r. Föt. c.)

*16) Barth, Paris 1851. (E. w. l. h. v.) (n. Monnier.)

*17) Bartholinus, Hist. anat. rar. Cent. VI, hist. 55, Tome III, p. 289 (7). (m. E. l.)

18) v. Basedow, Hernia phrenica congenita. Caspers Wochenschrift, 1837, No. 20. (Schmidts Jahrbücher, Bd. XVII, 1838, p. 327.) ($3^1/_2$-j. w. K. c.)

*19) Batallia, Canstatts Jahresbericht, 1854, Bd. IV, p. 55. (m. E. l. tr.)

*20) Beale, On a case of hernia of lung through the diaphragm. Lancet, J. 28, p. 139, 1881. (20-j. m. E. r. tr.)

*21) Beck, Transactions of Lond. Pathol. Soc., Vol. VI, 220. (Memorab. VIII, 7, 1863?) (m. E. l.)
*22) Becker (zit. bei Lieutaud, Tome I, p. 72). (m. K., 5 J., Mediastinum fehlte.)
23) Becker, A., Eine seltene Mißbildung des Menschen. Berl klin. Wochenschrift, 1887. (l. N. c.)
*24) Béclard, Deux epiplocèles diaphragm., Paris 1823. (w. E. r. l. h. v.)
25) Bednar, Krankheiten der Neugeborenen und Säuglinge, Wien 1852. (r. v. K. und m. N., 26 Tage, Mediast. defekt.)
26) Benda, Berl. klin. Wochenschrift, 1900, 111; Münch. med. Wochenschr., 1900, p. 137, Verein f. innere Medicin. (8-j. m. K.)
*27) Bérard, Bull. de la Soc. anat., 1826, p. 25.
*28) — et Gallois, Lyon médical, 1898, No. 17 (ref. 1898 in der Berl. klin. Wochenschrift).
*29) Berchon, Gazette des Hôpitaux, 1862, p. 447. (m. E. 46 J. l. tr.)
30) Bergmann, Gerichtliche Medizin. Münch. med. Wochenschr., Jahrg. 45, 1898. (23-j. m. l. tr.)
*31) Bericht über das Krankenhaus Wieden, 1868. Schmidts Jahrbüch. (m. E. tr. l.)
*32) Bernhuber, zit. bei Popp, l. c. (m. E. tr. l. 43 J.)
*33) Bignardi, Sull'ernia diafr., Modena 1827. (m. E. 60 J. tr. r.)
*34) Billroth, Langenbecks Archiv, 1869, Bd. X, Heft 2. (m. E. 55 J. r.)
*35) — Chirurgische Erfahrungen in Zürich 1860—1867. (m. E. l. tr.)
36) Bischoff, Archiv f. Gynäkologie, 1885, Bd. XXV, Heft 3, p. 437—452. Berlin, Hirschwald. (3 neugeb. K.)
*37) Blancand, zit. bei Sömmerring. (m. E. r.)
38) Blöst, Med. Korrespondenzbl. bayrischer Aerzte, No. 22, 30. Mai 1846, p. 337—349, 353—380.
*39) Blum et Ombrédanne, Archives gén. de Méd., Paris 1896.
40) Bochdalek, Einige Betrachtungen über die Entstehung des angeborenen Zwerchfellbruches. Als Beitrag zur patholog. Anatomie der Hernien. Vierteljahrsschrift f. prakt. Heilkunde, Prag, Jahrgang 5, 1848, Bd. III (XIX der g. Folge), p. 89—96, 1 Tafel. (27 J. m. E. tr. l.)
*41) Bohn, Hernia diaphragmatica. Königsberg. Med. Jahrbücher, 1860, Bd. II, p. 67. [1) m. N. c. l., 2) m. N. c. r.]
*42) Bonetus, Sepulchr. 2.
*43) Bonn, Tab. anat. chir., 1828, Tab. 20, und Schmidts Jahrbücher, Bd. LXXXIX, p. 171. (for. oesoph. l. h. v.)
*44) —, Andreas, nach Sömmerring, p. 96. (m. E. r. tr.)
*45) Borland, Boston Med. Journal, 1870. (m. E. 31 J. l. tr.)
46) Bostoner Museum, No. 493. (m. E. l. tr.)
47) Bouchaud, Bullet. de la Soc. anatom. Paris, 1863, Sér. 2, Tome VIII, p. 344—345. (N. r. c.)

*48) Boulland, Bull. de la Soc. anatom., 1846, p. 333. (m. K. l. h. v. c.)
*49) Boussi, Le Progrès méd., 1878, No. 3, Virch.-Hirsch. (l. tr.)
*50) Bowditsch, Treatise on diaphragm hernia. Charleston Med. Journal and Review, Ma. 1855; Assoc. med. Journ., 19. Jan. 1856, p. 202. (Canstatts Jahresber., 1856, Bd. III, p. 202.) (l. c.)
*51) Boyle, Edinburgh Med. and Surgical Journal, 1812, p. 42. (m. E. tr. l.)
52) Brachet, Recherches sur le développement du diaphragme et du foie chez le lapin. Journal de l'Anatomie et de la Physiologie, 1895, Année 31, Paris, p. 511—595, 3 Taf.
*53) Brancaccio, F., Un caso di ernia diaframmatica. Il Morgagni, 1883, Agosto e Settemb., p. 508. (E. l. tr.)
54) Breisky, A., Einige Beobachtungen an totgeborenen Kindern, p. 175—186. Vierteljahrsschrift f. prakt. Heilkunde, Prag, Bd. LXIII, (Jahrg. 61, 1859, Bd. III), p. 184—186 ff. (w. N. 1/4 St. l. c.)
*55) Bremme, Vierteljahrsschrift f. gerichtl. Medizin v. Eulenburg, 1878, H. 1. (m. E. r. tr.)
*56) Bright, Schmidts Jahrbücher, Bd. XXIV. (l. h. v.)
*57) Brinton, R. D., Notes of a case of ruptur. diaphragm. St. Barth. Hosp. Rep., Vol. XIX, p. 285—288, 1844. (m. E. l. tr.)
*58) Broomal, Anna, American Journal of Obstetrics, 1879. (N. l. c.)
*59) Budans, Gazette des Hôpit., 1852. (m. E. l.)
*60) Buddaeus, Breslauer Samml., Tent. 24, Cl. 4, Art. 10. (m. E. l.)
*61) Bujalsky, Schmidts Jahrb., Bd. LXXVII, zit. bei Bardeleben, Chir., Bd. III, p. 906. Med. Ztg. Rußl., Bd. XXVI, 1852.
62) Burkart, Berlin. klin. Wochenschrift, 1873. (25-j. m. E. l.)
63) Busch, Neue Zeitschrift f. prakt. Geburtskunde von Busch, d'Outrepont und Ritgen, 1837, Bd. V, p. 282—283. (w. N. 1/4 St. l. c.)
64) — Neue Zeitschr. f. prakt. Geburtsk., 1850, Bd. XXVIII, p. 381. (K.) Poliklinik 1840.
65) Butter, Leipzig. Diss. De diaphragmatis laesionibus, 1849.
66) Cadiat, Du développement de la partie céphalothoracique de l'embryon, de la formation du diaphragme, des pleures, du péricarde, du pharynx et de l'oesophage. Journal de l'Anatomie et de la Physiologie, 1878, T. XIV.
*67) Campbell, Salzburger Zeit., 1824, p. 227. (Midland Med. and surg. Journal?) (m. K. 1 Monat l. c.)
68) Carruthers, Case of deficiency of the diaphragm. Lancet, 1879, Vol. II, p. 503—504. (K. 11 Tage l. c.)
69) Casper, L., Handbuch der gerichtl. Medizin, 1858, 2. Aufl. (m. N. 4 St. r.)
70) Cazalis, J., Arch. de Physiologie, T. III, p. 64—74, Jan., Febr., 1870: Ueber die Muskelfasern des fötalen Zwerchfelles. Schmidts Jahrbücher, 1870, Bd. CXLVI, p 5.

*71) Chambrelent et Princeteau, Journal de Médecine de Bordeaux, 1897. (m. N. l. c.)
*72) Chancellor, Canstatts Jahresber., 1855, p. 273. (6-j. m. K. l. tr.)
*73) Chand of Wye, Schmidts Jahrbücher, Bd. CXXII, p. 336. (l. N. m. c.)
*74) Chard, O. E. P., The Medical Times, 2. Febr. 1850. (Zeitschr. f. d. gesamte Medizin etc., von F. W. Oppenheim, Hamburg, 1850, Bd. XLIII.) (N. 20 St. l. c.) (conf. No. 73?)
*75) Chauvet, zit. bei Kirschbaum. Hist. de l'Académ. des Scienc., 1729, T. I, p. 14. (m. E. l.)
*76) Clarke, G. (m. E. tr. l.) (n. Lacher, No. 146.)
*77) Clauderus, Schmidts Jahrbücher, Bd. LXXXIX, p. 170; Ephemerid. Nat. curios. Dec. III, A. V, p. 193. (m. E. l.)
*78) M'Clintock, Congenital perforat. of the diaphragm. Dubl. Hospit. Gazette, 1857, No. 9. (Canstatts Jahresberichte, 1857, Bd. III, p. 265.) (N. l. c.)
*79) Mc Closky, Lancet, London 1895. (22-j. w. E. l. c.)
*80) Clozier, Gazette des Hôpitaux, zit. nach Canstatts Jahresber. (N. m. l. c.)
*81) Clubbe, P. B., und Gillies, Sinclair, Ein Fall von Hernia diaphragm. Münch. med. Wochenschrift, 1902, p. 808 (nach Australasian Medical Gazette, 20. I. 1902). (m. E. 72-j. l. tr.)
*82) Colin, Gaz. hebd., T. X, No. 40, 1863. Etudes cliniques de méd. milit., observat. et remarques à l'hôp. milit. du Val-de Grâce, Paris 1863.
*83) Cooper, A., The anat. and surg. treatment of abd. hernia, London 1827, übers. von Alex. Lee, v. Schütte, Leipzig 1838. [1) w. E. l., 2) m. E. tr. r. 30 J., 3) m. E. 49 J. tr. 9.]
*84) Copemann, Schmidts Jahrbücher, Bd. LXXXIX, p. 172. (w. E. 35-j. l.)
*85) Crae, M., London Gazette, 1835. (m. E. 44 J. tr. l)
*86) Crang, James, nach Gautier. (N. l. c.)
87) Cruveilhier, Traité d'anatomie pathol., I, p. 610. [1) K. 4 Mon. l. c., 2) K. 3 J. r. c., 3) w. E. 75 J. l. h. v.]
*88) Cuervo y Serrano, Ernia diaframmatica probabilmente congenita. Gaz. med. ital. lomb., 1888, No. 23 (Virch.-Hirsch).
*89) Curran, Lancet, Vol. II, 26. Dec. 1860. (m. E. 19 J. l.)
*90) Davat, Arch. général., Sept. 1834. (m. E. l. tr.)
91) Dehn, Münch. med. Wochenschrift, 1891, p. 227. Demonstr. im ärztl. Verein Hamburgs am 17. März 1891. 2 Fälle.
*92) Demme, H., Schußwunden des Zwerchfelles. Milit.-chir. Stud. in den ital. Lazaretten von 1859, II. Abt. Spezielle Chirurg. der Schußwunden, Würzburg 1861.
*93) Desault, Chirurg. Wahrnehm., 5. Teil, 145. (m. E. 39 J. tr. l.)
*94) Detrès Transactions med., XII, p. 309 (Schmidts Jahrbücher, 1864, Bd. CXXI, p. 337). (N. l. c.)
*95) Diemenbröck, Schmidts Jahrb., Bd. CXXI, p. 336. (m. K. 7 J. Def. im Centr. tendin.)
95a) Dessart, Hernie diaphragmatique Ann., p. 297.

96) Dietz, E., Neue Beobachtungen über die Hernien des Zwerchfelles, Diss. Straßburg i. E. 1881, 31 pp., 1 Fig.
97) Döllinger, Centralblatt f. Chirurg., 1875, No. 24. (m. E. tr. r.)
98) Dogiel, S., Die Nervenendigungen im Bauchfelle, in den Sehnen, den Muskelspindeln und dem Centrum tendineum des Diaphragmas beim Menschen und bei Säugetieren. Archiv f. mikroskop. Anatomie u. Entwickelungsgeschichte, Bd. LIX, Bonn 1902, p. 1—31 (25—30 ff.), 2 Taf.
*99) Dornier, L'Union médic., 1874, No. 69. (44-j. m. E. tr. l.)
*100) Drege, Coco (Coco Diego?), Virchow-Hirsch, 1872, Bd. II, p. 521. (41-j. m. E. tr. l.) Morgagni, Disp., VI, 1871.
101) Dreifus, S. (Leit. von H. Autenrieth), Diss. Tübingen, 1829. Abhandlungen über die Brüche des Zwerchfelles in Bezug auf gerichtl. Arzneikunde. (126 pp.) (N. m. l. c.)
*102) Druitt, Lancet, 1852, p. 430. (n. w. K. l. c.)
*103) Dubois, Bullet. de la societé anat. de Paris, 1847. (m. N. l. c.)
*104) Duchaussoy, nach Leichtenstern, l. c.
*105) Duguet, De la hernie diaphragmatique congénitale, Paris 1867. Virchow-Hirsch Jahresber., 1866, Bd. II, p. 430, ref. Simon. (m. N. r. c.)
*106) Dumont-Pallier, Bullet. de la Soc. anat. de Paris, 1856: Hernie diaphragmatique du côté gauche appartenant à un foetus à terme etc. (N. l. c.)
*107) Duncalfe, Canstatts Jahresber., 1857, Bd. III, p. 266. (m. E. 23 J. l. tr.)
*108) Dupuytren, Verletzungen durch Kriegswaffen, p. 548. (m. E. tr. l.)
*109) Duvernoy, C., Comment. acad. scient. Petropolis, P. II, p. 188. (l. N. Monstr.)
110) Ebert, Triest. Klinik. (20-j. m. E. l. c.?) Monatsschr. f. Geburtsk. u. Frauenkrankh., 1857, Bd. IX. Verhandlungen d. Gesellschaft f. Geburtshülfe, Sitzung v. 11. Novbr. 1856, Disk. über den Vortrag von Teiler, p. 167.
*111) Edwards, Bayr. Korrespondenzbl., 1846, No. 23. (w. E. 24 J. l.)
*112) — Lancet, 1882; Behrends Reporter, 1832.
*113) Ehand, The Medical Times, 1850, Febr. (K. 20 St. l.)
*114) Eiselt, Oestr. med. Wochenschrift, 1841, No. 25. (m. N. l.)
115) Eisler, P., Der Musculus sternalis etc. Zeitschr. f. Morphologie u. Anthropologie, Bd. III, Heft 1, p. 21—92, 7 Textfig. u. 2 Taf.; Stuttgart 1901, Sep.
*116) Elsässer, Bericht über die Gebäranstalt des Katharinen-Hospitals zu Stuttgart, 1833. (w. E. l.)
*117) Engel, Wiener med. Wochenschrift, 1867, No. 47. (m. E. 67 J. tr. r.)
118) Faber, Ueber den angeborenen Mangel des Herzbeutels in anatomischer, entwickelungsgeschichtl. und klin. Beziehung. Virchows Archiv f. pathol. Anatomie u. Physiologie u. f. klin. Medizin, Bd. LXXIV, Berlin 1878, p. 173—201.

*119) Fagwitz, Berl. med. Abhandl., Vol. IV. (w. E. l.)
*120) Farabeuf, Bull. de la Soc. anat., 1865. (m. E. 55 J. tr. l.)
121) Fehleisen, Fr. W., Observationes de herniis et fissuris diaphragmatis etc., Diss. Tübingen, 1828. (26 pp.) (N. l. c.)
122) Feiler, Zwei Fälle von Hernia diaphragmatica congenita. Monatsschrift f. Geburtskunde und Frauenkrankheiten, Berlin 1857, Bd. IX, p. 161—168, Verhandl. der Gesellschaft f. Geburtskunde Berlin. [1) l. N. m. c., 2) h. v. r. m. N. c.]
123) Fischer, A. O., De herniis diaphragmaticis, Berlin 1840, Diss., 23 pp., 1 Figur. (w. N. 3 Tge. l. c.)
*124) Fisher, T. E. H., Lancet, London 1897. (m. E. l.)
125) Fleischmann, Geburtshülf. Gynäk. Gesellschaft Wien, 17. April 1888. Centralblatt f. Gynäk., 1889, p. 79 ff. (N. l. c. $^3/_4$ St.)
*126) Fleury, Canstatts Jahresber., 1857, Bd. III, p. 265. (m. E. 59 J. l.)
127) Flöck, O., Ein Fall von Hernia diaphragmatica congenita. Diss. Bonn, 1885, 25 pp. (N. r. c.)
*128) Flögel, Oesterr. Zeitschr. f. prakt. Heilkunde, Bd. IV, No. 27, 1859. (m. E. l.)
129) Flügel, Beobachtungen aus der Kgl. Entbindungsanstalt zu Bamberg. Deutsche Klinik, 1852, No. 39, p. 439. (N. w. 12 St. l.)
*130) Fontani, Dictionn. des Sciences médicales, No. 9. (m. E. l. tr.)
*131) Forlivesi, Gaz. méd. de Paris, 1843, Sér. 2, T. XI. (m. E. 42 J. l. tr.)
*132) Fothergill, Philos. Transact., No. 478 (9?). (10-monatl. w. K. l.)
*133) Foucras, Gaz. des Hôp., 1875, No. 37. (m. E. 32 J. l. tr.)
134) Fränkel, A., Berlin. klin. Woch., 1902, p. 1159 (Körte). (Ev.) Dazu Benda, ebenda, p. 1180 (Ver. f. innere Medizin).
*135) Fräntzel, Bayr. med. Korresp., 1846, No. 23, p. 360. (m. E. h. v.)
136) Frantz, O., Ein Fall von Hernia diaphragmatica congenita. Diss. Kiel, 1891, 13 pp. (N. l. c.)
*137) Fraser, Lancet, 1856. (m. E. 18 J. tr. l.)
*138) Freer, Lancet, 1876. (m. E. 37 J. tr. l.)
*139) Fried, N., Internationale klin. Rundschau, Wien 1890. (24-j. m. E. l.)
*140) Froriep, Bd. II, No. 5, 1837, Sp. 27, Kupfertafel 136, 7. Kleinerts Repertor., 1837. (19-j. w. E. h. v. l.)
*141) Gadechens, Schmidts Jahrb., Bd. XIX, p. 203. (K. $1^1/_4$ J. l.)
*142) Galassi, Giuseppe, Le Sperimentale, 1884. (w. E. 24 J.) Ernia diaphragmatica.
*143) Gardien, Schmidts Jahrbücher, Bd. XXXII, p. 292. (N. l. c.)
*144) Gaultre de Claubry, Journ. hebdom., 1834, No. 34 (42?). (m. E. 59 J. tr. l.)
145) Gautier, P. Th., De la hernie diaphragmatique congénitale, Paris 1897, Thèse (124 pp., Literatur). (w. N. l. c., Clin. Beaud., No. 561, N. c. l., Musée Dupuytr., No. 205, Fall III, N. w. l. c.)

146) Gegenbaur, C., Vergl. Anatomie der Wirbeltiere, Leipzig 1898, Bd. I.
*147) Geison, V., Deficiency of diaphragm etc. New York med. Record, No. 15 (Virch.-Hirsch, Jahresbericht, 1871, p. 170). (N. l. c.)
148) Geoffroy Saint-Hilaire, M. Isidore, Histoire générale et particulière des anomalies de l'organisation chez l'homme et les animaux etc. ou „Traité de Tératologie", T. III, av. atl., Paris 1832; T. I, p. 360, 368, 559 ff., Planche II, 1. (n. K. r. c.)
*149) v. Giete, zit. bei Popp, Deutsche Zeitschr. f. Chir. von Hüter u. Lücke, Bd. I.
*150) Giles, A. E., Transactions of the Obstet. Soc. of London, 1892/3, Vol. XXXIV. (m. N. r. c.)
*151) Gillette, Archiv. général., Sér. XX, p. 554, 609. (m. E. 26 J. tr. l.)
*152) Gilman, Daveys, American Journ., 1846. (N. l. c.)
*153) Glandorp, bei Morgagni, l. c. Art. 12. (m. E. tr. l.)
*154) Gleeson, Case of diaphragmatic hernia. Boston Med. and. Surg. Journ., 1884, No. 20. (E. l. tr.)
*155) Goblet, Bullet. de la Soc. anat., T. XXI, p. 243. (w. E. 80 J. r.)
*156) Godefroy (m. E. 16 J. tr. l.). (n. Lacher, No. 136.)
157) Gössnitz, W. v., Beitrag zur Diaphragmafrage. Jenaische Denkschrift., Bd. VII, Semon, Zool. Forsch., Bd. IV, p. 35 [207] —90 [226], mit 2 Taf., 1901, p. 47 [219] Anm. ff.
*158) Gohlius, Disput. chirurgic. select. A. Haller, T. III, p. 218, Hist. V. (m. E. l.)
*159) Greetham, London Med. Gazette, Vol. X, p. 43. (m. E. 36 J. tr. l.)
160) Grosser, O., Ueber Zwerchfellshernien. Wien. klin. Wochenschrift, 1899, No. 24, p. 655—661 (Literatur). (N. l. c.)
*161) Grottenschütz, Med. Zeit. v. e. V. f. H. in Preußen, 1846 (47?). (m. E. 70 J. tr. r.)
162) Gruber, W., Abhandlung eines Falles mit einem Mesenterium commune f. d. Jejuno-Ileum n. d. Colon. asc., bei Vorkommen einer Hernia diaphragmatica cong. spuria sinistra mit Besonderheiten. Virchows Archiv, Bd. XLVII, 1869, p. 382, 2 Taf.
*163) — Beiträge zur Anatomie, Physiologie u. Chemie. Abhandl. der Böhm. Gesellsch. etc., Bd. V. (5 N.)
*164) Günsburg, Zur Kritik der Magengeschwüre. Archiv f. phys. Heilk., Bd. XI, H. 3, 1852.
*165) Guesnard, zit. bei Duguet, l. c. p. 94. (w. K. $5^1/_2$ J. r.)
*166) Guillemet, zit. bei Morgagni. (m. E. tr. l.)
167) Guttmann, P., Ueber einen Fall von Hernia diaphragmatica. Deutsche mediz. Wochenschr., 1884, p. 209—211. (42-j. w. E. l.)
168) — Angeborener Defekt in der linken Zwerchfellshälfte mit Hindurchtritt des großen Netzes in die linke Pleurahöhle. Berl. klin. Woch., 1893, No. 2.

*169) Guttrie, bei Popp, l. c. (m. E. tr. l.)
*170) Habran, Bulletin de la Société d'Anatomie Paris, 1867. (42-j. m. E. l.)
*171) Hager (m. E. 20. J. tr. l.) (n. Lacher, No. 152.)
*172) Haller, Schmidts Jahrbücher, Bd. CXXII, p. 336. (N. l.)
*173) Hallin, Hygieia, Bd. XXIII, p. 597.
174) Hansemann, v., Berl. klin. Woch., 1902, p. 1159 (Berl. med. Gesellsch.). (66-j. w. E. l. h. v.)
*175) Harris, Medical Record, New York 1884. (34-j. m. E. central. Loch.)
*176) Hausmann, Monatsschrift f. Geburtsk. u. Frauenkrankheiten, 1862, Bd. XIX, p. 404. (w. N. l.)
*177) Heer, bei Morgagni, Ep. 54, Art. 12. (m. E. l. tr.)
178) Hellen, E. v. d., Das Centrum tendineum. (Beitrag zur Anatomie des Zwerchfelles.) Inaug.-Diss. Straßburg, 1903, 31 pp., 8 Textfig.
*179) Henie, C., Tidsskrift for praktisk Medicin, 1881, No. 13.
180) Hertz, A., Om hernia diaphragmatica. Bibliotek for Läger, R. 7, Bd. I, p. 350—372, 1 Textfig. (8 angeb. Fälle.)
*181) Hesselbach, Die Lehre von den Eingeweidebrüchen, Würzburg 1830, I, p. 21. (m. E. 39 J. tr. l.)
*182) Hill, J., Lancet, 1867. (m. E. 46 J. tr. r.)
*183) — Pathol. Soc. of London, Vol. XXI, 1871, p. 154. (m. E. 54 J. r.)
*184) Hillier, London Pathol. Societ., Vol. XII, p. 115. (w. K. 6 Mon. r.)
185) Hirsch, Zur klinischen Diagnose der Zwerchfellhernie. Münch. med. Wochenschr., 1900, No. 29. (48-j. m. E., Röntgenunters. leb. Fall.)
186) His, W., Mitteilungen zur Embryologie der Säugetiere und des Menschen. Arch. f. Anat. und Physiol., Anat. Abt., 1881, p. 303—330, 2 Taf.
187) Hoffmann, Wien. med. Wochenschrift, 1866, No. 59, p. 943—944. III. Angeborene Hernia diaphragmatis. (N. m. l. c.)
*188) — Schmidts Jahrbücher, Bd. CLIV, p. 126. (m. E. l. tr.)
189) Hollis, W. A., Lancet, London 1891, Vol. LXIX, I, p. 1095—1096. A case of right diaphragmatic hernia; death; necropsy. (16-j. m. E. r.)
190) Holscher, Med.-chirurgische Wahrnehmungen in Holschers Annalen, 1837, Bd. II, Heft 1. (m. E. 25 J. l.)
*191) Holtes, Ch., zit. bei Fischer, Berlin 1840; bei Liske, Abhandl. (auseries.) aus den Philos. Transact., Bd. I, p. 133 (K. 2-monatl. l.)
*192) Horoch, v., Zur Kasuistik der Zwerchfellshernien. Allg Wien. med. Zeitg., No. 50—53. (E. l. tr.)
*193) Houelet, Dupuy, zit. bei Duguet u. Gautier. (m. N. r Monstrum.)
*194) Howald, Marsh, Lancet, 1867, Vol. I, p. 10. (l. m. E. Ev.
*195) Howe, H. D., Report of a case of diaphragmatic hernia Med. New., p. 845 (Virchow-Hirsch, 1901, p. 362). (l. tr. E.)

196) Huber, Ueber Zwerchfellsbruch, Diss. Basel, 1852, 15 pp. (m. E. 45 J. l. tr.)
*197) Huber, Friedreichs Bl., 1883, p. 363: Zur Kasuistik der Zwerchfellshernien. (l. tr.)
198) Hübl, H., Centralbl. f. Gynäkologie, 1897, p. 1353. (l.)
*199) Hüter, Deutsche Klinik, 1856. (N. m. l. c.)
*200) Hull, Philadelph. Med. Times, 1874, No. 157. (m. E. l. tr.)
*201) Jagwitz, zit. bei Kirschbaum. (w. E. 44 J. l.)
202) Jahn, Deutsche Klinik, 1867, No. 35. Erworbene Ektop. der Eingeweide durch das Zwerchfell. (m. E. 42 J. l. tr.)
*203) Iljelt, O., og Lindén, K., Ettfall af hernia diaphragmatica. Finska Läksälk.'s Handbr., Bd. XXIII, p. 36. (21-j. m. E. l. tr.)
*204) Illjinsky (Iljenski?), Oester. Wochenblatt, 1842, p. 176. (m. E. 18 J. l.)
*205) Joederholm, A. (Joedersholm?), Fall af rudimentär utveckling etc. Hygieia, Sv. Läk. Sällsk. Förh., p. 161 (Virch.-Hirsch, 1871, p. 171). (m. N. l.)
*206) Jüdell, Deutsche Zeitschrift f. Chirurgie, 1876, Bd. IV, p. 462. (m. E. 35 J. tr. r.)
*207) Jürgens, Berliner klin. Wochenschrift, 1881.
*208) Kaeppeli sen., Korresp. f. Schweiz. Aerzte, Jahrg. XXX, No. 16 (Münch. med. Woch., 1900, p. 1215, No. 35). (10 Monat. K. h. v.)
209) Kaufmann, Deutsche med. Wochenschrift, 1887, Jahrg. XIII, p. 616—618. Zwerchfellshernie mit Inkarceration des Magens durch Achsendrehung. (Literatur.)
210) Kaup, J., Zwei Fälle von Hernia diaphragmatica congenita mit Abtrennung eines Lungenteiles, Inaug.-Diss. Kiel, 1891, 23 pp.
*211) Keim, Rosenthal u. Hugier, Bulletin de la Société d'Obstétrique Paris, 1898. (w. E.)
212) Kirschbaum, Diss. de hernia ventriculi, 1749, in: A. Haller, Disp. chir. select., T. III, LXIX, p. 215—228. [1) w. E. 19 J. tr. l., 2) m. E. l.]
*213) Klebs, Virchows Archiv, 1865, Bd. XXXIII, p. 445. (m. E. 71 J. tr. r.)
214) Klein, K. Chr., Specimen inaugurale anatomicum sistens monstror. quorundam descriptionem, Stuttgard 1793. Diss. cas. IV. (m. N. l.)
215) Klingelhöffer, Berliner klin. Wochenschrift, 1877, No. 13. (m. E. 22 J. l.)
216) Kocher, Th., Die Hernien im Kindesalter, in: C. Gerhardts Handbuch der Kinderkrankheiten, Bd. VI, II, Tübingen 1880, p. 699—783 (773—783 ff.).
217) König, Lehrbuch der speziellen Chirurgie, 3. Aufl., 1881, Bd. II, p. 7.
218) Kohn, R., Ueber Hernia diaphragmatica congenita, Inaug.-Diss. Erlangen, 1879, 57 pp. (2 N.)

219) Korn, 136. Sitzung vom 2. Mai 1888 der Gynäk. Gesellschaft zu Dresden. Centralblatt f. Gynäkol., 1888, Jahrg. XII, No. 32, p. 523—524.
*220) Krauss, Chirurg. Klinik der Josefsakademie, 1830—1831. (m. E. l. tr.)
*221) Krombholz, Versammlung deutscher Naturforscher und Aerzte zu Prag, 1837. Schmidts Jahrbücher, Bd. XXVIII, p. 199—200.
*222) Lacchi, P., Broch. Florenz 1882. (68-j. m. E. r.)
223) Lacher, L., Ueber Zwerchfellshernien. Deutsches Archiv f. klin. Medizin, Bd. XXVII, 1880, p. 268—321, 1 Tabelle, 1 Tafel, 1 Textfigur. (Literatur.) 3 Fälle.
224) Lambl, Reisebericht. Prager Vierteljahrsschr., Bd. LXI, Anhang, p. 215. (3 Fälle, m. E. 33 J. r. u. l., 30 J. und ein tr.)
*225) Lambron, Gazette méd. de Paris, 1839, No. XII. (w. E. 77 J. r.)
226) Lange, W., Vierteljahrsschrift f. prakt. Heilkunde, Prag, Jahrg. II, 1845, Bd. VIII d. F., p. 45.
*227) Langenbeck, nach Hildanus in Chirurgie, 4, p. 547. (m. E. tr. l.)
*228) Larimore, Centralbl. f. med. Wissenschaft, 1871, p. 21. (w. K. tr. l.) Philad. Med. and Surg. Reporter, Nov. 19.
*229) Larussac (Larrusac?), Kleinerts Repertor., 1832, p. 43. (m. E. 27 J., Loch i. sehnig. T.)
*230) Laurent, Gaz. des Hôp., 1860, p. 451. (m. E. 32 J. tr. l.)
*231) Lawrence, Lancet, 1835, p. 750. (m. E. l.)
232) Leichtenstern, O., Die Diagnose der Hernia diaphragmatica. Berl. klin. Woch., 1874, No. 40 ff.
233) — „Hernia diaphragmatica", in: Handbuch d. spec. Pathol. u. Therap. von H. v. Ziemssen. Leipzig, Vogel, Bd. VII, H. 2, 1876, p. 439—446. (Literatur.)
*234) Lépine, Précis analyt. des Trav. de la Soc. méd. de Dijon. pendant les années 1838, 1839, 1840 et 1841, par N. Gruère, M. D. Sécrét. gén.
*235) Leprotti, bei Morgagni in Epist. XIV, Art. 11. (m. E. l.)
*236) Leroy, zit. in Dict. des Sc. méd., T. IX, p. 217.
*237) Lesser, in Rusts Magazin, 1834, Bd. LVII, p. 75, 90. (m. E. 25 J. l.)
*238) Leuw, Korrespondenzbl. f. Schweizer Aerzte, 1900, Bd. XXX, No. 8 (Heil. d. Laparotomie); Münch. med. Wochenschr., 1900, p. 591.
239) Lieutaud, Histor. anat. med., Lib. I, Sect. IV. [1) Obs. 510, m. E. tr., 2) Obs. 779, m. E. 50 J. l., 3) Tom. I, Obs. 219, w. E. l., 4) Tom. I, Obs. 70, m. E. 24 J. l.]
*240) Liman, Handbuch der gerichtlichen Medizin, 1889, Bd. II. (m. N. l.)
*241) Linali, Virchow-Hirsch, Jahresber., 1877, Bd. II, p. 441. (w. E. 40 J. l.)
*242) Little, British Med. Journal, 1878, March, p. 417. (w. E. l.)
*243) Livingston, Journal of Obstetr., 1882. (m. N. l.)

*244) Lloyd, S. A., Medical legal mystery. The Lancet, 1882, No. 17, p. 851. (l. tr.)
*245) Lombroso, Virchow-Hirsch, 1874, Bd. I, p. 562. (m. E. tr. l.)
*246) Lorrinser, Med. Zeitschrift v. Verein f. H. in Preußen, 1835, No. 34. (m. E. l.)
*247) Lucatello, Gazzeta degli Ospedali, Milano 1893.
248) Luschka, Archiv von Roser, Wunderlich und Griesinger, 1847, Bd. VI, H. 1, p. 32. Ueber Hernia diaphragmatica. (m. E. 50 J. l.)
*249) Macauley, Med. observations and inquires, Vol. I, Art. 4. [1) m. N. l. c., 2) w. N. r. c.]
*250) Maccab, Lancet, 1878. (w. K. 15 J. tr.)
*251) Macfadyen, Salzburger Zeitung, 1824, Bd. II, p. 21. (m. E. l. tr.)
*252) Maiden, William, American Journ., 1869, p. 283. (w. K. 7 J. tr. l.)
253) Mall, Fr. P., On the development of the human diaphragm. Bullet. of the Johns Hopkins Hospital, Vol. XII, No. 121—123, Baltimore, p. 158—171, 45 Textfigg.
*254) Malthe, Hernia diaphragm. Norsk Magazin f. Lägered., R. 3, Bd. VI, Forhandl., p. 62, 1877.
*255) Mantell, A., Med. etc. Gazette, 1863, May 9, p. 478. Dublin med. Presse, July 26. Vergl. Presse méd., 34, 1865.
*256) Maragliano, Gazzetta degli Ospedali, Milano 1897.
*257) Marc, zit. bei Popp, l. c. (m. E. tr. l.)
258) Marchand, Mißbildungen, in Eulenburgs Encyklopädie, 1897, 3. Aufl., Bd. XV, p. 432—596.
*259) Markoe, Schmidts Jahrbücher, Bd. CXXI, p. 336. (m. E. tr l.)
*260) Marshall, R. J., Glasgow Med. Journal, 1893, Vol. XV. (l. m. N.)
*261) Martin, Monatsschrift f. Geburtskunde, 1862, p. 403. (l. w. N. c.)
*262) — Bericht der Gesellschaft für Geburtskunde in Berlin, Febr. 1862. (m. N. l. h. v.)
*263) Martin, St. Ange, Schmidts Jahrbücher, Bd. CXXII, p. 336. (K. 15 Tage r. c.)
264) Mayer, O. J., Ueber Hernia diaphragmatica congenita, 32 pp. Berl. Inaug.-Diss. 1891 (Literatur).
265) Maylard, A. E., Glasgow Med. Journal, 1896 (Canstatts Jahresbericht). (m. E. l.)
266) Mecklenburg, Vierteljahrsschrift für gerichtl. und öffentl. Medizin, von J. L. Caspar, Bd. VII, Berlin 1855, p. 160—161.
267) Meckel, Pathol. Anat., Bd. II, p. 465. (m. E. tr. l.) u. zit. bei Zwanziger, p. 26. (w. N. l. h. v.)
268) Meticke, Joh. Fried., mit Loder, Diss. Jena, 1784, 16 pp. (m. E. 30 J. l.)
*269) Michel, Württemberg. Korrespondenzbl., 1853, No. 14. (m. E. 34 J. l. tr.)
270) Millard, Canstatts Jahresbericht, 1856, Bd. III, p. 203. (m. N. l.)

*271) Minnich, Wiener med. Presse, 1875, No. 2, 3. Zwei Ruptur. d. diaphragm. mit Bildung einer Hernia diaphr. (m. E. 35 J. l. tr.)
272) Monnier, A., De la hernie du diaphragme d'origine congénitale, Thèse, Paris 1889, 147 pp., 6 Taf. (Literatur.)
*273) Monro, 1) zit. bei Dreifus, l. c. (w. E. l. 22 J.) 2) Schmidts Jahrbücher, Bd. XXX, p. 91. (m. E. l.)
*274) Monteggia, J. B., Handbuch der patholog. Anat. v. Meckel, Bd. II. (m. E. l. tr.)
275) Morgagni, De sede et causis morborum, Lib. IV, Ep. 54, Art. 10. (m. E 25 J. l. tr.)
*276) Morgan, London Med. Gaz., 1841, May. (m. N. r. c.) Kleinerts Rep., 1834, p. 162. (m. E. tr. l.)
277) Müser, F. G., De hernia diaphragmatis, Berlin. Diss. 1836.
*278) Murchison, London Path. Soc., Vol. XVII, p. 164. (55-j. m. E. r. tr.)
*279) Murphy, Schmidts Jahrbücher, Bd. CXXII, p. 336. (K. 7 Wochen l.)
*280) Naumann, G., Hygieia, Stockholm 1880 (Canstatts Jahresber.). (m. E. l.)
*281) Negri, Annali di Ostetricia, 1885 (Centralblatt f. Gynäk., 1885, p. 560, Liebmann ref.).
282) Neumann, Deutsche medizinische Wochenschrift, 1894. (29-j. m. E. l.)
283) Niemöller, Berliner klinische Wochenschrift, 1892. (35-j. m. E. h. v. l.)
*284) Nobiling, Bayr. Intelligenzblatt, 1870 (1869?), No. 35. (m E. 20 J. l. tr.)
*285) Norris, Gaz. med., 1837, p. 705. (m. E. 19 J. l. c.?)
*286) Oberghaus (Osberghaus?), Caspers Wochenschrift, 1837, No. 24, p. 391. (m. E. l. tr.)
*287) Obtulowicz, Ein seltener Fall von Hernia diaphragmatica. Przeglad lekarski, 1877, No. 17.
*288) Odwyer, Transactions of the American Pediat. Soc. Philadelphia, 1890, I. (m. K. $3^1/_2$ J. l.)
*289) Oester, Zeitschrift f. prakt. Heilkunde (?). (15 Tage K. l. c.)
*290) Olivet, Journal de Médec. de Lyon, 1843, Juillet. (m. E. 45 J. tr. r.)
*291) Ord, Lancet, 1887, Vol. II, p. 128, 913. (37-j. m. E. l.)
292) Orth, Berl. klin. Wochenschrift, 1872, No. 8, p. 97. (N. m. l. c.)
*293) Pachner, Oesterr. Zeitschrift f. prakt. Heilkunde, Bd. VII, 1861 (Schmidts Jahrb., Bd. CXXI, p. 336).
*294) Pacini, Canstatts Jahresberichte, 1843, Bd. IV, p. 50. (m. E. 33 J. l. tr.)
*295) Pardey, J. M., Australian Medical Journal, Melbourne 1889 (Canstatts Jahresbericht). (m. K. l.)
*296) Pareus, 1) Arzneispiegel, Lib. 9, Kap. XXX, p. 354. (m. E. tr., Mitte d. sehn. T.) 2) zit. bei Dreifus. (m. E. tr. l.)
*297) Parise, 1856. (2-täg. K. h. v. r.) n. Gautier.

298) Paterson, The British Medical Journal, Vol. II, f. 1888, p. 1207—1210. (m. N. l.)
*299) Peacock, London Path. Soc., Vol. XIV, p. 146. (50-j. m. E. l. tr.)
*300) Percy, Dictionn. des Sciences méd., T. IX, p. 217—219. [1) m. E. tr. l., 2) m. E. tr. r., 3) m. E. tr. l., 4) w. E. tr. l.]
301) Peters, C. A. F., Diss. de Hernia diaphragmatica. Göttingen 1834, p. 27. (39 pp.) (9 Monate w. K. l. c.)
*302) Petit, Dict. des Sciences méd. (m. E. 40 J. l.)
*303) — zit. bei Cruveilhier, Traité d'anat. pathol. générale, T. I, p. 618. (Ev. l.)
*304) Pétréquin, Journ. de Méd. de Lyon, 1844. (m. E. 46 J. tr. r.)
*305) Philosoph. Transactions, No. 278, zit. in Act. erud. Lipsiae, 1702, Mens. Dec. (K. l.)
306) Pincus, Vierteljahrsschrift f. ger. Med., N. F., Bd. XVIII, 1873, p. 217.
307) Pitt, G. N., Deficiency of the left half of the diaphragm. Displacement of stomach and intestines into the thorax. Transactions of the Pathol. Society of London, 1891/92, Vol.. XLIII, p. 79.
308) Platner, Morgagni, Ep. 54, Tab. 11 (?).
*309) Plenk, Sammlung von Beobachtungen über Gegenstände der Wundarzneikunde, Wien 1769. (tr. l.)
310) Podrazki, Schußwunde des Zwerchfelles (n. Riedinger).
*311) Polaillon, Union Médic., 1881, No. 97 (nach A. Monnier). Annal. de Gynéc., 1881, April. (m. N. l.)
*312) Popp, in Hüter und Lücke. [1) beobachtet von Gietl, E. w. 18 J. tr. l., 2) beobachtet von Lindwurm, E. m. 22 J. tr. l.]
*313) Portal, 1) Maladies du foie, 1813 (zit. nach Gautier). (m. N. r.) 2) [bei Müser]. (m. E. l.)
*314) Postempski, Bullet. de R. Acad. med. di Roma, 1888/9 und 1889/90, und Verhandlungen des X. internat. Kongresses 1890, Berlin 1891, Bd. III.
*315) Potocki (Potoczki?), Hôpital Lariboisière, Hernies diaphragmat. congénit. etc. (m. N. r. und l.)
*316) Pozzi, Bulletin de la Soc. anat. Paris, 1872. (m. N. l.)
*317) Preuss, Salzburger Zeitung, 1798, p. 265, No. 43. (m. E. 72 J. r. tr.)
*318) Puzey, Lancet, 1877, Vol. II, p. 571. (m. E. 56 J. tr. l.)
*319) Pyl, Aufsätze nach Beobachtungen aus der gerichtlichen Medizin. (n. K. l. h. v.)
*320) Ranby, zit. bei Dreifus, l. c. (K. 2 Mon. l.)
*321) Randolph, Virchow-Hirsch, 1873, Bd. II, p. 605. (K. $3^1/_4$ J. tr. l.)
*322) Reid, 1) Edinburgh Med. and Surg. Journal, Jan. 1840, No. 142. (m. E. 45 J. tr. l.)
*323) — 2) Monthly Journ., 1841, p. 112. (m. E. 34 J. tr. l.)
324) Reinhard, C., Ein Fall von Hernia diaphragmatica. Deutsche mediz. Wochenschrift, 1891, Jahrg. XVII, p. 954—955. (w. E. 27 J. l. tr.)

325) Reisig, A., De ventriculi in cavo thoracis situ congenito, Berlin 1823, Inaug.-Diss., 26 pp., 3 Taf. (24-j. E. tr. l. und 1 Zibethkatze.)
*326) Richters Bibliothek, 1) Bd. I, p. 119. (m. E. tr. l.) 2) Bd. XIII, p. 432. (m. E. tr. l.)
327) Riedinger, Verletzungen und chirurgische Krankheiten des Thorax, 1888, in: Deutsche Chirurgie von Billroth u. Lücke, Bd. XXXVIII—XXXIX. Zwerchfellsverletzungen, Cap. XII, Krankheiten und Verletzungen des Zwerchfelles, § 192—206, p. 200—209. (Daselbst noch Madelung, Lit. 47.) Literatur.
*328) Riverius, zit. bei Dreifus. Id. Obs. med. IV, p. 67. (m. E. 24 J. r. tr.]
*329) Robinson, British Med. Journal, 1860, No. 3. (Schmidts Jahrbücher, Bd. CXXI, 1864, p. 336.)
*330) Rokitansky, Pathol. Anat., Bd. III. (5-j. m. K. Ev. c.)
*331) Roller, Korrespondenzbl. des ärztl. Vereins in Rheinland etc., 1878, No. 20. (m. E. 37-j. tr. l.)
*332) Rossi, Quintil., Schmidts Jahrbücher, Bd. LXXXIX, p. 169. (m. E. 18 J. l. tr.)
333) Roux, W., Programm und Forschungsmethoden der Entwickelungsmechanik der Organismen, Leipzig, Engelmann, 1897.
*334) Rudolphi, zit. bei Fehleisen, 1828. [1) Fötus, l. c., 2) m. E. 57 J. l.]
*335) Rust, Handbuch der Chirurgie, Bd. VIII, p. 515. (m. E. 24 J. l. tr.)
*336) Sargent, Boston Med. and Surg. Journ., 1872.
337) Saxer, Med. Gesellschaft zu Leipzig, 24. Juli 1900. Münch. med. Wochensch., 1900, p. 1580. (33-j. w. E. l. tr.?)
338) Schäffer, O., Münch. med. Wochenschrift, 1890, Jahrg. XXXVII, p. 536, 537. (w. N. l. c.)
*339) Schätzler, Bayr. Intelligenzbl., 1871, p. 122. [1) w. E. 18 J. r. tr., 2) m. E. 22 J. l. tr.]
*340) Schneider, Thèse de Paris, 1873. [1) m. E. 53 J. l., 2) m. E. 27 J. l.]
*341) Schober, zit. bei Kirschbaum. (m. E. l. h. v.)
*342) Schöller, Rusts Magazin f. d. gesamte Heilk., Bd. LIX, 1849. (w. N. r. c.)
*343) Schrant, Nederl. Weekblad, Maars en April, 1854; Schmidts Jahrb., Bd. LXXXIX, p. 169—172. (15-j. m. K. l. c.)
*344) Schröder v. d. Kolk, bei Lambl, p. 218. (m. E. 36 J. h. v. r.)
345) Schröter, G., Ein Fall von Hernia diaphragmatica bei einem Neugeborenen. Königsberg 1889, Diss., 1 Taf., 22 pp. (m. N. l., keine h. v.)
346) Schwalbe, E., Ueber einen Fall von linksseitigem angeborenen Zwerchfellsdefekt etc. Morpholog. Arbeiten von G. Schwalbe, Bd. VIII, Straßburg 1898, Heft 2, p. 135—150, 2 Taf.

347) Schwalbe, E., Ueber kongenitale Zwerchfellhernien. Münch. med. Wochenschr., 1899, No. 1, Sep. p. 1—10. (4 kong. Fälle.)
348) — Beobachtung eines Falles von Hernia diaphragmatica vera (aus dem pathol. Inst. zu Heidelberg). Centralblatt f. allg. Pathol. u. pathol. Anatomie, E. Ziegler u. C. v. Kahlden, Bd. XI, No. 8, 1900, p. 262—266, 1 Textfig.
349) Schwandt, Leyden (m. K.). Monatsschr. f. Geburtsh. und Frauenkrankh., 1857, Bd. IX, p. 167, Verhandl. der Gesellsch. f. Geburtsh., Sitzg. 11. Dezbr. 1856, Diskuss. bei Feilers Vortrag. (Zit. v. Virchow.)
*350) Schwartz et Rochard, Revue de Chirurgie, Paris 1892. (33-j. m. E. l.)
*351) Sears, G., Boston Med. and Surg. Journ., 1895. (m. N. l. c.)
*352) Seiler, Handbuch f. Chir. (h. v. 50-j. m. E.)
*353) Sennert, Pract. Lib. II, Pars II, Cap. XV. (m. E. l. tr.)
*354) Sick, Eine seltenere Form von Hernia diaphragmatica. Berl. klin. Wochenschr., 1886, No. 20, p. 321. (26-j. m. E. tr.)
*355) Simpson, zit. bei Cooper, l. c. (20-j. m. E. tr. l.)
356) Simpson, T. G., Beiträge zur Pathologie der menschlichen Frucht. 2. Teil. Ueber den entzündlichen Ursprung einiger Arten von Brüchen und Mißbildungen bei Föten. (Edinburgh Med. and Surg. Journ., Juli 1839, p. 1.) v. Busch, Neue Zeitschr. f. Geburtsk. etc., Bd. X, Berlin 1841, p. 70—71.
*357) Smith, Heywood, Transactions of the Obstetrical Soc. of London, 1873, Vol. XV, p. 133 (m. Föt. l. c.)
*358) Smith, The principles of for. med., London 1821. (m. E. l. tr.)
*359) Sömmerring, Ueber die Ursache etc. der Nabelbrüche und der Brüche am Bauch und Becken, Wien 1812, p. 93. (K. l. c. Ev.)
*360) Spencer, H. R., Transact. of the Obstetr. Societ. of London, 1891, Vol. XXXII. [1) m. N. r., 2) m. N. r.]
*361) Spessa, Memoria della Societate med.-chir. di Bologna, Vol. I. (Monstr., tot. Mang. d. Zwerchfelles.)
*362) Spilman, Americ. Med. Review, Vol. III, No. 5, 1859, p. 879. (Schmidts Jahrbücher, Bd. CXXI, p. 336.) (m. E. l. tr.)
*363) St. André, Philos. Transact., Vol. XXX, No. 351, p. 580. (m. E. l. tr.)
*364) St. Thomas Hospital, London, zit. bei Gruber, l. c. (m. Föt. l. c.)
*365) Stehelin, Tent. med. Thes. 3, in Voigtels Handbuch d. pathol. Anat., Bd. II, p. 189. (w. Föt. l. c.)
366) Stierling, H. G., De herniis diaphragmatis, Diss. Heidelberg, 1834, 16 pp., 3 Taf.
367) Streng, Vierteljahrsschr. f. prakt. Heilkunde, Jahrg. 13, Prag 1856, Bd. XLIX, p. 178. (w. N. l.)
368) Struppler, Demonstration eines Falles von Hernia diaphr. 19. Kongr. f. innere Med. Berlin, 16—19. April 1901. (Klin. Fall, m. E. lebend.) Berl. klin. Wochenschr., 1901, p. 496 (1216); Münch. med. Wochenschr., 1901, p. 811.
*369) Taylor (m. E. l. tr.) (n. Lacher, No. 176.)

*370) Textor, Bayr. Intelligenzbl., No. 20, 1847.
*371) Thiriar, Sur la rupture du diaphragme. La Presse médicale Belge, 1880, No. 36. (E. l. tr.)
372) Thoma, R., 4 Fälle von Hernia diaphragmatica cong. Virch. Arch., Bd. LXXXVIII, 1882, Heft 3, p. 515—555. (Literatur.)
*373) Thurneisen, Diss. Basel, 1777.
374) Torsujeff, Centralbl. f. Chirurgie, 1875, No. 39. (m. E.l. tr.)
*375) Tompson, Todd, Lond. Gazette, 1847, Oct. (m. E. 74 J. l. tr.)
*376) Traill, zit. bei Reid, l. c. (m. E. l. tr.)
*377) Travers, zit. bei Duchaussoy, p. 348. (m. E. tr. r.)
*378) University College, Hospital, 1872. Virch.-Hirsch, 1872, Bd. II, p. 523. (w. E. 28 J. l. tr.)
379) Uskow, N., Ueber die Entwickelung des Zwerchfelles, Pericardiums und Cöloms. M. Schultzes Archiv f. mikrosk. Anatomie, v. la Valette St. George und Waldeyer, Bd. XXII, Bonn 1883, p. 143—219, 4 Taf., 3 Holzschn. (Aus dem anat. Instit. zu Straßburg.)
*380) Valentinus, zit. bei Dreifus. (m. E. l. tr.)
*381) Valette (Delore), Gaz. des Hôp., 1852, p. 455. (m. E. 38 J. l. Ev.)
*382) Vallin, Gaz. hebd. de Méd. et Chirurg., 1873, Déc. (m. E. 25 J. l. tr.)
*383) Vedie, Virch.-Hirsch, Jahresber., 1871, Bd. II, p. 451. (m. E. l.)
*384) Velpeau (m. E. r. tr.) (n. Lacher, No. 225.)
*385) Verardini, Gaz. med. ital. lombard., 1881, No. 13.
*386) Vetter, Aphorismen aus der pathol. Anatomie, Wien 1803, p. 145. [1) K. 6 Woch. l. c., 2) m. E. l.] als Vitter Schmidts Jahrb., Bd. CXXII, p. 336. (E. l.)
*387) Vetzien, Virch.-Hirsch, 1871, Bd. II, p. 371. (m. E. tr. l.)
*388) Vicq d'Azyr, Mémoires de l'Académie des Sciences, 1772. (m. N. r. h. v.)
389) Virchow (40-j. m. E.), Würzb. Samml., Diskuss. von Feilers Vortrag. Verhandl. d. Gesellsch. f. Geburtsh., Sitzg. 11. November 1856. Monatsschr. f. Geburtsh. etc., 1857, Bd. IX, p. 167.
*390) Vrolik, (W.), Verhandelingen van het Genootsschap ter Bevordering d. genees. etc. Amst., II (Schmidts Jahrbücher, Bd. C, p. 167—169), und Tab. ad. illustrandam embryogenesin, Tb. 69, 2 Fälle. (c. N.)
*391) Wagner, Archiv d. Heilk., 1864. (m. E. 48 J. tr. l.)
392) Waldeyer, Ueber die Beziehungen der Hernia diaphragmatica congenita zur Entwickelungsweise des Zwerchfelles. Deutsche med. Wochenschr., Jahrg. 10, No. 14, Berlin 1884, p. 211—212.
*393) Waton, E., Gaz. des Hôpitaux, 1863, p. 35. (m. E. 22 J. l. tr.) Zur Kasuistik der Zwerchfellsbrüche.
*394) Weed, G. A., Diaphragmatic hernia. Philadelph. Med. and Surg. Rep., 1887, Dec. 15, p. 647. (50-j. m. l. tr.)

395) Wegscheider, Monatsschrift f. Geburtskunde, 1857, Bd. IX, p. 167. (3-j. m. K. l.) Verhandl. d. Gesellsch. f. Geburtsh., Sitzg. 11. November 1856, Diskussion bei Feilers Vortrag.
396) Weischer, A., Rupt. und Bruch des Zwerchfelles. (28-j. m. E. tr. l.) Centralbl. f. Chirurgie, 1900, No. 38, p. 963—965.
*397) Welsh, The Aesculapian, New York 1884, No. 92. (Virch.-Hirsch, 1885.)
398) Wertheim, Neue Zeitschrift f. Geburtskunde, Bd. III, 1836, p. 396—401. (m. N. l. c.)
399) Weyland, Duos exhibens casus dislocationis viscerum nonnullorum abdominis memoratu dignos. Diss. Jena, 1831, 24 pp., 3 Taf. [1) w. N. l. c., 2) m. K. 7 J. l. c.] (Siehe auch Busch: gemeinsamer Fall.)
400) — Journal f. Geburtshülfe v. Siebold, Bd. XII, 1832, p. 1.
401) Widenmann, Gesellschaft f. Charité-Aerzte Berlin, Sitzung 28. Februar 1901. Münch. med. Wochenschr., 1901, p. 438. (40-j. m. E. l. lebend. klin. Fall.)
402) Widerhöfer, Aus der k. k. Wien. Findelanstalt. Jahrbuch f. Kinderheilkunde, Bd. II, Wien 1859, p. 39—41. (m. K. 14 Tge. l. c.)
403) Wilde, Gemeinsame Zeitschrift f. Geburtskunde (Busch, Mende, Ritgen), Bd. VI, 1831, p. 483. (w. N. l. c.)
*404) Wilks, Lancet, 1858. (m. E. 37 J. l. tr.)
*405) Williamson, Military Surgery, London 1863. (22-j. m. E. l. tr.)
*406) Willigk, Sektionsergebnisse der Prager patholog.-anat. Anstalt. Prag. Vierteljahrsschr., Bd. LI, 1856, p. 33. [1) m. K. 7 Tage l. c., 2) 33-j. m. E. r. u. l.)
*407) Woodworth, New York Med. Journal, 1874, April. (m. E. tr. l.)
*408) Wright u. Cooper, Medico-chirurgical Transact. London, 1825. (m. E. 27 J. tr. l.)
409) Würth, O. R. A., Ueber Zwerchfellsbruch. Diss. Würzburg, 1847, 26 pp., 1 Taf. (m. E. 57 J. r.)
410) Zwanziger, De hernia diaphragmatica. Diss. Halae, 1843, 38 pp. (w. N. l. c.)

b) Bei Säugetieren[1]).

(Abkürzungen: ESB. = Ellenberger-Schütz-Baumm, s. Text; GH. = Gurlt-Hertwig, s. Text; BF. = Bayer-Fröhner, s. Text.)

*411) Anacker, Tierarzt, 1886, p. 147. Riß im Zwerchfell einer Kuh mit Verlagerung des hinteren Teiles des einen Lungenflügels in die Bauchhöhle etc. (ESB., 1887, 6. Jg., p. 106.)
*412) Antonini, Bildungsfehler am Herzbeutel und Zwerchfelle bei einem Hunde. Giorn. della R. Soc. ed. Accad. Vet. It., p. 618. (ESB., 21. Jg., 1902, p. 190.)

---

1) Die folgenden Notizen sammelte ich vorwiegend in der Bibliothek des Herrn Dr. Klee, Direktor der hiesigen Veterinärklinik, dem ich auch hier meinen verbindlichsten Dank aussprechen möchte.

*413) Bärner, Eine seltene Kolikursache beim Pferde. Zeitschr. f. Tiermedizin, Bd. III, p. 333, 1899. (ESB., 19. Jg. 1900, p. 114.)
414) Bayer, J., u. Fröhner, E., Handbuch der tierärztlichen Chirurgie und Geburtshülfe, Bd. III, 2. Teil, Wien u. Leipzig 1899. Bd. VI, H. 2, Hernia diaphragmatica, Chirurg. Krankheiten des Magens und Darmes von W. Gutmann, Dorpat, p. 120—123 ff. (Literatur.)
*415) Barnik, Zwerchfellbruch bei einem Pferde. Zeitschrift f. Veterinärkunde, Bd. XII, No. 11, p. 515. (ESB., 20. Jg., 1901.)
*416) Beaudier, Hernie diaphragmatique. Rec. de Méd. vét., 1887, p. 98. (BF., ESB., 1888, 7. Jg., p. 65—66.)
*417) Berger, Badische Tierärztl. Mitt., 1888. (BF.)
*418) Berndt, 2 Fälle von Zwerchfellszerreißung mit Haubenvorfall in der Brusthöhle. Archiv etc. f. wissenschaftl. und prakt. Heilk., 1889, p. 298. (BF. und ESB., 1890, 9. Jg., p. 102.)
*419) Besnard, Ein Fall von Zwerchfellsbruch (Hernia diaphragmatica) beim Hunde. Rev. vétér., 1880, p. 422. (BF. u. ESB., 1887, 6. Jg., p. 111.)
*420) Biot, Angeborener Zwerchfellsbruch beim Schwein. Rec. de Méd. vét., 1899, p. 418. (ESB., 1900, 19. Jg., p. 114, 117.)
*421) Bizzi, Zwerchfellbruch beim Pferde. Giorn. della R. Soc. vet. It., T. I, No. 5. (ESB., 1901, 20. Jg., p. 114, 116.)
*422) Blanc, Journal de Méd. vét. Lyon, 1891. (BF.)
*423) Blanchard, Remarquable observation de hernie. Rec. de Méd. vét., 1891, No. 13. (BF. u. ESB., 1892, 11. Jg.)
*424) Bösenroth, Mitteilungen aus der tierärztlichen Praxis im preußischen Staate, 1857/58. (BF.)
*425) Bouley, Rec. de Méd. vét., 1850 (n. BF.) diagnost.
*426) Brauell, Zeitschrift f. d. ges. Tierheilkunde und Viehzucht von Nebel u. Vix., 1837 (n. BF.) diagn.
*427) — Jahresbericht der Klinik zu Alfort. Rec. de Méd. vét., 1842 u. 1846. (BF.)
*428) Bril, Ref. Kochs Rev. f. Tierheilk., 1884. (BF.)
*429) Brun, Zwerchfellriß infolge von dauernder abnormer Erweiterung des Magens beim Pferde. Bull. de la Soc. cent. de Méd. vét., p. 334. (ESB., 1901, 21. Jg., p. 119.)
430) Bürger-Dressler, Atrophie des Zwerchfells und infolge derselben Zerreißung und plötzlicher Tod bei 12-j. Stute. (GH., 1855, 21. Jg., 2. Heft; Dressler, Miscellen, No. 10, p. 245—246.)
*431) Buri, R., Situs ventriculi abnormis. Schweiz. Arch. f. Tierheilk., Bd. XXXV, 1893, p. 13. (ESB., 1893, 13. Jg., p. 94, 97.)
*432) Cadiot, Bullet. de la Soc. centr. de Méd. vét., 1890. (BF.)
*433) Camillo, Zwerchfellsbruch beim Pferde. La Clinica vet., p. 66. (n. ESB., 1898, 17. Jg., p. 94.)
*434) Campi, Rottura del diaframma con spostamento dei visceri nella cavità toracica etc. Il Medico vet. r., 225. (ESB., 1888, 7. Jg., p. 65, 66.)

*435) Carette, Un cas de hernie diaphragmatique chez le cheval. Annal. belg., p. 661. (ESB., 1885, 4. Jg., p. 91, 94.)
*436) — Ueber Zwerchfellbruch. Etat. sanit. brab., 1883, p. 37. (ESB., 1887, 6. Jg., p. 94, 98.)
*437) Casparini, ref. Deutsche Zeitschrift f. Tiermed. u. vergl. Pathol., 1880.
*438) Cuvier, Tierreich, übers. von Voigt, Bd. I, p. 87. Simia Babouin.
439) Curdt, Zerreißung des Zwerchfelles bei Pferden. (GH., 1851, Bd. XVII, 2. H., p. 216—219.)
*440) Davis, W. R., Zwerchfellsruptur und Hernie des Grimmdarmes. The Veterinary Journal, Vol. XLIII. (ESB., 1897, 16. Jg., p. 97.)
*441) Dessaut, Annal. de Méd. vét. Brux., 1868 (n. BF.) diagnost.
*442) Delmer, Mediastinale Zwerchfellshernien. Bull. de la Soc. cent. de Méd. vét., p. 197. (ESB., 1902, 21. Jg., p. 119, 123.) 7-j. Kuh.
*443) Druit, ? Katze.
*444) Eberhard, Repertor., 1877. (BF.)
445) Ellenberger u. Baumm, Topographische Anatomie des Pferdes, 1897, p. 63 ff.
446) Ellenberger u. Müller, Handbuch d. vergl. Anatomie d. Haustiere, Berlin 1896, 8. Aufl., p. 278, 279, 788 ff.
447) Ellenberger, Schütz u. Baumm, Jahresberichte über die Leistungen auf dem Gebiete der Veterinärmedizin, 1882—1902, 21 Bde.
*448) Eloire, Rec. de Méd. vét., 1890. (BF.)
*449) Engelen, Deutsche Tierärztl. Wochenschr., Bd. IV, p. 2. Eindringen des Magens durch einen alten Zwerchfellriß in die Brust- (nicht Bauch-!)höhle des Pferdes. (ESB., 1897, 16. Jg., p. 75.)
*450) Faber, Middelrifsbreuck bij en paard. Holl. Zeitschr., Bd. XII, p. 216. (ESB., 1884, 3. Jg., p. 91, 93.)
*451) Faller, Hernia diaphragmatica congenita. Preuß. Mitteil., p. 47. (ESB., 1884, 3. Jg., p. 91.)
*452) Fausel, Repertor., 1847. (BF.)
*453) Fentzling, Zwerchfellriß und Darmblutung bei einem Pferd. Bad. Mitteil., No. 118. (ESB., 1885, 4. Jg., p. 91/94.)
*454) Frauenholtz, Mitteil. aus der tierärztlichen Praxis im preuß. Staate, 1876/77. (BF.)
*455) Fünfstück, Sächs. Jahresberichte, 1878. Hund, cong. H. (BF.)
*456) Gabriel, The Veterinarian, 1846. (BF.)
*457) Gasagnani, Chronischer Zwerchfellsbruch. Giornale di Veterinaria militare. (ESB., 1891, 10. Jg., p. 97.)
458) Gollmann-Fass, Zwerchfellsbruch und Verwachsung des Dünndarmes mit den Rippen und dem Herzbeutel. (GH., 1839, Bd. IV, H. 12, p. 495—498.)
*459) Gowing, The Veterinary Record, 1848. (BF.)

*460) Grams, Ueber alte vernarbte Zwerchfellsrupturen. Berl. tierärztl. Wochenschr., 1893, p. 464. (ESB., 1894, 13. Jg., p. 95, 97.)
*461) Goubaux, Rec. de Méd. vét., 1871. (BF.) Esel und Löwe kong.
*462) Greaves, The Veterinarian, 1866. (BF.)
463) Grosskopf, VII. Hernia phrenica bei einem Pferde l. (GH., 1848, Bd. XIV, H. 3, p. 347—360.)
464) Gurlt, E. F., Ueber tierische Mißgeburten, Berlin 1877.
465) Gurlt u. Hertwig, Magazin f. gesamte Tierheilkunde, 21 Bde.
*466) Haan, Bemerkungen zur Aetiologie der Zwerchfellsruptur beim Pferde. Lyon. Journ., p. 569. (ESB., 1893, 12. Jg., p. 94, 97).
*467) Heck, W. A., Ein Beitrag zur Symptomatologie der Zwerchfellszerreißungen. Am. Veter. Review, Vol. XXI, No. 10, Jan. Pferd. (ESB., 1899, 18. Jg., p. 102.)
*468) Hennington, The Vet. Rec., 1848. (BF.)
*469) Henry, Rec. de Méd. vét., p. 690. Pferd. (ESB., 1898, 18. Jg.)
470) Hildach, VII. Zwerchfellsbruch und Durchtritt eines Teiles der Haube etc. bei einer Kuh. (GH., 1848, 14. Jg., 1. H., p. 110—114.)
*471) Jacotin, Rec. de Méd. vét., p. 5. Pferd. (ESB., 1898, 18. Jg., p. 102.)
*472) Illek u. Wohlmuth, Hemmungsbild. bei einem Kalbe. Tierärztl. Centralbl., Bd. XXIV, No. 22, p. 308. (ESB., 1902, 21. Jg., p. 190/191.)
*473) Johanson, Ruptur des Diaphragmas bei einem Pferde. Svensk. Veterinar. Tidskrift, Bd. VI, p. 162. (ESB., 1902, 21. Jg., p. 119.)
*474) Kämmerer, Alter Vorfall eines Leberlappens in die Brusthöhle beobachtet bei einer Kuh. Bad. tierärztl. Mitt., 1876, p. 27. (ESB., 1883, 2. Jg., p. 75, 77.)
*475) Kandler, Monatsheft der Tierärzte in Oesterreich, 1882. (BF.)
*476) Kautz, Mitteil. aus der tierärztlichen Praxis im preußischen Staate, 1854/55. (BF.)
*477) Kiefer, Tierärztliche Zeitschrift, Karlsruhe 1844. (BF.)
478) Kitt, Th., Lehrbuch der pathol. Anatomie der Haussäugetiere, Stuttgart 1901, 2. Aufl., Bd. II, p. 9 ff.
*479) Kläber, Zur Kasuistik der Zwerchfellsbrüche. Berl. tierärztl. Wochenschr., 1892, No. 328. (BF. und ESB., 1893, 12. Jg., p. 94.) Hund kong.
*480) Knudsen, Hernia diaphragmatica. Tidsskrift of Veterinärer Kjobenhavn, p. 53. (ESB., 1888, 7. Jg., p. 65, 66.)
*481) Köpke, Berlin. Arch. f. wiss. u. prakt. Tierheilk., 1889, p. 297. (ESB., 1890, 9. Jg., p. 102/3.)
*482) Kovats, Zwerchfellhernie beim Pferde. Veterinarius, No. 8. (ESB., 1896, 15. Jg., p. 96.)
*483) Kundler, Zwerchfellriß bei einem Pferde. Monatsschr. d. Ver., p. 181. (ESB., 1883, 2. Jg., p. 75.)
*484) Kurth, Annal. de Méd. vét., 1861. (BF.)

*485) Kvatschkoff, Ruptur des Zwerchfelles beim Pferde. Les Progrès vét., No. 3. (ESB., 1899, 18. Jg.)
*486) Ladague, Rec. de Méd. vét., 1880. (BF.)
*487) Lees, The Vet. Journ., Vol. XXVII, p. 163. (ESB., 1889, 8. Jg., p. 112.)
488) Lehnhardt, Riß im Zwerchfell und Vorfall der Haube in die Brusthöhle bei einer Kuh. (GH., 1849, 15. Jg., 3. Heft, p. 325—329.)
489) Lindenberg, Zwerchfellbruch und Verwachsung des Dünndarmes mit dem Herzbeutel, den Rippen und den Rändern des Risses. (GH., 1846, 9. Jg., 1. H., p. 87—89.)
*490) Littre, Voigtels Jahrb., p. 192. Hund kong.
*491) Lorge, V., Hernie diaphragmatique hépatique congénitale et atrophie d'une portion du ventricule gauche du cœur chez un âne. Journ. du Méd. de Bruxelles, Août, p. 126. (Annal. de Méd. vét. Bruxelles, 1872, p. 653; Virch.-Hirsch, 1872, p. 607, 610.)
*492) Lowe, Sogen. Zwerchfellsbruch bei einem Pferde. Journal of comp. Path. and Therap., Vol. VII, 1894, p. 75. (ESB., 1895, 14. Jg., p. 110.)
*493) Maessen, Mitteil. aus der tierärztl. Praxis, 1857/58. (BF.)
*494) Malet, Rev. vét., 1880. (BF.)
*495) Martin, Annal. de Méd. vét. Bruxelles, 1866. (BF.)
496) Martin, P., Handbuch der Anatomie der Haustiere, Stuttgart 1892, 3. Aufl., Bd. I, p. 382 ff.
*497) Mathis, Zwerchfellsbruch bei der Katze mit Durchtritt des ges. Darmk. in die Brusthöhle. Journal de Méd. vét. et de Zootech., 1893; Lyon Journ., p. 135. (BF. u. ESB., 1894, 13. Jg., p. 95—97.)
*498) Merkle, Zwerchfellszerreißung beim Pferde. Wochenschr. f. Tierheilk., p. 301. (ESB., 1902, 21. Jg., p. 119.) Bad. tierärztl. Mitteil., 1890. (BF.)
*499) Michalski, Ueber einen Fall von Hernia diaphragmatica. Zeitschr. f. Veterinärkunde, Bd. V, p. 535. (ESB., 1894, 13. Jg., p. 95.)
*500) Militärrapport, Zerreißung des Zwerchfelles bei einem Pferde. Vet. Zeitschrift, 1899, p. 304. (ESB., 1890, 9. Jg., p. 102—103.) Ebenda, 1891, p. 113. (ESB., 1893, 12. Jg., p. 97.)
*501) Moir, Bemerkenswerter Obduktionsbefund. Vet. Journ., Bd. XXXI, p. 320. (ESB., 1891, 10. Jg., p. 98.)
*502) Mouquet, Recueil de Méd. vét., No. 4, p. 118. Bull. de la Soc. centr. méd. vét., 1896. (ESB., 1897, 17. Jg., p. 77.)
*503) Neyraud, Hernie diaphragmatique ancienne. Journ. de Méd. vét. et de Zootechnic; Rec. de Méd. vét., No. 19, Lyon Journ., p. 76. (ESB., 1892, 11. Jg.)
*504) — Lyon Journ., p. 579. (ESB., 1896, 15. Jg.)
*505) Novotny, Zwerchfellriß und Einklemmung eines Teiles der linken unteren Grimmdarmlage.

*506) Pearson, F. B., Zwerchfellsruptur. The Veterinary Journ., N. F. Vol. I, No. 3, p. 164. Pferd. (ESB., 1901, 20. Jg., p. 114.)
*507) Pehrson, Journ. de Vét. du midi., 1861. (BF.)
*508) Percival, The Veterinarian, 1853. (BF.)
*509) Peyraud et Lesbre, Journ. de Méd. vét. d. Lyon, 1895. (BF.)
*510) Piepenbrock, Loch im Zwerchfell und Einklemmung der Haube bei einer Kuh. Tod derselben. Preuß. Mitteil., N. F. Bd. VI, p. 45. (ESB., 1882, 1. Jg., p. 56.)
*511) Pitzschke, Verhandl. der Physikal.-med. Gesellsch. zu Würzburg, 1872, N. F. Bd. III. Ochse.
*512) Prakke, Ref. Repertorium, 1848. (BF.)
*513) Prangé, Rec. de Méd. vét., 1843. (BF.)
*514) Preußischer Militärrapport, Ueber Zwerchfellszerreißung, 1893, p. 92. (ESB., 1895, 14. Jg.)
*515) Regio, Giornale di Veterinaria militare. (ESB., 1891, 11. Jg., p. 98.)
516) Reisig, A., De ventriculi in cavo thoracis situ congenito. Inaug.-Diss. Berlin, 1823, 26 pp., 3 Taf. Zibethkatze, Viverra.
*517) Richter, Zeitschr. f. Veterinärk., 1891. (BF.)
*518) Rind, Zwerchfellsbruch und Verwachsung einer Dünndarmschl. mit Lunge etc. Berl. tierärztl. Wochenschr., 1890, p. 74. (ESB., 1891, 10. Jg., p. 98.)
*519) Rivière, Zwerchfellshernie und Tod beim Pferde. Rec. de Méd. vét., p. 324.
*520) Rink, Repertorium, 1883. (BF.)
*521) Roebert, Zwerchfellsbruch und Vorfall der Haube bei einer Kuh. Sächs. Ber., p. 140 (?). (ESB., 1898, 17. Jg., p. 94).
*522) Rogge, Zwerchfellsruptur beim Pferde. Ad. Wochenschr. f. Tierheilkunde, 1883, p. 42. (ESB., 1884, 3. Jg., p. 105.)
*523) Roy, Zwerchfellshernie beim Pferde. Revue vétér., p. 324. (ESB., 1898, 17. Jg., p. 94.)
*524) Saccani, Beitrag zur Lehre von den angeborenen Zwerchfellsbrüchen. Nuovo Ercolani, Vol. III, p. 359, 371. (ESB., 1899, 18. Jg., p. 99, 102.) Schwein.
*525) Samiewsky, Ein angeborener diaphragmatischer Leberbruch bei einer Kuh. Petersburger Archiv f. Veterinärwissensch., No. I, p. 37. (ESB., 1898, 17. Jg., p. 97.)
*526) Sauth, Mitteil. aus der tierärztlichen Praxis im preußischen Staate, 1853/54. (BF.)
*527) Schlampp, Münchener Jahresberichte, 1893/4. (BF.)
*528) Schmaltz, Ueber eine Zwerchfellszerreißung beim Pferde. Ad. Wochenschr. f. Tierheilk., 1886, p. 24. (ESB., 1887, 6. Jg., p. 107.)
529) Schneidemühl, G., Lehrbuch der vergl. Pathologie des Menschen und der Haustiere, Leipzig 1898, p. 636.
530) Schrader, GH., 1861, 27. Jg., 1. H., IV, 2, ein kompl. Eingeweidebruch, p. 97—102.
*531) Schurink, Diaphragmatical hernia. Holl. Zeitschr., Bd. XIV, p. 274. (ESB., 1888, 7. Jg., p. 65, 66.)

*532) Seeres, Journ. des Vétérinaires du midi. (BF.)
*533) Sperling, Perforation einer Echinococcusblase in dem Thoraxraum. Deutsche tierärztl. Wochenschr., Bd. VI, p. 270. (ESB., 1899, 18. Jg., p. 100.)
*534) Thierry, Journal de Méd. vét. Lyon, 1869, 1880. (BF.)
*535) Thomas, Zwerchfellriß als Ursache öfterer Kolik. Sächs. Bericht, p. 171. (ESB., 1895, 14. Jg.)
*536) Todkopaew, Petersburg. Arch. f. Veterinärmed., 1896.
*537) Vogel, Alte Zwerchfellsruptur. Berl. tierärztl. Wochenschr., 1894, No. 15. (ESB., 1895, 14. Jg.)
*538) Vuibert, Rec. de Méd. vét., 1871. (BF.)
*539) Werner, Ruptur des Zwerchfelles bei einem Pferde. Berl. tierärztl. Wochenschr., No. 7. (ESB., 1892, 11. Jg.)
*540) Wiart et Pecus, Journ. de Méd. vét. et de Zool., 1895. Lyon Journ., p. 724. (ESB., 1896, 15. Jg.) (Pecus, Journ. de Méd. vét., T. L, p. 262. [ESB., 1900, 19. Jg., p. 114.].)
541) Waltrup-Gurlt, Krankheitserscheinungen bei dem Vorhandensein eines Zwerchfellrisses bei einem Pferde (Hengst). GH., 1836, 2. Jg., 4. H., p. 442—446.
*542) Woodger, The Veterinary Record, 1848. (BF.)
*543) Young, Alte Zwerchfellsrupturen etc. The Veterinary Record, Vol. LXVII, p. 259. (ESB., 1895, 14. Jg.)
*544) Zimmermann, Tierärztl. Zeitschrift, 1848. (BF.)

Nachtrag zu a):

*545) Grönlund, M., Hosptid., VII, 24, p. 655.
*546) Vidal, Traité de path. ext., Tome IV.

Sichtung der Fälle in der Literatur.

Die in vorliegender Literatur enthaltene Kasuistik ist schon öfters zusammenfassend verwertet worden.

Die letzte Arbeit von Grosser (160) weist 433 Fälle auf (bei einer Anzahl doppelt gezählter Fälle!). Die tatsächliche Zahl ist inzwischen noch etwas vermehrt worden (seit 1899).

Man unterscheidet zwei große Gruppen, in denen die erworbenen den kongenitalen Hernien gegenübergestellt werden. Für unsere Zwecke steht natürlich die erste Gruppe (bei Grosser 181 Fälle) außer Frage.

Was die zweite Gruppe anbetrifft, so konnte ich selbst Notizen über 235 kongenitale Fälle sammeln, welche ich in folgende Tabelle einordnete (über die 8 Fälle der Hertzschen Arbeit [180] siehe im Nachtrag).

Die Veterinärliteratur, welche über Zwerchfellshernien der Säugetiere Aufschluß gibt, enthielt unter 99 nur 14 kongenitale Fälle; ich habe von ihrer Verwertung Abstand genommen, weil

die Beschreibung der Fälle, von einzelnen abgesehen, nicht genau genug ist.

Tabelle über die als kongenital bezeichneten Zwerchfellshernien beim Menschen: 235 Fälle:

	Körperseite	weiblich	männlich	ohne Angabe	Summa
A. Einseitiges Auftreten der Hernie					225 Fälle
I. Hernia vera					28 „
a) Erwachsene	rechts	2	1	—	3
	links	4	5	2	11
Summa für Erwachsene		6	6	2	14
b) Kinder	rechts	—	—	—	—
	links	—	2	—	2
Summa für Kinder		—	2	—	2
c) Neugeborene u. wenige Tage alte Kinder	rechts	1	1	2	4
	links	4	2	2	8
Summa für Neugeborene		5	3	4	12
Summa für Hernia vera		11	11	6	28
II. Hernia spuria					197 Fälle
a) Erwachsene	rechts	1	3	—	4
	links	12	25	4	40
Summa für Erwachsene		13	28	3	44
b) Kinder	rechts	2	—	1	3
	links	4	9	4	17
Summa für Kinder		6	9	5	20
c) Neugeborene u. wenige Tage alte Kinder	rechts	4	11	4	19
	links	27	56	31	114
Summa für Neugeborene		31	67	35	133
Summa für Hernia spuria		50	104	43	197
B. Beiderseitiges Auftreten der Hernie					9 Fälle
a) Erwachsene		1	1	—	2
b) Kinder		—	2	—	2
c) Neugeborene		1	—	4	5
Summa f. beiderseit. Hernien		2	3	4	9
unzugängliche Fälle		—	1	—	1 Fall
Gesamtsumme der kongenitalen Hernien		63	119	53	235 Fälle

Was das Geschlecht anlangt, so entfallen von 182 Fällen 119 = 65,4 Proz. auf das männliche und 63 = 34,6 Proz. auf das weibliche Geschlecht. Bei Leichtenstern (233) waren die entsprechenden Zahlen von 65 Fällen 35 = 54 Proz. und 30 = 46 Proz. Starke Verschiebungen ergibt die gesonderte Betrachtung der beiden Bruchformen. An der Hernia vera (22 Fälle) sind beide Geschlechter zu 50 Proz. (je 11 Fälle) beteiligt[1]). Dagegen besitzen 104 männliche = 67,6 Proz. und nur 50 weibliche Individuen = 32,5 Proz. eine Hernia spuria.

Die beiden Körperseiten verhalten sich in 225 Fällen wie 192 linke (= 85,3 Proz.) zu 33 (= 14,7 Proz.) rechte. Bei beiden Bruchformen lauten die Zahlen gesondert für die Hernia vera: 21 (= 75 Proz.) links zu 7 (= 25 Proz.) rechts, Hernia spuria: 171 (= 87 Proz.) links zu 26 (= 13 Proz.) rechts.

Das starke Zurücktreten der rechten Seite läßt vermuten, daß hierbei besondere Momente mitspielen müssen. Als Grund hierfür wird wohl mit Berechtigung die schützende Lage der Leber rechterseits angegeben.

Eine Vergrößerung der Leber fand sich bei den 138 Fällen von Hernia spuria bei Neugeborenen in 23,2 Proz. (32 Fälle); eine Milzvergrößerung wurde 4 mal notiert.

An Besonderheiten sind daselbst noch 9 mal verschiedene Grade von Hemicephalie, 8 mal Hasenscharten und 7 mal unterbliebener Descensus testiculorum verzeichnet worden.

Die absolute Häufigkeit ergibt sich, da meine 6 Fälle einer Leichenzahl von 10 700 des hiesigen Institutes gegenüberstehen, zu 56 auf 100 000.

Ueber die Ursachen, welche den angeborenen Zwerchfellsdefekten zu Grunde liegen, ist nichts Sicheres bekannt. Auch meine 6 Fälle gewähren keinen Anhalt in ätiologischer Hinsicht.

Die Möglichkeit liegt jedoch vor, daß sie auf Bildungshemmung beruhen. Vorausgesetzt, daß dies richtig ist, lassen sich Grade des Defektes unterscheiden und auf eine Hemmung der normalen Entwickelung in bestimmten Zeiträumen zurückführen.

Bei einer Sichtung in diesem Sinne fallen zuerst die Herniae verae als nach Abschluß des Zwerchfelles entstanden fort. Ferner erscheint es bedenklich, die bei Erwachsenen und älteren Kindern beschriebenen Fälle heranzuziehen. Hierdurch wird die Zahl auf

---

1) Die Fälle von Lacher-Autenrieth und Schröter sind irrtümlich als Herniae verae bezeichnet.

138 an Neugeborenen und wenige Tage alten Kindern beobachtete Fälle beschränkt. (A. II. c. und B. c.)

Und hier scheiden endlich noch die ungenau beschriebenen Fälle, darunter 11 von halbseitigem Fehlen des Zwerchfelles, welche oberflächlich und besonders ohne Berücksichtigung der Innervation beschrieben sind, sowie 2 Totaldefekte an Monstrositäten (Spessa 361 und Vrolik 390) aus.

Wenn dann noch die den Zwerchfellmuskel nicht betreffenden Defekte des Centrum tendineum sowie einige Spaltungen des Muskels außer acht gelassen werden, so bleiben schließlich 71 Fälle übrig. Hiervon weisen 37 keine weitere Abnormität auf (52,1 Proz.).

Grade des Defektes.

I. Kleiner Defekt hinten, Gegend des Foramen Bochdaleki.

II. Größerer Defekt hinten und seitlich: restierende vordere Sichel oder Halbmond. Lumbalteil wenig verschmälert.

III. Großer Defekt hinten und seitlich: restierende vordere Sichel oder Halbmond. Lumbalteil defekt.

Zur I. Gruppe rechne ich: 20 Fälle.

a) Links die Fälle von: Ahlfeld (4), Bischoff (36) Fall a, Bohn (41) Fall a, Carruthers (68), Chambrelent et Princeteau (71), Fischer (123), Gautier (145), Clin. Beaudel. No. 561, mein Fall V, Gilman (152), Gruber (163), Hoffmann (187), Kocher (216) II, Mayer (264), Pachner (293), Schwalbe (347) Fall III und Wertheim (398), Summa = 16 Fälle.

b) Rechts: Duguet (105), Flöck (127), Giles (150), Schwalbe (347) Fall II, Summa = 4 Fälle.

Zur II. Gruppe: 33 Fälle.

a) Links: Bischoff (36) Fall b, Bischoff (36) Fall c, Bochdalek (40), Broomal, Anna (58), M'Clintock (78), Dubois (103), Dumont-Pallier (106), Frantz (136), mein Fall II, III und VI, Gruber (163) 2 Fälle, Hausmann (176), Hertz (180) Fall II, IV, Kaup (210) Fall II, Kohn (218), Korn (219), Lacher (223) Fall III, Livingston (243), Paterson (298), Pozzi (316), Revue de Hayem, Monnier (272), Robinson (329), Schäffer (338), Zwanziger (410), Summa = 27 Fälle.

b) Rechts: Blöst (38), Bohn (41) No. II, Bouchaud (47), Kocher (216) Fall I, Potocki (315), Schöller (342), Summa = 6 Fälle.

Zur III. Gruppe: 18 Fälle.

a) Links: Breisky (54), Busch-Weyland (63/399), mein Fall I, Gruber (163), Gautier (145) Obs. 77, Hertz (180) Fall I,

III, VI, VII, VIII, Schwalbe No. 4 (347), Schwalbe (346), Schröter (345, Weyland (400), Wilde (403), Summa = 16 Fälle.

b) Rechts: Hertz (180) Fall V, Vrolik (390), Summa = 2 Fälle.

Tabelle:

Ort und Art des Defektes	links	rechts	Summa
I. Kleiner Defekt hinten und seitlich, Gegend des For. Bochdaleki	16	4	20
II. Größerer Defekt hinten und seitlich, restierende Sichel oder Halbmond vorn	27	6	33
III. Großer Defekt hinten und seitlich, restierende vordere Sichel oder Halbmond, Lumbalteil defekt	16	2	18
Summa	59	12	71

Folgerungen.

In einem beträchtlichen Teile unserer Fälle sehen wir den Defekt im Zwerchfellmuskel beschränkt auf eine Stelle hinten seitlich neben der Wirbelsäule. Es ist dies ein nach mancher Hinsicht interessanter Ort. Ueber seine Beziehung zur ausgebildeten Muskulatur des Zwerchfelles äußert sich Bochdalek, welchem sie auch ihren Namen „Bochdaleksche Stelle“ verdankt, folgendermaßen (40, p. 91): „Diese Lücke, welche ich die hintere Zwerchfelllücke nennen will, befindet sich zwischen dem äußeren oder dritten Schenkel des Lendenteiles des Zwerchfelles, der letzten fleischigen Zacke seines Rippenteiles und der letzten falschen Rippe. Sie hat meist die Gestalt eines Dreieckes. In seltenen Fällen ist diese Lücke so bedeutend, daß die letzten Fleischzacken des Rippenteiles des Zwerchfelles von der 10. Rippe entspringen, und somit die 12. Rippe mit Ausnahme der die Lücke verschließenden sehnigten Membran . . . mit dem Zwerchfelle in keinem Zusammenhange steht.“ Fig. 92 verweist dann Bochdalek auf das Vorkommen dieser Stelle bei anderen Säugetieren.

Und gerade die vergleichende Anatomie zeigt, daß hier Rippen- und Lendenteil der Diaphragmahälften voneinander geschieden sind, eine Tatsache, die auch mir vor einigen Jahren aufgefallen und eingehend auf p. 236/237 gelegentlich der Zweiteilung jeder Hälfte des M. diaphragmaticus benutzt wurde. Weitere Belege gibt uns die so wie so vergleichend-anatomisch arbeitende Veterinärliteratur besonders beim Pferde.

Martin (496), p. 382: „An der letzten Rippe fehlt häufig das Muskelfleisch ganz, so daß Bauchfell und Brustfell unmittelbar aneinander stoßen.“ Nach Ellenberger und Baumm (445, p. 63) stoßen Lendenteil und Brustteil nicht aneinander, sondern das Speculum Hemontii inseriert direkt an der 18. Rippe, dies bei einem Phrenicus, der C_4—C_6 (445) oder C_5—C_7 (446) entstammt. Außerdem liegt diese Stelle derart, daß dorthin die letzten Ausläufer des sich verteilenden Phrenicus sowohl vom Costal- als auch vom Lumbalteil her hinreichen. Das Variieren in der Ausdehnung des Musc. diaphragmaticus zu dieser Stelle weist also zusammen mit der Innervation darauf hin, daß hier der jüngste Teil resp. die Schlußstelle des Zwerchfelles beiderseits zu suchen ist.

Und gerade hier setzen die kleineren Defekte ein! In dem nächst höheren Stadium wurden immer weitere Ursprungsstellen des Zwerchfellmuskels an der seitlichen Brustwand nach vorn zu miteinbezogen; die Seitenpfeiler des Lumbalteiles kommen ebenfalls nicht zur Ausbildung und in den stärksten Graden befindet sich nur in der Sagittallinie des Körpers ein vom Sternum zur Wirbelsäule durchlaufender Rest der sonst defekten Muskulatur. Schließlich führt die Reduktion auf ein ventrales mittleres Stück zurück.

Dieses Fortschreiten des Defektes geht also zugleich analog der in der intramuskulären Nervenverteilung gekennzeichneten Ausbildung des ganzen Zwerchfelles von statten; der ältere ventrale Abschnitt bleibt am längsten erhalten. Indem ich die Abbildungen Bischoffs, Bochdaleks und die meiner Fälle mit den typischen Beschreibungen kombinierte, versuchte ich das Fortschreiten des Defektes in schematischen Figuren zu veranschaulichen. Die Stufenfolge dieser Figuren deckt sich also im Prinzip einerseits mit der Nervenverteilung, andererseits aber mit dem zunehmenden Grade der in den kasuistischen Mitteilungen niedergelegten Befunde von Zwerchfellsdefekten. Fig. 13a—e beziehen sich auf das ausgebildete, herausgeschnittene und dann flach ausgebreitete Zwerchfell. Bei Fig. 13a ist der Lendenteil intakt, es fehlen die Muskelursprungsstellen der linken Zwerchfellshälfte von den letzten Rippen (Typus von Gruppe I). In Fig 13b (Uebergangstypus von Gruppe I zu II) noch mehr aber in Fig. 13c (Typus von Gruppe II) kann man von vorderer Sichel reden. In Fig. 13d ist das schon in Fig. 13c verschmälerte Centrum tendineum verschwunden, an der Sagittallinie befindet sich ein durchlaufender Muskelzug (Typus von Gruppe III), und endlich besteht nur noch der Sterno-kostalteil ventral in einem Reste am Sternum. Dies

umfaßt die extremsten Typen von Gruppe III (Fälle vielleicht wie Dreifus, Fehleisen, Polaillon unter den ungenau beschriebenen).

Die in Fig. 13e resp. d wiedergegebene Reduktion wird, soweit beschrieben, nur von einem Fall Schwalbes (346) übertroffen, indem daselbst nicht nur die Reduktion auf die ältesten Abschnitte statthat, sondern sogar noch Muskulatur auf dem

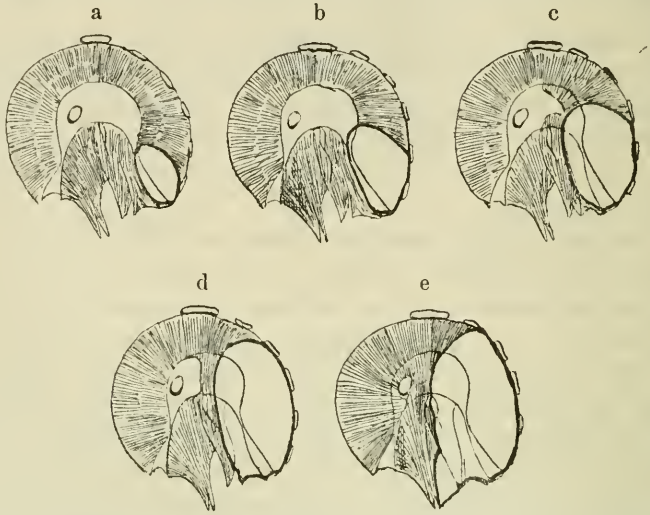

Fig. 13. Schematische Darstellung der Entwickelung des kongenitalen Zwerchfellmuskeldefektes. Vom geringsten zum stärksten Grade hin zunehmend. Darstellung des Defektes am Zwerchfelle selbst.

Wanderungswege des Zwerchfelles liegen geblieben ist. Der Text daselbst (346, p. 138) lautet: „Auf der vorderen Fläche des Pericards nun findet sich eine deutliche, wohl abzupräparierende Membran aufgelagert. Diese erstreckt sich auch noch auf den häutigen Sack, in welchem die Thymus liegt. Die Membran ist vorwiegend bindegewebig, doch lassen sich, zumal im unteren Teile auf dem Pericard aufs deutlichste Muskelzüge unterscheiden, die sich kontinuierlich von dem Zwerchfell auf die Membran fortsetzen. Kranialwärts werden diese Muskelzüge schwächer, sind jedoch auch noch in dem der Thymus aufgelagerten Teil der Membran nachweisbar. Die Innervation geht auch hier, wie mir seiner Zeit Herr Professor Schwalbe mitteilte, vom zugehörigen Phrenicus links aus.

Mir selbst ist noch der Vergleich mit dem unterbliebenen Descensus testiculorum, als auch auf wandernde Organe bezogen, besonders einleuchtend. Diese Anomalie findet sich zugleich mit Zwerchfellsdefekt verbunden in den Fällen von Bohn und Feiler, meinen Fällen I, IV und V, Houelet und Schröter.

Die im Vorstehenden systematisch vorgenommene Sichtung dürfte schon allein genügen, die Frage über die Entstehung der Zwerchfellsmuskulatur in ein helleres Licht zu rücken und die in meiner früheren Arbeit gezogenen Schlüsse zu bestätigen und zu erweitern. In ähnlichem Sinne äußern sich auch Schwalbe und Paterson, die in der Erkenntnis unserer Frage wohl am weitesten fortgeschritten sind.

So zieht Schwalbe aus seinem interessanten ersten Fall gleich die naheliegenden Schlüsse (346), indem er den Befund direkt auf die Entwickelungsweise bezieht und eine Verhinderung sowohl des Herabsteigens aus der Halsregion, als auch der Ausbildung an Ort und Stelle annimmt.

Paterson (298), mit dessen Schlüssen sich die meinigen innig berühren, war schon sehr weit in der Erkenntnis der Diaphragmafrage, diese im ganzen genommen, vorgedrungen. Nicht nur (p. 1209), daß er die Vergleichsmöglichkeit zwischen dem Mammaliazwerchfell und den ebenso benannten Bildungen bei den Vögeln ausschließt, sondern es ist auch ihm schon die genetische Beziehung zur Infrahyoidealmuskulatur einleuchtend gewesen. Seine uns hier speziell interessierenden Anschauungen lauten: „The commonest form of congenital hernia will have its opening placed opposite the point, which is ordinarily the last to be closed, that is either in the centre of the muscle or near one of its posterior costal attachments.“ Während die mittlere Sterno-vertebralportion selten fehlt, entsteht durch Mangel einer der beiden Costalportionen gemeinhin der angeborene Zwerchfellsdefekt. In Ermangelung ausreichender entwickelungsgeschichtlicher Daten sind für ihn, worin ich ihm völlig zustimmen kann, die teratologischen Befunde von außerordentlicher Bedeutung und auch ich bin der Meinung, daß man jenen teratologischen Werdegang, wie ihn meine zusammengestellten 71 Fälle entrollen, und wie er in den schematischen Zeichnungen zum Ausdruck gebracht ist, im wesentlichen mit den Vorgängen der Phylogenie und, wie wir sehen werden, auch der Ontogenie identifizieren kann.

Daß jedoch die Ontogenie nicht so arm an Tatsachen in unserem Sinne ist, wie Paterson seiner Zeit meinte, daß andererseits ihre „Negativität“, wie ich selbst früher zu verstehen glaubte, mehr in den Schlußfolgerungen als den Befunden der betreffenden Untersucher ihren Grund hat, glaube ich im folgenden darlegen zu können.

Hierbei kann ich mich in erster Linie an die umfangreiche Arbeit Uskows (379) halten, die zwar viele eingehende neue Untersuchungen und Tatsachen gebracht hat, gegen die ich schon

mangels direkt einschlägiger Untersuchung nichts einzuwenden habe. Allein in ihren Schlüssen, besonders aber auch der Art ihrer Schlußfolgerung hat sie die fernere Erkenntnis von der Entwickelung des Zwerchfellmuskels geradezu aufgehalten.

Die größten Bedenken müssen sich uns auftun, wenn wir mitansehen, in welchem Sinne die Zwerchfellshernien einem Gedankengang eingeordnet werden, der die Entstehung des Zwerchfellmuskels von der Dorsalwand des Körpers her annimmt. Um für entwickelungsgeschichtliche Studien am ausgebildeten Tiere (Mensch) Anhaltspunkte zu finden, ist es doch nur erlaubt, angeborene Defekte und Hemmungen heranzuziehen, wie es auch in vorliegender Arbeit geschah, in der nur Neugeborene oder wenige Tage alte Kinder zur Beweisführung verwendet wurden.

Was finden wir aber bei Uskow? Ihm dienen (p. 195, 196) statt dessen traumatische Hernien als Beweis für einen entwickelungsgeschichtlichen Vorgang [1]).

Die zitierte Arbeit von Dietz betrifft in beiden Fällen Erwachsene und bei diesen wieder Traumata [2]). Ein wirkliches Fehlen des Ventralteiles, ohne daß ein Trauma vorherging, oder überhaupt der Zwerchfellmuskulatur, scheint höchstens bei ausgedehnten Monstris, bei denen Gehirn, Rückenmark etc. defekt waren (Spessa, Vrolik, ein Tierfall von Gurlt, Taf. XI, Fig. 65, Taf. XII, Fig. 67 ff. und Text p. 23—25 mit fehlenden 5.—8. Halsnerven [beim Kalbe]) konstatiert zu sein. Die angeborenen Fälle weisen gerade ein umgekehrtes Verhalten auf, als es nach Uskow sein müßte. Ebenso belanglos ist auch die Erklärung der Diaphragmareste am Sternum, als nur durch Verschiebung infolge verstärkten Wachstums der Dorsalorgane des Körpers zu stande gekommen.

Immerhin zugegeben, daß Verschiebungen sowohl bei der ersten Anlage (dies scheint speziell für den Lumbalteil und dessen

---

1) p. 196: „Bei Defekten des Vorderteiles des Diaphragmas beim Erwachsenen ist das Pericard normal entwickelt, und es ist immer ein, wenn auch unbedeutendes, Stück des Diaphragmas an der Mittellinie des Sternums vorhanden.“

2) Dietz (96, p. 6/7) Fall I, bei einem Turkoskorporal fehlte nach einem Bajonettstich fast die ganze linke Hälfte, hinten einige dünne Lappen vorhanden.

Fall VI, p. 12: 60 Jahre alter Gärtner (!) stirbt nach längerem Kranksein. Bruchpforte im linken Blatt des kleeblattartigen Centrum tendineum, p. 14 Aetiologie „Sturz vom Baum“. Ich führe diese Eigenfälle Dietzs an, um zu zeigen, daß nicht „ausgewachsen“ in dem Sinne, daß z. B. beim Neugeborenen die Hauptentwickelung abgeschlossen ist, sondern tatsächlich „erwachsen“ gemeint ist.

Wanderung ventral-dorsal zu gelten) als auch bei der Entstehung des Defektes eine Rolle spielen. Die durch ihre Phrenici jederseits gekennzeichnete Diaphragmamuskulatur ist doch — die Lokalisation allgemein gefaßt — stets an der inneren Ventralwand des Körpers beiderseits von der Mittellinie zu finden [1]). Gerade hierfür sprächen auch die von Uskow herangezogenen Faberschen (118) Fälle von Defekt des Pericards, bei denen der N. phrenicus an der Vorderwand der Brusthöhle liegt (32, p. 181): „Dabei verläuft (bei völligem Defekt) der linke N. phrenicus ganz oberflächlich, beinahe unmittelbar unter dem Brustbein, der rechte mehr in der Tiefe.“ Bei No. 4 läuft der Nerv etwa in der Mitte der Vorderfläche des Herzens herab. Wie wollte denn schließlich Uskow den Schwalbeschen Fall deuten? Und endlich fällt auch noch die Gesamtheit meiner Mitteilungen ins Gewicht. Wenden wir uns nun nach diesem längeren Exkurse zu den ontogenetischen Beobachtungen. Es kommen hier außer den grundlegenden Arbeiten von His (186), den soeben schon berichteten Uskowschen Untersuchungen mit einem Referate Waldeyers (392) hierüber noch Arbeiten von Brachet (52), Cadiat (66), Hochstetter, Ravn und neuerdings besonders die mit vorzüglichen Abbildungen versehene von Mall (253) in Frage. Ich möchte jedoch nur einige wichtige Punkte herausgreifen, da sonst der Umfang meiner Arbeit über Gebühr steigen würde und bei der scharfbegrenzten Fragestellung wenige Antworten genügen. Ueber eines herrscht wohl ziemlich Einigkeit, daß nämlich das Hissche Septum transversum (cloison mésodermique [Cadiat]), Mesocardium laterale [Kölliker]) die Unterlage gibt für das erste Auftreten des Zwerchfellmuskels. Die Definition von His lautet (186, p. 304): „Soweit die Parietalhöhle nicht in die Brustfortsätze der Rumpfhöhle ausläuft, wird ihr Boden von einer Substanzplatte gebildet, welche die beiden Seitenhälften der Rumpfwand untereinander sowie mit dem Herzvorhof und der Vorderdarmwand verbindet, dieses hatte ich als Septum transversum oder als primäres Zwerchfell bezeichnet.“ Fig. 4 und 5 meines Schemas entsprechen geradezu dem Hisschen Septum transversum. Es ist hiermit nicht nur der

1) Dabei sagt Uskow selbst im wesentlichen zutreffend, p. 96: „Der höchste Grad des Defektes wird dann beobachtet, wenn die Hemmung in dem einem Kaninchen von 9 mm Länge entsprechenden Stadium eintrat; wir haben dann nur den dorsalen Pfeiler, der ventrale kommt gar nicht zur Entwickelung. Die am Sternum vorfindlichen Rudimente sind als Rest des Ventralteiles des Diaphragmas aus dieser frühen Periode zu deuten.“

Ventralteil des Zwerchfelles in seiner bindegewebigen Grundlage gegeben, sondern, da sich das Septum bis zum Vorderdarm hinzieht, auch die Beziehung und erste Sonderungsstätte für den Lumbalteil. Zweitens ist die innige Beziehung des Pericards zur Zwerchfellmuskelanlage allgemein anerkannt.

Ferner aber — dies gehört noch in den Bereich meiner ersten Arbeit — zeigt uns die Ontogenie und hierzu liefert besonders Mall sehr instruktive Figuren (253, Fig. 10, 22 ff., 30), daß das Herz anfänglich so weit der Kopf- und oberen Halsregion zugehört, daß das sich kaudalwärts anschließende Septum transversum bei einem 9-tägigen Kaninchenembryo (Uskow, p. 187) noch in der Höhe des 1. Halswirbels liegt, während es sich beim 10-tägigen schon dem 3. und 4. Halswirbel gegenüberstellt und damit mit der Bildungsregion des Diaphragmamuskels in Beziehung tritt. Bei dem ersten Auftreten der Muskulatur in den Muskelplatten und der Ausbildung des Nerven (beim 11 mm langen Embryo ist der Nerv zum ersten Male unterscheidbar) verläuft auch der N. phrenicus direkt neben der Sagittallinie zum Herzen. Daß Nerv und Muskel vom Dorsum her zum Herzen tritt, ist selbstredend so zu verstehen, daß bei der ersten Ausbildung der Muskulatur, infolge der dorsalen Lage der Myotome auch die genannte ventrale Muskulatur „von hinten her" gebildet wird, daher auch Uskows Beschreibung p. 190: „Was den Musculus diaphragmaticus betrifft, so können wir so viel mit Bestimmtheit sagen, daß derselbe von der Dorsalwand des Embryo her in die bindegewebige Dorsalanlage des Zwerchfelles hineinwächst." Aber auch an weiteren Figuren Malls sieht man das in der vergleichenden Anatomie erschlossene Hinabsteigen des Zwerchfelles sich vollziehen. Indem das Herz bei der zunehmenden embryonalen Rumpfbeugung kaudalwärts gedrückt wird (His), stellt sich auch der N. phrenicus zu dem zu gleicher Zeit mit abwärts gedrängten Septum transversum immer schräger ein (Fig. 35, 38, stärker in Fig. 42). Und endlich deuten weitere Figuren (44, 45) das Zuwachsen der hinten noch freien Kommunikation der Pleura- und Peritonealhöhle an. Daß der N. phrenicus hierbei seinen Umweg über den Ventralteil nimmt, um zum Dorsalteil des Muskels zu gelangen (Fig. 44), ist auch auf dessen Zugehörigkeit zur vorderen Längsmuskulatur zu beziehen, da in diesem Umwege eine ursprünglichere Lagerungsstätte bekundet ist.

Nach dem Gesagten ist so viel gewiß, daß auch die erste Anlage in der Ontogenese ventral jederseits von der Mittellinie liegt und alle weitere Bildung hier-

von ihren Ausgang nimmt, daß der letzte Abschluß jedoch lateral und hinten statthat. Dies stimmt durchaus mit unseren Resultaten, welche wir an kongenitalen Zwerchfellmuskeldefekten gewannen, überein. Dies schließt jedoch nicht aus, daß genaue, auf die Zwerchfellmuskulatur bezügliche, unbefangene ontogenetische Untersuchungen erwünscht bleiben, die am ehesten volle und spezielle Klarheit in die Fragen eines Septum transversum und einschlägigen Gebiete bringen können.

Nachtrag.

Die 8 kongenitale Fälle einbegreifende Hertzsche Arbeit, welche in Deutschland schwer zu beschaffen ist, wurde mir nur durch die große Zuvorkommenheit des Herrn Professor Fibiger, Direktors des pathologisch-anatomischen Institutes zu Kopenhagen zugänglich, welcher mir noch dazu für die wichtigsten Abschnitte deutsche Uebersetzungen zur Verfügung stellte. Ich möchte daher nicht verfehlen, ihm an dieser Stelle meinen besonderen Dank auszusprechen.

Unter Benutzung der Mitteilungen des Herrn Prof. Fibiger fasse ich hier die wichtigsten Punkte dieser Arbeit übersichtlich zusammen.

Fall	Sitz und Art des Defektes	Vorgefallene Organe	Besonderheiten
I. Fast ausgetragener Knabe	Von der linken Hälfte des Diaphragma finden sich nur die am meisten medial liegenden Striche des Vertebralteiles, welcher noch das Foramen oesophageum und die Incisura aortica einschließt. Hernia spuria links	Magen, Teil des Colon, Coecum, Ileum und des Omentum	—
II. Ausgetragenes Mädchen	5-markstückgroßer Defekt hinten links mit glatten scharfen Rändern, das For. oesophag. und die Inc. aortica mit einbegreifend. Hernia spuria links	Magen, Teil der Milz und des Colon transversum	—
III. Fast ausgetragener Knabe	Mit Ausnahme eines schmalen Gürtels vorn und einiger ganz dünner Fasern, welche noch die Foramina des Vertebralteiles mitbilden helfen, fehlt die linke Hälfte. Hernia spuria links	fast dieselben Viscera wie bei Fall I	—

Fall	Sitz und Art des Defektes	Vorgefallene Organe	Besonderheiten
IV. Fast ausgetrag. Mädchen	Nach vorn restiert eine 2 cm breite muskulöse Brücke. Die linke Hälfte fehlt sonst bis auf den noch erhaltenen Vertebralteil. Hernia spuria links	Magen, Teil des Colon, Coecum, Ileum, Omentum, kranialer Teil der Milz. Großer Teil des l. Leberläppch.	großer linker Leberlappen
V. Fast ausgetragenes Mädchen	Mit Ausnahme einer $1^1/_2$ cm breiten muskulösen Brücke nach vorn fehlt die rechte Seite des Diaphragma. Hernia spuria rechts	hühnereigroßer Teil des recht. Leberlappens, Vesica fellea, einige Dünndarmschlingen	großer link. Leberlapp., links fehlt ein Finger, Syndaktylie zweier anderen
VI. Nicht ausgetrag. Mädchen	Von der linken Hälfte des Diaphragma findet sich nach vorn nur eine schmale Brücke und einige feine Muskelstriche zur Abschließung der Foramina des Vertebralteiles. Hernia spuria links	wie bei I u. II	Monstrum
VII. Ohne Angabe des Geschlechts	Links eine Oeffnung, durch welche auch die Aorta durchtritt, rechts eine zweite neben der Vena cava. Hernia spuria rechts und links	Teile der Leber	Spina bifida, Dicephalus
VIII. Genau beschriebener Fall von Hertz. Neugebor. Knabe, 10 Minut. alt	Die Oeffnung nimmt fast die ganze linke Hälfte des Diaphragma ein, nur nach vorn verläuft eine 2 cm breite muskulöse Sichel zur linken Innenfläche der Brustwand, welche die seitliche und hintere Begrenzung der Oeffnung bildet. Hernia spuria links	Magen, kleiner Teil des Colon, größter Teil des link. Leberlappens, der kraniale Abschnitt der Milz, einige Dünndarmschlingen	bohnengroße Lunge, etwas vergrößerte Leber, Dextrokardie

Zum Schluß meiner Arbeit erlaube ich mir, meinem hochverehrten Lehrer, Herrn Geheimrat Prof. Dr. W. Müller, für die Ueberlassung des Materials, sowie die bei der Anordnung meiner Arbeit zu teil gewordene Unterstützung meinen besten Dank auszusprechen.