Ueber die Drüsen des Warzenhofes beim Menschen.

Von

Dr. **H. Eggeling,**

Privatdozent u. Prosektor am anatom. Institut der Universität Jena.

Mit 2 Figuren im Text.

Die sogenannten MONTGOMERYschen Drüsen des Warzenhofes, die Gl. areolares der B. N. A., besitzen eine geringe praktische, aber eine um so größere morphologische Bedeutung, da über ihre Zugehörigkeit zu einer der beiden großen Gruppen von Hautdrüsen noch durchaus keine Sicherheit besteht. Die Angaben über dieselben in den neueren Lehrbüchern differieren beträchtlich und sind überhaupt sehr wenig ausführlich, wie einige folgende Beispiele lehren.

Eine nähere Kenntnis der Drüsen der Areola mammae ist außerdem von größter Bedeutung für die Beurteilung des Verhältnisses der Milchdrüsen zu den übrigen Hautdrüsen, wie sich aus der Darstellung von GEGENBAUR (1899) ergibt. Er sagt (p. 553): „Talgdrüsen sind sowohl über den Warzenhof als auch auf der Papille verteilt. Am Warzenhof vergrößern sie sich mit der Schwangerschaft (MONTGOMERYsche Drüsen)“ und weiter (p. 554): „Auf eine Ableitung der Milchdrüsen von Talgdrüsen wird auch dadurch hingewiesen, daß die MONTGOMERYschen Drüsen mit dem Eintreten der Funktion der Milchdrüsen sich nicht nur vergrößern, sondern, daß manche von ihnen wirklich milchabsondernde Drüsen werden. Man hat sie ‚verirrte Milchdrüsen‘ genannt; wir fassen sie als Zwischenglieder auf, welche die Milch- und Talgdrüsen verknüpfen und damit die ursprüngliche Gleichartigkeit von beiderlei Drüsen demonstrieren.“

In demselben Sinne wie GEGENBAUR äußert sich SZYMONOWICZ (1901, p. 333). Er sagt, daß die Haut des Warzenhofes neben großen Schweißdrüsen ca. 12 große Talgdrüsen = Gl. areolares (MONTGOMERY) enthält. Diese sollen ihrem Bau nach zwischen Talgdrüsen und Milchdrüsen stehen. Leider wird ihr Bau weder näher geschildert noch abgebildet. W. KRAUSE (1902, p. 320) be-

hauptet, daß die Gl. areolares in der Umgebung der menschlichen Brustwarze, die aus der Mammartasche entstehen und accessorische Milchdrüsen sind, durchaus den Bau von Talgdrüsen und nicht von Schweißdrüsen besitzen. Schäfer und Symington (1896, p. 286) geben an, daß um die Basis der Brustwarze und auf der Areola rundliche Erhebungen vorkommen, die von Talgdrüsen herrühren, deren 4—5 verzweigte Ausführgänge auf den Höckern ausmünden. Außerdem seien im Warzenhof ansehnliche, stark gewundene Schweißdrüsen vorhanden, die ebenso wie Haarbälge auf der Brustwarze fehlen.

Den genannten Autoren, welche die Gl. areolares als Talgdrüsen oder als Zwischenformen zwischen Talgdrüsen und Milchdrüsen auffassen, stehen einige neuere Forscher gegenüber, welche die Montgomeryschen Drüsen in nähere Beziehung zu den Milchdrüsen und Schweißdrüsen bringen.

So führt v. Ebner (1902, p. 592) aus, daß sich im Warzenhof des Weibes drei Arten von Drüsen, Talgdrüsen, Schweißdrüsen und Gl. areolares oder Montgomerysche Drüsen (glandes auréolaires Duval) vorfinden. Größere Schweißdrüsen, oft mit eigentümlichem Inhalt, kommen besonders am Rande der Areola vor. Die größeren Talgdrüsen mit feinen Härchen bilden oft von außen sichtbare Höckerchen. Die Gl. areolares endlich werden geschildert als kleine accessorische Milchdrüsen von 1—4 mm Durchmesser, welche im Bereich des Warzenhofes ausmünden. Ueber die Frage nach dem Verhältnis der Milchdrüsen zu anderen Hautdrüsen äußert sich v. Ebner (p. 602) nur dahin, daß der feinere Bau der Milchdrüsen „in einigen Punkten jenem der Knäuel- oder Schweißdrüsen gleicht, gar nicht aber jenem der Talgdrüsen, mit ihrem mehrschichtigen, die Lichtung der Drüsenblasen mit abgestoßenen verfetteten Zellen erfüllenden Drüsenepithel“.

Nach Cunningham (1902, p. 1146) rühren Höcker in der Areola her von Hautdrüsen, den Gl. areolares (Montgomery), die rudimentäre Teile der Milchdrüse darstellen sollen. Stöhr (1903, p. 347) gibt nur an, daß bei Schwangeren und Stillenden in der Haut des Warzenhofes accessorische Milchdrüsen, die Gl. areolares (Montgomery), vorkommen.

Nach diesen einander direkt widersprechenden Angaben der neuesten Literatur, die leider nicht durch Abbildungen erläutert sind, müssen wir es als eine offene Frage betrachten, ob die Gl. areolares (Montgomery) Talgdrüsen oder Schweißdrüsen sind, resp. ob sie zur Gruppe der merokrinen oder holokrinen Hautdrüsen

gehören. Diese Frage gewinnt dadurch an weiterem Interesse, daß der angebliche Talgdrüsencharakter der Gl. areolares ein wichtiges Argument bildet für die Ableitung der Milchdrüsen der Säuger ausschließlich der Monotremen von Talgdrüsen. Es erscheint deshalb dringend wünschenswert, genaues Tatsachenmaterial über den Bau der MONTGOMERYschen Drüsen beizubringen. Erst daran wird sich der Entscheid anknüpfen, in welchem Sinne dieselben für die Beurteilung der Morphologie der Milchdrüsen zu verwenden sind.

Bei der bisherigen ungenügenden Charakterisierung der MONTGOMERYschen Drüsen wird es notwendig sein, auch den übrigen Drüsenapparat des Warzenhofes und dessen Beziehungen zu Haaren mit in den Kreis der Betrachtung zu ziehen.

Die Gl. areolares sind schon sehr lange bekannt. Ueber die Angaben älterer Autoren sei hier nur kurz berichtet nach den Zitaten von MECKEL (1820) und DUVAL (1861). Meist wurden die Gl. areolares als Talgdrüsen angesehen (v. HALLER, 1757, p. 12), MORGAGNI (1723) hielt Höckerchen im Warzenhof für kleine Zitzen und meinte, daß dieselben im Notfall die eigentliche Brustwarze ersetzen könnten. Dabei ging er von der mit einiger Reserve ausgesprochenen Ansicht aus, daß auf jedem der Höckerchen, die in der Hauptsache von Talgdrüsen gebildet werden, ein Milchgang ausmünde. Bereits BIDLOO (1715) und weiterhin MORGAGNI (1723) geben an, daß aus den Höckerchen der Areola bisweilen eine helle Flüssigkeit austrete. Auch haben MORGAGNI (1723), WINSLOW (1732) und CUBOLO (1775) beobachtet, daß bei säugenden Frauen die Gl. areolares richtige Milch liefern können, nach MORGAGNI soll dies selbst bei Männern vorkommen. WALTER (1775) sah in den Gl. areolares accessorische Milchdrüsen (zit. n. REIN 1882).

Nach MECKELS (1820, p. 581) Schilderung finden sich im Warzenhofe eine Menge Talgdrüsen, die aber nicht über die Oberfläche hervorragen. Daneben sind unregelmäßig verstreute Höckerchen vorhanden, die oft selbst von mehreren Talgdrüsen bedeckt sind und außerdem 1—4 Ausführgänge kleinerer Drüschen enthalten, welche völlig von derselben Beschaffenheit wie die Milchdrüsen sind und unmittelbar unter der Haut der Areola liegen. Selten sollen Ausführgänge dieser Drüschen auch dicht außerhalb des Umfanges der Areola münden. Die Zahl der an Größe variablen Höckerchen schwankt gewöhnlich zwischen 5 und 10. MECKEL meint (p. 582): „Diese kleineren Drüschen und die Höckerchen, in welchen sich ihre Ausführgänge vereinigen, verhalten sich . . . zu der großen Brustdrüse genau wie die Zungendrüsen oder die

Backen- und Lippendrüsen zu der Ohr- und Kieferspeicheldrüse.“ Sie sind durchaus als normaler Befund anzusehen. (Im Gegensatz zu Hildebrandt, Handb., Bd. III, p. 399, Anm. zu § 1948.) Ueber die Sekretion der Gl. areolares äußert Meckel folgendes: „Die Menge und Beschaffenheit der ausfließenden Flüssigkeit hängt von der größeren oder geringeren Länge der Zeit nach dem Essen und dem Säugen ab, so daß einige Stunden nach dem Essen, und wenn die Brust dem Säuglinge lange vorher dargeboten wurde, Milch in Menge hervorspritzt, umgekehrt bloß einige Tropfen einer helleren Flüssigkeit langsam ausfließen.“

Weber (1832, p. 435) beschreibt in der Areola mammae nur zahlreiche Talgdrüsen, die als kleine zugespitzte Hügelchen erhoben seien.

Nach Berres (1836) liegt jedem Höckerchen des Warzenhofes eine aggregierte Drüse von $^1/_3$—$^1/_2$‴ Dicke zu Grunde, die in feine „Aeste und Zweige sich teilende Schläuche darstellt, an deren äußersten Enden dicht aneinander kleine Säckchen ansitzen“. Die Abbildungen von Berres zeigen, daß die Drüsen mit Haaren verbunden sind, was beim Manne häufig, beim Weibe selten vorkommen soll (zit. n. Huschke, 1844, p. 527).

Montgomery (1837, p. 61), nach welchem die Drüsen vielfach benannt werden, hat öfters Austritt von Milch aus den kleinen Oeffnungen von Höckern des Warzenhofes beobachtet und erhebt Einspruch gegen deren Deutung als einfache Talgdrüsen. Er hält die Höckerchen offenbar wie Morgagni für eine Kombination von Talgdrüsen mit der Mündung eines Milchganges. Das Vorhandensein der Gl. areolares erscheint Montgomery wichtig als ein Zeichen der Schwangerschaft, und nach seinen Angaben vertreten zahlreiche englische Aerzte (Gooch, Smellie, Hunter, Hamilton etc.) dieselbe Ansicht (ref. nach Froriep, 1837; Duval, 1861, p. 54, 57, Luschka, 1863, p. 240).

Etwas näher schildert Burkhardt (1838 resp. 1835) die Montgomeryschen Drüsen. Er gibt an, daß auf jedem Höcker des Warzenhofes mehrere feine Kanäle ähnlich den Milchgängen münden. „Ihre Form ist die eines feinen, sich in Aeste und Zweige teilenden Schlauches, an dessen äußersten Spitzen kleine Säckchen (acini) sitzen“ (p. 118). Huschke (1844, p. 527) schließt sich der Darstellung von Meckel an. Auch Dubois (1849) betont, daß die Höckerchen des Warzenhofes nicht einfache Talgdrüsen sind, sondern spezielle Einrichtungen der Brustdrüse, unvollkommene kleine Brustwarzen (ref. n. Duval. 1861, p. 57).

Kölliker (1854, p. 468) beobachtete im Warzenhofe, besonders am Rande desselben „größere Schweißdrüsen oft mit eigentümlichem Inhalt und größere Talgdrüsen mit feinen Härchen, welche Drüsen oft von außen sichtbare Höckerchen bilden". In seltenen Fällen können nach den Beobachtungen von Cazeaux (1855) die Gl. areolares gänzlich fehlen (zit. n. Duval, 1861, p. 54). Leydig (1857, p. 489) gibt an, daß die stark entwickelten Talgdrüsen des Warzenhofes weiße Knötchen bilden, die mit bloßem Auge sichtbar sind.

Eine sehr eingehende Schilderung der „glandes auréolaires" rührt von Duval (1861) her. Nach diesem Autor kommt diese Drüsenform besonders in der Areola des Weibes vor. Die Drüsen sind ohne bestimmte Anordnung auf dem Warzenhof zerstreut. Am häufigsten bilden sie einen ziemlich regelmäßigen Ring um die Basis der Brustwarze. Besonders während der Schwangerschaft ragen sie über die Haut vor und bilden Vorsprünge von 2—4 mm Höhe (p. 43). Ihre Zahl schwankt zwischen 5 und 15, auch können sie ganz fehlen. Zur Zeit der Schwangerschaft kann man die Drüsen makroskopisch präparieren. Sie erscheinen als zusammengesetzte traubige Drüsen in der dünnen subkutanen Gewebsschicht, in ihrer Struktur völlig identisch mit der Milchdrüse. Ihre Lage ist unmittelbar unter der Lederhaut, bisweilen sogar noch innerhalb derselben, so daß sie dem subareolären Teil der Milchgänge sehr nahe benachbart sind. Die Drüsenmasse ist rundlich, mit einem Durchmesser von 1—4 mm. Sie besteht aus mehreren unregelmäßigen Läppchen, die wieder selbst aus der Vereinigung einer Anzahl von Blindsäcken oder mit Blindsäcken endigenden Verlängerungen sich zusammensetzen. Mikroskopisch gleichen die Blindsäcke durchaus den Drüsenbläschen oder Acini der Milchdrüse. Ihr Durchmesser schwankt zwischen 0,08 und 0,10 mm. Die aus der Vereinigung der Acini entstehenden Läppchen besitzen einen kleinen Ausführgang, der sich in den gemeinsamen Hauptausführgang öffnet, welch letzterer auf der Spitze der Areolarhöckerchen mündet. Die Struktur des Ausführganges ist durchaus dieselbe wie die der Ausführgänge der Milchdrüse. Er ist im Innern ausgekleidet von einem Pflasterepithel, seine Wandungen werden gebildet von einem dichten fibrösen Gewebe mit einigen elastischen Fasern und glatten Muskelfasern. Die Länge des Kanals wechselt zwischen 1,5 und 4 mm, seine mittlere Breite beträgt 0,1—0,5 mm (p. 44). Das Höckerchen, auf welchem der Ausführgang mündet, besteht aus einer Erhebung der Haut mit Verdickung

der Lederhaut und kann nach seiner Struktur sehr wohl mit einer kleinen Zitze verglichen werden.

Nach dieser Schilderung der Befunde geht Duval über zur Erörterung der Frage, ob die Gl. areolares Talgdrüsen oder Milchdrüsen sind. (Dabei wird erwähnt, daß manche, nicht genannte Autoren die Höckerchen des Warzenhofes als rudimentäre Zitzen deuten, welche im Notfall die eigentliche Zitze ersetzen können.) Ausschlaggebend für den Entscheid erscheinen Duval folgende drei Punkte: 1) Struktur und anatomische Lage, 2) Sekretion der Drüsen, 3) Zeitpunkt ihres Funktionierens. Diese drei Punkte werden nacheinander besprochen. Bezüglich der Struktur der Areolardrüsen ist zu bemerken, daß ihre Zugehörigkeit zu den zusammengesetzten traubigen Drüsen nicht besonders charakteristisch ist. Nach Form und Lage gleichen sie sowohl den Milch- wie den Talgdrüsen, deren Bau ja fast identisch sei (p. 45) und mit denen sie auch durch ihren Charakter als Hautdrüsen eng verbunden sind. Insoweit würde also die Struktur keine Unterscheidung möglich machen. Dagegen ist auffallend, daß es nirgends im Körper so große und in Bezug auf sekretorische und exkretorische Bestandteile so vollständige Talgdrüsen gäbe wie die Areolardrüsen, die oft sehr großen Talgdrüsen des Scrotum und der Labia majora nicht ausgenommen. In dieser Beziehung wären also auch bezüglich der Struktur die Gl. areolares eher an die Milchdrüsen anzuschließen (p. 46). In der Art der Sekretbildung besteht nach der Ansicht von Duval kein Unterschied zwischen Gl. areolares, Milch- und Talgdrüsen, wohl aber in der Beschaffenheit des Sekretes. Das Absonderungsprodukt der Milchdrüse besteht aus einfachen, kleinen Fetttröpfchen, die in den ersten Tagen der Laktation teilweise zu kleineren rundlichen Massen zusammengeballt sind, welche die Colostrumkörperchen darstellen. Dagegen ist das Sekret der Talgdrüsen viel ungleichmäßiger. Dasselbe besteht aus rundlichen und länglichen Zellen mit Fetttröpfchen, den Talgzellen, hellen Epithelzellen ohne Fett, freien Fetttröpfchen und molekularen Granulationen (p. 47). Talgzellen und Colostrumkörperchen gleichen sich zwar etwas, sind aber leicht voneinander zu unterscheiden. Die Talgzellen sind ausgezeichnet durch die Dicke ihre Wandung, während die Colostrumkörperchen anscheinend gar keine Wand haben, sondern vielmehr eine einfache Anhäufung von Milchkügelchen darstellen. Nach einer Reihe näher geschilderter Beobachtungen von Duval gleicht das Sekret der Gl. areolares durchaus dem der Milchdrüse und zeigt gleichzeitig mit diesem auch die Charaktere

des Colostrums (p. 48, 49). Bisweilen schien das Sekret der Gl. areolares etwas seröser als das der Milchdrüse zu sein und relativ weniger Milchkügelchen zu enthalten (p. 50). Die Menge des Sekretes fand Duval immer sehr gering. Die Angaben älterer Autoren, daß in seltenen Fällen die Gl. areolares eine größere Sekretmenge liefern können, führt Duval darauf zurück, daß hier vielleicht eine abnorme Kommunikation zwischen einer Areolardrüse und einem benachbarten Ausführgang der Milchdrüse bestand (p. 51, 52). Bezüglich des Zeitpunktes ihres Funktionierens schließen sich die Gl. areolares allen Phasen der Milchdrüse an. Sie sind vollentwickelt nur zur Zeit der Laktation, bilden sich danach zurück, aber nicht vollständig, und erfahren bei einer folgenden Schwangerschaft eine erneute Ausbildung. Das gilt jedoch nicht für alle Fälle, indem bei manchen Frauen alle oder einige der vorhandenen Gl. areolares überhaupt nicht in Funktion treten. Die kleinen Höcker der Gl. areolares sollen erst gegen Ende des 2. Schwangerschaftsmonats deutlich werden und in späteren Perioden bei einem Reiz der Brustwarze schärfer hervortreten, ebenso wie diese selbst. Mit der Rückbildung der Brustdrüse bei Absterben des Foetus erfolgt auch eine Involution der Gl. areolares (p. 55). Ihr Vorhandensein ist aber nach Duvals Ansicht durchaus kein sicheres Zeichen einer Schwangerschaft, da sie, allerdings in seltenen Fällen, ganz fehlen und andererseits auch bei Mehrgebärenden als vortretende Höcker dauernd sich erhalten können (p. 54). Eine ähnliche stärkere Ausbildung mit dem Auftreten der Schwangerschaft, aber nicht in solchem Umfang wie bei den Gl. areolares und Milchdrüsen, scheint auch die Talgdrüsen der Brustwarze und Areola zu betreffen. Dieser Umstand erklärt sich aus der stärkeren Vaskularisation des ganzen Organes (p. 48, 50, 53). Auf Grund aller dieser Erwägungen und Beobachtungen hält Duval die glandes auréolaires für richtige kleine Milchdrüsen (p. 55). Außer den glandes auréolaires kommen im Warzenhof auch noch Schweißdrüsen und Talgdrüsen vor, die ebenfalls auf kleinen Erhebungen der Haut münden können (p. 38).

Luschka (1863, p. 240) schließt sich der Ansicht von Duval an und trennt die Gl. areolares, die er als Gl. lactiferae aberrantes bezeichnet, scharf von den Talgdrüsen des Warzenhofes. Sie münden auf 5—10 kleinen Knötchen, die sich während der Schwangerschaft und Laktation bemerklich machen und bis zu 3 mm breit werden. Gewöhnliche Talgdrüsen, häufig mit Bälgen feiner Haare

verbunden, sollen in kleiner Zahl im Warzenhof vorkommen und außerdem Schweißdrüsen (p. 246). Die Areola des Mannes soll im Bau mit der des Weibes übereinstimmen (p. 251). Luschka erwähnt aber im besonderen (1852, p. 404) nur das Vorkommen von Talgdrüsen, die als kleine Höckerchen vorragen.

Dagegen sind nach Kölliker (1867, p. 571) die glandes auréolaires von Duval nichts anderes als größere Talgdrüsen, und das colostrumartige Sekret, das sich aus ihnen bei Neuentbundenen ausdrücken läßt, ist weiter nichts als Hauttalg.

Huss (1873, p. 181, 187) spricht nur von Schweißdrüsen, die auf der haarlosen Areola vorkommen. Die Angabe, daß die Areola der Haare entbehre, findet sich auch noch bei anderen Autoren (Langer, 1852, p. 26; O. Schultze, 1897, p. 339; O. Hertwig, 1898, p. 516).

de Sinéty (1877 und nach Pinard, 1877, p. 43) gibt an, daß die Höcker des Warzenhofes Talgdrüsen enthalten und außerdem Ausführgänge einer kleinen Milchdrüse. In deren secernierendem Abschnitt bestehe kubisches Epithel. Dieses werde in den Ausführgängen ersetzt durch cylindrisches. Jeder Ausführgang besitze eine ampulläre Erweiterung, ähnlich den Sinus der Milchdrüse. Dieser Schilderung schließt sich Pinard (1877) durchaus an und ergänzt dieselbe durch die Angabe, daß unter 60 Frauen bei 4 gar keine Gl. areolares gefunden wurden. Die mittlere Zahl der Drüsen auf jeder Areola berechnet Pinard nach seinen Zählungen auf 4. Th. Kölliker (1880, p. 153) betont, daß die Montgomeryschen Drüsen entschieden nach ihrem Bau von Talgdrüsen abweichen. Nach den entwickelungsgeschichtlichen Untersuchungen von Rein (1882, p. 470—471) spricht nichts für eine Zusammengehörigkeit der Gl. areolares mit Talgdrüsen. Er hat Montgomerysche Drüsen in dem Warzenhof eines ausgetragenen, neugeborenen Knaben gesehen und bildet eine solche auf Taf. XXIX, Fig. 25 ab, wo ihr tubulöser Charakter und ihre Aehnlichkeit mit der Anlage der Milchdrüse deutlich sichtbar ist, obgleich histologische Details in in der Abbildung nicht zum Ausdruck gebracht sind.

Höpfner (1899, p. 28) bezeichnet die Montgomeryschen Drüsen direkt als Talgdrüsen.

Von Lehrbüchern äußern sich in demselben Sinne Meyer, (1873, p. 309, 310), Krause (1876, Bd. II, p. 527).

Eine andere Reihe von Lehrbüchern sieht zwar in den Gl. areolares accessorische Milchdrüsen, faßt sie aber doch meist ebenso wie die eigentlichen Milchdrüsen als Talgdrüsen auf. Das gilt für

Langer (1871, p. 627), Toldt (1888, p. 604, 1893, p. 374), vielleicht auch für Henle (1873, p. 555), Hyrtl (1889, p. 836), Landois (1893, p. 438), Böhm und Davidoff (1898, p. 318). Nagel (1896, p. 116, 123, 129) gibt an, daß die bei Jungfrauen oft kleineren Erhebungen der Gl. areolares auch Morgagnische Knötchen genannt werden. Er hält die Montgomeryschen Drüsen für rudimentäre Milchdrüsen und diese selbst den Schweißdrüsen, nicht den Talgdrüsen nahe verwandt. Außer den Gl. areolares kämen im Warzenhof Talgdrüsen mit rudimentären Haarbälgen und Schweißdrüsen vor. Nach v. Brunn (1897, p. 89) zeichnet sich die Areola mammae vor der übrigen Haut aus durch das Vorhandensein von verhältnismäßig großen Talgdrüsen und von accessorischen Milchdrüsen, den Gl. areolares. Die Talgdrüsen bewirken kleine Hervorragungen der Oberfläche. „Die accessorischen Milchdrüschen, in der Zahl von 15 oder mehr unregelmäßig über den Warzenhof verteilt, münden häufig mit den Talgdrüsen zusammen an der Oberfläche aus und sind durch sehr weite Gänge ausgezeichnet, die durch das Corium hindurchgehen und dann in ein in der oberflächlichsten Fettschicht gelegenes Drüsenläppchen übergehen, welches in Bezug auf Aussehen und Zusammensetzung einem kleinen Milchdrüsenläppchen gleicht und dieselben funktionellen Veränderungen durchmacht wie ein solches.“ v. Brunns Fig. 106 (p. 90) zeigt dies Verhalten der Gl. areolaris aus dem Warzenhofe einer 45-jährigen Frau bei schwacher Vergrößerung als Uebersichtsbild, auf welchem feinere Details nicht kenntlich sind.

Die bisher geäußerten Ansichten lassen sich in folgende vier Gruppen ordnen:

1) Die Gl. areolares sind Talgdrüsen:

v. Haller (1757), Weber (1832), Leydig (1857), A. v. Kölliker (1854, 1867), Meyer (1873), Krause (1876), Schäfer und Symington (1896), Höpfner (1899), Gegenbaur (1899), Szymonowicz (1901), W. Krause (1902).

2) Die Gl. areolares sind accessorische Milchdrüsen. Die Frage, ob Talgdrüsen oder Schweißdrüsen, bleibt unerörtert:

Walter (1775), Burkhardt (1835, 1838), Langer (1871), Henle (1873), Toldt (1888), Hyrtl (1889), Landois (1893), Böhm und Davidoff (1898), Cunningham (1902), Stöhr (1903).

3) Die Gl. areolares sind accessorische Milchdrüsen und keine Talgdrüsen:

Duval (1861), Luschka (1863), Th. Kölliker (1880), Rein (1882), Nagel (1896), v. Ebner (1902).

4) Die Gl. areolares sind eine Kombination von großen Talgdrüsen, die eine Höckerbildung an der Oberfläche des Warzenhofes hervorrufen, und kleinen accessorischen Milchdrüsen, deren Ausführgang oder Ausführgänge mit der Gruppe von Talgdrüsen verbunden sind:

Morgagni (1723), Meckel (1820), Montgomery (1837), Huschke (1844), Dubois (1849), de Sinéty (1877), Pinard (1877), v. Brunn (1897).

Ich wende mich nun zur Schilderung meiner eigenen Befunde. Diese gründen sich auf folgendes Material: Stücke aus dem Warzenhof eines 16-jährigen Mädchens, auf welchem makroskopisch sehr deutliche Höcker hervortreten, Teile der Areola einer Frischentbundenen, aus deren Brüsten noch Colostrum sich ausdrücken ließ, und einer Puerpera 3 Wochen post partum, ferner Brustwarzen und Areolae einer 47-jährigen hingerichteten Frau. Bei der großen Schwierigkeit, frisches menschliches Material zu erlangen, ist es nicht zu verwundern, daß ein Teil meiner Präparate nicht allen Anforderungen in Bezug auf histologische Konservierung entspricht. Dabei sind dieselben aber doch völlig genügend zur Entscheidung der hier erörterten Fragen.

Ich beginne mit der Schilderung der Befunde, welche uns Schnitte durch den Warzenhof eines 16-jährigen Mädchens bieten.

Im ganzen ist an den zwei zur Untersuchung exzidierten Stücken auffällig der große Reichtum an schlauchförmigen, mit wohlbegrenztem Lumen versehenen, merokrinem Hautdrüsen, die Spärlichkeit holokriner Talgdrüsen und das Fehlen deutlich erkennbarer Haare, womit nicht gesagt sein soll, daß Haare überhaupt im Warzenhof fehlen.

Erst ein genaues Verfolgen der Serienschnitte ermöglicht eine richtige Beurteilung des Verhaltens der zahlreichen schlauchförmigen Drüsen. Wir erfahren dadurch, daß diese Drüsen in mehreren Formen auftreten, die, von einfachen Zuständen zu immer komplizierteren aufsteigend, eine kontinuierliche Reihe, das Bild eines Entwickelungsganges, darbieten.

Wir gehen bei unserer Schilderung aus von einfachen, knäuelförmig aufgewundenen, typischen Schweißdrüsen mit einem im ganzen gleichmäßig engen Kanal. Dessen Wand bilden kubisch-cylindrische Epithelzellen, welche von einem Mantel epithelialer Muskelzellen umschlossen werden. Nach oben hin wird das Lumen allmählich enger, die epitheliale Wandbegrenzung mehrschichtig, und endlich mündet die Drüse frei auf der Oberfläche der Epi-

dermis aus. Andere, ebenfalls wenig umfangreiche Schweißdrüsen in einfachster Gestalt öffnen sich nicht selbständig auf die Oberfläche der Haut, sondern verbinden sich mit einem eigentümlich gestalteten Abkömmling der Epidermis. Es ist dies ein größtenteils solider epithelialer Zapfen, der nahe an seiner Ursprungsstelle von der Unterfläche der Epidermis schlank ist und rundlichen Querschnitt besitzt. Nach abwärts wird der Zapfen plumper und sehr unregelmäßig gestaltet. Ringsum von seiner Peripherie gehen niedrige, leisten- und lappenförmige Fortsätze aus von verschiedener Höhe. Dieselben verleihen dem Querschnitt eine etwa sternförmige Gestalt. Gegen das Ende des Zapfens in der Tiefe der Lederhaut werden die Leisten immer niedriger und verschwinden schließlich ganz. Der Querschnitt wird wieder rundlich. Der Zapfen endet einfach abgerundet oder besitzt eine geringe papillenähnliche Einstülpung durch eine Wucherung des darunter liegenden Bindegewebes. Bisweilen sah ich mehrere solche Zapfen (2—3) untereinander vereinigt, durch ein einheitliches Anfangsstück mit der Unterfläche der Epidermis in Zusammenhang stehend. Bezüglich des feineren Baues dieser Gebilde ist zu bemerken, daß an dem ganzen Zapfen eine deutliche periphere Lage von Cylinderzellen besteht. Die zentralen Zellen sind entweder rundlich oder auch spindelförmig, langgestreckt und dann der Achse des Zapfens parallel. In der oberen Hälfte des Gebildes findet sich im Zentrum ein feiner Horncylinder, offenbar ein ganz zarter Haarschaft, der einem Kolbenhaar anzugehören scheint, jedenfalls entbehrt er einer Haarzwiebel. Ueber die Gestaltung seines unteren Endes konnte ich keinen rechten Aufschluß gewinnen, da meine Präparate nur Quer- und Schrägschnitte, keine exakten Längsschnitte aufwiesen. In der Umgebung des Horncylinders besteht ein feiner Spalt, gegen welchen hin die zentralen Zellen des Zapfens sich abplatten und in verhornte Lagen übergehen. In der Regel sitzen dem schlanken Halse dieses epithelialen Fortsatzes nahe seiner Abgangsstelle von der Unterfläche der Epidermis zwei ansehnliche sackförmige Talgdrüsen an. Erst jenseits der letzteren erfolgt die Vereinigung mit dem mehr oder weniger stark erweiterten Ausführgange der Schweißdrüse. Es mündet dann ein weiter Trichter auf der Oberfläche, welcher die Sekrete der Talg- und Schweißdrüsen nach außen leitet und außerdem den cylindrischen Haarschaft in sich birgt. Offenbar handelt es sich bei dem geschilderten eines Kolbenhaares (vgl. v. Kölliker, 1889, p. 245). Ich habe solche epithelialen Zapfen um den in Rückbildung begriffenen Haarbalg

unregelmäßig gestaltete Kolbenhaarbälge ziemlich zahlreich im Warzenhof des 16-jährigen Mädchens beobachtet. Nicht immer sind es aber gewöhnliche Schweißdrüsen, die sich ihnen anschließen, sondern auch umfangreichere tubulöse Drüsen, deren wir verschiedene Formen unterscheiden können. Am nächsten schließen sich an die engen Schweißdrüsen solche Drüsenschläuche an, die für bestimmte Strecken in der Tiefe eine starke Erweiterung aufweisen. Ihre Epithelzellen sind niedriger, im übrigen aber die Wand übereinstimmend gebaut. Die Kanäle verlaufen im ganzen wenig geschlängelt. Sehr viel umfangreicher sind andere Schlauchdrüsen, die ganz in der Tiefe der Lederhaut, an der Grenze gegen die Subcutis beginnen, auch gelegentlich in das subkutane Gewebe hinein vordringen. Sie bilden ansehnliche Drüsenmassen, deren secernierende Kanäle anscheinend nicht immer einfach sind, sondern auch stellenweise sich dichotomisch verästeln. Das Lumen dieser Drüsenschläuche ist ein sehr unregelmäßig weites. Sie beginnen eng, werden dann weiter und darauf wieder enger, wobei das Epithel unbedeutende Schwankungen in seiner Höhe zeigt. Besonders charakteristisch für die größeren Drüsen ist eine sehr ansehnliche Erweiterung des Drüsenganges kurz vor dem Uebergang in den sehr viel engeren Ausführgang, eine Art Sinus mit kubischem Epithel und epithelialem Muskelmantel. Letzterer verliert sich allmählich nach oben hin gegen den Ausführgang, wobei das Lumen auf ein Minimum sich beschränkt und die Zahl der Zellschichten in der Wand zunimmt. Mehrere solche Ausführgänge konvergieren nach einem bestimmten Punkt der Oberfläche des Warzenhofes und münden hier nahe nebeneinander unter beträchtlicher trichterförmiger Erweiterung aus, mehr oder weniger innig verbunden mit einem Kolbenhaarbalg und dem ausführenden Hohlraum der zugehörigen Talgdrüsen. Die gesamte Mündungsstelle entspricht der Höhe einer unansehnlichen höckerförmigen Erhebung der Haut des Warzenhofes.

Endlich finden wir noch eine kompliziertere Art von schlauchförmigen Drüsen, die in der Hauptsache ganz tief im subkutanen Gewebe gelegen ist. Wir finden hier sehr langgestreckte, ziemlich weite und unregelmäßig gestaltete Hohlräume (Fig. 1 u. 2), in welche von allen Seiten her zahlreiche längere und kürzere, dichotomisch verzweigte enge Kanäle einmünden. Diese sind bei längerem Verlauf vielfach gewunden. Ueberall besteht nur zweischichtiges Epithel. Dessen innere Schicht wird von kubischen oder annähernd cylindrischen Zellen gebildet (Fig. 2). Die äußeren Zellen in

Fig. 1.

Fig. 1. Umrisse eines Drüsenschlauches im Längsschnitt bei schwacher Vergrößerung. Vergr. 1 : 48.

Fig. 2. Drüsenschlauch bei stärkerer Vergrößerung im Längsschnitt. Vergr. 1 : 185.

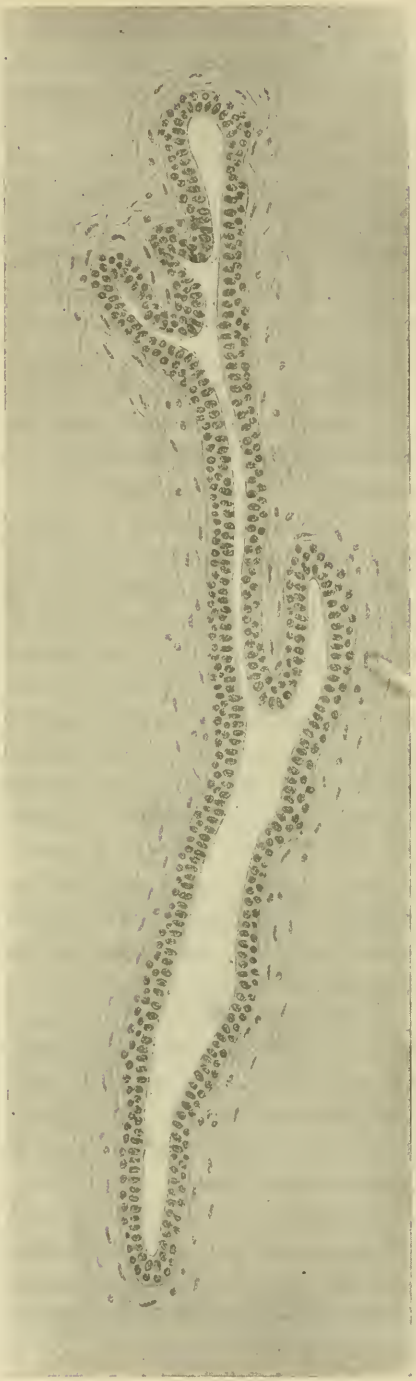

Fig. 2.

den längeren Seitensprossen und auch in der Wand des Hauptraumes schienen gelegentlich den Charakter epithelialer Muskelzellen, wie wir sie von Schweißdrüsen her kennen, zu besitzen, besonders an Schrägschnitten. Die Quer- und Schrägschnitte der Zellen stellen sich dann dar als kleine dreieckige Felder oder schmale Bänder mit auffallend starker Lichtbrechung und leicht gelblicher Färbung. Die Zellen der Innenschicht des weiteren Hohlraums sind oft sehr scharf und deutlich gegen das Lumen abgegrenzt, woraus auf das Vorhandensein einer oberflächlichen Differenzierung, vielleicht eine Art Kutikularsaum geschlossen werden darf. Nach der Oberfläche zu vereinigen sich mehrere der geschilderten weiteren Hohlräume zu einem gemeinsamen Kanal mit engerem Lumen. Auch hier besteht eine doppelte Epithelschicht mit inneren kubisch-cylindrischen Zellen, während an den äußeren Zellen gelegentlich muskulöser Charakter zu bestehen scheint. Nach oben hin wird das Lumen enger, die innere Zellreihe niedriger, so daß beide Zelllagen mehr gleichartig erscheinen. Unter fortdauernder Abnahme des Lumen wird die Wandung des Kanals mehrschichtig mit abgeplatteten und verhornten inneren Zellen. Die Wand erhält dabei eine beträchtliche Dicke, die allmählich wieder abnimmt. Endlich erweitert sich das Lumen zu einem trichterförmigen Hohlraum, der auf einer ziemlich ansehnlichen Erhebung der Haut des Warzenhofes ausmündet. In der Gegend der Mündungsstelle verbindet sich mit dem Endstück der schlauchförmigen Drüse ein Kolbenhaarbalg mit ansehnlichen Talgdrüsensäcken. Auf der Erhebung selbst öffnen sich mehrere derartige tief gelegene und stark verästelte Schlauchdrüsen und daneben auch noch einige der kleineren tubulösen Drüsen mit weiten, gewundenen, einfachen oder dichotomisch geteilten Kanälen und sinuöser Erweiterung vor dem Uebergang in den Ausführgang.

Weniger leicht zu übersehende Bilder ergeben Schnitte durch ein nur kleines und oberflächliches Stück aus dem Warzenhofe einer am Ende der Schwangerschaft gestorbenen Frau. Derselben war noch durch Laparotomie ein reifer Foetus aus dem Uterus entnommen worden. Aus den Brüsten ließ sich wenig helles Colostrum auspressen.

Es zeigt sich eine beträchtliche Vergrößerung der schlauchförmigen merokrinen wie auch der acinösen holokrinen Hautdrüsen.

Die schlauchförmigen Drüsen treten deutlich in verschiedenen Formen auf, die sich aber nicht so scharf feststellen lassen wie im zuerst beschriebenen Fall, da das vorliegende Stück zu klein

ist und nicht tief genug greift, um alle Drüsen von Anfang bis zu Ende zu übersehen. Wir finden reichliche Gruppen gewöhnlicher Schweißdrüsen mit nicht sehr weitem Lumen, deutlichen Muskelbelag und einem langen, engen, in seinen oberflächlichen Teilen gestreckt verlaufenden Ausführgang, welchen mehrschichtiges Epithel auskleidet. Er mündet mit ganz feiner Oeffnung auf der Oberfläche neben Talgdrüsen, oder ganz selbständig. Wir finden ferner sehr weite, stark gewundene Drüsenschläuche mit kubischem oder plattem Epithel und deutlichem Muskelzellenbelag. In die weiten Hohlräume scheinen vereinzelt kurze enge Seitenäste einzumünden. Der Ausführgang verengt sich allmählich, erhält mehrschichtige Epithelauskleidung und mündet mit trichterförmiger Erweiterung auf einem Höcker. Seine Mündung ist von einem Kranz mächtig entwickelter Talgdrüsen umgeben. Andere Drüsen beginnen in der Tiefe mit einem, vielleicht auch mehreren engeren Kanälchen, nach deren Vereinigung das Lumen zunimmt, um gegen die Oberfläche zu in einen sehr weiten Hohlraum überzugehen mit stark abgeplattetem, zweischichtigem Epithel und nicht mehr deutlichen Muskelzellen. Endlich enthalten die Schnitte eine sehr umfangreiche trichterförmige Mündung, die von starken Talgdrüsen umgeben ist und anscheinend mehrere Kanäle in sich vereinigt. Nur einer derselben konnte genauer verfolgt werden. Er ist von mehrschichtigem Epithel ausgekleidet, verengt sich erst etwas beim Verlauf nach abwärts und wird dann zu einem weiten, unregelmäßig gestalteten Hohlraum, dessen Epithel allmählich zweischichtig wird mit ziemlich platten inneren Zellen. In der Tiefe verengt sich das Lumen wieder und erhält auch eine mehr gleichmäßige, rundliche Form. Sein weiteres Schicksal ließ sich nicht verfolgen. Es erscheint nicht wahrscheinlich, daß benachbarte ansehnliche Gruppen ziemlich weiter Drüsenschläuche mit kubisch-cylindrischem Epithel und deutlichem Muskelbelag in den tiefsten Abschnitt des eben beschriebenen großen Ganges einmünden.

Die drei mir zur Verfügung stehenden Stücke aus dem Warzenhof einer 3 Wochen nach der Entbindung verstorbenen Frau sind leider ebenfalls von nur geringem Umfang. Auch hier findet sich eine reiche Entfaltung von Hautdrüsen, und zwar besonders von tubulösen Formen. Wir beobachten ansehnliche Gruppen im ganzen enger Schweißdrüsenkanäle, die mit kubischem Epithel und deutlichem Muskelbelag ausgestattet sind. Sie liegen in den untersten Schichten der Lederhaut und greifen etwas in das lockere subkutane Gewebe über. Ihre Mündungen

auf der Oberfläche sind teils selbständig, teils verbunden mit Kolbenhaarbälgen, die von umfangreichen Talgdrüsensäckchen begleitet sind. Neben diesen Drüsen fallen andere Schweißdrüsenschläuche durch die große Weite ihres Lumen auf. Dasselbe wird von einem hohen cylindrischen Epithel begrenzt, welchem außen Epithelmuskelfasern anlagern. Auch diese weiten Kanäle münden oberflächlich mit einem stark verengten Gang, vereinigt mit sehr kompliziert gestalteten Kolbenhaarbälgen oder Gruppen von solchen, denen sich Talgdrüsenpakete anschließen. In den oberflächlichsten Schichten der Subcutis liegt eine große Anzahl stark entwickelter typischer Milchdrüsenläppchen in die subkutanen Fettmassen eingelagert. Die im ganzen nicht weiten Drüsenkanälchen sind von einem einschichtigen Pflasterepithel ausgekleidet. Aus jedem Läppchen geht ein weiterer Ausführgang hervor, der sich mit benachbarten zu einem immer mehr an Umfang zunehmenden, im Querschnitt oft unregelmäßig gestalteten Gang vereinigt. Das diesen auskleidende Epithel wird beim Aufsteigen gegen die Mündung allmählich zweischichtig. Der Eintritt dieses Ganges in die Lederhautschicht und die Ausmündung desselben auf der Oberfläche ist leider in den vorliegenden Präparaten nicht erhalten.

Den besten Ueberblick gewährten naturgemäß Serienschnitte des Warzenhofes einer 47-jährigen hingerichteten Frau, die mehrmals geboren hatte. Makroskopisch waren auf der Oberfläche keine deutlichen Höcker wahrnehmbar. Die mikroskopische Untersuchung zeigt in der nächsten Umgebung der Basis der Brustwarze keinerlei epitheliale Bildungen innerhalb der Lederhaut. Erst in einiger Entfernung von der Warze treten ansehnliche schlauchförmige Drüsen auf, welche die ganze, hier beträchtliche Dicke der Lederhaut durchsetzen. Dieselben erscheinen in den mittleren Partien des Corium als sehr weite, etwas unregelmäßig gestaltete Hohlräume, die von einem zweischichtigen cylindrischen Epithel ausgekleidet werden, auf dessen Oberfläche ein deutlicher, scharf begrenzter Saum, eine Art Kutikularsaum, hervortritt. Nach unten hin, gegen das subkutane, lockere Gewebe wird der Hohlraum ganz allmählich etwas enger, und in denselben münden von allen Seiten her in immer mehr zunehmender Zahl kleine, kurze Drüsengänge ein, die wenig gewunden verlaufen und deren enges Lumen ein zwei- oder einschichtiges kubisches Epithel begrenzt. In den tiefsten Lagen der Lederhaut verläuft der Hauptgang immer mehr geschlängelt und teilt sich wiederholt in immer engere Kanäle, die in größere Läppchen von engen, gewundenen Drüsen-

schläuchen mit zwei- bis einschichtigem Epithel uud oft nicht wahrnehmbarem Lumen übergehen. Diese Drüsenläppchen gleichen durchaus denen einer nicht funktionierenden Milchdrüse. Verfolgen wir den Hauptgang weiter nach oben, so sehen wir, daß sein Epithel allmählich mehrschichtig wird und schließlich in ein mehrschichtiges Plattenepithel übergeht. Dann nimmt das Lumen und ebenso die Dicke der epithelialen Wand sehr rasch ab, und das schlanke Endstück erreicht die Epidermis, auf der es mit einer mehr oder weniger deutlichen, trichterförmigen Oeffnung ausmündet. Die Mündung ist in manchen Fällen ganz selbständig, in anderen von ansehnlichen Talgdrüsenlappen umgeben. Bisweilen liegen auch mehrere Ausführgänge ziemlich nahe beieinander oder vereinigen sich mit ihrem Endstück. Eine warzenförmige Erhebung der Mündungsstelle ist auch im mikroskopischen Bild nicht immer deutlich. Epitheliale Muskelfasern lassen sich nirgends im Verlauf dieser Drüsen nachweisen.

Die eben geschilderte Drüsenart ist an dem vorliegenden Präparat beschränkt auf eine schmale Zone in der Umgebung der Brustwarze. Der periphere Teil des Warzenhofes ist ebenfalls sehr reich an schlauchförmigen Drüsen, die aber sämtlich durch einen deutlichen Belag epithelialer Muskulatur sich auszeichnen. Sie unterscheiden sich aber voneinander durch ihren Umfang, durch die in weiten Grenzen schwankenden Durchmesser ihres Lumen und durch die Beschaffenheit der innersten Epithelschicht, die bald durch sehr große und hohe cylindrische Zellen, bald durch kleine, kubische Elemente gebildet wird. Endlich bestehen auch Verschiedenheiten in der Mündung. Einige Drüsen öffnen sich selbständig auf der Oberfläche, andere Ausführgänge schließen sich an Gruppen feiner Wollhaare oder auch an einzelne oder gruppenweise vereinigte, sehr kompliziert gestaltete Kolbenhaarbälge an.

Versuchen wir nunmehr, durch Zusammenfassung der Befunde einen kurzen Ueberblick über die untersuchten Verhältnisse zu bekommen, so ergibt sich folgendes: Die Haut des weiblichen Warzenhofes ist im jugendlichen Zustand, während der Schwangerschaft und Laktation wie auch im späteren Alter reich an Drüsen. Diese kommen in zwei Hauptformen vor, nämlich als gelappte, oberflächlich gelegene holokrine (Talgdrüsen) und als schlauchförmige, mehr tief gelegene merokrine Drüsen. Die ersteren, die Talgdrüsen, sind niemals ganz selbständig für sich. Entweder erscheinen sie als Anhängsel von feinen Haaren, resp. von Kolbenhaarbälgen oder sie umgeben die Mündungen der Schlauchdrüsen.

Letztere zerfallen in zwei Hauptgruppen, nämlich in solche Drüsen, die außerhalb des kubisch-cylindrischen, einschichtigen Drüsenepithels noch eine Umhüllung von epithelialen Muskelfasern besitzen, und in solche, bei denen der ganze Drüsenschlauch von einem zwei- oder einschichtigen Epithel ausgekleidet wird und denen ein Belag von Epithelmuskelfasern gänzlich fehlt oder nur in vereinzelten unsicheren Andeutungen zukommt. Die mit muskulöser Wand versehenen Schlauchdrüsen sind Schweißdrüsen mit verschiedenen Modifikationen nach Höhe des Epithels, Weite des Lumen und Art der Ausmündung. Im einfachsten Fall sind es geknäuelte, enge Kanäle mit niedrigem, kubischem Epithel, die entweder selbständig oder im Anschluß an einen Haarbalg mit Talgdrüsen ausmünden. Ansehnlichere Drüsen besitzen ein streckenweise erweitertes Lumen, meist hohes cylindrisches Epithel und einen verengten Ausführgang, der sich mit einem Haarbalg zu verbinden pflegt. Bei weiterer Komplikation sind die Drüsenkanäle verästelt, bilden in ihrer Gesamtheit größere Gruppen und besitzen kurz vor dem Uebergang in den oberflächlichen Endabschnitt eine starke sinuöse Erweiterung. Auch diese Drüsen schließen sich Haarbälgen an.

Bei weitem am umfangreichsten sind diejenigen Schlauchdrüsen, welche der epithelialen Muskelbekleidung gänzlich oder wenigstens zum größten Teil mit Sicherheit entbehren. Diese gleichen in ihren Hauptgängen und den von vorwiegend einschichtigem Epithel ausgekleideten Endverzweigungen durchaus den Milchgängen und Drüsenläppchen der untätigen Milchdrüse, mit welchen sie auch die sinuöse Erweiterung kurz vor dem Uebergang in den Endabschnitt des Ausführganges gemeinsam haben. Sie münden mit einer trichterförmigen Erweiterung, öfters zu mehreren vereinigt, auf einer mehr oder weniger deutlichen, höckerförmigen Vorragung des Warzenhofes, meist in der Umgebung der Basis der Brustwarze. Die Mündung ist umgeben von ansehnlichen Talgdrüsen, die wohl hauptsächlich die Vorragung bedingen, und schließt sich außerdem vielfach an einen feinen Haarbalg oder den Rest eines solchen an. Ueber das Verhalten des sekretorischen Endabschnittes dieser Drüsen zur Zeit der Laktation bringen leider unsere Präparate keine genügende Auskunft. Darüber kann aber kein Zweifel bestehen, daß wir in der zuletzt geschilderten Drüsenform die Glandulae areolares (Montgomery) vor uns haben.

Auf Grund dieser Beobachtungen gelangen wir zu folgendem Ergebnis: Die Montgomeryschen Drüsen finden sich im Warzen-

hof der untätigen wie der tätigen weiblichen Milchdrüse. Sie gehören mit den Schweißdrüsen zusammen in die Gruppe der merokrinen Hautdrüsen und stehen dadurch völlig gesondert von den holokrinen Talgdrüsen. Von den typischen Knäueldrüsen oder Schweißdrüsen der Haut unterscheiden sich die MONTGOMERYschen Drüsen durch die gänzlich ausbleibende oder nur vereinzelt und unvollkommen auftretende Umwandlung der tiefen Lage ihres auf weite Strecken zweischichtigen Epithels in kontraktile Faserzellen und stimmen im übrigen in ihrem ganzen Aufbau durchaus mit den Milchdrüsen überein. Ebensowenig wie bei diesen, berechtigt das Fehlen einer epithelialen Muskulatur in den Schläuchen der MONTGOMERYschen Drüsen zu der Annahme genetischer Beziehungen derselben zu den Talgdrüsen. Ich glaube vielmehr gezeigt zu haben, daß dieselben durch mannigfache Uebergänge mit den eigentlichen Schweißdrüsen verbunden sind. Die mangelnde Ausbildung epithelialer Muskelzellen erscheint sehr wohl verständlich durch die besonderen Verhältnisse der Sekretentleerung, die bei diesen Drüsen nicht selbständig, sondern durch die Saugbewegungen des Kindes und eventuell durch die Kontraktionen der glatten Muskulatur des Warzenhofes erfolgt. Die MONTGOMERYschen Drüsen sind also eine Kombination von oberflächlich gelegenen Talgdrüsen mit tief gelagerten merokrinen Hautdrüsen. Die letzteren bilden den wesentlichen und charkteristischen Abschnitt. Nicht als Bindeglieder zwischen Talgdrüsen und Milchdrüsen, sondern zwischen Schweißdrüsen und Milchdrüsen sind die Gl. areolares (MONTGOMERY) anzusehen.

Ergänzend sei hier berichtet über den Befund an den Brustwarzen eines 27-jährigen hingerichteten Mannes. Schnitte durch den Warzenhof zeigen einzelne starke Haare, auch Kolbenhaare, begleitet von Talgdrüsen, ferner, angeschlossen an die Haarbälge oder auch selbständig, enge Schweißdrüsen neben sehr weiten und umfangreichen Knäueldrüsenschläuchen, welche ein hohes cylindrisches Epithel auskleidet. Die letzteren besitzen Aehnlichkeit mit den großen Schweißdrüsen der Achselhöhle. Endlich kommen vereinzelte MONTGOMERYsche Drüsen durchaus übereinstimmend mit den Befunden beim Weibe und mit gelegentlichen Andeutungen des Vorkommens von Epithelmuskelzellen zur Beobachtung.

Literaturverzeichnis.

1836 Berres, J., Anatomie der mikroskopischen Gebilde des menschlichen Körpers, Bd. XII, p. 250, Taf. 24, Fig. 1 u. 3; zit. n. Huschke, 1844.
1715 Bidloo, G, Opera omnia anat.-chirurg. L. B.
1898 Böhm, A., u. Davidoff, M. v., Lehrbuch der Histologie des Menschen.
1897 v. Brunn, Haut (Integumentum commune) in: Handb. der Anatomie des Menschen, herausg. von K. v. Bardeleben.
1838 Burkhardt, Anatomische Bemerkungen über die Talg- und Schleimbälge, namentlich in den Nymphen. Frorieps Notizen aus dem Gebiete der Natur- und Heilkunde, Bd. VI, p. 117—119 (aus Bericht Verhandl. Naturf. Ges. Basel 1835).
1855 Cazeaux, P., Traité de l'art des accouchements, 5. éd., Paris (Duval 1861).
1775 Cubolo, J. B., De mammis observationes anatomicae in Santorini Tab. XVII, Parm., p. 92—110 (nach Meckel 1820, Weber-Hildebrandt, 1832, Henle, 1873).
1902 Cunningham, D. J., Textbook of anatomy.
1849 Dubois, P. A., Traité complet de l'art des accouchements, 1ère livr., Paris, p. 255, 264, 265 (Duval, 1861).
1861 Duval, Joseph, Du mamelon et de son auréole, Thèse, Paris, 236 pp.
1902 Ebner, V. v., Köllikers Handbuch der Gewebelehre des Menschen, 6. Aufl., Bd. III.
1837 Frorieps Notizen aus dem Gebiete der Natur- und Heilkunde, Bd. IV, p. 153—156, Referat über Montgomery.
1899 Gegenbaur, C., Lehrbuch der Anatomie des Menschen, 7. Aufl., Bd. II.
1757—1766 Haller, A. v., Elementa physiologiae corporis humani, Berne et Lausanne, 8 vols, T. VII, 2. partie livr. XXVIII (Duval, 1861).
1873 Henle, J., Handbuch der Eingeweidelehre, 2. Aufl.

1898 Hertwig, Oskar, Lehrbuch der Entwickelungsgeschichte des Menschen und der Wirbeltiere.
1899 Höpfner, Ludwig, Ueber Vorkommen und mikroskopisches Verhalten überzähliger Brustwarzen beim Menschen, besonders beim Manne. Med. Inaug.-Diss. Jena.
1844 Huschke, E., Lehre von den Eingeweiden und Sinnesorganen des menschlichen Körpers, in: Sömmerring, Bau des menschl. Körpers, 2. Aufl., Bd. V.
1873 Huss, Max, Beiträge zur Entwickelungsgeschichte der Milchdrüsen beim Menschen und bei Wiederkäuern. Jen. Zeitschr. Naturw., Bd. VII, p. 176—203, 2 Taf.
1889 Hyrtl, J., Lehrbuch der Anatomie des Menschen, 20. Aufl.
1854 Kölliker, Albert, Mikroskopische Anatomie, Bd. II, 2.
1867 — Handbuch der Gewebelehre, 5. Aufl.
1889 — Dasselbe, 6. Aufl., Bd. I.
1880 Kölliker Th., Beiträge zur Kenntnis der Brustdrüse. Verh. Phys.-med. Ges. Würzburg, N. F. Bd. XIV, p. 141—158, 3 Taf.
1876 Krause, W., Handbuch der menschlichen Anatomie, Bd. II, p. 527.
1902 Krause, W., Die Entwickelung der Haut und ihrer Nebenorgane in: O. Hertwig, Handb. der vergl. und exper. Entwickelungslehre der Wirbeltiere, 6.—8. Lief.
1893 Landois, L., Lehrbuch der Physiologie des Menschen, Wien, 8. Aufl.
1852 Langer, Carl, Ueber den Bau und die Entwickelung der Milchdrüse bei beiden Geschlechtern. Denkschr. K. Akad. Wiss. Wien, Math.-naturw. Kl., Bd. III, Abt. II, p. 25—38, 3 Taf.
1871 — Die Milchdrüse, in: Stricker, S., Handbuch der Lehre von den Geweben.
1857 Leydig, F., Lehrbuch der Histologie des Menschen und der Tiere, Frankfurt a. M., Meidinger.
1852 Luschka, Hubert, Die Anatomie der männlichen Brustdrüse. J. Müllers Arch. f. Anat., p. 402—408.
1863 — Die Anatomie der Brust des Menschen, Tübingen.
1820 Meckel, Joh. Friedr., Handbuch der menschlichen Anatomie, Halle und Berlin, Bd. IV.
1873 Meyer, H., Lehrbuch der Anatomie des Menschen, 3. Aufl.
1837 Montgomery, W. F., An exposition of the signs and symptoms of pregnancy etc., London.
1723 Morgagni, J. B., Adversaria anatomica. L. B. Advers. I, p. 11, IV, p. 2, V, p. 10 (V animadv. 6, 7, nach Henle, 1873).
1896 Nagel, Wilhelm, Weibliche Geschlechtsorgane, in: Handb. der Anatomie des Menschen, herausg. von K. von Bardeleben.
1877 Pinard, Note pour servir à l'histoire des glandes aréolaires. Bull. Soc. anat. Paris, p. 459—461.
1882 Rein, G., Untersuchungen über die embryonale Entwickelungsgeschichte der Milchdrüse, I u. II. Arch. mikr. Anat., Bd. XX, p. 431—501, 2 Taf.; Bd. XXI, p. 678—694, 1 Taf., 2 Textabbildungen.

1896 Schäfer, E. A., and Symington, J., Splanchnology, in: Quains Elements of anatomy, 10. edit., Vol. III, Pt. 4.
1897 Schultze, Oskar, Grundriß der Entwickelungsgeschichte des Menschen und der Säugetiere.
1877 Sinéty, de, Sur le développement et l'histologie comparée de la mamelle. Gaz. méd. Paris, Année 47, S. 4, T. VI, p. 68; C. R. Soc. biol. Paris, S. 6, T. IV, p. 42—44.
1903 Stöhr, Ph., Lehrbuch der Histologie, 10. Aufl.
1901 Szymonowicz, Ladislaus, Lehrbuch der Histologie.
1888 Toldt, C., Lehrbuch der Gewebelehre, 3. Aufl.
1893 — Carl v. Langers Lehrbuch der systematischen und topographischen Anatomie, 5. Aufl.
1775 Walter, Joh. Gottl., Curae renovatae de anastomosi tubulorum lactiferorum mammae muliebris. In ej. Observ. anat. Berol., p. 34.
1832 Weber, H. E., Fr. Hildebrandts Handbuch der Anatomie des Menschen, 4. Aufl., Braunschweig, Bd. IV.
1732 Winslow, J. B., Exposition anatomique de la structure du corps humain, Amsterdam, T. I et II.

Frommannsche Buchdruckerei (Hermann Pohle) in Jena. — 2749

ZOBODAT - www.zobodat.at

Zoologisch-Botanische Datenbank/Zoological-Botanical Database

Digitale Literatur/Digital Literature

Zeitschrift/Journal: Jenaische Zeitschrift für Naturwissenschaft

Jahr/Year: 1905

Band/Volume: NF_32

Autor(en)/Author(s): Eggeling H.

Artikel/Article: Ueber die Drüsen des Warzenhofes beim Menschen. 423-444