(Aus dem zoologisch-vergleichend anatomischen Laboratorium der Universität Zürich.)

Zur Frage nach der Entstehung und Regenerationsfähigkeit der Milz.

Von

Dr. **Marie Daiber,**

Assistentin am zoologisch-vergleichend anatomischen Laboratorium beider Hochschulen in Zürich.

Hierzu Tafel V—VIII.

Die Anregung zu vorliegender Arbeit verdanke ich meinem hochverehrten Lehrer und Chef, Herrn Professor Dr. Arnold Lang. Sie wurde in der Absicht unternommen, innere Organe der Amphibien auf eine ihnen etwa zukommende Regenerationskraft hin zu prüfen.

Die Untersuchung bezieht sich ausschließlich auf Siredon pisciformis. — Die zunächst speziell an der Milz angestellten Versuche fielen über Erwarten günstig aus.

Zur Beurteilung der histologischen Verhältnisse der erhaltenen Regenerate sodann wurde selbstverständlich die normale Milz vergleichsweise herbeigezogen. Aber es ist schwer, an dem fertig aufgebauten Organ sich Klarheit zu verschaffen auch nur über die wichtigsten der hier sich aufdrängenden Fragen: Wie kommt das Reticulum zu stande? Steht es in einem genetischen Zusammenhang mit den freien Elementen, die seine Maschen beherbergen? Und diese selbst, die roten und die weißen Blutkörperchen, haben sie nur dieselbe Lokalität als Bildungsstätte, ja vielleicht dies sogar nur scheinbar, oder aber führen ihre Entwickelungsreihen zurück auf eine gemeinsame Stammform?

Um bessere Klarheit zu gewinnen, bemühte ich mich, die ersten Entwickelungsanfänge der Milz zu verfolgen. Es brauchte darauf um so weniger verzichtet zu werden, als die zur Zeit darüber vorliegenden Angaben nicht diejenige Uebereinstimmung zeigen, welche eine nochmalige Untersuchung als unnütz müßte erscheinen lassen.

Demnach wird die Rede sein müssen 1) von der Regeneration der Milz des Axolotl, 2) von der Ontogenie und 3) von der Histogenese der diesem Organ eigentümlichen Elemente.

Die normale, jugendliche Milz des Axolotl hat die Form eines Schnitzes, dessen gewölbte Seite nach außen gekehrt ist, während die scharfe innere Kante durch ein kurzes Mesenterium, in welchem die Hilusgefäße verlaufen, am Magen verankert erscheint. Längsachse von Milz und Magen verlaufen parallel. Bei jungen, albinotischen Larven sieht man das intensiv rote, relativ große Organ links durch die Körperwand durchschimmern.

Auf die bedeutsame und eigenartige Aufgabe, welche der Urodelenmilz zukommt, haben zuerst Bizzozero und Torre (1882) hingewiesen, welche beim Studium der Blutbildungsstätten in den verschiedenen Wirbeltierklassen zu der Erkenntnis gelangten, daß bei den Urodelen die Neubildung, bezw. Vermehrung der roten Blutkörperchen durch indirekte Teilung in der Milz stattfinde. Das Knochenmark kommt für diese niederen Amphibien nicht in Betracht, indem das wenige, was überhaupt vorhanden ist, nur aus Fettgewebe besteht, und der Merkmale eines blutbildenden Organs durchaus entbehrt.

Die Urodelen waren somit die ersten Tiere, bei welchen im normalen, erwachsenen Zustand eine hämatopoetische Funktion der Milz festgestellt wurde. Doch sprachen die genannten Autoren schon damals die Vermutung aus, daß auch bei den Fischen die Milz als blutbildendes Organ anzusprechen sei.

In einer bald darauf publizierten Arbeit wiesen Bizzozero und Torre (1884) dann noch auf die interessante Tatsache hin, daß bei den Urodelen — unbeschadet der Milz als Hauptbildungsstätte — auch im zirkulierenden Blut noch junge, sowie in indirekter Teilung begriffene Formen roter Blutkörperchen zu finden sind, wenn auch in relativ geringer Zahl, verglichen mit dem eigentlichen Blutbildungsorgan. In frühen Embryonalstadien ist bekanntlich bei allen Wirbeltieren der Vorgang der Blutzellenvermehrung an das zirkulierende Blut gebunden. Als „Nachklang" dieses Embryonalzustandes finden sich nun hier im Blut des Erwachsenen noch junge und sich teilende Elemente — übrigens nicht nur bei den Urodelen, sondern schon bei den Fischen, wie ohne weiteres zu vermuten, und andererseits noch bei Anuren und Reptilien. — Bezüglich aller weiteren Details sei auf das wertvolle Referat von Oppel (1892) verwiesen, in dem die Resultate

der überaus zahlreichen Untersuchungen über Blutbildung gesichtet und übersichtlich zusammengestellt sind.

Wenn somit der Urodelenmilz eine hämatopoetische Bedeutung zukommt, wenn dieselbe, noch im erwachsenen Zustand, als vornehmste, um nicht zu sagen einzige Blutbildungsstätte funktioniert, so schien es nicht aussichtslos, dieselbe auf eine etwaige Regenerationsfähigkeit hin einer Prüfung zu unterziehen.

Es wurde zu diesem Zweck bei ca. 100 Axolotllarven die Milz exstirpiert.

Operationsmethode: Bei älteren Tieren (5—9 cm Länge) erwies sich Aether als das brauchbarste Narkotikum. Ungefähr 8 ccm Aether auf 300 ccm Wasser bewirken in 10—15 Minuten eine für die Operation genügende Narkose und eine nach derselben noch durch mehrere Stunden anhaltende relative Bewegungslosigkeit, was für den Verlauf der Wundheilung nicht ohne Bedeutung ist. Die narkotisierten Tiere wurden auf feuchte Watte gebettet und unter der Zeißschen Präparierlupe weiterbehandelt. Ungefähr in der Mitte der linken Körperseite, links neben der dorso-lateral gelagerten, von außen gut wahrnehmbaren Milz wurde auf eine möglichst kurze Strecke durch einen Scherenschnitt die Körperwand durchtrennt und die Leibeshöhle eröffnet, sodann die Milz mittels einer feinen Sonde zum Herausgleiten veranlaßt und am Hilus losgelöst.

Eine Unterbindung der Gefäße erwies sich als überflüssig, ebenso kann von dem anfangs geübten jedesmaligen Auskochen der Instrumente ohne Schaden Abstand genommen werden, peinlichste Reinhaltung derselben natürlich vorausgesetzt.

Die Wunde wurde mittels sterilisierter Seide geschlossen.

Nach der Operation werden die Tiere am besten in ein gut bepflanztes Aquarium gebracht, wo sie, wie gesagt, noch stundenlang fast regungslos verharren, so daß bei einiger Vorsicht die erwünschte Seitenlage auf der unverletzten, rechten Körperseite für genügend lange Zeit gesichert ist. Will man im Gedanken an spätere Schnittserien das verhängnisvolle Verschlucken von Sand und Steinchen mit Sicherheit eliminieren, so genügt auch eine große Schale mit frischem, aber temperiertem Wasser, worin lebhaft assimilierende Wasserpflanzen in reicher Menge vorhanden sind, als Aufenthaltsort. Wasser sowohl als Pflanzen müssen jedoch in diesem Fall häufig gewechselt werden.

Meist wird der Eingriff auf das allerbeste ertragen. Nur in ganz seltenen Fällen war am 2. Tag noch eine gewisse

Mattigkeit der Versuchstiere wahrzunehmen, und 2—3mal kam es vor, daß eine Naht nicht tief genug geführt war, bei den Bewegungen des Tieres ausriß, was einen Vorfall des Darmes zur Folge hatte, woran dann das Tier rasch zu Grunde ging. Dieses Vordrängen des Darmes zu verhüten ist bei ganz jungen Tieren äußerst schwierig. Die jüngsten Larven, die Verwendung fanden, besaßen eine Länge von 2 cm. Die große Zartheit der Gewebe verbietet hier von vornherein ein Vernähen der Wunde, auch mit dem feinsten hierfür zu Gebote stehenden Material. Und doch ist die Benutzung junger Stadien sehr verlockend, da das Tier nachher in toto fixiert und verarbeitet werden kann. Man kann der Gefahr des Darmvorfalles allerdings dadurch aus dem Wege gehen, daß man den Schnitt nicht parallel der Längsachse des Körpers führt, sondern schräg über die Milzgegend, von hinten-unten nach vorn-oben, allein dann decken sich zum Teil Schnittwunde der Körperwand außen und Regenerationsstelle innen, was für die spätere Untersuchung ungünstig ist. Auch Wundverklebungen mittels Kollodiums oder Gelatine sind selten von befriedigendem Erfolg, und es ist wohl am besten, man opfert bei Heranziehung möglichst junger Stadien von vornherein einen gewissen Prozentsatz der Versuchstiere. Bei der Mehrzahl wird die Operation stets gelingen und die Wunde anstandslos verheilen. Es mögen dabei wohl individuelle Verschiedenheiten, momentane Ernährungszustände und ähnliches, eine Rolle spielen. Auch ist es trotz sorgfältigen Bemühens nicht möglich, bei allen Tieren diejenige, genau gleiche, Schnittführung zu erzielen, die für die Verheilung am vorteilhaftesten wäre[1]).

Als Narkotikum für junge Larven (2—5 cm Länge) wurde mit bestem Erfolg Cocain angewandt (5 Tropfen einer 5-proz. Lösung auf 30 ccm Wasser).

Die größte Schwierigkeit für das Gelingen einer einwandfreien Operation liegt in der überaus großen Zartheit und „Zerfließlichkeit" der Milz selbst. Ihr Gewebe ist bei den jungen Larven außerordentlich mürbe und reißt bei der geringsten Quetschung ein. Es gelingt nicht in allen Fällen, das Organ zu entfernen ohne geringe Blut- bezw. Substanzverluste. Es

1) Eine nach Bethe's Angaben angefertigte „Fingerschere" leistete bei diesen jüngsten Larven sehr gute Dienste. Bethe, A., Das Nervensystem von Carcinus Maenas. Arch. mikr. Anat., Bd. L, 1897.

könnte sich dabei eventuell um Partikelchen des Milzgewebes selber handeln, allerdings um mikroskopisch kleine, denn was unter der Präparierlupe wahrgenommen werden kann, muß natürlich sorgfältig entfernt werden. Sehr häufig jedoch gelingt die Exstirpation ohne jede Verletzung des Milzgewebes. Ich glaube daher nicht, daß solche etwaige abgesprengte kleinste Gewebspartikelchen für die späterhin eintretende Milzregeneration verantwortlich gemacht werden müssen. Auch ist es schwer vorstellbar, wie solche, vielleicht durch Gleiten zwischen die Lungen dem Auge entzogenen kleinsten Milztrümmer wieder an ihren alten Platz gelangen sollten, um dort sich anzusiedeln als Ausgangspunkt für die Bildung einer neuen Milz, womit dann der zu beobachtende Regenerationsvorgang auf die Stufe einer allerdings sehr intensiven Gewebsregeneration herabsinken würde.

Die Milz wird beim Axolotl nicht nur an der normalen Stelle, sondern auch annähernd bis zur ursprünglichen Größe regeneriert. Vollkommen wurde letztere in den beobachteten Fällen nie erreicht. Es kam wohl bei vereinzelten Exemplaren vor, daß die Längenausdehnung des Regenerates derjenigen der normalen, exstirpierten Milz kaum nachstand, allein dabei ist zu bemerken, daß in allen Fällen, wo dieses Maß vom Regenerat erreicht wird, es sich nicht um eine einheitliche Milz handelt, sondern um mehrere, um 2—3 hintereinander liegende, je durch einen Spalt, bezw. einen größeren Zwischenraum voneinander getrennte Regenerate. Die absolute Länge derselben würde kaum $^2/_3$ der normalen Milz betragen, während deren Breite der normalen in vielen Fällen nahezu gleichkommt.

Die Tendenz eines multiplen Auftretens des Milzregenerates ist bei den allermeisten Exemplaren zu konstatieren, sei es, daß geradezu einzelne Milzen sich präsentieren, sei es, daß an dem einen vorhandenen Regenerat tiefe Einkerbungen eine multiple Anlage verraten, oder erst das mikroskopische Bild diesen Zustand enthüllt.

Diese verschieden stark ausgesprochene Neigung zur multiplen Ausbildung tritt nun allerdings nicht in der Art auf, daß, entsprechend dem jeweiligen Alter des Regenerates, zuerst völlig getrennte, dann successiv verschmelzende Milzen auftreten würden. Es konnte in dem Verhältnis dieser zwei Punkte zueinander keine Gesetzmäßigkeit erkannt werden. Immerhin bekommt man den Eindruck, daß der Prozeß im einzelnen Fall so verläuft, daß von verschiedenen Zentren aus Neubildungen ihren Ausgang nehmen,

die dann früher oder später, vielleicht auch überhaupt nicht, zum Zusammenfließen gelangen. Ob der Prozeß diesen Abschluß findet, könnte unter anderem vielleicht von der, wenn man so sagen darf, zufälligen geringeren oder größeren Distanz der einzelnen Regenerationsherde voneinander abhängen.

Die Richtigkeit dieser Annahme ist schon deshalb schwer zu beweisen, weil jedes einzelne Versuchstier eben nur ein einziges Mal dem Beobachter zur Verfügung steht. Ob die zu einem gewissen Zeitpunkt getrennt sich vorfindenden Regenerate bei dem betreffenden Individuum sich später noch vereinigt hätten, ist nicht feststellbar, da, wie gesagt, das Alter des Regenerates, d. h. die Größe des seit der Exstirpation verflossenen Zeitraums hierbei keine ausschlaggebende Rolle zu spielen scheint und jedenfalls nicht den einzigen Faktor darstellt.

Daß die normale Milz in mehreren getrennten Portionen auftritt, ist nach Wiedersheim (1906) ein bei Fischen häufiges Vorkommnis. Auch für Schlangen werden ähnliche Befunde angegeben. Beim Axolotl war unter den operierten oder sonst zur Beobachtung gelangenden Exemplaren eine solche Ausbildung nicht zu konstatieren.

Fig. 1 zeigt in einer Umrißzeichnung 3 auf der Magenwand gelagerte, durch Zwischenräume voneinander getrennte Regenerate, von oben gesehen. Von der Seite betrachtet, erscheinen dieselben durch ein Mesenterium beträchtlich vom Magen abgehoben. Fig. 2 stellt die 2 vorderen Regenerate in dieser Lage dar. Sie stammen vom ältesten der zur Verwendung gelangten Versuchstiere. Dasselbe wurde 1 Jahr nach Exstirpation der Milz getötet.

Für die spätere histologische Untersuchung wurde das Material folgendermaßen weiterbehandelt: Bei größeren Tieren (5—15 cm) wurde in Aethernarkose der Magen samt den daran haftenden Regeneraten herausgenommen und sofort in die Fixierungsflüssigkeit gebracht. Von diesen Präparaten wurden nach Aufhellung in Zedernholzöl — zur späteren leichteren Orientierung — bei Lupenvergrößerung mittels Zeichenprismas, Umrißzeichnungen angefertigt (Fig. 1 u. 2). Kleine Tiere wurden in toto fixiert. In beiden Fällen wurden Schnittserien angefertigt.

Die konstantesten und schönsten Resultate ergab eine Fixierung mit kalt gesättigter Sublimatlösung unter Zusatz einiger Tropfen Eisessig, besonders bei darauf folgender Färbung mit Safranin, das nach 24-stündiger Einwirkung mit „Jodpikrinalkohol“ differenziert wurde (ca. 15 Tropfen Jodtinktur auf 100 ccm

einer 1-proz. Lösung von Pikrinsäure in Alkohol abs.). Auch Delafieldsches Hämatoxylin, kombiniert mit Pikrinsäure, ergab bei den jüngsten Stadien sehr klare Bilder. In einzelnen Fällen kam die Heidenhainsche Eisenhämatoxylinmethode zur Anwendung.

Bevor über die Resultate der histologischen Untersuchung berichtet wird, soll hier auf die schon früher angestellten Versuche über Regenerationsvorgänge an der Milz hingewiesen werden.

Es finden sich in der Literatur einige wenige Angaben über Milzoperationen zwecks Untersuchung etwaiger Regenerationserscheinungen: Eliasberg (1893) wollte prüfen, ob die Milz beim erwachsenen Säugetier mit der Blutregeneration etwas zu tun habe, ob die in früher Embryonalperiode vorübergehend diesem Organ zukommende, hämatopoetische Fähigkeit vielleicht schlummernd vorhanden sei auch dann noch, wenn das Knochenmark ausschließlich die Funktion der Blutbildung übernommen hat. Er fand beim Hund nach ausgiebigem Aderlaß die Milz mehr oder weniger vergrößert, intensiv rot und durch einen Reichtum an kernhaltigen roten Blutkörperchen ausgezeichnet. Bei totaler Exstirpation erschien an Stelle der Milz keinerlei drüsiges Gewebe, auch kein Narbengewebe. Nach partieller Entfernung erschien der Milzstumpf in einem Fall vergrößert (nach 2 Monaten), in einem anderen Fall ohne Veränderung (nach 17 Tagen).

Daß die Milz der Säugetiere während des extrauterinen Lebens „eine wichtige Bildungsstätte roter Blutkörperchen“ werden kann, hatten schon Bizzozero und Salvioli (1879) durch eine Reihe von Versuchen experimentell bewiesen: bei Hunden und Meerschweinchen, welche großen Blutverlusten unterworfen wurden, konnten sie nach wenigen Tagen im Parenchym der angeschwollenen Milz einen großen Reichtum an kernhaltigen roten Blutkörperchen konstatieren. Solche kernhaltige Jugendformen fanden sich wohl auch im Knochenmark, aber nicht im zirkulierenden Blut, so daß sie also nicht in die Milz eingeschwemmt sein konnten.

Griffini und Tizzoni (1883) entfernten beim Hund Milzstückchen von 4—5 mm und konstatierten eine Neubildung des fehlenden Milzparenchyms, ausgehend von embryonalem Bindegewebe, das vom Epiploon stammte, in einzelnen Fällen außerdem eine Produktion von Knötchen auf der Milz und dem Netz.

Speziell bei Amphibien hat Phisalix (1885) nach Exstirpation der Milz bei Triton und Rana nach Verlauf von 2 Monaten das Auftreten von Milzknötchen („nodules spléniques“) beobachtet,

welche dieselbe Struktur zeigten, wie die normale Milz, und zwischen den Blättern des am Magen inserierenden Mesenteriums gelagert waren.

Von einer Organregeneration könnte also höchstens in diesem letzten Fall gesprochen werden. In den übrigen erwähnten Fällen handelt es sich wohl mehr um Gewebsregeneration, bezw. um Hypertrophie des durch das Experiment (Aderlaß) gereizten, zu intensiverem Funktionieren angeregten Organs.

Wenn aber beim Axolotl nach totaler Milzexstirpation dieses Organ in geringerer oder größerer Vollkommenheit wieder erscheint, so ist dies nicht nur die Reparation eines Gewebsdefektes, und man muß sich fragen, was über die Regeneration innerer Organe bei Wirbeltieren überhaupt bekannt ist.

Was speziell die Amphibien anbetrifft, so hat bekanntlich Weismann (1903) beim Triton verschiedene innere Organe einer Prüfung in diesem Sinne unterzogen, Stücke der einen Lunge, des Oviduкts oder des Samenleiters entfernt, aber stets mit negativem Erfolg. Niemals trat ein Ersatz der in Verlust geratenen Teile auf [1]).

Maximow (1899) stellte beim Frosch Versuche über Hodenregeneration an und kam zu dem Resultat, daß nach Hodenverletzungen keinerlei Regeneration eintritt. Pugnat (1900) dagegen, welcher beim Kaninchen die Hälfte des Ovars in der Richtung des größten Durchmessers entfernt hatte, fand nach 40 Tagen das Organ wieder von normaler Form und Struktur. Von dem Rest des bei der Operation verschonten Keimepithels aus hatte sich neues Keimepithel gebildet, das sich auch an der Produktion von Eiern lebhaft beteiligte.

So spricht sich denn auch Barfurth (1903) in seinem Referat über Regeneration in Hertwigs Handbuch der Entwickelungsgeschichte dahin aus: „Die Angaben über Regeneration innerer Organe sind sehr widerspruchsvoll."

1) Angeregt durch diese Versuche, habe ich bei ca. 24 Axolotllarven im Anschluß an die Milzexstirpation die distale Hälfte der leicht zugänglichen linken Lunge weggeschnitten, ohne daß in einem einzigen Fall Regenerationserscheinungen sich gezeigt hätten, auch wenn die Milz völlig unversehrt belassen wurde. Höchstens war eine Aufblähung des rundlich geschlossenen Lungenstumpfes zu beobachten, wie sie auch von Weismann konstatiert und als mechanische Erweiterung infolge Einpressens von Luft gedeutet worden ist. — Der Zeitraum zwischen Operation und Untersuchung betrug allerdings nie mehr als 7 Wochen, in den meisten Fällen weniger.

Es liegt mir natürlich vollkommen fern, diese „Widersprüche“ lösen zu wollen, was ebenso anmaßend wie aussichtslos wäre. Auch ist es gewiß töricht, aus einer einzelnen Beobachtung verallgemeinernde theoretische Schlüsse ziehen zu wollen. Immerhin konnte ich der Forderung nicht aus dem Wege gehen, mich mit der Tatsache auseinanderzusetzen, daß bei den Amphibien die Milz regeneriert wird, während bei anderen inneren Organen diese Kraft versagt. Doch wird besser erst am Schluß auf diesen Punkt einzugehen sein.

I. Die Entstehung der Milz beim Axolotl.

Ueber die Herkunft und erste Entwickelung der Milz liegen in der Literatur folgende Angaben vor:

Nach Maurer (1890) ist die Milz entodermalen Ursprunges. Er fand bei Rana bei jungen Stadien (4 mm Mund-Afterlänge) zahlreiche Mitosen im Darmepithel, und zwar neben anderen, die ohne weiteres mit dem Längenwachstum des Darmes in Beziehung gebracht werden konnten, auch solche, deren Aequatorialplatte parallel der Längsachse des Darmes orientiert war, die also ein Mehrschichtigwerden der Darmwand zur Folge haben mußten. Da ein solches niemals eintrat, war an ein Austreten der neugebildeten Zellen aus dem epithelialen Verbande zu denken, und Maurer fand auch in der Tat unter dem Darmepithel, im Bindegewebe große, rundliche Zellen. Diese ersten „lymphatischen“ Zellen wären also direkte Abkömmlinge des Darmepithels und hätten mit dem Bindegewebe, in dem sie sich später vorfinden, keinen genetischen Zusammenhang. Diese vom Entoderm abgeleiteten Rundzellen „infiltrieren die Scheiden der Darmarterien“ und gelangen so in die Nähe des Abganges der Arteria mesenterica von der Aorta. Eine kleine Anhäufung solcher Rundzellen, dem Stamm der Art. mes. aufsitzend, repräsentiert die Anlage der Milz.

Für Urodelen (Siredon und Triton) gab Maurer einen ähnlichen Bildungsmodus an. Auch hier bezieht die Milz ihr Zellenmaterial aus dem Epithel des Darmes, speziell des Magens, und dienen wiederum die Arterienscheiden als „Weg“, auf dem die vom Entoderm gelieferten Elemente an ihren Bestimmungsort gelangen.

(Die Milz lagert hier, zum Unterschied von den Anuren, nicht dem Stamm der Arteria mesenterica auf, sondern deren vorderen Aesten, die den Magen versorgen.)

Dieser Befund hat wenig Bestätigung gefunden. Einzig Woit (1897) ist für eine entodermale Herkunft der Amphibienmilz eingetreten, und zwar besteht nach ihm bei Siredon und Triton „ein inniger, wahrscheinlich genetischer Zusammenhang" der Milz mit der dorsalen Pankreasanlage. „Ihren speziellen Charakter allerdings bekommt die Milz erst später durch Eindringen mesenchymatöser Elemente von der Magengegend her."

Diese Annahme einer genetischen Zusammengehörigkeit von Milz und Pankreas erinnert an eine Angabe von Kupffer (1892), der bei Accipenser und Amocoetes eine Entstehung der Milz aus dem Pankreas beobachtet hatte: die linke Hälfte des Pankreas dorsale wird geradezu „splenisiert", indem von einem zwischen die Mesenterialblätter wachsenden Drüsenschlauch einzelne Zellen sich loslösen, abrunden und zu einem lymphoiden Komplex vereinigen.

Für einen epithelialen Ursprung der Milz schien Woit auch der Umstand zu sprechen, daß er die Milzanlage junger Stadien mit einem Lumen ausgestattet fand, das keine Blutkörperchen, sondern eine sekretartige Masse beherbergte.

Wenn von einem entodermalen Ursprung der Milz die Rede ist, so muß hier vielleicht auch eine kurze Bemerkung Erwähnung finden, die in Goettes (1875) Werk über die Entwickelungsgeschichte der Unke zu finden ist. Ueber die Milz ist folgendes angegeben: „Nur an einer Stelle entsteht im Visceralblatt ein besonderes Organ, die Milz. Sie hat keine ursprünglich morphologische Anlage, sondern erscheint im Mesenterium des Mitteldarms, nahe der Wurzel der Arteria mesenterica als ein flaches Häufchen indifferenter rundlicher Zellen mit granuliertem Kern, direkte Abkömmlinge der Dotterbildungszellen." Dotterbildungszellen aber nennt Goette Elemente, welche noch nicht fertige Blutzellen sind, sondern noch verschiedene Gewebe bilden können, andererseits aber nicht aus dem eigentlichen Keim, sondern von den Dotterzellen abstammen. Sie werden charakterisiert als „kugelrund, oder oval, groß, ohne alle Fortsätze und Spitzen, und vollständig mit Dotterplättchen erfüllt".

Des weiteren sind die Angaben über eine entodermale Entstehung der Milz nicht bestätigt worden. Die meisten Untersucher betonen ausdrücklich die Unhaltbarkeit einer solchen Annahme.

Unter anderem auch bei Siredon hat Kollmann (1900) nachgewiesen, daß weder das Entoderm des Darmes noch die Zellen

des Pankreasepithels an der Bildung der Milz beteiligt sind: „sie entsteht weder durch Wanderung losgetrennter Entodermzellen, noch durch Splenisierung von Drüsenzellen oder entodermaler Divertikel des Pankreas“ — „sie tritt vielmehr unabhängig im Urdarmgekröse auf, in Form eines Milzhügels, in welchem alsbald zahlreiche Gefäße sichtbar werden“. — „Mesoderm wird dadurch splenisiert.“

Kollmanns Untersuchung bezieht sich auf den Maulwurf, den Affen und den Menschen.

Ebenso betont Ruffini (1899) in einer kurzen Mitteilung über die Milzentwickelung bei Rana, daß auch hier weder die Zellen des Darmepithels, noch des Pankreas am Aufbau der Milz beteiligt sind, dieselbe ist vielmehr auf das Mesenchym zurückzuführen, speziell dasjenige der Wandung der Arteria coeliacomesenterica.

Auch für die Ganoiden ist, im Gegensatz zu v. Kupffer — der, wie oben erwähnt, einen entodermalen Ursprung angibt — von Piper (1902a) gezeigt worden, daß bei Entstehung der Milz weder das Entoderm, „noch viel weniger das Pankreas“ eine Rolle spielt, dieselbe vielmehr aufs engste mit dem Pfortadersystem verknüpft ist. Sie erweist sich nach Piper als „verdichteter, eigentümlich differenzierter Mesenchymherd in der Wandung der Vena subintestinalis“, zu welchem Gefäß die Milzanlage bei Amia dauernd sehr enge Beziehungen behält.

Dieser Befund weist die schönste Uebereinstimmung auf mit einer Darstellung von Laguesse (1890), welcher in einer eingehenden Untersuchung über „die Entwickelung der Milz bei den Fischen“ (Acanthias, Forelle) dazu gelangt war, die Milz geradezu als einen „retikulierten Venensinus“, als „Divertikel des Pfortadersystems“ zu bezeichnen.

Eine gewissermaßen vermittelnde Stellung nimmt Choronschitzky (1900) ein: er hält eine Beteiligung entodermaler Zellen an der Milzanlage für möglich in dem Sinn, daß ein Teil der freien Mesenchymzellen, welche nach ihm beim Aufbau der Milz in Betracht kommen, immerhin entodermalen Ursprunges sein könnten. Choronschitzky fand bei Salamandra maculosa die erste Milzanlage repräsentiert durch einen, dem linken Visceralblatt des Mesogastrium eng anliegenden, dorso-ventral etwas abgeplatteten Herd verdichteten Mesenchymgewebes. Dieses Mesenchymgewebe besteht — wie das übrige Mesenchym — aus freien und fixen Zellen. Die ventrale Fläche desselben berührt das

spärlich vorhandene Darmmesenchym. Das Mesothel des Visceralblattes besteht an Stelle der Milzanlage, und nur da, aus einer unregelmäßigen Reihe polygonaler Embryonalzellen. Ihr Gefüge ist locker, „zerrissen aussehend". Mitosen sind gegen das Mesenchym gerichtet. Die freien Mesenchymzellen vermehren sich durch mitotische Teilung von freien Mesenchymzellen, von Mesothelzellen und von Entodermzellen. Choronschitzky sah „ganze Züge" von Entodermzellen das „Zirkulärgewebe" durchwandern (so nennt Choronschitzky das noch nicht zur Muscularis differenzierte Darmmesenchym) und so zur Vermehrung des Mesenchyms beitragen. Choronschitzky glaubt, daß bei Salamandra noch zur Zeit der Milzanlage entodermale Zellen ins Mesenchym übergehen und so auch am Milzaufbau sich beteiligen. Bewiesen wäre diese Beteiligung entodermaler Elemente dann, wenn etwa die in Betracht kommenden Zellen durch den Besitz von Dotterplättchen ihre Herkunft verraten würden. Die Entodermzellen sind nämlich auf diesem Stadium noch mit Dotter beladen. Choronschitzky meint aber, ihre Abkömmlinge bekommen eben so wenig Protoplasma mit, daß sich damit das Fehlen von Dotterplättchen erklärt, und aus dem negativen Befund kein Schluß gezogen werden kann.

Alle übrigen Untersucher der Amphienmilz gelangten zu dem Resultat, daß deren Ursprung im Mesoderm zu suchen sei. Es ist zu betonen, daß dabei Mesoderm im weitesten Sinne zu verstehen ist, inbegriffen Mesenchym, und es müßte dann allerdings, um völlige Klarheit zu gewinnen, in jedem einzelnen Fall noch nachgewiesen werden, daß an der Mesenchymbildung keine entodermalen Elemente beteiligt sind — es sei denn, daß man sich von vornherein der Definition von Ziegler (1888) anschließt, nach der der Ausdruck Mesenchym in der Embryologie nur dann beizubehalten wäre, „wenn man mit demselben kein Merkmal verbindet als dasjenige mesodermaler Zellen, von embryonalem Charakter, welche nicht in epithelialem Verbande stehen".

Es kommt hier besonders noch eine Untersuchung von Pinto (1904) in Betracht, welcher unter Heranziehung von Vertretern der verschiedenen Wirbeltierklassen zu einem Einblick in die Entwickelungsvorgänge bei der Bildung der Vertebratenmilz zu gelangen suchte. In der Klasse der Amphibien sind nur die Anuren berücksichtigt. Bei Bufo viridis fand Pinto eine Anhäufung mesenchymatöser Elemente, welche die Wurzel der Arteria mesenterica umhüllen, sich stark vermehren und an einer bestimmten

Stelle einer kleinen Erhebung den Ursprung geben. Das ist der Anfang der Milz. Pinto wurde zu der Ueberzeugung geführt, daß die Milz der Wirbeltiere stets mesenchymatösen Ursprunges ist, daß wohl in vielen Fällen das Cölomepithel, aber niemals entodermale Elemente, Darmepithel oder Pankreas an ihrem Aufbau sich beteiligen.

Auch einer mehr indirekten Beteiligung des Entoderms, durch Beisteuer von Elementen zum Mesenchym überhaupt, wird nicht das Wort geredet. In der Epoche, wo die betreffenden Rundzellen die Milz bilden, sind sie Mesenchym zu nennen, welches auch ihre ursprüngliche Herkunft sei.

Choronschitzy (1900) dagegen glaubt, daß, wie schon früher für Urodelen angegeben, so besonders auch bei den Anuren die Anteilnahme des Entoderms an der Bildung des Darmmesenchyms eine außerordentlich rege ist: „doch ändert das nicht im mindesten das allgemeine Gesetz von der Entstehung der Milz aus einem mit dem linken Visceralblatt verbundenen Mesenchymherd". Als „Keimepithel" der Milzanlage ist das Mesoderm zu betrachten, indem aus einem ganz bestimmten Abschnitt des Mesothels Zellen aus dem Verband austreten, die Form runder Embryonalzellen annehmen, mit den darunter liegenden, sich gleichfalls vermehrenden Mesenchymzellen identisch erscheinen und so den Anstoß zur Ausbildung eines dem linken Visceralblatt dicht anliegenden Mesenchymherdes geben. An dem Zustandekommen dieses Mesenchymherdes nimmt aber auch das Entoderm „passiv und gewissermaßen zufällig" teil durch eine, unter Umständen sehr ergiebige Abgabe von Zellenmaterial an das Darmmesenchym überhaupt.

Was sonstige Untersuchungen über Milzentwickelung bei den übrigen Klassen der Wirbeltiere betrifft, so würde es zu weit führen, hier des näheren auf dieselben einzugehen. Doch sei noch ausdrücklich auf die eingehenden Erörterungen von Piper (1902) hingewiesen. Daselbst findet sich auch eine übersichtliche, tabellarische Zusammenstellung der verschiedenen Befunde in den einzelnen Abteilungen.

Die jüngsten Serien vom Axolotl, bei welchen ich die erste deutliche Milzanlage wahrnehmen konnte, entstammen einem Tier, das 12 Stunden nach dem Verlassen der Eihüllen fixiert worden war (Gesamtlänge 8,5 mm).

Die Milz tritt hier als kleine, in die Leibeshöhle vorragende der Magenwand aufsitzende Zellanhäufung auf.

Im Querschnitt erblickt man in der Magenwand lateral von der linken Lunge eine kleine Erhebung (Fig. 3 *M*).

Bei stärkerer Vergrößerung stellen sich die Verhältnisse folgendermaßen dar: Der Magen ist deutlich differenziert und weist ein dotterfreies Lumen auf. Seine Wandung läßt schon die beginnende Faltenbildung erkennen. Die Zellen sind mit Dotterplättchen verschiedener Größe dermaßen erfüllt, daß die Grenzen der einzelnen, mit spärlichem, zartem Plasma versehenen Zellen schwer zu erkennen sind, und man zunächst nur eine Ansammlung von Dotterplättchen mit eingestreuten, großen Kernen vor sich zu haben meint. Die Faltenbildung des Epithels geht aus der Orientierung der Kerne hervor.

Dieses entodermale Epithel ist umgeben von einer mesodermalen Schicht. Die Zellen derselben sind ebenfalls noch mit Dotterplättchen beladen, aber die Kerne weisen im Querschnitt eine spindelförmige Gestalt auf, wodurch sie ohne weiteres von den Entodermzellen sich scharf abheben. Die Kerne finden sich in 2—3, gegeneinander verschobenen Lagen.

Maurer nennt dies Gewebe bei Rana bereits „Muscularis". Choronschitzky gibt ihm den Namen „Zirkulärgewebe", womit dessen charakteristische Lagerung gegenüber dem Entoderm des Magens gut bezeichnet ist. Choronschitzky versteht unter Zirkulärgewebe aber nur das den Darm, bezw. den Magen direkt umgebende Mesenchym, von welchem er das „Mesothel" deutlich abgegrenzt fand. Besonders beim Hühnchen fanden sich diese Verhältnisse sehr stark ausgeprägt, aber auch bei den anderen untersuchten Formen ließen sie sich beobachten.

Beim Axolotl ist im Gegensatz hierzu auf diesem Stadium die mesodermale Hülle einmal überhaupt nur sehr spärlich ausgebildet und ferner eine deutliche Scheidung in eine epitheliale Schicht einerseits und ein „retikuläres Mesenchym mit freien und fixen Zellen" an deren dotterbeladenen Elementen nicht zu erkennen. Ich bezeichne daher beim Axolotl mit dem Ausdruck „Zirkulärgewebe" den gesamten mesodermalen Teil der Magenwand, ohne Unterscheidung von Mesothel und Mesenchym.

Dieses Zirkulärgewebe hebt sich an einer bestimmten Stelle vom darunter liegenden Entoderm ab (Fig. 4 *M*), unter Vermehrung seiner Zellenzahl und Uebergang der spindelförmigen Kerne in abgerundete, also mehr embryonale Formen.

Diese lokale Wucherung des Zirkulärgewebes erweist sich als die erste Anlage der Milz. Sie erstreckt sich kaudalwärts durch

ca. 40 Schnitte à 10 μ Dicke, was einer Länge von 0,4 mm entspricht, und wölbt sich an der Stelle der maximalsten Erhebung schon beträchtlich in die Leibeshöhle vor (Fig. 5). Hier erscheint die Anlage auch bereits mit einem Lumen ausgestattet, das aber nicht etwa von einem speziellen Endothel ausgekleidet wird, sondern in nicht zu verkennender Weise von den ihm benachbarten Elementen der Anlage selbst umgrenzt wird, so daß für die im Lumen sich vorfindenden Elemente ein genetischer Zusammenhang mit denjenigen der Umgebung zum mindesten nicht ausgeschlossen ist. In dem Lumen sind 1—2, selten 3 jugendliche Blutkörperchen anzutreffen, welche ebenfalls noch Dotterplättchen führen können.

Caudalwärts geht die Milzanlage in das von jetzt an deutlich hervortretende Mesogastrium über.

Die erste Anlage der Milz präsentiert sich demnach beim Axolotl als eine Anhäufung embryonaler, mit mehr oder weniger rundlichen, großen Kernen versehener, mit Dotterplättchen beladener Zellen. Sie ruht mit breiter Basis auf dem Magenepithel und ragt mit der freien, abgerundeten Oberfläche etwas in die Leibeshöhle vor. In derselben ist ein unregelmäßiges Lumen wahrzunehmen, das von den indifferenten Zellen der Anlage umgeben wird und 1—2 Blutkörperchen enthalten kann.

An der Bildung der Anlage erscheint das gesamte Zirkulärgewebe der betreffenden, kranio-kaudal durch 0,4 mm sich erstreckenden Stelle der dorso-lateralen Magenwand beteiligt. Ob Elemente von mehr ventral gelegenen Stellen zuwandern, konnte nicht entschieden werden. Mitosen sind im Zirkulärgewebe auch ventralwärts von der Milzanlage zu beobachten, können aber mit dem Wachstum der Darmwand und der damit zusammenhängenden notwendigen Erweiterung des den Darm, resp. Magen umhüllenden Zirkulärgewebes erklärt werden.

Ganz ähnliche Verhältnisse zeigt die Milz eines 24 Stunden nach dem Ausschlüpfen fixierten Tieres (Länge 9,4 mm), nur daß hier in kranio-kaudaler Richtung mehrere Lumina angetroffen werden (erstmals schon im zweiten, durch die Anlage geführten Schnitt), begleitet von einer Größenzunahme in dieser Richtung: die Anlage erstreckt sich durch 0,49 mm. Zugleich aber erscheint sie jetzt auch in dorso-ventraler Richtung gleichsam zerklüftet, indem mehr als ein Lumen in einem Querschnitt getroffen wird. Die Hohlräume sind von den anliegenden Zellen der Milzanlage begrenzt und enthalten freie Elemente verschiedener Art:

1) Jugendformen roter Blutkörperchen: Erythroblasten mit dunkel gefärbtem, länglichem Kern und farblosem, deutlich struiertem Protoplasma (Fig. 5 *Eb*).

2) Elemente, deren Kern denjenigen der roten Blutkörperchen an Größe eventuell noch übertreffen kann. Die färbbare Substanz des Kernes ist grob verteilt zu stark lichtbrechenden, rundlichen Portionen, der Plasmaleib oft nur als schmaler Saum im Querschnitt erscheinend, im übrigen aber von derselben lockeren Struktur und farblos wie bei den Erythroblasten (Fig. 6 u. 7 *u*).

Diese Elemente sind eine wichtige Uebergangsform, von deren Bedeutung besser erst später die Rede sein wird.

3) Ebenfalls großkernige Elemente mit relativ wenig Zellleib und durch folgende Eigenschaften charakterisiert: das Chromatin ist fein und gleichmäßig im Kern verteilt, das Plasma zart und oft wie zu einem Fuß ausgezogen. Wenn später beim Heranwachsen das Protoplasma dieser Zellen mit demjenigen benachbarter Elemente sich verbindet, so werden sie als Retikulumzellen zu bezeichnen sein. Solche Zellen können aber auch mit ihrem fußartig ausgezogenen Plasmaleib der Wand eines Lumens angeheftet sein und im Verlauf der weiteren Entwickelung der Anlage mit den Plasmaausläufern anderer Zellen sich verbinden, der Begrenzung des Lumens dienen und schließlich als Endothelzellen imponieren.

Im weiteren Verlauf der Entwickelung, vom 2.—6. Tag, gestalten sich die Verhältnisse sodann allmählich folgendermaßen: Diejenigen Zellen der Anlage, welche zu freien Elementen werden, sind häufiger. Dabei ist von Wert, daß nicht nur die ruhenden Kerne, sondern auch gewisse Stadien der Mitosen oft sehr deutlich den Charakter der betreffenden Zelle verraten. So zeigt Fig. 9 *Eb* z. B. eine Mitose, welche nach Struktur und Farbe der Chromosomen, sowie des sie umgebenden Protoplasmas einem Erythroblasten angehören muß. In der Zeichnung ist es leider nicht möglich, diese feinen Unterscheidungsmerkmale in befriedigender Weise zum Ausdruck zu bringen.

Außer typischen Erythroblasten sind besonders Vorstufen solcher anzutreffen. In denselben ist die färbbare Substanz des Kernes noch weniger dicht als in den Erythroblasten und zeigt außer stark lichtbrechenden großen Körnern besonders noch jene, dem Rand des Kernes anhaftenden, hier kleinen Körnchen, wie sie für die Hämatoblasten charakteristisch sind. Von denselben wird weiter unten die Rede sein. Mit Zunahme des Plasmas tritt in diesen

hier als Vorstufen oder Uebergangszellen bezeichneten Elementen zugleich die ellipsoide Form des Erythroblasten deutlicher hervor. Im übrigen hat das Protoplasma schon ganz die Beschaffenheit derjenigen der jungen, hämoglobinlosen roten Blutkörperchen (Fig. 10 u. 11 *u*).

Was die übrigen Elemente der Anlage anbetrifft, so sind neben den runden, indifferenten, wohl noch mit verschiedenen Entwickelungsmöglichkeiten begabten, nunmehr besonders auch solche Zellen zu konstatieren, welche offenbar definitiv eine bestimmte Aufgabe in dem werdenden Gewebsverband der Milz übernommen haben, Zellen, von oft lang ausgezogener, einem Lumen oder der Peripherie des Organs sich anschmiegenden Form, die wohl sicher die Fähigkeit verloren haben, unter normalen Verhältnissen je wieder in die rundliche Embryonalform zurückzukehren. Den mit Blutzellen gefüllten Lumina gegenüber erscheinen sie als „Endothelzellen“ (Fig. 5, 7, 10 *e*).

Ferner Zellen im Innern der Anlage, deren Plasma mehr oder weniger verschmilzt, so daß eine genaue Abgrenzung der Zellen gegeneinander unmöglich ist: die Bildungszellen des späteren „Retikulum“ der Milz.

Durch diese verschiedene Ausbildung der Elemente der Anlage, durch das vermehrte Freiwerden eines Teiles derselben, die damit zusammenhängende größere Anzahl von Hohlräumen, auch durch das allmähliche Abnehmen der Dotterplättchen erscheint die ganze Anlage gleichsam zerklüftet. Auch was den Zusammenhang derselben mit ihrem Mutterboden, dem Magenmesoderm, betrifft, bahnt sich der definitive Zustand insofern an, als sie nicht mehr mit breiter Basis dem Zirkulärgewebe aufsitzt, sondern von demselben sich abschnürt bis auf eine schmale, naturgemäß aus zwei Blättern bestehende Verbindungsbrücke, das Milzmesenterium (Fig. 14 *m*).

Ehe die weitere Differenzierung der Milzanlage verfolgt werden kann, muß nun noch auf einen interessanten Punkt hingewiesen werden.

Bereits auf einem Stadium von 48 Stunden ist nämlich dafür gesorgt, daß die gebildeten roten Blutkörperchen ihre Mission, dem Gesamtorganismus als Sauerstoffträger zu dienen, erfüllen können. Auf diesem Stadium schon gelangen sie in Zirkulation, obgleich von ausgebildeten Milzgefäßen noch nichts zu bemerken ist. Wohl aber ist man überrascht, zu sehen, wie bald hier, bald dort, zwischen Darmepithel und Zirkulärgewebe rote Blutkörperchen

stecken, einzeln, 2, 3 und 4 hintereinander, letzteres besonders in der Nähe, bezw. im Zusammenhang mit der Milzanlage. Ich verweise auf Fig. 11, 12, 13 *rB*.

Von einer Gefäßwand ist absolut nichts wahrzunehmen.

Es ist nun natürlich einem fixierten Blutkörperchen nicht anzusehen, in welcher Richtung seine Bewegung während des Lebens erfolgte. Allein wie sollte der Widerspruch zu lösen sein, daß ein hämatopoetisches Organ die roten Blutkörperchen von außen bezöge? Wenn man nicht überhaupt von neuem in Frage stellen will, daß die Urodelenmilz als Blutbildungsstätte anzusprechen ist, so ist zu verlangen, daß die von ihr gelieferten Blutzellen abgeschoben werden können.

Tatsache ist, daß im Niveau der jungen Milz, im ganzen Magenumfang, junge rote Blutkörperchen in der Magenwand steckend angetroffen werden, speziell zwischen Entoderm und Mesoderm, daß solche rote Blutkörperchen in günstigen Fällen in Zügen von der Milz ausgehend anzutreffen bezw. bis in ein Milzlumen hinein zu verfolgen sind (Fig. 11, 12, 13 *rB*).

Wenn also angenommen werden darf, daß diese Blutzellen aus der Milz stammen, so fragt es sich, welches ihr weiteres Schicksal sein wird.

Verfolgt man diese in der Darmwand steckenden Blutkörperchen und untersucht man den gesamten Darmabschnitt, in welchem solche anzutreffen sind, so gelangt man am kranialen Ende der Milzanlage an eine Stelle, wo die Leber mit dem Darm in Zusammenhang steht, und zwar ist dies in diesen frühen Stadien noch auf eine Strecke von beträchtlicher Breite der Fall. Das Mesoderm des Darmes setzt sich in deutlicher Weise auf die Leber fort. Diese Mesodermlamellen der rechten und linken Seite sind durch einen breiten Zwischenraum voneinander getrennt, so daß innerhalb dieser Zone Darmepithel und Leber gleichsam aneinander stoßen, so daß also Blutkörperchen, welche zwischen Darmepithel und Mesoderm sich bewegen, hier, wo das Mesoderm des Darmes auf die Leber zurückgeschlagen erscheint, ohne weiteres in das Bereich der Leber gelangen und durch die Vena portae weitergeführt werden können.

Die Milz erweist sich also als eine lokale Wucherung des Darmmesenchyms. Dieser Mesenchymherd besteht aus großkernigen, dotterführenden Elementen embryonalen Charakters.

Innerhalb der Anlage treten Mitosen auf, und Elemente werden frei, die zwar noch ihre Abstammung von den indifferenten En-

bryonalzellen der Anlage erkennen lassen, zugleich aber sehr deutlich als Vorstufen der Erythroblasten, als Uebergangszellen zu den jugendlichen roten Blutkörperchen sich erweisen.

Da es möglich ist, nach Färbung und Ausbildung der Chromosomen verschiedene Arten von Mitosen zu unterscheiden, so darf daraus geschlossen werden, was auch von vornherein zu vermuten war, daß ein Teil der zu beobachtenden Mitosen auf Vermehrung der Embryonalzellen selbst zu beziehen ist (Fig. 11 *aM*).

Das Schicksal dieser Anlagezellen kann also ein dreifaches sein: 1) Sie vermehren sich zu Gunsten der mesenchymatischen Anlage, welche sie darstellen. 2) Sie geben Elementen den Ursprung, die in weiterer Verfolgung ihrer Lebensschicksale als Vorstufen der roten Blutkörperchen sich erweisen. 3) Sie spezialisieren sich zu Retikulum- und Endothelzellen und verzichten damit definitiv auf andere Entwickelungsmöglichkeiten. Dabei scheint es nur von der zufälligen Lage abhängig zu sein, ob das eine oder andere Endstadium erreicht wird: Befinden sich solche Zellen inmitten von Nachbarzellen derselben Entwickelungsrichtung, so werden sie mit diesen durch Plasmafortsätze sich verbinden resp. in Verbindung bleiben, womit dann im Verlauf der weiteren Differenzierung das Retikulum in die Erscheinung tritt, während umgekehrt an Stellen, wo durch Freiwerden von Elementen ein Lumen entstanden ist, solche an dieses Lumen grenzenden Zellen demselben sich anschmiegen, auch hier den Anschluß an ihresgleichen durch Plasmafortsätze zu gewinnen oder wieder zu erhalten suchen, wodurch eben eine Wandung um das Lumen, eine Art Endothel zu stande kommt. Dem entspricht, daß der Kern solcher Endothelzellen meist in langgestreckter, eventuell halbmondförmiger Form zu treffen ist, während derjenige der Retikulumzelle, die in ihrer räumlichen Beziehung zur Umgebung möglichst vielseitig zu bleiben bestrebt ist, in mehrere, meist 3 Spitzen ausgezogen erscheint. In beiden Fällen ist im Endstadium der Ausbildung die Struktur des Kernes durchaus dieselbe und von den übrigen Elementen durch differente Färbung, sowie namentlich durch die mehr diffuse Anordnung der färbbaren Substanz auf den ersten Blick zu unterscheiden (Fig. 15 *Rz*, Fig. 17 *e*).

Es wurde ferner oben als Vermutung ausgesprochen, daß die freien Elemente der Milz bereits sehr früh ihre Bildungsstätte verlassen, man möchte sagen, durch die nachschiebenden Elemente aus der Milz hinausgedrängt werden, dabei naturgemäß an die Stelle kommen, wo die ursprüngliche Anlage vom Darmepithel sich

abhob, sodann zwischen letzterem und dem Darmmesenchym sich weiterbewegen, um schließlich in den Bereich der Leber zu gelangen, um gemeinsam mit dem Leberblut dem Herzen zugeführt zu werden.

Wenn diese Auffassung sich als berechtigt herausstellen sollte, so dürften die oben beschriebenen Lumina in der Anlage als erster Anfang des venösen Systems der Milz bezeichnet werden. Es wäre verlockend, zu untersuchen, ob in frühen Embryonalstadien die Darmwand der Urodelen vielleicht in Verdacht kommen kann, einen Blutsinus zu beherbergen. Die Entstehung der Milz würde dann einfach dadurch erfolgen, daß an bestimmter Stelle die Wand dieses Darmblutsinus durch die oben geschilderten Vorgänge „splenisiert" wird.

Bezüglich der histologischen Differenzierung des Milzgewebes sei hier noch auf 2 Stadien hingewiesen, welche einen weiteren Schritt zur Erreichung des definitiven Zustandes bedeuten: Fig. 15 ist einem Längsschnitt durch eine 2 Wochen alte Larve entnommen und soll als Beispiel dafür dienen, wie um diese Zeit weitaus die Mehrzahl aller die Milz zusammensetzenden Elemente durch Erythroblasten gebildet wird. Solche Erythroblastenherde scheinen in späteren Stadien auf gewisse Zonen, besonders den Rand der Milz beschränkt, während das Zentrum des Organs mehr oder weniger von Elementen eingenommen wird, wie sie in Fig. 17 abgebildet sind. Es sind Vorstufen der Erythroblasten, sie erinnern an die früher beschriebenen Uebergangszellen, unterscheiden sich jedoch von letzteren in folgenden Punkten: sie sind kleiner, der Plasmaleib umgibt im Schnitt nur als schmaler Saum den runden Kern. Dieser selber zeigt wiederum die färbbare Substanz zu stark lichtbrechenden Portionen verteilt, aber nun scharf ausgesprochen die charakteristische Anordnung, daß solche Chromatinportionen der Peripherie anhaften, so daß im Schnitt die Kernkontur von einer intensiv gefärbten unterbrochenen Linie gebildet zu werden scheint (Fig. 17 *Hb*). Ich halte diese Elemente für die Abkömmlinge der oben erwähnten, aus den indifferenten Embryonalzellen der Anlage hervorgegangenen Uebergangszellen. Letztere können also diesen von jetzt an in großer Zahl auftretenden Zellen gegenüber als „Mutterzellen" bezeichnet werden. Die neuen, kleineren Elemente dagegen sind Hämatoblasten zu nennen, womit zunächst nur ausgedrückt sein soll, daß dieselben eine Vorstufe der Erythroblasten darstellen. Diese Hämatoblasten sind rundkernig, protoplasmaarm und hämoglobinfrei. Die

letztere Eigenschaft haben die Erythroblasten ebenfalls noch aufzuweisen, ihr Plasmaleib dagegen ist von beträchtlichem Umfang, die Form der Zelle und meist auch des Kernes im Querschnitt oval.

Da in frühen Stadien typische Hämatoblasten nicht zu treffen sind, muß daraus geschlossen werden, daß die „Mutterzellen" auch ohne Einschaltung dieser Zwischenform in Erythroblasten übergehen können.

II. Regeneration der Milz beim Axolotl.

Die histologische Untersuchung des Regenerationsverlaufs wurde an Längs- und Querschnittserien ausgeführt. Erstere wurden hauptsächlich dann vorgezogen, wenn das betreffende Versuchstier schon eine gewisse Größe erlangt hatte, so daß die Herstellung dünner Paraffinschnitte durch die gesamte Körperregion von vornherein ausgeschlossen schien. In diesen Fällen wurde dem betäubten Tier möglichst rasch der Magen mit den daran haftenden Regeneraten entnommen und sofort fixiert. Auf den später angefertigten Längsschnitten durch Magenwand und Regenerat hat man dann alle Chancen, zwei und mehr Regenerate auf ein und demselben Schnitt anzutreffen (Fig. 22 u. 24), wobei dann deren verschiedenes Aussehen, d. h. Entwickelungsstadium in günstigen Fällen sehr demonstrativ in die Augen fallen kann. Für junge Stadien kann diese Methode nicht angewandt werden, weil hier noch allerhand Verwachsungen vorliegen, deren Zerstörung das Bild vom Regenerationsverlauf in verhängnisvoller Weise trüben und verwischen könnte. Schon aus diesem Grunde ist man für Erzielung jüngster Stadien darauf angewiesen, möglichst junge Larven zu operieren, die dann ohne weiteren Eingriff, in toto der technischen Verarbeitung unterworfen werden können.

Die histologischen Einzelheiten beim Verlauf von Wundverschluß und Regeneration der Körperwand habe ich nicht genauer verfolgt. Ganz im allgemeinen geht aus der Betrachtung der jüngsten Querschnittserien folgendes hervor:

Bei einem Stadium von 8 Stunden (Gesamtlänge des Versuchstieres 2,5 cm, Hinterbeine noch nicht entwickelt) ist die Wunde noch klaffend. Die Schnittränder der durchtrennten Körpermuskulatur sind noch durch einen breiten Spalt voneinander getrennt. Diese Schnittränder sind umhüllt von großen, blasigen Epidermiszellen, die sich wohl von der unverletzten Epidermis her

vorgeschoben haben. Wenigstens waren Mitosen in diesem Stadium nicht zu beobachten. Diese Epidermiszellen schlagen sich wie ein Tuch jederseits um die Wundkante und biegen dadurch in die Leibeshöhle ein, dieselbe noch ein Stück weit auskleidend. Indem zugleich vom tiefsten Punkt der Umbiegungsstelle aus Zellen vom dorsalen und ventralen Wundrand aus einander entgegenwachsen, kommt es zu einem ersten, beträchtlich unterhalb dem Niveau der Körperoberfläche gelegenen Wundverschluß. Makroskopisch würde also die Wunde als ein klaffender Spalt erscheinen, an dessen Rändern sich mehr oder weniger ausgeprägte Wülste erheben, und in dessen Tiefe als zartes Häutchen der vom Epithel geleistete erste Wundverschluß sichtbar wird.

An der Stelle der früheren Milz, und von da eine ziemliche Strecke weit dorsal- und ventralwärts zeigt die mesodermale Darmwand ein eigentümliches Aussehen: wie wenn ihre Elemente eine Umlagerung erfahren hätten und im Begriff wären, sich mit ihrer Längsachse senkrecht zur Darmoberfläche zu orientieren, im Gegensatz zur früheren, zirkulären Anordnung. Man darf allerdings nicht außer acht lassen, daß etwaige Schrägschnitte zu Täuschungen Veranlassung geben können, doch mußte der Befund immerhin erwähnt werden.

Ziemlich weit kaudalwärts sodann, ungefähr in der Höhe, wo das Duodenum neben dem Magen im Querschnitt getroffen wird, findet sich in dem Winkel zwischen Lunge und Darm ein Blutgerinnsel, das eine gewisse Aehnlichkeit mit degenerierendem Milzgewebe hat, schon deshalb, weil es der Hauptsache nach aus roten Blutkörperchen besteht. Zellgrenzen sind kaum zu unterscheiden, die Kerne treten scharf hervor in einer aus zusammengebackenem Protoplasma gebildeten Grundsubstanz. Da dieser Gewebszapfen sowohl mit der Lunge als mit der Magenwand verwachsen erscheint, so glaube ich nicht, daß es sich dabei um einen aus Versehen zurückgelassenen Milzrest handelt, sondern es ist sehr wohl begreiflich, daß das bei der Operation notwendigerweise in die Leibeshöhle sickernde Blut (Durchschneiden der Körperwand und der den Hilus passierenden Milzgefäße), untermischt vielleicht mit anderen, beim Schneiden zerquetschten und abgestossenen kleinsten geweblichen Bestandteilen, an einem bestimmten Punkt sich ansammelte, zumal da die Tiere, wie schon oben mitgeteilt, absichtlich so narkotisiert wurden, daß die relative Bewegungslosigkeit nach der Operation noch mehrere Stunden andauerte, diese Gewebstrümmer also gleichsam Zeit hatten, am tiefsten zugänglichen

Punkt zu einem scheinbar einheitlichen Komplex sich zu vereinigen. An einzelnen Stellen zeigt derselbe stets deutliche Degenerationserscheinungen.

Die Querschnittserien, welche einem etwas weiter vorgeschrittenen Stadium entsprechen (18 Stunden, Länge 2,5 cm), geben sodann über folgende Punkte Aufschluß:

Was zunächst die äußere Wunde anbetrifft, so zeigt es sich, daß der von den Epidermiszellen erst geleistete Verschluß derselben nicht der definitive zu sein braucht. Teile desselben können nach außen abgestoßen werden, oder in der Leibeshöhle der Degeneration anheimfallen, nachdem sie ihren temporär vorübergehenden Zweck erfüllt haben. Bei Untersuchung der Magengegend sodann ergibt sich folgendes Bild: das Magenmesoderm scheint in Umordnung begriffen, die Kerne sind in verschiedenen Richtungen orientiert, häufig lang und dünn ausgezogen und oft senkrecht zur Darmoberfläche gestellt. Dieser Zustand des Darmmesoderms erstreckt sich ventralwärts bis zur Leber. Man könnte sich aber vorstellen, daß schon die Bloßlegung der unverletzten Darmwand als Reiz wirken muß, und brauchte diesen nicht in der Milzentnahme zu suchen.

An der Stelle der früheren Milz ragt der Rest des durchtrennten Milzmesenteriums in die Leibeshöhle vor. An der Schnittfläche sieht man eine Ansammlung von Blutkörperchen in mehr oder weniger deutlichem Zerfall begriffen. Sie sind untermischt mit Zellen, die allem nach keine Blutelemente sind oder waren, und das ganze Konglomerat gewinnt dadurch wiederum eine gewisse Aehnlichkeit mit einem — wenn man so sagen darf — in Unordnung geratenen und im Zerfall begriffenen Rest Milzgewebes. Es ist aber auch in diesem Fall leicht verständlich, daß an der Schnittfläche Blutkörperchen und auch andere Gewebselemente haften geblieben sind, zumal da die Gefäße nicht unterbunden wurden. Für einen stehengebliebenen Milzrest brauchen dieselben also nicht angesprochen zu werden, wiewohl nach der schon eingangs gemachten Bemerkung die Gefahr als bestehend zugegeben werden muß, daß unkontrollierte, kleinste Milztrümmerchen, bei der Operation junger Organe besonders, entwischen. Diese hätten sich an der Wundstelle wieder angesiedelt? Wie schon gesagt, erscheint diese Zellanhäufung dem Zerfall durchaus anheimgegeben, was freilich an sich einen Zusammenhang mit späteren regenerativen Prozessen nicht ausschließen würde. Mitosen waren in keinem der angeführten Gewebe aufzufinden.

Es folgt die Betrachtung eines Stadiums von 30 Stunden (Länge 2,5 cm): Das Konglomerat an der Schnittstelle kann, je nach der zufälligen Lage, mit der unverletzten Somatopleura oder mit der in Regeneration begriffenen Körperwand oder mit der Lunge verlötet erscheinen. Auf einer gewissen Degenerationsstufe hat dasselbe große Aehnlichkeit mit den erwiesenermaßen aus Epidermiszellen stammenden Zellkomplexen, die an verschiedenen Stellen in die Leibeshöhle eingekeilt vorkommen und dort ihrer Auflösung entgegengehen. Letztere sind deshalb leicht zu diagnostizieren, weil deren Zerfall vom distalen Ende an beginnt, während am proximalen, d. h. dem frisch gebildeten Epithel näher liegenden, der Zellcharakter noch mit einwandsfreier Deutlichkeit zu erkennen ist. Fig. 18 (*Ep*) zeigt, wie neugebildete Epidermiszellen von der Wundöffnung dorsalwärts vordringen bis zum Mesenterialstumpf *R*, denselben an seiner freien Oberfläche einhüllend. Der frühere Wundspalt ist von ebensolchen Zellen erfüllt. Es treten Mitosen in denselben auf. Die Zellen sind bis zur Magenwand in die Tiefe gewuchert, ausgenommen an der Stelle der maximalsten Wundspalte, die nur erst von einer dünnen Zellbrücke überspannt wird, so daß hier die Leibeshöhle nicht von denselben angefüllt erscheint.

An die Basis des Mesenterialstumpfes (Fig. 20 *BR*) drängen sich aus dem Darmmesoderm Kerne herzu von sehr verschiedener Form, in engen Passagen lang ausgezogen, in Spalten steckend, wieder andere mehr rundlich, dreieckig oder gelappt. Diese verschiedene Form darf vielleicht als der Ausdruck großer Beweglichkeit der betreffenden Elemente aufgefaßt werden. An diesem Zuzug von Elementen beteiligt sich wahrscheinlich auch das zwischen den Mucosafalten gelagerte Mesenchym. Wenigstens sind ebensolche langgestreckte Kerne, wie sie zwischen den Mucosafalten häufig sind, an der Regenerationsstelle zu treffen.

Stadium von 48 Stunden (Länge 2,5 cm):

In dem Mesenterialstumpf ist der Uebergang von degenerativen Prozessen zur Regeneration durch zweierlei ausgedrückt: 1) zahlreiche Mitosen treten auf, Fig. 19 *MR*; 2) die Zahl der zerfallenden Blutkörperchen (*dB*) ist relativ kleiner, auch bilden sie keine kompakte Anhäufung mehr, sondern sind gleichsam aufgelockert durch die im vorigen Stadium als Einwanderer gedeuteten Elemente. Letztere haben umgekehrt an Zahl zugenommen, bezüglich ihrer Größe jedoch ist das Gegenteil zu konstatieren, was mit den zu beobachtenden Mitosen im Einklang steht. — Wenn hier die An-

sicht vertreten wird, daß das Darmmesenchym für die Wiederherstellung der Milz verantwortlich gemacht werden muß, so konnte allerdings nicht mit Sicherheit ein Stadium beobachtet werden, wo dasselbe in seiner Gesamtheit in den Regenerationsherd übergeht, womit dann sehr schön dasjenige ontogenetische Stadium repräsentiert würde, in dem das Mesenchym erstmals vom Darm sich abhob.

Stadium von 64 Stunden (Länge 4,5 bezw. 5,5 cm):

Es müssen hier 2 Fälle besonders hervorgehoben werden deshalb, weil dabei bezüglich der Milzregeneration ein negatives Resultat zu Tage trat. Mit denselben verhält es sich folgendermaßen: Um das oft störende Verwachsen der Lunge mit dem Regenerat, bezw. das Gedrücktwerden durch dieselbe zu umgehen, war bei 2 Individuen von 4—5 cm Länge außer der Milz noch ein Stück der linken Lunge entfernt worden, indem dieselbe eine Strecke kranialwärts vom vorderen Milzende abgeschnitten wurde. Diese Versuchsanordnung erwies sich jedoch als ganz unvorteilhaft, indem ein sehr starker Bluterguß aus den durchschnittenen Lungengefäßen stattfindet, welcher nicht nur das Tier in sichtlicher Weise schwächt und dadurch den Regenerationsprozeß verlangsamt, sondern auch das Operationsfeld gleichsam verunreinigt. Daß unter solchen Umständen nach 2—3 Tagen noch keinerlei regenerative Prozesse in der Milzgegend zu beobachten sind, könnte außer den eben angedeuteten Ursachen, nebst dem vorgeschrittenen Entwickelungstadium der Versuchstiere, auch darin mit seinen Grund haben, daß eben zunächst jenes ausgiebige Blutgerinnsel resorbiert oder überhaupt weggeschafft werden muß, ehe der Organismus zu weiteren Reparaturen schreitet. Der Wundverschluß durch Epithelwucherung war selbstverständlich eingetreten.

Im Anschluß hieran soll vorgreifend ein weiterer negativer Befund Erwähnung finden. Es handelt sich um ein Tier (Länge 4 cm), das nach Verlauf von 16 Tagen noch kein Regenerat aufwies. Dagegen schien sich statt dessen in der mesodermalen Magenwand, Muscularis + Submucosa, ein eigentümlicher pathologischer Prozeß abzuspielen, den ich aus Mangel an Vergleichsmaterial nicht definitiv zu beurteilen wage, den man aber so charakterisieren könnte, daß die Magenwand dabei einer „Splenisierung“ unterworfen zu sein schien.

Nach dieser Abschweifung kehre ich zur Betrachtung eines 4-tägigen Stadiums zurück. Zum ersten Male sind am 4. Tag deutliche Retikulumzellen im Regenerat zu unterscheiden, ebenso

Nester von Hämatoblasten (Fig. 21 *Rz* und *Hb*). Auch deutliche Gefäße sind zu konstatieren. Für lebhafte Vermehrungsprozesse spricht nicht nur das häufige Vorkommen von Mitosen, sondern auch der Umstand, daß sämtliche Elemente in sehr variabler Größe, bezw. unter anderem auch in der kleinsten zu beobachtenden Form anzutreffen sind. — Typische Hämatoblasten zeigt Fig. 23 *Hb* (Stadium 14 Tage).

In derselben Abbildung sind Blutkörperchen zu treffen, Erythroblasten, Eb_I, welche in der Struktur des Kernes noch deutlich an die Hämatoblasten erinnern, neben anderen, bei welchen der Kern schon das pyknotische Aussehen der späteren Erythrocyten angenommen hat, Eb_{II}.

Die weiteren histologischen Differenzierungen sollen an Hand eines Regenerates besprochen werden, dessen Alter allerdings nicht genau angegeben werden kann, da es sich um ein kleines Nebenregenerat handelt, das durch lockere Struktur den Bau des Gewebes, die Anordnung und den Charakter seiner Elemente besonders klar hervortreten läßt. Das Hauptregenerat, welches schon durchaus den kompakten, schwer zu entziffernden Typus der erwachsenen Milz zur Anschauung bringt, war 4 Monate alt. Bezüglich der relativen Größenverhältnisse der 2 Regenerate sei auf Fig. 24 *Re* verwiesen.

Auf Längsschnitte, welche durch diese Regenerate im Zusammenhang mit der Magenwand angefertigt worden waren, beziehen sich die Figg. 25—32. Vor allem tritt infolge der lockeren Struktur das Retikulum klar hervor. Auch sind Zellen zu beobachten, welche geradezu am Aufbau des Retikulum sowohl als auch an der Begrenzung eines Blutkörperchen enthaltenden Lumens teilnehmen, wodurch die oben ausgesprochene Ansicht sich bestätigt, daß zwischen den Retikulumzellen und den Wandzellen der zuerst in der Milz auftretenden Bluträume kein prinzipieller Unterschied besteht (Fig. 28 *Rz*).

Was sodann die Hämatoblasten betrifft, so sind sie in typischer Form anzutreffen (Fig. 25, 28, 29 *Hb*), außerhalb sowohl als innerhalb der Gefäße oder der Maschenräume des Milzgewebes. Daß auch schon allseitig abgeschlossene Lückenräume des Milzgewebes für die Passage der Hämatoblasten kein Hindernis bilden, zeigen häufig anzutreffende Bilder von in der Gefäßwand steckenden, durch Lücken sich durchzwängenden Hämatoblasten, z. B. Fig. 30 *Hb*.

Ferner will es scheinen, als seien zweierlei Hämatoblasten

zu bemerken: einmal solche mit besonders intensiv gefärbtem Kern, allmählich übergehend in Elemente mit breiterem Plasmasaum. Wenn der Plasmaleib unter weiterer Größenzunahme die runde Form gegen die mehr ovale vertauscht, wenn der Kern sich ein wenig modifiziert und allmählich die für die Hämatoblasten charakteristische Kontur verliert, so sind die Zellen bereits als Erythroblasten zu bezeichnen. Solche Uebergänge kommen tatsächlich zur Beobachtung: Fig. 28 *Hb* Hämatoblasten; Fig. 28 *Hb*, im Uebergang zu Erythroblasten; Fig. 28 *Eb*, ein Erythroblast, welcher noch deutlich an die Hämatoblasten erinnert.

Aber die Differenzierung der Erythroblasten kann jetzt auch noch weiter verfolgt werden: wie der Kern allmählich in der Struktur ganz undeutlich, mehr und mehr pyknotisch wird (Fig. 26 *Ebc*), während zugleich das Plasma den Beginn von Hämoglobingehalt zeigt, zunächst nur schwach, es erscheint noch deutlich körnig struiert, während schließlich bei der fertigen Erythrocyte ein homogener, hämoglobinerfüllter Protoplasmaleib einen völlig kompakten Kern einschließt (Fig. 26 *Ec*). Mitosen lassen sich in allen Stadien auffinden (Fig. 27), auch *Hb*-haltige Blutkörperchen, d. h. Erythrocyten, sind der indirekten Teilung nicht unfähig, wenigstens auf diesen Larvenstadien nicht. Wie sich dieselben beim erwachsenen, geschlechtsreifen Tier verhalten, habe ich nicht untersucht.

Die Entwickelung zu Erythroblasten und weiterhin zu fertigen roten Blutkörperchen oder Erythrocyten scheint aber nicht der einzige Weg zu sein, der den Hämatoblasten offen steht. Es kommt ihnen offenbar noch eine andere Entwickelungsmöglichkeit zu, und zwar folgende: sie können sich mit einem heranwachsenden Plasmaleib umgeben, der niemals Hämoglobin zeigt, sondern stets den rosa gefärbten Ton der Hämatoblasten beibehält. Der Kern verrät zwar noch seine Verwandtschaft mit dem Hämatoblastenkern, aber er wird bedeutend größer und lichter. Es macht den Eindruck, als ob durch Zunahme des Kernsaftes der Inhalt aufgelockert und weitläufiger im Kern verteilt würde, womit derselbe zugleich blasser erscheint (Fig. 32 *Lc*). Diese Elemente gehören sicher nicht in die Reihe der roten Blutkörperchen, sondern müssen vielmehr als Leukocyten bezeichnet werden. Dieselben können noch weiteren Modifikationen unterworfen sein. Der Plasmaleib kann ganz bedeutende Dimensionen annehmen, die runde Form aufgeben, amöboidenartige Fortsätze, Ausläufer, förmliche „Lobopodien“ bilden. Dabei treten im Plasmaleib verschieden zarte

oder gröbere Granulationen auf, besonders häufig aber zeigt derselbe hämoglobingefärbte Einschlüsse, ja es sind solche Elemente anzutreffen, welche unter anderem unverkennbar den degenerierenden Kern eines Blutkörperchens in ihr Protoplasma aufgenommen haben (Fig. 25 u. 31 *Phc*). Ob solche Phagocyten aus den oben beschriebenen Leukocyten hervorgehen, oder direkt aus Hämatoblasten, kann ich nicht angeben, eine Vergleichung der Kerne ließe letzteres vermuten. Sicher scheint, daß beiderlei Arten weißer Blutkörperchen von Hämatoblasten ihren Ursprung nehmen, und solche Hämatoblasten wären also eigentlich von diesem Moment an als Leukoblasten zu bezeichnen. Es kann nur als Vermutung darauf hingewiesen werden, daß vielleicht die durch einen ausgesprochen helleren Ton sich unterscheidenden Hämatoblasten die Richtung einschlagen, welche zur Ausbildung von weißen Blutkörperchen führt, welche dann ihrerseits wieder als Leukocyten vom Typus der in Fig. 32 *Lc* abgebildeten Elemente in die Erscheinung treten, oder aber mehr amöboiden (Fig. 25 *Ac*), bezw. phagocytären Charakter annehmen (Fig. 25 u. 31 *Phc*).

III. Histogenetische Bemerkungen.

In diesem letzten Abschnitt soll eine Wiederholung des oben Mitgeteilten möglichst vermieden werden. Dagegen soll bei dem Versuch, durch Beobachtung der sich entwickelnden, der normalen und regenerierten Milz einen Einblick zu gewinnen in die Vorgänge, welche mit dem Heranwachsen und der Neubildung der zelligen Elemente des Blutes zusammenhängen, jetzt namentlich auch die diesbezügliche Literatur berücksichtigt werden. Dieselbe ist außerordentlich umfangreich, und eine erschöpfende Berücksichtigung derselben kann hier nicht am Platze sein. Es sollen nur in möglichster Beschränkung die darin niedergelegten, in den wesentlichsten Punkten vielfach sich noch widersprechenden Ansichten jeweilen bei den betreffenden Fragen herangezogen werden. Dabei müssen von vornherein diejenigen Arbeiten unberücksichtigt bleiben, welche vorwiegend der Untersuchung des lebenden Blutes gewidmet waren. Ich selbst habe solche nicht ausgeführt. Wie aus dem bisher Gesagten hervorgeht, sind die Resultate der vorliegenden Untersuchung an Schnittserien gewonnen worden. Diese Methode schien mir unerläßlich, da die Aufschlüsse über die Entwickelung der Blutkörperchen eher sozusagen aus erster Hand

zu erlangen sein müssen, wenn die betreffenden Elemente im topographischen Verband belassen und dort aufgesucht werden. Es soll damit selbstverständlich in keiner Weise gesagt sein, daß nicht von der Untersuchung des lebenden Blutes, bezw. von verschieden behandelten Abstrichpräparaten die wertvollsten Aufschlüsse zu erlangen seien. Das Ideal wäre eine Kombination beider Methoden, und seine Erfüllung, wenn bei gleicher Fragestellung auf beiden Wegen übereinstimmende Resultate erzielt würden. Da es aber schwer ist, auch nur ohne Voreingenommenheit zu fragen, so wird, bei der Kompliziertheit der betreffenden histologischen Verhältnisse, das letzte Wort auf diesem heiklen Gebiet wohl noch nicht so bald gesprochen werden.

Da die Milz beim Axolotl sich relativ spät entwickelt, so sollen zunächst an Hand jüngerer Stadien, welche dieses Organs noch entbehren, die zu beobachtenden Arten von Blutkörperchen beschrieben werden. Bei einem Embryo, welcher ungefähr 5—6 Tage vor dem Ausschlüpfen den Eihüllen entnommen wurde, läßt sich nur eine einzige Form von Blutkörperchen auffinden. Es sind große, mit rundem bis leicht ovalem Kern versehene und mit Dotterplättchen noch reich beladene Elemente. Fig. 33 zeigt solche aus der Aorta. Da dieselben in den Schnitten wohl in den verschiedensten Richtungen getroffen werden, stets aber in rundlicher Form erscheinen, müssen sie Kugelgestalt besitzen.

Wenige Tage später lassen sich bereits verschieden gestaltete Blutzellen unterscheiden, sowohl in der Leber als auch im Herzen und in den Blutsinus der Vorniere. Die Majorität aller in Frage kommenden Elemente wird allerdings von großen Blutkörperchen gebildet, welche denjenigen des vorigen Stadiums noch sehr ähnlich sind. Sie besitzen einen großen, bläschenförmigen Kern und große, aber weniger zahlreiche Dotterplättchen (Fig. 34 *eB*). Durch die scharfe Zellkontur treten sie unter anderen dotterbeladenen Gewebselementen stets deutlich hervor. Neben diesen embryonalen Blutzellen, die wohl mit denjenigen des vorhergehenden Stadiums identifiziert, bezw. als deren Abkömmlinge betrachtet werden dürfen, treten nun aber auch kleinere Elemente auf. Deren Form erscheint nicht rund, sondern spindelförmig in 2 Spitzen ausgezogen (Fig. 34 *Sp*). Solche „Spindelzellen" sind bekanntlich als hämoglobinlose Jugendstadien der Amphibienblutkörperchen beschrieben worden. Sie sind aber nicht das erste unterscheidbare Glied in der Reihe, sondern es ist sofort eine weitere Art von Zellen zu erwähnen, welche sich folgendermaßen charakterisieren lassen: Der

Plasmaleib ist sehr zart und umgibt im Schnitt nur als schmaler Saum den großen, runden Kern. Abgesehen von dem ganz bestimmten rosa Ton, durch den sich derselbe von den Spindelzellen, den Blutkörperchen und auch anderen Gewebselementen abhebt, kommt ihm noch als Erkennungszeichen die Eigentümlichkeit zu, daß ein Teil der chromatischen Substanz in Form feiner Körner der Peripherie anhaftet, so daß im Schnitt die Kernkontur als fein punktierte Linie erscheint (Fig. 34 *Mz*). Bei den Blutkörperchen konnte dies Verhalten nie beobachtet werden, dagegen bei gewissen Spindelzellen, oder besser Uebergangsstadien zu solchen (Fig. 34 Sp_1). Die Zelle hat die Form der Spindelzelle und das für diese charakteristische deutlich körnige, farblose Protoplasma. Der Kern dagegen erinnert durch die der Peripherie ansitzenden Chromatinkörner an die soeben beschriebenen, fast nur aus dem Kern bestehenden Elemente, welch letztere als „Mutterzellen" bezeichnet werden können. Auf den ersten Blick wäre man vielleicht geneigt, die „Mutterzelle" (Fig. 34 *Mz*) für den Querschnitt einer Spindelzelle vom Typus der Fig. 34 Sp_1 zu halten, allein das in deutlicher Weise verschieden gestaltete und gefärbte Plasma — leider ist in der Zeichnung nur eine notdürftige Wiedergabe dieser feinen Unterschiede möglich — schließt diese Deutung aus.

Bezüglich der Bezeichnung „Spindelzelle" sei noch folgendes bemerkt: In dieser Abhandlung ist das rote Blutkörperchen so lange als Erythroblast bezeichnet, als dasselbe des Hämoglobins entbehrt, also auch noch in einem Stadium, wo dasselbe allerdings ebensogut als jugendliche, hämoglobinfreie Erythrocyte angesprochen werden kann. K. C. Schneider (1902) nennt „Spindelzellen" hämoglobinlose Jugendstadien der Amphibienerythrocyten und sagt von denselben aus; „Ihre Form wechselt, kann aber meist bei Seitenansicht als kurz-spindelförmige bezeichnet werden. Bei Flächenbetrachtung erscheint sie oval." Die Spindelzellen würden sich also nur durch den fehlenden Hämoglobingehalt von den fertigen roten Blutkörperchen unterscheiden. Ich habe daher diese Bezeichnung nicht weiter angewandt, sondern für alle Elemente, die sicher in die Reihe der roten Blutkörperchen gehören, eine andere Entwickelungsmöglichkeit nicht besitzen, des Hämoglobins dagegen noch entbehren, den Namen Erythroblasten beibehalten, einerlei, ob sie dem fertigen Erythrocytenstadium näher oder ferner stehen. Der junge Erythroblast ist mit der erwachsenen Erythrocyte durch alle wünschbaren Uebergänge verbunden. Von

der Erythrocyte unterscheidet er sich durch den ihm zukommenden hämoglobinfreien Protoplasmaleib und von den sofort zu nennenden Hämatoblasten dadurch, daß er definitiv in der Richtung sich weiterentwickelt, die zur Ausbildung erwachsener roter Blutkörperchen führt, außerdem auch noch durch die ovale Form und den Besitz reichlicheren Protoplasmas.

Endlich ist noch eine vierte Art von Zellen zu beschreiben, welche mit den bisher erwähnten in keinem Zusammenhang zu stehen scheinen. Das Plasma dieser im Schnitt stets rund erscheinenden Zellen ist sehr zart und umschließt einen Kern von eingebuchteter oder hufeisenförmiger Form. Durch mehrere tiefe Einkerbungen kann derselbe 2—3-lappig erscheinen, ja es kann vorkommen, daß 2—3 getrennte Kerne angetroffen werden. Meist läßt sich aber dann bei verschiedener Einstellung eine feine Verbindung zwischen den Teilstücken oder wenigstens einem Teil derselben auffinden. Man braucht also nicht anzunehmen, daß wirklich polynukleäre Formen vorliegen. Ein solcher Zustand kann bei starker Einschnürung des einen Kerns leicht vorgetäuscht werden, wenn die im Schnitt getroffenen Teile desselben in verschiedenen Ebenen liegen (Fig. 35 u. 36 *Ly*). Relativ häufig finden sich solche Zellen in den ersten 8 Tagen im Herzen und in der Leber. Ueber ihre Herkunft und ihr Schicksal habe ich keine Anhaltspunkte auffinden können. Vielleicht ist in der Leber ihr Ursprungsort zu suchen. Da ich die Blutbildung in der Leber nicht verfolgt habe, kann ich dies nur vermutungsweise aussprechen. Ein einziges Mal fand sich eine solche Zelle in der Milz, welches vereinzelte Auftreten nicht für eine Entstehung daselbst sprechen kann.

Von der Zeit an, da die Milz als Blutbildungsstätte etabliert ist, läßt sich durch Untersuchung des sich entwickelnden, sowie des regenerierten Organs über die Herkunft und Differenzierung der Erythro- und Leukocyten folgendes Bild gewinnen. Aus den scheinbar indifferenten Elementen der Anlage gehen Zellen hervor, die sich als Uebergänge zu Hämatoblasten erweisen. Doch treten dieselben immer nur vereinzelt auf. Erst in späteren Stadien finden sich die Vorstufen der Erythroblasten in großer Zahl, zu Gruppen vereinigt oder einzeln, und diese Hämatoblasten, plasmaarme, rundkernige, durch charakteristische Chromatinanordnung ausgezeichnete Elemente können sich auf verschiedene Weise weiterentwickeln: Entweder werden sie zu Erythroblasten, die sich dann ihrerseits unter entsprechenden histologischen Ver-

änderungen zu hämoglobinhaltigen jungen Erythrocyten und schließlich zu erwachsenen roten Blutkörperchen weiterentwickeln. Sämtlichen Elementen kommt das Vermögen der Vermehrung durch indirekte Teilung zu. Auch noch ausgebildete, hämoglobinhaltige Erythrocyten entbehren — wenigstens bei Larven — dieser Fähigkeit nicht. Oder aber, die Hämatoblasten entpuppen sich gleichsam nachträglich als Leukoblasten, indem sie Leukocyten den Ursprung geben. Diese letzteren wieder konnten bei den untersuchten Larven in der amöboiden und besonders in der phagocytären Form aufgefunden werden. Die beobachteten Tatsachen lassen den Schluß als berechtigt erscheinen, daß zwischen Erythrocyten und Leukocyten ein genetischer Zusammenhang besteht. In letzter Linie müssen die indifferenten, embryonalen Elemente der Milzanlage den Ausgangspunkt bilden für die später auftretenden freien Elemente. Ebenso sind sie aber auch für den Aufbau des Retikulums und des sog. „Endothels" der Bluträume das einzige zur Verfügung stehende Material, und es fragt sich daher, ob diese Anlagezellen wirklich für gleichwertig gehalten werden dürfen. Mit der morphologischen Uebereinstimmung könnte eine physiologische Verschiedenheit Hand in Hand gehen. Es wäre denkbar, daß das Darmmesenchym, dem die Milz ihre Entstehung verdankt, Zellen verschiedener Natur beherbergte, die, solange sie in Bezug auf die ihnen innewohnenden Entwickelungsmöglichkeiten sich latent verhalten, histologisch sich nicht voneinander unterscheiden lassen. Saxer (1896) fand bei Embryonen vom Rind und Schaf in den Spalten des Bindegewebes mesenchymatöse Elemente, „primäre Wanderzellen", welche sich sehr früh über den ganzen Organismus verbreiten und später besonders in den blutbildenden Organen sich anhäufen. Letztere sind sozusagen Sammelstellen der primären Wanderzellen. Diese sehr frühzeitig im embryonalen Bindegewebe auftretenden primären Wanderzellen sind nach Saxer die gemeinsame Stammform der roten und der farblosen Zellen des Blutes. Was speziell die letzteren betrifft, so wies Askanacy (1904) auf die wichtige Beobachtung hin, daß bei der Entstehung der Lymphdrüsen „die ersten Lymphzellen, welche zwischen den Lymphgefäßplexus auftreten, nicht an Ort und Stelle entstehen, sondern angesiedelte Wanderzellen sind. Ebenso beobachtete Weidenreich (1905) als Stammform der verschiedenen weißen Blutkörperchen eine „Mutterzelle", welche er mit der Saxerschen primären Wanderzelle identifiziert. Es könnten also in dem Darmmesenchym, welches später die Milzanlage bildet, primäre Wander-

zellen früherer Embryonalstadien, oder Abkömmlinge solcher, in seßhaft gewordenem Zustande vorhanden sein und den freien Elementen, den roten und farblosen Blutzellen den Ursprung geben. Ich muß es unentschieden lassen, ob den Amphibien solche „Wanderzellen" zukommen; jüngere Stadien, als ich sie untersucht habe, vermöchten wohl über diese interessanten Verhältnisse Aufschluß zu geben.

Daß die Entwickelungsreihen der roten und der weißen Blutkörperchen auf eine gemeinsame Stammform sich zurückführen lassen, ist von verschiedenen Forschern betont worden, so auch von Saxer, speziell für die Säugetiere. Ebenso spricht sich Kostanecki (1892) dahin aus, daß Erythrocyten und Leukocyten „nicht aus prinzipiell heterotypischen, spezifischen Zellformen sich entwickeln, sondern von einer gemeinsamen Zellform sich herleiten", daß noch die Hämatoblasten indifferent sind, d. h. sowohl zu Erythroblasten werden, als auch in Leukoblasten sich umwandeln können. Auch Kostanecki bezeichnet mit dem Ausdruck Hämatoblast eine vollkommen hämoglobinfreie Form, während Bryce (1905) diesen Namen gerade für die erstmals Hämoglobin führenden Elemente gebraucht, und damit ein zwischen Erythroblast und Erythrocyte liegendes Stadium heraushebt. Dagegen werden auch von Bryce die roten und weißen Blutkörperchen bei Lepidosiren auf eine gemeinsame Stammform („wandering cells") im Mesenchym zurückgeführt. Und ebenso führt Laguesse (1890) in seiner Untersuchung über die Milzentwickelung bei Acanthias sowohl die roten als die weißen Blutkörperchen auf dieselben, aus freien Mesenchymzellen hervorgegangenen Elemente zurück, die er nach Pouchets Vorgang als „noyaux d'origine" bezeichnet.

Bezüglich der Entstehung des Retikulums ist im Vorhergehenden die Ansicht vertreten worden, daß dasselbe ursprünglich protoplasmatischer Natur ist, d. h. durch Verbindung protoplasmatischer Zellausläufer zu stande kommt. In klarer Weise lassen sich diese Bildungszellen nur in ganz jungen Stadien nachweisen. Später gelingt es schwer, die Kerne derselben aufzufinden, da die Maschenräume allenthalben mit freien Elementen erfüllt sind, die den Bau des durch Dickerwerden der Bälkchen immer kompakter sich gestaltenden Retikulums verdecken. Es ist daher wiederholt versucht worden, aus den angefertigten Schnitten nach geeigneter Vorbereitung durch Auspinseln die freien Elemente zu entfernen und an dem zurückbleibenden Gerüstwerk sich Klarheit zu verschaffen über dessen Bau. Eigene, auf diese Methode begründete

Beobachtungen stehen mir jedoch nicht zu Gebote. Für die protoplasmatische Natur des Retikulums ist in neuerer Zeit besonders Thomé (1902) eingetreten, der das Retikulum der Lymphknoten als „ein Netzwerk von verzweigten anastomosierenden Zellen" charakterisiert. In den Ausläufern dieser Zellen können zwar feinste Fibrillen sich differenzieren, doch werden in jungen Stadien stets auch Retikulumbälkchen ohne Fasern zu finden sein. Die Endothelzellen der Maschenräume sind nur als plattgedrückte Retikulumzellen aufzufassen. In völliger Uebereinstimmung damit betont Weidenreich (1904), daß auch das faserige Retikulum „zuerst protoplasmatisch ist", daß je nach der Species ein rein faseriges oder rein zelliges Retikulum in die Erscheinung tritt. Auch er erklärt die Endothelzellen für identisch mit den Retikulumzellen.

Zu einer ganz verschiedenen Auffassung wurde Stöhr (1891) geführt durch Untersuchung der Entwickelung der Zungenbälge des Menschen. Er fand an der betreffenden Stelle junges fibrilläres Bindegewebe, in das aus den Gefäßen ausgetretene Leukocyten einwandern. Dadurch werden die Fibrillenbündel aufgelockert und in ein Netzwerk zerlegt. Die Entstehung des retikulären Gewebes geht abschnittweise vor sich, dasselbe geht allseitig in fibrilläres Bindegewebe über und stellt überhaupt nur eine „Abart" des letzteren dar.

Zusammenfassung und Schluß.

1) Die Milz entsteht beim Axolotl aus dem Darmmesenchym, zu einer Zeit, da dasselbe, ohne Andeutungen der späteren Differenzierung zu zeigen, in spärlicher Ausbildung das Epithel des Darmes, bezw. des Magens umgibt.

Die erste Anlage der Milz wurde 12 Stunden nach dem Ausschlüpfen bei Larven von 8—9 mm Gesamtlänge wahrgenommen. Sie präsentiert sich als eine Anhäufung rundlicher, mit großen Kernen versehener und mit Dotterplättchen beladener Zellen.

Innerhalb der mit der abgerundeten Oberfläche frei in die Leibeshöhle vorragenden, mit breiter Basis dem Magenepithel aufsitzenden, von demselben aber stets durch Lagerung und Form der Kerne deutlich sich abhebenden Anlage ist ein unregelmäßiges Lumen wahrzunehmen, das von den indifferenten Zellen der Anlage umgeben wird und 1—2 Blutkörperchen enthalten kann.

Das Entoderm ist bei der Entstehung der Milz nicht beteiligt.

Die Bildung des Mesenchyms selbst ist von mir nicht untersucht worden. Zu der Zeit, da die Milz sich entwickelt, umgibt dasselbe als geschlossenes „Zirkulärgewebe" das Darmepithel. Ein Zuwandern entodermaler Elemente findet um diese Zeit sicher nicht statt.

2) Innerhalb der Anlage treten Mitosen auf, welche nicht nur einerseits eine Vermehrung der Anlagezellen zur Folge haben, sondern auch, in Verbindung mit der damit Hand in Hand gehenden Differenzierung der Elemente, zu folgendem Resultat führen: Es werden a) Elemente frei, die sich als Vorstufen roter Blutkörperchen erweisen. Letztere erfüllen die Lumina der Milz, scheinen jedoch auf frühen Stadien, schon ehe deutliche Gefäße wahrzunehmen sind, befähigt, ihren Ursprungsort zu verlassen, indem sie die Stelle, da die Anlage vom Darmepithel sich abhob, als Weg benutzen und so zwischen entodermale und mesodermale Darmwand gelangen. Vielleicht darf eine Ueberleitung in die Leber angenommen werden.

Andererseits werden b) Zellen definitiv im Verband festgelegt und erscheinen fortan als Retikulum- und als Endothelzellen. Zwischen beiden besteht kein prinzipieller Unterschied.

3) Nach totaler Exstirpation der Milz sind vom 2.—3. Tage an in dem zurückgebliebenen Rest des bei der Operation durchtrennten Milzmesenteriums regenerative Prozesse wahrzunehmen. Dabei werden vom unversehrten Darmmesoderm aus Elemente abgegeben, die sich an der Regenerationsstelle auf mitotischem Wege vermehren und so gleichsam von neuem eine zunächst aus indifferenten Zellen bestehende Milzanlage herstellen.

Sehr häufig läßt sich multiples Auftreten des Regenerates beobachten. Da dies innerhalb der ersten 2 Wochen niemals der Fall ist, kann wohl daraus geschlossen werden, daß die einzelnen Regenerate nicht gleichzeitig entstehen, wie dies auch ohne weiteres die verschieden weit vorgeschrittene histologische Differenzierung derselben vermuten läßt. Unter welchen Bedingungen eine multiple Anlage unterbleibt, oder eine nachträgliche Verschmelzung der einzelnen Regenerate eintritt, konnte nicht ermittelt werden. Vielleicht ist der Verlauf der Gefäße dabei von Einfluß, derselbe ist in der vorliegenden Untersuchung nicht berücksichtigt worden.

4) Die Untersuchung des Auftretens und der histologischen Differenzierung der roten und weißen Blutkörperchen ergab folgendes:

Vor dem Auftreten der Milz, ca. 5—6 Tage bevor die Eihüllen verlassen werden, konnte nur eine Art von Blutzellen beobachtet werden, großkernige, runde, mit Dotterplättchen beladene Elemente: embryonale Blutzellen.

Kurz vor dem Ausschlüpfen sodann treten in der Leber sowie im Herzen und in den Sinus der Vorniere folgende Elemente auf: a) Blutzellen, ähnlich denjenigen des vorigen Stadiums, mit großem, bläschenförmigem Kern und Dotterplättchen im Plasma. b) „Mutterzellen" von folgendem Typus: ein spärlich ausgebildeter und sehr zarter Plasmaleib umgibt einen großen runden Kern, welcher die Eigentümlichkeit zeigt, daß ein Teil seiner färbbaren Substanz in Form feiner Körner der Peripherie anhaftet, so daß im Schnitt die Kernkontur als fein punktierte Linie erscheint. c) Erythroblasten, d. h. hämoglobinlose Jugendstadien roter Blutkörperchen mit spindelförmiger oder ovaler Form. Der Kern kann unter Umständen noch die der Peripherie anhaftenden Chromatinportionen der „Mutterzellen" aufweisen und dadurch die Zelle als ein Uebergangsstadium kennzeichnen. d) Lymphocyten mit zartem Plasmaleib und gebuchtetem oder mehrlappigem bis scheinbar mehrteiligem Kern.

Von der Zeit an, da die Milz als blutbildendes Organ funktioniert, lassen sich in ihren Maschenräumen Anhäufungen von Hämatoblasten beobachten, dies sind plasmaarme, rundkernige, durch charakteristische Chromatinanordnung ausgezeichnete Elemente, welche sich entweder zu Erythroblasten weiterentwickeln, die dann ihrerseits zu der erwachsenen Erythrocyte als Endprodukt führen, oder andererseits den Leukocyten verschiedener Art als Ausgangspunkt dienen können. Sie sind also die gemeinsame Stammform der roten und weißen Blutkörperchen.

Die Weiterentwickelung der Erythroblasten zu Erythrocyten, sowie ihre Entstehung aus Hämatoblasten geht ganz allmählich vor sich, es lassen sich verschiedene Uebergangsstadien feststellen.

Sämtliche Entwickelungsstadien sind bei Larven der Vermehrung durch indirekte Teilung fähig, die hämoglobinhaltigen Erythrocyten nicht ausgeschlossen. Die Verhältnisse beim erwachsenen Tier wurden nicht untersucht.

5) Daß die Milz beim Axolotl regeneriert wird, steht im Widerspruch mit der Tatsache, daß bei anderen inneren Organen der Amphibien die Regenerationskraft gänzlich versagt. Doch scheint mir dabei zu bedenken, ob die Milz mit anderen inneren Organen, mit einer Lunge oder einem Eileiter ohne weiteres in

Parallele gestellt werden darf. Nach Goette (1875) kommt der Milz „keine ursprünglich morphologische Anlage“ zu, Laguesse (1890) nennt sie „eine Art Ueberrest embryonalen Mesenchyms“, und Ziegler (1892) sagt von dem lymphoiden Gewebe (der Milz und anderer Organe), daß es „gewissermaßen als ein Residuum des embryonalen Mesenchyms aufgefaßt werden kann“.

Sollte es nicht verständlich sein, wenn ein solches Gewebe, in dem „die lebhafte, embryonale Zellteilung fortdauert“, einen höheren Grad von Regenerationsvermögen besitzt als andere, in viel höherem Maße spezialisierte Gewebe? Sollte nicht in gewissem Sinne die Tatsache der Milzregeneration den Satz Weismanns (1892) bestätigen, „daß die Regenerationsfähigkeit doch nicht allein auf specieller Anpassung eines bestimmten Organs beruht, sondern daß es auch eine allgemeine Regenerationskraft des ganzen Organismus gibt, die sich bis zu einem gewissen Grade auf viele, vielleicht auf alle Teile bezieht, und kraft deren einfachere Organe, auch wenn sie nicht speziell der Regeneration angepaßt sind, doch wieder ersetzt werden können“.

Literaturverzeichnis.

1904 Askanacy, M., Der Ursprung und die Schicksale der farblosen Blutzellen. Münch. med. Wochenschr., Jahrg. 51.
1903 Barfurth, D., Die Erscheinungen der Regeneration. O. Hertwigs Handb. d. Entwickelungsgesch. d. Wirbeltiere, Lief. 17.
1879 Bizzozero, G., und Salvioli, G., Die Milz als Bildungsstätte roter Blutkörperchen. Centralbl. f. d. med. Wiss., Bd. XVII.
1820 — und Torre, A., Ueber die Bildung der roten Blutkörperchen bei den niederen Wirbeltieren. Centralbl. f. d. med. Wiss., Bd. XX.
1900 Choronshitzky, B., Die Entstehung der Milz, Leber, Gallenblase, Bauchspeicheldrüse und des Pfortadersystems bei den verschiedenen Abteilungen der Wirbeltiere. Anat. Hefte, Bd. XIII.
1893 Eliasberg, M., Experimentelle Untersuchungen über Blutbildung in der Milz der Säugetiere. Dissert. Dorpat.
1875 Goette, A., Die Entwickelungsgeschichte der Unke, Leipzig.
1883 Griffini, L., und Tizzoni, G., Étude expérimentelle sur la reproduction partielle de la rate. Arch. ital. Biol., T. IV.
1900 Kollmann, J., Entwickelung der Lymphknötchen im Blinddarm und im Processus vermiformis. Die Entwickelung der Tonsille und die Entwickelung der Milz. Arch. f. Anat. u. Physiol. (His).
1892 Kostanecki, K., Die embryonale Leber in ihrer Beziehung zur Blutbildung. Anat. Hefte, Bd. I.
1892 v. Kupffer, K., Ueber die Entwickelung von Milz und Pankreas. Münch. med. Wochenschr., Jahrg. 39.
1890 Laguesse, E., Recherches sur le développement de la rate chez les poissons. Journ. de l'Anat. et de la Physiol., T. XXVI.
1890 Maurer, F., Die erste Anlage der Milz und das erste Auftreten von lymphatischen Zellen bei Amphibien. Morph. Jahrb., Bd. XVI.
1899 Maximow, A., Die histologischen Vorgänge bei der Heilung von Hodenverletzungen und die Regenerationsfähigkeit des Hodengewebes. Beitr. path. Anat. u. allg. Pathol., Bd. XXVI.
1892 Oppel, A., Unsere Kenntnis von der Entstehung der weißen und roten Blutkörperchen. Centralbl. f. allg. Path. u. path. Anat., Bd. III.

1885 Phisallix, C., Recherches sur l'anatomie et la physiologie de la rate chez les Ichthyopsides. Arch. Anat. expér., Série 2, T. III.
1904 Pinto, C., Sullo sviluppo della milza nei Vertebrati. Archivio ital. di Anat. e di Embriol. Firenze, Vol. III.
1902 Piper, H., Die Entwickelung von Leber, Pankreas und Milz bei den Vertebraten. Dissert. Freiburg i. Br.
1902a — Die Entwickelung von Magen, Duodenum, Schwimmblase, Leber, Pankreas und Milz bei Amia calva. Arch. f. Anat. u. Physiol., Supplement.
1900 Pugnat, A., Note sur la régénération expérimentelle de l'ovaire. C. R. Soc. Biol., Séances et Mémoires.
1899 Ruffini, A., Sullo sviluppo della milza nella Rana esculenta. Monit. zool., Vol. X.
1896 Saxer, Fr., Ueber die Entstehung und den Bau der normalen Lymphdrüsen und die Entstehung der roten und weißen Blutkörperchen. Anat. Hefte, Bd. VI.
1902 Schneider, K. C., Lehrbuch der vergleichenden Histologie der Tiere, Jena.
1891 Stöhr, Ph., Die Entwickelung des adenoiden Gewebes, der Zungenbälge und der Mandeln des Menschen. Festschrift Nägeli-Kölliker, Zürich.
1902 Thomé, R., Beiträge zur mikroskopischen Anatomie der Lymphknoten. I. Das Retikulum der Lymphknoten. Jen. Zeitschr., Bd. XXXVII.
1892 Weismann, A., Das Keimplasma. Eine Theorie der Vererbung, Jena.
1903 — Versuche über Regeneration bei Tritonen. Anat. Anz., Bd. XXII.
1904 Weidenreich, Fr., Studien über das Blut und die blutbildenden und -zerstörenden Organe. Arch. f. mikr. Anat., Bd. LXV.
1905 — Ueber die Entstehung der weißen Blutkörperchen im postfetalen Leben. Anat. Anz., Ergänzungsh., Bd. XXVII.
1888 Ziegler, H. E., Der Ursprung der mesenchymatischen Gewebe bei den Selachiern. Arch. f. mikr. Anat., Bd. XXXII.
1892 — Ueber die embryonale Anlage des Blutes bei den Wirbeltieren. Verh. Zool. Ges.

Figurenerklärung.

Buchstabenbezeichnung:

Ac Amöbocyte
aM Anlagezelle in Mitose
BR Basis der Regenerationsstelle
d Dotterplättchen
dB degenerierendes Blutkörperchen
de Darmepithel
dm Darmmesenchym
dM durchtrennte Körpermuskulatur
e Endothelzelle
eB embryonale Blutzelle
Eb Erythroblast
Eb, Uebergang von Hämatoblasten zu Erythroblasten
Ebc junge Erythrocyte
Ec Erythrocyte
Ep Epidermiszelle
Hb Hämatoblast
L Lunge
Lc Leukocyt
Ly Lymphocyt
m Mesenterium
MR Mitose im Regenerationsherd
Mz Mutterzelle
Phc Phagocyte
R Regenerationsstelle
rB rotes Blutkörperchen
Re Regenerat
Rz Retikulumzelle

Mit Ausnahme von Fig. 1, 2, 3, 18, 22 und 24 sind sämtliche Figuren unter Anwendung von Ok. I und Oelimmersion $^1/_{12}$ von Leitz bei ausgezogenem Tubus mittels des Abbeschen Zeichenapparates angefertigt.

Tafel V.

Fig. 1. Umrißzeichnung von drei auf der Magenwand gelagerten Regeneraten, von oben gesehen. Alter des Regenerates 12 Monate, Alter des Versuchstieres bei Entnahme des Regenerates 14 Monate. Lupenvergrößerung.

Fig. 2. Die zwei vorderen der obigen Regenerate, von der Seite gesehen.

Fig. 3. Querschnitt mit Milzanlage, *M*. Alter 12 Stunden, Gesamtlänge 8,5 mm.

Fig. 4. Aus demselben Schnitt bei starker Vergrößerung: die Milzanlage vom Darmepithel sich abhebend.

Fig. 5. Aus derselben Serie: maximale Erhebung der Anlage. Darmepithel nicht ausgezeichnet.

Fig. 6, 7, 8. Aus Querschnittserien durch Larven von 9,4 mm Länge. Alter 24 Stunden. Im Lumen die Uebergangszellen, *U.*

Fig. 9. Querschnitt. Alter 36 Stunden. Erythroblastenmitose, *Eb.*

Fig. 10. Querschnitt. Alter 48 Stunden. Rote Blutkörperchen verlassen die Milz.

Tafel VI.

Fig. 11. Querschnitt. Alter 48 Stunden. Rote Blutkörperchen verlassen die Milz.

Fig. 12. Querschnitt. Alter 36 Stunden. Derselbe Prozeß wie in Fig. 10 und 11.

Fig. 13. Querschnitt. Alter 48 Stunden. Rote Blutkörperchen zwischen Entoderm und Mesoderm der Magenwand steckend.

Fig. 14. Querschnitt. Alter 6 Tage. Die Milz erscheint vom Magen abgehoben durch das Mesenterium, *m.*

Fig. 15 u. 16. Aus Längsschnitten durch die Milz 10 mm langer Larven. Genaues Alter unbekannt. Zellen der Milz vorwiegend Erythroblasten.

Fig. 17. Aus einem Querschnitt durch ein Stadium von 8 Wochen. Hämatoblasten, Endothel- und Retikulumzellen, *Hb*, *e*, *Rz.*

Fig. 18. Aus einem Querschnitt durch die Operationsstelle. 30 Stunden nach Exstirpation der Milz. Epidermiszellen, *Ep*, sind von der Wundstelle aus in die Leibeshöhle vorgedrungen und haben den Mesenterialstumpf, *R*, an seiner freien Oberfläche eingehüllt.

Fig. 19. Aus einem Querschnitt durch ein Stadium von 48 Stunden nach Exstirpation der Milz. Beginn der regenerativen Prozesse. Im Mesenterialstumpf treten zahlreiche Mitosen auf. Dazwischen Blutkörperchen im Zerfall begriffen, *dB.*

Tafel VII.

Fig. 20. Aus einem Querschnitt. Stadium 30 Stunden. Kernreichtum an der Basis des Mesenterialstumpfes.

Fig. 21. Aus einem Regenerat von 4 Tagen. Hämatoblasten, *Hb*, und Reticulumzellen, *Rz*, treten auf.

Fig. 22. Längsschnitt durch die Magenwand mit 2 daran haftenden Regeneraten. Stadium 14 Tage. Vergr.: Ok. I, Obj. II, Leitz.

Fig. 23. Aus einem Regenerat von 14 Tagen. Dasselbe zeigt Retikulumzellen, *Rz*, Hämatoblasten, *Hb*, sowie Erythroblasten verschiedenen Alters, *Eb* und $Eb_{,,}$.

Fig. 24. Zwei Regenerate im Längsschnitt. Alter 4 Monate. Vergr.: Ok. I, Obj. II, Leitz.

Fig. 25—32. Aus Längsschnitten durch ein Nebenregenerat unbekannten Alters. Hauptregenerat 4 Monate alt (s. Fig. 24).

Fig. 26. Erythrocyten verschiedenen Alters, mit struiertem Plasma, noch an Erythroblasten erinnernd, *Ebc*; in fertig ausgebildetem Zustande, mit homogenem Plasma und völlig kompaktem Kern, *Ec.*

Fig. 27. Junge Erythrocyten in indirekter Teilung.
Fig. 28. Uebergänge von Hämatoblasten zu Erythroblasten, *Hb,* und *Eb,,* Retikulumzelle, *Rz*, zugleich Endothelzelle.

Tafel VIII.

Fig. 25. Maschenräume des Milzgewebes, begrenzt von Endothelzellen, *e*, erfüllt mit Hämatoblasten, *Hb*, Erythrocyten, *Ec*, und Phagocyten, *Phc.*
Fig. 29. Ansammlung von Hämatoblasten in- und außerhalb der Maschenräume.
Fig. 30. Durchtretender Hämatoblast.
Fig. 31. Phagocyten, mit zerfallenden Blutkörperchen beladen.
Fig. 32. Leukocyten.
Fig. 33. Embryonale Blutzellen aus der Aorta, ca. 5 Tage vor dem Ausschlüpfen fixiert.
Fig. 34. Blutzellen eines kurz vor dem Verlassen der Eihüllen fixierten Tieres.
Fig. 35 u. 36. Gelappt- und mehrkernige Blutzellen.

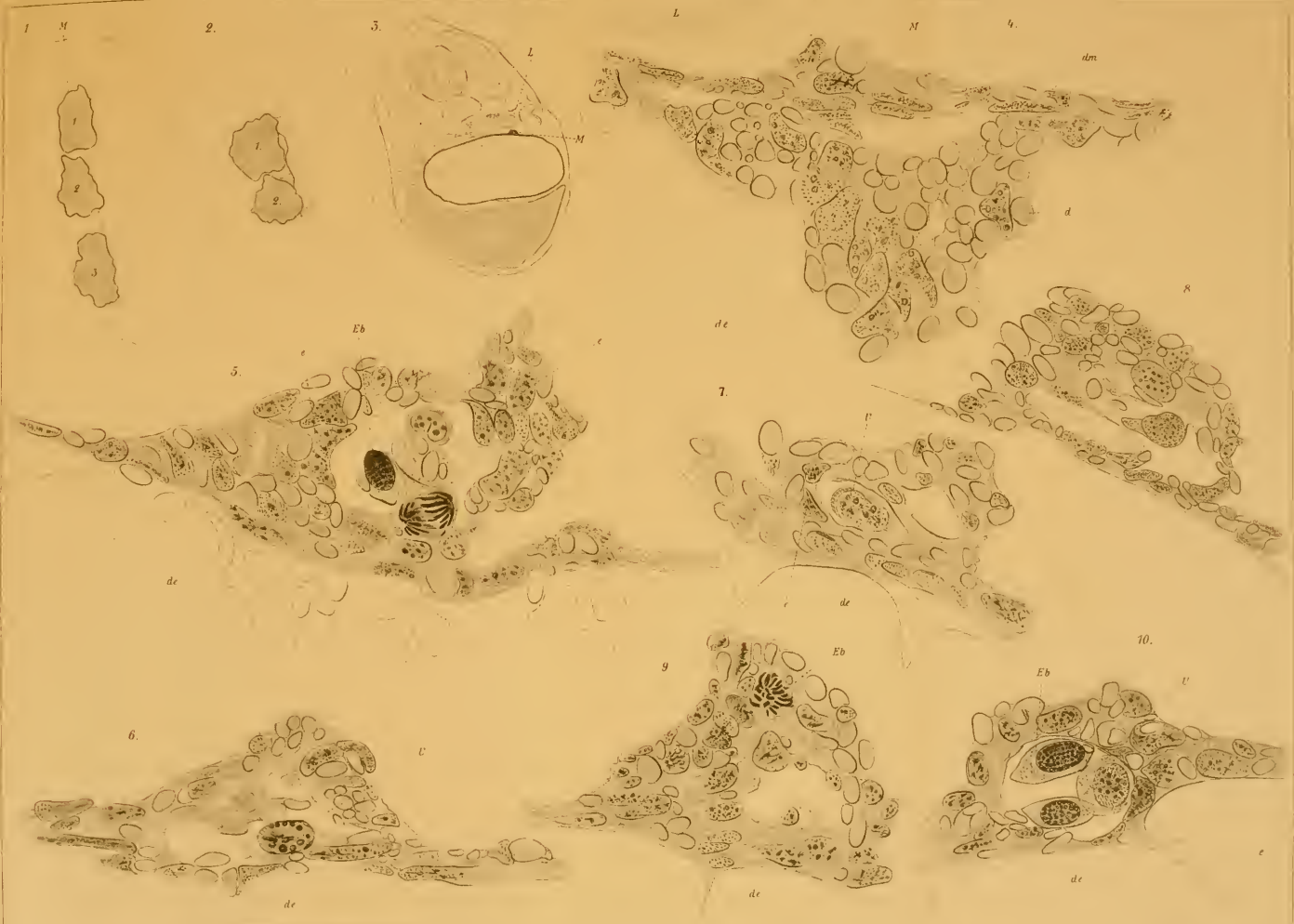

Dauber gez. Verlag von Gustav Fischer in Jena. Lith. Inst. v. Johannes Arndt, Jena

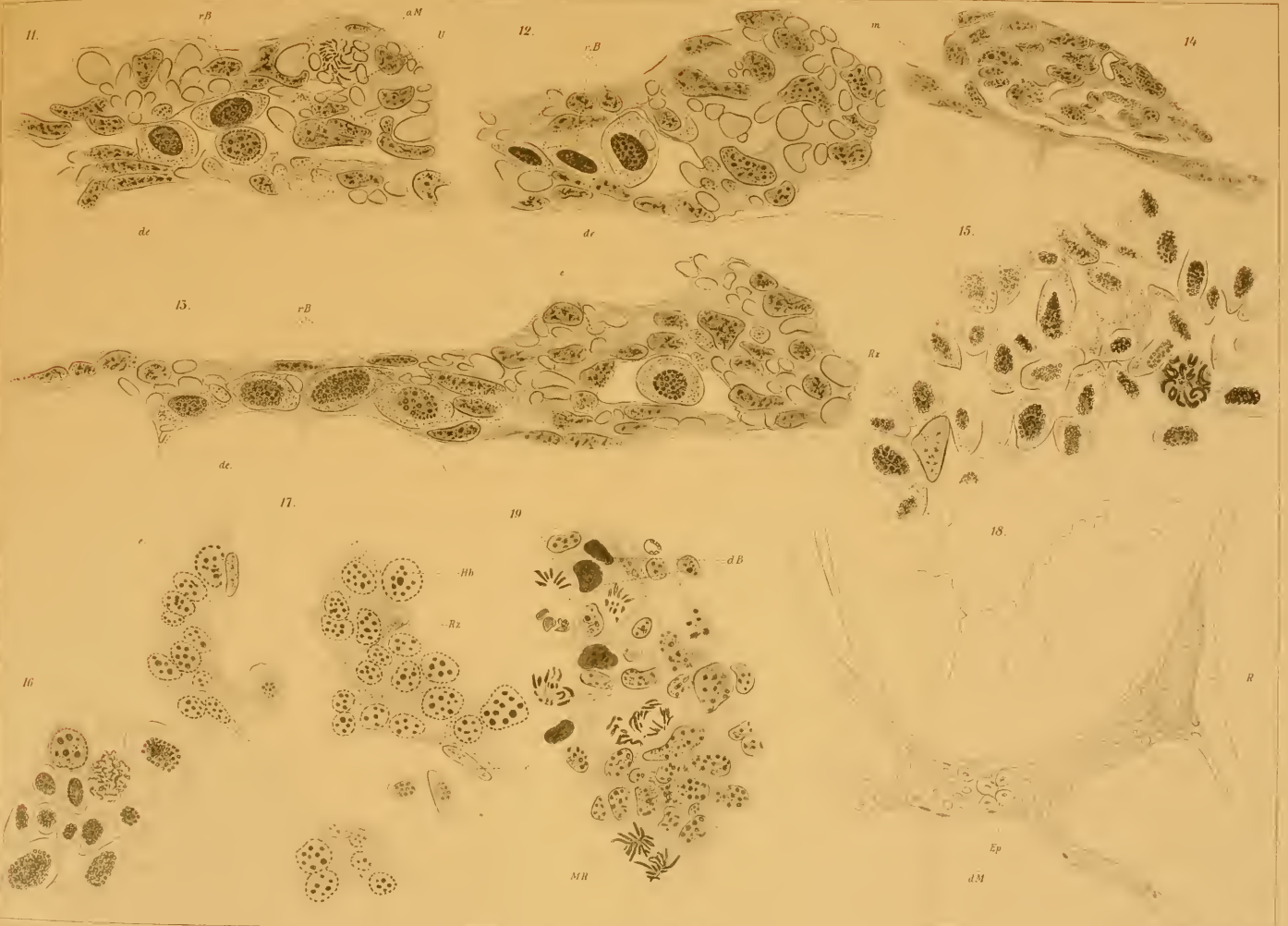

Verlag von Gustav Fischer in Jena
Lith. Anst. v. Johannes Arnold, Jena.

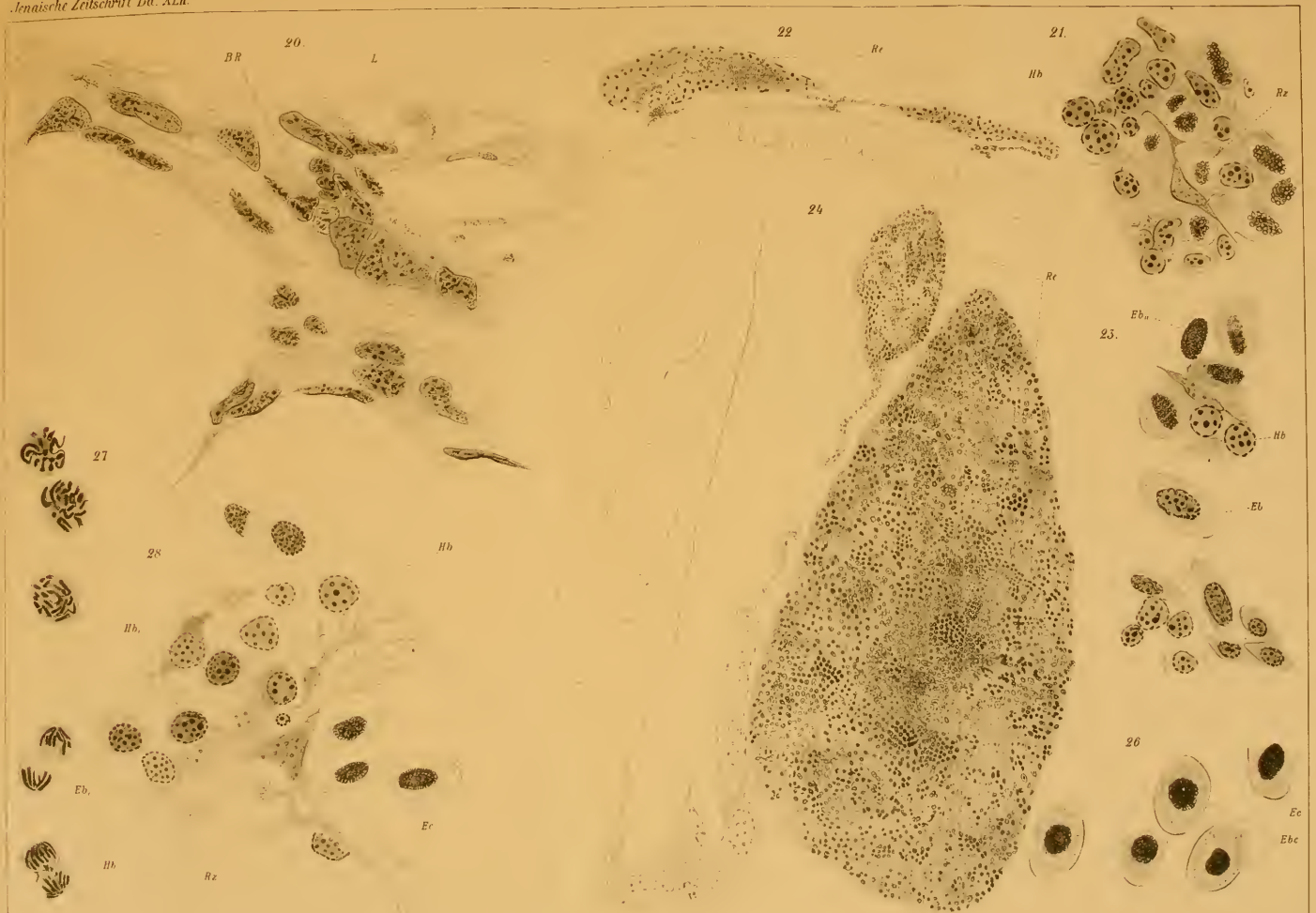

Dauber gez
Verlag von Gustav Fischer in Jena.
Lith Anst v Johannes Arndt Jena.

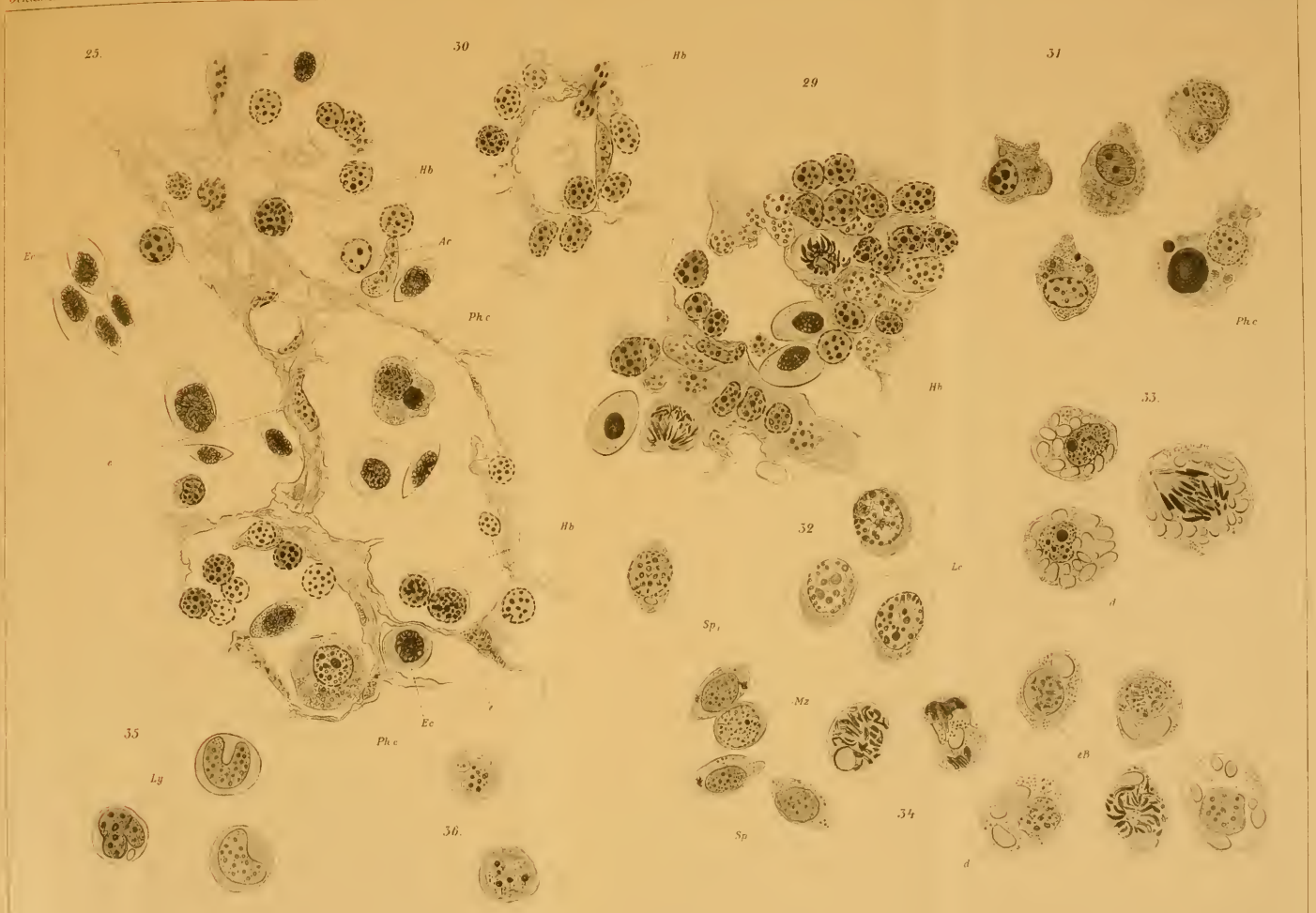

Dauber gez. Verlag von Gustav Fischer in Jena. Lith Anst v Johannes Arndt, Jena

ZOBODAT - www.zobodat.at

Zoologisch-Botanische Datenbank/Zoological-Botanical Database

Digitale Literatur/Digital Literature

Zeitschrift/Journal: Jenaische Zeitschrift für Naturwissenschaft

Jahr/Year: 1907

Band/Volume: NF_35

Autor(en)/Author(s): Daiber Marie

Artikel/Article: Zur Frage nach der Entstehung und Regenerationsfähigkeit der Milz. 73-114