Ueber den feineren Bau der Blutgefässe bei den Arenicoliden.

Von

Ignaz Schiller aus Odessa.

Hierzu Tafel XI—XIII und 2 Figuren im Text.

Nach der umfassenden bibliographischen Zusammenstellung, welche von Prof. Lang in den Beiträgen zu einer Trophocöltheorie gegeben wurde, will ich hier von einer eingehenden Besprechung der ganzen Literatur Abstand nehmen und nur diejenigen Schriften erwähnen, welche sich speziell mit Arenicoliden beschäftigen.

In erster Linie kommt in Betracht die im Jahre 1900 erschienene Monographie von Gamble und Ashworth, betitelt „The Anatomy and Classification of the Arenicolidae, with some Observations on their post-larval Stages". Die Gefäße sind dort mehr von der anatomischen als von der histologischen Seite untersucht worden, aber immerhin habe ich darin viele für mich nützliche Angaben finden können.

Dann folgen Berghs Beiträge zur vergleichenden Histologie, dessen Untersuchungen nach den Methoden der modernen Technik ausgeführt wurden. Was aber speziell die Gefäße der Arenicoliden betrifft, so ist Bergh selbst nicht zu einer eingehenden Schilderung der Verhältnisse gekommen. Endlich muß ich die neulich erschienene Arbeit von Lillie, „The Structure and Development of the Nephridia of Arenicola cristata", erwähnen, die mir von besonderer Nützlichkeit war.

Arenicola Grubei.

Bei der Betrachtung des feineren Baues der Gefäße muß ich verzichten auf eine eingehende Berücksichtigung der groben Anatomie der einzelnen Gefäße; denn diese Frage allein ist ein Thema für eine spezielle Arbeit. Die Topographie muß hier nur berücksichtigt werden, insofern sie für das Verständnis der Histologie

für uns notwendig ist. Ich beginne mit der Beschreibung des dorsalen Gefäßes.

Das dorsale Gefäß.

nimmt seinen Ursprung in der Nähe des Anus, läuft längs des Darmes und endigt in der Kopfregion, wo es sich in feine Gefäße und Kapillaren verteilt. In seinem Verlaufe giebt es Schlingen ab, welche den Darm umgeben und in das ventrale Gefäß einmünden. In der Kiemenregion, je nach der Art, bekommt das dorsale Gefäß entweder von allen Kiemenpaaren oder von einer Anzahl derselben die Kiemengefäße. Das dorsale Gefäß steht in keiner Kommunikation mit dem später zu besprechenden paarigen Herzen.

Kopfregion. Die feinsten Zweige, in welche sich das dorsale Gefäß in der Kopfregion zerteilt, zeigen uns, wie auf der Fig. 1 zu sehen ist, folgenden Bau: sie bestehen nur aus zwei Wandungen, — aus einer äußeren, ganz dünnen, nur bei stärkster Vergrößerung sichtbaren, bindegewebigen, und aus einer inneren, etwas dickeren, der Intima. Die Kerne der bindegewebigen Schicht sind groß, etwas oval und voneinander weit entfernt. Die Fig. 1 zeigt uns in b einen Quer- und in a einen Längsschnitt eines solchen kleinen Gefäßes. Wir sehen, daß bei einem Querschnitte nur ein solcher Kern getroffen ist.

Die Intima ist eine homogene, glatt verlaufende Membran. Im Lumen des Gefäßes befinden sich hier und da Blutkörperchen, die fast immer ihre Lage in der Mitte des Gefäßes haben, seltener sind sie zu der Intima gedrängt.

Im Bereiche der Diaphragmata (das sind stark entwickelte Dissepimente, 3 an der Zahl, welche sich in der Kopfregion erhalten haben) nimmt das dorsale Gefäß folgende Gestalt (Fig. 2) an: nach außen wird es von einem netzartigen Bindegewebe mit rundlichen Kernen umgeben, welches direkt in die beiden Lamellen des noch in dieser Region erhaltenen dorsalen Mesenteriums übergeht. Der am nächsten zum Lumen des Gefäßes gelagerte Teil dieses Bindegewebes ist mit einer braunen, feinkörnigen Substanz ausgefüllt und macht den Eindruck von Chloragogenzellen, hat aber mit diesen nichts zu thun.

Die dem Bindegewebe folgende Schicht ist die der Muskulatur und besteht aus dicken Ringmuskelfasern. Eine Längsmuskulatur konnte ich nicht nachweisen. Zuletzt kommt die Intima, eine

dünne, in so zahlreiche Falten gelegte Membran, daß es auch mit der stärksten Vergrößerung fast unmöglich ist, ihren Verlauf, wenn auch nur auf einer kleinen Strecke, zu verfolgen. Ueber die Natur dieser Intima werden wir im embryologischen Teile dieser Arbeit ins klare kommen.

Mittlere und Schwanzregion. In der mittleren und kaudalen Region zeigt das dorsale Gefäß einen wesentlichen Unterschied im Bau. Nach außen (s. Fig. 3, 6) wird es von einem Peritoneum mit flachen Zellen umgeben. Dieses Peritoneum geht aber an einer Stelle — in der dorsalen Mittellinie — in ein netzartiges Gewebe über. Dem Peritoneum folgt eine Ringmuskelschicht, zu welcher sich nur in der dorsalen Mittellinie ein Bündel von Längsmuskelfasern gesellt. Diese Fasern bilden einen dicken Strang, welcher die Rückenseite des Gefäßes durchzieht und schon mit Lupenvergrößerung zu sehen ist (Fig. 12). Schließlich folgt die Intima, eine dünne, glatt verlaufende, homogene Membran.

Das Peritoneum. Auf Fig. 10 ist das Peritoneum nach einem Flächenpräparate eingezeichnet. Es besteht aus polygonal begrenzten, protoplasmareichen Zellen, die eine gewölbte Oberfläche zeigen. Die Kerne sind rund und färben sich leicht mit Eisenhämatoxylin. Zellteilungen habe ich nie beobachten können.

Die Muskulatur. Um ein richtiges Verständnis für die Verteilung der Muskulatur auf dem dorsalen Gefäße zu bekommen, müssen wir ein Ausbreitungspräparat zu Hilfe nehmen. Dasselbe ist auf Fig. 4 gezeichnet und ist aus der mittleren Region des Körpers eines erwachsenen Tieres entnommen. Wir gewinnen bei der Betrachtung mit schwacher Vergrößerung folgendes Bild: Das ganze Gefäß wird von ringförmigen, ganz parallel zueinander verlaufenden Fasern umsponnen. Nur an einer Stelle — in der dorsalen Mittellinie — werden die Ringfasern von den Längsfasern gekreuzt. Diese Fasern bilden den eigentlichen Muskelstrang. Die Ringmuskelfasern unterscheiden sich ihrem Baue nach vollständig von den Längsmuskelfasern und sollen deshalb besonders besprochen werden.

Die Ringmuskelfasern. Die so genau parallel verlaufenden Ringmuskelfasern sind nicht von gleicher Dicke, sondern unterscheiden sich sehr beträchlich voneinander. Eine große Anzahl von dünnen Fasern wird von dickeren umschlossen, und es zeigt sich eine gewisse Regelmäßigkeit in der Verteilung, obwohl die

Zahl der umschlossenen Fasern nicht immer die gleiche ist (Fig. 7). Diese Fasern verhalten sich im ruhenden Zustande ganz anders als im kontrahierten Zustande. Während sie in der Ruhe einen hellen, protoplasmareichen Inhalt haben, einen auf der Seite gelagerten Kern, und keine Differenzierung in Fibrillen nachweisen lassen, bekommen sie während der Kontraktion ein Aussehen von quergestreiften Muskelfasern, und es bedarf einer sorgfältigen Untersuchung, um einer derartigen Verwechslung zu entgehen. Durch Einwirkung von Säuren gelang es mir, nachzuweisen, daß die „Querstreifung" durch den spiraligen Verlauf der einzelnen Fibrillen hervorgerufen wird, und daß jede Fibrille frei von jeglicher Streifung ist. Die wahre Natur solcher anscheinend quergestreiften Muskelfasern ist schon von vielen Autoren bei verschiedenen Tieren hervorgehoben worden. Ueber diese Erscheinung schreibt Heidenhain in seinem ausführlichen Referate über die glatten Muskelfasern folgendes:

„Eine quere Linierung der glatten Muskelzellen, welche an Querstreifung erinnert, wird durch zufällige Umstände hervorgebracht. Ich erwähne kurz folgende Trugbilder: 1) eine Querfaltung der glatten Muskelfasern, welche bei der Betrachtung in gerader Aufsicht und unter schwachen Systemen eine wahre Quergliederung vortäuschen kann, tritt leicht auf, wenn beim Uebergang vom kontrahierten zum erschlafften Zustande kein dehnendes Moment vorhanden ist, welches die Fasern auf die natürliche Länge zurückführt (P. Schultz). Dieses dehnende Moment ist meiner Meinung nach im natürlichen Zustande des Körpers durch die normale Querspannung des Bindegewebes gegeben. Die Stauchung und Querfaltung der Faserzellen, welche beim Mangel der Wiederausdehnung in unseren Präparaten so leicht eintritt, wurde schon vor langen Jahren (1861) von R. Heidenhain gesehen und mit hübschen Abbildungen belegt. 2) Eine Quersegmentierung der kontraktilen Faserzellen kann ebenso leicht vorgetäuscht werden durch eine massenhafte regelmäßige Aufeinanderfolge von Kontraktionsnoten".

Jede Muskelfaser zeigt einen prismatischen Bau, was auf Fig. 11 abgebildet ist. Diese Figur stammt aus einem Längsschnitte etwas schräg durch ein dorsales Gefäß, und die getroffenen Muskelfasern zeigen den Bau eines dreikantigen Prisma.

Längsmuskelfasern. Die Längsmuskelfasern (der Muskelstrang) verlaufen auch parallel zueinander, aber nicht mit der nämlichen Genauigkeit wie die Quermuskelfasern. Sie sind sehr

dicht zusammengedrängt, lassen sehr leicht ihren fibrillären Bestand nachweisen und zeigen niemals eine falsche Querstreifung, wie wir sie vorher bei den Ringmuskelfasern kennen lernten. Es sind typische glatte Muskelfasern, wie sie im ganzen Körper des Tieres vorkommen, und zeigen eine besonders rasche Färbbarkeit. Die Kerne liegen immer auf der Oberfläche, niemals im Innern der Fasern.

Das Bindegewebe. Bergh erwähnt bei seiner Beschreibung der Gefäße von Arenicola auch das Bindegewebe, indem er folgendes zu sagen weiß: „Bei Arenicola Grubei zeigt auch das Rückengefäß den typischen Bau. Innerhalb des Peritonealepithels findet sich eine Schicht von Ringmuskelzellen und ein Bindegewebe, das als Grundlage der dünnen, homogenen, in Säurefuchsin sich rot färbenden Intima erscheint . . .“ Diese Angabe ist, insofern sie das Bindegewebe betrifft, durchaus unrichtig. Das im dorsalen Gefäße vorkommende Bindegewebe ist, wie wir später im zweiten Teil dieser Arbeit sehen werden, nichts anderes als ein Ueberrest des früher sehr mächtig entwickelten Embryonalgewebes und ist nur zwischen der Muskulatur und dem Peritoneum erhalten. Wir müssen aber zwei Regionen, welche sich scharf voneinander unterscheiden, ins Auge fassen: die besonders mächtig entwickelte Region des Muskelstranges und die übrige, das ganze Gefäß ringsherum umfassende Region. Im netzartigen Bindegewebe des Muskelstranges kommen eigentümliche Zellen vor: bipolare oder multipolare Zellen mit einem mit feinkörniger Substanz überfüllten Kerne (Fig. 8). Diese Zellen anastomosieren miteinander und bilden ein Netz, welches sich über die ganze Länge des Muskelstranges erstreckt. Im Bindegewebe des übrigen Teiles des Gefäßes treten diese Zellen nicht mehr auf; aber es kommen dort andere zum Vorschein, nämlich (Fig. 9) kleine, birnförmige Zellen mit langen Fortsätzen, welche alle parallel der Längsachse des Gefäßes verlaufen und miteinander durch kleine, in verschiedenen Richtungen verlaufende Fortsätze anastomosieren. Ich bezweifle, daß alle hier beschriebenen Gebilde wirklich die Zellen des Bindegewebes repräsentieren. Es könnte wohl möglich sein, daß die auf dem Muskelstrange (auf der dorsalen Medianlinie) des Gefäßes vorkommenden Zellen Elemente nervöser Natur wären. Für eine solche Annahme spricht z. B. die Tatsache, daß die Stelle des Gefäßes durch besondere Reizbarkeit gekennzeichnet ist: es genügt schon, mit einer feinen Nadel die Stelle zu berühren, um sofort eine Kontraktion des Gefäßes hervorzurufen.

Außerdem zeichnen sich diese Zellen durch ihre Färbbarkeit mit spezifischen Farbstoffen, z. B. Methylviolett, Methylblau und Apathys Hämatein A aus. Würde diese Vermutung sich bestätigen (es fehlt mir jetzt zum Beweise das nötige frische Material), so würden wir es hier mit einer interessanten vergleichend-anatomischen Tatsache zu tun haben.

Hier treten wir in das Bereich einer weitgehenden Kontroverse; — denn die Frage über die Innervation der Gefäße bei verschiedenen Tiergruppen ist eine vielumstrittene. Ueber die Innervation der Gefäße bei den Anneliden gibt es meines Wissens außer einigen flüchtigen Bemerkungen von Vejdovsky keine bemerkenswerten Angaben.

Bei den Arthropoden, und zwar bei Peripatus und bei Iuliden, verläuft an der dorsalen Herzwand ein medianer Längsnerv. — Grobben beschreibt in seiner Arbeit über den Bulbus arteriosus etc. der Lamellibranchiaten „ein Netzwerk körniger Substanz, welches sich kontinuierlich von Muskelbalken zu Muskelbalken verfolgen läßt.“ Er fügt hinzu: „Die Zugehörigkeit des eben beschriebenen Netzwerkes zum Bindegewebe scheint mir im höchsten Grade wahrscheinlich, da einer anderen Deutung — und es wäre zunächst nur an ein Nervennetz zu denken — manche Schwierigkeiten entgegenstehen.“

In seiner im Jahre 1884 erschienenen Arbeit über marine Rhipidoglossen, wo er sich besonders mit Haliotis, Turbo, Trochus und Fissurella beschäftigte, schreibt Haller folgendes: „Es findet sich in der Herzwand, teilweise auf der Herzmuskulatur, teilweise mit Muskelbündeln verflochten, ein Netzwerk nervöser Natur, dessen Knotenpunkte tri- bis quadripolare Zellen einnehmen. Letztere können sich dann mit größeren bipolaren Ganglienzellen verbinden, deren Protoplasmafortsätze in je einem Muskelkern endigen.“ Diese Angabe wird durch die neulich erschienenen Untersuchungen von J. Spillmann als unrichtig bezeichnet, indem er alle die beschriebenen Ganglienzellen, zurückweisend auf die Abhandlung von Brock, für interstitielles Bindegewebe zu halten geneigt ist.

Beim Amphioxus und den Wirbeltieren tritt diese Frage wieder in den Vordergrund. Beim Amphioxus glauben die einen in der Vene (Zarnik, Burkhardt), bei den Wirbeltieren in den Kapillaren (Leontowitsch, Dogiel) nervöse Elemente zu sehen; andere Autoren halten diese Elemente für Bindegewebszellen.

Das Bauchgefäß.

Das ventrale Gefäß durchzieht den Körper ganz frei von den benachbarten Gefäßen, also vom Blutsinus, resp. Darmgefäßnetz und vom Subintestinalgefäß; es ist von diesen ganz abgesondert und steht nur durch eine dünne, noch zu besprechende Membran mit der Splanchnopleura in Verbindung. Was die Kontraktion anbelangt, so ist es mir in keinem von mir untersuchten Falle gelungen, sie makroskopisch wahrzunehmen. Das Gefäß verhält sich ganz passiv, zeigt keine sichtbare Bewegung und reagiert auf keine äußeren Reize. Bei der mikroskopischen Untersuchung ergibt sich aber, daß das Gefäß auch eine — wenn gerade nicht sehr große — Kontraktion erfährt, die seinen Querschnitt aus einem kreisrunden in einen unregelmäßigen verwandelt und das eingeschlossene Blut nach der einen oder anderen Richtung verschiebt. Die Wandungen des ventralen Gefäßes sind im ganzen Verlaufe immer die gleichen: zunächst ein in Chloragogenzellen umgewandeltes Peritoneum, dann kommt eine Schicht von Längs- und Ringmuskelfasern und schließlich eine dicke, sich mit der Kontrollfärbung (van Gieson) intensiv rot färbende Intima. Dicht an die Intima gedrängt befinden sich die Blutkörperchen, die ihr ein endothelartiges Aussehen verleihen. Sie treten stellenweise in ganzen Haufen vereinigt auf, und ihrem Kerne nach befinden sie sich in einem degenerierten Zustande (Fig. 29) [s. unten].

Das Peritoneum ist durch Chloragogenzellen vertreten. Die Zellen erscheinen auf dem Querschnitte (Fig. 13) als längliche große Gebilde mit einem großen Kern an der Basis und mit kleinen bräunlichen, stark lichtbrechenden Körnchen, die im ganzen Protoplasma ziemlich regelmäßig zerstreut sind. Die in toto präparierten Zellen erscheinen auf einem Ausbreitungspräparat (Fig. 16) bei der Betrachtung von oben als hohe, polygonale Zellen. Diese Zellen umgeben fast das ganze ventrale Gefäß. An der Stelle, wo sich das Gefäß mit der Splanchnopleura verbindet, gehen die Chloragogenzellen allmählich in ein flaches Peritonealepithel (Fig. 13) der beiden Lamellen des Mesenteriums über, welches von beiden Seiten seine Zellen trägt.

Die Muskulatur des ventralen Gefäßes besteht aus rings- und längsverlaufenden Muskelfasern, die sich voneinander durch die Natur der Fibrillen unterscheiden. Betrachten wir Fig. 17, so bekommen wir folgendes Bild: Die Ringmuskelfasern umziehen das ganze Gefäß in regelmäßigen Abständen; es sind Fasern gleicher

Dicke. Diese Abstände sind bedeutend größer als diejenigen zwischen den einzelnen Fasern des Rückengefäßes. — Was den feineren Bau dieser Fasern anbetrifft, so gehören sie zu denjenigen, welche die Querstreifung vortäuschen. In allen von mir untersuchten Fällen zeigten die einzelnen Fibrillen immer den kontrahierten, spiraligen Zustand. Dorsal und ventral ist das Gefäß durch wenige Fasern von Längsmuskulatur durchzogen, die den typischen Charakter der glatten Muskulatur nachweisen lassen. Diese Fasern bilden zwei Muskelstränge: einen dorsalen und einen ventralen (Fig. 17).

Die Intima und die Blutkörperchen. Wie schon früher erwähnt, schmiegen sich der Intima des ventralen Gefäßes Blutkörperchen an, die ein Endothel vortäuschen. Diese Erscheinung wurde schon längst von vielen Autoren bei verschiedenen Annelidengruppen beschrieben und beobachtet. Kürzlich wurde diese Erscheinung wieder in Frage gestellt, und zwar durch Vejdovsky („Zur Hämocöltheorie"), indem derselbe sagt: „Es ist sonderbar — und ich habe das schon einmal hervorgehoben — daß die vermeintlichen Blutkörperchen nur dicht der innersten Gefäßschicht anliegen sollten, während man sie in der Blutflüssigkeit selbst nicht findet." Diese Bemerkung ist in Bezug auf unseren Fall nicht zutreffend. Die Figg. 14 und 15 zeigen deutlich, wie ein sogenanntes Endothel zu stande kommt. Der Prozeß vollzieht sich in folgender Weise: Nachdem sich das Lumen des Gefäßes durch Kontraktion von der Flüssigkeit befreit hat, bleibt eine dünne Schicht derselben an der Innenfläche der Intima zurück. Die Blutkörperchen bekommen, nachdem alles Blut um sie herum aus dem Lumen weggeschoben worden ist, auch um ihre Peripherie eine dünne Schicht von Flüssigkeit, dank welcher sie sich mit der Intima verkleben. Die feine Membran, welche vom Reste der Blutflüssigkeit gebildet wird, und die auf ihr aufsitzenden Blutkörperchen mit ihrem auch aus Blutflüssigkeit gebildeten Ueberzug täuschen bei der Betrachtung mit schwachen Linsen vollständig ein Endothel vor. Die Behauptung, daß die Blutkörperchen nur am Rande der Intima und niemals im Zentrum zu sehen sind, kann ich nicht bestätigen.

Das Bindegewebe fehlt im ventralen Gefäße vollständig. Die Vermutung, daß ein solches dem Gefäße unbedingt zukommen müsse (Bergh), ist unberechtigt. In allen von mir angefertigten Ausbreitungs- und Schnittpräparaten ergab es sich, daß außer dem Chloragogen, der Muskelschicht und der Intima keine andere

Schicht diesem Gefäße zukommt. Die Intima erscheint immer als eine strukturlose, durchsichtige Membran.

Das paarige Herz und die Herzköper.
(Vordere Körperregion.)

Das paarige Herz repräsentiert zwei kleine, kontraktile, lappige Gebilde, die in einer direkten Kommunikation mit den ventralen Gefäßen stehen. Sie beginnen seitlich am ventralen Gefäß, umgeben den Magen, und mit ihrem dicken, angeschwollenen Teil nähern sie sich dem dorsalen Gefäß, mit welchem sie sich aber in keiner Kommunikation befinden. Das Schema soll diese Verhältnisse klarlegen.

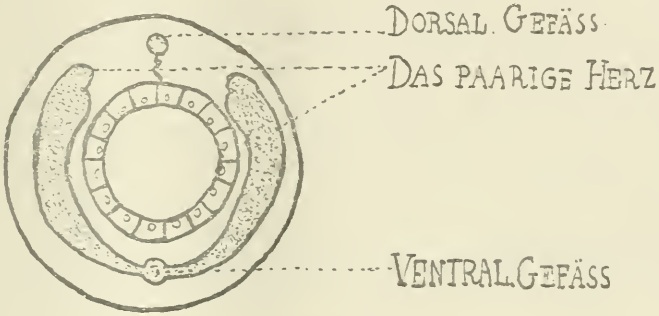

Textfig. 1.

Das paarige Herz beginnt mit einem dünnen Trichter, welcher (Fig. 23) die direkte Fortsetzung des ventralen Gefäßes repräsentiert, und den ich bei der Beschreibung als Ductus bezeichnen werde. Bei der Kontraktion des Herzens erfährt er fast keine sichtliche Veränderung und hat keine propulsatorische Bedeutung, Diese Bedeutung kommt nur dem Herzen zu, das sich sehr beträchtlich erweitern und dann wieder verkleinern kann. Die lappige Gestalt wird durch Einbuchtungen der äußeren Wand in das Innere des Herzens hervorgebracht. Durch diese Erscheinung werden die eigentlichen Herzkörper, viele an der Zahl, im Innern des Herzens gebildet. Diese Herzkörper sind Räume, welche Zellen von verschiedener Gestalt und Dimension in sich einschließen, und deren physiologische Bedeutung für mich durchaus unklar geblieben ist. Sie treten besonders häufig auf in der mittleren Region und an der Stelle, wo der Ductus in das eigentliche Herz übergeht. Die Wandungen des paarigen Herzens sind die

folgenden: Peritoneum, Bindegewebe, Muskulatur und Intima. Den Herzkörpern kommen auch alle diese Schichten zu, nur in umgekehrter Reihenfolge.

Das Peritoneum besteht aus denselben platten, epithelialen Zellen, wie beim dorsalen Gefäße; nur scheinen die einzelnen Zellen etwas kleiner zu sein. Diese Zellen des Epithels gehen allmählich (Fig. 21) in das Chloragogen über, dessen Zellen hier etwas niedriger sind als auf dem ventralen Gefäß und auf dem Querschnitt fast vollständig kreisrund erscheinen.

Die Muskulatur. Bezüglich der Verteilung und der Anordnung (Fig. 22) der Muskulatur müssen wir zwei Regionen ins Auge fassen: die eine ist die Region des distalen, lappenförmigen erweiterten Teiles des paarigen Herzens, die andere die des proximalen, mit dem ventralen Gefäß vereinigten Teiles (die Region des Ductus). Diese beiden Regionen unterscheiden sich wesentlich voneinander. In der ersten Region nimmt die Muskulatur eine sehr eigenartige Anordnung an: Parallel verlaufende Fasern werden von in verschiedenen Richtungen verlaufenden Fasern gekreuzt. Die Fasern sind ihrer Länge und Dicke nach sehr verschiedenartig (Fig. 22). Die zweite Region, die des Ductus, besteht aus regelmäßigen, ringförmig verlaufenden Muskelfasern von gleicher Dicke und Gestalt. Längsmuskelfasern habe ich in dieser Gegend nie beobachten können. Die Fasern in den beiden Regionen gehören zu der schon genau beschriebenen Muskulatur, die eine Querstreifung vortäuscht.

Das Bindegewebe kommt nur in dem breiten, lappigen Teile des Herzens vor; auf dem Ductus ist es nicht vertreten. Seine Elemente erscheinen, wie uns Fig. 25 zeigt, entweder als dicke Gebilde mit strahlenartig sich verbreitenden Enden oder als dünne Fasern, die sich an einer Stelle gabeln und dann bald sich wieder vereinigen. Ob diese Fasern eine direkte Fortsetzung der strahlig auslaufenden Enden repräsentieren, oder ob sie selbständige Gebilde sind, konnte ich nicht feststellen; denn alle zur Ausbreitung von mir verwendeten Objekte waren Bruchstücke, was wohl mit der Schwierigkeit der Präparation solcher Gegenstände im Zusammenhange steht. Kerne konnten auch niemals beobachtet werden.

Die Herzkörper. Wie schon erwähnt, besteht der äußere Ueberzug des paarigen Herzens aus den drei üblichen Schichten: dem Peritoneum, der Muskulatur und der Intima. Der eigentliche Herzkörper wird aus der Einbuchtung dieser drei Schichten in das

Lumen des Herzens gebildet. Diese Erscheinung kann bei Betrachtung einer Schnittserie sehr hübsch wahrgenommen werden, Die Figg. 18, 19, 20 sind einer solchen Serie entnommen und repräsentieren die successiven Ausbildungsformen eines Herzkörpers. Auf Fig. 18 ist der Prozeß der Einbuchtung noch nicht eingetreten; die Wandungen verhalten sich ganz normal in ihrer Schichtfolge. In Fig. 19, welche 50 μ vom ersten Schnitt entfernt ist, ist schon die Einbuchtung eingetreten; es hat sich eine Grube gebildet, in welcher das Peritoneum die innerste Lage angenommen hat und die Intima die äußerste; dazwischen liegt die Muskulatur. In Fig. 20 ist der Prozeß schon zum Abschlusse gelangt. Es haben sich zwei nach außen vollständig abgeschlossene Räume gebildet, mit eingeschlossenen, verschieden gestalteten Körpern; das sind die Herzkörper. Ihre Zahl ist nicht beständig. Betrachten wir den Herzkörper, so sehen wir, daß er aus Zellen verschiedener Größe und Gestalt besteht. Die Zellen sind alle rundlich; die größten von ihnen tragen in ihrer Mitte einen schwarzen Kern. Dann kommen etwas kleinere, ganz dunkel gefärbte, mit einer feinkörnigen Substanz im Protoplasma. Zwischen diesen zwei Arten von Zellen befinden sich noch ganz kleine, die die Räume zwischen den beiden ersten vollständig ausfüllen und in das Peritoneum allmählich übergehen.

Diese Zellen wurden von Gamble und Ashworth in der schönen Monographie über die Arenicoliden untersucht, und ich glaube ihnen wohl zustimmen zu dürfen, wenn sie dieselben als Umbildungsprodukte des Peritoneums auffassen. Sie sagen: „The cavity of the heart is, however, invaded by strands of cells, which repeat the structure of the heart wall, and are probably invaginations of it. In Arenicola Grubei the invagination is clearly marked. Later on, as the muscular tissue develops in the wall of the heart, fresh invaginations occur, composed of an extremely delicate endothelium, a muscular layer, and a mass of cells, some granular, some glandular, forming a fairly definite lining to the invagination, but projecting at their free ends into an irregular lumen, partially blocked up by cells within which yellowish or yellowish-brown granules may be seen. The cells cannot, however, be said to form a medullary layer. In some places the granules are larger and united into a spherical mass lying in a vacuole; in others very minute and scattered. They agree in appearance with the chloragogen granules of the peritoneum.“ „The suggestion first made by Eisig (1887), as to the nature of heartbody,

and lately confirmed for Cirratulidae by Picton (1898), namely that this body is a modified portion of the peritoneal tissue, receives further support from these observations on Arenicola . . "

Die sichere Entscheidung der Frage, ob der Herzkörper ein umgewandeltes Peritoneum vorstelle, wird uns wahrscheinlich auf dem entwickelungsgeschichtlichen Wege gebracht werden.

Blutsinus, Darmgefäßnetz und Subintestinalgefäß.

Diese drei Gebilde werden hier zusammen betrachtet als anatomisch und entwickelungsgeschichtlich zusammengehörende Elemente. Nur bezüglich Blutsinus und Darmgefäßnetz ist man bei Arenicola Grubei noch nicht ins klare gekommen, welches von den beiden das primäre sei, da verschiedene Autoren ganz verschiedener Ansicht darüber sind. Die einen behaupten, daß zuerst der Sinus auftrete und sekundär sich in ein Netz auflöse; die anderen, unter ihnen auch Gamble und Ashworth, bezeichnen den Blutsinus als ein Produkt des zusammengeschmolzenen Darmgefäßnetzes. Was das Subintestinalgefäß anbetrifft, so ist es, je nachdem wir das eine oder das andere annehmen, aus dem Blutsinus oder Darmgefäßnetz entstanden. Der Beschreibung des Darmblutsinus, resp. des Darmnetzes, muß eine Untersuchung des Darmepithels vorausgeschickt werden, da neulich von Vejdovsky die Ansicht ausgesprochen wurde, daß dem letzteren ein wesentlicher Anteil an der Bildung eines Vasothels zukomme. Er schreibt: „Derzeit handelte es sich nur darum, den Nachweis zu erbringen, daß der ‚Blutsinus' nicht wandungslos ist, sondern von einem zarten, bindegewebigen Häutchen nach außen begrenzt ist, welches dem Entoderm seinen Ursprung verdankt und als Vasothel bezeichnet werden kann." — „Der Sinus ist ein integrierender Bestandteil des Entoderms." — „Bei seinem ersten Auftreten hat das Gefäßsystem mit dem Cölothel nichts zu tun." Endlich sagt er: „Aus dem Bisherigen geht so viel hervor, daß der sogenannte Blutsinus aus dem Entoderm hervorgegangen ist, indem sowohl sein Inhalt, nämlich die hämoglobinhaltige Flüssigkeit, wie die äußere Umhüllung, das Vasothel, vom Darmepithel abzuleiten ist." Aus meinen Untersuchungen ergibt sich, daß im Darmepithel eines erwachsenen Tieres keine besonderen Zellen vorkommen, die Anteil an der Bildung eines Sinus nehmen könnten. Der Darm hat (Fig. 26), vom Lumen bis zum Sinus genau untersucht, folgenden Bau: Zuerst kommen die dem freien Ende des Epithels aufsitzenden Cilien,

welche bei Beobachtung mit starken Linsen einen fibrillären Charakter aufweisen. Das Epithel selbst besteht aus hohen Zellen mit runden Kernen, welche ziemlich in der Mitte liegen. Im Protoplasma jeder Zelle ist eine feinkörnige Substanz zu sehen, die nicht wie bei einigen Anneliden an der Basis, sondern überall in der Zelle verbreitet ist. Außerdem kommt noch einigen Zellen ein rundliches Gebilde zu, das sich mit Osmiumsäure tiefschwarz färbt. Das muß aller Wahrscheinlichkeit nach ein Fetttropfen sein. Nach außen wird das Epithel direkt von der Blutflüssigkeit umgeben, und keine Fortsätze oder Erhebungen der Zellen gelangen in das Blut hinein. Cölomwärts ist der Blutsinus von einer Intima, einer Quer- und Längsmuskelschicht (Fig. 27) und schließlich vom Peritoneum umgeben. Das Peritoneum und die Intima verhalten sich, wie es schon bei der Besprechung des dorsalen Gefäßes beschrieben wurde.

Die Muskulatur (Fig. 27) besteht aus dicken, ringförmigen Fasern, die den typischen Bau der glatten Muskulatur haben. Sie verlaufen ganz parallel zueinander und werden von sehr dünnen, nur mit Immersion sichtbar zu machenden Längsfibrillen durchzogen, welche auch einen parallelen Verlauf zeigen.

Von einem Vasothel kann also im Blutsinus bei Arenicola Grubei keine Rede sein; wir können nur von einer Intima als strukturloser, homogener Membran sprechen, obwohl Vejdovsky ihr die Existenz vollständig absprechen will, indem er sagt: „Kurz, es gibt keine Leydigsche Intima, und um so weniger kann eine solche ‚als verdichtete Bindegewebsmembran‘ aufgefaßt werden.“ Dafür, daß es nicht so ist, werden wir bei der Betrachtung der Entwickelung der Gefäße den Nachweis erbringen.

Die in der Kiemenregion segmental verlaufenden Gefäße sind nach außen von Chloragogenzellen bedeckt, die aber etwas niedriger sind als diejenigen des Bauchgefäßes. Die Muskulatur besteht, wie auf Fig. 28 zu sehen ist, nur aus querverlaufenden Muskelfasern von derselben Dicke. Sie sind es, welche im Zustande der Kontraktion eine Querstreifung vortäuschen. Die Intima zeigt den charakteristischen Bau.

Die Gefäße der Nephridien und der Gonaden.

Diese Gefäße bestehen aus einem bindegewebigen Ueberzug und aus der Intima. Eine Muskulatur kommt ihnen nicht zu. Alle übrigen Gefäße haben entweder den Bau dieser oder der oben beschriebenen großen Gefäße.

Blutkörperchen.

Die frisch hergestellten Präparate von den Blutkörperchen sehen so aus, wie sie bei Gamble und Asworth dargestellt sind. Diejenigen aber, welche sich in den Gefäßen, im Sinus und im paarigen Herzen befinden, haben einen ganz besonderen Bau, indem ihre Kerne im Begriffe des Zerfalles sich befinden und häufig in Gestalt von dunklen Körnern heraustreten. Aller Wahrscheinlichkeit nach befinden sie sich im Zustande der Degeneration (Fig. 29).

Entwickelung der Blutgefäße im heranwachsenden Schwanzende von Arenicola Grubei.

Unsere Kenntnisse über die Entwickelung der Blutgefäße bei den Anneliden sind sehr spärliche. Wir wissen nach den Angaben der Autoren, daß diese Gefäße entweder aus soliden Anlagen oder aus den Mesenterinlamellen und aus den Dissepimenten ihren Ursprung nehmen. Der Blutsinus entsteht aus dem Raume zwischen der Splanchnopleura und dem Entoderm. Dabei ist das Entoderm je nach den Angaben entweder an dem Prozeß beteiligt, oder es verhält sich demselben gegenüber ganz passiv. Ueber die Entstehung und das Verhalten der einzelnen Schichten der Blutgefäßsysteme sind wir nur im allgemeinen, nicht aber im Detail orientiert. In diesem Abschnitte werde ich nicht nur über die Bildung der Gefäßbahnen Näheres angeben, sondern auch über diejenige der Schichten: des Peritoneums, der Muskulatur, der Intima und des Bindegewebes.

Zur Untersuchung wurden ganz junge Tiere von ungefähr 3—4 cm Länge herangezogen. In der Kopf- und in der mittleren Region waren schon alle Organe zur vollständigen Ausbildung gelangt. Inwiefern aber die Entwickelungsprozesse der Kaudalregion von denen der vorderen Regionen abweichend verlaufen, kann ich nicht angeben; denn über die Entwickelungsgeschichte von Arenicola Grubei wissen wir bis jetzt gar nichts. Vergleiche ich aber die Entwickelung im Schwanzende mit den Angaben von Lillie über Arenicola cristata, so sehe ich keinen wesentlichen Unterschied.

Das jüngste Stadium, das mir zur Verfügung stand (Fig. 35), besitzt außer den Blutlakunen, die in der primären Leibeshöhle vorkommen, keine Bluträume. Der Körper besteht aus der schon vollständig ausgebildeten Ringmuskulatur, aus der erst in der Ent-

wickelung sich befindenden Längsmuskulatur, die allmählich in die ans Entoderm gedrängten Mesodermzellen übergeht, und aus dem noch nicht vollständig differenzierten Darmepithel. Das Bauchmark, bestehend aus rundlichen, undifferenzierten Zellen, ist sehr nahe an den Darm herangetreten und wird durch Blutlakunen von den herumliegenden Mesodermzellen abgegrenzt. Diese letzteren treten nicht in einen regelmäßigen Verband, sondern sind in verschiedenen Teilen des Körpers zu Haufen vereinigt; deshalb kann von einem echten Mesoepithel in allen von mir untersuchten Fällen nicht mehr die Rede sein, obwohl es möglich ist, daß das Verhalten in der vorderen Region den normalen Zustand zeigt.

Aehnliche Zustände wurden von Kleinenberg in der Besprechung des Mesoderms bei Lopadorynchus, den Phyllodociden und Aleiopoden beschrieben. Allein E. Meyer scheint mit diesen Angaben nicht einverstanden zu sein und bemerkt, daß hier offenbar ein Beobachtungsfehler vorhanden sei. Lillie sagt über die Mesodermzellen von Arenicola cristata folgendes: „The primitive septa are formed, as above described, by the opposition of the adjoining walls of two successive mesoblastic somites. The walls of these early somites are, however, never formed of a regular epithelial layer of well defined cells, but to all appearance consist of a continuous syncytial layer of protoplasma containing numerous nuclei, and closely applied to the surface of adjoining structures. Each nucleus may for purposes of description be regarded as belonging to a single cell, but definite cell-walls, at this stage at least, are never distinguishable.“ — Ich muß noch hinzufügen, daß ich auf kleinen Strecken Mesodermzellen zu einem Epithel angeordnet getroffen habe, aber solche Bilder waren ziemlich selten. Ich glaube, daß dieser Frage — ob die Somiten aus einem Mesoepithel oder aus detachierten Mesodermzellen gebildet sind — keine prinzipielle Bedeutung zukommt; ihre Natur bleibt in beiden Fällen dieselbe. Auf Fig. 35 haben wir, wie man deutlich sieht, noch keine sekundäre Leibeshöhle; sie wird in der Weise gebildet, daß aus einem Teil der mesodermalen Zellen sich die Längsmuskulatur ausbildet, die sich zur Peripherie des Körpers zieht. Die Muskulatur des Darmes und die Längsmuskulatur wird später von einem Cölomepithel überzogen, und der Hohlraum fungiert als sekundäre Leibeshöhle. Ein Blutsinus ist noch nicht vorhanden; an seine zukünftige Stelle treten die Mesodermzellen oder die von ihnen gebildeten Muskelzellen der zukünftigen Darmmuskulatur.

Das dorsale Gefäß.

Die Entwickelung eines dorsalen Gefäßes vollzieht sich in folgender Weise, die ich jetzt nur etwas schematisch andeuten will, später aber in allen Einzelheiten verfolgen werde:

1) Es werden Mesodermzellen an Stelle des zukünftigen Gefäßes angesammelt.

2) Sie differenzieren sich in die Elemente des dorsalen Mesenteriums.

3) Die Lamellen dieser Mesenterien werden zu den eigentlichen Wandungen des Gefäßes. Die Mesodermzellen enthalten also potentiell in sich die wichtigsten Bestandteile des zukünftigen Gefäßes. Ich werde aber in dieser Arbeit von der Schilderung dieses feineren Prozesses der Differenzierung des Protoplasmas abstrahieren, denn sie würde uns zu weit über die Bahnen unseres Themas hinausführen.

Die aus den Mesodermzellen neu entstandenen Lamellen des Mesenteriums (Fig. 32) haben folgenden Bau. Sie bestehen aus zwei parallel zueinander verlaufenden Reihen von Muskelfasern, die aber nicht kontinuierlich, sondern unterbrochen sich dahinziehen. Zwischen die einzelnen Stücke dieser Muskelfasern drängt sich ein mächtig entwickeltes Embryonalgewebe, das vollständig die Räume zwischen der Muskulatur des Mesenteriums ausfüllt. Der äußere Teil des so mächtig entwickelten Embryonalgewebes fängt an sich zu differenzieren, und es entstehen einige rundliche Zellen — Zellen des zukünftigen Peritoneums. Im inneren Embryonalgewebe werden jetzt keine Zellen gebildet.

Das nächste Stadium (Fig. 33) entsteht dadurch, daß die beiden Lamellen an einer bestimmten Stelle sich voneinander entfernt haben und ein Lumen gebildet haben. Dabei ist folgendes geschehen: Das äußere Embryonalgewebe ist zu feinen Fasern geworden, welche sich durch die Unterbrechungsstellen der Muskulatur der Lamellen einschieben, sich um die Muskelfasern umbiegen und wieder nach außen zurückkehren. Der umgebogene Teil ist nichts anderes als die Intima. Im Lumen des Gefäßes werden einige Blutkörperchen eingeschlossen. Betrachten wir das in Fig. 34 abgebildete, ganz fertige Gefäß, so sehen wir an der Stelle, wo die Muskulatur fehlt, besonders deutlich, wie diese Umbiegung zu stande kommt. Im früheren Stadium der Entwickelung gibt es also keinen Unterschied zwischen dem Peritoneum und der Intima; es ist nur ein netzartiges Embryonalgewebe vorhanden. Nur bedeutend später löst sich die Intima aus dem Verbande und

wird selbständig. Dies geschieht aber ziemlich spät in der Entwickelung, und es kann sich sogar während des ganzen Lebens des Tieres der primitivere Zustand erhalten, so in der Kopfregion (siehe Fig. 2) im Bereiche der Diaphragmata.

Wie schon erwähnt, werden bei der Bildung des Lumens des Gefäßes kleine junge Blutkörperchen von den Wandungen umschlossen. Es ist mir nicht gelungen, direkt die Entstehung dieser Zellen zu verfolgen; da aber vor der Bildung des Lumens nur Muskulatur und netzartiges Embryonalgewebe — beide mesodermaler Natur — vorhanden waren, so glaube ich mit Recht vermuten zu können, daß die Blutkörperchen aus mesodermalem Embryonalgewebe sich differenzieren. Das würde bedeuten, daß die Blutkörperchen, sowie alle Bestandteile des Blutgefäßes nur mesodermaler Natur sind. Ich muß noch betonen, daß außer den Mesodermzellen in dem heranwachsenden Schwanzende mir niemals Zellen des primären Mesenchyms vorgekommen sind (Fig. 36).

Bildung des Muskelstranges. Das eigentümliche muskulöse Gebilde, welches das Rückengefäß dorsal in der Mittellinie durchzieht, entsteht in der Weise, daß das Mesenterium allmählich zu verschwinden beginnt, und ein Rest desselben — die Muskulatur und das stark entwickelte Embryonalgewebe (s. oben) — auf der dorsalen Seite übrig bleibt (Fig. 34).

Alles, was vom Bindegewebe in dem vollständig entwickelten Gefäß des erwachsenen Tieres zurückbleibt, muß als Rest des im Embryonalstadium reichlich entwickelt gewesenen Gewebes betrachtet werden; dieses Bindegewebe liegt im ausgebildeten Gefäß zwischen Peritoneum und Muscularis, nicht aber — wie es Bergh geschildert hat — „als Grundlage der dünnen, homogenen Membran“. Diese Tatsache möchte ich besonders betonen angesichts der kürzlich von Dr. Fernandez aufgestellten Theorie über die Phylogenie des Blutgefäßsystems. Er unterscheidet: 1) das primäre System, das phylogenetisch ältere, welches aus einem leitenden Apparat „mesenchymatischer“ Herkunft besteht, und 2) das sekundäre, welches aus einem propulsatorischen Apparat besteht. Der letztere ist ein Differenzierungsprozeß der Cölomwand. Nach dieser Ansicht wäre „zwischen Pseudoendothel und eigentlichem Gefäßendothel nur ein gradueller und kein fundamentaler Unterschied vorhanden“, und würden dem primären Apparat sowohl die Blutzellen, als auch die „Klappen und sogenannten Herzkörperbildungen bei Anneliden, sofern letztere nicht außerhalb der Verdichtungsmembran liegen“, angehören.

Mir scheinen für diese Hypothese die Tatsachen bei den Anneliden nicht vollständig festgestellt zu sein; denn unsere Kenntnisse über die Phylogenie des Mesenchyms sind noch lange nicht endgültig aufgeklärt, und die Ansichten der verschiedenen Autoren gehen hinsichtlich dieser Frage sehr auseinander.

Hatschek glaubt, daß das Mesenchym und Mesoepithel aus einer gemeinsamen Anlage ihren Ursprung nehmen; ebenso teilt diese Ansicht Wilson. Nach Balfour sollte das Mesenchym aus dem Entoderm entstehen. Kleinenberg, Meyer, Michel, Schimkevitsch u. a. halten das Ektoderm für den Ursprungsherd des Mesenchyms. Nach den jetzigen Angaben der Literatur könnten also alle Keimblätter als Ursprungsstellen des Mesenchyms gelten, und die Annahme, daß das letztere phylogenetisch direkt auf das Parenchym der Platoden zurückzuführen sei, beruht auch nur auf Hypothesen.

Was das in den Gefäßen vorhandene Bindegewebe anbetrifft, so sind die Angaben der meisten Autoren in dem Sinne zu verstehen, daß dasselbe im Mesoderm seinen Ursprung hat. Bei den Hirudineen ist das in verschiedenen Formen reichlich vorkommende Bindegewebe aus den Elementen der Mesodermstreifen abzuleiten (Bürger).

Bei Arenicola wird, wie schon geschildert, das Peritoneum, die Muskulatur, die Intima und das netzartige Embryonalgewebe aus den Mesodermzellen gebildet.

Vejdovsky hält das stark verästelte, netzförmige Bindegewebe in der Leibeshöhle von Lumbriculus für ein durch reichliche Bildung von Peritonealzellen hervorgebrachtes Gewebe. Das in der Vene vom Amphioxus vorkommende Bindegewebe wird von Burkhardt als mesodermalen Ursprunges erklärt. Er schreibt darüber folgendes: „Daß das Bindegewebe bei Amphioxus rein mesodermaler Herkunft ist, möge im Hinblick auf meine Mitteilungen von der Bildung desselben aus dem Ektoderm noch besonders betont sein.“

Ueber die Bildung der Blutkörperchen sind wir bis jetzt auch noch nicht im klaren; denn die einen Autoren lassen dieselben aus dem primären Mesenchym, die anderen aus dem Mesoderm entstehen.

Bei der Besprechung des Bindegewebes des dorsalen Gefäßes im ersten Teil dieser Arbeit habe ich die Vermutung ausgesprochen, daß die großen, miteinander anastomosierenden Zellen, die im netzartigen Bindegewebe des Muskelstranges eingebettet sind, möglicher-

weise nicht die Zellen des Bindegewebes, sondern Nervenzellen seien. Würden wir diese Annahme teilen, so müßten wir uns fragen, wie solche Zellen überhaupt zu stande gekommen seien. Diese Frage ist für mich nicht leicht zu beantworten, denn es fehlen mir absolut embryologische Tatsachen. Interessant wäre vielleicht die Meinung Ed. Meyers bezüglich der Innervierung der sekundären Muskulatur. Er schreibt: „Die Tatsache, daß in gewissen Fällen primäre Muskeln durch die sekundäre Muskulatur substituiert werden, gibt uns einen Anhaltspunkt für die Erklärung, wie die Innervierung der letzteren überhaupt zu stande gekommen sein mag. Indem die Sekundärmuskeln vom Cölothel ihren Ursprung nehmen, erscheinen dieselben als Gebilde, welche dem Ektoderm, aus dem die primären Muskeln nebst ihren Nerven gemeinsam hervorgehen, genetisch jedenfalls fremd gegenüberstehen. Da sich aber die cölomatische Muskulatur gewissen Primärmuskeln dicht anschmiegte, so kam sie dadurch zugleich in enge Berührung mit den betreffenden, motorischen Nervenendigungen, und als nun diese Primärmuskeln rückgebildet wurden, mögen deren Nerven eben zur ausschließlichen Versorgung der entsprechenden, sekundären Muskeln übrig geblieben sein.“

Das ventrale Gefäß.

Das ventrale Gefäß wird von den Lamellen des ventralen Mesenteriums gebildet. Der Prozeß vollzieht sich in derselben Weise wie bei der Entstehung des dorsalen Gefäßes. Der Unterschied besteht nur darin, daß das netzartige Embryonalgewebe sich, anstatt ins Peritoneum, ins Chloragogengewebe differenziert. Dies geschieht in der Weise (Fig. 38), daß in dem äußeren Embryonalgewebe des Gefäßes kleine runde Zellen sich bilden, die schnell wachsen und sich mit einer körnigen Substanz überfüllen. Die so ausgebildeten Zellen legen sich anfangs locker aneinander; später, beim Auswachsen, werden sie ganz dicht gelagert. Woher die körnige Substanz rührt, konnte ich nicht beobachten. Lillie beschreibt den Prozeß der Entwickelung des Chloragogens viel einfacher, indem er sagt, daß die Mesodermzellen voluminöser werden, daß Vakuolen und Pigment in ihrem Innern auftreten, und daß sie sich auf diese Weise zu Chloragogenzellen umwandeln. Es mag wohl sein, daß dieser Prozeß sich wirklich bei Arenicola cristata in dieser Weise vollzieht; bei Arenicola Grubei ist es durchaus nicht der Fall.

Segmentalgefäß u. a.

Die vom ventraten Gefäß zu den Kiemen verlaufenden Gefäße werden (Fig. 37) von den aneinander stoßenden Wandungen der Septen gebildet, und haben denselben Bau wie die Gefäße, welche von den Mesenterien gewildet werden. Auf gleiche Weise werden auch die Hauptgefäßschlingen gebildet.

Blutsinus.

Angesichts der Schwierigkeiten, welche das heranwachsende Schwanzende für die Beurteilung dieser wichtigen Frage bietet, will ich sie vorderhand unberücksichtigt lassen.

Arenicola marina.

Die Gefäße von Arenicola marina haben, von einigen Einzelheiten abgesehen, vollständig denselben Bau wie bei Arenicola Grubei. Der Unterschied liegt hauptsächlich in der Anordnung der Muskulatur, so daß wir bei der Betrachtung von ausgebreiteten Präparaten andere Bilder bekommen.

Das dorsale Gefäß.

Das dorsale Gefäß hat einen dicken Muskelstrang in der dorsalen Mittellinie. Der Strang teilt sich im Ruhezustand in zwei parallel verlaufende Portionen der Längsmuskelfasern, wie ich schematisch andeuten will. Außerdem wird das Gefäß von ganz

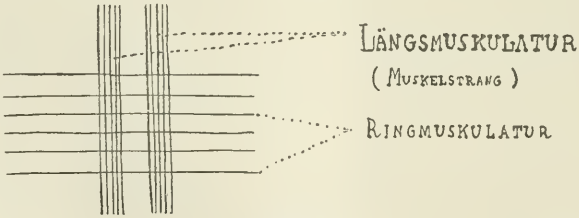

Textfig. 2.

feinen Längsmuskelfasern durchzogen. Die Quermuskelfasern haben alle dieselbe Dicke und bieten nicht ein so zierliches Bild wie Arenicola Grubei dar. Längs- wie Quermuskelfasern gehören zu der typischen glatten Muskulatur (Fig. 39).

Das ventrale Gefäß.

Dasselbe ist durch den Bau seiner Intima interessant. Die letztere zeigt einen besonderen, faserigen Bau, der leicht mit der Muskulatur zu verwechseln ist. Diese Erscheinung steht nicht mit der Faltung der Intima im Zusammenhang, sondern liegt in der Struktur derselben (Fig. 41).

Das paarige Herz.

Das Abpräparieren des ganzen Organes bietet große technische Schwierigkeiten; es gelang mir, Ausbreitungspräparate nur aus dem Ductus und dem mit ihm verbundenen kleinen Teil herzustellen. Die Muskulatur besteht aus querverlaufenden, glatten Muskelfasern, die eine beträchtliche Dicke erreichen.

Zusammenfassung.

A. Arenicola Grubei.

1) Alle Hauptgefäße haben die gleichen Wandungen wie diejenigen der Lamellen der Mesenterien und der entsprechenden Septen und bestehen aus dem Peritoneum, der Muskulatur und der Intima.

2) Die Wandungen sind mesodermaler Natur. Das Peritoneum und die Intima sind von Anfang an miteinander verbunden und repräsentieren ein netzartiges Embryonalgewebe, welches sich erst später differenziert.

3) Der dorsale Muskelstrang des dorsalen Gefäßes ist ein Rest des dorsalen Mesenteriums. Ebenso ist der Muskelstrang des ventralen Gefäßes als Rest des Mesenteriums zu betrachten.

4) Das Chloragogengewebe ist, wie auch das Peritoneum, ein umgewandeltes, netzartiges Embryonalgewebe mesodermaler Natur.

5) Alles, was in den Gefäßen von Bindegewebe vorhanden ist, ist mesodermalen Ursprunges.

6) Die Blutkörperchen sind aller Wahrscheinlichkeit nach mesodermalen Ursprunges.

7) Der Herzkörper ist aller Wahrscheinlichkeit nach ein umgewandeltes Peritoneum.

8) Ein „Vasothel“ ist nirgends vorhanden.

B. Arenicola marina.

Das Blutgefäßsystem zeigt im wesentlichen denselben Bau wie bei Arenicola Grubei.

An dieser Stelle drücke ich den innigen Dank aus meinen hochverehrten Lehrern, den Herren Prof. Dr. Arnold Lang und Prof. Dr. Karl Hescheler, für die mannigfachen Anregungen und Ratschläge, die sie mir haben angedeihen lassen. Ebenso meine tiefe Erkenntlichkeit der hohen Schweizerischen Kommission für den mir in Neapel gütigst zur Verfügung gestellten Arbeitstisch.

Technisches.

Ein Aufenthalt auf der Zoologischen Station zu Neapel und ein anderer in Roscoff ermöglichten mir, die Tiere lebend zu untersuchen. In Roscoff hatte ich Arenicola marina und in Neapel Arenicola Grubei zur Verfügung. Die anderen Arten, wie z. B. Arenicola Claparedii und cristata, sind jetzt in der letzten Zeit weder in Roscoff noch in Neapel gefunden worden, obwohl sie am letzteren Orte früher sehr häufig vorgekommen sind. Die noch von früher her vorhandenen Exemplare wurden mir dank der Liebenswürdigkeit des Konservators, Herrn Dr. Lobianco, zur Verfügung gestellt, konnten aber leider für histologische Zwecke nicht mehr verwendet werden. Deshalb bezieht sich meine Arbeit nur auf Arenicola Grubei und marina.

Als Fixierungsmittel wurden folgende Gemische gebraucht: Sublimat nach Eisig, Pikrinosmiumplatinchlorid nach vom Rath, Platinosmiumessigsäure nach Hermann und Sublimat nach Apáthy. Die besten Resultate wurden mit der Hermannschen Flüssigkeit erzielt. Die Objekte wurden auf eine halbe Stunde in das Gemisch gelegt und dann 24 Stunden mit fließendem Wasser ausgewaschen. Für den Nachweis der Zellgrenzen am frischen Material wurde Methylenblau und Silbernitrat verwendet, letzteres so, wie es bei Bergh angegeben ist. Die in Paraffin eingebetteten Objekte wurden in Schnitte von 3—5 μ zerlegt und meist mit Eisenhämatoxylin gefärbt. Außerdem wurde Safranin, Hämalaun, Ehrlichs und Böhmes Hämatoxylin verwendet. Für den Nachweis der nervösen Elemente hat Apáthys Hämatein I^a gute Dienste geleistet. Als Kontrollfärbung diente das Gemisch von van Gieson, modifiziert nach Hansen.

Außer den Schnitten wurden noch Ausbreitungs- (Flächen-) Präparate hergestellt, die am besten bei der Behandlung mit Eisenhämatoxylin gelangen.

Literaturverzeichnis.

1) Apáthy, St., 1887, Studien über die Histologie der Najaden. Biol. Centralbl., Bd. VII, 1887.
2) — Kontraktile und leitende Primitivfibrillen. Mitt. Zool. Stat. Neapel, Bd. X.
3) Arnesen, Em., 1904, Ueber den feineren Bau der Blutgefäße der Branchobdelliden. Jen. Zeitschr. f. Naturwiss., Bd. XXXVIII, 1904.
4) Bergh, R. S., 1866, Untersuchungen über den Bau und die Entwickelung der Geschlechtsorgane der Regenwürmer. Zeitschr. f. wiss. Zool., Bd. XLIV, 1866.
5) — 1902, Gedanken über den Ursprung der wichtigsten Bestandteile des Blutgefäßsystems. Anat. Anz., Bd. XX, 1902.
6) — 1898—1902, Beiträge zur vergleichenden Histologie. Anat. Hefte, Abt. I, Bd. X, Heft 1 (Heft 31, 1898); Bd. XIV, Heft 2, u. Bd. XV, Heft 3 (Heft 45 u. 49, 1900); Bd. XIX, Heft 2 (Heft 62, 1902).
7) Bethe, Alb., 1903, Allgemeine Anatomie und Physiologie des Nervensystems, Leipzig 1903.
8) Bock, M. de, 1900, Le corps cardiaque et les amibocytes des Oligochètes limicoles. Rev. Suisse Zool., T. VIII, 1900.
9) — 1901, Observations anatomiques et histologiques sur les Oligochètes, spécialement sur leur système musculaire. Rev. Suisse Zool., T. IX, 1901.
10) Burkhardt, Eug., 1900, Beiträge zur Kenntnis des Amphioxus. Jen. Zeitschr. f. Naturwiss., Bd. XXXIV, 1900.
11) Bürger, Otto, 1891, Beiträge zur Entwickelungsgeschichte der Hirudineen. Zool. Jahrb., Anat., Bd. IV, 1891.
12) Bütschli, O., 1883, Ueber eine Hypothese bezüglich der phylogenetischen Herleitung des Blutgefäßapparates eines Teiles der Metazoen. Morph. Jahrb. v. Gegenbaur, Bd. VIII, 1883.
13) Claparède u. Mecznikow, 1869, Beiträge zur Kenntnis der Entwickelungsgeschichte der Chätopoden. Zeitschr. f. wiss. Zool., Bd. XIX, 1869.
14) Claparède, Edouard, Annélides Chétopodes du Golfe de Naples.
15) Dogiel, A. S., 1893, Zur Frage über den Bau der Nervenzellen. Arch. f. mikrosk. Anat., Bd. XLI, 1893.
16) — 1895, Die Nervenendigungen im Lidrande. Arch. f. mikrosk. Anat., Bd. XLIV, 1895.
17) Eisig, Hugo, 1887, Monographie der Capitelliden. Fauna u. Flora Golf. Neapel, 16. Monographie, Berlin.
18) — 1898, Zur Entwickelungsgeschichte der Capitelliden. Mitt. Zool. Station Neapel, Bd. XIII.

19) Fernandez, Miguel, 1904, Zur mikroskopischen Anatomie des Blutgefäßsystems der Tunicaten. Jen. Zeitschr. f. Naturwiss., Bd. XXXIX, 1904.
20) Freudweiler, Hedwig, 1905, Studien über das Gefäßsystem niederer Oligochäten. Jen. Zeitschr. f. Naturwiss., Bd. XL, 1905.
21) Gadzikiewicz, Witold, 1904, Ueber den feineren Bau des Herzens bei Malakostraken. Jen. Zeitschr. f. Naturwiss., Bd. XXXIX, 1904.
22) Gamble and Ashworth, 1900, The Anatomy and Classification of the Arenicolidae with some Observations on their Post-Larval Stages. Quart. Journ. micr. Sci., Vol. XLIII, 1900.
23) Grobben, Karl, 1891, Ueber den Bulbus arteriosus und die Aortenklappen der Lamellibranchiaten. Arb. Zool. Institut d. Universität Wien, Bd. IX, Wien 1891.
24) Gungl, O., 1904, Anatomie und Histologie der Lumbricidenblutgefäße, Wien.
25) Hatschek, Berthold, 1878, Studien über die Entwickelungsgeschichte der Anneliden. Arb. a. d. Zool. Institut d. Universität Wien, Bd. I.
26) Heidenhain, M., 1899, Beiträge zur Aufklärung des wahren Wesens der faserförmigen Differenzierungen. Anat. Anz., Bd. XVI, 1899.
27) — 1900, Struktur der kontraktilen Materie. Merkel u. Bonnet, Bd. X, 1900.
28) Hertwig, O. u. R., 1881, Die Cölomtheorie, Jena 1881.
29) His, W., 1865, Die Häute und Höhlen des Körpers, Basel 1865.
30) Kleinenberg, Nikolaus, 1886, Die Entstehung des Annelids aus der Larve von Lopadorhynchus. Zeitschr. f. wiss. Zool., Bd. XLIV.
31) Kowalevsky, A., 1871, Embryologische Studien an Würmern und Arthropoden. Mém. Ac. St. Pétersb., Sér. 7, T. XVI.
32) Kükenthal, W., 1885, Ueber die lymphoiden Zellen der Anneliden. Jen. Zeitschr. f. Naturwiss., Bd. XVIII.
33) Kultschizny, 1887, Ueber die Art der Verbindung der glatten Muskelfasern miteinander. Biol. Centralbl., Bd. VII, 1887.
34) Kytmanoff, 1901, Ueber die Nervenendigungen in den Lymphgefäßen der Säugetiere. Anat. Anz., Bd. XIX, 1901.
35) Lang, A., 1881, Der Bau von Gunda segmentata und die Verwandtschaft der Plathelminthen mit Cölenteraten und Hirudineen. Mitt. Zool. Stat. Neapel, Bd. III.
36) — 1903, Beiträge zu einer Trophocöltheorie, Jena.
37) Leontovitsch, A., 1906, Zur Frage der Gefäßinnervation bei Rana esculenta. Internat. Monatsschr. f. Anat. u. Physiol., Bd. XXIII.
38) Lillie, Ralph S., 1905, The Structure and Development of the Nephridia of Arenicola cristata. Mitteil. Zool. Stat. Neapel, Bd. XVII, Heft 3.

39) Meyer, Eduard, 1887/88, Studien über den Körperbau der Anneliden. Mitt. Zool. Stat. Neapel, Bd. VII u. VIII.
40) — 1890, Die Abstammung der Anneliden. Biol. Centralbl., Bd. X.
41) — 1901, Studien über den Körperbau der Anneliden. Mitt. Zool. Stat. Neapel, Bd. XIV, 1901.
42) Nusbaum u. Rakowsky, 1897, Ein Beitrag zur näheren Kenntnis der Anatomie des Rückengefäßes und des sogenannten Herzkörpers bei den Enchyträiden. Biol. Centralbl., Bd. XVII, 1897.
43) Nusbaum, J., 1894—96, Muskel und Nerv. Verhandl. d. Anat. Ges. 8., 9. u. 10. Versamml.
44) Picton, Lionel James, 1898—99, On the Heart-body and Coelomic Fluid of certain Polychaeta. Quart. Journ. micr. Sci., Vol. XLI.
45) Retzius, Gustav, 1891, Ueber Nervenendigungen an den Parapodienborsten und über die Muskelzellen der Gefäßwände bei den polychäten Anneliden. Verhandl. d. Biol. Vereins Stockholm, Bd. III, 1891.
46) Rosa, Dan., 1903, Il chloragogo tipico degl oligocheti. Mem. d. R. Ac. d. Scienze di Torino, Ser. 6, T. LII, 1903.
47) Salensky, W., 1882—83, Beiträge zur Entwickelungsgeschichte der Anneliden. Biol. Centralbl., Bd. II.
48) Schimkevitsch, Wl., 1885, Ueber die Identität der Herzbildung bei den Wirbel- und wirbellosen Tieren. Zool. Anz., Jahrg. 8, 1885.
49) — 1885, Noch etwas über die Identität der Herzbildung bei den Metazoen. Zool. Anz., Jahrg. 8, 1885.
50) Schneider, Guido, 1896, Ueber phagocytäre Organe und Chloragogenzellen der Oligochäten. Zeitschr. f. wiss. Zool., Bd. LXI, 1896.
51) — 1898, Zu Prof. Cuénots Études physiol. sur les oligochètes. Zool. Anz., Bd. XXI, 1898.
52) Spillmann, J., 1905, Zur Anatomie und Histologie des Herzens und der Hauptarterien der Diotocardier. Jen. Zeitschr., Sep.-Abdruck, 1905.
53) Vejdovsky, Franz, 1879, Monographie der Enchyträiden, Prag 1879.
54) — 1905, Zur Hämocöltheorie. Sonderabdruck a. d. Zeitschr. f. wiss. Zool., Bd. LXXXII.
55) Wilson, Edmund A., 1889, The Embryology of the Earthworm. Journ. Morphol., Vol. III, 1889.
56) Zarnik, Boris, 1904, Ueber segmentale Venen bei Amphioxus lanceolatus und ihr Verhältnis zum Ductus Cuvieri. Anat. Anz., Bd. XXIV, 1904.

Figurenerklärung.

Tafel XI.

Arenicola Grubei.

Fig. 1. a Längsschnitt, b Querschnitt durch die kleinen Gefäße, welche eine Verzweigung des dorsalen Gefäßes in der Kopfregion bilden. *K.d.Bg* Kern des Bindegewebes. *I* Intima.

Fig. 2. Querschnitt durch das dorsale Gefäß in der Region der Diaphragmata. *I* Intima. *R.M* Ringmuskulatur. *N.Bg* netzartiges Bindegewebe. *Mst* Mesenterium.

Fig. 3. Querschnitt durch das dorsale Gefäß in der mittleren Region. *M.Str* Muskelstrang. *Ptn* Peritoneum. *R.M* Ringmuskel schicht. *I* Intima. Ok. 2, Ob. 3 (Leitz).

Fig. 4. Ausbreitungspräparat eines dorsalen Gefäßes. Mittlere Region. *M.Str* Muskelstrang. *R.M* Ringmuskelschicht.

Fig. 5. Querschnitt durch den Muskelstrang. *Ptn* Peritoneum. *N.Bg* netzartiges Bindegewebe. *I* Intima. *R.M* Ringmuskelschicht des Gefäßes. Immersion $^1/_{12}$, Ok. 4 (Zeiß).

Fig. 6. Frontalschnitt durch das dorsale Gefäß. *Ptn* Peritoneum. *R.M* Ringmuskelschicht. *I* Intima. Ok. 3, Ob. 7 (Leitz).

Fig. 7. Ringmuskelfasern des dorsalen Gefäßes im kontrahierten Zustande. *K* Kern. Imm. $^1/_{12}$, Ok. 2 (Zeiß).

Fig. 8. Zellen, die im netzartigen Bindegewebe der dorsalen Mittellinie des dorsalen Gefäßes vorkommen. Ok. 8 (compens.), Imm. $^1/_{12}$ (Zeiß).

Fig. 9. Zellen, die im Bindegewebe des dorsalen Gefäßes vorkommen. Sie fehlen in der dorsalen Mittellinie (Muskelstrang). Imm. $^1/_{12}$, Ok. 2 (Zeiß).

Fig. 10. Zellgrenzen des Peritoneums. Ausbreitungspräparat. Imm. $^1/_{12}$, Ok. 4 (Zeiß).

Fig. 11. Ringmuskelfasern des dorsalen Gefäßes.

Fig. 12. Das dorsale Gefäß mit dem Muskelstrang. *M.Str* Muskelstrang. Totalpräparat. Ok. 2, Obj. AA (Zeiß).

Fig. 13. Querschnitt durch das ventrale Gefäß. *Do.M.Str* dorsaler Muskelstrang. *V.M.Str* ventraler Muskelstrang. *Mst* Mesenterium.

Fig. 14 und 15. Blutkörperchen, die sich der Intima anschmiegen. *B.K* Blutkörperchen. *B.S* Blutserum. *R.M* Ringmuskelschicht. *I* Intima. *Chlg* Chloragogen. Imm. $^1/_{12}$, Ok. 2 (Zeiß).

Fig. 16. Zellgrenzen des Chloragogens.

Tafel XII.

Fig. 17. Ausbreitungspräparat des ventralen Gefäßes. *Do.M.Str* dorsaler Muskelstrang. *V.M.Str* ventraler Muskelstrang. *R.M* Ringmuskelschicht. Imm. $^1/_{12}$, Ok. 2 (Zeiß).

Fig. 18, 19 und 20. Entstehung eines Herzkörpers durch die Einstülpung der äußeren Wandung des Herzens. *Ptn* Peritoneum. *M* Muskulatur. *I* Intima. Imm. $^1/_{12}$, Ok. 2 (Zeiß).

Fig. 20. Schnitt durch den Herzkörper. *M* Muskulatur. *I* Intima. *Hrz.K* Herzkörper. Imm. $^1/_{12}$, Ok. 2 (Zeiß).

Fig. 21. Zellgrenzen des Peritoneums. Imm. $^1/_{12}$, Ok. 2 (Zeiß).

Fig. 22. Muskulatur des Herzens. Ausbreitungspräparat. Ok. 2, Obj. AA (Zeiß).

Fig. 23. Querschnitt durch die Stelle, wo sich das ventrale Gefäß mit dem paarigen Herzen vereinigt. *V.G* ventrales Gefäß. *P.H* paariges Herz. *Dc* Ductus. Ok. 2, Obj. 3 (Leitz).

Fig. 24. Sagittalschnitt durch das Herz. *Hrz.K* Herzkörper. Ok. 2, Obj. AA.

Fig. 25. Bindegewebe des Herzens. Ausbreitungspräparat. Imm. $^1/_{12}$, Ok. 4 (Zeiß).

Fig. 26. Querschnitt durch den Darm und den herumliegenden Sinus. *B.Sn* Blutsinus. *Ptn* Peritoneum. *C* Cilien. *D* Darm. *I* Intima. *M* Muskulatur. Imm. $^1/_{12}$, Ok. 2 (Zeiß).

Fig. 27. Muskulatur des Blutsinus. Ausbreitungspräparat. *L.M* Längsmuskulatur. *R.M* Ringmuskulatur. Imm. $^1/_{12}$, Ok. 2 (Zeiß).

Fig. 28. Ausbreitungspräparat. Muskulatur eines Segmentalgefäßes. Ok. 2, Obj. AA (Zeiß).

Fig. 29. Blutkörperchen im degenerierten Zustande. Imm. $^1/_{12}$, Kompens.-Ok. 8 (Zeiß).

Tafel XIII.

Fig. 30. Zwei Lamellen des dorsalen Mesenteriums. *N.Eg* netzartiges Embryonalgewebe. *M.d.L* Muskulatur der Lamellen. Imm. $^1/_{12}$, Ok. 4 (Zeiß).

Fig. 31. Das dorsale Gefäß, in Bildung begriffen. *N.Eg* netzartiges Embryonalgewebe. *M.d.L* Muskulatur der Lamellen. *R.M* Ringmuskulatur. *B.K* Blutkörperchen. *D* Darm. Imm. $^1/_{12}$, Ok. 1.

Fig. 32. Neugebildetes Gefäß. *R.M* Ringmuskulatur. *N.Eg* netzartiges Embryonalgewebe (Peritoneum + Intima). *B.K* Blutkörperchen. Imm. $^1/_{12}$, Ok. 2 (Zeiß).

Fig. 33. Frontalschnitt durch ein in Bildung begriffenes Gefäß. *M.d.L* Muskulatur der Lamellen. *N.Eg* netzartiges Embryonalgewebe (Peritoneum + Intima). *B.K* Blutkörperchen.

Fig. 34. Bildung des Muskelstranges. *Do.Mst* dorsales Mesenterium. *Do.G* dorsales Gefäß. *D* Darm. *M.Str* Muskelstrang. Ok. 1, Obj. AA (Zeiß).

Fig. 35. Querschnitt durch das Schwanzende. *L.M* Längsmuskulatur. *Mes.Z* mesodermale Zellen. *Ba.Mk* Bauchmark.

Fig. 36. Mesodermale Zellen. *Mes.Z* Mesodermzellen. *D* Darmepithel. Imm. $^1/_{12}$, Ok. 4 (Zeiß).

Fig. 37. Frontalschnitt durch die zwei letzten Segmente. *Dssp* Dissepiment. *Sg* Segmentalgefäß. *Do.Mst* dorsales Mesenterium. *Do.G* dorsales Gefäß.

Fig. 38. Bildung des Chloragogens aus dem netzartigen Embryonalgewebe. Imm. $^1/_{12}$, Ok. 2 (Zeiß).

Arenicola marina.

Fig. 39. Muskulatur des dorsalen Gefäßes von Arenicola marina. *M.Str* Muskelstrang. *R.M* Ringmuskelschicht. *L.M* Längsmuskulatur. Ok. 2, Obj. AA (Zeiß).

Fig. 40. Intima des ventralen Gefäßes. Ausbreitungspräparat. Imm. $^1/_{12}$, Ok. 4 (Zeiß).



Schuller del. Verlag von Gustav Fischer, Jena. P. Weise, Lith., Jena.


Da.M.Str.
Fig. 17.
R.M
V.M.Str.
Fig. 19
M.
Ptn
I.
Fig. 24.
Fig. 25.
Hrz.K.
M.
B. Sn.
Pth.
I.
Fig. 21.
Ptn.
Fig 18.
M
I.
Fig. 22.
Fig. 28.
L. M
Fig. 20.
I.
M
Hrz.K.
De
V.G.
Fig. 27.
R. M.
Fig. 23
P H
Fig. 29.
D.
Fig. 26.
C.


Fig. 30
Fig. 32.
N.Eg
R.M.
B.K.
Fig. 40.
Fig. 36.
D
Fig. 35.
Mes. Z.
L.M.
N.Eg
Do.Mst.
Fig. 34
M.Str
M.d.L.
Do.G.
D.
Mes Z.
Mes.Z.
Fig. 33.
Ba Mk
M.d.L.
N.Eg
Fig. 39.
M.Str
Fig. 31.
B.K.
L.M.
B.K
Fig. 37
Dssp.
N.Eg.
Do G.
S G
Chtg.
Fig. 38.
N.Eg
N.Eg
R.M.
M.d.L.
R.M
D.
Do Mst.

ZOBODAT - www.zobodat.at

Zoologisch-Botanische Datenbank/Zoological-Botanical Database

Digitale Literatur/Digital Literature

Zeitschrift/Journal: Jenaische Zeitschrift für Naturwissenschaft

Jahr/Year: 1908

Band/Volume: NF_36

Autor(en)/Author(s): Schiller Ignaz

Artikel/Article: Ueber den feineren Bau der Blutgefässe bei den Arenicoliden. 293-320