Beiträge zur Kenntnis des Baues und der Entwickelung des Selachierdarmes.

Von

Hans Petersen, cand. med.

(Aus dem Anatomischen Institut zu Jena.)

Hierzu Tafel XX—XXII und 4 Figuren im Text.

Teil I: Oesophagus.

Einleitung.

Das Darmsystem der niedersten Wirbeltiere, vor allem die Entwickelung seines mikroskopischen Baues ist bisher nicht oft der Gegenstand eingehender Untersuchungen gewesen. Neben älteren Arbeiten, die in allen makroskopischen Verhältnissen reiches Material bieten, war vor allem die Edingersche Arbeit (1876) grundlegend. Wenn man das Lehrbuch von Oppel (1896/97) zu Rate zieht, worin die sämtliche bis 1896/97 erschienene Literatur verarbeitet ist, so fällt einem die Spärlichkeit der Angaben auf, die sich auf Selachier, Ganoiden und Teleostier beziehen, im Vergleich zu dem reichen Tatsachenmaterial, das über die höheren Vertebraten vorliegt. Seitdem sind nur wenige Arbeiten erschienen, und über die Entwickelung der verschiedenen Drüsen und Faltenbildungen ist überhaupt nichts bekannt. „In welcher Weise sich die Ontogenese der stark entwickelten Magendrüsen bei Selachieren abspielt, bedarf noch der Untersuchung. In welcher Weise und in welchen Stadien die mannigfaltigen Faltenbildungen im Darm der Fische sich entwickeln, ist bis jetzt nicht genauer erforscht.“ So lesen wir noch 1902 bei Maurer im Abschnitt über die Entwickelung des Darmsystems im Hertwigschen Handbuch.

Als ich von einer Fischdampferfahrt nach dem Skagerrak einiges Material von älteren Acanthias-Embryonen mitbrachte, gab Herr Professor Maurer mir die Anregung, die Entwickelung des

Darmsystems, insbesondere der Schleimhautgebilde, Drüsen und Falten, zu studieren. Das Material erwies sich als wenig ausreichend, und so sammelte ich gelegentlich eines Aufenthaltes an der englischen Südküste von Hastings aus mehr Material, allerdings nur von ausgebildeten, wenn auch jungen Exemplaren, die, sorgfältig konserviert, mir von großem Nutzen beim Studium der fertigen Verhältnisse waren. Vorher hatte Herr Prof. Schultze in Jena noch die Liebenswürdigkeit gehabt, mir einige fast ausgewachsene Exemplare zur Verfügung zu stellen. Endlich erlangte ich noch das nötige embryologische Material auf Helgoland, wo ich auch Studien an frischem Material machen konnte, sowie auch einige wichtige Injektionen ausführte. Auch ausgewachsene Tiere erhielt ich dort.

Dies Material erwies sich als ausreichend zur Lösung der meisten Fragen. Die Entwickelung des lymphoiden Oesophagusorgans, der Magendrüsen und der Darmfalten, sowie die weitere Ausbildung des fingerförmigen Organs konnte ich verfolgen. Den Bau des lymphoiden Organs konnte ich klarstellen, sowie eine ganze Reihe, zum Teil neuer, Beobachtungen über andere Teile des Darmsystems machen.

Die Arbeit wurde im Jenaer Anatomischen Institut ausgeführt, wo ich Herrn Prof. Maurer für Ueberlassung des Platzes, für die nötigen Hilfsmittel, die mir in weitgehendster Weise zur Verfügung standen, endlich für das Interesse und die Förderung, die er meinen Bestrebungen jederzeit in reichstem Maße angedeihen ließ, zu aufrichtigem Danke verpflichtet bin. Allen denen, die mir bei Beschaffung des Materials behilflich waren, insbesondere den Herren an der biologischen Station auf Helgoland, möchte ich auch an dieser Stelle meinen aufrichtigen Dank sagen. Herrn Professor Lehmann in Altona möchte ich danken, daß ich in den Ferien im Altonaer Museum arbeiten konnte. Endlich bin ich auch Herrn Professor Lubosch für manchen Rat und manche Unterstützung verpflichtet.

Den Stoff möchte ich so einteilen, daß ich nach Vorausschickung einer allgemeinen orientierenden Uebersicht über den Bau des Darmes der Selachier zunächst die vorhandene Literatur bespreche, worauf ich nach kurzer Erörterung der angewandten Methoden zur Materie selbst komme, die sich nach der Natur der Sache in eine Besprechung der Speiseröhre, des Magens und des Spiral- nebst Enddarms gliedert.

Orientierende Uebersicht über den Selachierdarm.

Hinter dem Kiemenkorb, ventral an die Copula des letzten Kiemenbogens, dorsal an die Schädelkapsel angeheftet, beginnt der Darm mit dem wohlausgebildeten Oesophagus. Er scheint bei allen Selachiern vorhanden zu sein, im Gegensatz zu Knochenfischen, wo er oft außerordentlich kurz ist und oft nur an der Besonderheit des Epithels zu erkennen ist, wo auch oft der ganze Vorderdarm rückgebildet ist, indem der Ductus choledochus dicht hinter dem Kiemenkorb in den Darm einmündet. Er liegt in der Leibeshöhle und ist demgemäß außen mit einer Serosa überkleidet. Im Anfang überzieht diese nur die ventrale Hälfte; er ist breit dem Dache der Bauchhöhle angeheftet, während am kaudalen Abschnitt ein deutliches Mesenterium zur Ausbildung gelangt. Unter der Serosa liegt eine wohlausgebildete Muskulatur. Zwischen dieser und der unmittelbar dem Epithel anliegenden Bindegewebsschicht befindet sich das zuerst von Leydig eingehender beschriebene, deshalb auch oft „Leydigsches“ genannte lymphoide Organ. Die schon erwähnte derbfaserige Schicht schließt diese Bildung nach dem Epithel hin ab und nimmt dieselbe Lage ein wie die Tunica muscularis mucosae, die an der Cardia an ihre Stelle tritt. Ich werde sie mit dem Ausdruck Randschicht bezeichnen und die sie zusammensetzenden Fasern Randfasern, da sie vom Rande her in das lymphoide Organ eindringen und da die ganze Schicht die lymphoiden Massen vom Epithel trennt. Zwischen dieser Schicht und dem Epithel liegt ein etwas lockereres Gewebe mit zahlreichen Kapillaren, die eigentliche Mucosa, auf die das mit einer dicken Basalmembran versehene Epithel folgt.

Dem Oesophagus, als eine Erweiterung, schließt sich der Magen an. Die Uebergangsstelle, die Cardia, bietet charakteristische Befunde. Es beginnt das typische Magenepithel mit dem zum „Pfropf“ [1]) ausgebildeten oberen Ende. Magengrübchen und zahlreiche schlauchförmige Drüsen senken sich in das darunter liegende, ernährende, und deshalb mit Blutgefäßen reich versehene

---

1) Dieser Ausdruck, von Biedermann 1875 (siehe Oppel, Lehrbuch, Bd. I) geprägt, bezeichnet meines Erachtens dieses Organ prägnanter, als die meist gebrauchte Bezeichnung: Oberende. Es gelang mir z. B. durch Mazeration in Müllerscher Flüssigkeit beim Magen einer jungen Rana esculenta, den „Pfropf“ zum Ausfallen zu bringen. Man sah die ausgefallenen Pfröpfe und das becherförmig gestaltete obere Ende der Zelle, wo der Pfropf gesessen hatte.

Bindegewebe ein. Die Schichten sind dieselben wie im Oesophagus, nur daß, wie schon erwähnt, eine wohlausgebildete Muscularis mucosae vorhanden ist.

Der Magen hat die Form eines U-förmig gebogenen Rohres, und wir werden deshalb einen absteigenden und einen aufsteigenden Schenkel zu unterscheiden haben. Ein Magenblindsack, wie er bei manchen Teleostiern (z. B. Aalen, Anguilla und Conger) sich findet, besteht nicht. Im letzten Teile des aufsteigenden Schenkels fehlen die Magendrüsen, die Magengrübchen bestehen in einer etwas modifizierten Form allein fort.

Am Pylorus, oder kurz vorher, biegt der aufsteigende Magenteil wieder um und geht in den Darm über. Nicht gleich beginnt der Spiraldarm, sondern ein Vorhof, die Bursa pylorica (Gegenbaur) ist eingeschaltet, in den die Ausführungsgänge von Leber und Pankreas einmünden, und wo während des embryonalen Lebens die Kommunikation des Darmes mit dem Dottersack sich befindet. An den Spiraldarm schließt sich ein kurzer Enddarm, der in die Kloake mündet. An oder kurz vor dieser Ausmündung findet sich ein eigentümliches drüsiges Organ, das „fingerförmige Organ“, von einigen für ein Homologon des Blinddarms gehalten.

Lange Zeit während des embryonalen Lebens sind Oesophagus und Enddarm durch Konfluieren des Epithels geschlossen. Die übrigen Teile des Darmes besitzen während dieser Zeit (Länge bis 70 mm, Acanthias) ein einschichtiges Epithel, im Magen höher, im Spiraldarm, der schon fertig ist, niedriger. Die Cardia bleibt am längsten geschlossen. Zuerst entwickeln sich die Falten der Darmschleimhaut, später die Magendrüsen, an die sich zuletzt, sehr spät, die Magenkrypten anschließen. Das lymphoide Organ erscheint ungefähr zu gleicher Zeit mit den Darmfalten. Wie alle diese Vorgänge im einzelnen sich abspielen, werden wir im speziellen Teil sehen.

Die Behandlung der einzelnen Themata ist etwas ungleich. Während Oesophagus und Magen sich einer relativ eingehenden Behandlung erfreuen, sind die übrigen Teile verhältnismäßig schlecht weggekommen. Zeit, Material, sowie die beim Studium der Literatur und der Objekte auftauchenden Fragen haben es so gefügt. Doch hoffe ich mit dem Gebotenen einige Lücken in unserer Kenntnis auszufüllen; auch werden wir sehen, wie manches in der mikroskopischen Anatomie dieser niederen Wirbeltiere noch der Lösung und einer an reichhaltigem Material vorgenommenen Durcharbeitung bedarf.

Uebersicht der Literatur.

Der makroskopisch sichtbare Bau des Darmkanals der Selachier ist schon lange und in fast allen Einzelheiten erforscht, und die Anzahl der Arten, die diesen Studien dienten, ist eine beträchtliche. Es erübrigt sich hier, diese ältere Literatur im einzelnen anzuführen. In dem Lehrbuch von Oppel, auf das hinzuweisen ich noch oftmals Gelegenheit haben werde, findet sie sich zusammengestellt. Außer dem Handbuch der Zootomie von Siebold und Stannius (1854) habe ich sie nicht eingesehen. Eine außerordentliche Menge von Einzelheiten ist angegeben. Arbeiten, die sich speziell mit dem Darm der Selachier beschäftigen, sind mir aus dieser Zeit nicht bekannt.

Unsere Kenntnis vom mikroskopischen Bau des Selachierdarms geht auf eine Arbeit von Leydig (1852) zurück: „Beiträge zur mikroskopischen Anatomie und Entwickelungsgeschichte der Rochen und Haie“, in der auch dem Verdauungsapparat ein Kapitel gewidmet ist: er erwähnt die Längsfaltung der Oesophagusschleimhaut und konstatiert die Tatsache, daß die Muskulatur im Oesophagus aus quergestreiften Fasern besteht. Das Lymphorgan des Oesophagus beschreibt er genauer, bei Torpedo, Scyllium und Scymnus findet er es, die Schicht, in der es sich findet, gibt er richtig an. Dann: „Es entspricht diese weiße, zwischen Muskel und Schleimhaut gelagerte Masse nach ihrer Struktur der weißlichen Drüsensubstanz in der Augenhöhle und der Rachenschleimhaut von Chimaera.“ Leider hatte ich nicht Gelegenheit, auf dieses interessante Tier meine Studien auszudehnen, da mir brauchbares Material nicht zur Verfügung stand. Vom Magen konstatiert Leydig das Vorhandensein einer glatten Muskulatur, sowie die Drüsen, die gegen den Pylorus zu aufhören. Magendrüsen und übrige Drüsen werden dann kurz beschrieben. Dem fingerförmigen Organ ist ein längerer Abschnitt gewidmet.

Im Jahre 1877 erschien eine Arbeit Edingers „Ueber die Schleimhaut des Fischdarms“, in der zum ersten Male vergleichende Betrachtungen über den mikroskopischen Bau des Darmes sowohl von Selachiern, als auch von Ganoiden und Teleostiern angestellt wurden, eine Arbeit, die grundlegend für alle weiteren Forschungen auf diesem Gebiete wurde. Die Hauptsachen werden im allgemeinen richtig beschrieben, viele Einzelheiten aber, wohl auch in Anbetracht der Unvollkommenheit der

damaligen Technik, unrichtig gedeutet. Das wesentlichste Ergebnis ist die Ableitung der Oberflächengestaltungen, Krypten und Drüsen aus der Kombination von Längs- und Querfalten, eine Auffassung, auf die sich auch später Bizzozero bezog, als er seine Theorie über die Regeneration des Oberflächenepithels im Darm aufstellte, und hierbei die Basis der Falten im Darm der Fische mit dem Grunde der Lieberkühnschen Drüsen in Parallele setzte. Noch in der letzten Auflage des Wiedersheimschen Lehrbuches (1906) findet diese Ableitung Berücksichtigung, und Edingersche Abbildungen sind reproduziert. „Das Darmrohr der ältesten Wirbeltiere und das der Embryonen höherer ist glatt an seiner Oberfläche. Die ersten Oberflächenvergrößerungen treten in der Bildung von Längsfalten auf (Petromyzon), Darmkrypten entstanden, als die Bildung von den Längsfalten entstammenden Querfalten begann, welche von einer Längsfalte zur anderen ziehen. Diese Uebergangsformen zu eigentlichen Blindsäcken aus langen Buchten finden sich bei Selachiern, Ganoiden und einigen Teleostiern. Eine reichlichere Ausbildung der Maschen hat zuerst im Magen, später auch auf der Mitteldarmschleimhaut enge schlauchförmige Krypten erzeugt. Diese höchste Form der Faltenentwickelung, welche sich bis zu den Säugetieren erhält, ist bei niederen Fischen noch selten und selbst bei Teleostiern noch keineswegs konstant.“ Wir werden uns noch später bei Besprechung des Magens und des Darmes mit dieser Theorie des näheren zu beschäftigen haben. Was den Oesophagus anbetrifft, so homologisiert er das lymphoide Organ mit den Follikeln der Darmschleimhaut der anderen Vertebraten, und die Auffassung der die lymphoiden Zellmassen umgebenden und durchziehenden weiten Sinus als dem Lymphgefäßsystem zugehörige Bildungen hat sich bis in die neueste Zeit erhalten. Die Angaben über das Epithel des Oesophagus werde ich als richtig bestätigen können.

In dem Lehrbuch der mikroskopischen Anatomie der Wirbeltiere von Oppel (1897) ist der Stand unserer Kenntnisse auch über das Darmsystem der Selachier niedergelegt. Da die gesamte bis dahin (1897) erschienene Literatur darin verarbeitet und ausgiebig zitiert ist, habe ich es nicht für nötig befunden, sie im Original einzusehen. Es sind ihrer auch nur wenige. Sappey (1880), Moreau (1881), Ayers (1885), Pillet (1885), Cattaneo (1886 und 1887), P. Mayer (1888), der die Sphinkteren der

Venen und Lymphgefäße beschreibt; endlich sind OPPELS eigene Untersuchungen zu nennen. Der Magen mit seinen Drüsen wird am eingehendsten behandelt, und über eine größere Anzahl von Arten sind Angaben vorhanden. Chimaera sollen Magendrüsen fehlen, aber „eine gründliche mikroskopische Untersuchung wäre hier dringend zu wünschen“ (OPPEL). Der Oesophagus ist weniger eingehend behandelt, der Spiraldarm in seinen feinsten Details so gut wie gar nicht. Unsere Kenntnis des LEYDIGschen Organs wird nicht weiter gefördert, als dies schon durch LEYDIG und EDINGER geschehen war. AYERS vergleicht es mit der Thymus, PILLET mit dem adenoiden Gewebe, das sich im Isthmus pharyngis bei höheren Evertebraten findet. OPPEL läßt es offen, ob wir es überhaupt mit einem lymphoiden Organ zu tun haben, und denkt an eine andere, „vielleicht blutbildende Funktion“, was doch wohl heißen soll, daß Erythrocyten hier ihren Ursprung nehmen. Ferner weist er darauf hin, daß das Organ schon vermöge seiner Lage (im Oesophagus und nicht im Darm)“ nicht direkt den Knötchenbildungen im Darm höherer Vertebraten gleichgestellt werden kann“. Eine eigenartige Beschreibung gibt MOREAU, indem er von Zellen und Granulationen spricht, die zum Teil frei, zum Teil in „Blasen“ eingeschlossen wären. Zu jeder dieser „Blasen“ solle ein Lymphgefäß verlaufen. Welche tatsächlichen Verhältnisse zu dieser Deutung Anlaß gegeben haben, ist mir unklar.

Seit dem Erscheinen des OPPELschen Lehrbuches haben nur wenige Autoren über das Darmsystem der Selachier gearbeitet. RÜCKERT (1896) und P. MAYER (1897) unterzogen die Entstehung der Spiralwindung im Darm einer genauen Untersuchung. Dieser ist schon fertig ausgebildet, ehe die histologische Differenzierung beginnt. Für die von mir hier zu behandelnden Fragen kommen diese Arbeiten also nicht in Betracht. Das lymphoide Organ machte sich A. DZWINA zum Objekt ihrer Studien 1904 ff. Es wird als solches gewürdigt, d. h. als Ausgangspunkt von weißen Blutkörperchen. Das Reticulum wird richtig als aus anastomosierenden Zellen beschrieben. Granulazellen sind nach ihr die charakteristischen Zellen, und die verschiedenen Zellformen, die ich nachher zu unterscheiden haben werde, kann man hier auch beschrieben finden. Die Beziehungen dieser Zellen zueinander finden keine Berücksichtigung. Den Hauptteil machen farbenanalytische Studien aus, und die verschiedenen Färbungsresultate bei verschiedenen Selachiern werden miteinander verglichen. Ueber

das Schicksal der Zellen und ihre Beziehung zur Umgebung finden sich keine Angaben. Was die Angaben über die Schichten des Oesophagus anbetrifft, so habe ich mich nicht in der Lage gefunden, die Angaben zu bestätigen. Es werden von Galeus canis folgende 9 (!) Schichten aufgezählt: 1) un épithélium cylendrique, 2) une couche de tissu conjonctif assez serré, à éléments lymphoides rares, 3) une forte couche de muscularis mucosae, 4) une nouvelle couche de tissu conjonctif lâche, 5) une large bande de tissu lymphoïde, organe de Leydig, 6) une couche de tissu conjonctif lâche, 7) une couche circulaire de muscle lisse, 8) une couche circulaire de muscle striée, 9) une couche longitudinale musculaire. No. 3 besteht aus Bindegewebe, No. 4, 5, 6 sind Submucosa, in die dorsal und ventral das lymphoide Organ eingelagert ist. Ueber die Muskulatur habe ich mich im speziellen Teil noch zu äußern.

Yung (1899) gibt eine ausführliche Beschreibung der Darmschleimhaut von Scyllium canicula.

Vialleton gibt 1902 eine sehr sorgfältige Beschreibung des Blutgefäß- und Lymphgefäßsystems des Darmes von Torpedo marmorata.

Laguesse schildert die Entwickelung des Bindegewebes in der Kapsel der Milz von Acanthias vulgaris.

Was die Schleimhaut des ganzen Darmes anbetrifft, so haben Redecke (1900) und Kolster (1907) unsere Kenntnis derselben gefördert.

Redecke stellte seine Untersuchungen an einem ausgedehnten Material an. Wie schon Cattaneo zieht auch er die Gültigkeit der Edingerschen Theorie für den Magen und seine Drüsen in Zweifel.

Kolster beschreibt den Magen von Centrophorus granulosus. Einige entwickelungsgeschichtliche Notizen sowie das Vorkommen von anders gearteten Zellen im Verbande des gewöhnlichen Magenepithels sind von Interesse.

Ueber die histologische Differenzierung der verschiedenen, im allgemeinen, wie wir sehen, ganz gut bekannten Verhältnisse habe ich Angaben nicht finden können. Eine Arbeit von Kreuter (1903) beschäftigt sich mit dem embryonalen Oesophagusverschluß und bestimmt den Zeitpunkt des Eintretens und Aufhörens dieser Epithelverwachsung genauer.

Weinland (1900 und 1901) macht einige Angaben über die Physiologie der betreffenden Organe.

Material und Methoden.

Wie ich schon anfangs kurz erwähnt habe, bestand mein erstes Material in einigen jüngeren (60 mm)[1]) und einigen älteren (190 mm) Embryonen von Acanthias vulgaris, die in Sublimat und in Formol konserviert waren. An erwachsenen Exemplaren standen mir einige 5—6 größere und kleinere 60—90 cm lange Tiere zur Verfügung; einige jüngere (50 cm) Exemplare von Raja radiata und batis, alles in Formol konserviert und meist nur für makroskopische Zwecke brauchbar. Die Muskulatur des Darmes war an allen diesen vorzüglich erhalten, besser fixiert (ohne jede Schrumpfung) als die späteren nach histologischen Gesichtspunkten behandelten Objekte. Alles das hatte ich auf einer Fischdampfertour im Skagerrak gesammelt. Dazu kamen einige kleinere (45 mm) Embryonen von Acanthias, die Herr Prof. Lubosch so freundlich war mir zur Verfügung zu stellen, und 2 große, fast ausgebildete, die ich von Herrn Prof. L. Schultze in Jena erhielt. Wesentlichen Fortschritt machte die Arbeit, als ich von Hastings aus auf einem englischen Fischkutter reichliches Material von jüngeren ausgebildeten Tieren sammelte, das diesmal nach allen Regeln der histologischen Technik konserviert wurde. Die nötigen Embryonalstadien erhielt ich im Frühjahr 1907 während eines Aufenthaltes auf Helgoland, wo ich auch erwachsene Tiere erlangte und auch einige für die Aufklärung der Sinus des lymphoiden Organs wichtige Injektionen machen konnte.

Material lag mir von folgenden Arten vor:

1) Acanthias vulgaris, zahlreiche fertige Tiere und Embryonen jeder Größe von 45 mm an;
2) Galeus canis, 1 junges Tier von Hastings, 2 große Embryonen von Helgoland;
3) Scyllium stellare, 2 Exemplare (Hastings);
4) Squatina angelus, 2 Exemplare (Hastings);
5) Raja clavata, zahlreiche große und kleine Exemplare;
6) Raja radiata, (Formolexemplare von Skagen);
7) Raja batis (Formolexemplare von Skagen).

Meist hatte ich nur den Darm aufgehoben.

Die Konservierung war, wie schon oben erwähnt, zum Teil Formol, das, wenn man nichts anderes zur Verfügung hat, immer

---

1) Alle Angaben sind von der Schnauzenspitze bis zum Ende der Schwanzflosse gerechnet.

noch bessese Resultate gibt als Alkohol von 70 Proz. z. B. An dem nach histologischen Gesichtspunkten konservierten Material waren die verschiedensten Fixierungsmittel verwandt, so daß, wenn ich mehrere Exemplare hatte, mehrere Flüssigkeiten in Anwendung kamen.

Konzentrierte Sublimatlösung (meist mit NaCl-Zusatz, also von 5 Proz. aufwärts bis 15 Proz. Sublimatgehalt), mit Essigsäure angesäuert, hat mir vorzügliche Resultate gegeben. Für die feinsten histologischen Zwecke möchte ich lieber die Zenkersche Flüssigkeit, passend mit Formol (5—10 auf 100 unmittelbar vor dem Gebrauch) versetzt, empfehlen. Auch Kalibichromat-Formol und Pikroformol nach Bouin hat mir prachtvolle Präparate gegeben, während ich mit Flemmingscher Flüssigkeit nichts Brauchbares zu stande gebracht habe, Besseres mit Chromessigsäure.

Für Magendrüsen und Epithel sind Sublimatgemische vorzuziehen (sehr schön die Gilsonsche Flüssigkeit)[1]), während für das bei Selachiern durchaus nicht leicht in größeren Stücken gut zu fixierende Darmepithel (es löst sich leicht ab und wird leicht sehr spröde) Pikroformol das Beste war.

Die Embryonen, die ich von der biologischen Station in Helgoland erwarb, waren in Sublimat und in der Zenkerschen Flüssigkeit fixiert und meistens brauchbar. Ein vollkommen erwachsener Embryo (Dottersack gänzlich in die Bauchhöhle aufgenommen), den ich von Herrn Dr. V. Franz in Helgoland erhielt, war mit 10 : 100 Formol unter Eisessigzusatz behandelt, und obgleich nicht aufgeschnitten, doch gut konserviert. Dies Gemisch dringt also leicht ein. Ich möchte hier konstatieren, daß, wenn man größere Wirbeltierembryonen (von 5 cm Länge an) in den mit Recht so sehr beliebten Sublimatgemischen fixiert — auch sonst ist es immer sicherer — man die Bauchhöhle breit eröffnet und womöglich kleine Einschnitte in die Wand des Darmkanals macht. Auf diese Weise kann man sich vor Mißerfolgen schützen. Außer den Bauchdecken braucht nichts verletzt zu sein; die in der Bauchhöhle liegenden Organe kann man nur so mit Sicherheit brauchbar fixieren.

Die Darmwand wird in ihrem Zusammenhang sowohl, als auch die einzelnen Elemente unvergleichlich viel besser konserviert, wenn

---

1) Alkohol absol. 30, Eisessig 30, Chloroform 30, Sublimat bis zur Sättigung (etwa 20 Proz.).

die Fixierungsflüssigkeit direkt aufs Epithel trifft, als wenn sie von außen her ins Lumen vordringen muß.

Die Objekte wurden an gefärbten Schnittbildern studiert, überall aber die makroskopischen Verhältnisse berücksichtigt, was mich vor manchen Täuschungen bewahrt hat. Um die Oberflächenbilder der Schleimhaut zu studieren, warf ich mittelst einer Stativlupe einen Lichtkegel von einem Auerbrenner auf das in Glyzerin oder Wasser befindliche Objekt, das mit dem Objektiv a* von Zeiß betrachtet wurde. Letzteres System ist überhaupt für das Arbeiten mit schwachen Vergrößerungen unvergleichlich.

Eingebettet habe ich meist in Paraffin, in einigen Fällen Muskulatur auch in Celloidin; bei den Oesophagusarten eines 1,20 m langen (trächtigen) Acanthiasweibchens leistete mir die Doppeleinbettung von Celloidin über Chloroform in Paraffin gute Dienste, da nur dann das harte Bindegewebe der „fibrösen Randschicht" schneidbar war.

Färbungen habe ich eine große Anzahl versucht. Hämatoxylin nach Hansen, Hämalaun nach P. Mayer und nach Apáthy (I A) genügt eigentlich in allen Fällen, wenn man es mit einer passenden Plasmafarbe kombiniert. Manchmal färbte ich vorher mit Boraxkarmin durch. Safranin in Anilinwasserlösung habe ich so angewandt, daß ich nach 1—24-stündiger Färbung nicht so weit differenzierte, bis alles außer dem Chromatin entfärbt war, sondern vorher Halt machte; auf diese Weise habe ich einige wunderschöne Präparate des Magenepithels, der Magendrüsen und des sie umhüllenden Bindegewebes erhalten. Wasserblau-Safranin nach Unna kann ich nur empfehlen. Mit anderen Kernfarbstoffen habe ich meist nicht lange herumexperimentiert, da sie nur kompliziert anzuwenden sind und durchaus keine besseren Resultate geben als eine gute Hämatoxylinfärbung.

Die Heidenhainsche Ferrialaunhämatoxylinfärbung habe ich natürlich auch verwandt. Passend und sorgfältig differenziert, gibt sie zugleich die schönsten Protoplasmafärbungen.

Als Protoplasmafärbung reichen für die meisten Zwecke Eosin, Orange G, Fuchsin S oder Pikrinsäure[1]) aus. Für das lymphoide Oesophagusorgan habe ich in weitgehendem Maße die Kombination

1) Für Serien habe ich gern Pikrinsäure verwandt, da sie ein rasches Arbeiten gestattet, indem sie die Hämatoxylindifferenzierung überflüssig macht. Alle Plasmafarben mit Formolzusatz, was die Färbekraft erhöht.

von Fuchsin S-Orange G nach Squire[1]) angewandt. Mit einer guten Hämatoxylinfärbung[2]) kombiniert, ist sie für viele Zwecke ein guter Ersatz für die kapriziöse und komplizierte Biondi-Ehrlich-Heidenhainsche Dreifarbenfärbung, wie dies auch Thomé (1903) fand.

Für die Bindegewebsfibrillen habe ich mancherlei Methoden verwandt. Van Gieson, Mallory-Stöhrsches phosphormolybdänsaures Hämatoxylin, Pikronigrosin nach Schaffer gaben gute Resultate. Für besondere Fibrillen, die im speziellen Teil näher besprochen werden sollen, habe ich die Gramsche Bakterienfärbung mit oder ohne Orange G-Vorfärbung (mindestens 24 Stunden) mit Erfolg verwandt.

Die Zeichnungen wurden mit Hilfe des Abbeschen Zeichenapparates von mir selbst gemacht, das Zeichenpapier lag in der Höhe des Objekttisches.

Spezieller Teil.

Das allgemeine Verhalten des Oesophagus habe ich schon oben geschildert, und so kann ich hier gleich auf die Beschreibung der Einzelheiten in Bau und Entwickelung eingehen.

Die Serosa bietet nichts Besonderes. Nur große Nervenstämme sind zu erwähnen, die, aus dem Vagus stammend, an der dorsalen Seite links und rechts von der Ansatzstelle des Mesenteriums hinziehen, von dort auf der Muskulatur des Oesophagus und des Magens sich verbreiten, wo sie ihr Endgebiet erreichen.

Bei allen Selachiern, die ich untersuchen konnte, findet sich zu äußerst eine mächtige Ringlage quergestreifter Fasern, die auch noch auf einem großen Teil des Magens die äußerste Schicht bildet. In der Literatur finden sich mancherlei Angaben (Sappey, Oppel, Drzwina) über eine äußere Längsschicht. Pilliet allerdings erwähnt nichts von einer solchen, sondern nennt als dritte

1) Siehe Lee, The Microtomist's Vademecum, London, Churchill, 1906.

2) Gut differenziert oder mit dünner Apáthy I A-Lösung progressiv gefärbt. Ich wende alle Hämatoxylinfärbungen in stark essigsaurer Lösung an, was die Färbung beschleunigt und die Lösung lange haltbar macht. Auch zur Heidenhain-Färbung setze ich Essigsäure zu. Die Lösungen müssen immer braunrot, niemals blau oder blauviolett aussehen.

Schicht der Oesophaguswandung von Torpedo „eine dünne Schicht glatter Ringfasern, verdoppelt durch eine ebenfalls ringförmig verlaufende Schicht quergestreifter Fasern“ (zit. nach Oppel). In den meisten Fällen werden wohl auf Längsschnitten mitgetroffene Nervenbündel als Längsmuskulatur imponiert haben. Oppel bildet einen Oesophagusschnitt aus der Nähe der Cardia von Raja asterias (radiata) ab und eine dünne Längsschicht von Muskelfasern. Nun ist der Anfang der äußeren Längsschicht bei der Gattung Raja (clavata, radiata, batis) weiter gegen die Cardia zu verschoben, als dies bei Acanthias der Fall ist. Diese Verhältnisse sind bei verschiedenen Individuen überhaupt etwas variabel; außerdem beschreibt Leydig glatte Muskelfasern im Mesenterium, und diese mögen auch wohl mal im Bereich der Darmserosa in verschiedener Weise die eigentliche Muscularis des Tractus intestinalis überlagern. Wie dem nun sei, jedenfalls erscheint es gewagt, einem erfahrenen Beobachter wie Oppel eine Verwechslung von Muskel- und Nervenelementen im mikroskopischen Bilde unterzuschieben.

Die Regel ist jedenfalls bei Acanthias, Raja, Scyllium, Squatina und Galeus eine äußere Ringschicht mächtiger quergestreifter Fasern. Im Anfangsteil des Oesophagus ist diese Muskulatur in besonderer Weise ausgebildet. Die Fasern verlaufen nämlich nicht nur genau ringförmig und einander parallel, sondern kreuzen sich zum Teil. Eine dorsale und eine ventrale Raphe, die sich an die Schädelkapselbasis und an die Copula des letzten Kiemenbogens ansetzen, sind auf eine kurze Strecke weit unterscheidbar. Auch an den eben erwähnten Skelettelementen entspringen und inserieren Muskelfasern. Man findet also eine erste Andeutung dessen, was man einen Pharynx nennen könnte, womit aber nicht gesagt sein soll, daß diese Bildung dem Pharynx anderer Wirbeltiere homolog ist.

Nach innen von der eben beschriebenen Ringschicht findet sich eine Längsschicht ebenfalls quergestreifter Muskulatur. Sie erscheint in individuell etwas wechselnder Weise analwärts von der pharynxähnlichen Bildung.

Eine sehr dünne Schicht glatter Ringsmuskulatur habe ich einwärts von der eben erwähnten bei Acanthias stets gefunden. Eine Muscularis mucosae fehlt im Oesophagus, tritt aber an der Cardia auf, wo sie die schon in der allgemeinen Uebersicht erwähnte fibröse Randschicht ersetzt.

Ueber einen großen Teil des Magens bestehen, was die Mus-

kulatur anbetrifft, dieselben Verhältnisse wie im Magen. In der kaudalen Hälfte des absteigenden Magenschenkels ändert sich dies.

Es erscheint eine glatte Längsmuskulatur auf der quergestreiften Ringschicht. Die quergestreifte Längsschicht verschwindet. Die auf dieser liegende glatte (bis dahin sehr wenig mächtige) Schicht nimmt an Dicke zu, die quergestreifte Ringmuskulatur, die noch eine Strecke weit unter der äußeren Längs-

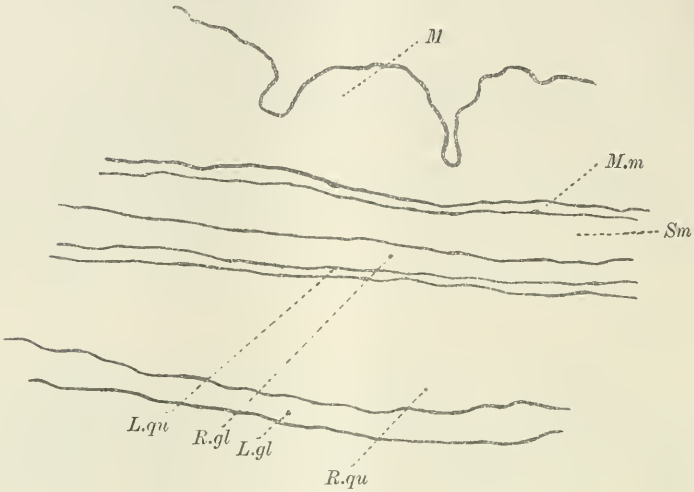

Fig. 1.

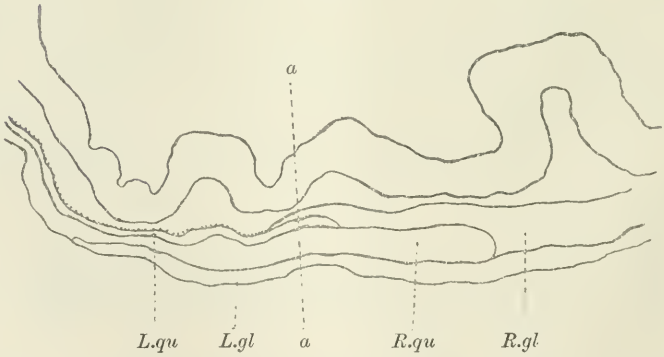

Fig. 2.

Fig. 1. Uebergangsstelle der Muskulatur. Magen. Acanthias vulgaris. *L.qu* Längsschicht quergestreift, *L.gl* Längsschicht glatt, *R.qu* Ringschicht quergestreift, *R.gl* Ringschicht glatt, *Sm* Submucosa, *M.m* Muscularis mucosae, *M* Schleimhaut. Vergr. a*, 2.

Fig. 2. Dasselbe im Längsschnitt. *a....a* Stelle des Querschnittes. Die punktierte Linie bedeutet die mit *R.gl* bezeichnete glatte Ringschicht, die als äußerst dünne Lage im Bereiche des ganzen Magens und Oesophagus sich findet. Vergr. a*, 2, schwächer als Fig. 1.

schicht fortbesteht, ersetzend. Hierbei findet nirgends ein allmählicher Uebergang statt, überall sind scharfe Grenzen zu sehen (Textfig. 1 und 2). Die innere glatte Ringschicht nimmt immer mehr an Dicke zu und wird am Pylorus zum Sphincter pylori. Der Wechsel der Verlaufsrichtung der äußeren Schichten ist auch makroskopisch gut erkennbar. Auch die letzten Ausläufer des N. vagus treten mit der quergestreiften Ringschicht in die Tiefe. Es hat also den Anschein, als ob nur die quergestreifte Muskulatur, die sich also, wenigstens bei Acanthias, noch weit auf den Magen erstreckt, unter dem Einfluß des Nervus vagus steht.

Die Muskulatur bildet den einen funktionell wichtigen Teil des Darmrohres, ihr gegenüber können wir alle einwärts von dieser gelegenen Schichten als Schleimhaut zusammenfassen. Diese bildet auch allein das Relief der Innenfläche des Darmes, woran jene nicht teilnimmt. Im allgemeinen findet man im Oesophagus Längsfalten (vergl. Oppel, Edinger, Stannius). Bei Acanthias findet



Fig. 3. Zotten aus dem Oesophagus von Acanthias, etwas vergrößert, siehe die Maße im Text.

man Zotten. Bei Selache maxima sollen solche Gebilde auch vorkommen, aber auf einen Kranz um die Cardia beschränkt sein (Oven nach Oppel). Bei Acanthias (wo ich sie allein gesehen habe) sind sie sehr kompliziert und große Gebilde (Fig. 3). Bei einem großen Exemplar, einem ungefähr 1,20 m langen

trächtigen Weibchen, hatten sie an der Basis einen Umfang von 12—13 mm, eine Länge von 9—10 mm und einen Durchmesser von 4 mm. Eine Zotte besaß 2 Hauptspitzen und 41 kleine und kleinste Nebenspitzen, war 7 mm hoch, 4 mm im Durchmesser und maß 10 mm im Umfang. Wie die Abbildung (Textfig. 3) zeigt, sind sie verzweigt, und die großen sind an der Basis von einem Kranz von kleinen Zotten umgeben, mitunter haben sie eine Hauptspitze, mitunter zwei und mehr. Auch solche mit abgerundetem Ende kommen vor, doch scheint das die Folge von Verletzungen zu sein, denen sie ja im reichsten Maße ausgesetzt sind, da dauernd harte und dabei sich heftig bewegende Nahrungstiere verschluckt werden. Im frischen Zustande sind sie ziemlich weich; sie sind alle nach hinten gerichtet.

Der Apparat ist als eine Art Gitter gedeutet worden, das der lebend verschluckten Nahrung den Rückweg versperren soll, eine Erklärung, die ja ganz einleuchtend ist. Es ist aber nicht einzusehen, warum sie gerade nur bei Acanthias sich findet, die Nahrung ist nicht verschieden von derjenigen verwandter Formen. Ich notiere z. B. von einem kleinen, ungefähr halbmeterlangen Acanthias:

3 kleine Gadiden von ca. 15 cm Länge nebst Resten von Portunus und Pagurus,

und bei einem kleinen Rochen (Raja batis):

6 Crangon und Muschelschalen,

wobei ich mich erinnere, auch Fische recht beträchtlicher Größe bei Rochen im Magen gesehen zu haben. Was diese Zotten aber sonst für eine spezielle Funktion haben können, ist mir unklar.

Sie entwickeln sich aus Längsfalten. Wenn der Oesophagus sich wieder geöffnet hat (vergl. Kreuter), was, am kranialen Ende beginnend, nach der Cardia fortschreitend zu geschehen pflegt, erhebt sich die Schleimhaut, mit der Oeffnung des Lumens gleichen Schritt haltend, in Längsfalten (Textfig. 4). Diese wachsen an einigen Stellen stärker in die Höhe. Sieht man in diesem Stadium den Oesophagus von der Fläche an (Taf. XX, Fig. 4), so erkennt man Längsfalten, die in regelmäßigen Abständen knötchenförmig angeschwollen sind. Diese Knoten wachsen immer mehr, so daß man bald nichts mehr von kontinuierlichen Falten sieht, sondern Reihen von kubischen Erhebungen. Diese gestalten sich immer mehr aus, die Fortsätze an der Basis bilden selbständige Zotten, und so ist am alten Tier von einer Anordnung in Reihen nichts mehr zu sehen, aber noch am jungen Tier ist

diese Anordnung deutlich. Wir sehen also auch hier, wie das Aeltere und Allgemeinere als embryonales Durchgangsstadium des Weiterentwickelten und Komplizierteren erscheint.

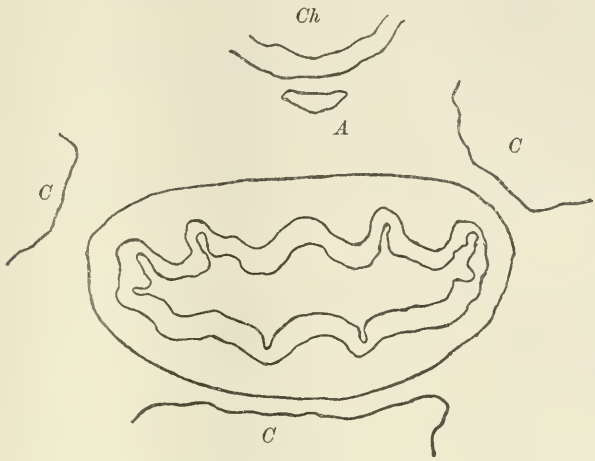

Fig. 4. Oesophagus. Acanthias-Embryo, 45 mm. Schnitt nahe dem Kopf. Zeigt schon weiter entwickelte Falten sowie die Lage in der Leibeshöhle. *C* Cölom, *A* Aorta, *Ch* Chorda dorsalis mit Scheide.

An die Muskulatur des Oesophagus nach innen zu schließt sich lymphoides Gewebe an, das, ungeheuer reich entwickelt, das lymphoide oder Leydigsche Organ bildet. In der literarischen Uebersicht habe ich gezeigt, wie verschiedene Angaben und Ansichten über dieses Organ herrschen. Das lag zum Teil am Objekt. Bei Rajiden und den meisten Haien Scyllium, Galeus, Pristiurus, Scymnus (Leydig) sowie bei Squatina liegt es in der Form zweier kompakter Haufen, von im Leben gelblich-weißer Farbe, im Oesophagus, so angeordnet, daß seine Wandung in eine dorsale und ventrale Hälfte geteilt erscheint. Die beiden voluminösen Klumpen platten das Lumen zu einem queren Spalt (Taf. XX, Fig. 2) ab. Bei Acanthias ist das anders. Wie ich oben beschrieben habe, ist die Innenfläche mit einer großen Menge von Zotten besetzt. Dadurch wird das lymphoide Organ aufgelöst in eine Menge kleinerer und größerer, mehr oder minder lockerer Knötchen, die an der Basis der meisten dieser Zotten liegen. Auch mehrere größere Pakete, die sich unter mehreren Zotten hinziehen, sind meist anzutreffen. Die schon von Edinger beschriebenen, aber falsch gedeuteten Sinus befinden sich nicht nur in der Masse der Lymphzellen selbst oder unmittelbar ihnen auf- oder unterlagernd,

sondern weit entfernt davon an der Peripherie der Zotten, so daß die Beziehungen der Lymphzellen zu diesen Sinus deutlicher erkennbar sind. Die Kapsel, als welche die schon oben genannte fibröse Randschicht anzusehen ist, liegt bei Raja und den übrigen von mir untersuchten Selachiern direkt den lymphoiden Gewebsmassen auf, während sie bei Acanthias unter dem Epithel von den eigentlichen Knötchen entfernt sich findet, so daß ein freier, nur vom Stützgerüst erfüllter Raum entsteht, in den die Wanderzellen natürlich auch vordringen, so daß das lymphoide Organ im Vergleich mit dem von Raja auf einen viel größeren Raum verteilt erscheint.

Die im folgenden beschriebenen Verhältnisse beziehen sich auf Acanthias, nur nebenbei wird auf andere Formen, besonders Raja, hingewiesen werden, da ich das Organ von Acanthias wegen der Klarheit und Uebersichtlichkeit der Verhältnisse allein einem eingehenden Studium unterzogen habe. Ja, ich führe die wenig eingehenden Angaben über dieses Organ vor allem darauf zurück, daß ein geeignetes, den betreffenden Studien Vorschub leistendes Objekt fehlte, und die Tatsache, daß der Gegenstand meiner Darmuntersuchungen Acanthias war, veranlaßte mich, auf dieses bisher mit wenig Glück studierte lymphoide Organ überhaupt näher einzugehen.

Wie schon die Bezeichnung lymphoides Organ besagt, haben wir hier eine Anhäufung von lymphoiden Zellen, Leukocyten, Wanderzellen vor uns, die im einzelnen recht verschiedenen Bau besitzen und in ein Stützgerüst, das Reticulum, eingelagert sind.

Ein eigentliches Keimzentrum in der Anordnung dieser Zellen existiert nicht, nur in den Knötchen des Organs bei Acanthias ist meist ein Mittelpunkt nachweisbar, ohne daß jedoch die Mitosen gerade auf diesen Teil beschränkt wären. Was das Charakteristische hier ist, werden wir später sehen.

Die Anzahl der verschiedenartigen Zellen ist groß, aber es bieten sich große Schwierigkeiten, sie zu klassifizieren, nur die Endstadien einer Entwickelung, die sich nach diesen Uebergängen aufstellen läßt, sind deutlich.

Besonders nach Färbung mit Hämatoxylin und Fuchsin S-Orange G sind alle diese Verschiedenheiten und Aehnlichkeiten deutlich, ohne daß jedoch damit gesagt sein soll, daß sie nicht auch mit anderen Methoden darzustellen wären. Besonders eine Form fällt ins Auge, die einen kleinen exzentrisch gelegenen Kern und eine mehr oder minder große Menge lebhaft (Orange)

gefärbter Granula besitzt (Taf. XXI, Fig. 2, 5, 6), Typus I. Bei Raja (Taf. XXI, Fig. 6) sind diese Granula besonders groß und die Zellen machen den Eindruck von kleinen (nach der genannten Färbung) lebhaft gelben Himbeeren (Taf. XXI, Fig. 19). Diese Zellen sind auch schon von anderen gesehen und beschrieben worden. Auch Drzwina erwähnt, daß einige Zellen von Raja für Orange besonders empfänglich sind. Bei gut fixierten Präparaten sieht man sie oft in amöboider Bewegung fixiert (Taf. XXI, Fig. 2). Woraus diese Granula bestehen, läßt sich nicht angeben. Bei Raja clavata, deren lymphoides Organ allein ich frisch untersucht habe, sind die einzelnen Körner, wie schon gesagt, sehr groß, stark lichtbrechend und daher im mikroskopischen Bild glänzend. Sie schwärzen sich nicht mit Osmiumsäure und färben sich intensiv mit Methylenblau, nicht mit Neutralrot. Sie machen nicht den Eindruck runder Kugeln, sondern sind unregelmäßig gestaltet, oft abgeflacht, wie kleine runde Scheibchen. Bei Acanthias sind die einzelnen Körner, wie gesagt, bedeutend kleiner.

Mit Eosin kann man bei Raja clavata diese Zellen auch hervorheben; Oppel beschreibt sie auch: „Vor anderen Elementen fällt jene Art von Wanderzellen ins Auge, deren Leib zahlreiche Körnchen zeigt . . . . die sich lebhaft mit Eosin tingieren, und so den eosinophilen Zellen anderer Vertebraten gleichen.“

Eine andere Art von Zellen, die man im lymphoiden Oesophagusorgan von Acanthias trifft, besitzt einen großen runden ovalen oder bohnenförmigen Kern, der, wenig Chromatin enthaltend, wie eine Blase aussieht (Taf. XXI, Fig. 3, 4, 8, 9, 10, 18, 19). Der Nucleolus ist meist deutlich (Fig. 18, 19). Der Protoplasmaleib ist im Verhältnis zum Kern nicht sehr groß und besitzt keine Granula, sondern nur um den Kern herum eine Trübung, die sich basophil verhält, Typus II.

Die dritte Art besitzt wieder deutliche, aber sehr feine Granula, die sich besonders mit Fuchsin färben und in typischen Fällen außerordentlich zahlreich sind. Das Charakteristische ist der Kern, der polymorph ist, bald hufeisenförmig, bald mehrfach eingeschnürt, bald in mehrere Teile zerfallen (Fig. 7, 11, 12, 13, 16). Bei Fig. 1, 3 sind noch nicht so viele Granula vorhanden wie in typischen Fällen (16), Typus III. Eine vierte Art besitzt einen vollkommen kompakten Kern, an dem von einer Struktur nur wenig zu sehen ist und der auch Plasmafarben speichert, daher nach der mehrfach genannten Färbung violett aussieht. Der Zellleib ist groß, matt mit geringer rötlicher Trübung. Diese Zell-

form (Typus IV) habe ich nicht so glatt von dem gemeinsamen Ausgangspunkt ableiten können wie die anderen. Sie ist selten, vielleicht eine Degenerationsform (Taf. XXI, Fig. 23, 24).

Studiert man die Präparate genauer, so weisen die Uebergänge alle auf einen gemeinsamen Ausgangspunkt hin: eine Zellform mit mäßig großem Protoplasmaleib, mittelgroßem bis großem Kern, der wenig Chromatin und meist einige deutliche Nukleolen enthält. Wenige acidophile (Fuchsin-Orange: rot) Granulationen sind vorhanden. Diese Zellen sehe ich als die Mutterzellen an, aus denen die anderen sich entwickeln. Sie allein teilen sich. Niemals habe ich andere Formen in mitotischer Teilung gesehen. Sie bilden auch die sogenannten Keimzentren; als hellere Stellen, von dunkleren Zonen umgeben, erscheinen sie bei schwacher Vergrößerung. Die spärlichen Granula, die großen chromatinarmen Kerne veranlassen das hellere Aussehen. Sie liegen dicht beieinander und pressen sich daher zu polyedrischen Formen zusammen. Jedoch sind die Mitosen durchaus nicht nur auf diesen Teil, der sich oft um eine größere Arterie als Mittelpunkt herum gruppiert, beschränkt. Die Entwickelung geht nun in 3 Richtungen vor sich. Einmal verändert sich hauptsächlich der Kern, der polymorph wird, die Granula nehmen etwas an Zahl zu, Typus III. Das andere Mal geht der Protoplasmakörper allein eine Umwandlung ein, indem die Granula verschwinden, Typus II. Drittens verändern sich Kern und Körper; die Granula nehmen an Zahl und Größe zu, der Kern wird kleiner und kompakter und liegt an der Peripherie der Zelle, Typus I. Das Mengenverhältnis der 3 Formen ist bei Acanthias ungefähr gleich, nur der Typus I ist ein wenig an Zahl zurücktretend gegenüber den anderen. Typus IV habe ich, wie gesagt, nicht so in diesen Entwickelungsgang einreihen können. Er ist sehr selten. Bei Raja sind die Himbeerzellen die zahlreichsten. Sie sieht man überall, in der Magenschleimhaut und ihren Blutgefäßen, in der Milz, auch in den die Nieren und den Hoden einhüllenden lymphoiden Paketen. Schmidt erwähnt sie 1898 als „Körnchenzellen“ aus dem Ovarium von Raja. Er fand sie auch im Blut und nimmt an, daß sie zur Ernährung der Eier beitrügen; er beschreibt Zerfallserscheinungen dieser Zellen im Ovarium. Wir haben es hier mit denselben Gebilden zu tun wie im Hoden: lymphoiden Massen, die zu beiden Seiten der Wirbelsäule, dort, wo das Mesenterium ansetzt, sich hinziehen und alle Organe, die in gleicher Lage sich befinden, einhüllen. Die scheinbaren Zerfallserscheinungen erklären sich

durch Schnittbilder von in lymphoider Bewegung fixierten Zellen, wie ich sie z. B. aus der Magenschleimhaut kenne.

Bei Scyllium, Galeus und Squatina konnte ich Zellen mit großen, stark acidophilen Granulis und exzentrischem Kern nicht finden. Ich möchte aber auf farbenanalytische Untersuchungen als Basis vergleichender Betrachtungen von Art zu Art keinen großen Wert legen. Wir können wohl bei einem und demselben Tier, sicher an einem und demselben Präparat[1]) Schlüsse über die Beziehungen verschiedenartiger Leukocyten zueinander machen. Wir können uns den Chemismus einer solchen Zelle gar nicht kompliziert genug vorstellen, so kompliziert, daß wir nach einem derartig äußerlichen Merkmal, wie es eine Färbung ist, die, wie Drzwina selbst angibt, je nach der Vorbehandlung oft ganz entgegengesetzte Resultate gibt, Vergleiche von Art zu Art und Schlüsse über das Vorkommen physiologisch gleichwertiger Zellen bei verschiedenen Formen ziehen. Wir können uns doch sehr wohl vorstellen, daß Zellen, die für die verschiedenen Arten dieselbe physiologische Bedeutung haben, sich bestimmten Farbstoffen gegenüber ganz entgegengesetzt verhalten. Mir liegt vor allem daran, zu zeigen, daß diese Tiere (Paradigma: Acanthias) auch schon wie die höheren Vertebraten verschiedene Leukocyten besitzen, von denen bei Raja scheinbar eine besonders bedeutungsvolle Art die ist, die ich als himbeerförmige beschrieben habe; daß diese Zellen aber (Acanthias) nicht unabhängig voneinander existieren und entstehen, sondern daß sie im lymphoiden Organ des Oesophagus aus einer gemeinsamen Grundform sich differenzieren.

Alle die oben beschriebenen Zellformen sind nun im lymphoiden Organ von Acanthias nicht räumlich voneinander getrennt, so daß die Mutterzellen nur in der Mitte liegen, man sieht sie auch am Rande, ebenso in der Ruhe wie in Teilung begriffen. Im allgemeinen sind aber mehr fertige Zellen am Rande als in der Mitte, und mehr Mutterzellen in der Mitte als am Rande anzutreffen.

Diese Zellen wandern nun, und zwar vom Zentrum nach der Peripherie zu. Hier, aber auch ab und an im lymphoiden Organ selbst sieht man eine Reihe weiter Sinus, die, wie schon Edinger

---

1) Fig. 1, 2, 3, 4, 5, 14, 15, 16, 17, 18, 19, 23 stammen aus demselben Schnitt, an dem sich alle erwähnten Verhältnisse studieren lassen.

beschrieb, nur aus einem Endothel bestehen, an das sich das retikulierte Bindegewebe der Umgebung direkt ansetzt; er hielt sie deshalb, und weil er Blutzellen in ihnen konstant vermißte, für Lymphsinus, eine Auffassung, die bisher, wohl auf Edinger zurückgreifend, überall zu finden war. Ich fand nun konstant Blutzellen in ihnen. Vialleton, der die Verteilung der Lymphgefäße des Darmes von Torpedo genau untersuchte, konstatiert ausdrücklich, daß Lymphgefäße sich im Oesophagus nur auf die Serosa beschränken und einwärts von der Muskulatur nicht vorkommen, wo er sie im übrigen Darm außerordentlich reichlich fand. Das ließ mir die Vermutung aufkommen, daß wir es hier nicht mit Teilen des Lymphgefäßsystems [1]), sondern mit Venensinus oder, wenn man will, ausgeweiteten Kapillaren zu tun haben. Diese Vermutung erhob sich zur Gewißheit, als es mir gelang, bei Raja clavata diese Bildungen von der Pfortader aus zu injizieren, was leicht auszuführen ist. Auch die Entwickelung aus weiten, strotzend mit Erythrocyten gefüllten Kapillaren beweist ihre Natur (Taf. XX, Fig. 3, 5, 6).

In diese Sinus wandern nun die Leukocyten ein. Das ist nur bei Acanthias zu sehen, wo diese Bildungen zum Teil weit von der Masse der lymphoiden Zellen entfernt liegen. In langen Zügen sieht man sie, eine hinter der anderen, auf den Maschen des Reticulums hinkriechen und sich um die Sinus in dichten Klumpen sammeln.

Auch in den Venensinus selbst findet man sie. Ins Epithel oder durch dieses gelangen sie nicht, wie Edinger beschreibt [2]). Die dicke Bindegewebsschicht und die Basalmembran hindern sie daran. Aber auch wo ein locus minoris resistentiae ist, nämlich wo ein Blutgefäß die fibröse Randschicht durchbricht, begleiten nur vereinzelte Wanderzellen dieses, die Hauptmenge lagert sich um die daneben liegenden weiten Aussackungen der Blutbahn. Einrichtungen, die eine Anpassung an die Aufnahme von Wander-

---

1) Sie für Lymphgefäße zu halten, widerspricht auch unserer Auffassung vom Lymphgefäßsystem überhaupt. Dieses entspringt aus Gewebslücken, die gerade hier reichlich entwickelt sind. Es wären also schon weite, mit dem Lymphgefäßsystem kommunizierende Räume da, so daß besondere Aussackungen der Lymphbahnen mit besonderen Wandungen ohne Bedeutung wären.

2) Bilder wie etwa aus der Tonsille oder aus den Peyerschen Plaques sehen ganz anders aus.

zellen darstellen, eine Funktion, die sie auch durch ihre langgestreckte, zuweilen verzweigte Gestalt[1]) verraten.

Die Funktion des lymphoiden Oesophagusorgans wäre also vollkommen klar: Wanderzellen werden gebildet und ins Blut abgeführt. Wir haben es mit einem Organ zu tun, das die Stelle der Lymphdrüsen der höheren Wirbeltiere einnimmt. Solche fehlen bekanntlich den Selachiern. Eigenartig ist die Beziehung zu den Blutgefäßen. Aber diese bilden keinen prinzipiellen Gegensatz zu anderen lymphatischen Bildungen. Auch bei den Säugetieren unterscheidet man solche, die ins Lymph-, andere, die ins Blutgefäßsystem eingeschaltet sind, eigentliche Lymphknoten und Blutgefäßlymphdrüsen, die an der Ansatzstelle des Mesenteriums zu finden sind. Das Wichtigste ist die Ansammlung von Wanderzellen, die hier ihren Ursprung nehmen aus Keimen, die auf irgend eine, hier fürs erste irrelevante Weise hierher gelangt sind. Wird die Ansammlung größer, so bilden sich Hilfsorgane aus: eine feste Kapsel aus straffem Bindegewebe, die die Umgebung vor einer Ueberinfiltration schützt, und, daran anschließend, Ausfuhrwege, als welche bei den typischen Lymphknoten der Säuger Teile des Lymphgefäßsystems, hier eigenartig entwickelte Teile des Blutgefäßsystems herangezogen werden.

Die Entwickelung des lymphoiden Organs bei Acanthias vollzieht sich folgendermaßen: Die jugendliche Zotte ist angefüllt mit embryonalem Bindegewebe, in dem Blutkapillare in reichem Maße zu sehen sind (Taf. XX, Fig. 5). In der Umgebung dieser Bluträume treten einzelne Zellen auf, die vorher hier nicht zu finden waren. Sie gleichen im allgemeinen den oben als Mutterzellen charakterisierten Elementen: großer blasenförmiger Kern, meist deutlicher Nucleolus, mittelgroßer Zellkörper, der hier nur undeutlich Granula erkennen läßt. Später sieht man diese Zellenanhäufung an Größe und Bedeutung zunehmen, bis der Standpunkt des erwachsenen Organs erreicht ist. Die Zotte ist nicht in demselben Maße gewachsen, so daß zu einer Zeit (kurz vor der Geburt) relativ größere Teile der Zotte von lymphoiden Zellen ausgefüllt werden, als dies später der Fall ist. Die ersten Zellen liegen in der unmittelbaren Nachbarschaft von Blutgefäßen, und die Tatsache, daß letztere eher auftreten als die Wanderzellen, legt die Vermutung nahe, daß sie dem Blute entstammen. Für

1) Im Schnittbild, ins Räumliche übertragen, natürlich platte und verzweigte Schläuche.

eine Auffassung, daß sie aus umgewandelten Mesenchymzellen der Umgebung sich ausbilden oder zum Epithel des Oesophagus in genetischer Beziehung stehen, habe ich Anhaltspunkte nicht finden können. Ich neige also der Ansicht zu, daß die ersten Zellen des lymphoiden Organs durch den Blutstrom hierher transportiert werden, hier, wie auch an anderen Orten nach Art von Leukocyten überhaupt, die Blutbahn verlassen und aus irgend welchen Gründen hier sich vermehren und den Grundstock des späteren so mächtig entwickelten lymphoiden oder LEYDIGschen Organs bilden.

Ehe ich mich der Schilderung des Reticulums zuwende, in das diese lymphatischen Zellen eingelagert sind, möchte ich die Frage nach dem morphologischen Wert, nach der vergleichend-anatomischen Bedeutung der Ansammlung lymphatischen Gewebes im Oesophagus der Selachier erörtern, eines Gewebes, das an dieser Stelle in dieser Ausbildung in der Wirbeltierreihe einzig dasteht.

Wie wir schon gesehen haben, sieht EDINGER das Organ als gleichbedeutend mit den Nodulis, die auch sonst im Darm (bei Selachiern nur bei Torpedo und Lamna cornubica, von PILLET aus der Bursa pylorica beschrieben) reichlich vorkommen. Ich muß OPPELS Ansicht beipflichten, daß es eine für sich stehende Bildung ist, denn die Lage ist eine andere. Nicht nur, daß der Oesophagus der Ort der Entwickelung ist, auch die Höhe der Schicht ist eine andere. Die Submucosa, nicht die Mucosa birgt es; die Beziehung zum Epithel fehlt gänzlich.

Nun finden sich bei Raja clavata, wahrscheinlich bei allen Selachiern, Teile dieses Organs außerhalb des eigentlichen Oesophagus in dem dorsalen Mesenterium; und längs der ganzen Wirbelsäule die Hauptblutgefäße, die Nieren und die Gonaden einhüllend, sind bei Selachiern und Teleostiern (vergl. DRZWINA) ebenfalls lymphoide Massen reich, wenn auch nicht in solch kolossaler Ausbildung, wie z. B. bei Squatina oder Raja im Oesophagus, entwickelt. Der vordere Teil des Oesophagus entbehrt eines eigentlichen Mesenteriums, ein Lageverhältnis, das embryonal bis zur Cardia reicht. Er erscheint der Wirbelsäule direkt anliegend und somit auch den eben erwähnten lymphatischen Organen benachbart. Es ist deshalb möglich, sogar wahrscheinlich, daß Teile dieser Bildungen sich auch auf den Oesophagus ausdehnten und hier in reichstem Maße sich entwickelten. Das lymphoide Oesophagusorgan ist ein abgegliederter Teil der längs der Wirbelsäule an der Ansatzstelle des Mes-

enteriums befindlichen lymphatischen Gewebsmassen. Der Zustand bei Acanthias ist ein sekundärer, eine Folgeerscheinung der Ausbildung der Zotten. Er zeigt aber auch die Leichtigkeit, mit der derartige lymphatische Bildungen in einzelne Teile zerfallen, die dann eine mehr oder minder große Selbständigkeit erlangen.

Die Lage im Oesophagus ist günstig. Die Selachier sind sehr gefräßige Raubtiere, ihr Oesophagus oder vielmehr dessen Muskulatur ist in ständiger Aktion. Das muß die Abfuhr der Zellen in die Venensinus und die Zirkulation in diesen begünstigen; das ganze lymphatische Gewebe wird gleichsam fortwährend durchgeknetet, und lebhafte Lageveränderungen der einzelnen, es zusammensetzenden Elemente erfolgen, die nach den oben dargelegten Erörterungen der Funktion nur dienlich sein können. Wir sehen ja auch sonst, wie die für eine bestimmte Funktion aufgewandte Energie zugleich für andere Funktionen dienstbar gemacht wird. (Mit der Ausbildung der Lungenatmung wird der vorhandene und durch die Inspiration verstärkte negative Druck im Thoraxraum für den Venenblutstrom fördernd.)

Wir kommen jetzt zur Besprechung des Stützgerüstes, in das die im vorigen besprochenen Massen verschiedenartiger lymphatischer Zellen eingelagert sind. Wie Drzwina zuerst zeigte, besteht dasselbe aus miteinander anastomosierenden Zellen, die fast stets in einer Richtung des Raumes entwickelt sind, d. h. stark abgeplattete, schleierförmige Elemente, die ein Maschenwerk mit langgestreckten Maschen bilden.

Es ist dasselbe Gewebe, das man embryonal allgemein sowohl bei Selachiern als auch bei höheren Formen, als Gallertgewebe, den Ausgangspunkt der verschiedenen Stütz- und Bindesubstanzen bilden sieht: die erste Gewebeformation der Mesenchymzellen. In den lymphatischen Organen erhält es sich (Thomé 1905), so auch in dem lymphatischen Oesophagusorgan der Selachier. Bei Acanthias kann man es besonders schön studieren. Embryonal erfüllt es die ganze Zotte (Taf. XX, Fig. 5). Später sondert sich die fibröse Randschicht und das zwischen dieser und dem Epithel liegende etwas lockerere Gewebe. Das Reticulum des lymphoiden Organs wird nur unwesentlich modifiziert.

In der Oesophaguszotte von Acanthias ist es ausgespannt in dem vom Epithel mit den darunter liegenden Schichten gebildeten Hohlkegel. Wir haben gesehen, wie das Lumen dieses Hohlkegels nicht vollständig von lymphoiden Zellen ausgefüllt wird, es bleibt

somit ein Raum, in dem das Reticulum ohne oder mit nur vereinzelten eingelagerten Wanderzellen sich findet.

Die Kerne dieser Reticulumzellen sind meist oval und abgeflacht, so daß man nach den Schnitten verschiedene Bilder vor sich hat. Sieht man sie von der Fläche, so erscheinen sie arm an Chromatin, das fein verteilt ist und außerordentlich ähnlich denen jener Zellen, die Maximow (1904) als Fibroblasten, also als integrierenden Bestandteil des lockeren faserigen Bindegewebes bei Säugern beschreibt. Auch die Zellleiber der Reticulumzellen haben mancherlei Aehnlichkeiten mit den Fibroblasten Maximows, nur daß die Anastomosen überall zu beobachten sind. Beide Zellarten sind ja auch nahe miteinander verwandt. Die richtigen Fibroblasten sind weiter fortgebildet, sie haben überall Fibrillen ausgeschieden, die das Innere der Zelle verlassen haben, und die Anastomosen haben sich (vielleicht nur zum Teil) rückgebildet, während das retikuläre Bindegewebe, wie wir es in der Zotte von Acanthias antreffen, in den meisten Eigentümlichkeiten auf dem Standpunkt des embryonalen Gallertgewebes (Paradigma: Nabelstrang, Kaulquappenschwanz) stehen geblieben ist, von dem beide, ontogenetisch und phylogenetisch, abstammen. Ich möchte überhaupt der Vermutung Raum geben, daß das Gallertgewebe, das Bindegewebe aus anastomosierenden Zellen, bei Selachiern weiter verbreitet und im späteren Leben nicht nur an lymphatische Organe gebunden ist. So fand ich es als Mucosa im Magen erwachsener Exemplare von Raja clavata (Taf. XXII, Fig. 5) und auch in der Submucosa ebenda. Diese Frage weiter zu verfolgen, führte mich jedoch zu weit vom Thema ab, als daß ich eingehend sie hätte studieren können.

In diesen anastomosierenden Zellen werden nun Fibrillen ausgebildet. Zuerst schon während des embryonalen Lebens (Embryo von 70 mm Länge) an der Peripherie, wo sie die von mir schon oben genannte fibröse Randschicht bilden. Später, bei jungen Tieren, treten auch in den anderen Reticulumzellen, die zentral im Bereich des lymphoiden Organs liegen, feinste Fibrillen auf, deren erste dünnste Stadien sich nach der Gramschen Methode färben lassen. An alten Tieren lassen sie sich auch mit anderen Methoden darstellen und sind beträchtlich dicker.

In dem Reticulum verlaufen nun Fasern, die zum Teil in den Reticulumzellen, meist aber, ohne der allgemeinen Maschenkonstruktion zu folgen, als dicke Querschnitte und hellglänzende geschlängelte Bäumchen verlaufen. Sie sehe ich als Ueberbleibsel

der Randschicht an, da sie schon in jungen Stadien sichtbar sind, wo von einer allgemeinen Fibrillenbildung noch nicht die Rede sein kann. Sie sind auch noch mit den die Randschicht komponierenden Fasern identisch.

Betrachten wir nun die fibröse Randschicht. Wie gesagt, haben wir auch hier embryonal Gallertgewebe. In dieses werden Fibrillen eingelagert, die an Dicke und Zahl immer mehr zunehmen. Auf einem gewissen Stadium (junges Tier, günstige Stelle) hat man dasselbe Bild, wie es Laguesse (1903) Fig. 10, 11, 12, 13 abbildet. Dieselben Maschen mit denselben dicken Fibrillen. Da es sich hier auch um Acanthias und um ein ähnliches Gebilde (Milzkapsel — Kapsel des lymphoiden Organs) handelt, nehme ich keinen Anstand, die Verhältnisse als identisch zu betrachten. Man vergleiche auch meine Figg. 4 und 5 auf Taf. XXII und Fig. 11 auf der Tafel von Laguesse. Später sieht man wegen der Masse und Dicke der Fibrillen nichts mehr von den Maschen der Zellen. Die Fasern haben wohl auch zum Teil den Verband der Zellen verlassen, d. h. sie sind so dick und zahlreich geworden, daß sie nicht mehr Platz im Innern des Reticulums haben, auch verändern sich wohl die Maschen, während die Fasern ihren Platz beibehalten.

Dieser Mantel von Fasern bildet nun, wie schon oben ausgeführt, einen Hohlkegel. Die jüngere Zotte würde sich bei einer Rekonstruktion innerhalb dieses Hohlkegels befinden. Die Randschicht wird also nach außen verschoben. Da die Schicht nun immer nur einen kleinen Teil der Zotte ausmacht, der an der Peripherie sich befindet, so werden wir zu der Folgerung gedrängt, daß neben einer Vermehrung der Fasern, die mit der Oberflächenvergrößerung gleichen Schritt hält, an der Innenseite ein Abbau erfolgt. Nur so ist es erklärlich, daß dem Innenraum der Zotte die mächtigen Fasermassen fehlen. Daß Reste bei dem Abbau der Fasern übrig bleiben, zeigen die Fasern, die ich, als im Innern der Zotte befindlich, schon oben beschrieben habe. Wer diese Auflösung der inneren Fasern besorgt, habe ich nicht ermitteln können, wahrscheinlich sind es die Bindegewebszellen selbst, da ich besondere Elemente nach Analogie der Osteoklasten nicht habe ermitteln können. Wir müssen also den Zellen der Randschicht eine weitgehende formative Tätigkeit zuweisen, nur so können sie auch den beim Wachstum des Organismus wechselnden Anforderungen an die konstruktive Anordnung der Faserelemente gerecht werden.

An den Spitzen kommt es zur Ausbildung einer kompakten Schicht nicht, die am Körper der Zotte dichte Schicht ist hier gleichsam aufgefasert.

Zwischen der Randfaserschicht und dem nun zu beschreibenden Epithel liegt eine Lage faserärmeren und mit dünneren Fasern durchsetzten Gewebes, das, nur streckenweise deutlich entwickelt, eine große Menge weiter Kapillaren enthält.

Epithel. Als ontogenetisch älteste und morphologisch wichtigste Schicht liegt zu innerst das Epithel. Dieses zeigt bei den verschiedenen Gattungen der Selachier ein merkwürdig verschiedenes Aussehen, wie das auch von allen Autoren konstatiert wurde. Das Gewöhnliche scheint, soweit Angaben in der Literatur und eigene Untersuchungen reichen, ein zwei- oder mehrschichtiges flimmerndes Zylinderepithel zu sein. Schleimzellen, die bei den verschiedenen Gattungen ein verschiedenes Aussehen haben, sind reichlich und häufen sich meist an der Cardia. Bei Raja sind sie schlank, flaschenförmig, bei Squatina bauchig, bei Scyllium laufen sie in spitze Fortsätze aus, die den Kern enthalten (Taf. XXII, Fig. 7). Die Schleimzellen sind sehr in die Länge entwickelt und fußen unmittelbar auf der Basalzellenlage. Die oberste Zelllage lebt und funktioniert lebhaft: die flimmernden Cylinderzellen, die schleimabsondernden Flaschenzellen. Nur von Zeit zu Zeit, müssen wir uns vorstellen, geht eines der die oberste Zellschicht bildenden Elemente zu Grunde und wird durch von unten aus der Basalreihe nachrückende Zellen ersetzt.

Anders organisiert ist das Oesophagusepithel von Acanthias (Taf. XXII, Fig. 10). Die unterste Lage besteht aus zylindrischen Zellen, die folgenden Lagen werden nach dem Lumen zu immer niedriger. Die äußerste Schicht ist kubisch. Auf diesem Wege, von der Basis nach dem Lumen zu, verändert sich das Aussehen der Zellen. Der Kern wird eckig und schrumpelig. Das Protoplasma wird in seinen äußeren Schichten homogen, wahrscheinlich erleidet es eine Art Verhornungsprozeß. Die äußerste Schicht zeigt diese Veränderung am meisten. Sie wird dauernd abgestoßen, neue Zellen rücken von unten nach. Mit ihnen Schleimzellen, die während dieses Weges sich mit Schleim vollständig füllen, wobei Kern und Protoplasma zu einer dünnen Sichel zusammengepreßt werden. Ihre Größe ist bedeutend, bis zu 30 μ bei jungen Tieren, 40 μ bei alten Tieren im größten Durchmesser. Der Druck in ihnen muß ein bedeutender sein, da die Zellen der Umgebung stark deformiert sind. Gelangen sie an die Oberfläche,

so platzen sie, ihren Inhalt ins Lumen entleerend. Die Zellen gehen also bei der Sekretion zu Grunde, während sie im flimmernden Zylinderepithel von längerer Lebensdauer sind. Das von Acanthias im Oesophagus oben beschriebene Epithel ist das für Selachier in der Mundhöhle und in der Kloake charakteristische, wenn es auch nirgends so massig entwickelt ist wie hier.

Von den verschiedenen Arten der Gattung Torpedo sowie von Centrophorus granulosus wird ein Epithel beschrieben, das im oberen Teil des Schlundes dem für Acanthias geschilderten gleicht. Im unteren Teil nehmen die Becherzellen an Zahl zu, so daß die oberste Schicht nur aus ihnen besteht.

Es erscheint also als eine Modifikation, als eine Weiterentwickelung der bei Acanthias bestehenden Verhältnisse. Auch bei Raja und Scyllium findet man das Mundhöhlenepithel eine Strecke weit in den Oesophagus hineinragen, bei Acanthias hätte es das Flimmerepithel vollständig verdrängt.

Das Oberflächenepithel macht bei Acanthias eine eigentümliche Entwickelung durch. Während einer langen Zeit ist das Lumen verschwunden, und das Epithel bildet eine einzige kompakte Zellmasse. Nach der Eröffnung[1]) (45 mm) besteht es aus einem zweischichtigen kubischen Epithel (Taf. XX, Fig. 5). Die oberste Zellschicht plattet sich ab, die Zellgrenzen verschwinden, und man erhält eine platte, strukturlose Schicht mit platten, in regelmäßigen Abständen befindlichen Kernen (Taf. XXII, Fig. 8). Die darunter befindlichen Zellen vermehren sich, die oberste Lage wird abgeblättert (Taf. XXII, Fig. 9), und die Verhältnisse des fertigen Tieres liegen vor uns. Was dieser Vorgang für eine Bedeutung hat, ist mir unbekannt, der Vollständigkeit halber möchte ich ihn aber beschrieben und abgebildet haben (Taf. XXII, Fig. 10).

Bei den Selachiern, die ich untersucht habe, existiert unter dem Oesophagusepithel eine auffällig dicke Basalmembran. Im ganzen übrigen Darm fehlt sie, wie schon Leydig vom Magen beschrieb. Sie erscheint als eine den untersten Epithelzellen gemeinsame Haut, die unter sämtlichen Zellen hinwegzieht und die Zellgrenzen ohne Veränderung überbrückt. Sie ist also eine nach innen abgeschiedene Cuticula. Mit der Van Giesonschen Methode gelang es mir, sie sowohl vom Epithel, als auch besonders vom unterliegenden Bindegewebe different gefärbt darzustellen. Sie war

---

1) Näheres siehe bei Kreuter (1903), die Cardia bleibt noch lange geschlossen.

leuchtend gelbrot, während das Bindegewebe blaurot und das Epithel rein gelb gefärbt war. Wie gesagt, fehlt eine Basalmembran dem übrigen Darmepithel. Es würde ja auch für Zellen, die mit der Unterlage in einem regen Stoffaustausch stehen, ein derartiger Abschluß physiologisch widersinnig sein. Im Oesophagus findet eine Resorption und eine nennenswerte Exkretion nicht statt. Bei dem massigen Epithel im Oesophagus von Acanthias, wo die Basalmembran auch besonders dick ist[1]), ist in anderer Weise für eine ausgiebige Ernährung gesorgt, wie wir nachher sehen werden.

Die Basalmembran in dieser Ausbildung an dieser Stelle möchte ich für eine Anpassungserscheinung halten. Erstens gibt sie dem Epithel eine feste Unterlage, die bei den, gerade diesen Darmabschnitt treffenden, mechanischen Insulten von Bedeutung ist. Lebende, oft hartschalige Tiere werden ganz verschlungen. Zweitens möchte ich sie aber auch für eine Anpassung an das lymphoide Organ halten. Oppel[2]) hält die Durchwanderung von Wanderzellen durchs Epithel für eine bedeutungslose Nebenerscheinung. Hier ist sie tatsächlich nicht vorhanden. Eine ausgedehnte Schädigung des Epithels von durchwandernden Zellen muß in der Ausdehnung, wie das lymphoide Organ im Oesophagus der Selachier besteht, für das Tier von Nachteil sein. Schon die Existenz der Randfaserschicht erschwert den Zutritt der Zellen zum Epithel, die dicke „innere Cuticula", die Basalmembran, macht sie vollständig unmöglich. Die Basalmembran konnte sich hier so ausbilden, weil kein Hindernis in irgend einer anderen Funktion vorlag, und bildete sich aus, weil sie, je stärker sie wurde, den Wanderzellen, die von dem sich vergrößernden lymphoiden Organ ihren Ursprung nahmen, desto besseren Widerstand entgegensetzte. Eine andere Erklärung dieser auffälligen Erscheinung scheint mir nicht naheliegend, und jede Struktureigentümlichkeit ist der Ausdruck einer besonderen Funktion und das Produkt der Anpassung an diese Funktion.

Die außerordentlich stark ausgebildete Basalmembran muß notwendigerweise den Stoffaustausch mit der Unterlage, besonders wenn das Epithel, wie bei Acanthias, sehr dick und schichtenreich ist, störend beeinflussen. Bei Acanthias ist deshalb eine andere Einrichtung ausgebildet, die diese Störung aufhebt. Es treten Teile der Blutbahnen ins Epithel.

---

1) Hier ist die fibröse Randschicht dünner.

2) Im Anschluß an Pluder, Oppel: Lehrbuch, Bd. III, p. 74

Maurer beschrieb 1897 aus der Mundhöhle der Amphibien (Rana, Hyla, Triton, Salamandra) Blutgefäße im Epithel. Die Einrichtung sollte mit der respiratorischen Tätigkeit zusammenhängen. Später wurden diese Beobachtungen angegriffen, und man deutete die Befunde als identisch mit den von Beal 1863 und später 1867 von Langer beschriebenen Divertikeln der weiten Kapillaren, die, unter dem Epithel liegend, als Papillen, vielfach gewunden, ohne oder mit nur sehr wenig Bindegewebe, das Epithel von unten her ausbuchten. Die respiratorische Funktion ließ man bestehen[1]).

Hier bei Acanthias sind die Verhältnisse unzweifelhaft. Daß wir es mit Vorbuchtungen der Unterlage zu tun haben, ist ausgeschlossen. Wäre das der Fall, so müßten die intraepithelialen Kapillaren von der Basis des Epithels angehörenden Zellen begrenzt sein, die senkrecht, mit ihnen die länglich-ovalen Kerne, auf der Unterlage zu stehen pflegen. Das ist nicht der Fall (Taf. XXI, Fig. 21).

Beschreiben wir die Befunde genauer. Bei schwacher Vergrößerung (Zeiß A) sehen wir, am besten an möglichst senkrechten Schnitten, auf der Basalmembran eine wohlausgebildete Reihe von prismatischen Basiszellen. Darauf folgen Schichten (1—2), die durchsetzt sind von Hohlräumen, an deren Wand dunkle Kerne auffallen. Weiter nach außen ist das Epithel wieder überall dicht und ohne kleinste Lücke. Bei stärkerer Vergrößerung erkennen wir, daß die dunklen Kerne die von Endothelzellen sind. Häufige granulaerfüllte Leukocyten sind zu sehen. Erythrocyten, nach der Hämatoxylin-Fuchsin-Orange-Methode leuchtend gelb gefärbt, sind wohl in den in der Mucosa liegenden weiten Kapillaren, nicht aber in den intraepithelialen Gefäßen häufig. Es hat mir Mühe gemacht, sie überhaupt zu finden. Die Räume sind außerordentlich eng, ihre Weite geringer als der Durchmesser der Erythrocyten. Diese müssen sich daher stark deformieren, wenn sie überhaupt hineingelangen. Für die amöboid beweglichen Leukocyten besteht ein solcher Hinderungsgrund nicht, daher ihre relative Häufigkeit. Auch untersuchte ich an Schnitten, und so wurden die schon stark deformierten Blutzellen auch noch zerstückelt, was der Diagnose nicht förderlich ist. Zusammenhänge mit der Unterlage müssen selten sein, ich habe nur sehr wenige beobachten können.

Nur bei Acanthias habe ich diese Einrichtung beobachten können. Hier ist aber auch das Epithel besonders dick, und die

1) Oppel, Bd. III, p. 20 ff.

Schleimzellen erlangen ihren größten Umfang in den höheren Schichten, wobei eine beträchtliche Stoff-, besonders wohl Wasseraufnahme erfolgen muß, da sie sich außerordentlich vergrößern.

Eine respiratorische Funktion kommt dieser Bildung hier nicht zu. Eine solche setzt einen lebhaften Wasserwechsel voraus, der hier im Oesophagus nicht stattfindet. Die Ernährung des Epithels sehe ich daher als die Funktion des intraepithelialen Gefäßplexus an[1]).

In der Mundhöhle, wo das Epithel niedriger ist, und eine solche dicke Basalmembran fehlt, ist der Plexus nicht nachweisbar.

---

1) Aehnliche Einrichtungen beschrieb Maurer (1896): Die Epidermis und ihre Abkömmlinge, aus der Oberhaut von Teleostiern, wo ein ähnliches schichtenreiches Epithel vorkommt. Die Bildungen gehören dem Lymphsystem an.

Tafelerklärung.

Tafel XX.

Fig. 1. Oesophagus von Acanthias vulgaris, Längsschnitt. Man sieht 2 längsdurchschnittene Zotten mit dem lymphoiden Organ. Vergr. a*, 2. *L.O* lymphoides Organ, *V.S* Venensinus, *K.C* Keimzentrum, *F.R* fibröse Randschicht, *E* Epithel, *Ml* Muskulatur, Längsschicht, *M.R* Muskulatur, Ringschicht, *S.Z* Schleimzellen.

Fig. 2. Oesophagus von Raja clavata, Querschnitt. Vergr. a*, 2. *L.O* lymphoides Organ, *M* Muskulatur, *S* Serosa, *V* Nervus vagus, *B* Blutgefäße, Arterie und Vene, *F* Falten der Schleimhaut.

Fig. 3. Oesophaguszotte von Acanthias vulgaris, Längsschnitt. Vergr. A, 2. Bezeichnungen wie vorher. *R* Reticulum, *W.L.Z* wandernde lymphoide Zellen.

Fig. 4. Oberflächenbild des embryonalen Oesophagus von Acanthias vulgaris. Embryo von 55 mm Länge. Lupenvergrößerung.

Fig. 5. Embryonale Oesophaguszotte von Acanthias vulgaris. Vergr. A, 2. *C* Kapillaren. Bezeichnungen wie oben.

Fig. 6. Oesophagus von Raja clavata, Querschnitt. Die Venensinus waren von der Pfortader aus injiziert. Die Injektionsmasse (in der Zeichnung weggelassen) hat die Venensinus etwas gedehnt. Vergr. a*, 2. Bezeichnungen wie oben.

Fig. 7. Oesophaguszotte von Acanthias vulgaris, Längsschnitt. Vergr. E, 2. Ein die fibröse Randschicht durchbrechendes Blutgefäß *B.G.* Bezeichnungen wie oben.

Fig. 8. Oesophagus von Acanthias vulgaris, Querschnitt. Embryo von 45 mm Länge. Schnitt nahe der Cardia. Vergr. A, 2.

Tafel XXI.

Fig. 1—19 Zeiß, apochrom. Immersion 2/1,30, K.-Okul. 6.

Fig. 1, 2, 3, 4, 5, 14, 15, 16, 17, 18, 19. Acanthias, aus demselben Schnitt. Zenker-Formol, Hämat.-Fuchsin S-Orange G. Großes Tier (1,20 m).

Fig. 7, 8, 9, 10, 11, 12, 13. Acanthias, aus demselben Schnitt. Zenker, Wasserblau-Saffranin.

Fig. 6. Raja clavata, himbeerförmige Zelle, isoliert mit Pikrinsäure, nach der Heidenhainschen Zentrifugenmethode mit Hämat.-Fuchsin-Orange gefärbt.

Fig. 2, 5. Typus I (siehe Text). Fig. 7, 11, 12, 13, 16. Typus II. Fig. 4, 8, 9, 10, 18, 19. Typus III. Fig. 14, 15. Mutterzelle (Fig. 15 in Teilung). Fig. 1, 3, 17. Uebergangsformen zu II.

Fig. 20. Lymphoides Organ von Raja clavata. Zeiß, Achr. E, Okul. 2. *V* Venensinus. Kalibichr. Form. Hämat.-Fuchsin-Orange. Etwas schematisiert.

Fig. 21. Intraepitheliale Blutgefäße. Acanthias. Zenker-Formol. Hämat.-Fuchsin-Orange. Zeiß, Achr. 3/1,30, Okul. 4. Das Gelbe ist ein zerschnittener Erythrocyt.

Fig. 22. Erste Anlage des lymphoiden Organs bei Acanthias. (Helgoland, Biol. Stat.) Zeiß, Achr. E, Okul. 4. Sublimat. Hämat.-Fuchsin-Orange.

Fig. 23. Typus IV. Hom. Imm. 2/1,30, K.-Okul. 6. Aus demselben Schnitte wie 1—5, 14—19.

Fig. 24. Lymphoides Organ von Acanthias. Großes Tier. Reticulum mit den dieses durchsetzenden Randfasern in der Mitte (etwas schematisiert). Zenker-Formol, Hämat.-Fuchsin-Orange. Zeiß, hom. Imm. 2 : 1,30, Okul. 2.

Tafel XXII.

Fig. 1. Reticulumzellen. Zupfpräparat des frischen Organs. Raja clavata.

Fig. 2. Reticulumzelle, Acanthias. Eine Granulazelle auf dem Reticulum. Hämat.-Sublimat-Fuchsin-Orange. Vergr. E, 2.

Fig. 3. Fibröse Randschicht. Junges Tier. Vergr. E, 2. Boraxkarmin (Subl.).

Fig. 4 und 6. Fibröse Randschicht sich entwickelnd. Van Gieson. Hom. Imm. 2/1,3, Okul. 4. Zenker (Embryo 70 mm).

Fig. 5. Reticulum aus der Magenmucosa von Raja clavata. Gieson. Safranin. a Vergr. E, 2; b hom. Imm. 2/1,3, Ok. 4.

Fig. 7. Schleimzellen aus dem Flimmerepithel des Oesophagus von Scyllium stellata. Pikroform. Hämat.-Fuchsin-Orange. Vergr. E, 2.

Fig. 8 und 9. Entwickelung des Oesophagusepithels von Acanthias. Vergr. E, 2.

Fig. 10. Ausgebildetes Oesophagusepithel mit *a* Basalmembran, *b* intraepithelialem Gefäßplexus, *c* Schleimzellen. Vergr. E, 2.

Fig. 11. Flimmerepithel aus dem Oesophagus von Squatina angelus. Vergr. E, 2.

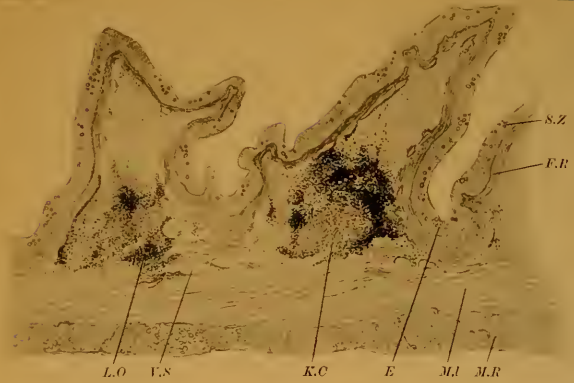

Fig. 1.

Fig. 5.


Fig. 4.

Fig. 3.

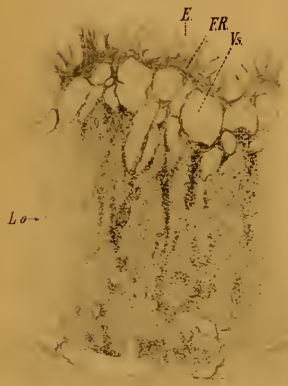

Fig. 6.



Fig. 2.

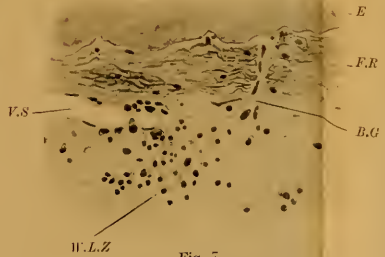

Fig. 7.

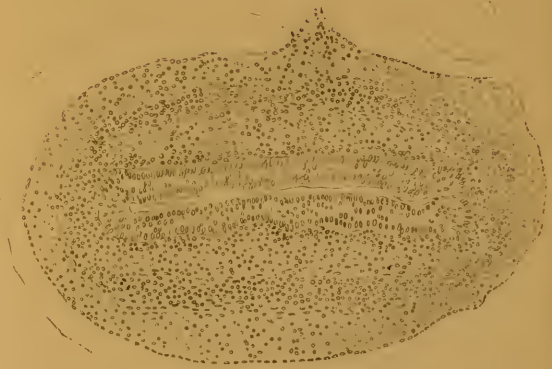
Fig. 8.

Verlag von Gustav Fischer in Jena.



Petersen gez.

Verlag von Gustav Fischer in Jena.

Lith. Anst. v. Johannes Arndt, Jena.

Petersen gez

Verlag von Gustav Fischer in Jena.

Lith. Anst. v. Johannes Arndt, Jena.

ZOBODAT - www.zobodat.at

Zoologisch-Botanische Datenbank/Zoological-Botanical Database

Digitale Literatur/Digital Literature

Zeitschrift/Journal: Jenaische Zeitschrift für Naturwissenschaft

Jahr/Year: 1908

Band/Volume: NF_36

Autor(en)/Author(s): Petersen Hans

Artikel/Article: Beiträge zur Kenntnis des Baues und der Entwickelung des Selachierdarmes. 619-652