Zur Kenntnis des feineren Baues des Hämocöls bei einigen Anneliden.

Von

Anna Dyrssen, Kursk (Rußland).

Mit Tafel XIII—XVI und 5 Figuren im Text.

Einleitung.

Das Material für die vorliegende Arbeit stammt (ausgenommen Amphitrite rubra, die ich aus Neapel erhielt) aus Villefranche und Trieste, wo ich es selbst fixiert habe. Die interessante Art Cirratulus cirratus stand mir stets in reichlicher Zahl zur Verfügung, dank der Freundlichkeit des Direktors der russischen zoologischen Station zu Villefranche, Herrn Dr. M. M. Davidoff, dem ich meinen besten Dank ausspreche. Während meines Aufenthaltes im Sommer 1909 in Trieste sorgte in zuvorkommender Weise der Direktor der zoologischen Station Prof. Dr. C. J. Cori dafür, daß ich das von mir gewünschte Material erhielt. Bei der reichen Auswahl desselben hatte ich Gelegenheit, die jüngeren Exemplare, die ich für die vorliegende Arbeit als das geeignetste Material betrachte, auszusuchen. Siphonostoma diplochaitos, Lagis coreni, Audouinia filigera, Leprea lapidaria — alle diese Formen erhielt ich in Trieste. An den zwei letztgenannten Formen habe ich die wichtigsten Resultate gewonnen. Herrn Prof. Cori sei an dieser Stelle mein aufrichtigster Dank ausgesprochen. Ich habe die Anneliden nach vorsichtiger Betäubung durch schwachen Alkohol (nach Eisig) in Sublimatessigsäure, Langschem Sublimat, Chromsublimatlösung nach Vejdovsky, Gilson, Tellyesniczky fixiert. Sublimathaltige Gemische bewährten sich am besten. Vejdovsky schreibt 1 Teil Chromlösung auf 1000 Teile Sublimat vor ohne die Konzentration der verwendeten Chromsäure anzugeben. Ich brauchte 5 %ige Chromsäure mit gutem Erfolg.

Zur Untersuchung gelangten Querschnitte und frontal und sagittal geführte Längsschnitte. Ich habe mich nur der Schnitt-

färbung bedient. Die beste Färbung ergab Eisenhämatoxylin, Ehrlichsches, manchmal auch Delafieldsches Hämatoxylin; bei Nachfärbung — Orange, van Gieson oder Eosin. Mit anderen Färbungsmethoden hatte ich weniger Erfolg.

Das Thema für die vorliegende Arbeit wurde mir von dem hochverehrten Prof. A. Lang vorgeschlagen und die Arbeit im zoologischen Institute in Zürich ausgeführt.

Meinem hochverehrten Lehrer Herrn Prof. Dr. A. Lang möchte ich an dieser Stelle für das Interesse und die Förderung, die er meiner Arbeit angedeihen ließ, meinen innigsten Dank aussprechen.

Ebenso bin ich Herrn Prof. Hescheler Dank schuldig für seine wertvollen Ratschläge und sein freundliches Entgegenkommen, wie auch Fräulein Dr. M. Daiber, Assistentin des zoologischen Instituts.

Meine Kollegen Bernhard Peyer und Johann Wyss hatten die Freundlichkeit meine Arbeit auf Sprachfehler durchzusehen, wofür ich ihnen sehr dankbar bin.

Über den Herzkörper der Polychäten.

Über den Ursprung des Herzkörpers der Würmer, jenes eigentümlichen intravasalen Organs, bestehen verschiedene Meinungen. Der Grund dafür liegt, wie mir scheint, in der Verschiedenheit des untersuchten Materials. Es ist klar, daß ein junges Tier ganz andere Strukturverhältnisse darbieten kann, als ein erwachsenes Individuum. Und diese Verschiedenheit der Meinungen ist wohl darauf zurückzuführen, daß die untersuchten Tiere verschiedenen Alters waren. Selbstverständlich bezieht sich das Gesagte auf die Untersuchung einer und derselben Art.

Vejdovsky (1906) gab eine eingehende Beschreibung des entodermalen Ursprungs des Herzkörpers bei Mesenchytraeus moravicus; seine Abbildung, Fig. 4, wirkt ebenso überzeugend, wie die Erwähnung „wobei es sich in allen Fällen ohne Ausnahme erwies, daß der Vasochord sich der ganzen Länge des Herzens nach hinzieht und hinten mit dem Darmepithel zusammenhängt“. Doch ist damit noch nicht gesagt, daß der Herzkörper der Polychäten auf demselben Wege entstehen muß wie derjenige der Oligochäten; außerdem sind die von Vejdovsky untersuchten Tiere erwachsene Exemplare, und in diesem Falle möchte man die Frage stellen, ob es sich nicht nur um einen sekundären Zusammenhang handelt. Ich neigte zuerst selbst zu der Ansicht

von Vejdovski, da ich an den verschiedenen Schnitten den Eindruck gewann, der Herzkörper liege ganz nahe am Darmepithel, so daß eine Grenze schwer festzustellen war. Um diese Frage zu entscheiden, verfertigte ich eine ganze Reihe von Quer- und Längsschnittserien; jedoch ein direkter Übergang des Darmepithels in den Herzkörper, ließ sich in keinem einzigen Fall beobachten. Dagegen ließ sich bei weiterem Studieren der Schnitte ein deutlicher Zusammenhang mit dem Peritoneum (Cölothel) nachweisen. Um sichere Resultate zu gewinnen, suchte ich die jüngsten Exemplare von Audouinia filigera, die ich zur Verfügung hatte, aus. Sie waren nicht länger als $1^1/_2$ cm. Bei diesen war anzunehmen, daß die Verhältnisse sich mehr den ursprünglichen näherten. Auf dem Längsschnitt durch ein männliches, geschlechtsreifes, ungefähr 1 cm langes Individuum von Audouinia filigera gewann ich das Bild, das auf Fig. 1, Taf. XIII, wiedergegeben ist. Von den Septen, welchen die Cölothelzellen mit Vorliebe ansitzen, gehen die Peritonealausläufer direkt zum Rückengefäß. Diese Ausläufer verbinden sich mit dem, das Rückengefäß umkleidenden, Peritoneum und setzen sich in den Herzkörper fort. Das Peritoneum der Septen kann auch in direkte Verbindung mit dem Herzkörper treten, wie es auch auf der Fig. 1, Taf. XIII, dargestellt ist. Bei stärkerer Vergrößerung (Fig. 2, Taf. XIII) tritt dies noch deutlicher hervor. Ich konnte sogar mit Ölimmersion ($^1/_{12}$ Leitz) nicht die geringste Spur einer Grenze zwischen dem einwuchernden Peritoneum und den Herzkörperzellen nachweisen. Die einwandernden Zellen, ebenso wie die Zellen des Herzkörpers, besitzen einen runden Kern mit ziemlich regelmäßig an der Kernmembran verteiltem Chromatin. Beide weisen deutliche Pseudopodien auf, was vielleicht auf ihre Wanderfähigkeit zurückzuführen ist. Auf einem Querschnitte durch ein junges Individuum (etwa $1^1/_2$ cm lang, mit einer nur ganz geringen Anzahl weiblicher Geschlechtszellen) das weder Rückengefäß noch Herzkörper besaß, kann man auf der Rückenseite eine Sinusanschwellung wahrnehmen, die später in eine Andeutung des zukünftigen Rückengefäßes übergeht (Fig. 3, Taf. XIII). An dieser Stelle, wo das dorsale Mesenterium eine Fortsetzung der Darmsinuswand darstellt und beide gleicherweise vom Cölothel überzogen sind — an dieser Stelle häufen sich die Peritonealzellen in dem angeschwollenen Sinusteil. Vielleicht darf man in diesem Prozeß zugleich auch eine Andeutung der Entstehungsweise des Herzkörpers erblicken? Denn alle Zellen sind unter-

einander gleich und gleichen auch denjenigen, die in Fig. 2, Taf. XIII, dargestellt sind, nur das Plasma färbt sich weniger intensiv. Eine solche Anschwellung des Darmblutsinus bei völligem Mangel des Rückengefäßes wurde von mir nur ein einziges Mal beobachtet; bedarf also infolgedessen einer weiteren Untersuchung und darf nicht verallgemeinert werden.

In 30 aufeinanderfolgenden Querschnitten eines dritten Exemplars von Audouinia filigera habe ich die Entstehung des Herzkörpers verfolgt. Im Darmepithel finden sich zahlreiche Ersatzzellen mit wohlausgebildeten Pseudopodien. Zwei Ersatzzellen lagen an der dem Herzkörper angrenzenden Partie des Darmes, wie es in Fig. 5 u. 6, Taf. XIII, abgebildet ist. Es lag mir die Vermutung nahe, diese Zellen könnten an der Herzkörperbildung sich beteiligen; aber bei der näheren Durchmusterung der vorhergehenden und nachfolgenden Schnitte blieben die Ersatzzellen ihrem Elemente treu. Daher darf man hier den Herzkörper als unabhängig von denselben betrachten. Fig. 4, Taf. XIII zeigt eine kleine Anhäufung der Peritonealzellen auf der rechten Seite des in Bildung begriffenen Rückengefäßes. In dem folgenden (Fig. 5, Taf. XIII) Schnitte wird diese Anhäufung größer, aber zu gleicher Zeit erscheinen, dicht dem Darmepithel anliegend, vier Zellen des Herzkörpers. Der fünfte Schnitt (Fig. 6, Taf. XIII) repräsentiert die erwähnte Anhäufung von Peritonealzellen und erweist sich als ein Herzkörperstrang mit mehr oder weniger regelmäßiger Zellanordnung. Der dem Darme anliegende Teil des Herzkörpers wird größer, die Grenze zwischen beiden ist fast verwischt; doch ist kein Übergang des ersteren in den letzteren vorhanden. Der achte Schnitt (Fig. 7, Taf. XIII) ist besonders interessant. Der rechte Teil des Herzkörpers hat sich schon in den Blutraum verlagert, nur die beiden Endpartien grenzen an das Peritoneum; der andere Teil des Herzkörpers bleibt dem Darme dicht anliegend. Von der rechten und besonders von der linken Seite ziehen sich Plasmazüge (*x*) zwischen Peritoneum und diesen Herzkörperteil hinein. Links ist es sehr deutlich zu sehen. Es ist leicht, sich vorzustellen, daß diese plasmatischen Streifen ihre Entstehung der Kontraktion des sich abschnürenden Rückengefäßes verdanken, und vielleicht ist dadurch erklärlich, weshalb der Herzkörper seinen Ursprung gerade an dieser Stelle nimmt. Diese plasmatischen Streifen sind vielleicht nichts anderes als die feinen Muskelfibrillen der Darmsinuswand, die infolge der Kontraktion hineingezogen worden sind, um die Bahn für die

wandernden Peritonealzellen darzustellen. Dafür kann auch die Biegung der Muskelwand, die besonders deutlich bei *m* (Fig. 7, Taf. XIII) zu beobachten ist, sprechen. Der 11. Schnitt (Fig. 8, Taf. XIII) stellt uns ein weiteres Stadium dar, wo das Rückengefäß mit dem Herzkörper ausgebildet ist und wo der Übergang des Peritoneums in den Herzkörper besteht. Die Abbildung des 30. Schnittes (Fig. 9, Taf. XIII) zeigt uns das vollständig abgesonderte Rückengefäß mit wohlausgebildetem Herzkörper. Für die Annahme, der Herzkörper entstehe als eine Einwucherung der Sinuswand (ev. Rückengefäßwand) in den Sinusraum (Rückengefäß) selbst kann vielleicht der Umstand sprechen, das manchmal eine sehr deutliche Muskelfibrille aus dem Septum zum Herzkörper läuft ohne irgend welche Unterbrechung zu veranlassen. Mit der Annahme der eben erwähnten Ansicht wäre auch die Herkunft der Herzkörperwand und der sie begleitenden Kerne, die als Muskelkerne dann zu deuten sind, erklärt. Ob nun der Herzkörper durch Einwanderung der Peritonealzellen (die Betrachtung der Figuren 35 und 36, Taf. XXI von Picton (1898 bis 1899) führen mich zu denselben Gedanken), oder durch Einwucherung des Peritoneums entsteht — in beiden Fällen ist cölothelialer Ursprung anzunehmen. Was aber den entodermalen Ursprung anbetrifft, kann ich bis jetzt den „Zusammenhang“ mit dem Darmepithel nur in dem Sinne konstatieren, daß der Herzkörper dem Darme dicht anliegen und den Eindruck erwecken kann, als stamme er von dem letzteren ab, doch konnte ich einen direkten Übergang nicht beobachten.

Vejdovsky (1906) sagt: „In der älteren Literatur sind mehrfache Angaben enthalten, nach welchen der Herzkörper in direktem Zusammenhange mit dem Darmepithel sich befindet. So fand es Ed. Meyer (1882) bei Polyophthalmus pictus, Kennel (1882) bei Ctenodrilus, Jourdan (1887) bei Siphonostoma, Schaeppi (1894) bei Ophelia, Fauvel (1897) bei Ampharetiden, Picton (1898) bei Siphonostoma usw., schließlich vermutet Michaelsen (1886), daß der Herzkörper von Mesenchytraeus direkt vom Darmepithel ableitbar sei“.

Ich beginne mit Ed. Meyer: „Ein eigentümliches Organ . . . . ragt mit seiner hinteren Hälfte, an deren Ende die breite, mit lappigen Ausläufern ausgestattete Eingangsöffnung in den axialen Kanal sich befindet, in den Darmsinus hinein und ist hier vermittels besonderer, kleiner von den lappigen Fortsätzen ausgehender Muskelbündel am Darmepithel befestigt“.

Es existiert also eine Eingangsöffnung in den Darmsinus; das eigentümliche Organ ist am Darmepithel nur befestigt. Meyer konstatiert keinen anderen Zusammenhang mit dem Darm und gibt keine einzige Abbildung für diese Verhältnisse.

Kennel (1882) schreibt: „Dieses Organ ist ein solider Zellstrang, festgewachsen, mit ziemlich breiter Basis am Anfangsteil des Magendarmes und zwar nicht in der Mittellinie, sondern etwas nach der Seite gerückt". Also, nur am Magendarm festgewachsen.

„Daß das Organ ein Mesodermgebilde, unterliegt keinem Zweifel und leicht verständlich ist es, wie es bei Ctenodrilus, aus Mesodermzellen entstehend und am Darm festsitzend durch die Kontraktionen des Herzens in dieses hineingezogen wird." Auch spricht Kennel von einer „kleinen Hohlkugel von Zellen. Woher dieselben stammen, ob auch aus der Wucherung der Mesodermzellen in der Knospungszone oder aus einer lokalen Wucherung des Darmfaserblattes, kann ich nicht entscheiden". „Das wahrscheinlichste ist nach einigen Präparaten, die ich erhielt, daß aus der beschriebenen Anlage nur das rätselhafte Organ des Rückengefäßes hervorgehe."

Aus diesen Zeilen kann man keinen entodermalen Ursprung herauslesen.

Bei der makroskopischen Untersuchung gewinnt Jourdan (1887) den ersten Eindruck, daß der Herzkörper seinen Ursprung im Darmepithel habe. „J'ai déjà pu, en tenant compte des résultats fournis par la dissection, considérer cette annexe comme un appendice du tube digestif, dont les parois transformées en un vaste sinus pulsatif remplissent le rôle d'un coeur. L'étude histologique de cet organe nous confirme dans cette idée. Les coupes en série sont particulièrement intéressantes (Pl. I, Fig. 3 à 8)." „Cet organe est constitué par une partie centrale, axillaire, qui n'est autre chose qu'un prolongement de la muqueuse stomacale et de sa basale fortement plissée, et d'une membrane conjonctive périphérique." „Je crois que ce coecum épithélial peut être considéré comme une véritable glande annexée à l'appareil digestif." Also „par la dissection" betrachtet Jourdan den Herzkörper „comme un appendice du tube digestif"; die Schnittserien haben den gewonnenen Eindruck bestätigt. Von diesen Schnittserien — die den wichtigsten Beweis liefern können — gibt Jourdan Abbildungen (Fig. 3—8,

Taf. I) ab, auf denen beim besten Willen nicht einmal eine Annäherung des Herzkörpers an den Darm zu bemerken ist.

Schaeppi (1894) fand bei Ophelia radiata: „An der Ursprungsstelle selbst liegt das Organ dem Darme fast unmittelbar an, indem der trennende Sinus auf eine ganz enge Spalte reduziert ist, ja öfters ist sogar ein direkter Zusammenhang des Organs mit dem Darme wenigstens in den seitlichen Partien zu beobachten". Die Figg. 34, 35, 39, Taf. XIX, die das Gesagte bestätigen müssen, sind leider bei schwacher Vergrößerung abgebildet, und doch kann man aus den Abbildungen keinen anderen „direkten Zusammenhang" erkennen, als denjenigen, daß der Herzkörper dem Darme anliegt. Ganz klar äußert sich über den entodermalen Ursprung des Herzkörpers

Fauvel (1897). Durch seine eigenen Befunde unterstützt, sagt er, der Herzkörper zweigt sich vom Ösophagus ab und zwar an der Stelle, wo der letztere in den Magen übergeht und wo das Rückengefäß von dem Darmsinus sich absondert. „Cette continuité du tissu du corps cardiaque avec l'épithélium de l'oesophage existe toujours chez l'Ampharète, aussi bien chez l'animal complètement adulte que chez l'animal très jeune." Während Fauvel gegen die Ansichten von Eisig (1887) und von Salensky (1883) sich wendet, indem er sagt: „Neanmoins nous ne voyons pas qu'il (Eisig) apporte des preuves contre la théorie de Horst qu'il rejette pas plus qu'en faveur de celle de Salensky qu'il adopte", unterläßt er es leider selbst die wichtigsten Beweise — die Abbildungen — zu geben.

Eine sehr interessante Arbeit von Picton (1898—99) ist mit schönen Abbildungen ausgestattet, von denen der größte Teil mit Immersion gezeichnet ist. Was die Fig. 23, Taf. XXI — des Herzkörpers von Siphonostoma — anbetrifft, so ist es sehr zu bedauern, daß diese Figur mit nur 85facher Vergrößerung gezeichnet ist. Die feinere Struktur der Anheftungsstelle des Herzkörpers an den Darm ist daher ganz undeutlich. Picton äußert sich folgendermaßen: „As a matter of fact a series of sections clearly shows that in its posterior part it is attached to the gut and that this connection extends for a considerable distance; on the other hand, no open duct or passage from the one into the other is seen to pierce the gut wall". „These occur irregularly and consist of one or two finely drawnout cells much resembling the muscular cells of the heart wall, to which they are fastened on the one side, whilst on the other they are inserted

into projections of the heart body, which they have pulled out (Fig. 34, Taf. XXI).“

Picton spricht nur von einer Befestigung des Herzkörpers an dem Darm, was durch ein bis zwei fein ausgezogene Muskelzellen geschieht, die der Herzwand angehören können. Die aller deutlichsten mit Immersion gezeichneten Fig. 35 und 36, Taf. XXI beziehen sich auf den cölothelialen Ursprung des Herzkörpers. Auf einem Sagittalschnitt durch eine Larve von Polymnia nebulosa fand Picton: „In a larva about 1.5 cm in length it has appeared as a cluster of cells with large nuclei in the dorsal vessel“. „Even in the living state a cavity can be recognised in it whilst sections show that part at least of this cavity opens directly into the coelom on the ventral side of the heart just anterior to its origin. In other words the heart body is an in-pushing of the heart wall (Fig 36, Taf. XXI). It shows no connection whatsoever with the hypoblast. Later (Fig. 35, Taf. XXI) the open connection wit the coelom appears to be narrowed, and finally obliterated.“ „The mesoblastic origin being established, the organ may be regarded as Eisig suggests, as of the nature of intravascular chloragogen — that is, as modified peritoneal tissue, primitively clothing the outside of the dorsal vessel but becoming folded so as to lie within it.“

Es ist ganz klar, daß Picton nur den mesoblastischen Ursprung des Herzkörpers anerkennt. Bei Siphonostoma konstatiert er nur eine Befestigung am Darme. Aber diese Befestigung (wie auch in den anderen Fällen) ist noch kein Beweis für den entodermalen Ursprung des Herzkörpers. Vielleicht verschulden diese Umstände, sowie auch die unbegründete Homologisierung des Darmdivertikels mit dem Herzkörper die Widersprüche verschieder Forscher. Es ist eine Tatsache, daß der Darmdivertikel von Buchholzia mit dem Herzkörper der Polychäten nichts zu tun hat, sondern eine in das Rückengefäß hineinragende Ausstülpung des Darmes darstellt. Kennel hat junge, noch nicht vollkommen entwickelte Tiere untersucht, und spricht ganz kategorisch für die mesodermale Bildung des Herzkörpers. Picton äußerst bei der Untersuchung einer Polymnialarve entschieden dieselbe Meinung. Es muß betont werden, daß diese Forscher die larvalen Verhältnisse untersuchten, während die anderen nur die erwachsenen Tiere zur Verfügung hatten, und bei den erwachsenen Tieren trifft man oft sekundär veränderte Verhältnisse an.

Aus dieser kurzen Übersicht ist, wie mir scheint, ersichtlich, daß diejenigen Untersuchungen, die für den entodermalen Ursprung irgendwelche Anhaltspunkte geben, unklar sind und nicht durch die Abbildungen gestützt werden (mit Ausnahme derjenigen von Vejdovsky), und daß ferner ausschließlich erwachsene Tiere untersucht wurden, bei welchen man nicht sicher sein kann, ob man die ursprünglichen Verhältnisse vor sich hat. Ich möchte noch die Arbeit von Sterling (1908) „Das Blutgefäßsystem der Oligochäten" erwähnen. Es ist sehr wichtg, daß er die mesodermale Entstehung der Klappen bei einem Embryo von Helodrilus (Figg. 41, 42, Taf. XIV) beobachtet hat. Seite 36 sagt er: „Bei sehr jungen Embryonen erscheinen in jedem Segment in der vorderen Körperregion exotropische Wucherungen, welche in das Gefäßlumen eindringen. Diese klappenbildenden Zellen unterscheiden sich von den benachbarten splanchnischen Elementen in keiner Hinsicht; die einen wie die anderen bestehen aus einem mesodermalen Gewebe." Wenn auf diese Weise die Klappen — intravasale Gebilde — entstehen, so liegt es nahe, diesen Entstehungsmodus auch für den Herzkörper anzunehmen, der ja auch ein intravasales Gebilde ist.

Wenn man objektiv diese strittigen Verhältnisse und die verschiedenen Abbildungen betrachtet, so hat jede hier angegebene Ansicht gewissermaßen Recht, und die Abbildungen von Vejdovsky sind an und für sich ebenso überzeugend wie diejenigen von Picton. Die Verschiedenheit der Meinungen wird bleiben, bis diese Frage embryologisch untersucht sein wird. Nur Untersuchungen, die sorgfältig für beide Gruppen (Oligochäten und Polychäten) von den ersten Stufen ihrer Entwicklung an bis zu dem erwachsenen Stadium einer genügenden Anzahl von Exemplaren durchgeführt werden, können eine Entscheidung herbeiführen.

Histologische Struktur der Herzkörperzellen der Polychäten.

Bei der Beschreibung des Herzkörpers findet man in der Literatur viele strittige Punkte, nämlich: 1. ob der Herzkörper mehrschichtig (Cunningham, Picton) oder einschichtig ist; 2. ob er ein Lumen besitzt (Meyer, Jourdan); 3 ob er am Darme befestigt ist (Meyer, Jourdan, Picton u. a.) oder nicht; 4. ob er eine äußere Schicht, das sog. „Endothel", besitzt (Picton).

Die Beobachtungen an meinen eigenen Präparaten haben mich zu folgender Anschauung geführt.

Der Herzkörper ist einschichtig; als ein mehrschichtiges Gebilde erscheint er, wenn der Schnitt nicht genau senkrecht oder nicht genau median zum Herzkörper geführt wird. Da der Herzkörper vielfach gefaltet und gewunden ist, erhält er meist den Anschein eines mehrschichtigen Organes. Das Vorhandensein oder das Fehlen eines Lumens ist kein konstantes Merkmal. Es kann bald in dem ganzen Organ fehlen, bald nur in einem geringen Teil desselben, bald sehr deutlich der ganzen Länge nach zum Vorschein kommen. Nur bei Siphonostoma habe ich eine Befestigung des Herzkörpers am Darme beobachtet (Textfig. 1).

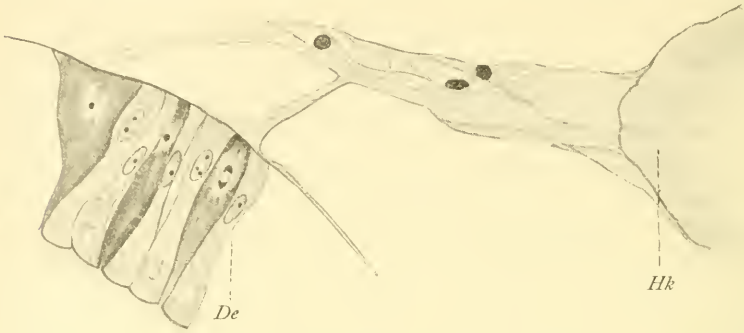

Textfig. 1. Medianschnitt durch Siphonostoma diplochaetos. Anheftung des Herzkörpers an den Darm. Vergr. 450 : 1.

Diese Tatsache haben schon Jourdan und Picton beschrieben. Es sind farblose, durchsichtige Streifen von wenigen Kernen begleitet. Leichte Streifung soll vielleicht auf Vorhandensein der Muskelfasern hindeuten. Ed. Meyer fand, daß der Herzkörper von Polyophthalmus pictus mit Hilfe eines Muskelbündels hinten am Darme und vorn an der Gefäßwand befestigt ist.

Die äußere Schicht — „Endothel“ — ist inkonstant. Wenn sie fehlt, werden die Herzkörperzellen direkt vom Blute bespült; bald erscheint sie als ein strukturloser Streifen, bald erinnert sie an eine Muskelfaser, die spärlich mit Kernen versehen ist. Vielleicht ist sie nur von den Zellen selbst abgesondert, vielleicht aber sind es die Muskelfasern der Gefäßwand, die mit den einwandernden (oder einwuchernden?) Peritonealzellen mitgezogen worden sind.

Der Herzkörper selbst erscheint als ein breites, vielfach und unregelmäßig gefaltetes Band, das an mehreren Stellen gelappt

oder verzweigt sein kann und zahlreiche, hier und da mehr oder weniger große Unterbrechungen aufweist. Er besteht in der Regel aus zwei Zellreihen, die im Innern einander dicht anliegen, so daß dazwischen kein Raum vorhanden ist; oder es kann auch ein mehr oder weniger breiter Kanal entstehen, dessen Inhalt niemals irgendwelche Färbung, wie das Blut, annimmt. Dieser Kanal kann sich zu einem breiten Raum erweitern, in welchem verschiedene Körnchen eingeschlossen sind Der Herzkörper ist ein sehr charakteristisches Gebilde; man unterscheidet ihn sofort. Im allgemeinen besitzt er bei den jungen Tieren keinen Kanal; bei den größeren ist ein solcher ziemlich sichtbar und bei ganz erwachsenen kann er von verschiedenen Einschlüssen, vielleicht auch von den Zerfallsprodukten der Herzkörperzellen dicht erfüllt sein. Bei einem ganz jungen Exemplar von Audouinia filigera, wo ich die Herzkörperbildung zu beobachten glaube, sind die Zellen unregelmäßig, enthalten keine oder sehr wenige, gelbe oder braune lichtbrechende Konkretionen. Die Zellen selbst erscheinen amöboid, haben runden deutlichen intensiv sich färbenden Kern. An einigen Stellen konnte man zylindrische Zellen beobachten, die dicht aneinander lagerten (Fig. 10, Taf. XIII), und keine Pseudopodien besaßen. Sie haben einen runden Kern und zahlreiche feine lichtbrechende gelbe Körnchen. Der Kern liegt gewöhnlich basal; die Körnchen nehmen die entgegengesetzte Lage ein.

Der Herzkörper von Cirratulus cirratus besitzt ein deutliches Lumen (Fig. 11, Taf. XIII); die Körnchen treten in größerer Zahl auf und bilden oft Haufen. Die Kerne lagern basalwärts, ihr Chromatin ist deutlich. Ganz erwachsene Exemplare von Siphonostoma diplochaetos besitzen der ganzen Länge nach einen wohl ausgebildeten Kanal. In den sehr regelmäßig angeordneten Zellen befinden sich wenige und nur kleine gelbe lichtbrechende Körnchen (Fig. 12, Taf. XIII). Die großen runden Zellkerne sind sehr intensiv gefärbt; sie lassen kein deutliches Chromatin unterscheiden. Die Kerne sind dem Kanal zugewendet, im Gegensatz zu denen bei Cirratulus. Große, blasse, mit Pseudopodien versehene Zellen befinden sich überall in großer Zahl; sie sind mehr oder weniger deutlich und besitzen eben solche Kerne wie die Herzkörperzellen.

Leprea lapidaria hat einen unregelmäßig ausgebildeten Herzkörper, der sich merkwürdigerweise nur in dem vorderen Körperteil, fast in der Kopfregion ausgebildet hat. Die Zellkerne sind zerstreut (Fig. 13, Taf. XIII). Die Zellgrenzen sind, den anderen Formen gegenüber, wenig deutlich. Die pseudo-

podienbildenden Zellen fehlen nicht. Am unregelmäßigsten aber erschien die Struktur des Herzkörpers bei Lagis koreni, wo die Zellen eine ganz abweichende Gestalt haben (Fig. 14, Taf. XIII). Die gelben Körnchen sind nur vereinzelt. Die Kerne sind groß und schön mit sehr deutlichem Chromatin, wie es bei keiner anderen Form zu sehen war. Die pseudopodienbildenden Zellen habe ich nicht beobachtet. Färbung nicht intensiv.

Der vielfach gefaltete Herzkörper von Amphitrite rubra erscheint ganz dunkel. Bei der näheren Untersuchung war dieser Umstand nur auf die Kerne und die massenhaft vorkommenden Einschlüsse zurückzuführen (Fig. 15, Taf. XIII). Runde, mit deutlichem Chromatin versehene Kerne lagen unregelmäßig; die Zellgrenzen waren sehr undeutlich. Gelbe, lichtbrechende Körnchen von verschiedener Größe waren so zahlreich, daß die Kerne manchmal vollständig verdeckt waren und ich eine besonders günstige Stelle aussuchen mußte, um die Zeichnung zu machen. Auf den dünnen Schnitten erscheinen viele pseudopodienbildende Zellen, welche bei dieser Form auch gelbe Körnchen enthielten. Der Kern erscheint stets rund mit deutlichem Chromatin. Ein völlig erwachsenes Exemplar von Cirratulus cirratus besitzt einen Herzkörper, der unregelmäßig gestaltet ist. Im Innern birgt er das „Gewebe", das Picton „Medulla" nennt. Mir scheint, es sei nichts anderes als die braunen und gelben Körnchen von verschiedener Größe, und die ausgestoßenen, abgestorbenen Herzkörperzellen. Wenn der Schnitt richtig die Medianebene getroffen hat, so ist doch nur eine Schicht von Zellen — „Cortex" von Picton — wahrzunehmen. Diese Schicht ist unregelmäßig, ohne deutliche Zellgrenzen (Fig. 16, Taf. XIII). Das Zellplasma selbst hat eine leichte Neigung zur netzartigen Struktur. Die Kerne sind zerstreut, besitzen sehr deutliches Chromatin. Die gelben Körnchen sind klein und überall in den Zellen zerstreut; sie erreichen aber nicht so große Dimensionen, wie diejenigen der „Medulla". Die pseudopodienbildenden Zellen sind in geringer Zahl zu beobachten. Eine derselben ist daneben abgebildet. Was besonders auffallend ist, das sind die großen, chitinartigen Einschlüsse in der „Medulla", die Picton „oatshaped bodies" nennt, von denen ich später zu reden habe, und die „Kerne", welche einem strukturlosen Streifen aufsitzen. Es hat den Anschein, als ob die Herzkörperzellen sich von der „Medulla" abgrenzen wollten. Wo der „kernhaltige" Streifen fehlt — was meist der Fall ist — grenzen die Herzkörperzellen direkt an den inneren

Inhalt. Diese „Kerne“ sind sehr intensiv gefärbt und liegen bald unregelmäßig in größerer Anzahl, bald einzeln dem Streifen an und bald zerstreut zwischen den blasigen Zellen der „Medulla“. Dieses Verhalten, das ich nur einmal beobachtete, ist mir ganz unklar geblieben. In dem Herzkörper eines anderen Cirratulus cirratus fehlten die lichtbrechenden Körnchen vollständig. Das Plasma bildete ein Maschenwerk, in dem basalwärts ein großer runder Kern mit Kernkörperchen und mit deutlichem Chromatin lag. Von der basalen Wand der Zellen erhoben sich deutlich Parallelstreifen im Zelleib, die über den Kern hinaus verliefen (Fig. 17, Taf. XIII). Dieses Bild ist von mir nur in einem Falle beobachtet worden. Irgendwelche äußere Umhüllung des Herzkörpers fehlte ebenso vollständig wie Kerne einer solchen.

Über Cölomocyten und Hämocyten der Polychäten.

Im Cölom der Leprea lapidaria und Audouinia filigera fand ich eine große Anzahl von Cölomocyten. Das Studium solcher frei und seßhaft (wie Klappen und Herzkörper) im Cölom und im Gefäßsystem vorkommender Zellen ist außerordentlich interessant, und je mehr ich meine Präparate betrachtete, desto weniger konnte ich dem Gedanken ihres gemeinsamen Ursprunges widerstehen. Ich griff nach der Literatur über Peritoneum, Cölomocyten, Hämocyten, Klappen und Herzkörper, und fand darin eine Bestätigung. Zunächst will ich eine kurze Zusammenfassung der verschiedenen Meinungen der Forscher geben.

Im Jahre 1864 beobachtete Kupffer die Loslösung der Hämocyten von den Klappen. Dasselbe wird von Vejdovsky (84) und Oka (1894) bestätigt. Diese Tatsache veranlaßte die genannten Forscher in den Klappen den Mutterboden der Hämocyten zu erblicken. Cuénot (1891) und Nussbaum (1895) sprechen für Homologie beider Gebilde.

Spengel (1879), de Bock (1900) finden keinen Unterschied zwischen Hämocyten und Cölomocyten; K. C. Schneider (1902) sagt, der Unterschied sei unscharf; Lang (1903) vermutet einen gemeinsamen Ursprung für diese Zellarten; Freudweiler (1905) leitet die Hämocyten von den Cölomocyten ab.

De Bock sieht den Herzkörper als einen Bildungsherd der Hämocyten an, Cuénot (1891) glaubt umgekehrt, daß die Hämocyten den Herzkörper bilden.

Nussbaum und Rakowsky (1897) betonen die Ähnlichkeit zwischen den Klappen und dem Herzkörper.

Claparède (1873), Eisig (1887), G. Schneider (1899), de Bock finden, daß die Herzkörperzellen den Chloragogenzellen (also den umgewandelten Peritonealzellen) gleichen.

Kennel (1882), Eisig, Picton, Gamble und Ashworth (1900) leiten den Herzkörper direkt von dem Peritoneum ab; Lang schließt sich derselben Meinung an.

Für den peritonealen Ursprung der Cölomocyten, der jetzt sicher festgestellt ist, äußerten sich Cuénot (1891), Schaeppi (1894), G. Schneider (1899), Ed. Meyer (1901), K. C. Schneider (1902), Lang (1903) und viele andere.

Eisig (1887) hält den Ursprung der Hämocyten von dem Peritoneum für sicher.

Sterling (1908), welcher der eben erwähnten Ansicht sich anschließt, hat die peritoneale Herkunft der Klappen beobachtet.

Da die entsprechende Literatur bei Lang (1903) bis 1903 schon berücksichtigt ist, verweise ich auf dieselbe. Von den Arbeiten bis 1903 zitiere ich nur de Bock (1900) und K. C. Schneider (1902).

De Bock (1900) sagt: „Je suis loin de prétendre que l'endothelium du vaisseau ne puisse être de nature cellulaire, mais je crois que l'on s'est souvent trompé en considérant des amibocytes comme des noyaux de la couche intérieure du vaisseau". Weiter spricht er von „l'identité presque complète de la structure histologique des élements". Indem de Bock die Hämocyten mit dem Herzkörper vergleicht, sagt er: „on a l'impression que la métamorphose de ces dernieres (der Herzkörperzellen) n'est que la continuation des modifications que nous avons vues se produire dans le corps des amibocytes". Er findet eine „analogie parfaite des amibocytes du sang avec les lymphocytes coelomiques". „Ils peuvent même pénétrer dans les tissus" (d. h. Hämocyten und Cölomocyten). „On a décrit comme cellules appartenant à l'endothelium, des cellules attachées à la face intérieure du vaisseau et y formant de grands proéminences et des cellules pourvues de prolongements variés et se fixant à la paroi vasculaire par de minces pédoncules. Je pense que dans beaucoup de ces cas il s'agit des amibocytes du sang." Und in der Tat, wenn man seine Figg. 10—14, 21 vergleicht, findet man keinen Unterschied zwischen

den angegebenen Zellen. In Fig. 31, Taf. XXI stellt uns DE BOCK eine Cölomocyte dar in dem Momente, wo sie in den Sinus eindringt. Er äußert den Gedanken die Hämo- und Cölomocyten könnten einen gemeinsamen Ursprung haben und sich später differenzieren. Seiner Meinung nach „le corps cardiaque est formé d'amibocytes sanguins".

K. C. SCHNEIDER (1902). „Die Lymphzellen finden sich in reichlicher Menge in der Leibeshöhle", „und kommen auch in den Geweben vor, so vor allem im Peritoneum, im Bindegewebe und selbst in den Epithelien". „Lymphzellen . . . . lassen sich aber auch im Epiderm nachweisen." „Im Darmepithel finden sich nicht selten wechselnd gestaltete oft große plumpe Zellen" . . . . „wahrscheinlich handelt es sich um eingewanderte Lymphzellen, also um mesodermale Zellen". Im Epiderm von Lumbricus „basiepithelial liegen in nicht unbedeutender Anzahl Zellen" „deren Form eine mannigfaltige, nicht genauer festzustellende ist. Meist unterscheidet man nur deutlich den kleinen dunklen Kern". „An günstigen Präparaten läßt sich feststellen, daß die Zellen mesodermalen Ursprungs (Fig. 366) sind. Sie durchsetzen die Grenzlamelle und liegen dabei nicht selten in Gruppen beisammen." „Die Zellen repräsentieren vielleicht Lymphzellen, zweifellos aber keine Ersatzzellen der Epidermis, als welche sie gewöhnlich gedeutet werden." Die Fig. 366 von SCHNEIDER stellt uns das Einwandern der Zellen in das Epiderm dar. „Beide Endothelien (Cölothel und Vasothel) bestehen fast immer nur aus einer Art von Zellen." „Gleichen Ursprungs mit dem Vasothel erscheint ontogenetisch vielfach der Gefäßinhalt." „Die Unterscheidung von Lymph- und Blutzellen ist eine unscharfe." Nur mit dem Begriff von Vasothel kann ich nicht einverstanden sein. Das übrige stellt ein einheitliches Bild dar, wenn man als Mutterboden aller erwähnten Zellen das Cölothel betrachten will.

In seiner Arbeit, in der LANG (1903) in erschöpfender Weise die Literatur über diese Frage uns darbietet, sagt er: „Die oft weitgehende Übereinstimmung zwischen Hämocyten und Lymphocyten beruht auf dem gemeinsamen Ursprung aus demselben Mutterboden. Es ist demnach nicht so sehr auffällig, daß bei reduziertem Hämocöl die Cölomwand auch gefärbte Lymphocyten (Erythrocyten) liefern kann." „Das den Herzkörper ausfüllende Zellenmaterial ist cölothelialen Ursprungs." Beide Sätze sind sehr wichtig.

Ihren Präparaten nach äußert Arnesen (1904) die Meinung „daß die Klappen von außen eingestülpt seien". „Wenn man nun außerdem noch die große Übereinstimmung der Klappenzellen mit den Cölomepithelzellen worauf schon mehrere Forscher aufmerksam gemacht haben, in Betracht zieht, wird die Wahrscheinlichkeit dafür noch größer."

Freudweiler (1905) findet: „Infolge ihrer amöboiden Eigenschaften vermögen die Cölomocyten sicherlich die dünne Basalmembran zu passieren. Ich glaube mehrmals in die Membran eingelagerte typische Blutzellenkerne gefunden zu haben (Fig. 21); der Wandung außen oder innen dicht anliegende werden häufig gefunden. Eine solche Einwanderung stellt de Bocks Fig. 24 dar". [Die betreffende Figur ist bei de Bock Fig. 31, Taf. XII] „Für Oligochäten muß ich, nach den Präparaten zu schließen, den Herzkörper und andere intravasale Gebilde als identisch mit den Amöbocyten des Blutes erklären."

Nach Vejdovsky (1905) sind der Herzkörper und die Gefäßwand entodermaler Natur, und die Zellen, welche von anderen Autoren als Hämocyten angesehen werden, stellen nichts anderes als die aus dem Darmepithel auswandernden Ersatzzellen dar. Auf diese Anschauung komme ich noch im Abschnitte über das Gefäßsystem zu sprechen. Sterling (1908) äußert sich für den cölothelialen Ursprung der Hämocyten und verfolgte die Entstehung der Klappen aus dem Peritoneum.

Sijasow (1909) bringt in seiner russischen Arbeit[1]) eine sehr interessante Figur, die ich hier wiedergebe (Textfig. 2). Leider schenkt er dem Darmepithel selbst wenig Aufmerksamkeit, aber aus der Figur geht hervor, daß er die sogenannten „Ersatzzellen" im Darmepithel und die Hämocyten einfach als Amöbocyten betrachtet.

Bei den Formen, die hier in Betracht kommen sollen, suchte ich diese verschiedenen Zellen zu vergleichen und fand keinen wesentlichen Unterschied zwischen allen diesen Zellarten.

Amphitrite rubra besaß sehr viele, manchmal zu Haufen angesammelte Cölomocyten, die sich sehr intensiv färbten. Meist sind sie rund, mit einem großen runden Kern, ganz wie diejenigen von Leprea lapidaria (Textfig. 3 *d*). Die mit Pseudopodien

1) Beitrag zur Anatomie von Rhynchelmis limosella Hoffm. (russisch). Kasan 1909.

versehenen Cölomocyten (Textfig. 3 *c'''*) waren in keiner Hinsicht von den Hämocyten (*h'*, *h''*) zu unterscheiden. Manche Cölomocyten ebenso die Hämocyten (*h'*) besaßen zwei Kerne (*c'*) oder Chromatin in Form von gekrümmten Strängen (*c''*). Viele Hämocyten schmiegten sich der Gefäßwand an (*h'''*). Die Fig. 18, Taf. XIV stellt uns einen Querschnitt der Darmwand von Lagis koreni Mgm. an der Stelle dar, wo Ringmuskelschicht und Peritoneum des Darmes sich erweitern, um in eine Sinuswand überzugehen. An dieser interessanten Stelle sehen wir zugleich die Peritonealzellen (vielleicht kriechende Cölomocyten?) der Ringmuskulatur aufsitzen, die im Blute flottierenden zwei Hämocyten, eine einwandernde „Ersatzzelle" und daneben die zweite, die bereits eingewandert ist. In bezug auf die blasse Plasmafärbung, sowohl als auch auf die Art der Pseudopodienbildung und Kernverhältnisse, unterscheiden sich alle diese Zellarten ebensowenig voneinander wie eine Peritonealzelle von der anderen. Unter *x* und *y* (Textfig. 3) habe ich zwei Hämocyten abgebildet, von denen *x* einen wurmförmigen Kern hat, der seine Enden dem Beschauer zugewendet hat; Hämocyte *y* gleicht den Peritonealzellen.

Textfig. 2. Querschnitt durch Rhynchelmis limosella Hoffm. nach Sijasaw. Vergr. 335 : 1.

Audouinia filigera zeigt uns (Fig. 19, Taf. XIV) eine der Sinuswand von innen aufsitzende Hämocyte, die den benachbarten Peritonelzellen vollkommen gleicht. Die Leibeshöhle von Audouinia filigera besitzt sehr reichlich ausgebildeten Peritonalbelag. Auf den Dissepimenten sind die Peritonealzellen sogar zu Haufen angesammelt. Hier sehen die Zellen etwas anders aus, denn manchmal sind sie ganz gelb wegen der lichtbrechenden Körnchen, die sich dort ansammeln. Die Übergangsstufen von den gewöhnlichen Peritonealzellen kann man überall beobachten, wo das somatische Peritoneum in dasjenige des Dissepimentes

übergeht. Manchmal erinnern die Peritonealzellen des Dissepimentes so lebhaft an das Chloragogengewebe, daß ich es sehr gerne „septales Chloragogengewebe“ nennen möchte (Fig. 20, Taf. XIV). Die somatischen Peritonealzellen sind meist spindelförmig und vereinigen sich, indem sie mehr oder weniger lange dünne Ausläufer bilden. Der Kern der Cölothelzellen ist durchaus den Kernen der Hämocyten und der „Ersatzzellen“ gleich. Die Hämocyten von Siphonostoma diplochaetos sind denjenigen von Amphitrite rubra ähnlich

Cirratulus cirratus besitzt in seinen Septalgefäßen und in dem Bauchgefäß Hämocyten, die durchaus den sie umkleiden-

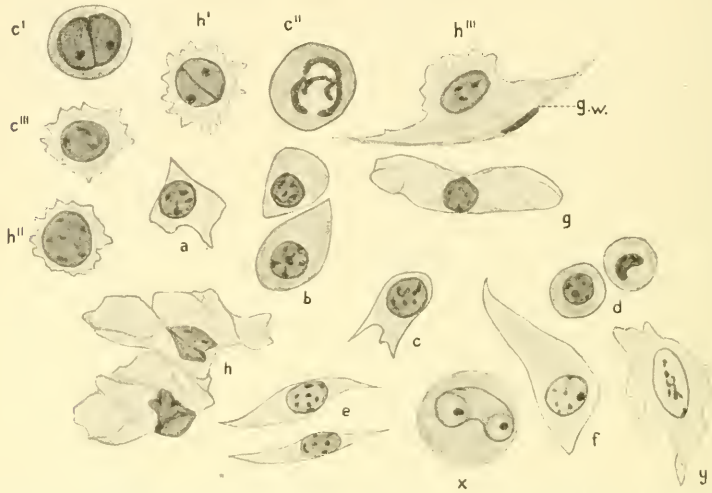

Textfig. 3. Hämocyten und Cölomocyten. *a—h* Cölomocyten von Leprea lapidaria, *c' c'' c'''* Cölomocyten von Amphitrite rubra; *h' h'' h'''* Hämocyten von Amphitrite rubra; *x, y* Hämocyten von Lagis coreni. Vergr. 1300 : 1. Oel-Im.

den Peritonealzellen gleichen. Leider verfügte ich nicht über junge Exemplare von beiden letztgenannten Arten. Keine der von mir untersuchten Arten beherbergte in ihrer Leibeshöhle so viel verschiedene Cölomocyten wie Leprea lapidaria (Textfig. 3, *a—h*). Die häufigsten waren diejenigen, die unter *b*, *d*, *c* figurieren. Die mit *g* und *h* bezeichneten Zellen sind wahrscheinlich degenerierte Cölomocyten. Die intensivste Färbung wiesen *b* und *d* auf, wie dies bei Amphitrite rubra auch der Fall ist. Der Kern ist rund oder oval, mit deutlichem Chromatin. Der Peritonealüberzug ist ebenso deutlich ausgebildet, wie bei Audouinia filigera, wobei die Zellen bald mit Hilfe der Ausläufer, bald direkt mit den Zelleibern sich vereinigen. Am interessan-

testen ist aber die Bekleidung der Gefäße und des Darmblutsinus. Man mag sämtliche Septalgefäße in beliebiger Schnittrichtung untersuchen — man erhält keine anderen Bilder, als solche, wie in Figg. 21—30, Taf. XIV dargestellt.

Meiner Ansichst nach liegt hier überall nur eine Zellart vor, ob es sich um die flottierenden Hämocyten oder innen oder außen der Gefäßwand aufsitzenden Zellen oder Cölomocyten handelt. Besonders deutlich sind diese Verhältnisse in Figg. 23, 28, wo einerseits neben dem Gefäß im Cölom befindliche Cölomocyten aufs deutlichste ihre Verwandtschaft zu dem Peritonealüberzug des Gefäßes aufweisen, anderseits nicht den geringsten Unterschied gegenüber den Hämocyten zeigen. Ein paar Schnitte weiter zeigt das betreffende Gefäß seine innere Wandung, die eben solchen Bau aufweist, wie von außen. Schwache Umrisse der Zellen sollen die Gefäßwand von innen darstellen. An sehr kleinen Gefäßen lassen sich diese Bilder auf einem Schnitte verfolgen (optischer Schnitt). Als ich später Berghs (1900) Beschreibung des Gefäßes bei Ctenodrilus gelesen, war es mir unmöglich, mir das Bild anders vorzustellen, als wie in Fig. 29. Bergh sagt: „Die kleinen dünnwandigen Gefäße sollen ihre Kontraktilität eingebüßt haben". „Dafür bildete sich aber die Wandung der nicht kontraktilen Gefäße in ein neues Gewebe, ein Epithel oder „Endothel" aus." Diesem Epithel schreibt Bergh den „lebhaftesten Austausch von Stoffen zwischen Blut und Geweben" zu. „Die Zellen schließen sich wie Mosaiksteine eng aneinander und lassen durch keine größeren Zwischenräume Flüssigkeit hindurchpassieren." Leider fehlt die Abbildung. Sollte sie aber ebenso aussehen, wie diejenige von mir (Fig. 29, Taf. XIV), so sind es nur Peritonealzellen gewesen, welche die Gefäßwand mit oder ohne Intima bideten und von denen sich bald nach außen (Cölomocyten), bald nach innen (Hämocyten) die Zellen loslösen. Dieses ist übrigens gar nicht unmöglich, wenn man an die Fähigkeit der Pseudopodienbildung bei den Zellen denkt.

Oka (1894) meint, die Hämocyten können leicht „durch die Wand der Gefäße hindurchtreten" und auf solche Weise in das Cölom gelangen. Es wäre aber einfacher, anzunehmen, daß die Hämocyten aus dem Cölothel entstehen und in das Blutgefäßsystem gelangen. Bei der Anwesenheit der Cölomocyten in der Leibeshöhle wäre das Vordringen der Hämocyten ins Cölom nicht recht verständlich. Die Loslösung der Hämocyten von den Klappen

und vom Herzkörper ist, meiner Ansicht nach, noch kein absoluter Beweis für die Annahme, es seien dies die Bildungsstätten der Hämocyten, denn beide Organe stellen nicht immer kompakte Gebilde dar, und im stark kontraktilen Rückengefäße ist es kein Wunder, wenn die Zellen, die etwas locker geworden sind oder daraus hervorragen, vom Blutstrome fortgerissen werden können. Außerdem schließt der eine Modus den andern nicht aus. Wenn die Bildungsstätten der Hämocyten nur in den Klappen und in dem Herzkörper zu erblicken sind, woher sollen dann die gefärbten Cölomocyten bei den gefäßlosen Capitelliden oder Glyceriden, und woher bei denjenigen Formen, die überhaupt keine Klappen, keinen Herzkörper besitzen, stammen? An dieser Stelle möchte ich angeben, was Claparède (1869) von den „Corpuscules du sang" bei Leprea lapidaria sagt: „Un examen attentif enseigne que ces corpuscules sont extravasculaires. Ils apartiennent à la lymphe périviscerale". Cuènot (1891) erwähnt, Leprea lapidaria, die das Gefäßsystem besitzt, habe „en même temps des hématies à hemoglobine dans la cavité generale (accompagnées des amibocytes normaux)".

Obschon ich keine bestimmten Anhaltspunkte habe, um die „Ersatzzellen" als identisch mit den soeben besprochenen Zellarten zu betrachten, käme es mir nicht unerwartet, wenn andere Beobachter eine solche Ansicht äußerten. Vielfach wird das Darmepithel mit der Sinuswand durch Protoplasmaausläufer verbunden; vielleicht geschieht es infolge der Kontraktion bei der Fixierung, wobei die Darmepithelzellen, die keinen Widerstand in dem Blutsinus finden, weil der Sinus einer eigenen Wand entbehrt, dicht der äußeren Sinuswand sich anschmiegen Fig. 31, Taf. XV bei *y*); vielleicht sind daran die „Ersatzzellen" mit den Peritonealzellen schuld. Einen solchen Fall soll die Fig. 32, Taf. XV bei *x* repräsentieren. Die Brücke zwischen dem Darmepithel und Peritoneum weist eine deutliche Plasmastreifung auf, die fächerartig aus dem Peritoneum in das Darmepithel übergeht. Die Ringmuskulatur, die rechts und links sehr deutlich ist, ist hier nicht nachzuweisen. Vielleicht werden bei der Einwanderung von 2—3 Zellen die Muskelfasern etwas auseinandergeschoben, so daß sie an dieser Stelle nicht mehr zum Vorschein kommen. Ich denke, es wäre richtiger, anzunehmen, es seien in das Darmepithel eingewanderte Peritonealzellen (Cölomocyten), als in das Peritoneum eingewanderte „Ersatzzellen". Doch diese Frage muß ich offen lassen.

Was die anderen Zellarten anbetrifft, seien es freie im Cölom oder im Hämocöl flottierende Zellen, seien es sessile, wie Klappen- oder Herzkörperzellen, so kann ich nichts anderes annehmen, als daß es dem Peritoneum entspringende Gebilde sind.

Die Blutgefäßstruktur der Polychäten.

Die Blutgefäßstruktur der Anneliden bietet sehr viel interessantes dar, aber wie schwer die feinere Struktur derselben zu beurteilen ist, ersieht man schon daraus, daß viele Forscher darüber gearbeitet haben, ohne daß bis jetzt einheitliche Resultate erzielt worden wären.

Ich will mich auf zwei Hauptfragen beschränken: 1. Existiert ein Gefäßendothel? 2. Ist die Gefäßwand entodermalen oder mesodermalen Ursprungs?

Auf die Aufführung der Literatur bis 1903 will ich verzichten, weil sie in vollständigster Weise bei Lang (1903) berücksichtigt ist.

An Sagittalschnitten durch Cirratulus cirratus habe ich sehr deutlich verfolgen können, wie die innere Gefäßmembran nur eine Fortsetzung der Grundmembran des Dissepimentes darstellt. Ein solches Bild — und es ist nicht selten anzutreffen — habe ich in Fig. 33, Taf. XV dargestellt, wo die mächtige Entwicklung der bindegewebigen Membran aufs deutlichste hervortritt. Zuerst wollte ich diese Membran als eine Rindenschicht der Muskulatur im Sinne von Vejdovsky (1905) auffassen; dazu wurde ich durch das Bild in Fig. 34, Taf. XV geführt. Bei einem anderen Individuum von Cirratulus cirratus (Fig. 35, 36, Taf. XV) dagegen, sowie auch bei Amphitrite rubra (Fig. 37, 38, Taf. XV) fanden sich in der betreffenden Schicht Zellkerne, welcher Befund eine Deutung im erstgenannten Sinne nicht zuläßt. Die in sehr geringer Zahl vorkommenden runden flachen Kerne sind stark tingierbar und erscheinen im Querschnitt wie im Längsschnitt als längliche flache Gebilde. Oft sehen sie gekrümmt und verkümmert aus. Bergh (1900) hat diese Kerne auch beobachtet, jedoch „nur in den Regionen der Klappen“, bei Lumbricus rip. beobachtete Zürcher (1908) in der Membran von Owenia „in einigen Fällen kleine, etwas flach gedrückte Kerne in einem in den Sinusraum vorspringenden Buckel“. Ich kann nicht sagen, daß die Kerne nur bestimmten Bezirken des Gefäßes zukommen oder daß sie immer in den Sinusraum vorspringen. Man findet sie überall; dabei können sie ebensogut

in den Sinusraum vorspringen, wie auch in der Membran selbst eingebettet sein. Stets haben sie ein anderes Aussehen als die Hämocytenkerne (Fig. 36, 37, Taf. XV) und sind nur an der Membran zu finden, während die Hämocyten bald der Membrane anliegend, bald frei im Blute flottierend vorkommen. Den Muskelkernen gleichen sie ebenfalls nicht. Die Fig. 34, Taf. XV gehört zu derselben Serie wie Fig. 39, Taf. XV, und in der letzten kommen deutlich alle Schichten zum Vorschein, nämlich: die innere Bindegewebsmembran, Ringmuskulatur, Längsmuskelschicht und Peritoneum. Bei der Kontraktion des Rückengefäßes schmiegt sich oft der Herzkörper so dicht der Membran an, daß kein Raum für das Blut bleibt. Die Membran erscheint nicht immer deutlich; manchmal konnte ich sie gar nicht finden; zuweilen ist sie sehr stark ausgebildet. Die Fig. 40, 41, Taf. XV repräsentieren Quer- und Längsschnitt des Bauchgefäßes von Amphitrite rubra, wo diese bindegewebige Membran ansehnlich entwickelt ist; darauf folgt eine Ringmuskelschicht und dieser anliegend die Peritonealzellen. In sehr seltenen Fällen weist die Membran eine leichte, kaum wahrnehmbare Streifung auf, was zu dem Gedanken führen könnte, es handle sich um Längsmuskulatur. Dagegen sprechen jedoch folgende Gründe:

1. In Quer- und Längsschnitten zeigt sich die gleiche Struktur dieser Membran. Es sind weder Fibrillen noch Sarkoplasmen vorhanden.

2. Der Bindegewebsmembran folgt nach außen eine Ringmuskelschicht, dann eine Längsmuskelschicht und endlich das Peritoneum; das letztere kann fehlen.

3. Eine Rindenschicht der Muskulatur oder eine Längsmuskulatur kann sich unmöglich kontinuierlich von den Septen in das Innere des Gefäßes hinziehen und oft auf den Herzkörper übergehen, wo sie den einen Herzkörperstrang von dem anderen abgrenzen würde, wohl aber eine bindegewebige Membran (Fig. 33, 36, 42, Taf. XV).

Aus diesen Gründen komme ich zu der Annahme, daß in den Gefäßen der von mir untersuchten Arten eine bindegewebige Membran existiert. Eine solche Membran hat schon Bergh (1900) bei Lumbricus (Allolobophora) riparius beobachtet. Er beschreibt sie als eine „bindegewebige Grundmembran eines Dissepimentes“, die „in die Innenmembran des Rückengefäßes sich unmittelbar fortsetzt“, und gibt entsprechende Abbildungen 6, 7 und 8, Taf. XLVIII/XLIX. Meine Untersuchungen mancher Polychäten und besonders der Septalgefäße von Lepra lapidaria sprechen gegen

die Existenz eines Vasothels. Auch die Gefäße von Cirratulus cir. und Audouinia filigera entbehren eines Vasothels. Das spricht gegen Claparède (1873): „La paroi du vaisseau possède une couche épithéliale *(ep)*, en dedans et un revêtement péritonéal *(pt')*; en dehors".

In Fig. 21—28, Taf. XIV habe ich 8 verschiedene Querschnitte der Septalgefäße von Leprea lap., die mit Ölimmersion gezeichnet sind, dargestellt. Die Betrachtung dieser Schnitte hat mich zu folgenden Resultaten geführt:

1. Die in großer Zahl im Cölom befindlichen Cölomocyten (Fig. 21, 23 u. 28, Taf. XIV) gleichen vollständig dem Cölothel einerseits und den Hämocyten (Fig. 21—23, 25—27) andererseits; ich habe vergeblich nach irgendwelchem Unterschiede gesucht.

2. An den Figg. 21, 24, 27 sieht man auf das deutlichste, wie die Cölothelzellen ihre Lobopodien in das Lumen des Gefäßes ausstrecken, um dort zu frei flottierenden Hämocyten zu werden, die im Gefäßlumen zu beobachten sind. Dies wird auch durch die Stellung mancher Zellen bestätigt, welche gerade an der Grenze der Intima liegen (Fig. 21—23, 26—28), so daß die Intima hier unterbrochen scheint; in Fig. 28 liegt die Intima über einer in das Gefäß einwandernden Cölothelzelle.

3. Aus diesen Betrachtungen kann ich schließen, daß die Gefäße nur eine Cölothelwandung besitzen, von der sich cölomwärts die Cölomocyten und ins Gefäß die Hämocyten sich loslösen. An manchen Gefäßen kommt eine mehr oder weniger deutlich ausgebildete Intima vor.

Eine solche Auffassung widerspricht den in den Jahren 1905 und 1906 veröffentlichten Abhandlungen von Vejdovsky. Er schreibt den Gefäßen eine eigene Gefäßwand zu, die vom Endothel gebildet wird und leitet dieses Endothel vom Entoderm, speziell von den Ersatzzellen des Darmepithels ab. Doch beschreibt Vejdovsky auch eine „homogene, cuticulaartige Bindesubstanz", indem er sagt (1905, p. 96): „Dieselben (die Ringmuskelfasern) verlaufen in einer homogenen cuticulaartigen Bindesubstanz, die wohl von den Muskelzellen selbst abgesondert wird. Wir werden dieser homogenen, nicht selten feinstreifigen Intermuskularsubstanz überall begegnen, sie aber nicht im Sinne von Leydig und Bergh als Cuticula auffassen". „Als eine kontinuierliche Bindegewebsmembran findet man das Vasothel innerhalb des Bauchgefäßes" (p. 156). Und weil das Vasothel nach Vejdovsky entodermalen Ursprungs ist, soll diese Bindegewebsmembran auch entoder-

maler Herkunft sein. In solcher Weise würden wir eine bindegewebige Membran erhalten, die bald dem Entoderm, bald der Muskulatur ihre Entstehung verdankt.

Über die Auffassung von Bergh (1900), nach welcher die Gefäße eine innere Bindegewebsmembran aufweisen, äußert sich Vejdovsky folgendermaßen: „Seine (Berghs) homogene Intima stellt einzig und allein die, die einzelnen Längsmuskelfibrillen umgebende, Rindenschicht dar". Weiter meint Vejdovsky, die ganze Längsmuskelschicht trete nur infolge ungenügender Fixierung oder schlechter Differenzierung als eine homogene Membran hervor, anderfalls zeige sie Längsmuskelfibrillen mit Sarkoplasmen. (Die homogene Bindegewebsmembran — wie gesagt — hat Vejdovsky auch beobachtet.)

Hiernach gibt es kein Vasothel, sondern eine Rindenschicht, oder Längsmuskelschicht, oder continuierliche Bindegewebsmembran, welche die innere Gefäßwand repräsentiert.

Galvagni (1904) bestätigt das Vorhandensein der Intima wie im Rückengefäß, so auch im Bauchgefäß des Ctenodrilus; doch findet er im Bauchgefäß ein Endothel der Intima anliegend. Aus den Abbildungen kann man leider den Bau der Gefäße nicht beurteilen. Vielleicht sind es bloß Hämocyten, die im Bauchgefäß stets zahlreicher zu finden sind als im Rückengefäß, oder der Membran angehörende Bindegewebskerne.

Die Anschauung Gungls (1904) über das Vorhandensein der Intima in Gefäßen der Lumbriciden stimmt mit meinen Resultaten überein. Dagegen ist mir die von K. C. Schneider (1902) eingeführte und von Gungl verwendete Bezeichnung „Wandungszelle" unklar. Ich greife nur einige Sätze heraus:

„Zwischen den Bindegewebszellen liegen die Muskelzellen (Fig. 5, 6 *mz*, Taf. I), welche die Fasern der mächtigen Ringmuskulatur (*rmf*) liefern. Diesen Zellen hat K. C. Schneider den Namen Wandungszellen[1]) beigelegt und faßt sie mit Ausnahme des Rückengefäßes auch als Intimabildungszellen auf." Gungl findet Bindegewebszellen im Innern des Gefäßes (in dem Herzen) und sagt: „Meiner Meinung nach sind sie es, welche die Intima bilden und ernähren". Sie sind „vielfach als Ge-

1) Hier möchte ich bemerken, daß Vejdovsky vollständig Recht hat, indem er die Schneidersche Bezeichnung „Wandungszelle" für „nicht brauchbar" hält und rät, dieselbe durch „Muskelzelle" zu ersetzen.

fäßendothel beschrieben worden". Weiter erfahren wir, daß in den kleinsten Gefäßen die Muskelfasern verschwinden, „so daß nur die Wandungszellen übrig bleiben".

Also die Ringmuskelzelle, die Intimabildungszelle und die Bindegewebszellen im Innern des Gefäßes — dies alles ist unter dem Begriff „Wandungszelle" vereinigt. Diese „Wandungszelle", die bald der Innen-, bald der Außenseite des Gefäßes anliegt, kann Muskulatur wie Intima liefern; sie kann schließlich ihre Muskelfasern verlieren und einzig und allein die Gefäßwand repräsentieren. Die Fig. 5, 6, Taf. I, die bestimmt sind diese Auffassung zu erläutern, beweisen, wie klar der Sachverhalt wäre, wenn man nur auf die Bezeichnung „Wandungszelle" verzichtete.

Bergh, Galvagni, Gungl, Sterling (1908) bestätigen das Vorhandensein der Intima, während Vejdovsky nur das Vasothel anerkennt. Vejdovsky findet:

1. dieses Vasothel entstamme den Entodermzellen;

2. die Hämocyten anderer Autoren seien einfach Vasothelzellen;

3. es sei „sonderbar, daß Hämocyten niemals innerhalb des Coagulums, immer nur auf der Oberfläche desselben vorkommen". Daß die Hämocyten auch im Coagulum selbst vorkommen beweisen die Fig. 21—23, 25—27, Taf XIV. Ich möchte noch bemerken, Vejdovsky (1905, p. 138) hat Heschelers Beschreibung[1]) des Bauchgefäßes von Lumbriciden falsch gedeutet, indem er sagt: „Dagegen sagt Hescheler weiter, daß noch eine «stark rotgefärbte Intima des Bauchgefäßes» als besondere Schicht vorhanden ist, die er als «Bindegewebe» in dem sich «in einigen Fällen zugehörige Kerne auffinden ließen» bezeichnet". Diese Kerne schrieb Hescheler nicht dem Bindegewebe, sondern der Ringmuskulatur zu.

Jetzt will ich zu dem **Darmrohr der Polychäten** übergehen, das bei allen von mir untersuchten Arten im Darmblutsinus eingeschlossen ist. Zuerst möchte ich einige Worte der Wandung des Darmblutsinus widmen.

Bei Amphitrite rubra (Fig. 37, 38, 43, Taf. XV) und bei Cirratulus cir., wie bei Leprea lapidaria (Fig. 44, Taf. XV), ist der Darmblutsinus manchmal von der Membran umgrenzt; dieses Verhalten ist aber nicht konstant, was die Fig. 45, Taf. XV, Fig. 46, Taf. XVI beweisen. Unter Umständen kann die Membran

1) Bei A. Lang (1903), p. 249—250.

der Darmwand ganz fehlen und der Sinus wird von der Ringmuskelschicht umgeben. Bei Amphitrite rubra (Fig. 43, Taf. XV) wie bei Cirratulus cir. habe ich im Sinus die bindegewebigen Verbindungsstränge zwischen beiden Membranen beobachtet. ZÜRCHER (1908) hat dasselbe für Owenia beschrieben. Es kann auch nur die äußere Bindegewebsmembran (Intima) vorhanden sein, die innere dagegen fehlen. Die Ringmuskelschicht ist stets vorhanden und sehr mächtig ausgebildet. Die Längsmuskulatur fehlt auch nicht, doch ist sie sehr gering entwickelt. Nur bei Siphonostoma dipl. (Fig. 47, Taf. XVI) fand ich die Längsmuskulatur stärker ausgebildet als die Ringmuskelschicht. Die Längsmuskulatur wird nicht immer auf den Längsschnitten getroffen, weil sie durch Bündel, die in einiger Entfernung von einander verlaufen, repräsentiert wird. Dies veranschaulicht die Textfig. 4, die einen schrägen Längsschnitt der Darmwand von Leprea lapidaria darstellt. Der Längsmuskulatur kann das Peritoneum folgen oder ausbleiben, oder es kommt nur durch die Kerne zum Vorschein. Bei Amphitrite rubra habe ich merkwürdige Muskelzellen, die der Ringmuskulatur folgen, gefunden (Figg. 38, Taf. XV, Fig. 48 *mz*, Taf. XVI). Diese Muskelzellen erinnern lebhaft an die intravasalen Myoblasten von VEJDOVSKY und sind im Peritonealgewebe eingebettet.

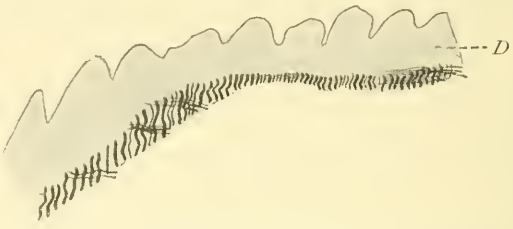

Textfig. 4. Längsschnitt durch den Darm von Leprea lapidaria. Vergr. 130 : 1.

Die Längsschnitte durch die Darmwand von Leprea lapidaria zeigen uns folgendes: in Figg. 49—52, Taf. XVI sehen wir, daß die Cölomocyten, Hämocyten und die „Ersatzzellen" des Darmepithels einander gleichen. Die Lage der Zellen, die bald an der Grenze des Darmepithels und des Sinusraumes, bald zwischen dem letzteren und der Ringmuskelschicht sich befinden, führt zu der Vermutung, daß die „Ersatzzellen" durch die Sinuswand eingewanderte Cölothelzellen sind. Nach VEJDOVSKY soll die Sache umgekehrt sich verhalten, daß nämlich die „Ersatzzellen" das Darmepithel verlassen um das Vasothel der Sinuswand zu bilden. Was die Kerne der Ersatzzellen anbetrifft sagt STERLING (1908): „Es sind ovale, stark tingierbare Kerne, welche gewöhnlich ziemlich dicht der inneren Basalmembran anliegn; das merkwürdigste

ist aber, daß ich solche Kerne auch an der äußeren, der Darmmuskulatur anliegenden Seite getroffen habe". Und DE BOCK (1900): „Mais beaucoup d'entre eux (Ersatzzellen) offrent un aspect identique à celui des noyaux typiques des amibocytes du sang".

Trotzdem schließen die vielen Beobachtungen, welche für die Annahme sprechen, daß die Ersatzzellen zu Darmepithelzellen werden, das Vorhandensein der anderen Zellarten nicht aus. Übrigens möchte ich eine solche Anschauung, daß die Ersatzzellen durch die Sinuswand eingewanderte Cölothelzellen sind, nicht als bewiesene Tatsache auffassen. Ich möchte nur darauf hinweisen, daß für die Herkunft der im Sinus sich befindlichen Zellen, mit oder ohne Ausläufer, auch eine andere Erklärung, als die von VEJDOVSKY vorgeschlagene, gegeben werden kann. Meiner Meinung nach können nur die embryologischen Befunde diese Verhältnisse aufklären.

Das Epithel des Mitteldarmes weist überall Nährzellen und Drüsenzellen auf; außerdem beherbergt es die „Ersatzzellen". Die Nährzellen haben körniges Protoplasma, einen großen Kern mit meist deutlichem Kerngerüst und Nukleolus (Leprea lapidaria, Siphonostoma dipl.). Manche Arten, wie Cirratulus cir. (Fig. 46, 53, Taf. XVI) enthalten in den Nährzellen soviel goldgelbe lichtbrechende Körnchen, daß die mittlere Zone des Darmepithels ganz gelb erscheint. Die Größe dieser gelben Konkretionen ist verschieden. Mitunter bilden sie große Ballen, die in solchem Falle in einer Vakuole liegen.

Sie werden in das Darmlumen entleert, wo sie stets zu finden sind.

Die Drüsenzellen haben verschiedene Größe, je nach dem Quantum des enthaltenen Drüsensekrets. Sie färben sich viel intensiver als die Nährzellen und sind dadurch leicht erkennbar. Ihr Plasma ist meist grobkörnig; manchmal enthält es große Vakuolen (Fig. 46, Taf. XVI). Der Zellkern kann dieselbe Gestalt besitzen wie bei Nährzellen (Fig. 38, 43, Taf. XV) oder mehr oder weniger von derselben abweichen (Fig. 45, Taf. XV), indem er kleiner erscheint und vom hellen Protoplasma umgeben ist. Über die Ersatzzellen des Darmepithels kabe ich bereits gesprochen.

Ich habe niemals das Glück gehabt die Darmepithelzellen im Teilungsstadium, wie ein solches so schon von BRAZIL (1904) abgebildet ist, zu beobachten. Aber manchmal fand ich im distalen Teil der Zelle zwei übereinander liegende Kerne (Fig. 38,

Taf. XV), doch fehlen mir irgendwelche andere Anhaltspunkte, um solche Kerne als zwei Tochterkerne aufzufassen. Bei Cirratulus cir. (Fig. 46, Taf. XVI) kommen öfters interessante Epithelzellen vor, die mehrere Kerne beherbergen. Die Kerne sowie das Plasma sind stärker tingierbar als solche einer anderen Epithelzelle. Oft sehen sie flaschenförmig aus, wobei der basale Teil breit ist. Es sind gewiß dieselben Gebilde, die Jourdan (1887) für Siphonostoma dipl. in Fig. 23, Taf. III abgebildet hat. „Je

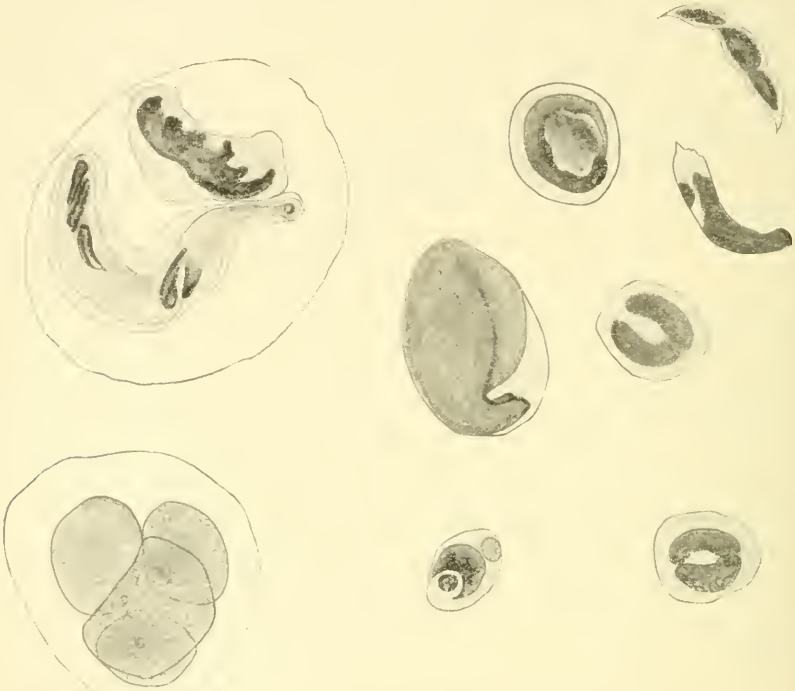

Textfig. 5. Vermutliche Parasiten im Herzkörper von Cirratulus cirratus. Vergr. 1300 : 1. Oel-Im.

considère les corpusculus colorés plus fortement que les autres comme des éléments jeunes, non évolués et dont le protoplasma ne possède pas encore les caractères de celui de leurs voisins, devenus adultes, de plus ces cellules souvent réduites à leurs noyaux, au lieu d'être disséminées, sont reunies en petits groupes, serrées les unes contre les autres, presque confondues."

Von **Parasiten** wurden von mir im Darm und im Cölom die Gregarinen beobachtet. Im Herzkörper des Cirratulus fand ich zahlreiche „Einschlüsse", deren ich im Abschnitte über den

Herzkörper erwähnte. Picton (1898—99) nannte sie „oats-haped bodies“. Vielleicht hat G. Schneider (1896) Recht, wenn er diese „Einschlüsse“ als Parasiten auffassen will. In Textfig. 5 gebe ich 9 Abbildungen von solchen „Einschlüssen“, von denen mehrere den Eindruck erwecken, als ob es sich um wurmartige Parasiten handelt.

Resumé.

Aus allen hier angeführten Gründen schließe ich folgendes:

1. Der Herzkörper ist ein mesodermales Gebilde.
2. Die Hämocyten stellen eingewanderte Cölothelzellen dar.
3. Die Gefäße wie der Darmblutsinus weisen eine bindegewebige Membran im Innern auf.
4. Es ist nirgends ein Vasothel vorhanden.
5. Die Gefäßwand ist mesodermaler Natur.

Doch können — wie gesagt — nur embryologische Studien in diesen Fragen das entscheidende Wort sprechen.

Literaturverzeichnis.

1) Arnesen, E., Über den feineren Bau der Blutgefäße der Rhynchobdelliden 1904. Jenaische Zeitschr., Bd. XIV.
2) Bergh, R. S., Beiträge zur vergleichenden Histologie. Über den Bau der Gefäße bei den Anneliden 1907. Zweite Mitteilung. Anat. Hefte. Bd. XV.
3) de Bock, M., Le corps cardiaque et les amibocytes des Oligochétes limicoles 1900. Revue suisse de Zool., T. VIII.
4) Brazil, L., Contribution à la connaissance de l'appareil digestif des Annélides polychètes 1904. Arch. de Zool. exp. et générale, 4 Série, T. II.
5) Claparède, E., Mémoires de la Société de Physique et d'Hist. nat. 1869., T. XX.
6) Ders., Recherches sur la structure des Annélides sédentaires 1873. Mem. d. l. Soc. d. Phys. et d'Hist. nat., T. XXII.
7) Cuénot, L., Etudes sur le sang et les glandes lymphatiques dans la série animale 1891. Arch. d. Zool. exp. et gén. (2), T. IX.
8) Eisig, H., Monographie der Capitelliden des Golfes von Neapel 1887. Fauna und Flora d. Golfes v. Neapel, Bd. XVI.
9) Fauvel, P., Les recherches sur les Ampharetiens 1897. Bul scient. d. l. France et d. l. Belgique, 4 Série, T. XXX.
10) Freudweiler, H., Studien über das Gefäßsystem niederer Oligochäten 1905. Jen. Zeitschr., Bd. XL.
11) Galvagni, E., Histologie d. Genus Ctenodrilus 1904. Arb. aus d. Zool. Inst. d. Univ. Wien, Bd. XV.
12) Gamble F. W. and Ashworth J. H., The Anatomy and Classification of the Arenicolidae 1900. Quart. Journ. of micr. Science, Vol. XLIII.
13) Gungl O., Anatomie und Histologie der Lumbricidengefäße 1904. Arb. aus d. Zool. Inst. Wien, Bd. XV.
14) Jourdan, E., Étude anatomique sur le Siphonostoma diplochaetos Otto 1887. Ann. du Musée d'Hist. nat de Marseille.
15) Kennel v. J., Über Ctenodrilus pardalis Clap 1882. Arb. aus d. Zool.-Zoot. Inst. Würzburg, Semper, v. 5.
16) Kupfer, C., Blutbereitende Organe bei den Rüsselegeln 1864. Zeitschr. f. wiss. Zool., v. 14.
17) Lang, A., Beiträge zu einer Trophocoeltheorie 1903. Jena.
18) Meyer, E., Zur Anatomie und Histologie von Polyophthalmus pictus 1882. Arch. micr. Anat., v. 32.
19) Ders., Studien über d. Körperbau d. Anneliden 1901. Mitteil. aus d. Zool. Station zu Neapel, Bd. XIV.

20) Nussbaum, Zur Anatomie und Systematik der Enchytraeiden 1895. Biolog. Zentralblatt, Bd. XV.
21) Nussbaum J. u. Rakowsky J., Ein Beitrag zur näheren Kenntnis der Anat. des Rückengefäßes u. des sog. Herzkörpers bei d. Enchytraeiden 1897. Biol. Zentralblatt, Bd. XVII.
22) Oka, A., Beiträge zur Anatomie von Clepsine 1894. Zeitschr. wiss. Zool., v. 58.
23) Picton, L. J., On the Heart-body and Coelomic Fluid of certain Polychaeta 1898. Quart. Journ. of micr. Sci., v. 41.
24) Salensky, W., Étude sur le développement des Annélides 1883. Arch. de Biologie, T. IV.
25) Schaeppi, T., Das Chloragogen von Ophelia radiata 1894. Jen. Zeitschr. Naturwiss., v. 28.
26) Schneider, G., Über phagozytäre Organe und Chloragogenzellen d. Oligochaeten 1896. Zeitschr. wiss. Zool., Bd. LXI.
27) Ders., Über Phagozytose und Exkretion bei Anneliden 1899. Zeitschr. wiss. Zool., Bd. LXVI.
28) Schneider, K. C., Lehrbuch d. vergl. Histologie d. Tiere. Jena 1902.
29) Siyasow, Beitrag zur Anatomie von Rhynchelnies limosella Hoffm. (russisch). Kasan 1909.
30) Sokolow, J., Über eine neue Ctenodrilusart und ihre Vermehrung 1911. Zeitschr. wiss. Zool., Bd. XCVII.
31) Spengel, J. W., Beiträge z. Kenntnis d. Gephyreen 1879. Mitteilungen Zool. Stat. zu Neapel, Bd. I.
32) Sterling, S., Das Blutgefäßsystem der Oligochaeten 1908. Jen. Zeitschr., Bd. XLIV.
33) Veydovsky, F., System und Morphologie der Oligochaeten. Prag 1884.
34) Ders., Zur Hämocöltheorie 1905. Zeitschr. wiss. Zool., Bd. LXXXII.
35) Ders., Zweiter Beitrag zur Hämocöltheorie 1906. Zeitschr. wiss. Zool., Bd. LXXXV.
36) Zürcher, L., Histologie der Körper- und Darmmuskulatur u. d. Hämocöls v. Owenia 1908. Jen. Zeitschr., Bd. XLV.

Figurenerklärung.

Fig. 1. Frontaler Längsschnitt durch vier Körpersegmente (von 28—31) von Audouinia filigera. Vergr. 160 : 1.

Fig. 2. Querschnitt durch das Rückengefäß von Audouinia filigera Öl-Im. Vergr. 1300 : 1.

Fig. 3. Querschnitt durch Audouinia filigera, eine Sinusanschwellung zeigend. Vergr. 780 : 1.

Fig. 4—9. Halbchematische Querschnitte durch Audouinia filigera. Absonderung des Rückengefäßes.

Fig. 10. Querschnitt durch den Herzkörper von Audouinia filigera. Vergr. 780 : 1.

Fig. 11. Längsschnitt durch den Herzkörper von Cirratulus cirratus. In den Zellen zahlreiche gelbe lichtbrechende Einschlüsse. Vergr. 780 : 1.

Fig. 12. Längsschnitt durch den Herzkörper von Siphonostoma diplochaetos. Vergr. 780 : 1.

Fig. 13. Längsschnitt durch den Herzkörper von Leprea lapidaria. Vergr. 780 : 1.

Fig. 14. Querschnitt durch den Herzkörper von Lagis koreni Vergr. 450 : 1.

Fig. 15. Querschnitt durch den Herzkörper von Amphitrite rubra. Vergr. 780 : 1.

Fig. 16. Querschnitt durch den Herzkörper von Cirratulus cirratus. Vergr. 780 : 1.

Fig. 17. Herzkörperzelle von Cirratulus ciratus. Öl-Im. Vergr. 1300 : 1.

Fig. 18. Ein Teil des Querschnittes durch den Darmblutsinus von Lagis koreni. Öl-Im. Vergr. 1300 : 1.

Fig. 19. Längsschnitt durch die Sinuswand von Audouinia filigera. Öl-Im. Vergr. 1300 : 1.

Fig. 20. Längsschnitt durch Audouinia filigera. Chloragogenzellen den Septen aufsitzend. Vergr. 780 : 1.

Fig. 21—28. Querschnitte durch Septalgefäße von Leprea lapidaria. Öl-Im. Vergr. 1300 : 1.

Fig. 29. Längsschnitt (etwas schräg) durch ein Septalgefäß von Leprea lapidaria Vergr. 780 : 1.

Fig. 30. Querschnitt durch ein Septalgefäß von Leprea lapidaria. Vergr. 780 : 1.

Fig. 31. Querschnitt durch den Darm von Audouinia filigera. Vergr. 780 : 1.

Fig. 32. Längsschnitt durch den Darm von Leprea lapidaria. Öl-Im. Vergr. 1300 : 1.

Fig. 33. Ein Teil des Längsschnittes durch das Rückengefäß von Cirratulus cirratus. Öl-Im. Vergr. 1300 : 1.

Fig. 34. Längsschnitt durch die Darmwand von Cirratulus cirratus. Vergr. 780 : 1.

Fig. 35. Längsschnitt durch das Rückengefäß von Cirratulus cirratus. Vergr. 780 : 1.

Fig. 36. Längsschnitt durch das Rückengefäß von Cirratulus cirratus. Öl-Im. Vergr. 1300 : 1.

Fig. 37. Querschnitt durch die Darmwand von Amphitrite rubra. Vergr. 555 : 1.

Fig. 38. Längsschnitt durch den Darm von Amphitrite rubra. Vergr. 780 : 1.

Fig. 39. Längsschnitt durch das Rückengefäß von Cirratulus cirratus. Vergr. 780 : 1.

Fig. 40. Querschnitt durch das Bauchgefäß von Amphitrite rubra. Öl-Im. Vergr. 1300 : 1.

Fig. 41. Längschnitt durch das Bauchgefäß von Amphitrite rubra. Vergr. 555 : 1

Fig. 42. Querschnitt durch das Rückengefäß von Amphitrite rubra. Öl-Im. Vergr. 1300 : 1.

Fig. 43. Längsschnitt durch die Darmwand von Amphitrite rubra. Vergr. 450 : 1

Fig. 44. Längsschnitt durch den Darm von Leprea lapidaria. Vergr. 335 : 1.

Fig. 45. Längsschnitt durch den Darm von Leprea lapidaria. Vergr. 780 : 1.

Fig. 46. Längsschnitt durch den Darm von Ciratulus cirratus. Vergr. 780 : 1.

Fig. 47. Querschnitt durch den Darm von Siphonostoma diplochaëtos. Vergr. 780 : 1.

Fig. 48. Querschnitt durch den Darm von Amphitrite rubra. Vergr. 780 : 1.

Fig. 49—51. Längsschnitte durch die Darmwand von Leprea lapidaria. Öl-Im. Vergr. 1300 : 1.

Fig. 52. Längsschnitt durch die Darmwand von Leprea lapidaria. Vergr. 555 : 1

Fig. 53. Querschnitt durch den Darm von Cirratulus cirratus Vergr. 780 : 1.

Bezeichnungen.

Bg. Bindegewebe.
Bk. Bindegewebskern.
Bm. Bindegewebige Membran.
Cc. Cölomocyten.
De. Darmepithel.
Dis. Dissepiment.
Dm. Dorsales Mesenterium.
Ez. Ersatzzellen.
gC. gelbe Concretionen.
H. Hämocyten.
Hk. Herzkörper.
Lm. Längsmuskulatur.
Mz. Muskelzelle.
P. Peritoneum.
Pa. Peritonealausläufer.
Pk. Peritonealkerne.
Rg. Rückengefäß.
Rm. Ringmuskulatur.
S. Sinus.
Sa. Sinusanschwellung.
Sm. Septalmuskulatur.

Nachtrag.

Meine Arbeit war bereits druckfertig als im Jahre 1911 eine Arbeit von J. Sokolow erschien. Sokolow sagt: „Ein Endothel (Vasothel), welches Galvagni bei Ctenodrilus serratus im Bauchgefäß fand, muß ich bei meiner Art (Ctenodrilus) entschieden verneinen" (p. 556).

„Als das Wichtigste erscheint, daß es gelungen ist, die Entstehung des Herzkörpers aus dem Mesoderm bestimmt nachzuweisen" (p. 583). „Die Ansichten Horsts (85) und Beddards (95), welche den Herzkörper als einen Divertikel des Darmes entstehen lassen, sind unhaltbar, denn der Herzkörper steht mit dem Mitteldarm nur in Berührung, hat aber genetisch mit ihm gar nichts zu tun." „Der breite Darmsinus, der übrigens nicht immer vorkommt, entsteht dadurch, daß die Splanchnopleura sich von dem Darm abhebt und so ein freier Raum um das Darmentoderm sich bildet."

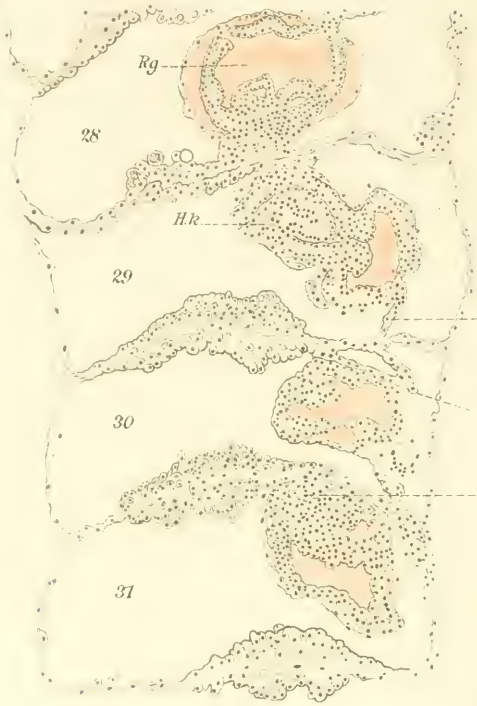

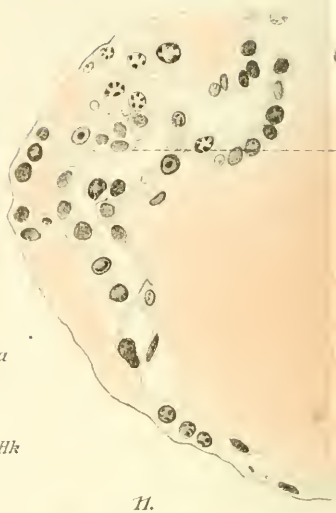

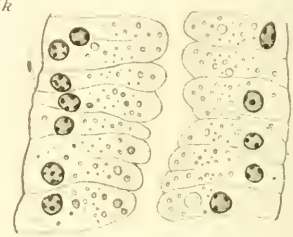

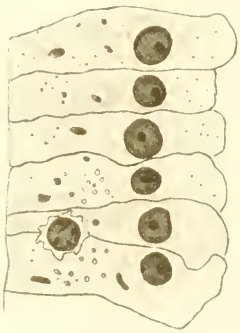

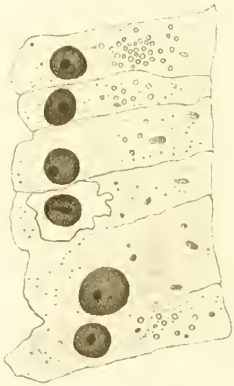

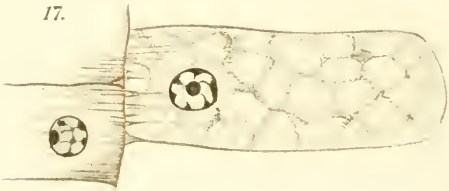



Dyrssen.

Verlag von Gustav Fischer in Jena.

Verlag von Gustav Fischer in Jena

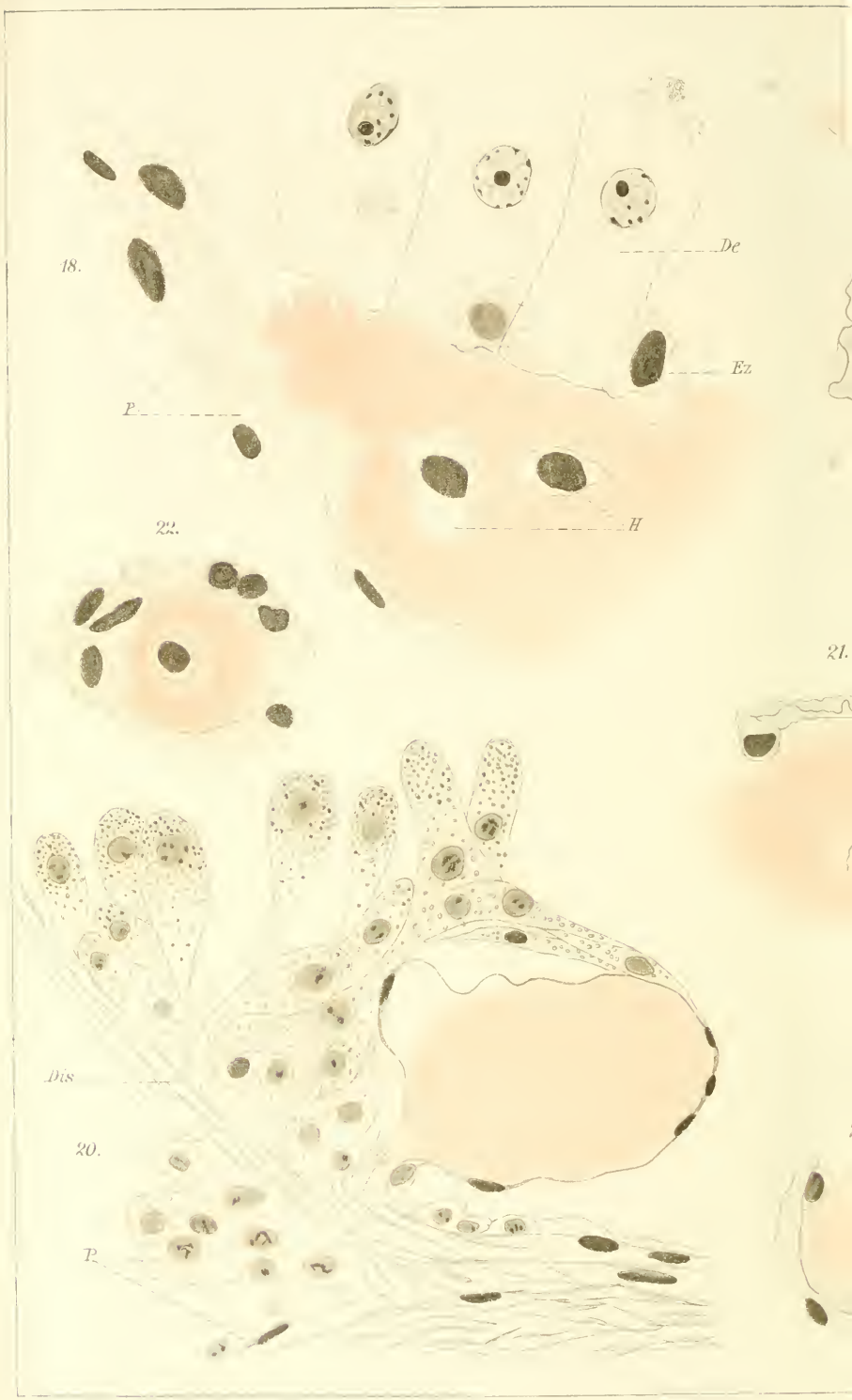

Dyrssen

rlag von Gustav Fischer in Jena



Lyrssen
Verlag von Gustav Fischer in Jena.
Lith. Anst. P. Weise Jena.

Dy

32.

31.

De

X

P

Rm

X

P

Im

Rm

Rm

De

S

y

Rm

Bm

44.

45.

ustav Fischer in Jena.

Dyrssen.

Verlag von Gustav Fischer in Jena.

Lith. Anst. F. Weise Jena.

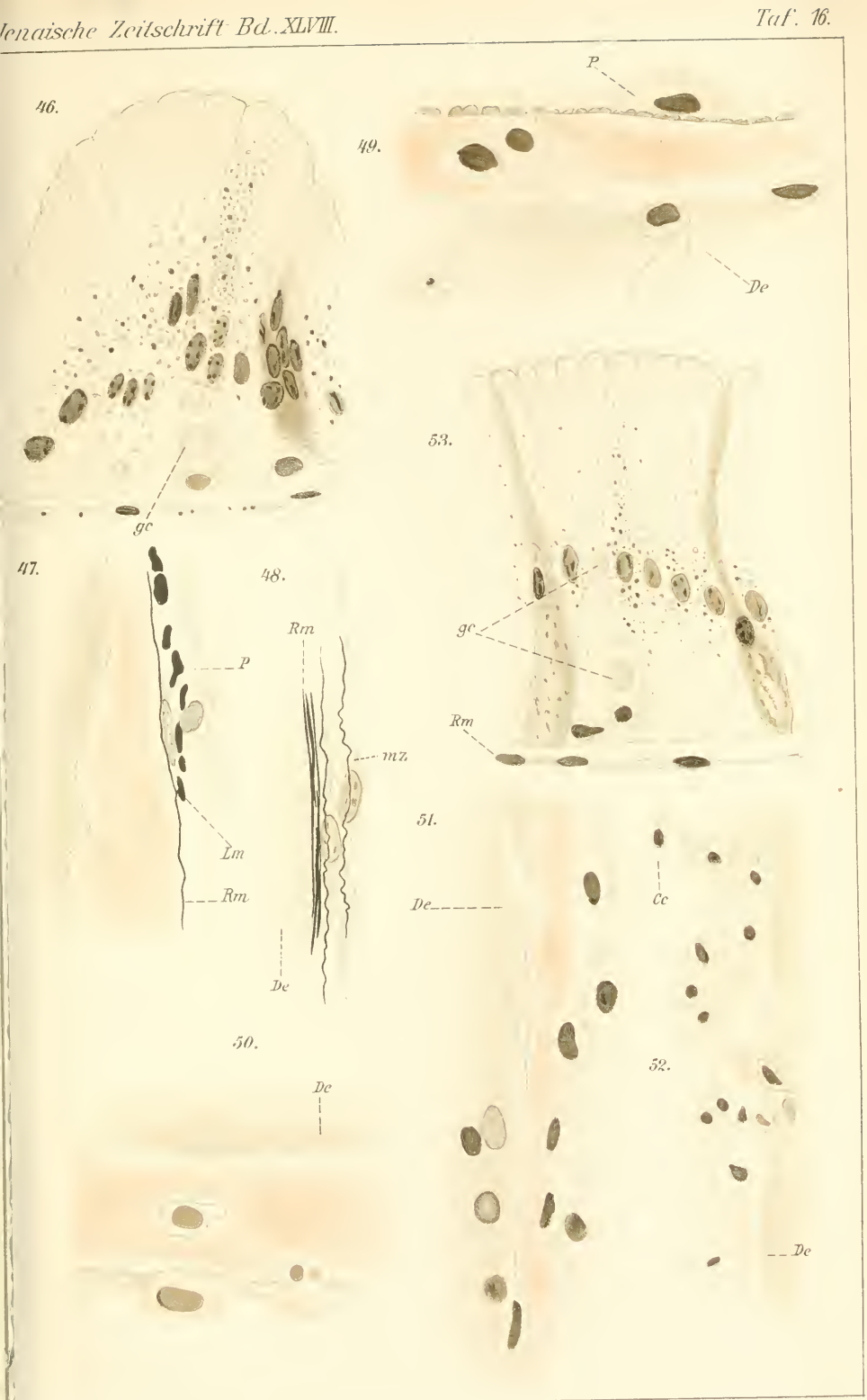

Dyrssen. Verlag von Gustav Fischer in Jena. Lith. Anst. P. Weise, Jena