Über das Vorkommen von Distomum acutum Leuck. bei Putorius putorius L.

Von

Lothar Pohl

Präparator am Königl. Zoolog. Institut der Universität Breslau.

Mit Tafel XXVI und 1 Figur im Text.

Im November 1838 und im gleichen Monat des Jahres 1839 fand LEUCKART[1]) in den Stirnhöhlen und dem Labyrinth des Siebbeines in zwei Fällen bei Putorius putorius ein Distomum, das damals noch nicht bekannt und wegen des Ortes seines Vorkommens höchst interessant war. Er nannte es Distomum acutum wegen seiner zugespitzten Körperform und charakterisiert es folgendermaßen: „Corpore tereti ovato, antice crassiore, rotundato-obtuso, postice attenuato, acuto; poris orbicularibus, poro antico (ore) parum prominente„ poro ventrali majore, collo nullo.

Hab: in sinubus frontalibus et in labyrintho ossis ethmoidei Mustelae Putorii.“

Neue Beobachtungen über diese interessanten Parasiten sind bis zum Jahre 1890 allem Anscheine nach nicht gemacht worden; so zitieren DUJARDIN[2]) und LINSTOW[3]) auch nur die Angaben LEUCKARTS (l. c.).

Erst im Jahre 1890 veröffentlicht R. MONIEZ[4]) wieder einige Beobachtungen über Distomum acutum. Nach seinen

---

1) FR. SIGISMUND LEUCKART, Zool. Bruchstücke III. Helminthologische Beiträge, p. 33. Freiburg 1842.

2) M. FELIX DUJARDIN, Histoire Naturelle des Helminthes, p. 439. Paris 1845.

3) O. VON LINSTOW, Compendium der Helminthologie, p. 39, Hannover 1878.

4) R. MONIEZ, Sur un parasite, qui vit dans l'os ethmoide et dans les sinus frontaux du Putois. Rev. biolog. du Nord de la France II. ann., p. 242, Lille 1890.

Angaben kommen diese Distomen bis zu 30 Stück in den Stirnhöhlen des Iltis vor und verursachen Krankheitserscheinungen, die sich durch Kieferkrampf und Hervortreten der Augen bemerkbar machen.

In Bronns Klassen und Ordnungen des Tierreiches, wo auch die Angaben von Leuckart[1]) und Moniez (l. c.) zitiert werden, finden wir folgenden Passus über diesen Parasiten: „Endlich bleiben noch einige besondere Fälle übrig, von denen vielleicht der eine oder der andere wird zu streichen sein, wenn es sich herausstellen sollte, daß „Verirrungen" vorliegen, wie solche besonders für den Leberegel im Menschen bekannt geworden sind. Wir registrieren: Distomum acutum (Leuck. 224) aus den Stirnhöhlen von Mustela putorius."

Seitdem sind wie es scheint keine neuen Beobachtungen gemacht worden und es dürfte daher nicht uninteressant sein, über fünf weitere Fälle zu hören.

Zur Untersuchung kamen die frisch abgebalgten Schädel von zwei alten und einem erwachsenen jüngeren Männchen, sowie die Schädel zweier alter Weibchen von Putorius putorius L. Alle fünf sind in Eibelshäuserhütte bei Eibelshausen in Hessen-Nassau an den Ausläufen eines Niederwaldes, dem sog. „Hausberge" gefangen und die Kadaver unverzüglich dem zoologischen Institute in Breslau übermittelt worden. Es ist mir eine angenehme Pflicht, Herrn Jul. Conrad in Eibelshäuserhütte für die liebenswürdige Übersendung dieser Iltisse meinen besten Dank auszusprechen.

Die Befunde an den Schädeln sind nun folgende:

Männchen ad Nr. I (30), 21. Januar 1910 (Fig. 1).

An dem von der Haut befreiten Schädel sind in der vorderen Hälfte der Stirnbeine beiderseits ausgedehnte, nur noch vom Periost verschlossene Perforationen des Knochens zu bemerken, die die Siebbeinmuskel z. T. freilegen. Die Zerstörungen des Knochens erstrecken sich von den bereits verletzten Postorbitalfortsätzen nach vorn bis zur Grenze der Nasen- und Oberkieferbeine. Das rechte Stirnbein zeigt eine umfangreichere Zerstörung als das linke, bei dem aber der noch erhaltene Knochen äußerst

1) Bd. IV, p. 877. Leipzig 1879—1893.

dünn und von spongiöser Beschaffenheit ist. Beide Perforationen sind durch eine noch gut erhaltene mediane Knochenbrücke voneinander getrennt.

Weibchen ad Nr. II (31), 21. Januar 1910.

Der Befund ist ähnlich wie bei Nr. I, nur daß hier die beiderseitigen Zerstörungen der Stirnbeine von den noch gut erhaltenen Postorbitalfortsätzen, von denen der linke aber bereits eine kleine Perforation aufweist, nach hinten gelegen sind. Die Löcher in den Stirnbeinen sind aber hier noch sehr klein und stehen dicht zusammen, damit dem Knochen ein siebartiges Aussehen gebend. In den noch erhaltenen und nach außen geschlossenen Stirnhöhlen standen auf dem sie auskleidenden Epithel eigentümliche, äußerst feine haarartige Gebilde, die an ihrem freien Ende kleine, glashelle Knöpfchen trugen. Außer Distomum acutum fanden sich hier noch zwei Exemplare eines Nematoden vor, die als Filaroides mustelarum v. Bened. bestimmt werden konnten.

Weibchen ad Nr. III (50), 15. Dezember 1911 (Fig. 2).

Die Stirnbeine sind hier innerhalb der beiden Umgrenzungsleisten der Schläfengrube okzipitalwärts bis zu ihrer Vereinigung zur Crista sagittalis und nasalwärts bis zu den Nasen- und Oberkieferbeinen vollständig zerstört. Die Siebbeinmuscheln liegen in großer Ausdehnung frei, und man sieht auf Fig. 2 recht gut noch einige der Parasiten verschiedener Größe in situ: Vorn rechts, in der Gegend des Orbitalfortsatzes vier kleinere und an der Vereinigungsstelle der beiden Begrenzungsleisten der Schläfengrube zwei größere Exemplare. Die übrigen sichtbaren Distomen wurden für spätere histologische Untersuchungen konserviert.

Männchen med. Nr. IV (51), 6. Dezember 1911 (Fig. 3).

An vorliegendem Schädel sind die Zerstörungen der Stirnbeine umfangreicher als bei den vorhergehenden. Sie erstrecken sich hier über die vorderen zwei Drittel und ziehen auch den hinteren Teil der Nasen- und Oberkieferbeine in Mitleidenschaft. Die Verletzungen treten als annähernd kreisrunde Perforationen auf, die durch schmale Knochenbrücken von spongiöser Beschaffenheit voneinander getrennt sind. Seitwärts erstrecken sich die Zerstörungen bis in die Augenhöhlen und in die Schläfengruben.

Männchen ad Nr. V (52), 23. Dezember 1911 (Fig. 4).

Am umfangreichsten sind die Stirnbeine an diesem Schädel zerstört. Hier erstrecken sich die, durch die Anwesenheit der Distomen verursachten Verletzungen nicht nur über die gesamten Stirnbeine, sondern haben auch noch, am Sagittalkamme okzipitalwärts laufend, einen kleinen Teil der Scheitelbeine ergriffen. Nasalwärts gehen die Perforationen im großen Umfange in die Nasen- und Oberkieferbeine über. In der Augenhöhle und der Schläfengrube sind beiderseits weitgehende Zerstörungen der Stirnbeine festzustellen, die auf der rechten Seite bis an das Tränenbein und das Orbitosphenoid heranreichen, auf der linken auch einen Teil des Tränenbeines ergriffen haben.

Vorstehende Befunde zeigen, daß die durch Distomum acutum hervorgerufenen Zerstörungen des Knochens sich vorwiegend auf die Stirnbeine erstrecken, aber auch angrenzende Knochenpartien in Mitleidenschaft ziehen, ohne diese aber in weiterem Umfange anzugreifen. Der eigentliche Aufenthalt der Distomen sind die Sinus frontales. In dem Siebbeinlabyrinth konnte ich, entgegen den Angaben Leuckarts keine Parasiten auffinden, und nur oberflächlich saßen sie nach Zerstörung der inneren Sinuswände dem Ethmoturbinale auf. Eine Verletzung der Siebbeinmuscheln konnte ich nirgends konstatieren und wo auf den Abbildungen eine solche zu sehen ist, handelt es sich um künstliche, die durch das Präparieren der Schädel entstanden sind.

Die einzelnen Individuen von Distomum acutum (s. Textfig. 1) haben eine mehr oder weniger kugelrunde Gestalt, die am hinteren Ende die Form einer abgesetzten kegelförmigen Spitze annimmt. Die Ventralseite, die in der Sagittalebene etwas muldenförmig vertieft ist, trägt fast in der Mitte einen großen, annähernd kreisrunden Bauchsaugnapf (Textfig. 1 *b*). Der Mundsaugnapf (Textfig. 1 *a*) liegt subterminal, ist etwas vorstehend und seine Öffnung ein klein wenig ventralwärts gerichtet. Die häutige Hülle ist fest und undurchsichtig und auf ihrer Oberfläche mit zahlreichen Protuberanzen besetzt, aus denen kurze borstenförmige Gebilde herauszuragen scheinen. Die Größe der einzelnen Distomen schwankt zwischen 2 und 3 mm. Anscheinend

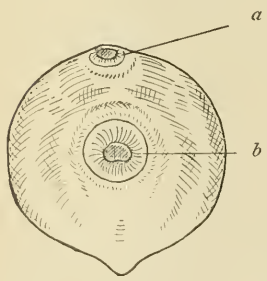

Textfig. 1. Distomum acutum Leuck.

treten diese Parasiten sehr selten auf, da, wie schon eingangs erwähnt wurde, seit den Beobachtungen Leuckarts (l. c.) im Jahre 1842, nur noch Moniez (l. c.) im Jahre 1890 darüber berichtete. Es ist aber ganz gut möglich, daß sie nur übersehen worden sind.

Auch ist es nicht ausgeschlossen, daß diese Distomen eine lokale Verbreitung haben, zumal ich in allen fünf Fällen, in denen Iltiskadaver von der einen Stelle aus Hessen-Nassau in meine Hände kamen, jene Parasiten vorfand. An keinem der 55 Iltisschädel umfassenden Sammlung des hiesigen Institutes, die vorwiegend schlesisches Material beherbergt, waren Symptome vorhanden, die auf die Anwesenheit von Distomum acutum schließen ließen. Es zeigten sich an ihnen überhaupt keine parasitären Verletzungen bis auf einen, der hinter den Postorbitalfortsätzen rechts eine blasenartig aufgetriebene Stelle aufwies, in der sich Filaroides mustelarum v. Bend. vorfand. Diesen Nematoden fand ich ein zweites Mal, wie schon erwähnt wurde, neben Distomum acutum im Schädel Nr. II, während er bei Ictis nivalis L. des öfteren unter denselben Krankheitsmerkmalen am Schädel angetroffen wurde. Einige der blasenartig aufgetriebenen Stellen waren hier auch perforiert. Niemals aber erreicht die Zerstörung der Stirnbeine eine solche Ausdehnung, wie bei Anwesenheit von Distomum acutum.

Auch Hensel[1]), der doch eine recht erhebliche Anzahl von Iltisschädeln (123 Stück) untersucht hat, konnte bei keinem derselben Beschädigungen nachweisen, die von Distomen herrühren könnten. Blasig aufgetriebene Stellen hinter den Postorbitalfortsätzen, die an Schädeln von Ictis nivalis manchmal perforiert waren, hat er mehrmals aufgefunden. Diese rühren aber, wie wir gesehen haben, von Filaroides mustelarum her. Hensel (l. c.) sagt bei der Erwähnung der Stirnhöhlen folgendes: „Diese Stirnhöhlen beherbergen oft Pentastomen, durch deren Einfluß der Knochen mehr oder weniger blasig aufgetrieben wird. Bei F. putorius kommt es wegen der Dicke der Knochenlamelle und der Geräumigkeit der Stirnhöhlen selten zu einer vollständigen Resorption der Außenwand des Knochens, oft aber bei dem viel kleineren F. vulgaris, dessen Stirnbeine hier zuweilen große

1) Reinhold Hensel, Kraniolog. Studien. Nova Acta Acad. Caes. Leop. Carol., Vol. XLII, pag. 139. Halle 1881.

Lücken zeigen, welche natürlich im Leben durch Periost geschlossen sind."

Wir haben also hier dieselben Merkmale vor uns, wie sie am Schädel bei Anwesenheit von Filaroides auftreten und da HENSEL[1]) nur bei einem marzerierten Schädel einige Hautfetzen den defekten Stirnhöhlen entnommen hat, dürfte wohl seinerseits ein Irrtum vorliegen und nicht Pentastomum, sondern Filaroides die Zerstörung verursacht haben. Wenigstens ist Pentastomum noch niemals in den Stirnhöhlen eines marderartigen Raubtieres gefunden worden.

---

1) l. c. p. 167.

Fig. 1.

Fig. 2.

Fig. 3.

Fig. 4.

Pohl.

Verlag von Gustav Fischer in Jena.

ZOBODAT - www.zobodat.at

Zoologisch-Botanische Datenbank/Zoological-Botanical Database

Digitale Literatur/Digital Literature

Zeitschrift/Journal: Jenaische Zeitschrift für Naturwissenschaft

Jahr/Year: 1912

Band/Volume: NF_41

Autor(en)/Author(s): Pohl Lothar

Artikel/Article: Über das Vorkommen von Distomum acutum Leuck. bei Putorius putorius L 563-568