Beiträge zur Anatomie von Helix pisana Müll.

Von

Wilhelm Matthes, Reichenhausen (S.-W.).

Mit 35 Figuren im Text.

Vorbemerkung.

Während die bisherigen Untersuchungen der Helix-Arten sich mehr auf die Formen aspersa, pomatia, arbustorum usw. beschränkten, war über die bald zu den Xerophilen, bald zu den Pentatänien (A. Schmidt) gerechnete Form Helix pisana Müll. keine ausführliche Beschreibung vorhanden. Lediglich in Rücksicht auf die Systematik behandeln den Geschlechtsapparat in kurzen Abhandlungen Ad. Schmidt und Schuberth, letzterer außerdem die Radula. Ferner liegen einige Bemerkungen von Nabias über das Nervensystem und von Andrée über die Fußdrüse vor. Herr Prof. Plate machte mir daher den Vorschlag, die Anatomie dieser Form näher zu untersuchen. Ich möchte nicht versäumen, auch an dieser Stelle Herrn Prof. Plate für das rege Interesse, das er meiner Arbeit stets entgegengebracht hat, meinen ergebensten Dank auszusprechen.

Desgleichen bin ich Herrn Privatdozenten Dr. Hase zu großem Danke verpflichtet, der die Freundlichkeit besaß, mir das Material, das er selbst auf Palma gesammelt hatte, zur Bearbeitung zu überlassen.

Die Untersuchung der einzelnen Organe wurde an Totalpräparaten vorgenommen, während der histologische Bau an Schnittserien einzelner Organe wie auch des ganzen Tieres untersucht wurde. Als Fixierungsmittel benutzte ich vorwiegend Sublimatalkohol (2 Teile Subl. conc. wässerige Lösung und 1 Teil Alcoh. abs.); daneben wurde auch Sublimat und Sublimateisessig (9 Teile Sublimat und 1 Teil Eisessig) verwandt. Gefärbt wurde ausschließlich im Schnitt mit Hämatoxylin nach Delafield oder Hämalaun und van Giesonschem Gemisch (Säurefuchsin-

Pikrinsäure), ferner, um Schleim nachzuweisen, mit Boraxkarmin, Bismarckbraun, Bleu de Lyon, sowie mit Hämatoxylin und Eosin.

I. Äußere Form und Vorkommen.

Die Schale von Helix pisana Müll. (Textfig. 1) ist kugelig und in der Regel mit vier Bändern gestreift. Die Zahl der Umgänge beläuft sich auf fünf; die größte Höhe beträgt 15 mm, die größte Breite 19 mm. Die Farbe der Schale ist jedoch so variabel, daß man alle Übergänge von einem ungebänderten gelbbraunen bis zu den gebänderten Exemplaren finden kann. Die einzelnen Bänder verhalten sich untereinander auch wieder verschieden; so kann beispielsweise das zweite und dritte Band in drei einzelne Streifen gespalten sein, während das erste in M-förmige Zacken aufgelöst ist; oder das dritte Band zeigt überhaupt keine Streifung, sondern ist als breites dunkelbraunes Band vorhanden. Die Mündung ist schwach rötlich gefärbt; die Lippe weist außerdem eine wulstige Verdickung auf.

Nach Andrée kommt Helix pisana vorzugsweise auf „des Chardons, des Eryngium et autres plantes rugueuses“ vor und ist sehr seßhaft. Auch Hase fand sie vorwiegend auf dornigem Gestrüpp, wo sie sich während der trockenen Jahreszeit in beträchtlicher Höhe, bis zu 2 m und mehr, aufhängen. Um an den dünnen Ästchen, an die sie sich ankleben, einen festen Halt zu haben, und um sich vor dem Austrocknen zu schützen, scheiden sie nicht nur, wie es unsere Helix-Formen tun, eine feste, durchsichtige Membran ab, sondern außerdem eine kalkige Masse, die fast den ganzen Stengel umschließt, wie es Textfig. 2 zeigt, und die dem Epiphragma der Weinbergschnecke entsprechen dürfte.

Textfig. 1.

Textfig. 2.

II. Haut, Hautdrüsen und ihre Derivate.

a) Integument.

Das Integument von Helix pisana besteht aus einem einschichtigen Zylinderepithel, das in bezug auf seine Größe sehr va-

riabel ist. Seine größte Höhe erreicht es am Mundeingange; kleiner ist es auf der Fußsohle und den seitlichen Körperflächen, während der Rücken und der Rest der Epidermis kubisches Epithel aufweisen. Ein Flimmersaum ist nur auf dem vorderen Teile der Fußsohle gut ausgebildet vorhanden; dagegen werden die Flimmern nach dem Schwanzende zu immer kleiner, bis sie zuletzt überhaupt nicht mehr nachweisbar sind. Das übrige Epithel besitzt eine Kutikula und eine Basalmembran; am stärksten sind beide, sowohl Kutikula als auch Basalmembran, am Mundeingange und an den Lippenrändern entwickelt.

Wo die Haut nicht durch die Schale geschützt ist, wird das Epithel von zahlreichen einzelligen Drüsen durchsetzt, die alle flaschenförmigen Bau haben. Am Mantelrand kommen drei Arten von Drüsenzellen vor, die Schleim-, Eiweiß- und Kalkdrüsen. Die sogenannten Eiweißdrüsen sind dadurch charakterisiert, daß ihr Sekret gekörnelt und zu einem Klumpen zusammengeballt ist; sie färben sich mit der Dreifachfärbung durch Hämatoxylin (oder Hämalaun) und van Giesonschem Gemisch gelb und mit der Dreifachfärbung durch Boraxkarmin, Bismarckbraun und Bleu de Lyon hellblau. Außer am Mantelrande trifft man diese Drüsenzellen auf der Oberseite des Schwanzes und vereinzelt auch auf dem Rücken an. Die Kalkzellen färben sich mit Hämatoxylin-van Gieson dunkelblau; der Kalk wird in ihnen ausgeschieden in Form von runden Exkretkörnchen; deshalb kann man sie leicht von der dritten Art von Drüsenzellen, den Schleimdrüsen, unterscheiden, die sich mit demselben Farbreagens ebenfalls dunkelblau färben. Die Schleimdrüsen sind auf der ganzen Körperoberfläche verteilt und kommen naturgemäß auf der Fußsohle am zahlreichsten vor. Hier werden die Zellen ständig vom Bindegewebe aus ergänzt, da man bis tief in die Fußmuskulatur hinein sämtliche Übergänge von einer Bindegewebszelle zur definitiven Schleimzelle vorfindet. Stark entwickelt sind die Schleimdrüsen auch an den Lippen und am vorderen Teile des Kopfes und des Rückens, wo sie sich, oft zu Komplexen vereinigt, tief in das Bindegewebe einsenken.

b) Manteldrüse von Helix lactea.

Bei vergleichenden anatomischen Studien, zu denen ich die größere Form Helix lactea Müll., die ebenfalls von Palma stammte, heranzog, fand ich zwischen dem Boden und dem Dach

der Lungenhöhle auf der linken Seite unter und hinter dem Mantelrand ein stark entwickeltes drüsiges Organ (Textfig. 3 *mdr.*); ich hielt es zunächst für pathologisch, jedoch bald überzeugte ich mich, daß ich es mit einer dieser Form eigentümlichen Manteldrüse zu tun hatte. Ein ähnliches Organ beschreibt nach Simroth (Bronns Klassen, III. Bd.: Mollusca) Pelseneer von Auricula myosotis. (Die Arbeit selbst war mir nicht zugänglich.) Diese Drüse liegt an derselben Stelle im Mantelwulst „als ein abgeschlossener Körper mit enger Mündung. Zwischen der Drüse und der Körperwand senkt sich außerdem der Mantel zu einem engen Coecum ein von unbekannter Bedeutung". Ferner erwähnt Simroth ebenda, daß bei der Helicidengruppe Iberus „sich links die Haut unter dem Mantelrand zu einer tiefen Tasche einsenkt, der Manteldrüse, die noch der näheren Untersuchung harrt". (Leider war mir aus dem Literaturverzeichnis nicht ersichtlich, welcher Autor die Drüse erwähnt; deshalb zitiere ich hier Simroth.) Dagegen habe ich in der Literatur darüber nichts vorgefunden, daß eine Manteldrüse bei der Helicidengruppe Macularia, zu denen Helix lactea gehört, vorkommt. Gänzlich verschieden ist diese Manteldrüse von der Nackendrüse, die Beck bei Buliminus beschreibt, da die letztere bei weitem nicht solche Dimensionen erreicht und sich auch histologisch von ihr unterscheidet, da sie nur aus Eiweißdrüsen besteht. Auch mit den schlauchförmigen Drüsen, die Plate bei Janella schauinslandi gefunden hat und die frei in eine Vertiefung am vordersten Ende des Mantelfeldes in der Nähe der Nierenöffnung münden, stimmt die Manteldrüse nicht überein, da der histologische Bau von beiden ebenfalls verschieden ist. Ebenso unterscheidet sich diese Drüse von dem von Plate bei Daudebardia beschriebenen Schleimsack, da dieser rechts gelegen ist und neben dem After sich öffnet.

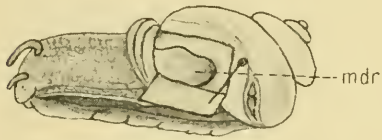

Textfig. 3.

Die Drüse selbst stellt also eine sackartige Einstülpung des Mantelrandes dar und erreichte bei einem Exemplar die stattliche Länge von fast 8 mm. Im Gegensatze zu der Drüse, die Pelseneer bei Auricula gefunden hat, ist die Mündung ein breiter, schlitzförmiger Gang, der die Drüse in ihrer ganzen Länge durchzieht, wie ein Querschnitt (Textfig. 4) zeigt, und der von einem kubischen Epithel ausgekleidet ist. In diesen Gang münden die

einzelnen Drüsenzellen, die durchweg dem einzelligen, tubulösen Typus angehören (Textfig. 5), und zwar sind es sowohl Eiweißdrüsen (*edr*) als auch Schleimdrüsen (*schldr*), da sie den gleichen Bau haben und dieselben Farbreaktionen geben wie die oben bei der Haut beschriebenen Drüsenzellen. Mit schönem Erfolge habe ich zum Nachweis von Schleimdrüsen die Dreifachfärbung Boraxkarmin — Bismarckbraun — Bleu de Lyon angewandt, da der Schleim sich hierbei intensiv braun und die Kerne rot färben.

Textfig. 4.

Beide Zellarten kommen ungefähr in gleicher Anzahl vor; die Eiweißdrüsen sind etwas größer als die Schleimdrüsen und münden mit ihren engeren Ausführgängen zwischen den letzteren aus.

Soweit ich aus den einzelnen Entwicklungsstadien der Drüse schließen kann, scheint die Bildung des Sekretes folgendermaßen vor sich zu gehen. Eine Eiweißdrüsenzelle, deren Sekret entleert ist, enthält einen kleinen Rest wandständiges Protoplasma, in dem der Kern sich befindet. Während sich in einer sekreterfüllten

Zelle der Kern stark färbt, so daß man von seiner Struktur nichts erkennen kann, so sieht man hier, daß er neben einer großen Anzahl Chromatinkörner wenigstens einen Nucleolus enthält. Auf einem weiteren Stadium verlagert sich der Kern mehr nach dem basalen Ende der Drüsenzelle zu, und die Bildung des Sekretes geht so vor sich, daß zunächst kleine, runde Sekretkörnchen ausgeschieden werden, die sich mit Hämalaun — van Gieson bräunlichgelb färben. Allmählich verwandeln sich die Exkretkörnchen in ein sich gelbfärbendes, gekörneltes Sekret, das infolge seines starken Gehaltes an Wasser bei der Fixierung sich von der Zellwand ablöst und zu einem Klumpen zusammengeballt in der Mitte der Zelle liegt. Durch einen langen, engen Ausführgang wird das Sekret in das Lumen der Drüse entleert. Charakteristisch für die Eiweißdrüsen ist ferner der Umstand, daß der Kern, haubenförmig umgeben von Protoplasma, das an den seitlichen Drüsenwänden entlang zieht, am basalen Ende der Zelle liegt, so daß in der Drüsenzelle, zumal auf jungen Entwicklungsstadien, eine Vakuole vorhanden zu sein scheint.

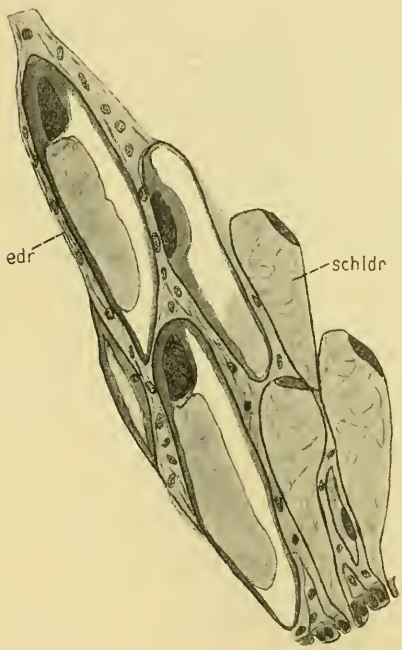

Textfig. 5.

Ähnlich verhält sich die zweite Art von Drüsen, die in der Manteldrüse vorkommen, die Schleimdrüsen. Die Bildung des Sekrets geht hier in der Weise vor sich, daß der Kern, der, meistens in der Mitte der Zellen liegend, an einem Netz von Plasmafäden aufgehängt ist, sich ebenfalls vergrößert. An den Kreuzungsstellen der Plasmafäden werden dann kleine, keilförmige Exkretkörnchen gebildet, die sich mit Hämalaun-van Gieson bläulich-violett färben. Diese Körnchen werden dann größer, indem sie sich abrunden, und gehen dann in ein schaumiges, blasiges Sekret über, das sich dunkelblau färbt und den Kern, da es die

ganze Zelle erfüllt, an das basale Ende drängt. Wie die Kerne von entleerten Drüsenzellen zeigen, weisen diese gewöhnlich mehrere Nucleoli auf und außerdem gleichmäßig verteilte Chromatinkörner. Wie oft eine Drüsenzelle sezernieren kann, läßt sich natürlich nicht feststellen; wenn aber die Zellen sich erschöpft haben, dann werden sie von außen her durch Bindegewebszellen ersetzt, die nach dem Lumen der Drüse hinwandern. Gerade an der Peripherie der Drüse findet man eine Menge von Bindegewebszellen, die in Umwandlung zu einer Schleim- oder Eiweißdrüse begriffen sind.

Die ganze Drüse wird nach der Lungenhöhle hin begrenzt von einem Plattenepithel, an das sich Längs- und Quermuskeln nach innen hin anschließen, die die Drüse hutförmig umgeben. Auch zwischen den einzelnen Drüsenzellen befinden sich noch Muskelfasern, die eine rasche Entleerung der Drüsen ermöglichen. Auf Serienschnitten lassen sich noch mehrere Seitengänge außer dem Hauptgang feststellen, so daß die Drüse ein ziemlich kompliziertes Organ darstellen würde. Da ich aber diese Seitengänge nicht regelmäßig an derselben Stelle auf verschiedenen Serien feststellen konnte, so nehme ich an, daß diese Seitengänge sekundär infolge der Kontraktion der Muskeln entstanden sind, ebenso wie eine Verschiebung der vorderen Partie der Drüse nach außen eingetreten ist infolge von Kontraktion, wie die Textfig. 4 zeigt.

Was die Bedeutung der Drüse anlangt, so erhellt diese sofort aus ihrer Lage. Indem sie ihr Sekret ergießt, läuft es an der Rinne, die gebildet wird vom Rücken und dem Mantelrand, entlang und verbreitet sich gleichzeitig auf der ganzen Rückenoberfläche. Dadurch wird einerseits der Rücken feucht und geschmeidig gehalten, andererseits wird das oft sich wiederholende Zurückziehen in die Schale und das Ausstülpen aus derselben erleichtert, indem die Manteldrüse infolge ihrer mächtigen Ausbildung die übrigen Drüsen des Mantelrandes bei der Abscheidung von Sekret in hohem Maße unterstützt. Vielleicht hat die Drüse auch noch die Bedeutung, daß ihr Sekret ein Abwehrmittel gegen Feinde darstellt, insofern, als Tiere, die die Schnecken angreifen, infolge der Menge des Sekretes der Schleim- und Eiweißdrüsen, die auf einmal ausgestoßen werden kann, von ihrer Beute ablassen; außerdem könnte das Sekret ätzend oder giftig sein, was die Bedeutung als Abwehrmittel noch erhöhen würde.

Eine derartig gebaute Drüse konnte ich bei Helix pisana nicht konstatieren.

c) Fußdrüse von Helix pisana.

Die Fußdrüse ist ein langgestrecktes, schlauchförmiges Gebilde, das in die Fußmuskulatur eingesenkt ist. Sie mündet vorn median aus und nimmt ungefähr zwei Drittel der Gesamtlänge des Fußes ein. Eine besondere Schwanzdrüse, wie sie die Nacktschnecken besitzen, ist nicht ausgebildet. Am stärksten fand ich die Fußdrüse immer entwickelt bei ausgewachsenen Tieren. Um so mehr befremdend erscheint mir daher die Behauptung Andrées, der die Fußdrüse auch speziell von Helix pisana untersucht hat: „Glande pédieuse très réduite, ne se composant, dans certaines régions, que du canal excreteur.“ Leider kann ich diese Angaben nicht bestätigen, da man doch nicht von starker Rückbildung reden

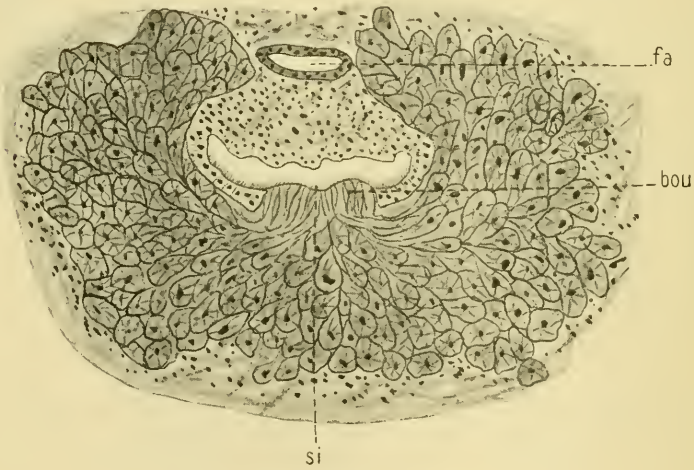

Textfig. 6.

kann, wenn beispielsweise bei einem ausgewachsenen Exemplar bei einer Gesamtlänge des Fußes von 20,5 mm die Fußdrüse 14,5 mm einnimmt. Wie man auf Querschnitten und auf Längsschnitten durch ausgestreckte Exemplare sehen kann, trifft wohl die Angabe, daß die Drüsenzellen sich auf den Ausführgang beschränkten, für einen Teil des Daches in der Mitte des Ganges zu — falls Andrée hierunter die „certaines régions“ versteht — nicht aber für die Drüse im allgemeinen. Vorn liegt dem Ausführgang eine mehr flache Drüsenmasse, die „masses supérieures“ Andrées, auf. Der Ausführgang selbst stellt eine Ellipse dar, die nach vorne immer flacher wird. In der Mitte des Bodens (Textfig. 6) verläuft eine flache Rinne (*si* = „sillon“), die gebildet

wird von zwei kleinen Längswülsten (*bou* = „bourrelets"); im vorderen Abschnitt verschwindet jedoch diese Rinne. Besonders ausgebildete Längsfalten („plis longitudinaux") am Dache des Ausführganges habe ich nur in seinem hinteren Abschnitt gefunden, wohl aber öfters auf Längsschnitten herabhängende Falten, die dann Querwülsten entsprechen würden; doch können letztere mehr oder weniger auf Kontraktion beruhen. Ausgekleidet wird der Ausführgang von einem Epithel, das von vielen Interzellularräumen (Textfig. 7 *iz*) durchsetzt ist. Von Epithelzellen haben wir drei Arten zu unterscheiden: die des Daches, die der Seiten und die des Bodens. Das erstere Epithel ist ein kubisches mit runden Kernen; nach Andrée soll das Protoplasma zweierlei Strukturen zeigen: einmal soll es Streifen aufweisen, die parallel der Zellwand laufen, dann aber soll es auch netzförmig angeordnet sein. Ich habe nur eine Zellart feststellen können, in der das Protoplasma gekörnelt ist. Während das Epithel der Seitenwände aus einem Plattenepithel besteht, stellt das des Bodens ein Zylinderepithel mit elliptischen, basalständigen, oft fast die ganze Zelle ausfüllenden Kernen dar, das im ganzen Ausführgang Flimmern trägt. Nach Andrée soll dieses Epithel keine Cuticula aufweisen im Gegensatz zu anderen Formen, z. B. Vitrina, Limax usw. Bei den von mir untersuchten Exemplaren war stets eine deutlich ausgeprägte Cuticula vorhanden, die sich besonders gut abhebt bei Färbung mit Hämalaun-van Gieson (Textfig. 7 *cu*).

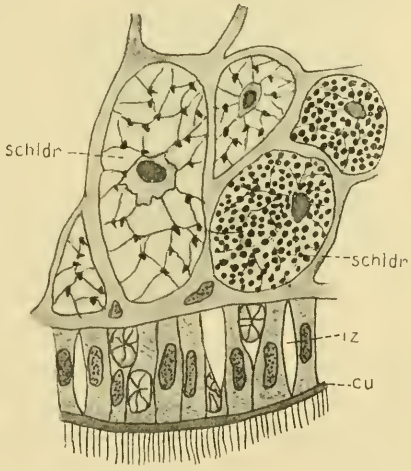

Textfig. 7.

Histologisch setzt sich die Drüse zusammen aus drei verschiedenen Zellarten; erstens haben wir Schleimdrüsen, deren Kern in der Ruhe an einem Netz von Plasmafäden aufgehängt ist (Textfig. 7 *schldr*). An den Kreuzungsstellen der Plasmafäden werden zunächst keilförmige Exkretkörnchen ausgeschieden, die sich dann vergrößern und abrunden; somit dürften diese Drüsenzellen identisch sein mit den Schleimdrüsen des Integuments.

Wie bereits Andrée bemerkt, münden diese Schleimzellen nur auf der Rinne zwischen den Längswülsten aus (vgl. Textfig. 6). Zweitens haben wir die Drüsenzellen zu unterscheiden, die vorn über dem Ausführgang liegen („masses supérieures"). Histologisch sind sie dieselben wie die anderen Schleimdrüsen, unterscheiden sich aber von ihnen durch intensivere Färbung mit Hämalaun. Die dritte Zellart ist diejenige, die eine Vakuole enthalten sollen, die „cellules à vacuoles" (Textfig. 8 *v.z.*). Diese Zellen kommen vor an den Seiten und im Dach der Fußdrüse; ich möchte sie für die sogenannten Eiweißdrüsen halten, da, wie ein Vergleich mit den Eiweißdrüsen z. B. des Mantelrandes ergibt, sich diese nicht nur entsprechend färben, sondern auch dieselbe Gestalt besitzen. Der Kern liegt meist an dem basalen Ende der Zelle und ist hutförmig umgeben von Protoplasma, das die seitlichen Wände der Zelle auskleidet. Da das Plasma sich durch die Färbung abhebt von dem in der Zelle befindlichen Sekret, so scheint es, als ob eine Vakuole vorhanden sei, wie ich es bereits oben für die Eiweißdrüsen angegeben habe.

Textfig. 8.

Andrée hat ferner chemisch im Schleim der Fußdrüse phosphorsauren und kohlensauren Kalk nachgewiesen, besondere Kalkzellen aber nicht gefunden. Trotz Anwendung verschiedener Farbreagentien habe ich ebenfalls keine besonderen Kalkzellen nachweisen können; auch Differentiation mit salzsaurem Alkohol unter dem Mikroskop führte zu keinem Resultate, da eine Kohlensäureentwicklung in Form aufsteigender Gasblasen nicht wahrzunehmen war und die Drüse nach der Differentiation das unveränderte Bild zeigte.

d) Schale und Schalenbildung.

Um die Schichten, aus denen die Schale besteht, untersuchen zu können, fertigte ich Dünnschliffe parallel und senkrecht zu den Zuwachsstreifen an. Es ergab sich, daß die Schale, wie Thiele und Biedermann bei anderen Mollusken gefunden haben, aus drei Schichten besteht (Textfig. 9):

1. dem Periostracum,
2. dem Ostracum,
3. dem Hypostracum.

Die äußerste Schicht, das Periostracum (*per.*) stellt ein strukturloses, homogenes Häutchen von organischer Substanz dar. Es besteht aus zwei Schichten, einer oberen, dünnen, die hellgelb, und einer unteren, die gelbbraun erscheint. Letztere ist wahrscheinlich die Ursache der hellbraunen Färbung der Schale. Auf einem Schliffe folgte dieser Zone noch eine dritte, die der ersten vollständig gleich ist, so daß also die dunklere Schicht nach oben und unten von einer hellen abgeschlossen wurde. An das Periostracum schließt sich nach innen das Ostracum an. Biedermann bezeichnet dieses als die „Stalaktitenschicht". Sie zerfällt in drei Zonen; die erste ist der Träger des schwarzen Pigmentes der Bänderung. Im durchfallenden Lichte erscheint sie dunkel; die „Stalaktiten", die einzelnen Kalkfibrillen, stehen senkrecht zur Oberfläche, infolge dessen tritt hier eine senkrechte Streifung auf. Durch zogen wird diese Schicht ferner von mehreren Anwachsstreifen, die abwechselnd hell und dunkel erscheinen, was nach Biedermann auf dem verschiedenen optischen Verhalten der „Stalaktiten" beruht, da infolge der verschiedenen Dichte die Lichtstrahlen mehr oder weniger gebrochen werden.



Textfig. 9.

Die zweite Zone, die sich an die vorige anschließt, sieht im durchfallenden Lichte heller aus und ist von dunklen Längsstreifen durchsetzt. Die dritte Schicht endlich nähert sich in ihrem Aussehen der ersten und zeigt auch dasselbe optische Verhalten; nur ist sie etwas dunkler als die erste. Auf diese drei Schichten des Ostracums folgt dann die letzte Schicht, das Hypostracum, die „Blätterschicht" Biedermanns. Diese ist im durchfallenden Lichte hell und besteht aus senkrecht zur Schalenoberfläche stehenden Platten, die gerade so hoch als die ganze Schicht sind.

Ein Schliff endlich durch den Wulst des Peristoms zeigt, daß man hier nur eine Schicht des Ostracums unterscheiden kann. Dieses zeigt zunächst das normale Verhalten; nach innen zu aber werden dann kurze, stark verdickte, halbmondförmige Zuwachsstreifen gebildet, wie die Textfig. 10 zeigt. Dagegen ist das Hypostracum weniger stark entwickelt.

Die Schale wird abgeschieden von der Oberseite des Mantelrandes. Bei vollständig ausgewachsenen Tieren ist der Mantelrand jedoch nicht mehr deutlich genug differenziert, sodaß man die einzelnen Zonen, die an der Bildung der Schale beteiligt sind, unterscheiden könnte. Infolgedessen verwandte ich zur Untersuchung Längsschnitte durch den Mantelrand von jüngeren Tieren, die ein gutes Übersichtsbild ergaben.

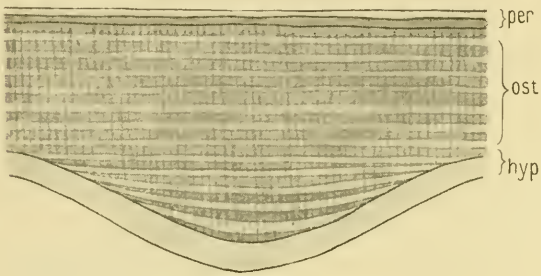

Textfig. 10.

Wir haben hier bei dem schalenbildenden Epithel drei Zonen zu unterscheiden (Textfig. 11):

1. Die Mantelfurche („Sillon palléal" von Moynier de Villepoix);
2. das „Drüsenpolster" Biedermanns („Bandelette" von Moynier de Villepoix);
3. das daran sich anschließende Epithel des Intestinalsackes.

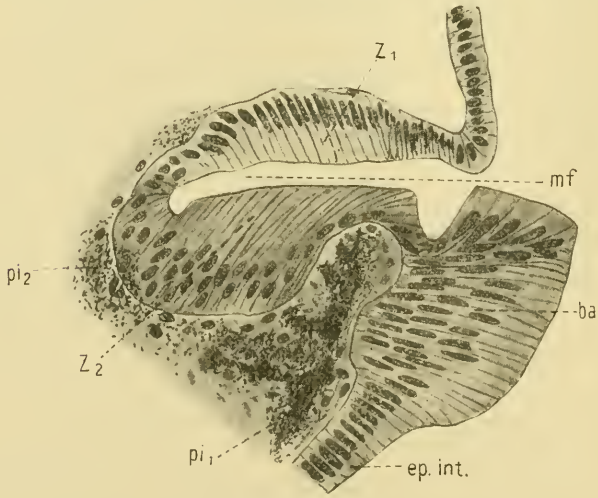

Textfig. 11.

Das Epithel des Mantelwulstes senkt sich zu einer tiefen Furche ein, der Mantelfurche (*mf*) oder dem „Sillon palléal", indem

es allmählich drüsigen Charakter annimmt. Man kann hier wieder zwei Zonen unterscheiden: eine vordere und eine hintere. Die vordere Zone (z_1) schließt sich an das Epithel des Mantelwulstes an und besteht aus langen zylindrischen Zellen, deren Plasma gekörnelt ist und hell erscheint, da es sich wenig färbt, und infolgedessen diese Zellen sich schärfer von dem übrigen Epithel abheben. Die Kerne liegen basal und sind länglich-elliptisch; sie enthalten meist mehr als einen Nucleolus und gleichmässig verteiltes Chromatin. Im Grunde der Mantelfurche geht dieses Epithel über in ein unregelmäßiges, das bereits den Charakter der hinteren Zone besitzt. Das Epithel der hinteren Zone (z_2) selbst besteht ebenfalls aus langen, zylindrischen Zellen; ihr Plasma ist gekörnelt und im Gegensatze zu dem der vorderen Zone stärker färbbar; die Kerne sind mehr oval und enthalten gewöhnlich auch mehrere Nucleoli und verteiltes Chromatin. Da man nun einerseits über den Zellen der vorderen und hinteren Zone bei solchen Exemplaren, die gerade in Bildung der Schale begriffen waren, erstarrtes Sekret vorfindet, andererseits das Periostracum aus zwei Schichten besteht, wie oben gezeigt wurde, so nehme ich an, daß von der vorderen Zone die obere Schicht und von der hinteren Zone die untere Schicht des Periostracums gebildet wird. An die Mantelfurche schließt sich die „Bandelette palléale" (*ba*), das „Drüsenpolster", an. Die Zellen dieses Epithels sind gegenüber den anderen bedeutend verlängert. Die Kerne können in jeder Höhe der Zelle liegen und besitzen die Gestalt von stark in die Länge gezogenen Ellipsen; manchmal sind die Kerne auch keulenförmig, was aber die Folge von Kontraktion der Zelle sein kann. Fast stets enthalten die Kerne zwei Nucleoli. An ihrem basalen Ende sind die Zellen flaschenförmig erweitert und senken sich in das darunterliegende Bindegewebe ein. Von diesen Zellen werden die Schichten des Ostracums abgeschieden. Da nun in den ersten Lagen des Ostracums sich das Pigment befindet und in dem unter diesen Zellen der „Bandelette" befindlichen Bindegewebe regelmäßig starke Pigmentanhäufungen (pi_1) vorkommen, so sind es wohl die Zellen der „Bandelette", die zugleich Pigment und Kalk abscheiden; ich möchte daher, im Gegensatze zu Simroth, eine besondere, pigmentliefernde Zone nicht annehmen, da Distaso an Helix hortensis und H. nemoralis den Nachweis geliefert hat, daß das im Bindegewebe befindliche Pigment in das Epithel übertritt. Auf einem Schnitt (Textfig, 11 pi_2) habe ich auch Pigment gefunden, das teils noch im Bindegewebe liegt, teils aber bereits im Epithel der hinteren

Zone der Mantelfurche sich befindet, und von dem man annehmen muß, daß es in das Epithel übergetreten ist.

Das Drüsenpolster geht allmählich über in das bei weitem kleinere Epithel des Intestinalsackes (*ep. int.*), das die letzte Schicht der Schale liefert, das Hypostracum. Die Zellen dieses Epithels sind zylindrisch, ihre Kerne elliptisch und basalständig mit verteiltem Chromatin; das Plasma ist gekörnelt. Die Zellen werden nach hinten immer kleiner und kleiner, bis sie in das gewöhnliche, kubische Epithel des Eingeweidesackes übergehen. Das Epithel im Grunde der Mantelfurche ist zu einer Globuligendrüse „glande globuligène", nicht ausgebildet, wie es Moynier de Villepoix von Helix aspersa beschreibt, wo nämlich die Epithelzellen sich bedeutend verlängern und ihr Plasma zu Körnchen umbilden, die dann zu Kügelchen heranwachsen und in Vakuolen liegen. Wohl ist das Plasma dieser Zellen bei Helix pisana körnig, aber in Vakuolen liegende Kügelchen habe ich nicht gefunden.

Eine Schalenanalyse zu machen hielt ich nicht für notwendig, da sich in der chemischen Zusammensetzung der Schale wohl kaum größere Abweichungen von den Helix-Formen, die Döring näher untersucht hat, ergeben haben würden. Dagegen habe ich die Frage, ob der kohlensaure Kalk in Form von Aragonit (Rose) oder Kalkspat (Graf Bouron, Biedermann) auskristallisiert ist, für die Helix-Formen, ebenso wie es Beck für Buliminus getan hat, zugunsten der Ansicht Roses entschieden; denn das in der Reibschale pulverisierte Gehäuse, das ich in dem Reagens Kobaltnitrat kochte, gab einen deutlich violetten Niederschlag. Infolgedessen ist der kohlensaure Kalk in den Schalen nicht als Kalkspat, da der Niederschlag sonst hell hätte bleiben müssen, sondern als Aragonit kristallisiert.

III. Muskulatur und Bindegewebe.

Der Hautmuskelschlauch zeigt den für die anderen Helix-Formen beschriebenen typischen Bau, ebenso der Columellarmuskel. Dieser zieht in zwei ungleich starken Bändern nach vorn. Von dem linken, das seinerseits aus zwei Bändern besteht, begibt sich das eine, über den ventralen Teil des Schlundringes hinwegziehend, nach dem Pharynx, wo es an der unteren Seite und der seitlichen Furche, in zwei Bänder gespalten, inseriert und so als Pharynxretraktor wirkt. Nachdem sich von den beiden anderen Bändern in der Mitte und im vorderen Teile des Fußes größere Teile abgetrennt und sich dort verzweigt haben, zieht der Rest

nach vorne, spaltet sich und begibt sich einerseits zum großen Tentakel, andererseits zu dem kleinen Tentakel und den Lippen. Insofern weist der Columellarmuskel eine Besonderheit auf, als der rechte Ast, der sich nach dem großen Tentakel begibt, zwischen Penis und Spermovidukt hindurchzieht.

Histologisch setzen sich die Muskeln aus Muskelfasern zusammen; in der Mitte einer jeden Faser befindet sich der Kern, umgeben von etwas Protoplasma, während sie nach außen von kontraktilen Muskelfibrillen abgeschlossen wird. Zwischen den Muskelfasern befindet sich interfascikuläres Bindegewebe, das an die Stelle des Sarkolemms tritt (Merton). Querstreifung habe ich in der Muskulatur des Schlundkopfes nur in einer Serie gefunden. Wie Textfig. 12 zeigt, wechselten dunkle mit hellen Zonen ab; in der Mitte der Faser waren die Streifen am breitesten, während sie sich nach rechts und links verjüngten. Da ich nur in einer einzigen Serie trotz gleicher Fixierung mit Sublimatalkohol und derselben Färbung mit van Giesonschem Gemisch Querstreifung gefunden, und da in derselben Serie das Herz nicht einmal Spuren von Querstreifung aufwies, so nehme ich mit Merton und Beck an, daß ein prinzipieller Unterschied zwischen quergestreiften und glatten Muskelfasern bei den Pulmonaten nicht vorhanden ist, sondern daß die Querstreifung infolge der Tätigkeit eines Muskels hervorgerufen wird und in der Ruhe wieder schwindet.

Textfig. 12.

Von den verschiedenen Formen der Bindegewebszellen kommt das gewöhnliche, blasige Bindegewebe am häufigsten vor. Dieses dient zur Umhüllung der Organe und Ausfüllung von Hohlräumen; so umgibt es die Lakunen, die Ganglien, den Darm, die Leber usw. Die Zellen zeigen deutliche Zellgrenzen und besitzen einen kleinen, meist wandständigen Kern. In diesen Zellen, besonders häufig bei dem die Leber umhüllenden Bindegewebe, in der Lunge usw. finden sich Kalkkörnchen, die sich mit Hämatoxylin blau färben, in solcher Menge abgelagert, daß die Zellen vollständig damit angefüllt sind (Textfig. 13 *kz*).

Ähnlich wie diese Zellen verhalten sich die Leydigschen Zellen; es sind ebenfalls blasige Bindegewebszellen mit wandständigem Kern, die aber in ihrem Inneren Glykogen aufspeichern;

sie finden sich namentlich in der Leber, im Fuße und auch in den Speicheldrüsen.

Eine weitere Art von Bindegewebe findet sich in der Radulatasche vor, das „vesikulöse“ Bindegewebe Mertons. Dieses Gewebe, das er nur morphologisch, nicht färberisch untersucht hat, ist nach seinen Angaben je nach dem Alter des Tieres und nach der Lage verschieden. Im vorderen Teile des Pfropfes ist es weniger weit differenziert als hinten. Vorne hat jede „vesikulöse“ Zelle ihre eigene Membran, die nur teilweise mit der der Nachbarzelle zusammenstößt. Sie enthält 1—2 kugelige Kerne und ist von einem homogenen Inhalt erfüllt. Dazwischen befindet sich feinfaseriges Bindegewebe mit intensiv färbbaren Kernen. Nach hinten zu verändert sich das Bild, da hier eine feinkörnige Interzellularsubstanz auftritt, welche die einzelnen Blasenzellen auseinanderdrängt und Bindegewebszellen und Fasern dicht umhüllt, schließlich sogar sie assimiliert. Die Kernbilder sind dieselben wie vorne, aber die Blasenzellen, deren Wandungen hier von der Grundsubstanz sich nicht mehr unterscheiden lassen, werden von einer feinkörnigen Masse erfüllt, die sich intensiver färbt als der Inhalt der vesiculösen Zelle. In der Nähe der Kerne befindet sich außerdem eine färbbare, körnige Masse, die er für die Chromidien Nowikoffs hält. Diese Angaben kann ich nur teilweise bestätigen. Was zunächst die Verschiedenheit des Gewebes nach dem Alter des Tieres anlangt, so habe ich weder bei jungen, noch bei halb-, noch bei ganz ausgewachsenen Tieren einen Unterschied bemerken können. Immer bot sich mir dasselbe Bild dar. Ferner habe ich, ebenso wie Beck für Buliminus, gefunden, daß hier die Kerne nicht kugelig sind und auch nicht in beiden Abschnitten übereinstimmen; vielmehr wiesen sie die abenteuerlichsten Formen auf; bald waren sie elliptisch, bald keulenförmig, bald gedreht usw. Das Gewebe selbst färbte sich mit Hämalaun-van Gieson ganz charakteristisch, nämlich rötlichviolett, sowohl im vorderen wie im hinteren Teile. Es wiesen nur, wie auch Merton sagt, die Blasenzellen im hinteren Teile eine etwas intensivere Färbung auf.

Textfig. 13.

Schließlich kommen noch überall zerstreut Pigmentzellen vor, namentlich aber im Mantelrand hinter der Zone der „Bandelette“, wie oben bereits angegeben wurde.

IV. Blutkreislauf.

a) Herz und arterielles Gefäßsystem.

Das Zentralorgan des Blutgefäßsystems, das Herz, besteht aus Vorkammer und Herzkammer und befindet sich, im Perikard eingeschlossen, am hinteren Teil der Lungenhöhle auf der linken Seite des Körpers. Während das Atrium, das vor dem Ventrikel liegt, aus einer dünnen Schicht von Muskelfasern besteht, weist die Herzkammer stärkere, sich kreuzende Muskelbündel auf, die ins Lumen der Kammer hineinragen und von denen ein Paar am Verbindungsgang zwischen Atrium und Ventrikel als Klappen funktionieren (Textfig. 14 *kl.*). Diese Klappen sind halbmondförmig; histologisch bestehen sie fast ausschließlich aus Längsmuskelfasern. Zieht sich nun die Herzkammer zusammen, so werden die Klappen durch die Blutflüssigkeit zusammengedrückt, so daß ein Zurücktreten der Blutflüssigkeit in die Vorkammer unmöglich gemacht wird. Dagegen werden die Klappen bei der Kontraktion der Vorkammer durch das Blut auseinandergedrängt, so daß die Blutflüssigkeit in die Herzkammer eintreten kann. Ebenso findet sich eine Stauvorrichtung in der Aorta (Textfig. 15 *kl.*).

Textfig. 14.

Diese besteht jedoch nur aus einer Klappe; sie befindet sich an der Stelle, wo die Herzwandung in die der Aorta übergeht. Im Vergleich zu den Klappen im Ventrikel ist sie jedoch bedeutend ärmer an Muskelfasern. Auch sie gestattet wohl den Eintritt des Blutes in die Aorta, verhindert aber ein Zurückfließen, indem sie sich fest auf die gegenüberliegende Wand des Ventrikels auflegt. Ein besonderes Epithel, das sog. Endothel, habe ich weder in der Vorkammer und Herzkammer noch in den Arterien nachweisen können. Auch habe ich im Herzen keine Querstreifung konstatieren können; nicht einmal in der Serie, wo ich im Schlundkopfe deutlich ausgeprägte quergestreifte Muskulatur gefunden habe, wie Fig. 12 zeigt, war eine Querstreifung angedeutet.

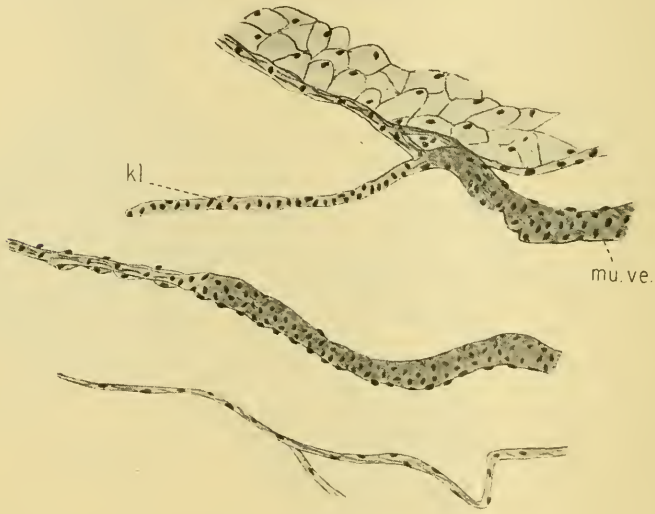

Textfig. 15.

Das Perikard, welches das Herz vom Eintritt der Lungenvene in das Atrium ab bis zum Austritt der Aorta aus dem Ventrikel einschließt, besitzt ein Plattenepithel mit ziemlich unregelmäßig geformten Kernen.

Um den Verlauf der Blutgefäße verfolgen zu können, habe ich das Gefäßsystem von der Herzkammer aus injiziert. Trotz der Schwierigheiten, die sich wegen der Kleinheit des Herzens ergaben, sind mir die Injektionen doch gelungen, so daß sich die Verteilung der arteriellen Gefäße gut erkennen ließ. Nicht so gut geglückt sind mir die Injektionen des venösen Gefäßsystems von der Mantelrandvene aus nach rechts und links; jedoch konnte man wenigstens die Hauptstämme ganz gut verfolgen.

Betrachten wir zunächst das arterielle Gefäßsystem. Von dem Ventrikel geht eine einheitliche Aorta ab, die über den Darm hinwegzieht und sich dann in zwei Hauptäste teilt. Von diesen zieht der eine, die Arteria visceralis, an der Leber entlang, sich vielfach verzweigend und sie so mit Blut versorgend. Sie ist von außen sichtbar, da sie unmittelbar unter der die Leber umgebenden Haut verläuft, und steigt dann an dem Leberlappen empor, geht über diesen hinweg nach der Eiweißdrüse, auch diese mit Blut versorgend, und begibt sich dann zu den letzten Windungen des Eingeweidesackes, um dem Zwittergang und der Zwitterdrüse sowohl als auch dem zweiten Leberlappen Blut zuzuführen.

Der zweite Hauptast, die Arteria cephalica, wendet sich, um den Darm herumziehend, nach vorn und gibt nach rechts sofort die Genitalarterie ab, die, am Spermovidukt nach vorn verlaufend, sich mehrfach verzweigt und so zunächst das Receptaculum mit Divertikel und den Spermovidukt mit Blut versorgt. Unmittelbar nach Abzweigung der Genitalarterie können wir ein kleineres Gefäß nach links verfolgen, das sich zu dem zwischen Magen und Blindsack liegenden Abschnitt des Darmes begibt. In ihrem weiteren Verlaufe gibt die Arteria cephalica noch einen zweiten, weit stärkeren Ast nach links ab, der sich seinerseits wieder in zwei Äste teilt. Von diesen begibt sich der eine Zweig, nachdem er sich nochmals geteilt, sowohl an die beiden Speicheldrüsenlappen als auch an den Magen selbst, während der zweite Ast nach unten an den Columellarmuskel zieht und nach hinten in den Fuß eindringt, so diese Teile mit Blut versorgend. In der Gegend des Mantelrandes gibt die Arteria cephalica noch einen Zweig nach rechts ab, der nach dem Mantelrand zieht; dann verläuft sie unter dem Ösophagus entlang nach vorne und zieht zwischen den Pedal- und Visceralganglien durch den ventralen Teil des Schlundringes hindurch. Hier teilt sie sich mehrfach; ein größerer Ast biegt nach hinten wieder um und zieht, unter den Ganglien des Schlundringes verlaufend, unmittelbar über der Fußdrüse nach hinten, so die Drüse und den Fuß mit Blut versorgend.

Ein zweiter Ast begibt sich an den Pharynx und verzweigt sich dort an der Radulatasche usw. Ein weiterer Zweig zieht links nach oben und gibt an das Zerebralganglion kleinere Äste ab, um sich dann nach vorn zu begeben; nachdem er sich nochmals geteilt, geht ein Ast nach dem großen und der andere nach dem kleinen Tentakel, um diese wichtigen Organe mit Blut zu versorgen. Der letzte Zweig endlich geht nach rechts ab,

entspricht also dem vorigen und verzweigt sich in genau derselben Weise; nur haben wir hier noch einen Zweig mehr, der sich nach dem Penis begibt und diesen sowie den unteren Teil des Vas deferens versorgt.

b) Venöses Gefäßsystem.

Nachdem die Arterien sich in feinen Kapillaren aufgelöst haben, sammelt sich das Blut in Lakunen, die an den verschiedenen Stellen des Körpers zu finden sind, so in der Leber, im Fuß usw. Von hier gelangt das Blut in die Venen. Eine Hauptvene beginnt an der Spitze des Eingeweidesackes und verläuft, der Columella zugewandt, nach unten, indem sie aus den Lakunen der Leber das venöse Blut aufnimmt; sie zieht hierauf dem Enddarm parallel nach vorne, um dann nach links umzubiegen und im Mantelrand weiter zu verlaufen. Hier trifft sie mit der zweiten Hauptvene, die das Blut aus Kopf und Fuß sammelt und ebenfalls nach dem Mantelrand zieht, zusammen, so einen Ring im Mantelrand bildend. Von dieser Ringvene gehen dann mehrere Äste nach der Lunge hin ab, die sich stark verzweigen und schließlich in Kapillaren auflösen. Nachdem hier der Gasaustausch stattgefunden hat, sammelt sich das Blut wieder in kleineren Gefäßen, die zum Teil nach der Niere ziehen und die sich alle zu einem Hauptstamm vereinigen, der Lungenvene, die dann in das Atrium einmündet.

c) Lunge.

Die Lungenhöhle, in der der Gasaustausch — abgesehen von der Hautatmung, die vielleicht durch die Intercellularräume des Körperepithels unterstüzt wird — stattfindet, besitzt beim ausgewachsenen Tiere eine Länge von ca. 20 mm und liegt unter der letzten Schalenwindung. Die Verwachsung des Mantelrandes mit dem Nacken bildet den Abschluß der Lungenhöhle nach vorn; nur durch eine Öffnung, das Atemloch oder Pneumostom, steht sie mit der Außenwelt in Verbindung. Im Gegensatz zu Helix pomatia, wo das Pneumostom durch zwei Lippen, von denen die obere, größere über die untere, kleinere durch Muskeln gezogen werden kann, geschlossen wird, ist das Atemloch bei Helix pisana durch einen Sphinkter verschließbar. In der Lungenhöhle haben wir zwischen Dach und Boden zu unterscheiden; das Dach trägt das respiratorische Gewebe. Während bei H. pomatia die Lunge in zwei ungleiche Teile zerfällt, von denen nur der rechts

neben dem Enddarm gelegene Teil des Lungendaches vorspringende Falten zeigt, der andere, links liegende dagegen eine glatte, von zarten Gefäßen durchzogene Oberfläche besitzt, so springen bei Helix pisana die Gefäße überall als Leisten vor. Nach außen wird die Lungenhöhle von einem kubischen Epithel begrenzt, an das sich nach innen eine Muskelschicht anschließt, deren Fasern quer, von rechts nach links, verlaufen. Auf die Muskelschicht folgt ein spongiöses Bindegewebe, das nach innen abgeschlossen wird von einem sehr niedrigen Plattenepithel. In dem spongiösen Bindegewebe befinden sich die Blutgefäße, die das Bindegewebe nach unten drängen und so die leistenartig vorspringenden Falten erzeugen.

Der Boden der Lungenhöhle wird nach oben hin abgeschlossen von einer dünnen Membran, an die sich nach unten zwei Lagen von Muskeln anschließen; die obere Schicht besteht aus Muskelbündeln, die längs, von hinten nach vorn, verlaufen, die untere Schicht dagegen von solchen, die quer, von rechts nach links, ziehen. Beide Schichten sind ungefähr gleich stark ausgebildet; gewöhnlich ist allerdings die Quermuskelschicht etwas stärker entwickelt als die Längsmuskelschicht.

d) Niere.

Die Niere stellt, wie Textfig. 16 zeigt, ein längliches, sackartiges Gebilde dar und liegt im hinteren Teile der Lungenhöhle der Unterseite des Lungendaches auf. Der hintere Abschnitt der Niere grenzt an die Leber und ist ziemlich erweitert, während sie sich nach vorn zu verjüngt. Mit dem Perikard ist sie verbunden durch einen engen Gang, den Renoperikardialgang oder Nierenspritze (*rep.*). Dieser beginnt im Perikard mit einer etwas erweiterten, trichterförmigen Öffnung. Ausgekleidet ist er von einem niederen Zylinderepithel, das ziemlich lange Flimmern trägt. Die Kerne sind meist rund oder elliptisch und mehr oder weniger mittelständig und zeigen gleichmäßig verteiltes Chromatin. Die vordere Spitze des Nierensackes ist nicht von sezernierendem Epithel ausgekleidet, sondern ungefähr bei *vbg* (Textfig. 16 u. 17) geht die Niere in den primären Ureter über durch einen Gang, der etwas weiter als der Renoperikardialgang ist. Dieser Verbindungsgang besitzt kubisches Epithel mit ovalen Kernen, die reich an Chromatin sind; außerdem tragen die Zellen kurze Flimmern. Das Epithel des Verbindungsganges geht dann sofort über in das bedeutend höhere des primären Ureters (*pr. Ur.*

Textfig. 16). Dieser selbst bildet in seinem Anfangsteile eine Aussackung, biegt dann aber bald nach rückwärts um und verläuft nach hinten bis an die Leber, um dann wieder nach vorn umzubiegen und als sekundärer Ureter (*sec. Ur.*) parallel zum Enddarm nach vorn zu ziehen. Das Epithel des primären Ureters (Textfig. 18) zeigt auf Querschnitten Längsstreifung des Protoplasmas; die Kerne liegen weder median noch basal, sondern sind an das distale Ende der Zelle verlagert. Sie sind entweder vollständig rund oder zeigen noch eine kleine Spitze nach innen. Die Zellen selbst tragen einen kleinen, dichten Flimmerbesatz. Zahlreiche Schleimdrüsen kommen hier im Epithel nicht vor, wie sie Krahelska für Helix arbustorum angibt, wo aber im Gegensatz zu Helix pisana in der taschenförmigen Aussackung Flimmern nicht vorhanden sind.

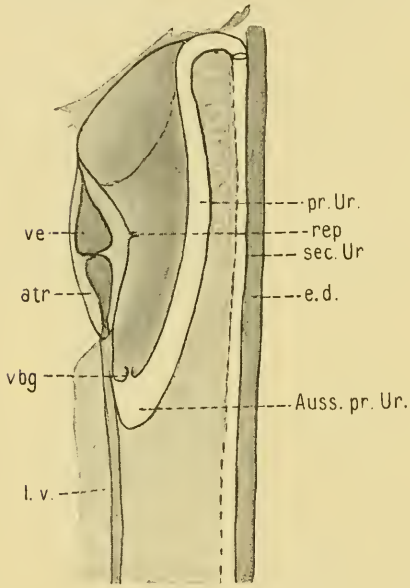

Textfig. 16.

In dem nach hinten verlaufenden Teil des primären Ureters fängt das Epithel an größer zu werden, und es tritt zur Längsstreifung der Zellen noch ein heller Hof des Plasmas um den Kern, der ebenfalls durch seine Lage an der Spitze der Zelle sich auszeichnet und der meistens keulenförmige Gestalt besitzt (Textfig. 19). Einen kontinuierlichen Flimmersaum konnte ich nicht konstatieren; es treten abwechselnd Zellen auf, die ein Büschel von Flimmern tragen, und zwar sind es gewöhnlich diejenigen, die am weitesten ins Lumen der Zelle hineinragen; es sind dies die Kalotten- oder Haubenzellen. Daneben kommt aber auch noch die andere Zellart, die Stern- oder Lamellenzellen vor — wie man auf Flächenschnitten des Ureters sehr leicht erkennen kann —, die mit den von Plate bei den Jannelliden gefundenen übereinstimmen. Der Kern ist rund und liegt ungefähr in der Mitte der Zelle, die sternförmig verästelte Ausläufer bildet (Textfig. 20).

Während der primäre Ureter vollständig geschlossen ist, so ist der sekundäre Ureter, wie bereits Behme gefunden hat, der

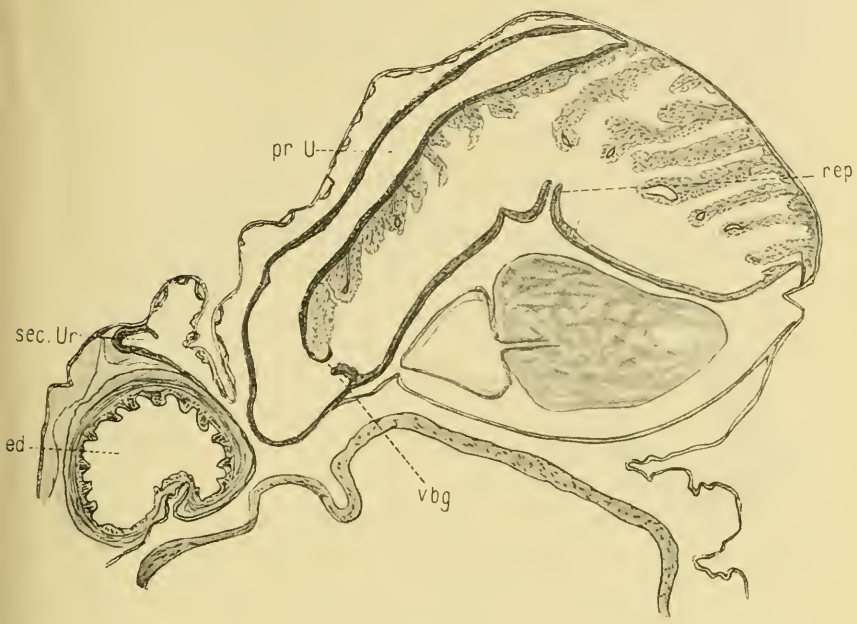

Textfig. 17.

das Verhalten des sekundären Ureters bei verschiedenen Helix-Arten näher untersucht hat, in seiner ganzen Länge offen. Sobald

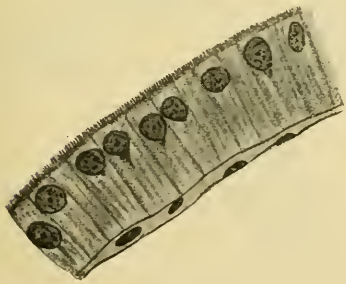

Textfig. 18.

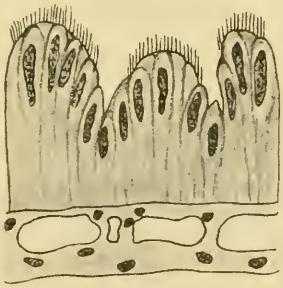

Textfig. 19.

der primäre Ureter aus dem Nierensacke ausgetreten ist und wieder nach vorn umgebogen, öffnet er sich und zieht als eine Hohlrinne, wie Fig. 21 zeigt, neben dem Enddarm *(ed)* nach vorn. Durch eine bald mehr nach links, bald mehr nach rechts gelegene

sichelförmige Falte (Textfig. 22 *s.f.*) ist er bis zu einem gewissen Grade nach der Lungenhöhle hin abgeschlossen. Auf der anderen Seite geht das Epithel des sekundären Ureters allmählich über in ein kubisches Epithel, das den Enddarm nach der Lunge hin abschließt. Histologisch setzt sich der sekundäre Ureter aus

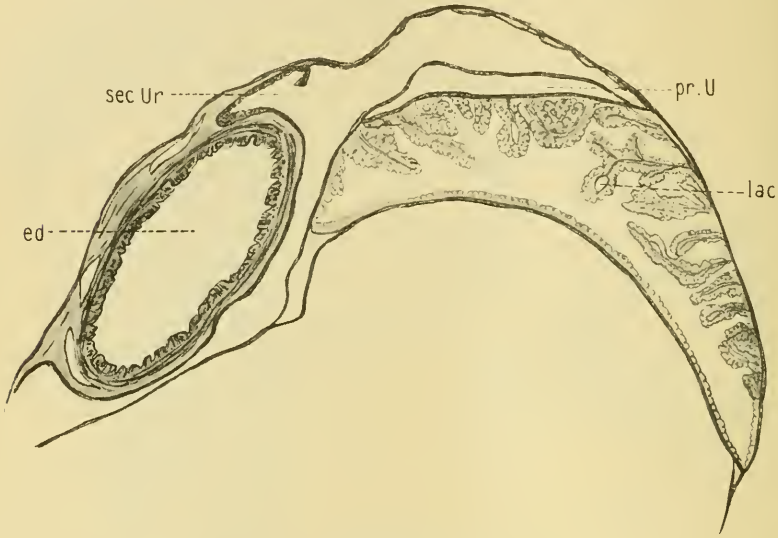

Textfig. 21.

Textfig. 20.

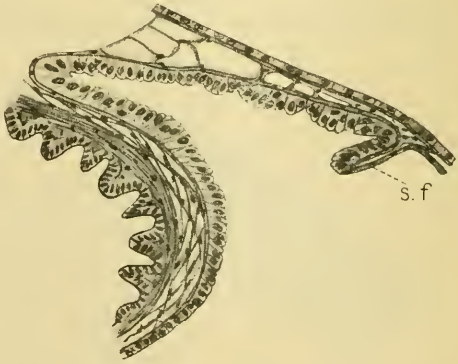

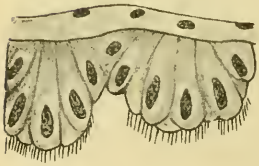

Textfig. 23. Textfig. 22.

denselben Elementen zusammen, wie der primäre (Textfig. 23); ein mächtiger, homogener Kutikularsaum, wie er nach Krahelska im sekundären Ureter von Helixarten (arbustorum, pomatia, fruticum) vorkommt, ist hier nicht entwickelt.

Das Epithel der Niere selbst springt lamellenartig ins Lumen vor, im Innern gestützt durch Bindegewebe. Die Zahl der Lamellen ist variabel je nach der Größe des Tieres. Jede Lamelle enthält in ihrem vorderen Abschnitt eine Lakune (*lac.* Fig. 21); am stärksten sind die Falten auf der oberen, nach der Schale zu gerichteten Seite entwickelt, während die gegenüberliegende Seite nur von glattem Nierenepithel ausgekleidet ist wie die Figg. 17 und 21 zeigen. Das eigentliche sezernierende Epithel besteht aus zylindrischen Zellen, deren Protoplasma körnig ist und meistens, ebenso wie der runde Kern, an das basale Ende gedrängt ist, während der übrige Raum von einer Vakuole eingenommen wird, in der die Abscheidung der Konkremente zunächst in Form von kleinen Körnchen erfolgt. Allmählich werden sie größer und größer, bis sie schließlich die ganze Vakuole ausfüllen. Diese Konkremente sind meistens rund und stark lichtbrechend. In der Mitte enthalten sie einen runden bis ovalen, dunkleren Körper, der sich, im Gegensatz zu den Konkrementen von Buliminus (Beck), mit Hämatoxylin nicht färbt. Um diesen Körper legen sich nach außen eine oder mehrere konzentrische Schichten, außerdem treten radiäre Strahlen auf. Die Entleerung der Konkremente geht in der Weise vor sich, daß ganze Teile des Nierenepithels auf einmal abgestoßen werden, und nicht etwa allein durch Platzen der Membran einzelner Zellen; denn bei einem Exemplare fand ich den primären Ureter ganz erfüllt von Epithelfetzen, ja sogar von ganzen Nierenlamellen. Hier wiesen alle Epithelzellen Konkremente auf. Meist waren sie unverletzt; nur bei einer ganz verschwindenden Anzahl war die Membran geplatzt, die Zellen enthielten jedoch trotzdem noch die Konkremente.

V. Nervensystem und Sinnesorgane.

a) Zentralnervensystem.

Das Zentralnervensystem besteht wie bei Helix pomatia oder aspersa aus einem Schlundring, der im allgemeinen hinter dem Pharynx liegend, den Ösophagus umschließt. Bei stark kontrahierten Tieren kann er sich jedoch bis auf den vorderen Teil des Pharynx verschieben. Die Ganglien des ventralen Teiles des Schlundringes sind sehr konzentriert und zum Teil innig verschmolzen, so daß man sie, da sie außerdem von starken Bindegewebshüllen umgeben sind, makroskopisch schwer trennen kann. Histologisch bestehen die Ganglien naturgemäß auch aus denselben Elementen wie die von Helix aspersa oder pom. An der

Peripherie der Ganglien liegen die gewöhnlichen großen Ganglienzellen, die „cellules ganglionnaires proprement dites“ von Nabias. Daneben kommt im Zerebralganglion, sowie in den Ganglien der Tentakeln eine zweite Art von Zellen vor, die ganz bedeutend kleiner sind und wenig Protoplasma um den Kern enthalten; es sind dies die „petites cellules à noyeau sphérique“ oder auch „cellules chromatiques“ von Nabias. Im Innern der Ganglien findet sich die sogenannte Punktsubstanz, die aus den Fasern der Ganglienzellen besteht.

Vorhanden sind 11 Ganglien, wie bei den übrigen Pulmonaten und zwar:

2 Zerebralganglien,
2 Pedalganglien,
2 Pleuralganglien,
3 Visceralganglien (2 Parietal- und 1 Abdominalganglion),
2 Buccalganglien.

Die Zerebralganglien, die einzigen Ganglien des Schlundringes, die dorsal liegen, haben lappenförmige Gestalt. Eine Teilung in Proto-, Meso-, Metacerebrum, wie sie Böhmig für Helix pom. und Nabias für Helix aspersa angibt, ist äußerlich nicht erkennbar; dagegen lassen in Xylol aufgehellte Ganglien von jungen Exemplaren eine Dreiteilung erkennen, wie Textfig. 24 zeigt. Miteinander sind die Ganglien durch eine kurze, starke Kommissur verbunden. Die Anzahl der von den Cerebralganglien abgehenden Nerven stimmt vollständig überein mit denen von Helix aspersa und pomatia, wie bereits Nabias erwähnt: „le nombre des nerfs cérébraux est absolument constant pour les espèces du G. Hélix: Helix pomata, Helix aspersa, Helix pisana“. Außerdem gibt er Abbildungen von Serienschnitten durch die Zerebralganglien, so daß ich mich darauf beschränken kann, die einzelnen Nerven kurz zu erwähnen.

Als ersten Nerv treffen wir einen starken Nervenast an, der zum großen Tentakel zieht und sich dann teilt in

1. den Riechnerv (c_1) oder „Nerf du gros tentacule ou nerf olfactif“, der im Fühler ein großes Ganglion bildet, und

2. den Sehnerv (c_2) oder „nerf optique“.

Der dritte Nerv ist der „nerf péritentaculaire externe“ (c_3), der die Basis der Tentakelscheide und die umgebenden Teile der Haut innerviert.

Der vierte Nerv ist der „nerf péritentaculaire interne“ (c_4), der das Innere der Tentakelscheide innerviert.

Als fünften Nerv treffen wir den Gehörnerv oder nerf de l'otocyste" (c_5) an, der als feiner Nerv neben dem Zerebropedalkonnektiv nach unten verläuft, um sich zu den an den Pedalganglien gelegenen Statocysten zu begeben.

Die drei letzten Nerven sind der „nerf labial interne" (c_6), „nerf labial médian" (c_7), „nerf labial externe" (c_8). Von diesen innerviert der erste den Oberrand der Lippen und die Haut zwischen dem großen und kleinen Tentakel, während der zweite die Lippen und den kleinen Tentakel innerviert, wo er in einem kleinen, dem Geruchsganglion des großen Tentakels entsprechenden Ganglion endet; der dritte endlich verläuft nach vorn, um in einem Ganglion zu enden, von dem Nervenfasern sich nach der unteren Partie des Pharynx in der Umgebung der Lippen begeben.

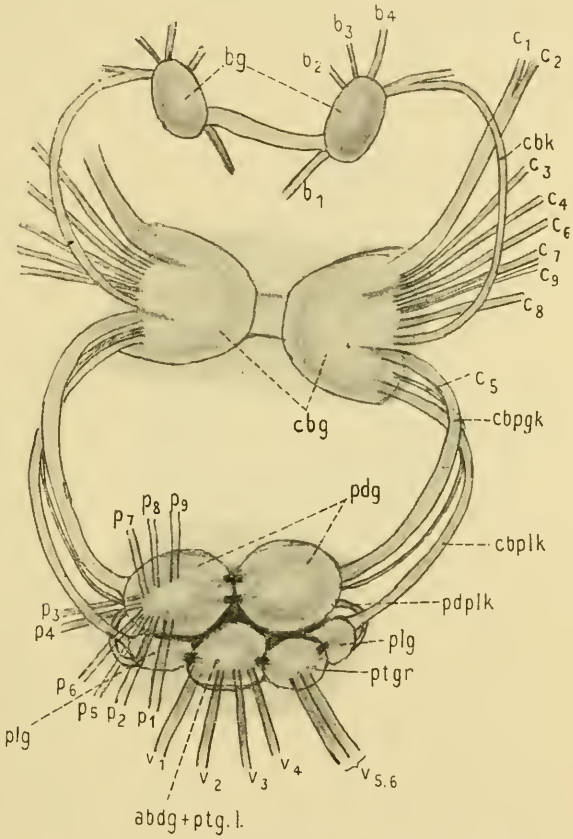

Textfig. 24.

Vom rechten Zerebralganglion geht als neunter Nerv der Penisnerv, „nerf pénial" (c_9), ab, der in der Nähe des „nerf labial médian" entspringt und die Penisscheide innerviert.

Nabias gibt noch als ein weiteres Nervenpaar die „Nerfs du stomatogastrique", das Zerebrobuccalkonnektiv (*cbk*), an, das jedoch nur die Verbindung von Buccal- und Zerebralganglien darstellt.

Der ventrale Teil des Schlundringes setzt sich aus den Pedal-, den Pleural- und den Visceralganglien zusammen. Die Pedalganglien sind untereinander durch zwei Kommissuren verbunden; mit den Zerebralganglien stehen sie durch das Zerebropedalkonnektiv, mit den Pleuralganglien durch das Pleuropedalkonnektiv in Verbindung, während die Pleuralganglien mit den Zerebralganglien durch das Zerebropleuralkonnektiv und mit den Visceralganglien durch das Pleuroparietalkonnektiv verbunden sind.

Von den Pedalganglien (*pdg*) gehen seitlich fünf Nerven ab ($p_5 - p_9$), während auf der Oberseite vier Nerven ($p_1 - p_4$) entspringen. Alle diese begeben sich in den Fuß, wo sie die verschiedenen Regionen innervieren.

Von den Pleuralganglien (*plg*) entspringen keine Nerven, sondern sie stellen nur die Verbindung dar zwischen den Pedalganglien einerseits und den Zerebral- und Visceralganglien andererseits.

Die Visceralganglien bestehen aus zwei Parietalganglien (*ptg. r.* und *ptg. l.*) und einem Abdominalganglion (*abdg*), von denen das letztere mit dem linken Parietalganglion vollständig verschmolzen ist.

Aus dem Bereich des linken Parietalganglions geht ein Nerv (v_1) ab, der sich nach der linken Seite des Mandelrandes begibt.

Das Abdominalganglion entsendet drei Nerven, von denen einer (v_2) nach der Haut, ein zweiter (v'_3) nach der Aftergegend zieht, während der dritte, der eigentliche Eingeweidenerv (v'_4), an der Arterie nach hinten entlang zieht und sich an die Eingeweide verzweigt. Auch ein Teil des Geschlechtsapparates scheint von diesem Nerven versorgt zu werden; denn auf Schnitten findet man neben dem unteren Teile des Zwitterganges in der bindegewebigen Umhüllung ein kleines Ganglion vor. Von dem rechten Parietalganglion geht ein starker Nervenast ($v_{5,6}$) ab, der aus zwei Nerven besteht und die sich beide nach der rechten Seite des Mantelrandes begeben.

Die Buccalganglien (*bg*) endlich liegen an der hinteren Seite des Pharynx in der Nähe der Einmündung der Speicheldrüsen in denselben; sie haben die Gestalt eines Ellipsoids; untereinander sind sie durch eine längere Kommissur, die Buccalkommissur, mit den Zerebralganglien durch das Zerebrobuccalkonnektiv verbunden. Von den Buccalganglien entspringen vier Nerven; der eine (b_1) entspringt unmittelbar hinter der Kommissur und dringt dann in den Pharynx ein; von den übrigen begibt sich der eine

(b_2) nach den Speicheldrüsen, während die beiden anderen ($b_{3,4}$) den Ösophagus innervieren.

b) Auge.

Das Auge zeigt denselben typischen Bau, wie es Bäcker von Helix pomatia angibt (Textfig. 25). Zu äußerst haben wir die Pellucida externa (*pe. ex*), die aus abgeplatteten Epithelzellen besteht. Diese sind durchsichtig geworden; außerdem befinden sich hier weder Schleimdrüsen noch Sinneszellen. An die Pellucida externa schließt sich die Augenblase an, die umgeben ist von einer Bindegewebsschicht. Die Wandung der Augenblase selbst zerfällt in zwei Abschnitte, einen vorderen kleinen, die Pellucida interna (*pe. i*), und einen größeren, die Retina (*ret.*). Erstere setzt sich aus hohen prismatischen oder zylindrischen Zellen zusammen, die ein sehr wenig färbbares Plasma und kleine, chromatinreiche Kerne enthalten. Zellen mit großen, chromatinarmen Kernen und mit besonders sich färbendem Plasma, wie sie Beck bei Buliminus am Übergang von Pellucida interna und Retina beschreibt, habe ich nur bei einem Exemplar angetroffen; aber hier war nur der Kern der Zelle enorm vergrößert, während das Plasma sich nicht sehr durch seine Färbbarkeit von den anderen Zellen unterschied. Welche Bedeutung diese Zellen haben, vermag ich nicht zu sagen. Die Retina selbst besteht aus zwei Zellarten, den Pigment- (*pig. z.*) und den Stäbchenzellen (*stb. z.*). Die letzteren sind an ihrem basalen Teile erweitert und haben einen großen, runden Kern, während sie an ihrem distalen, verjüngten Ende ein Büschel von Stiftchen tragen. Die Pigmentzellen verhalten sich gerade umgekehrt, da sie an ihrem distalen Ende erweitert sind. Im Innern

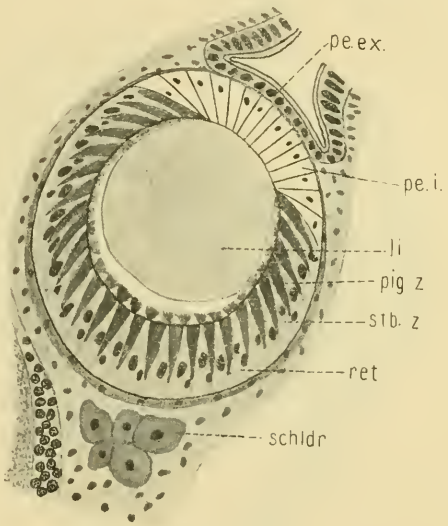

Textfig. 25.

der Augenblase befindet sich die Linse (*li*), die aus einer homogenen, glaskörperartigen Masse besteht. Außerdem sind im Tentakel bindegewebige Schleimzellen (*schldr*) vorhanden, die bereits von Jung und Beck erwähnt wurden, und welche die Aufgabe haben, das Innere des Tentakels geschmeidig zu erhalten, um das häufige Ein- und Ausstülpen zu ermöglichen.

c) Statocyste.

Dem oberen Teile der Pedalganglien liegen, wie bereits erwähnt, die Statocysten in einer schwachen Vertiefung auf. Sie haben die Gestalt einer Kugel, wie auch W. Schmidt für sämtliche von ihm untersuchten Formen gefunden hat; nur für stark kontrahierte Tiere trifft die Angabe Leydigs, daß sie die Form zweier aufeinander gelegter Uhrschalen hätten, zu, eben infolge der Deformation durch Kontraktion benachbarter Muskelkomplexe. Im Innern der Statocyste befinden sich die Statolithen. Ihre Größe und Zahl ist sehr verschieden; meist haben sie die Gestalt eines Ellipsoids. In der Mitte enthalten sie einen mit Hämalaun sich bläulich färbenden Kern, an den sich nach außen eine oder mehrere konzentrische Schichten anschließen. Auch Viellingsstatolithen, wie sie W. Schmidt für Helix pomatia und arbustorum angibt, sind hier vorhanden, wenn auch in geringer Anzahl. Außen wird die Statocyste von einer Bindegewebsschicht (Textfig. 26 *big*) umgeben, während sie im Innern von einem Sinnesepithel ausgekleidet wird. Dieses besteht aus drei verschiedenen Zellarten: den Riesenzellen (*rz*), den Syncytialzellen (*scz*) und den Blasenzellen (*blz*), im Gegensatz zu den Buliminusarten, wo Beck ein Plattenepithel mit deutlichen Zellgrenzen beschreibt. Die Riesen-

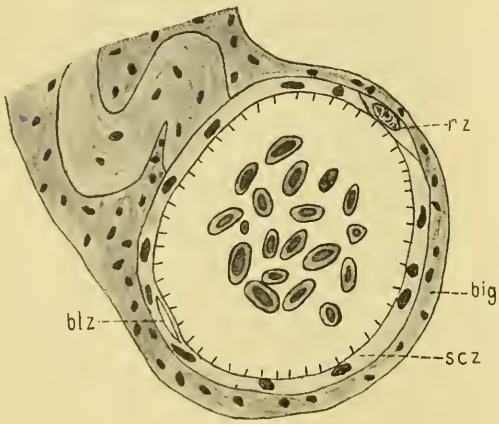

Textfig. 26.

zellen (Textfig. 27 *rz*) haben einen großen, chromatinarmen Kern, der sehr deutlich einen runden Nucleolus erkennen läßt, und sind über die ganze Statocyste verteilt. Ihre Zahl ist verschieden, beträgt jedoch durchschnittlich 10—12. Wie man auf Flächenschnitten (Textfig. 27) sehen kann, sind um jeden Riesenkern kleinere Kerne im Kreise angeordnet. Die Syncytialkerne sind bedeutend kleiner, aber chromatinreicher und lassen ein Kernkörperchen nicht erkennen. Die Blasenzellen bedingen schwache Verdickungen an der Statocystenwand infolge der Vakuolen, die sie enthalten. Während bei Helix arbustorum nach W. Schmidt die Blasenzellen sich auf ein Viertel der Statocystenkugelfläche beschränken, so sind sie bei Helix pisana über die ganze Fläche zerstreut. Sämtliche Zellen tragen einen gleichmäßigen, feinen Flimmerbesatz ebenso, wie bei Helix pomatia, im Gegensatze zu Helix arbustorum, wo die Blasenzellen weniger mit Härchen besetzt sind. Was die Bedeutung der Blasenzellen anlangt, so haben sie nach W. Schmidt die Aufgabe, die Statolithensubstanz auszuscheiden.

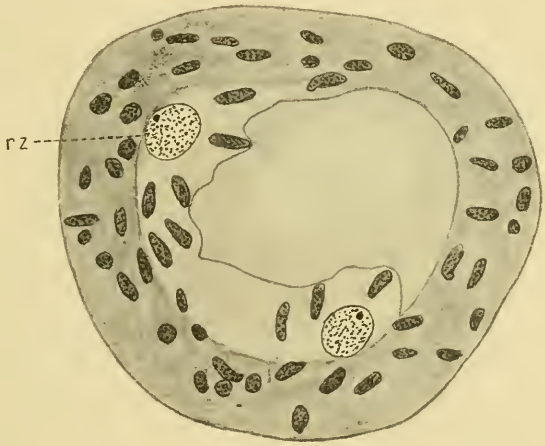

Textfig. 27.

Eine Macula acustica gegenüber der Eintrittsstelle des Nerven, wie Leydig für H. hortensis angibt[1]), habe ich ebensowenig konstatieren können, wie einzelne größere Sinnesborsten. Der Durchmesser der Statocyste beträgt durchschnittlich 160—180 μ.

---

1) Beck zitiert Leydig irrtümlich, da er schreibt (p. 241) „. . . und eine wulstig verdickte Stelle des Epithels am Nerveneintritt, eine Macula acustica, wie sie Lexdig bei seinen Untersuchungsobjekten fand . . .“

VI. Darmkanal.

Der Darmkanal beginnt mit der Mundhöhle, die von zwei äußeren seitlichen und zwei kleineren inneren Lippen begrenzt wird. Nach dem Pharynx wird sie durch einen Kiefer abgeschlossen, der eine cuticulare Abscheidung des Epithels der oberen Mundhöhle darstellt und auf Längsschnitten deutliche Anwachsstreifen erkennen läßt. Auf der Vorderseite des Kiefers befinden sich vorspringende Leisten, deren Zahl zwischen 2 und 3 wechselt (Textfig. 28). Nach Moquin-Tandon, wie Schuberth angibt (cf. L. V.), sollen junge Exemplare zwei, ältere dagegen drei Leisten besitzen; diese Behauptung läßt sich aber nicht aufrecht erhalten, da ich meist das umgekehrte Verhalten vorgefunden habe. In der Mundhöhle befindet sich das Sempersche Organ. Es sind dieses zwei kleine Wülste, die in der Mitte durch eine Furche getrennt sind und im Innern von einzelligen Drüsen erfüllt sind. Mithin ist es wie bei Helix pomatia eine pharyngeale Speicheldrüse.

Textfig. 28.

Sempers Angabe, daß Flimmerepithel in der Mundhöhle vorhanden sei, kann ich nicht bestätigen; gegen das Vorkommen von Flimmern spricht auch die Tatsache, daß die Mundhöhle sowohl wie die Pharynxhöhle von einer derben Cuticula ausgekleidet werden. Der Pharynx selbst stellt ein ellipsoidartiges Gebilde vor, das sich nach vorn verjüngt. Seitlich befinden sich starke muskulöse Anschwellungen, die zwischen sich die nach hinten und unten umgebogene Radulascheide umfassen. Im Innern befindet sich die Radula, die durch den löffelförmigen Zungenknorpel gestützt wird. Diesen sogenannten Zungenknorpel rechnet Nowikoff zum echten Knorpelgewebe. Er unterscheidet überhaupt echtes Knorpelgewebe und knorpelähnliches Bindegewebe, das einige Merkmale des Knorpels enthält. Den echten Knorpel teilt er wieder ein in den Cephalopodenknorpel und parenchymartigen Knorpel der Gastropoden, Anneliden usw., der dem embryonalen Vertebratenknorpel entsprechen soll. Ich kann mich jedoch dieser Ansihct nicht anschließen, daß wir es hier mit echtem Knorpelgewebe zu tun haben, da die Radulastütze aus Muskelfasern und

dazwischen liegenden, großen blasigen Zellen besteht, die prall gefüllt sind von einer klaren Flüssigkeit.

Was die Pharynxmuskulatur anlangt, so stimmt sie mit der von H. pomatia beschriebenen überein, abgesehen von einigen individuellen Verschiedenheiten, indem die Protraktoren oder Retraktoren statt eines Bandes sich in zwei Bänder spalten. Infolgedessen erübrigt es sich, hier näher darauf einzugehen.

Die Radula hat bereits Schuberth behandelt und auch Abbildungen davon gegeben. Nach ihm beträgt die Zahl der Querreihen 175 und die der Längsreihen 70. Ich habe jedoch nur als Maximalzahl der Querreihen 164 und als die der Längsreihen 76 gefunden.

Mit der Bildung der Radula haben sich eine große Anzahl Autoren beschäftigt. Im allgemeinen werden fünf Odontoblasten angegeben, die zur Bildung eines Zahnes nötig sind, so von Rücker, Schnabel, Sharp, Sollas, Bloch, Rössler usw. Während nach Rössler dieselben Odontoblasten alle Zähne einer Längsreihe bilden, so nehmen die übrigen an, daß die Odontoblasten stetig ihre Funktion wechseln, indem die am weitesten nach hinten gelegenen Zellen die Zahnbildung veranlassen. Daß eine Einwirkung des oberen Epithels bei der Bildung der Zähne stattfindet, wird von sämtlichen Autoren angegeben, mit Ausnahme von Schnabel. Indessen gibt schon Rössler an, daß es bei Pulmonaten scheine, als ob eine Doppelreihe von Odontoblasten vorhanden sei, daß jedenfalls mehr als fünf Odontoblasten zur Bildung eines Zahnes nötig sind. Diese Vermutung wird von Beck für Buliminus bestätigt, der zu dem Resultat gelangt, daß zur Bildung eines Lateralzahnes 14, des Rhachiszahnes 16 Odontoblasten gehören, ohne Basalmembran. Letztere wird von der vordersten Zellreihe gebildet, und zwar so, daß eine Zelle die Hälfte der Membran von zwei Zähnen abscheidet, daß also an der Bildung der Membran immer zwei Zellen beteiligt sind. Ich habe für H. pisana die Anzahl der Odontoblasten festzustellen versucht, und zwar durch schräg von vorne oben nach hinten unten durch die Radulascheide geführte Serienschnitte; es ist mir dies jedoch nur für die Lateralzähne gelungen, da man äußerst selten günstige Schnitte bekommt.

Es erstreckte sich die zu einem Zahne gehörige Odontoblastengruppe über drei 5 μ-Schnitte. Die Zellkerne, die alle einen deutlichen Nucleolus aufwiesen, waren auf einen Haufen zusammengedrängt; ihre Zahl betrug 14. Vor ihnen, nach der Basalmembran

zu, lagen seitlich noch je ein größerer Odontoblast, die vermutlich die Basalmembran abscheiden. Es würde also, was die Anzahl der Odontoblasten für einen Lateralzahn und die Ausbildung der Basalmembran anlangt, mein Ergebnis mit dem von Beck für Buliminus übereinstimmen. Daß eine Einwirkung des oberen Epithels bei der Bildung der Zähne stattfindet, geht, wie auch Beck hervorgehoben hat, aus der verschiedenen Färbbarkeit der einzelnen Zähne hervor, indem eben entstehende Zähne sich mit Hämalaun-van Gieson schwach rötlich färben und erst nach und nach, je weiter sie nach vorne rücken, ihr gelblich-chitiniges Aussehen erhalten. Obwohl mir die Annahme, daß sämtliche Zähne von derselben Odontoblastengruppe gebildet werden, sehr wahrscheinlich erscheint, so vermag ich sie doch nicht durch Belege wie Beck zu stützen, da ich derartige, durch ganze Längsreihen gehende Verkümmerungen oder Mißbildungen nicht gefunden habe.

An den Pharynx schließt sich der Ösophagus an. Dieser zieht durch den Schlundring des Nervensystems hindurch nach hinten, um allmählich in den Magen überzugehen. In das Lumen des Ösophagus ragen mehrere Längsfalten hinein, die ein Zylinderepithel mit basalständigen, runden Kernen aufweisen, und die außerdem teilweise Flimmern tragen. An das Epithel schließt sich eine Schicht von Längsmuskelfasern an, auf die eine Schicht von Ringmuskeln folgt. Eine Erweiterung des Ösophagus stellt der Magen dar; auch er wird von einer Anzahl Längsfalten durchzogen und ist von einem Zylinderepithel mit basalständigen Kernen ausgekleidet, das außerdem eine Cuticula besitzt. Schleimzellen sind im Magenepithel von Rina Monti beschrieben worden, jedoch habe ich solche bei Helix pisana nicht konstatieren können. In seinem weiteren Verlaufe verengt sich der Magen wieder und geht in den Blindsack über, der die beiden Lebergänge aufnimmt.

Dem Magen aufgelagert sind die Speicheldrüsen; diese stellen gelappte Organe dar, die in ihrem hinteren Abschnitte miteinander mehrfach verschmolzen sind. Durch je einen längeren Gang, der von einem Plattenepithel mit runden Kernen ausgekleidet ist, münden sie rechts und links vom Ösophagus in den Pharynx. Sieboldts Angabe, daß die Gänge Flimmern tragen, kann ich nicht bestätigen. Die histologische Zusammensetzung der Speicheldrüse ist von Lange untersucht worden; seine Ergebnisse sind jedoch durch neuere Forschungen überholt. Man unterscheidet jetzt bei Helix pomatia zwei verschiedene Gruppen, und zwar Schleim- und Fermentzellen. Die ersteren zerfallen wieder in

punktierte Zellen, die sich durch dichtes Cytoplasma, feine Punktierung und kleine Vakuolen auszeichnen, und mucöse Zellen, die hauptsächlich Mucinreaktionen geben. Die Fermentzellen ihrerseits setzen sich aus drei Zellformen zusammen, nämlich aus alveolären mit schaumigem, schwach färbbarem Plasma, aus granulösen, mit stark lichtbrechenden und färbbaren Körnchen und aus zystischen Zellen, die große Vakuolen mit zur Seite gedrängtem Kern enthalten. Ich habe nur die sich auch durch ihre Färbbarkeit unterscheidenden Schleim- und Fermentzellen, nicht jedoch die fünf verschiedenen Zellformen konstatieren können. Meist versagen die Unterscheidungsmerkmale vollständig, da die einzelnen Zellen in verschiedener Ausbildung begriffen sind. Mithin ist es sehr schwierig zu entscheiden, ob man es mit einer typischen neuen Zellform zu tun hat oder nur mit einem Übergangsstadium. An ihrer Mündung in den Pharynx werden die Gänge der Speicheldrüse von der sekundären oder Nalepaschen Speicheldrüse umgeben. Diese entleert ihre Sekrete ebenfalls in die Speicheldrüsengänge. Ob freilich die Nalepasche Speicheldrüse aus denselben Elementen besteht, wie die eigentlichen Speicheldrüsen, konnte ich nicht entscheiden; aufgefallen ist mir die verschiedene Färbbarkeit der Zellen. Während die eigentlichen Speicheldrüsen sich mit Hämatoxylin und van Gieson hauptsächlich blau färben, also Schleimreaktionen geben, daneben aber auch einige braun gefärbte Zellen vorkommen, so habe ich in der Nalepaschen Speicheldrüse nicht in einer einzigen Serie blaugefärbte Drüsenzellen gefunden, sondern die Zellen besaßen alle körnigen Inhalt, der sich braun färbte.

Die Leber, die in den Blindsack des Darmes mündet, besteht aus zwei Lappen; ein jeder setzt sich aus einer großen Anzahl von Acini zusammen. Histologisch besteht die Leber aus drei Zellarten, die auch für andere Pulmonaten nachgewiesen sind (Textfig. 29):

1. Den Leberzellen (*lz.*) von Barfurth (Körnerzellen von Frenzel; Resorptionszellen von Biedermann).
2. Den Fermentzellen (*fz.*) von Barfurth (Keulenzellen von Frenzel; Sekretzellen von Biedermann).
3. Den Kalkzellen (*kz.*).

Die Leberzellen kommen am häufigsten vor; es sind zylindrische Zellen mit basalständigem, rundem Kern, deren Protoplasma gekörnelt ist.

Weniger häufig finden sich die Fermentzellen; diese besitzen eine Vakuole, in derem Innern gelbe Sekretkörner sich befinden.

Die Kalkzellen endlich haben einen großen Kern und zeigen im Innern der Zelle Kalk in Form von runden, stark lichtbrechenden Körnchen abgelagert. Differenziert man mit salzsauerem Alkohol einen Schnitt durch die Leber oder bringt man ihn in Orthsches Entkalkungsgemisch, so verschwindet der in den Zellen befindliche Kalk.

Die einzelnen Lebertubuli münden zunächst in feine Lebergänge und dann in immer größere, bis sie schließlich auf den Hauptlebergang treffen. Dieser weist mehrere Falten auf; die Epithelzellen sind zylindrisch und besitzen einen Flimmersaum.

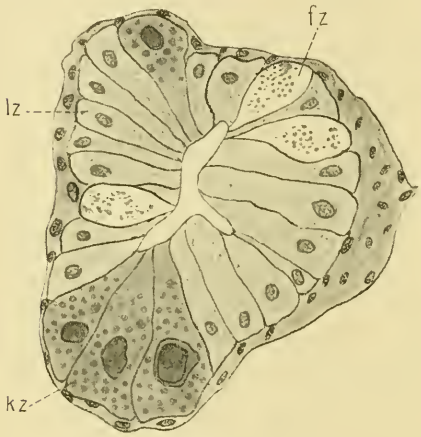

Textfig. 29.

An den Blindsack schließt sich der Dünndarm an; dieser weist in seinem Anfange eine hohe Längsfalte auf, außerdem besitzt er einen starken Flimmerbesatz. Zwischen den Epithelzellen befinden sich zahlreiche Schleimzellen. Allmählich geht der Dünndarm über in den Enddarm. Dieser zeichnet sich durch starke Muskulatur aus; auch hier wird das Epithel von zahlreichen Becherzellen durchsetzt, die Schleim absondern und so das Weitergleiten des Darminhaltes fördern.

Wie Biedermann und Moritz nachgewiesen haben, findet die Resorption der verdauten Nahrung allein in der Leber statt, während Dünndarm und Enddarm lediglich der Weiterbeförderung der unverdauten Stoffe dienen.

VII. Geschlechtsapparat.

Der Geschlechtsapparat beginnt mit der Zwitterdrüse, die in die Leber eingelagert ist. An sie schließt sich der Zwittergang an, der in einen kleinen, länglichen Behälter, die „Befruchtungstasche“ mündet, um dann überzugehen in den Spermovidukt. Der

eine Teil des letzteren, der Ovidukt, nimmt das Sekret der Eiweißdrüse auf, während in den anderen Teil die dem Spermovidukt aufgelagerten Drüsen, die Prostata, einmünden. An seinem unteren Ende teilt sich der Spermovidukt in zwei gesonderte Gänge, in das Vas deferens, das zum hinteren Abschnitte des Penis zieht, und in den Ovidukt, der nach kurzem Verlaufe in die Vagina mündet. Hier endet auch der Bursagang, der in seinem distalen Ende das kugelige Receptaculum seminis trägt und in seinem unteren Drittel ein Divertikel abgibt, das dem Spermovidukt und der Prostata aufgelagert ist. Unmittelbar darauf münden die fingerförmigen Drüsen, die aus zwei langen, wurmförmigen Schläuchen bestehen, in die Vagina, sowie der Pfeilsack, der ein kleines kuppelförmiges Gebilde darstellt. Zwischen Penis einerseits und den weiblichen Teilen des Geschlechtsapparates andererseits zieht, wie bereits erwähnt, der Retraktor des rechten großen Tentakels hindurch. Vagina wie Penis münden in ein gemeinsames Atrium genitale.

Eine Abbildung des Geschlechtsapparates hat bereits A. Schmidt gegeben und ebenso Schuberth. Letzterer bildet ihn von einem Exemplare, das von Marseille stammte, ab, und zwar ohne Divertikel am Bursagang, während A. Schmidt nach einem von Murcia stammenden Exemplare ihn mit einem Divertikel darstellt. Bei sämtlichen Exemplaren, die ich untersucht habe, war stets ein Divertikel vorhanden; möglicherweise stellte das Exemplar, das Schuberth untersucht hat, eine Sprungvariation dar, wie beispielsweise umgekehrt bei Helix pomatia, die normalerweise kein Divertikel am Stiel des Receptaculums besitzt, ein solches auftreten kann. Andernfalls hätten wir es mit einer geographischen Variation zu tun.

Die Zwitterdrüse ist, wie bereits erwähnt, in die Leber eingebettet, und zwar liegt sie in der zweiten Windung des Eingeweidebruchsackes, der Columella zugewandt. Sie besteht aus vielen Acini, die alle in ein größeres Lumen münden, an das sich der Zwittergang anschließt. Ein jeder Acinus ist ausgekleidet von dem Keimepithel, das ein Syncytium darstellt. In diesem entstehen gleichzeitig nebeneinander Spermatozoen und Eier; schon in der Zwitterdrüse von jungen Exemplaren findet man, während das Lumen angefüllt ist mit Spermatogonien, einzelne in Bildung begriffene Eier vor (Textfig. 30 *eiz*). Die Bildung der Keimzellen, der Eier und Spermien, aus dem Keimepithel verläuft bis zu einem gewissen Stadium, dem „indifferenten Stadium“ (Buresch) voll-

ständig gleich. Ein Kern des Epithels wird größer, und wenn er eine bestimmte Größe erreicht hat und es finden sich sog. Nährzellen, — Zellen, die sich durch starke Färbbarkeit auszeichnen, und deren Kern in einzelne Chromatinstücke aufgelöst ist —, in der Nähe, so entwickelt sich daraus eine Eizelle; andernfalls fällt der Kern, nachdem er etwas Protoplasma an sich gezogen hat, ins Lumen des Acinus und stellt die Spermatogonie erster Ordnung (*spg I*) dar. Diese enthält einen deutlich sichtbaren Nucleolus und liegt in der Nähe des Keimepithels. Durch wiederholte Teilungen gehen aus diesen die Spermatogonien zweiter Ordnung hervor, die kleiner als die ersteren sind und meist mehrere Nucleolen aufweisen; sie liegen in der Mitte des Lumens und sind durch Protoplasma rosettenartig miteinander verbunden (Textfig. 31 *spg II*). Die Spermatogonien zweiter Ordnung vergrößern sich und durch Teilung gehen aus ihnen die Spermatocyten und durch Reduktionsteilung aus diesen die Spermatiden hervor. Aus den letzteren endlich entstehen die Spermatozoen in derselben Weise wie bei anderen Helixarten (pomatia, arbustorum), indem aus dem Kern der Spermatide der Kopf und aus dem Protoplasma und einem Achsenfaden der Schwanz des Spermatozoons sich bildet.

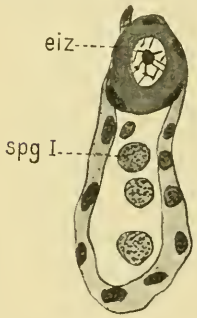

Textfig. 30.

Textfig. 31.

Die Eizelle fällt nicht in das Lumen der Acini, wenn sie das Stadium der „indifferenten Geschlechtszelle“ erreicht hat, sondern wächst im Keimepithel heran, ohne sich zu teilen, umgeben von Nährzellen, die eine Follikelwand bilden. Im Anfange enthalten die Eizellen einen Nucleolus, auf späteren Stadien dagegen meist zwei Nucleoli. Diejenigen Ovocyten, die sich bereits entwickeln, bevor noch die Spermien vollständig ausgereift sind, fallen dann auch ins Lumen des Acinus, wo sie zugrunde gehen, ohne die Reifeteilungen durchgemacht zu haben. Solche degenerierende Eizellen habe ich in großer Anzahl bei einem Exemplar in der „Befruchtungstasche“ vorgefunden.

Der Zwittergang, in den die einzelnen Acini münden, stellt einen gewundenen Gang dar, der ausgekleidet ist von einem

kubischen Epithel und zwei flimmernde Leisten enthält. Nach der Eiweißdrüse zu wird das Lumen immer größer, das bei einem geschlechtsreifen Tiere vollständig erfüllt mit Spermatozoen ist. Schließlich mündet der Zwittergang in einen länglichen Hohlraum, der in der Eiweißdrüse liegt, die „Befruchtungstasche" MEISENHEIMERS, — so genannt, weil hier die Befruchtung der Eier stattfindet — und geht dann über in den Spermovidukt. In letzteren mündet auch die Eiweißdrüse, die in ihrem Inneren von einem Hauptkanal durchzogen wird, in den seitlich kleinere Kanäle eintreten.

Histologisch setzt sich nach KRAHELSKA die Eiweißdrüse aus sekretorischem Epithel, interstitiellem Parenchym und zentrotubulösem Syncytium zusammen. Das sekretorische Epithel besteht aus Eiweißzellen, die normal von Sekretkörnchen erfüllt sind, die einen sehr komplizierten Bau aufweisen. Tritt die Drüse in Funktion, so vergrößern sich die Zellen enorm durch Verquellung der Körnchen. Das Sekret färbt sich dann mit Hämalaun-VAN GIESON rötlichbraun bis bläulich. Ausgekleidet werden die kleinen Drüsenkanäle von einem Plattenepithel ohne nachweisbare Zellgrenzen, dem zentrotubulösen Syncytium. Das interstitielle Parenchym ist nur schwach entwickelt als ein dünnes, feinfaseriges Geflecht, das die einzelnen Drüsenkanäle voneinander trennt. LEYDIGsche Zellen habe ich ebenso wie KRAHELSKA in der Eiweißdrüse nicht konstatieren können.

Der Spermovidukt besteht aus einer großen Rinne, die der Eileitung dient, und einer kleineren, dem Samenleiter. Der Ovidukt wird ausgekleidet von einem Flimmerepithel; in das Lumen münden zahlreiche, sich blaufärbende Drüsenzellen. Der Samenleiter stellt eine zu drei Viertel geschlossene Hohlrinne dar, die einen starken Flimmerbesatz aufweist, und in die die Prostata mündet; es besteht diese aus Drüsenzellen mit basalständigem, rundem oder elliptischem Kern; sie enthalten feine Körnchen, die sich mit Hämatoxylin-VAN GIESON gelbbraun färben.

Der Stiel des Receptaculum seminis hat ebenso wie das Divertikel im Innern mehrere vorspringende Falten, die von einem Zylinderepithel mit basalständigen Kernen ausgekleidet werden. Das Receptaculum selbst besitzt ein hohes Zylinderepithel mit basalständigen, runden Kernen; an dieses schließt sich eine Ringmuskel- und Bindegewebsschicht, die zahlreiche Pigmentzellen enthält.

Das Vas deferens, das sich vor seiner Abzweigung vom Spermovidukt zu einer vollständigen Rinne schließt, trägt ebenfalls auf vorspringenden Falten ein Flimmerepithel, das sich bis in den hinteren Penisabschnitt fortsetzt.

Die fingerförmigen Drüsen bestehen nur aus zwei blindsackähnlichen Schläuchen, die zu beiden Seiten der Vagina sich befinden und eine Länge von ca. 20 mm und eine Breite von 2 3 mm haben. Sie zeigen mehrere ins Lumen vorspringende Falten mit Zylinderepithel; nach außen werden sie von einer Ringmuskelschicht abgeschlossen, auf die noch eine Schicht von Längsfasern folgt.

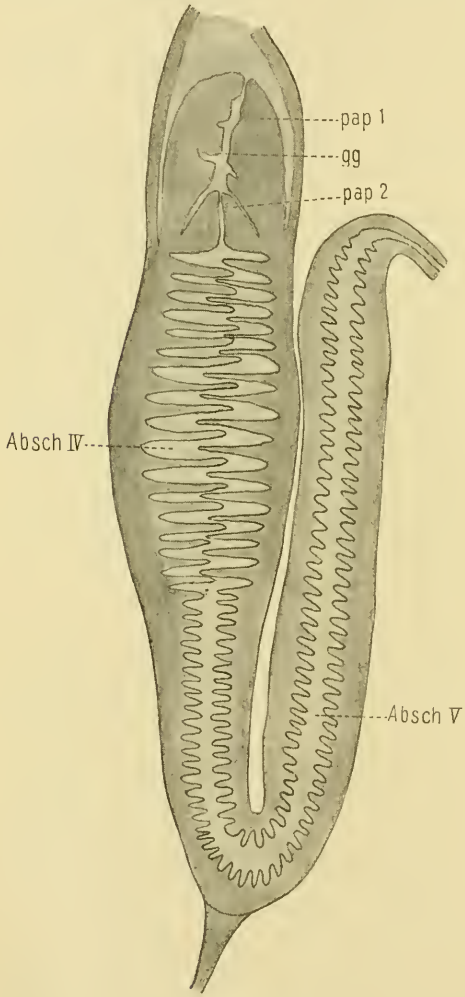

Textfig. 32.

Der Pfeilsack enthält im Innern einen kleinen Pfeil, von dem Schuberth auch bereits eine Abbildung gegeben hat. Man kann an dem Pfeil zwei Abschnitte unterscheiden, einen lang gestreckten Hauptteil, der innen von einem Kanal durchbohrt ist, und die Fußkrone. Ausgekleidet wird der Pfeilsack von einem hohen Zylinderepithel mit basalständigen Kernen. Entsprechend den zwei Abschnitten des Pfeiles zerfällt auch der Pfeilsack in zwei Teile. Derjenige, von dem die Krone abgeschieden wird, wölbt sich als Papille vor, ähnlich wie bei H. pomatia. Hier ist das Epithel radiär gefaltet, entsprechend den Zacken der Krone. Unter

der Papille befindet sich lockeres Gewebe, das von Muskelfasern durchzogen ist, und an das sich weiterhin Drüsenzellen anschließen. Die Wandung des Pfeilsackes zerfällt in zwei Lagen, eine innere, ebenfalls mit lockerem, faserigem Gewebe, und eine äußere, die eine starke Längsmuskelschicht aufweist. Beide Lagen werden durch eine schmale Schicht ganz lockeren Gewebes getrennt, das auch die Papille halbkugelförmig umschließt.

Was nun den Penis anlangt, so unterscheidet Meisenheimer bei H. pomatia drei Abschnitte; eine vordere Papille, einen daran sich anschließenden engeren Gang und eine hintere Papille, die vom Penisrohr durchbohrt sind. Vorne ist ein Zylinderepithel mit sehr starker Cuticula, in dem hinteren Abschnitt dagegen ein niedrigeres Epithel ohne Cuticula vorhanden; ein Flimmerepithel fehlt vollkommen. Unter den Epithelien der Wand befindet sich eine starke muskulöse Hülle, die nach hinten in gelockertes Bindegewebe übergeht. Das Penisrohr ist außen umgeben von zwei mächtigen Hüllmuskeln, einem äusseren und einem inneren, der an der Basis des vorderen Zapfens entspringt. Zwischen Penisrohr und inneren Hüllmuskel verlaufen Quersepten, so daß hier eine Kammerung auftritt. Hiervon unterscheidet sich der Penis von H. pisana wesentlich. Man kann hier fünf Abschnitte unterscheiden (Textfig. 32 u. 33),

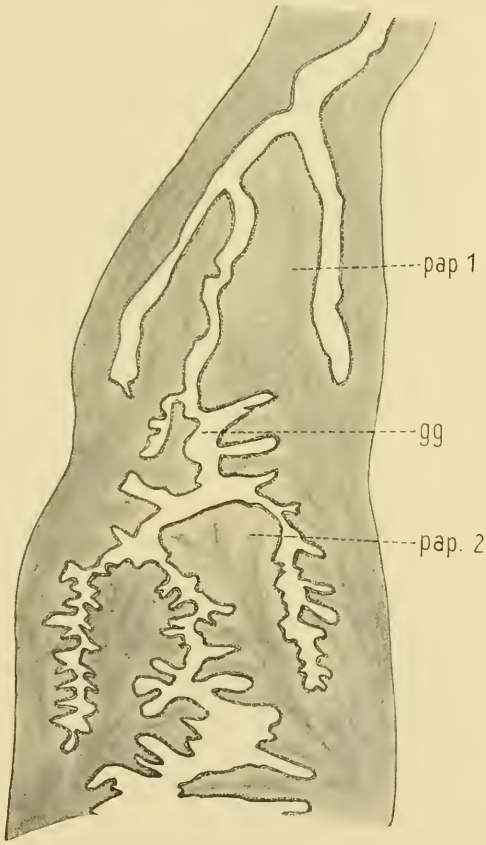

Textfig. 33.

eine vordere Papille (*pap.* 1), ein kurzer, enger Gang (*gg*), eine zweite Papille (*pap.* 2), die sich ebenfalls vorne befindet; der sich anschließende, bedeutend erweiterte Teil (*Absch. IV*) zeigt mehrere unregelmäßige Falten, die sich ins Penisrohr vorstülpen und die drüsiger Natur sind. Textfigur 34 stellt einige Zellen mit erstarrten Sekretklumpen (*sk*) dar, die sich mit Hämalaun-van Gieson intensiv gelb färben und auch auf ungefärbten Schnitten bereits gelbliches Aussehen haben; ich halte infolgedessen dieses Sekret für Spermatophorensubstanz. Auf diesen erweiterten Teil folgt dann der letzte, sich wieder verengende Abschnitt des Penisrohrs, der von Längsfalten durchzogen ist und hinten in das Vas deferens übergeht (*Absch. V*). Auch dieser letzte Abschnitt ist drüsiger Natur. Es sind hier die unter dem Epithel gelegenen Bindegewebszellen (Fig. 35, *drz.*), die sich mit Hämalaun-van Gieson intensiv bläulich-violett färben und ein feinkörniges Sekret enthalten. Was jedoch die Funktion dieser Zellen ist, vermag ich nicht zu sagen.

Textfig. 34.

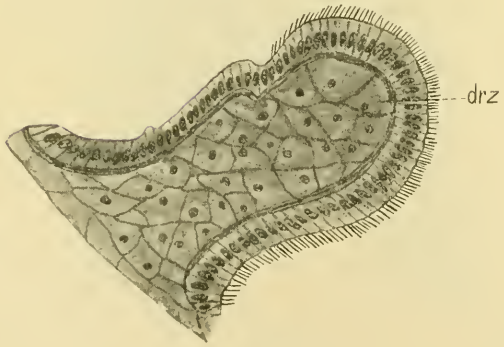

Textfig. 35.

Leider habe ich ein gut erhaltenes Exemplar einer Spermatophore nicht bekommen. Bei einem Tiere, bei dem ich im Divertikel zwei Spermatophoren vorgefunden habe, waren sie zum Teil schon aufgelöst, so daß man nur noch die Hauptumrisse erkennen konnte. Es lassen sich an ihr zwei Abschnitte unterscheiden, ein vorderer, verdickter und ein sich anschließender dünnerer Teil. Ein besonderer Endfaden, wie sie die Spermatophore von Helix pomatia besitzt, existiert hier nicht, da eben das Flagellum fehlt, das nach Meisenheimer den Endfaden liefert. Wie ich bereits oben erwähnte, wird die Spermatophorensubstanz bei Helix pisana von dem vierten Penisabschnitte geliefert und der vordere verdickte Teil der Spermatophore würde dem erweiterten Teile des Penis entsprechen, während der dünnere Teil der Spermatophore ein Ausguß des letzten Penisabschnittes darstellt, da die Spermatophore infolge der Längsfalten dieses Stückes des Penis dasselbe Relief erkennen läßt wie ein in Xylol aufgehellter Penis (Fig. 32). Die auf das Vas deferens folgende Falte des letzten Penisabschnittes zeigt übrigens auf der dem Vas deferens zugekehrten Seite noch eine deutliche Bewimperung (Fig. 35), während die andere Seite und das übrige Penisepithel der Flimmern entbehren. Was noch die Höhe des Epithels in den einzelnen Penisabschnitten anlangt, so ist der Unterschied nur gering; auch ist eine Cuticula nicht besonders stark entwickelt.

VIII. Kurze Zusammenfassung der wichtigsten Ergebnisse.

1. Die Fußdrüse von Helix pisana zeigt keine starke Rückbildung, wie Andrée angibt; ebenso ist das Epithel des Bodens des Ausführkanals nicht nackt, sondern besitzt eine deutlich mit van Giesonschem Gemisch färbbare Cuticula. Die „cellules à vacuoles“ sind identisch mit den Eiweißdrüsen des Integuments.

2. Der kohlensaure Kalk ist in der Schale von Helix pisana, und wahrscheinlich in der der anderen Helixformen auch, als Aragonit auskristallisiert. — Das Periostracum der Schale läßt zwei Schichten erkennen, von denen die äußere von der vorderen Seite, die innere von der hinteren Seite der Mantelfurche abgeschieden wird.

3. Eine besondere Manteldrüse, wie ich sie bei Helix lactea auf der linken Seite des Körpers unter dem Mantelrand in mächtiger Ausbildung gefunden habe, die aus Schleimdrüsen und den sog. Eiweißdrüsen besteht, besitzt Helix pisana nicht.

4. Querstreifung von Muskeln habe ich nur im Pharynx und nur in einer Serie vorgefunden.

5. Atrium und Ventrikel sind durch ein Paar Muskelbündel getrennt, die am Verbindungsgang als Klappen funktionieren, während Ventrikel und Aorta nur durch eine einfache Klappe gegeneinander abgeschlossen sind.

6. Die Entleerung der Nierenkonkremente erfolgt nicht nur durch Dehiszenz der Membran, sondern es werden ganze Teile des Nierenepithels mit den Konkrementen abgestoßen. In der „taschenförmigen" Erweiterung des primären Ureters finden sich Flimmern; Schleimzellen fehlen; dagegen besteht der Ureter aus Stern- und Haubenzellen.

7. Das Sinnesepithel der Statocyste besteht nicht wie bei Buliminus aus einem Plattenepithel mit deutlichen Zellgrenzen, sondern aus Riesen-, Blasen- und Syncytialzellen. Eine Macula acustica gegenüber der Eintrittsstelle des Nerven ist nicht vorhanden; große Sinnesborsten fehlen.

8. Zur Bildung eines Zahnes der Radula gehören mehr als eine Reihe von fünf Odontoblasten, und zwar habe ich für einen Lateralzahn (wie Beck für Buliminus) deren 14 gefunden, während die Basalmembran von zwei seitlich nach der Membran hin gelegenen Odontoblasten gebildet wird, doch so, daß eine jede dieser Zellen sich auch an der Bildung der Basalmenbran des Nachbarzahnes beteiligt.

9. Das „vesikulöse" Bindegewebe des Pfropfes in der Radulascheide ist nicht nach dem Alter des Tieres verschieden; auch sind die Kerne nicht kugelig, sondern weisen die abenteuerlichsten Formen auf.

10. Der Zungenknorpel ist kein echtes Knorpelgewebe, wie Nowikoff angibt, sondern besteht aus Muskelfasern und großen, blasigen Zellen, die prall mit einer klaren Flüssigkeit gefüllt sind.

11. Am Penis lassen sich fünf Abschnitte unterscheiden; eine vordere Papille, ein Gang, eine hintere Papille, ein kürzerer erweiterter und ein langer engerer Abschnitt. Flimmern sind nur im letzten Abschnitt auf der dem Vas deferens zugekehrten Seite der Falten noch vorhanden. Der erweiterte Teil des Penisrohres ist drüsiger Natur und liefert die Spermatophorensubstanz, während die Drüsenzellen des letzten Abschnittes eine mir unbekannte Bedeutung haben.

12. Die Spermatophore besteht aus zwei Teilen, einem vorderen verdickten und einem hinteren dünneren Abschnitt; sie stellt einen Ausguß des vierten und fünften Abschnitt des Penisrohres dar. Ein Endfaden fehlt dagegen, da er nicht wie bei Helix pomatia von einem Flagellum gebildet werden kann.

Literaturverzeichnis.

1) Amaudrut, A., La partie antérieure du tube digestif et la torsion chez les Mollusques Gastéropodes. Ann. scienc. nat. (8) zool. 1898, T. VII.
2) Ders., Sur le système nerveux de quelques Mollusques pulmonés (Achatina, Bulime, Helix, Nanina, Vaginula). Bull. soc. philom., T. X (7). Paris 1886.
3) Andrée, E., Recherches sur la glande pédieuse des Pulmonés. Rev. Suisse Zool. 1894, T. II.
4) Bäcker, R., Die Augen einiger Gastropoden. Arb. Zool. Inst. Wien 1903, Bd. XIV.
5) Barfurth, D., Über den Bau und die Tätigkeit der Gastropodenleber. Arch. f. mikr. Anat., Bd. XXII, 1883.
6) Beck, K., Anatomie deutscher Buliminusarten. Jen. Zeitschrift, Bd. XLVIII, 1912.
7) Behme, Th., Beiträge zur Anatomie und Entwicklungsgeschichte des Harnapparates der Lungenschnecken. Arch. f. Naturgesch. 1889, Bd. LV.
8) Bergh, R. S., Beiträge zur vergleichenden Histologie. I. Über die Gefäßwandung der Mollusken. Anatom. Hefte, I. Abt., 1898, Bd. X.
9) Biedermann, W., Untersuchungen über Bau und Entstehung der Molluskenschalen. Jen. Zeitschr. f. Naturw. 1902, Bd. XXXVI.
10) Bloch, J., Die embryonale Entwicklung der Radula von Paludina vivipara. Jen. Zeitschr. 1896, Bd. XXX.
11) Böhmig, Th., Beiträge zur Kenntnis des Zentralnervensystems einiger pulmonaten Gastropoden. Inaug.-Diss., Leipzig 1883.
12) Brock, J., Untersuchungen über die interstitiellen Bindesubstanzen der Mollusken. Zeitschr. f. wiss. Zool. 1883, Bd. XXXIX.
13) Buresch ,Iw., Untersuchungen über die Zwitterdrüse der Pulmonaten. Arch. f. Zellforschung 1911, Bd. VII.
14) Döring, Untersuchungen über die chemische Zusammensetzung der Pulmonatenschalen. Dissert., Göttingen 1871.
15) Ellermann, W., Über die Struktur der Darmepithelzellen von Helix. Anat. Anz. 1899.
16) Frenzel, J., Mikrographie der Mitteldarmdrüse der Mollusken. 1. Teil. Nova Acta Acad. Leop. Carol., Bd. XLVIII, 1886.

17) Gartenauer, H. M., Über den Darmkanal einiger einheimischer Gastropoden. Inaug.-Diss., Straßburg 1875.
18) Hesse, R., Über die Retina des Gastropodenauges. Verhandl. d. Deutsch. zool. Ges. 1902.
19) Ders., Untersuchungen über die Organe der Lichtempfindung bei niederen Tieren. VIII. Zeitschr. f. wiss. Zool., Bd. LXXII, 1902.
20) Jhering, H. v., Über den uropneustischen Apparat der Heliceen. Zeitschr. f. wiss. Zool. 1885, Bd. XLI.
21) Ders., Zur Morphologie und Systematik des Geschlechtsapparates von Helix. Zeitschr. f. wiss. Zool., Bd. LIV.
22) Ders., Vergleichende Anatomie des Nervensystems und Phylogenie der Mollusken. Leipzig 1877.
23) Ders., Über die Entwicklungsgeschichte von Helix. Zugleich ein Beitrag zur vergleichenden Anatomie und Phylogenie der Pulmonaten. Jen. Zeitschr. f. Naturw. 1875, Bd. IX.
24) Krahelska, M., Drüsenstudien. Histologischer Bau der Schneckeneiweißdrüse und die in ihm durch Einfluß des Hungers, der funktionellen Erschöpfung und der Winterruhe hervorgerufenen Veränderungen. Arch. f. Zellforsch., Bd. IX, 1913.
25) Ders., Über den Einfluß der Winterruhe auf den histologischen Bau einiger Landpulmonaten. Jen. Zeitschr. 1910, Bd. XLVI.
26) Lacaze-Duthiers, H. de, Otocystes des Mollusques. Arch. de Zool. exp. 1872, T. I.
27) Lange, A., Über Bau und Funktion der Speicheldrüsen bei den Gastropoden. Anat. Hefte, I. Abt., 1902, Bd. XIX.
28) Leydig, Fr., Zur Anatomie und Physiologie der Lungenschnecken. Arch. f. mikr. Anat. 1865, Bd. I.
29) Ders., Die Hautdecke und Schale der Gastropoden, nebst einer Übersicht der einheimischen Limacinen. Arch. f. Naturgesch. 1876.
30) Loisel, G., Les cartilages linguaux des Mollusques (structure et développement histogénique). Journ. anat. et physiol. 1893, Ann. 29.
31) Martens, E. v. u. Wiegmann, Fr., Mitteilungen aus der zool. Sammlung des Mus. f. Naturkunde in Berlin, Bd. I, Heft 1. Berlin 1898.
32) Meisenheimer, J., Biologie, Morphologie und Physiologie des Begattungsvorganges und der Eiablage von Helix pom. Zool. Jahrb. System. 1907, Bd. XXV.
33) Ders., Die Weinbergschnecke. Leipzig 1912.
34) Merton, H., Quergestreifte Muskulatur und vesikulöses Gewebe bei Gastropoden. Zool. Anz. 1911, Bd. XXXVII, Nr. 26.
35) Moquin-Tandon, M. A., Histoire naturelle des Mollusques terrestres et fluviatiles de France 1895. (Dieses Buch war mir nicht zugänglich, da es in der Kgl. Bibl. zu Berlin abhanden gekommen ist.)
36) Moynier de Villepoix, Sur la formation et l'acroissement de la coquille des mollusques. Journ. anat. Physiol. 1892, Ann. 28.

37) Nabias, B., Recherches histologiques et organologiques sur les centres nerveux des gastéropodes. Bordeaux 1894.

38) Nalepa, E., Die Interzellularräume des Epithels und ihre physiologische Bedeutung bei den Pulmonaten. Anz. Ak. Wien 1883, Bd. XXIV.

39) Nalepa, A., Beiträge zur Anatomie der Stylommatophoren. Sitzungsberichte Ak. Wiss. Wien 1883, Bd. LXXXVII.

40) Nowikoff, M., Studien über das Knorpelgewebe von Wirbellosen. Zeitschr. f. wiss. Zool. 1912, Bd. CIII.

41) Paasch, A., Beiträge zur genaueren Kenntnis der Mollusken. Arch. f. Naturgesch. 1845.

42) Pacaut et Vigier, Les glandes salivaires de l'escargot (Helix pomatia). Arch. de l'anat. microscop., Tome VIII, 1906.

43) Plate, L., Beiträge zur Anatomie und Systematik der Janelliden. Zool. Jahrb. Morph. 1898, Bd. XI.

44) Ders., Studien über opisthopneumone Lungenschnecken. Zool. Jahrb. Anat. 1891, Bd. IV.

45) Ders., Studien über opisthopneumone Lungenschnecken. II. Die Oncidiiden. Zool. Jahrb. Anat. 1893, Bd. VII.

46) Ders., Bemerkungen über die Phylogenie und die Entstehung der Asymmetrie der Mollusken. Zool. Jahrb., Abt. f. Anat. u. Ontog. 1895, Bd. IX.

47) Prowazek, S., Spermatologische Studien. I. Spermatogenese der Weinbergschnecke. Arb. Zool. Inst. Wien 1902, Tom. XIII.

48) Rössler, R., Die Bildung der Radula bei den cephalophoren Mollusken. Zeitschr. f. wiss. Zool. 1885, Bd. XLI.

49) Rücker, A., Über die Bildung der Radula bei Helix pomatia. 22. Ber. Oberhess. Ges. f. Natur- u. Heilk. 1889.

50) Sarasin, P. B., Über drei Sinnesorgane und die Fußdrüse einiger Gastropoden. Arb. Zool. Inst. Würzburg 1883, Bd. VI.

51) Schmidt, Ad., Der Geschlechtsapparat der Stylommatophoren. Berlin 1855.

52) Schmidt, W., Untersuchungen über die Statocyste unserer einheimischen Schnecken. Jen. Zeitschr. 1912, Bd. XLVIII.

53) Schnabel, H., Über die Embryonalentwicklung der Radula bei den Mollusken. Zeitschr. f. wiss. Zool. 1903, Bd. LXXIV.

54) Schuberth, O., Beiträge zur vergleichenden Anatomie des Genitalapparates von Helix mit besonderer Berücksichtigung der Systematik. Arch. f. Naturgesch. 1892, Bd. LVIII.

55) Semper, C., Beiträge zur Anatomie und Physiologie der Pulmonaten. Zeitschr. f. wiss. Zool. 1857, Bd. VIII.

56) Simroth, H., Über die Niere der Pulmonaten. Aus Sempers Nachlaß. Semper, Reisen im Archipel der Philipp. 1894, Bd. III.

57) Ders., Bronns Klassen und Ordnungen des Tierreichs. (Mollusca.) Leipzig 1908.

58) Sollas, J., The Molluscan Radula. Quaterly Journ. of micr. Sc. 1907, Vol. LI.
59) Stiasny, G., Die Niere der Weinbergschnecke. Zool. Anz. 1903, Bd. XXVI.
60) Thiele, J., Beiträge zur Kenntnis der Mollusken. II. Über die Molluskenschale. Zeitschr. f. wiss. Zool., Bd. LV.
61) Ders., III. Über die Hautdrüsen und ihre Derivate. Zeitschr. f. wiss. Zool., Bd. LXII.
62) Yung, E., Anatomie et Malformations du grand tentacule de l'escargot. Rev. Suisse de Zool. 1911, Tom. XIX.

Erklärung der Textfiguren.

Textfig. 1. H. pisana. Schale. Nat. Gr.
„ 2. H. pisana, an einem Dorn hängend. $^1/_2$ nat. Gr.
„ 3. H. lactea. Lungenhöhle geöffnet. Nat. Gr.
„ 4. H. lactea. Querschnitt durch Manteldrüse. Vergr. Ok. 4, a_2 *).
„ 5. H. lactea. Zellen der Manteldrüse. Vergr. Ok. 3, Im.
„ 6. H. pisana. Querschnitt durch die Fußdrüse. Verg. Ok. 4, A.
„ 7. Längsschnitt durch den hinteren Abschnitt der Fußdrüse. Vergr. Kompens.-Ok. 6, Im.
„ 8. Querschnitt durch die Fußdrüse. (Vakuolenzellen.) Vergr. Ok. 2, Im.
„ 9. Schliff durch die Schale von H. pisana. Verg. Ok. 4, A.
„ 10. Schliff durch den Wulst des Peristoms. Verg. Ok. 3, A.
„ 11. Schnitt durch Mantelrand. Vergr. Kompens.-Ok. 6, Im.
„ 12. Quergestreifte Muskulatur aus dem Schlundkopfe. Vergr. Kompens.-Ok. 6, Im.
„ 13. Blasiges Bindegewebe mit Kalkzellen. Vergr. Ok. 4, D.
„ 14. Schnitt durch Atrium und Ventrikel. Vergr. Ok. 2, D.
„ 15. Schnitt durch Ventrikel und Aorta. Vergr. Ok. 2, D.
„ 16. Flächenansicht der Niere. Vergr. ca. 4.
„ 17. Schnitt durch die Niere und die Aussackung des primären Ureters. Vergr. Ok. 3, a_2.
„ 18. Epithel der Aussackung des primären Ureters. Vergr. Ok. 2, Im.
„ 19. Epithel des primären Ureters. Verg. Ok. 2, Im.
„ 20. Flächenschnitt durch den primären Ureter. (Sternzellen.) Vergr. Ok. 4, Im.
„ 21. Schnitt durch den vorderen Teil der Niere. Vergr. Ok. 4, a_2.
„ 22 Querschnitt durch den sekundären Ureter. Vergr. Ok. 2, D.
„ 23. Epithel des sekundären Ureters. Vergr. Ok. 2, Im.
„ 24. Nervensystem, nach einem in Xylol aufgehellten Schlundring. Vergr. Ok. 2, A.

*) Alle Vergrößerungen sind auf Zeiss-Mikroskope bezogen.

Textfig. 25. Schnitt durch das Auge. Vergr. Ok. 2, D.
„ 26. Schnitt durch die Statocyste. Vergr. Ok. 2, D.
„ 27. Flächenschnitt durch die Statocyste. Verg. Ok. 2, Im.
, 28. Kiefer. Vergr. Ok. 4, a_2.
„ 29. Schnitt durch einen Lebertubulus. Vergr. Ok. 2, Im.
„ 30. Schnitt durch einen Acinus der Zwitterdrüse von einem jungen Exemplar. Vergr. Ok. 2, Im.
„ 31. Schnitt durch einen Acinus der Zwitterdrüse von einem jungen Tiere mit Spermatogonien II. Ordnung. Vergr. Ok. 2, Im.
„ 32. Penis, in Xylol aufgehellt. Vergr. Ok. 3, a_2.
„ 33. Längsschnitt durch den vorderen Teil des Penis. Vergr. Ok. 2, A.
„ 34. Drüsenzellen des IV. Penisabschnittes. Vergr. Ok. 2, Im.
„ 35. Schnitt durch den V. Penisabschnitt am Übergang zum Vas deferens. Vergr. Ok. 2, D.

Erklärung der Figurenbezeichnungen.

abdg	Abdominalganglion.
Absch	Abschnitt.
atr	Atrium.
Auss. pr. Ur.	Aussackung des primären Ureters.
ba	Bandelette.
b_{1-4}	Buccalnerven.
bg	Buccalganglien.
big	Bindegewebe.
blz	Blasenzelle.
bou	bourrelet.
c_{1-9}	Zerebralnerven.
cbg	Zerebralganglien.
cbk	Zerebrobuccalkonnectiv.
cbpgk	Zerebropedalkonnectiv.
cbplk	Zerebropleuralkonnectiv.
cu	Cuticula.
drz	Drüsenzelle.
ed. u. *e. d.*	Enddarm
edr	Eiweißdrüse.
eiz	Eizelle.
ep. int.	Epithel des Intestinelsackes.
fa	Fußarterie.
fz	Fermentzelle.
gg	Gang.
hyp	Hypostracum.
iz	Interzellularraum.
kl	Klappen des Ventrikels bzw. der Aorta.
kz	Kalkzelle.

lac	Lakune.
li	Linse.
l. v.	Lungenvene.
lz	Leberzelle.
mdr	Manteldrüse.
mf	Mantelfurche.
mu. ve.	Muskeln des Ventrikels.
n	Nerv.
ostr	Ostracum.
pap $_{1, 2}$	Papillen.
p_{1-9}	Pedalnerven.
pdg	Pedalganglien.
pdplk	Pleuropedalkonnectiv.
pe. ex.	Pellucida externa.
pe. i.	Pellucida interna.
per	Periostracum.
pi $_{1, 2}$	Pigmentanhäufungen.
pig. z.	Pigmentzelle.
plg	Pleuralganglion.
pr. Ur. u. *pr. U.*	primärer Ureter.
ptg. l.	linkes Parietalganglion.
ptg. r.	rechtes Parietalganglion.
rep	Renopericardialgang.
ret	Retina.
rz	Riesenzelle.
schldr	Schleimdrüse.
scz	Syncytialzellen.
sec. Ur.	secundärer Ureter.
s. f	sichelförmige Falte.
si	Sillon.
sk	Secretklumpen.
spg $_{I, II}$	Spermatogonien I. bzw. II. Ordnung.
stb. z.	Stäbchenzellen.
v_{1-6}	Visceralnerven.
vbg	Verbindungsgang.
ve	Ventrikel.
v. z.	Vakuolenzelle.
$z_{1, 2}$	Zonen des Epithels der Mantelfurche.

ZOBODAT - www.zobodat.at

Zoologisch-Botanische Datenbank/Zoological-Botanical Database

Digitale Literatur/Digital Literature

Zeitschrift/Journal: Jenaische Zeitschrift für Naturwissenschaft

Jahr/Year: 1915

Band/Volume: NF_46

Autor(en)/Author(s): Matthes Wilhelm

Artikel/Article: Beiträge zur Anatomie von Helix pisana Müll. 1-50