Bau und Entwicklung des Integuments der Sirenen.

Von

Friedrich Dosch.

(Aus dem Zoologischen Institut der Universität Breslau.)

Mit 15 Figuren im Text.

Im Anschluß an seine Studien über den Bau und die Entwicklungsgeschichte der Wale hatte W. Kükenthal sich auch mit vergleichend anatomischen und entwicklungsgeschichtlichen Untersuchungen an Sirenen beschäftigt. Dabei war er u. a. bei der Bearbeitung der Haut zu neuen Resultaten gekommen, insbesondere hatten sich eigentümliche Konvergenzerscheinungen zwischen gewissen Epidermisbildungen bei Halicore und den Cetaceen gezeigt. Eine Fortsetzung und Ergänzung dieser Studien soll im folgenden gegeben werden. Zu dem schon benützten Materiale das mir von meinem Lehrer zur Verfügung gestellt wurde, war noch neues, insbesondere kleinere Embryonen von Halicore gekommen, und so darf ich hoffen, daß diese Untersuchungen doch in manchen Punkten Neues bringen werden. Die ältere Literatur, die sich nur ganz gelegentlich mit Sirenenhaut befaßt und sich vorwiegend mit der Haarverteilung beschäftigt, kann ich kürzer behandeln, da sie schon in Kükenthals Arbeit eingehend Berücksichtigung gefunden hat, und mich vorwiegend auf letztere Arbeit stützen. Folgendes Material stand mir zur Verfügung:

Von Manatus das schon von Kükenthal bearbeitete Material:

1. 1 Embryo Manatus latirostris, 13,6 cm lang, über den Rücken gemessen.
2. 1 Embryo Manatus senegalensis, 29 cm lang, über den Rücken gemessen.
3. 1 Embryo Manatus senegalensis, 63,3 cm lang, über den Rücken gemessen.

4. 1 Embryo Manatus Koellikeri. 51 cm lang, über den Rücken gemessen.
5. 1 Neonatus Manatus senegalensis, 151 cm lang, über den Rücken gemessen.

Von Halicore stand mir zur Verfügung:

1. 1 Embryo, 15 cm Länge, über den Rücken gemessen, welchen Prof. Kükenthal aus dem zoologischen Museum der Harvard Universität mitgebracht hatte.

2. 1 Embryo, 38 cm Länge, über den Rücken gemessen, der seinerzeit von Prof. Selenka dem hiesigen Zoologischen Museum überlassen worden war.

3. Die Hautdecke eines Embryos von 42 cm Länge, über den Rücken gemessen aus dem hiesigen Zoologischen Museum.

4. 1 Embryo von 48 cm Länge über den Rücken gemessen, der zwar schon Prof. Kükenthal vorgelegen hatte, aber nur erwähnt, nicht bearbeitet worden war.

5. 2 Schnittserien durch Ober- und Unterkiefer von Kükenthals Halicore Stadium II.

6. 1 Zitze und abgelöste Haut von Kükenthals Halicore-Stadium II.

7. Einige Präparate von Hautschnitten von den Halicore-Stadien III und IV.

8. 1 Zitze und Hautstücke von der Ober- und Unterseite der Flosse einer erwachsenen Halicore, sowie einige Präparate mit Quer- und Längsschnitten durch Haare derselben. Letzteres Material war mir von Herrn Prof. Freund in dankenswerter Weise überlassen worden.

I. Das Integument von Manatus.

Über die äußere Körperbedeckung von Manatus berichtet M. F. Cuvier in seinem Werk „De l'histoire naturelle des Cétacés“ und stellt dort zusammen, was eine Reihe von anderen Forschern (Clusius, Adanson) bereits festgestellt hatten. Danach ist die Haut des amerikanischen Manatus dunkelbraun, die des afrikanischen tief schwarz gefärbt, sie ist mit nicht zu tiefen Narben versehen und trägt Haare, die zwar am Körper ziemlich vereinzelt, an der Schnauze aber recht dicht stehen, Embryonen sollen auch noch mehr behaart sein als erwachsene Tiere. Cuvier gibt ferner einige Maße für die Dicke der Haut, und zwar beträgt

diese am Bauch sechs Linien, am Rücken neun Linien und am Kopf 1,5 Zoll.

Nach Alexander v. Humboldt ist die Hautfarbe des Manatus vom Orinocco bläulich-grau, der Körper unbehaart bis auf wenige, gelbliche und steife Borsten, welche sich aber an der Schnauze in großer Anzahl befinden. Es stehen auf dem Rücken etwa 5—6, an der Schnauze 45—60 auf einem Quadratzoll, diese letzte Stelle ist auch mit Papillen besetzt.

Eine gute Beschreibung der äußeren Haut hat schließlich noch Murie für Manatus latirostris geliefert. Er weist besonders auf die Faltenbildung hin, ferner auf die Tuberkel, welche sich überall befinden, besonders zahlreich aber am Kopf, und auf die Verteilung der Haare und Borsten. Für die Kenntnis der letzteren ist seine Arbeit besonders wichtig, denn auf mehreren guten Tafeln kann man sich einen deutlichen Einblick in diese Verhältnisse verschaffen, und dies ist besonders deshalb wertvoll, weil die Verschiedenheit in der Größe der Haare und Borsten an der Schnauze sich nur unvollkommen schildern läßt.

Über den feineren Bau des Integuments von Manatus sind vor der Arbeit Kükenthals nur zwei kleinere Untersuchungen vorhanden.

Leydig berichtet in seinem Lehrbuch der Histologie von einem Manatusembryo, welcher Barthaare, daneben jedoch auch eine allerdings spärliche Körperbehaarung gehabt habe, und meint: „In einer früheren Epoche des embryonalen Lebens mag übrigens der Haarbesatz dichter gewesen sein, denn bei mikroskopischer Untersuchung erblickt man eine Menge von Gruben, die nur die Stellen anzukündigen scheinen, wo die Haare bereits ausgefallen sind.“ Ferner teilt Leydig mit, daß die Haare Wollhaare ohne Mark sind und kleine Talgdrüsen besitzen, und daß ferner an der Schnauze Bündel quergestreifter Muskeln zwischen die Haarbälge ziehen.

Die zweite Untersuchung stammt von Brandt und Paulsen. Nach ihren Angaben sind die Zellen der Epidermis in horizontaler Richtung angeordnet und führen reichlich Pigment. Sie bilden auch einen Querschnitt durch die Haut ab und weisen in der Beschreibung auf Epidermiseinsenkungen und ebenso auf die Cutispapillen hin, doch fügen sie gleich hinzu, erstere seien nur durch das Schnittbild vorgetäuscht. Außerdem machen die Verfasser genaue Angaben über die Strukturverhältnisse der Cutis; auf diese letzten Angaben komme ich noch später zurück. Da

aber als Untersuchungsobjekt getrocknete Hautstücke verwendet wurden, so ist natürlich die Darstellung nicht fehlerfrei. Hätten die Verfasser die wirklichen Verhältnisse erkannt, dann wären sie auch sicher nicht zu der Behauptung gekommen: „Corium Manati a reliquorium mammalium corio structura generali haud differt.“

Die Ergebnisse der Untersuchungen Kükenthals sollen an den entsprechenden Stellen meiner eigenen Arbeit berücksichtigt werden.

Der kleinste Manatusembryo, der mir zur Verfügung stand, war ein Manatus latirostris, derselbe, der schon von Kükenthal beschrieben worden ist, doch muß er damals erheblich besser erhalten gewesen sein, denn Kükenthal bildet u. a. einen Querschnitt durch die Bauchhaut desselben ab, auf dem sehr schön eine Papillenanlage von der Epidermis her zu sehen ist. Jetzt aber war die Epidermis völlig abgelöst. Der Kopf dieses Embryo war in einer lückenlosen Serie aufgeschnitten, und so konnte ich wenigstens an dieser meine Untersuchungen anstellen. Allerdings war auch hier ziemlich viel Oberhaut abgestreift, und nur in Nase Mund und Augenlidern war sie noch in größerer Ausdehnung vorhanden. Über den Rücken gemessen betrug die Körperlänge dieses Embryo 13,6 cm. Die Einzelmaße finden sich ebenso wie von den anderen Embryonen von Manatus bei Kükenthal.

Kükenthal hat an diesem Embryo folgendes festgestellt. Am ganzen Körper fanden sich Haaranlagen, sehr zahlreich waren sie am Kopf und ganz besonders an der Schnauze. Die Haut zeigte ein chagriniertes Aussehen, das von hellen dicht aneinanderliegenden Erhebungen hervorgerufen wurde. Die Epidermis besaß nur einige Zellanlagen und in den obersten davon waren die Kerne abgeplattet. Die Haaranlagen waren solide Epithelzapfen mit Cutispapillen darunter, auch schwächere Epidermiseinsenkungen waren vorhanden. Das Corium war oben zellreicher, unten zellärmer und mit bindegewebigen Fasern reichlich durchsetzt. Pigmentkörnchen fehlten in der Epidermis, ebenso Pigmentzellen, letztere waren auch im Corium selten.

Die wenigen Stellen eigentlicher Körperhaut, die ich untersuchen konnte, bestätigen diese Befunde. Nur in der Schnauzengegend und auch sonst am Kopf fand ich einige Borsten- und Haaranlagen, welche auf einem höheren Stadium sich befanden, als Kükenthal angibt. Der der Epidermis entstammende Teil ist kein einfacher Zapfen mehr, sondern nach einer geringen Ein-

schnürung verbreitert er sich, um wieder etwas schmäler zu werden, an seinem unteren Ende sich nochmals zu verbreitern, und von oben die schon deutlich ausgebildete Coriumpapille zu umfassen. Der kräftig angelegte Haarbalg deutet schon in diesem Stadium auf eine Entwicklung zum Sinushaar hin.

Kleinkörniges Pigment, wie man es später in den Zellen der Epidermis antrifft, konnte ich nicht feststellen, doch fanden sich Pigmentzellen im Rete Malpighi und im Corium der Augenlider.

Am Innenrand der Augenlider und an der Nickhaut sah ich Epidermisverdickungen, welche etwa 45 μ breit und etwa 33 μ hoch waren, sie hoben die Epidermis, die an diesen Stellen eine Dicke von 20 μ besaß, etwas über die übrige Oberfläche hervor und senkten sich andererseits in das Corium hinein. Es sind dies wohl Drüsenanlagen. Bei erwachsenen Sirenen sind die hieraus entstehenden Drüsen schon bekannt, und die Anlagen an der Nickhaut lassen die Hardersche Drüse, vielleicht auch eine Nickhautdrüse hervorgehen, denn sie sind sehr zahlreich.

Ziemlich ausgebildete Drüsen fand ich ferner in der vorderen Mundhöhle, wo man sie ja auch erwarten konnte, hier waren sie auch von alveolärem Bau.

Am Corium unterscheidet Kükenthal einen oberen kernreicheren und einen unteren kernärmeren Teil. Der letztere wird von zahlreichen Bindegewebsfasern durchzogen.

Die Subcutis setzt sich scharf vom Corium ab, ihr oberster Teil ist ziemlich dicht, mit vielen Bindegewebsfasern durchsetzt und enthält Ansätze von Fettablagerungen, der untere Teil hat ein weniger dichtes Gefüge und ist von Fettansammlungen und einer Menge von Muskelzügen durchsetzt.

Der nächst größere Manatusembryo, ein Manatus senegalensis, ist wie alle Exemplare dieser Gattung, welche mir zur Verfügung standen, auch schon von Kükenthal zur Untersuchung herangezogen worden; er hatte, über den Rücken gemessen, eine Länge von 29 cm. Schon bei der ersten Bearbeitung war er nicht in gutem Zustand gewesen. Als ich nun das Material übernahm, war die Epidermis überhaupt nicht mehr vorhanden, das Corium käsig aufgequollen, und stellenweise lag die Muskulatur frei. Doch stand mir eine Reihe von Schnittpräparaten durch Unter- und Oberkiefer zur Verfügung.

Kükenthal schreibt über die Haut dieses Embryo kurz folgendes: Die Körperhaare sind noch nicht durchgebrochen, im Rete Malpighi und im Corium finden sich klumpige Pigmentzellen und in den Epidermiszellen auch kleine Pigmentkörnchen. Die Haupthaaranlagen am Körper sind mit stark verdicktem Bindegewebe umgeben, an den Schnauzenhaaren hat sich die Papille und der Haarschaft differenziert, und Sinus haben sich im Balg angelegt. Ferner beschreibt er eigentümliche schon wieder in Rückbildung begriffene Epidermiseinsenkungen, welche er als Drüsenanlagen deutet.

Bei der Mangelhaftigkeit meines Materials konnte ich besonders den letzten Befunden leider nicht nachgehen. Neben den Pigmentzellen in klumpiger Form fand ich auch solche mit zahlreichen feinen Fortsätzen. Die Borsten waren kräftig entwickelt und schienen stellenweise dicht vor dem Durchbruch zu stehen, wenigstens konnte ich Wurzelscheiden und Haarschaft deutlich voneinander unterscheiden und auch stellenweise fertige Sinusbildungen im Balg erkennen.

Der drittgrößte Embryo, wieder ein Manatus senegalensis, besaß eine Rückenlänge von 63,3 cm, sein Kopf ist in Kükenthals Arbeit (Taf. 1, Fig. 5) abgebildet, wo man besonders schön die Stellung der Haare und Borsten an der Schnauze sehen kann. Die Haare sind schon durchgebrochen, einige Millimeter lang, und die Pigmentansammlungen im Rete Malpighi oft sehr stark. Am Kopf haben sich Borsten mit Sinusbildungen im Balg entwickelt. In der Körperhaut finden sich in regelmäßigen Abständen Epidermiswucherungen, die Anlagen von sogenannten Beihaaren. Ferner zeigte sich die Ausbildung eines Epitrichiums.

Da dieser Embryo noch gut erhalten war, als ich ihn übernahm, so konnte auch ich einige weitere Untersuchungen daran anstellen. Die Epidermis hatte eine Dicke von 13—15 μ, die Nebenhaaranlagen, welche bei Kükenthal in Textfig. 6 abgebildet sind, besitzen eine Breite von 39 μ, dringen etwa 14 μ in das Corium ein und stehen sehr dicht nebeneinander. Im Inneren dieser Bildungen konnte ich abgeplattete Zellen und Ansätze von Verhornungen feststellen. Ferner entdeckte ich an allen Haaren, die ich untersuchte (ich habe Hautstückchen, welche den verschiedensten Körperteilen entnommen waren, zur Anfertigung von Präparaten benutzt), die Ausbildung kräftiger Blutsinus im Haarbalg.

Am Kopf sind übrigens die Nebenhaaranlagen etwas anders ausgebildet als am Körper. Zunächst sind sie breiter, sie messen 67 μ, dringen weiter ins Corium ein, etwa 30 μ tief, und gehen schräg zur Oberfläche. Vor allem aber senken sich sämtliche Epidermisschichten in der Mitte der Anlage in die Tiefe und lassen so eine kleine Vertiefung in der Mitte des Gebildes entstehen. Dieses Stadium ähnelt sehr dem, welches wir später bei dem Embryo von Manatus Koellikeri treffen werden.

Wie schon vorher, so gebe ich auch für den nächstgrößeren Embryo zunächst die Angaben Kükenthals wieder. Er gehört zur Art Manatus Koellikeri. Bei ihm sind die Haupthaare überall durchgebrochen, 4 mm lang, auf Tuberkeln inseriert und in Längsreihen angeordnet, die von der Mittellinie des Rückens schräg nach hinten verlaufen. An der Schnauze stehen Haare und Borsten in dichtem Besatz und ganz besonders an den sich umbiegenden Rändern der Lippen.

Textfig. 1. Manatus senegalensis II. Schnitt durch die Kopfhaut. Vergr. 186. *Ep.* Epidermis; *Cor.* Corium; *Pigm.* Pigmentzelle; *Pap.* Einsenkung der Epidermis.

Überall auf der Haut finden sich regelmäßig angeordnet kleine Gruben in Abständen von 0,2—0,3 mm. Ihre Bedeutung wird durch die histologische Untersuchung klar. An Querschnitten sieht man über der Muskulatur eine Schicht elastischer Fasern von etwa 1,7 mm Dicke liegen, darüber, etwa doppelt so dick, dichteres Bindegewebe, das sich nach oben zu auflockert. Die Epidermis ist in den Gruben stärker entwickelt, sonst jedoch ziemlich dünn. Jede Grube setzt sich in einen Epithelzapfen fort, der an seinem Ende von einer halbmondförmigen Zellansammlung im Corium umgeben ist. So ist es wenigstens am Bauch. Am Rücken hat sich schon eine deutliche Coriumpapille gebildet, wie man sie an Haaranlagen findet. Diese Bildungen bezeichnet Kükenthal als Anlagen von Beihaaren. Da diese Benennung aber schon für kleinere Haare in Gebrauch ist, welche mit einem größeren aus demselben Follikel entspringen, so möchte ich dafür den Ausdruck Nebenhaaranlagen einführen.

Am Kopf beteiligt sich das Corium an diesen Bildungen nicht in dem gleichen Maße. Beide Arten von Anlagen sind bei Kükenthal in den Textabbildungen 7, 8 und 9, der ganze Embryo und einzelne Teile davon auf den Tafeln 3 und 4 dargestellt.

Auch an diesem Embryo war die Epidermis bis auf wenige Reste inzwischen abgestoßen, aber Haupthaare und Nebenhaaranlagen waren ja tief genug in das darunterliegende Gewebe eingesenkt, so daß mir noch genug Material zur Untersuchung übrig blieb.

Wie es nach den Befunden bei dem vorigen Embryo erklärlich ist, fand ich auch hier nur Sinushaare und zwar in bester Ausbildung, alle Einzelheiten waren vorhanden, auch konnte ich die Andeutungen von Drüsenbildungen an den Haaren beobachten, welche schon Kükenthal (Textfig. 10) erwähnt und abgebildet hat. Diese Drüsenanlagen erreichen bei dem vorliegenden Embryo ihre größte Ausbildung, während sie bei dem folgenden Stadium, einem Neonatus, schon wieder rückgebildet sind. Das Haar mit seinen Scheiden ist etwa 100 μ dick, an der Stelle der Drüsenanlagen aber erreicht es eine Stärke von etwa 165 μ.

Am oberen Teil der Wurzelscheiden finden sich besonders bei den Borsten Wucherungen, welche sich auch auf dem nächsten Stadium beobachten lassen.

Die Nebenhaaranlagen konnte ich ebenfalls am ganzen Körper nachweisen.

Was das Fehlen der Coriumwucherungen an den Nebenhaaranlagen des Kopfes anbetrifft, so muß man bedenken, daß die Entwicklung der Kopfhaare der der anderen weit voraus ist und daß hier daher eine Reduktion leicht zu erklären ist. Vorstufen zu diesen Nebenhaaranlagen des Kopfes sind die Bildungen, welche ich schon bei dem vorigen Stadium gefunden habe, und bei denen auch dort keinerlei erhebliche Beteiligung des Coriums vorhanden war.

Die Pigmentverhältnisse sind etwa dieselben wie bei den folgenden Stadien. Pigmentzellen liegen im Rete Malpighi und kleinkörniges Pigment findet sich besonders um die Kerne herum.

Das größte Exemplar von Manatus, das mir zur Verfügung stand, war ein junger Manatus senegalensis, der über den Rücken gemessen 1,51 m lang war. Kükenthal berichtet darüber folgendes:

Die Haupthaare sind 1 cm lang, seidig und weich, stehen in Abständen von 1,5 cm und sind in deutlichen Längsreihen angeordnet und auf Tuberkeln inseriert. An der Schnauze und der Unterseite des Unterkiefers stehen sie dichter, an der Innenseite der seitlich herabhängenden Oberlippe und auf dem Vorderrand der Unterlippe befinden sich kurze gelbliche Borsten. Diese besitzen im Gegensatz zu den Haaren eine Markschicht und ihr Balg ist gebaut wie der eines Sinushaares. Die Oberhaut trägt etwa 20—25 Poren auf 1 cm Länge. Im Corium finden sich zwei von unten schräg nach oben ziehende Systeme von Faserbündeln, die sich diagonal kreuzen, dazwischen verlaufen solche in Längsrichtung und dicht unter der Epidermis finden sich auch transversale, die parallel zur Oberfläche und solche Fasern, die in die Coriumpapillen ziehen. Diese letzteren sind dadurch entstanden, daß sich die Epidermis mit allen ihren Schichten in ziemlich gleichmäßigen Abständen ins Corium gesenkt hat. Hierbei haben sich gleichzeitig die erwähnten Gruben in der Haut gebildet. Diese Epidermiseinsenkungen haben sich aus den Epidermispapillen entwickelt, welche bei Manatus Koellikeri noch zum größten Teil Coriumpapillen besitzen und sind also als Umbildungen von Haaren anzusehen.

Pigmentzellen finden sich im Rete Malpighi und im darunter liegenden Corium, und kleinkörniges Pigment lagert sich halbkugelförmig über die Kerne.

Dieses Exemplar von Manatus war für mich von ganz besonderer Wichtigkeit, denn die Befunde an ihm kann man ohne weiteres auch für den völlig erwachsenen Manatus annehmen. Da es noch ein sehr junges Tier war, so war ich bei der Bearbeitung nicht eventuellen Täuschungen ausgesetzt, denn wie die Untersuchungen von Steller und Brandt an Rhytina und die von Dexler und Freund an Halicore ergeben haben, ist die Haut der Sirenen häufigen Verletzungen durch Steine und vor allem durch Parasiten ausgesetzt, und da diese Verletzungen sich oft über den ganzen Körper erstrecken, so lassen sich normale Bildungen von pathologischen oft nur schwer unterscheiden. Ähnliches erwähnt Japha von der Haut erwachsener Wale. Im übrigen war die Haut dieses Exemplars gut erhalten.

Das Merkwürdigste an der Manatushaut sind die eigentümlichen Durchdringungen von Corium und Epidermis, die schon Kükenthal geschildert und abgebildet hat. Sie zeigen eine große Mannigfaltigkeit und Komplikation, wie man sie vielleicht

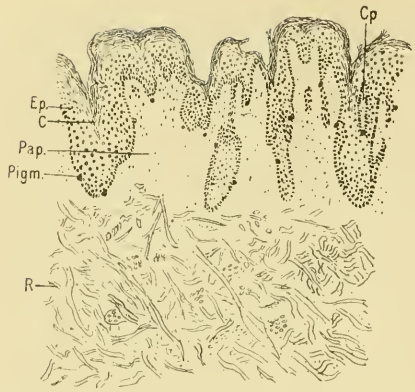

Textfig. 2. Manatus senegalensis III. Querschnitt durch die Bauchhaut, etwas schräg zur Oberfläche geführt. Vergr. 42. *C* Stratum corneum; *Ep.* Epidermis; *Pap.* Stratum papillare; *R* Stratum reticulare; *Pigm.* Pigmentzelle; *Cp* Coriumpapille.

von vornherein nicht vermuten möchte (Textfig. 2 und 3). Die Epidermis dringt mit ihren sämtlichen Schichten in die Tiefe und andererseits wuchert ihr das Corium entgegen, doch zunächst ist die Oberhaut das Aktive, später scheint es allerdings nur das Corium zu sein, sonst wäre es nicht erklärlich, wie einzelne Epidermiserhebungen so weit über die Oberfläche hervorragen könnten, es scheint hier die Oberhaut hervorgedrückt zu sein. Die Epidermispapillen können ihrerseits solch einfache Einsenkungen darstellen, wie sie bei Kükenthal (Textfig. 11) abgebildet sind, andererseits aber können sie mehr oder weniger dicke Balken bilden und auch wieder in schmalen, spitzen Papillen die Cutis durchdringen. Dies letztere ist besonders am Kinn, an der Schwanzflosse und den Vorderextremitäten der Fall. Kompliziert werden diese Gebilde noch durch Verwachsungen.

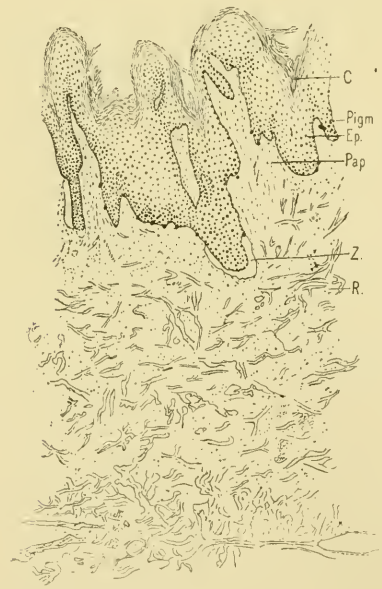

Textfig. 3. Manatus senegalensis III. Querschnitt durch Flossenhaut. Vergr. 38. Bezeichnungen wie Textfig. 2. *Z.* durch Schrumpfung entstandener Hohlraum.

Schon bei makroskopischer Betrachtung der Manatushaut war es mir aufgefallen, daß sich die Hauteinsenkungen nicht regellos nebeneinander befanden, sondern in Reihen angeordnet waren, welche senkrecht zur Längsachse des Tieres, und an den Extremitäten senkrecht zu deren Längsachse standen, wenigstens gilt dies für den größten Teil der Haut

des Rumpfes. Ich untersuchte nun diese Verhältnisse unter dem Mikroskop und fand, daß sich die Verbindungsbalken der einzelnen Epidermispapillen, welche parallel zur Längsachse des Tieres verlaufen, etwas früher, d. h. näher der Oberfläche auflösen und so stellen diese Einwucherungen wenigstens zum größten Teil mehr oder weniger deutliche Balken dar, welche sich allerdings weiter unten wieder in Einzelpapillen auflösen (Textfig. 5). Ich lege hierauf ein gewisses Gewicht, weil ich ähnliches bei Halicore gefunden habe. Die Art der gegenseitigen Durchdringung von Epidermis und Corium wird besonders klar bei der Betrachtung eines Schnittes, der unter einem nicht zu großen Winkel schräg gegen die Oberfläche geführt ist (Textfig. 4).

Textfig. 4. Manatus senegalensis III. Flachschnitt etwas schräg zur Oberfläche. *a* Querschnitte durch Epidermishöcker; *cp* Coriumpapillen im Epidermishöcker; *b* Epidermispapillen; *c* Verbindungsbrücken der Epidermispapillen; *d* Querschnitte durch das eingesenkte Stratum corneum; *f* Fasern des Stratum reticulare; *g* zylinderförmige Epidermiseinsenkungen um das Haar herum; *Pigm.* Pigmentzelle; *h* Querschnitt durch das Haar mit seinen Wurzelscheiden; *i* Corium. Vergr. 52.

Zu oberst (*a*) sind nur Erhebungen der Epidermis getroffen, die mehr oder weniger rundliche Gebilde darstellen, außen sind sie vom Stratum corneum begrenzt, und in ihrem Innern

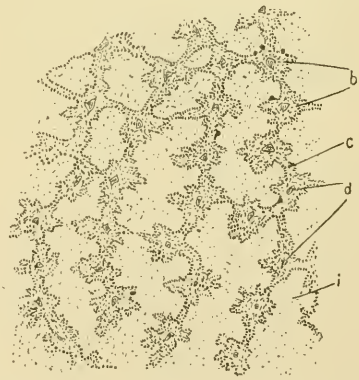

Textfig. 5. Manatus senegalensis III. Flachschnitt durch Rückenhaut zeigt die Reihenanordnungen der Epidermispapillen und den Beginn der Leistenbildung. Sonst wie Textfig. 4. Vergr. 26.

sind die Spitzen der emporwuchernden Coriumpapillen getroffen. An Stellen wo der Schnitt durch tiefere Schichten der Haut geführt ist, sind wir mitten in der Epidermis, die Coriumpapillen haben sich vergrößert und sind oft miteinander verschmolzen, die Epidermis hängt noch durch Brücken zusammen und in ihr sieht man die Querschnitte durch die Einsenkungen des Stratum corneum und der höheren Epidermisschichten. Noch etwas tiefer sind auch die Verbindungsbrücken immer schmaler geworden und schließlich ganz geschwunden. Hierdurch treten die eigentümlichen Epidermiszapfen in ihrer typischen Form auf. Sie haben zunächst noch zahlreiche seitliche Fortsätze und ihr Querschnitt besitzt deshalb eine etwa sternförmige Gestalt, noch weiter nach unten zu sind sie dann schließlich zu einfachen rundlichen Zapfen geworden.

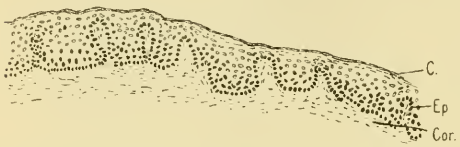

Textfig. 6. Manatus senegalensis III. Querschnitt durch die Haut des Präputium. Vergr. 32. *C* Stratum corneum, *Ep.* Epidermis; *Cor.* Corium.

So wie eben beschrieben, verhält sich die gewöhnliche Körperhaut. Etwas abweichende Verhältnisse zeigen sich am Präputium und an der Schnauze. Am Präputium (Textfig. 6) senkt sich die Epidermis in ziemlich breiten Wucherungen ein, und dazwischen finden sich ziemlich schmale Cutispapillen, die teilweise bis dicht unter die Oberfläche dringen. Die höheren Epidermisschichten beteiligen sich in keiner Weise an den Einsenkungen. Ähnliches findet sich an der Schnauze (Textfig. 7), indem auch dort breite, balkenförmige Epidermiswucherungen vorhanden sind. An der Oberfläche merkt man jedoch nichts davon, denn die höheren Schichten ziehen einfach parallel zu ihr hin, dazwischen kommen aber sehr vereinzelt einige tiefere Einsenkungen der unteren Epidermisschichten vor, oder eine empordringende Coriumpapille treibt auch die höheren Zellreihen etwas vor sich her und läßt so Erhebungen an der Hautoberfläche entstehen. An Stellen, wo starker Haar- und Borstenbesatz sich findet, ist die Epidermis überhaupt ohne jede

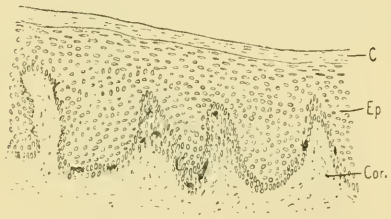

Textfig. 7. Manatus senegalensis III. Querschnitt durch die Unterkieferhaut. Vergr. 83. Sonst wie Textfig. 6.

nennenswerte Papillenbildung. Zum Vergleich seien noch einige Maße gegeben.

Bei der Körperhaut mit den gewöhnlichen Epidermispapillen ist der Abstand von der Spitze einer Epidermiserhebung zur Papillenspitze etwa 630 μ. Von dem Grund der durch die Einsenkung der Oberfläche entstandenen Grube bis zur Papillenspitze etwa 330 μ. Bei der Unterkieferhaut z. B. ist die Entfernung der Hautoberfläche vom Ende der Einwucherung etwa 285 μ, an den behaarten Stellen aber nur 85 μ, und am Präputium etwa 120 μ.

Was den feineren Bau der Epidermis anbetrifft, so findet man folgende Schichten: Zunächst das Rete Malpighi mit den chromatinreichen Kernen, durchsetzt von zahlreichen, meist klumpigen Pigmentzellen, die sich auch in den anschließenden Schichten des Coriums und der etwas höher gelegenen Epidermis befinden. Darüber lagern sich Zellreihen, in denen die Kerne ihr Chromatin schon verloren haben und nun bläschenförmige Gebilde darstellen. Sie sind mit kappenförmigen Auflagerungen kleinkörnigen Pigments bedeckt, welche sich besonders an der Seite befinden, die nach der Hautoberfläche zu gerichtet ist. Nach dem Stratum corneum zu werden die Kerne immer mehr abgeplattet, auf dem Querschnitt also langgestreckter, und ebenso plattet sich die Pigmentkappe ab. Nach Schwund des Kerns im Stratum corneum sieht man dann auf Querschnitten nur noch das Pigment in Linien angeordnet, welche zur Oberfläche parallel hinziehen.

Bei stärkerer Vergrößerung erblickt man sehr schön die Fortsätze, welche die einzelnen Zellen untereinander verbinden und ihnen den Namen Stachelzellen verschafft haben. In der Mitte einer jeden Plasmaverbindung befindet sich eine verdickte Stelle, die sich mit Hämatoxylin intensiv färbt.

Das Stratum corneum ist recht kräftig entwickelt und wird etwa 47 μ dick.

Ich komme nun zur Beschreibung der Haare. Wie schon die bisherigen Untersuchungen ergeben haben, sind alle Haarbildungen nach dem Typus des Sinushaares gebaut, von den feinen Haaren, die sich im vorderen Teil der Nase befinden, bis zu den dicken Borsten, welche an den Ecken der Oberlippe und dem inneren Teil der Unterlippe stehen. Am Körper unterscheiden sich die einzelnen Haare nicht bedeutend voneinander, dagegen trifft man in der Schnauzengegend solche von allen möglichen Dimensionen. Ich konnte die Balgdicke der Haare im

vorderen Teil der Nase zu 330 μ, die der Körperhaare zu 750 μ und die der Borsten bis zu 2,65 mm feststellen.

Rings um jedes Haar und um jede Borste erhebt sich die Haut im Kreis und bildet so einen Tuberkel, wie bereits Kükenthal und andere Forscher erwähnt haben. Nach dem Haar zu senkt sich dies Gebilde dann wieder etwas ein, um schließlich in die äußere Wurzelscheide überzugehen. Auch in der histologischen Struktur weicht die Epidermis um die Haare herum etwas ab. Am Rande des Tuberkels senkt sie sich zylinderförmig ein (Textfig. 4), wie man es auf Flachschnitten sehr gut sehen kann. Nach der Mitte zu folgen dann ähnliche Bildungen, doch reichen sie nicht mehr so tief ins Corium hinab und werden nach dem Haar zu immer kleiner.

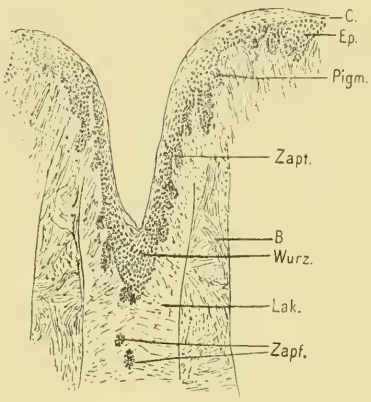

Textfig. 8. Manatus senegalensis III. Schräger Schnitt durch den oberen Teil einer Borste. Vergr. 22. *C* Stratum corneum; *Ep.* Epidermis; *Pigm.* Pigmentzelle; *Wurz.* äußere Wurzelscheide; *Zapf.* Zapfenbildungen derselben; *Lak.* Lakunenschicht; *B* Haarbalg.

Der obere Teil der äußeren Wurzelscheide, die ja doch schließlich nichts anderes ist als ein in der Tiefe liegendes Stück der Epidermis zeigt ebenfalls Zapfenbildung (Textfig. 8), die sich besonders bei den Borsten recht weit nach unten hin fortsetzen. Dieselben biegen stellenweise nach oben oder unten um. Bei den normalen Haaren konnte ich eine Dicke der äußeren Wurzelscheide konstatieren, die sich nicht wesentlich von der unterschied, welche ich bei den kräftigsten Borsten fand. Daß Borsten aber verhältnismäßig dünne Wurzelscheiden haben, ist ja auch schon bei anderen Säugetieren oft festgestellt worden.

An der äußeren Wurzelscheide ließen sich leicht die drei bekannten Schichten unterscheiden, das Rete Malpighi mit seinen Zylinderzellen, die darauffolgenden polygonalen und nach dem Haare zu die abgeplatteten Zellschichten. Die Zellen des Rete Malpighi bilden mit der Haarachse in der Richtung nach der Oberfläche zu einen Winkel von etwa 70°.

An die äußere Wurzelscheide schließt sich nun nach außen zu die Region an, welche die für die Sinushaare so charak-

teristischen Blutsinus führt. In ihr lassen sich mehrere Unterabteilungen unterscheiden. Nach innen zu wird diese Lakunenschicht, wie wir sie nennen wollen, durch eine Schicht begrenzt, die nur aus einer Zellage besteht, nur bei ganz starken Borsten konnte ich an ihr bis zu drei Zellagen unterscheiden. Sie besitzt stark abgeplattete Zellen mit ebensolchen Kernen, und färbt sich mit Eosin recht gut. Ich möchte für sie den Namen „innere Grenzlamelle" einführen (Textfig. 9 und 10 *i.Grl.*). Diese Schicht umschließt die Wurzelscheiden zunächst in einem einfachen Ring, von der Gegend des Ringsinus an nach unten zu biegt sie aber in ganz kleinen Abständen nach außen, allerdings nur wenig, und entsendet an diesen Stellen Fortsätze in die übrige Lakunenschicht. Ich konnte diese letzten Bilder besonders gut an gewöhnlichen Haaren beobachten, bei Borsten trat dies mehr zurück. Zwischen der inneren Grenzlamelle und der äußeren Wurzelscheide liegt noch die sogenannte Basalschicht. Eine bestimmte Struktur konnte ich daran nicht erkennen. Die Zellen des Rete Malpighi der äußeren Wurzelscheide dringen mit ihren äußeren Enden in sie ein und scheinen sie sogar mit Fortsätzen zu durchdringen. Auf diese Verhältnisse komme ich noch bei der Besprechung von Halicore zurück, wo alle diese

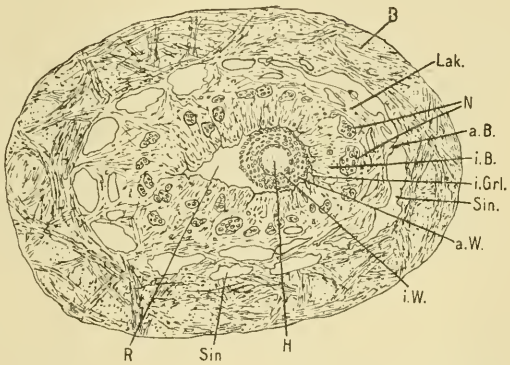

Textfig. 9. Manatus senegalensis III. Haarquerschnitt unterhalb des Ringsinus. Vergr. 76. *B* Haarbalg; *Lak.* Lakunenschicht; *Sin.* Sinus; *i.B.* innere Balgschicht; *N* Nervenbündel; *a.B.* äußere Balgschicht; *i.Grl.* innere Grenzlamelle; *a.W.* äußere Wurzelscheide; *i.W.* innere Wurzelscheide; *H* Haarschaft; *R.* Lücke, in der ein Haar gesessen hat.

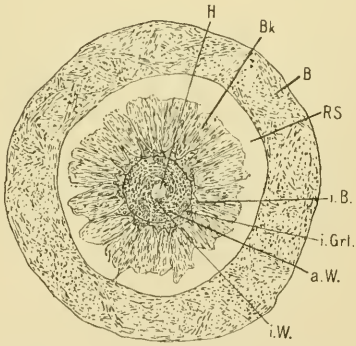

Textfig. 10. Manatus senegalensis III. Haarquerschnitt durch den unteren Teil des Ringsinus. Vergr. 70. *Bk.* Bindegewebskörper des Ringsinus; *RS* Ringsinus. Sonst wie Textfig. 9.

Gebilde bedeutend größer und daher leichter zu untersuchen waren.

Wir kommen nun zur Beschreibung der eigentlichen Lakunenschicht, sie schließt sich nach außen zu an die eben beschriebene innere Grenzlamelle an und stellt in ihrem oberen Teil, d. h. in dem, welcher der Hautoberfläche am nächsten liegt, ein ziemlich homogenes Gewebe dar, in dem die Zellen etwa konzentrisch zum Haar angeordnet sind. Sie färbt sich mit Eosin so gut wie gar nicht, hat bei der Doppelfärbung mit Hämatoxylin-Eosin daher einen bläulichen Schimmer und hebt sich dadurch gut von dem angrenzenden Gewebe ab. Ziemlich dicht unter der Oberfläche differenziert sie sich in eine Schicht, welche die bisherige Struktur ungefähr beibehält, und in welche die Fortsätze der vorhin erwähnten inneren Grenzlamelle weiter unten eintreten und sie in deutliche Abschnitte teilen. Bei Borsten fällt, wie gesagt, diese Erscheinung weniger auf. Ich möchte diese Schicht als innere Haarbalgschicht bezeichnen. Diesen Namen führe ich im Anschluß an Dietl ein, weiß aber nicht genau, ob er unter seiner „inneren Balglamelle“ nicht vielleicht auch die innere Grenzlamelle gemeint hat. Ferner differenziert sich dann eine zweite Schicht, in der nun die Blutsinus auftreten, und ich als Sinusschicht bezeichnen werde. Es bilden sich zunächst einzelne Lakunen aus, welche ringförmig um das eigentliche Haar angeordnet sind. Weiter nach unten zu werden diese Lakunen immer größer und es entsteht nach innen zu ein zweiter Lakunenring. Weiterhin verschmelzen die einzelnen Hohlräume dann miteinander und schließlich tritt der sogenannte Ringsinus auf. Dieser hebt sich nach oben und unten zu deutlich ab und umgibt das Haar mit den Wurzelscheiden und der inneren Balgschicht vollständig. Auf Haarlängsschnitten hat er ungefähr die Gestalt einer Ellipse.

Bei den Sinushaaren, wie sie für die verschiedensten Säugetiere beschrieben sind, kommt es nicht immer zur Ausbildung eines Ringsinus. Oft ist die Lakunenschicht nur von Hohlräumen durchsetzt, die etwa in der Mitte des Haares am größten sind und nach oben und unten zu abnehmen. Wo aber ein solches Gebilde vorhanden ist, da ist es entweder hohl, d. h. nur von Blut erfüllt, oder enthält einen sogenannten Sinuskörper, d. h. ein Gebilde von noch unbekannter Funktion, das etwa wie eine Schuppe ziemlich breit an der Innenwand des Ringsinus ansetzt, das Haar und die darumliegenden Schichten zur Hälfte oder zu

zwei Dritteln umgibt, aber die Außenwand des Ringsinus nicht berührt. Bei Manatus und ebenso bei Halicore ist es anders.

Hier durchziehen den oberen Teil des Ringsinus einzelne dünne Querbalken und im unteren Teile erfüllt ein ziemlich massiges Gebilde den Raum, das sich in seiner Affinität zu Farbstoffen ebenso verhält wie die Querbalken. An der Innenwand setzt es sich als ein radiär angeordnetes Gewebe breit an, erreicht aber die Außenwand nur an wenigen Stellen und wird von Eosin recht kräftig gefärbt (Textfig. 10 *Bk.*).

Die innere Balgschicht dringt in diese eben beschriebene Bildung stellenweise ein und zerlegt sie so in mehrere Abschnitte.

Unter dem Ringsinus setzt dann wieder das Querbalkensystem ein, die Lakunen treten wieder hervor und ordnen sich wie vorher in zwei Ringen an. Der innere von ihnen schwindet nach unten wieder, der äußere dagegen bleibt erhalten und umgibt sogar noch die Haarzwiebel vollständig. Durch das Zurücktreten der Lakunenbildung ist natürlich die innere Haarbalgschicht etwas kräftiger geworden und hat sich unterhalb des Ringsinus in besonderer Weise differenziert.

Das gesamte Sinushaar ist nach außen zu von einem kräftigen Balg begrenzt, der aus dicht aneinandergelagerten starken Bindegewebsfasern besteht, welche nach allen Richtungen hin ziehen, besonders aber ringförmig angeordnet sind.

Durch diesen Balg dringen nun Blutgefäße und Nerven in das Innere. Die Hautnerven treten zunächst in kräftigen Bündeln auf, umgeben von einem dicken Mantel von Bindegewebe. Sie ziehen oft, zunächst mehr oder weniger parallel zu den Haaren oder Borsten ziemlich hoch hinauf bis dicht unter die Epidermis, biegen dann um und dringen nun von unten in das Haar hinein, zusammen mit Blutgefäßen. Daneben konnte ich auch viele Stellen finden, an denen die Nerven einfach von unten herauf ziehen und nach einer kleinen Umbiegung etwa rechtwinklig in den Haarbalg eintraten. Diese Eintrittsstellen liegen etwa zwischen den oberen Grenzen des unteren Fünftels und des unteren Drittels des Haarbalgs. Nach ihrem Eintritt in das Haar ziehen die Nerven die Verbindungsbalken, welche die Lakunen durchsetzen, entlang und dann im äußeren Teil der inneren Haarbalgschicht empor. Auf ihrem ganzen Wege und ganz besonders nach dem Eintritt in den Haarbalg verzweigen sich die Nervenbündel. Jedes neue Teilbündel muß nun auch eine Umhüllung haben, daher

wuchert das umgebende Bindegewebe stark zwischen die einzelnen Nervenbündel ein, natürlich geschieht das schon ein ganzes Stück vor der eigentlichen Teilungsstelle, und deshalb lassen sich auf einem Querschnitt oft die ungefärbten Nerven nur schwer zwischen der großen Anzahl von Kernen des umgebenden Bindegewebes wahrnehmen. Im Haarbalg teilen sich dann die Nervenbündel solange, bis jede einzelne Nervenfaser mit ihrer Hülle für sich allein emporzieht. Auf Querschnitten kann man recht gut erkennen, wie sich die innere Haarbalgschicht nun differenziert hat, indem in ihren äußeren Teilen die Nervenbündel oder Nervenfasern eingelagert und nach unten zunächst in einen, weiter nach oben zu etwa in zwei Ringen angeordnet sind (Textfig. 9 *N*). Es lassen sich übrigens nur bis zum Ringsinus größere Mengen von Nerven wahrnehmen, während sie oberhalb desselben viel seltener sind. Dies ist leicht erklärlich, da nach den Untersuchungen von Ksjunin der größte Teil der Nerven im oberen Teil des Haarbalgs seine Scheiden verloren hat und so schwieriger und nur mit besonderen Methoden zu erkennen ist.

Die Haare und Borsten von Manatus und Halicore werden aber noch auf eine zweite Art innerviert. Dicht unter der Epidermis, wo der äußere Haarbalg nicht mehr so deutlich und kräftig ausgebildet ist, aber auch schon etwas tiefer, dringen Nervenbündel in ziemlicher Anzahl und von allen Seiten in die das Haar umgebenden Schichten ein. Wie auch schon vorher konnte ich natürlich auch hier nicht den weiteren Verlauf der Nerven verfolgen, aber durch Untersuchungen an Sinushaaren anderer Säugetiere ist es ja bekannt, daß an dieser Stelle sich ein komplizierter Nervenring befindet. Der Eintritt vom Nerven an dieser Stelle weist darauf hin, daß sich auch bei Manatus und Halicore ähnliche Bildungen vorfinden. Diese Befunde schließen sich sehr gut an die Ergebnisse von Bonnet an und bei Halicore werden wir noch sehen, daß sich diese Nerven in die Wurzelscheide fortsetzen.

Zu erwähnen wäre noch, daß sich die Haarpapille im Haarschaft ziemlich weit in die Höhe zieht, ganz besonders bei den Borsten, die auch Mark besitzen.

Wie ich schon vorher erwähnt habe, trifft man in der Schnauzengegend Haare von den verschiedensten Dicken-Durchmessern, es ist also ein kontinuierlicher Übergang zu den eigentlichen Borsten vorhanden, die sich besonders dadurch auszeichnen, daß sie ziemlich stumpf, kurz und dick sind. Ihre Anordnung

ist aus den Abbildungen bei Murie und Kükenthal leicht ersichtlich.

Auch bei dem Neonatus konnte ich in der äußeren Wurzelscheide die Reste der Talgdrüsenanlagen entdecken. Es sind, wie Kükenthal für den Manatus Koellikeri beschrieben hat, blasige Zellen der äußeren Wurzelscheide, die sich an diesen Stellen noch ganz schwach, aber immer noch deutlich nach außen vorwölbt. Diese Reste sind aber noch kümmerlicher, als die bei Kükenthal (Textfig. 10) abgebildeten.

Auch einen Fall von Haarwechsel konnte ich feststellen, wo das neue Haar einen Hohlraum mit den Wurzelscheidenresten des alten neben sich aufwies (Textfig. 9).

Drüsenbildungen konnte ich außer der erwähnten nicht feststellen. Nur die Augenlider enthalten eine Menge Drüsen, welche wohl aus Anlagen entstanden sind, wie wir sie bei dem kleinsten Manatusembryo feststellen konnten. Sie stellen wahrscheinlich das ölige Sekret her, das die Augen der Sirenen vor eindringendem Wasser schützt und bei erbeuteten und ans Land gezogenen Tieren sich im inneren Augenwinkel sammelt, wo es die bekannte Sirenenträne bildet, welche von den Eingeborenen als Amulett geschätzt wird.

Vom Corium des Manatus hat Kükenthal schon berichtet, daß es neben kleineren und vereinzelten Bindegewebszügen, die in allen Richtungen die Haut durchziehen, aus zwei sich kreuzenden Diagonalfaserbündeln besteht. Dies gilt natürlich nur für das Stratum reticulare. Sie laufen in den oberen Schichten etwas schräg zur Oberfläche und bilden beide mit der Längsachse des Tieres den gleichen Winkel. Da sich das Stratum reticulare auch noch etwas zwischen die Epidermispapillen eindrängt, so sieht man auf Flachschnitten die kreisförmigen Querschnitte der Spitzen derselben in der Mitte von Quadraten liegen, welche von den sich kreuzenden Coriumfasern gebildet werden (Textfig. 4*f*).

Weiter nach unten zu werden diese Fasern immer kräftiger und zugleich ändern sie immer mehr ihre Richtung. Der Winkel zwischen ihnen und der Längsachse, der etwa 45° betrug, wird immer größer, schließlich fallen sie zusammen und laufen nun parallel zur Längsachse. Inzwischen haben sich Faserbündel, welche zunächst noch ganz unbedeutend und senkrecht zur Längsachse gerichtet waren, immer kräftiger entwickelt und liefern jetzt mit den nun parallel zur Längsachse hinziehenden Faserbündeln ein neues sich kreuzendes System.

Schon bei makroskopischer Betrachtung eines ungefärbten Hautquerschnittes fällt die untere Grenze des Coriums durch ihre dunkle Färbung auf. Bei Anwendung der Färbung van Giesons kann man nun beobachten, daß dieser dunkle Streif durch äußerst dichte und recht kräftige Bindegewebsfasern dargestellt wird, welche besonders stark das Fuchsin aufnehmen, wenigstens im Verhältnis zu den anderen Coriumfasern. Abzweigungen derselben ziehen dann noch in die oberen Schichten des Unterhautbindegewebes.

Das Stratum papillare setzt sich bei der eben genannten Färbung durch seinen hellroten Ton und außerdem durch seine vielen Kerne von den umgebenden Geweben deutlich ab und erfüllt hauptsächlich die Räume zwischen den Epidermispapillen. Unten um die Spitzen desselben herum ist es nur wenige Zelllagen breit. Zwischen die Einsenkungen der Oberhaut dringt aber auch, wie schon erwähnt, das Stratum reticulare ein.

Das Corium wird von kräftigen Blutgefäßen und Nervenbündeln durchzogen. Diese verzweigen sich immer mehr und mehr und die ersteren dringen, von zarten Bindegewebsfasern begleitet, mit dem in die Epidermis einwuchernden Corium zwischen die Papillen vor. Auch für die Nervenfasern möchte ich dasselbe vermuten, doch konnte ich wegen des mangelhaften Konservierungszustandes meines Materials keinen sicheren Nachweis liefern und deshalb auch in den höheren Coriumschichten keine Nerven mehr feststellen.

Auch Muskelfasern durchziehen die Haut, besonders an der Schnauze, wo sie in großer Menge etwa senkrecht zur Oberfläche stehen und, wie schon Kükenthal angibt, sich auch an die Haare als Musculi arrectores ansetzen, und zwar häufig so, daß der Muskel vom Haarbalgfalz des einen Haares zur Haarzwiebel des anderen zieht und diese in Form einer Schleife umgibt, wie auch Dietl bei seinen Untersuchungen bei anderen Säugetieren gefunden hat.

Zusammenfassung der Untersuchungsergebnisse bei Manatus.

Fassen wir nun kurz diese Beobachtungen zusammen, so finden wir:

1. Eine besonders komplizierte Schichtenbildung ließ sich an der Epidermis nicht beobachten, man findet annähernd das

gleiche wie bei andern Säugetieren, nur Keratohyalin und Eleidinschicht fehlen.

2. Es gibt zweierlei Pigment, solches, das in besonderen Zellen aufgespeichert ist, die sich bald in klumpiger, bald in verästelter Form finden und solches, das in kleinen Körnchen auftritt und sich um die Kerne, besonders nach außen zu lagert. Das erstere Pigment wandert vom Corium in die Epidermis ein, und zwar in der verästelten Form, das zweite jedoch kommt nur in der Oberhaut vor und stammt vielleicht aus den Pigmentzellen, die sich ja in den oberen Epidermisschichten nicht mehr befinden, doch deutet seine Lage um den Kern herum und die recht früh eintretende Degeneration des Chromatins darauf hin, daß es vielleicht vom Kern her produziert wird.

3. Im größten Teile der Manatushaut hat sich die Epidermis in Papillen eingesenkt, an deren Bildung auch die höheren Schichten, sogar das Stratum corneum beteiligt sind. Dadurch entstehen auf der Hautoberfläche grubenartige Einsenkungen. Diese Epidermiszapfen sind stark miteinander verwachsen und zwar besonders in der Richtung senkrecht zur Längsachse des Tieres, wodurch eine Art Leistenbildung entsteht.

Nach Befunden an Embryonen stellen die Epidermiszapfen rudimentäre Haaranlagen dar. Zwischen diesen Oberhautbildungen findet sich dann das seinerseits emporwuchernde Corium, das an manchen Stellen die oberen Epidermisschichten vor sich her drängt und dadurch das Hervortreten einzelner Höcker verursacht.

Andererseits gibt es auch Stellen auf der Haut von Manatus, nämlich an der Schnauze und am Präputium, bei denen sich die oberen Epidermisschichten nicht an der Einwucherung beteiligen, doch stellen diese ja nur einen kleinen Teil der gesamten Haut dar und so kann man den dortigen Epidermiswucherungen mit Recht denselben Ursprung zuschreiben, wie denen am übrigen Körper, besonders da sich die ersten Entwicklungsstadien sehr ähneln. Bei diesen letzteren Bildungen ist das Corium nur wenig nach der Oberfläche zu vorgedrungen und die Epidermis hat sich nicht in Papillenform, sondern in Balken und Leisten ins Corium eingesenkt, eine Weiterbildung, die doch an der übrigen Haut nur angedeutet ist, und diese Balken lösen sich nach unten zu auch nicht mehr in Papillen auf.

An den Teilen der Haut, welche mit Borsten und Haaren reich besetzt sind, haben wir schließlich überhaupt keinerlei Papillen, und dort hat die Epidermis dieselbe Struktur, wie bei den

übrigen Säugetieren. Dies ist auch sehr erklärlich, denn an diesen Stellen sind ja alle Haare erhalten geblieben und zu Papillen reduzierte Haare sind daher nicht zu finden. In der Schnauzengegend liegen Hautstellen, deren Bau die letzterwähnte Ausbildung zeigt und solche, an denen sich die zu zweit genannten Epidermisleisten befinden, dicht nebeneinander.

4. Alle Haare von Manatus und ebenso alle Borsten sind nach dem Typ des Sinushaares ausgebildet. Da sie aber vollständig im Bau mit denen von Halicore übereinstimmen, so werde ich hierauf später noch genauer eingehen.

5. Außer den ganz rudimentären Talgdrüsen in der äußeren Wurzelscheide der Haare kommen bei Manatus Drüsen nur im Augenlid vor.

II. Das Integument von Halicore.

Über die äußere Haut von Halicore berichtet Rüppell etwa folgendes: Die Haut ist auf dem Rücken glatt, auf dem Bauch hat sie schmale Längsrunzeln, und auf der Körperhaut stehen dünne, steife Borsten in Abständen von etwa 1 Zoll. Die Epidermis ist dünn und durchsichtig, darunter befindet sich eine Schicht, welche aus vertikalen Lamellen besteht und schwarzgrau gefärbt, dicht verwebt und schwammig ist. Auf dem Rücken ist sie neun Linien, auf dem Bauch etwa einhalbmal so dick. Auch Cuvier schildert die Halicorehaut ähnlich, hebt den Unterschied von Haar und Borste hervor und gibt die Farbe des Rückens als bläulich, die des Bauches als weißlich an.

Brandt schließt sich in seinen Angaben an Rüppell an und macht zum Schluß, die, wie wir sehen werden, ganz unzutreffende Bemerkung: „Halicores corium potius a Manatino supra descripto notis essentialibus vix differt.“

Turner fand an einem Embryo von 162,6 cm Länge, 5—10 mm lange Haare, die an Schwanz- und Brustflossen weniger dicht standen als anderswo. Am Rücken war eine Reihenanordnung der Haare zu erkennen, feine schwarze Flecke deutet er als Haaranlagen. Was sie jedoch wirklich darstellen, wird sich noch im Laufe meiner Arbeit zeigen.

Die Untersuchungen Kükenthals werde ich auch hier, wie schon vorhin bei Manatus im speziellen Teil heranziehen, da auch hier das zugrunde liegende Material vielfach dasselbe ist und ich daher immer wieder auf seine Angaben zurückgreifen muß.

Dexler und Freund besprechen ebenfalls kurz die Haut von Halicore und schließen sich vielfach älteren Forschern an, stellen aber richtig, daß sich auch an den Vorderextremitäten und der Schwanzflosse, wenn auch spärlicher als sonst, Haare befinden. Die Farbe ist nach ihren Angaben lichtgraubraun bis hellbronzebraun mit einem leichten Metallschimmer, die Unterseite weiß bis hellgrau. Diese Angaben gelten jedoch nur für den Dugong Australiens, bei dem des Roten Meeres herrschen blaugraue Töne vor.

Auch Angaben über Hautfurchen sind in ihrer Arbeit zu finden. Ferner sind dem Werk auch drei Tafeln beigegeben, doch sind die Photographien leider zu klein, als daß man Einzelheiten erkennen könnte.

Von Abbildungen, welche die Behaarungsverhältnisse, besonders die an der Schnauze, deutlich hervortreten lassen, sind die Tafeln Kükenthals das Beste, und wenn diese sich auch nur auf einen Embryo beziehen, so muß man doch bedenken, daß dieser schon ziemlich groß ist und alle Haupthaare schon entwickelt sind.

Ich komme nun zu meinen eigenen Untersuchungen.

Der kleinste Embryo von Halicore, der zu meiner Verfügung stand, maß 15 cm direkte Länge und stellt somit den kleinsten Embryo dar, welcher bis jetzt zur Untersuchung des Integuments herangezogen worden ist. Der Kopf war für andere Zwecke in eine Schnittserie zerlegt worden, welche mir ebenfalls zur Verfügung stand. Der übrige Körper hatte leider durch die lange Aufbewahrung die Epidermis verloren. Auch am Kopf waren große Strecken davon entblößt und nur die Schnauzengegend und das Innere der Nasen- und Mundöffnung hatten vollständig ihre Epidermis behalten, so daß ich immerhin noch mancherlei beobachten konnte.

Die Epidermis war nur wenige Zellagen breit, höchstens fünf bis sechs. Im Schnauzenteil des Kopfes war das Rete Malpighi mit Pigmentzellen besetzt, die sich auch im angrenzenden Corium fanden. Die Epidermis der Nasenhöhle war ebenfalls stark pigmentiert, dort fand ich auch Epidermiswucherungen, die sich aber auf den vorderen Teil beschränken und Haaranlagen darstellen. Im vorderen Mundteil konnte ich, wie auch schon bei dem kleinsten Manatusembryo tubulöse Drüsen nachweisen, was ja auch hier von vornherein zu erwarten war. Drüsenanlagen waren auch an der Innenseite der Augenlider zu finden und dort

waren auch Pigmentzellen im Rete Malpighi und im darunterliegenden Corium eingelagert.

Die Anlagen von Borsten und Haaren am Kopf waren schon ziemlich ausgebildet. Sie setzten sich am unteren Teil der Epidermis ziemlich breit an, verengten sich dann und verbreiterten sich gegen das Ende wieder, um die Haarzwiebel zu bilden. Bei einigen war noch eine Verdickung zwischen Haarwurzel und Epidermis ausgebildet, doch befanden sich nur wenige Anlagen auf diesem vorgerückten Stadium.

Das Corium beteiligt sich schon stark an der Bildung von Haarpapille und Balg und an der Stärke des letzteren sieht man schon deulich, daß daraus Sinusborsten und Sinushaare entstehen werden. Ich habe bei diesem Embryo Anlagen messen können, die ohne ihren Balg 180 μ lang und 73 μ breit waren, mit den dazu gehörigen Coriumbildungen, welche sich recht deutlich von ihrer Umgebung absetzten, betrug die Länge der Borstenanlagen 233 μ und deren Breite 120 μ. Das war allerdings schon eins der größeren Gebilde der Art, wenn auch nicht das größte. Diese Gebilde standen sehr dicht auf Ober- und Unterlippe, am Kopf waren sie spärlich.

Der zweitkleinste Halicore-Embryo, den ich bearbeiten durfte, war seinerzeit von Professor Selenka dem hiesigen Zoologischen Museum überlassen worden. Er ist, über den Rücken gemessen, 38 cm lang.

Die Vorderfläche der Schnauze ist mit zahlreichen Haaren besetzt, die bis 4,5 mm lang werden, sonst finden sich Haare nur noch auf den Lippen. Der Rand der Schnauzenvorderfläche und die Mitte des Rückens, die sich kammähnlich etwas vom übrigen Körper absetzt, sind dunkelbraun, ebenso der Scheitel und der hintere Teil des Schwanzes. Nach dem Bauch zu wird die Haut immer heller und ist am Bauch selbst gelblichweiß. Dieselbe Färbung zeigt die Unterseite des Schwanzes, die Kehle, die Wangen, die Unterseite und der Rand der Vorderextremitäten, während die Oberseite der letzteren braun ist, der Unterkiefer ist hell gelblich mit braunen Flecken.

Über den ganzen Körper sind zweierlei Haaranlagen verteilt, die sich äußerlich als kleine Tuberkel darstellen. Auf dem Rücken stehen die größeren Tuberkel unregelmäßig durcheinander in Abständen von etwa 0,5 cm. Dazwischen befinden sich die kleineren, die etwa 0,5—1 mm voneinander entfernt sind.

Nach dem Bauch zu rücken die Haaranlagen immer mehr auseinander und zwischen After und Schwanzwurzel beträgt der Abstand der kleineren etwa 2—3 mm. Der Schwanz selbst ist oben wie unten ziemlich schwach mit diesen Gebilden besetzt, doch finden sich dort meist größere in Zwischenräumen von etwa 0,5 cm. Dem vorderen Bauchteil mangeln sie fast völlig, während der zwischen den Flossen gelegene Teil mit großen Tuberkeln bedeckt ist, die einen Abstand von etwa 0,6 cm voneinander haben. Der äußere Teil der Brustflossen trägt an seiner Ansatzstelle nur wenige Haaranlagen und gegen ihr Ende sind dieselben überhaupt nur noch vereinzelt vorhanden. Der innere Teil der Vorderflosse ist bis auf einige Tuberkel an seiner Ansatzstelle ohne jede derartige Bildung, Hals und Augenränder sind vollständig frei davon. Der Scheitel ist mit kleineren Haar-

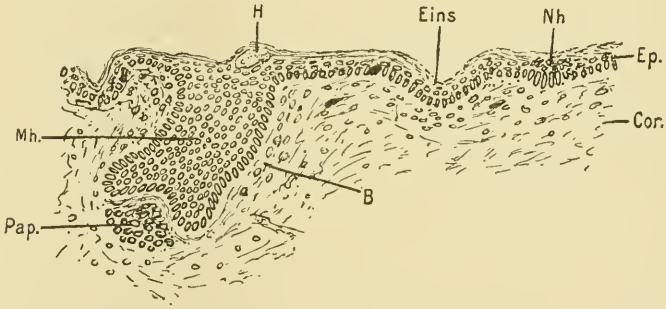

Textfig. 11. Halicore Dugong, zweitkleinster Embryo. Hautquerschnitt. Vergr. 173. *Ep.* Epidermis; *Cor.* Corium; *Mh.* Mittelhaaranlage; *Pap.* Coriumpapille; *B* Balganlage; *Nh* Nebenhaaranlage; *Eins* Einsenkung, wohl nur eine Schrumpfung.

anlagen besetzt, die unregelmäßig 1—2 mm auseinanderstehen. Nach oben zu auf den Wangen und über der Nase befinden sich wieder größere Tuberkel.

Die Epidermis war bei diesem Exemplar sehr gut erhalten, hatte eine Dicke von 13—20 μ und bestand aus nur wenigen Zellreihen. Über den Zylinderzellen des Rete Malpighi befanden sich einige mehr langgestreckte Zellen, und in den obersten Lagen machte sich die Verhornung bemerkbar (Textfig. 11). Durch die Alkoholkonservierung war die Haut etwas geschrumpft und der ganze Körper mit Falten bedeckt, welche sich besonders auf dem Rücken deutlich abheben. Wahrscheinlich sind auf diesen Umstand auch die vielen kleinen Epidermiseinsenkungen zurückzuführen, welche ich beobachten konnte (Textfig. 11 *Eins*). Diese

machten sich besonders auf Hautquerschnitten bemerkbar. Sie setzten meist oben breit an und endeten oft ziemlich spitz. Bei einem Teil war die Einsenkung aber so rundlich, daß es außer Frage ist, daß man hier ein Kunstprodukt vor sich hat.

An einigen Stellen, die sich bei genauerer Durchmusterung der Präparate aber immer zahlreicher fanden, zeigte das Stratum Malpighi besonders langgestreckte Kerne und senkte sich in einer kleinen Papille etwa 8 μ ins Corium ein, dabei konnte ich eine Beteiligung der höheren Schichten nicht beobachten (Textfig. 11 *Nh.*). Dies ist ja aber bei Haaranlagen oft auch nicht der Fall. Diese Bildungen stellten sich ganz so dar, wie allererste Stadien von solchen. Hierin sehe ich die ersten Ansätze zur Bildung der später auftretenden Oberhautleisten.

Pigment konnte ich in kleinkörniger Form in der Epidermis beobachten und außerdem in Pigmentzellen, welche sich besonders in dem Rete Malpighi und im Stratum papillare befanden.

Die vorhin erwähnten Haaranlagen konnte ich auch auf meinen Schnitten auffinden. Die größeren waren schon recht weit entwickelt und so zeigte ein Längsschnitt durch ein solches Gebilde klar und deutlich, daß es sich hier um ein Entwicklungsstadium eines Sinushaares handelt. Er hatte etwa eine birnenförmige Gestalt. Der obere Teil, in dem später der Ringsinus entsteht, war schon sehr ausgeprägt und bedeutend dicker als der untere. Sein Durchmesser betrug oben etwa 385 μ, während der untere nur 230 maß, dabei war er 520 μ lang. Die Sinus waren bereits angedeutet, stellenweise sogar schon weiter entwickelt. Auch der Haarschaft war bereits in Bildung begriffen, enthielt körniges Pigment und war schon deutlich verhornt. Mit seinen Scheiden zusammen maß er oben 120 μ, weiter unten 95 μ. Bei den kleineren Haaranlagen (Textfig. 11 *Mh*) bemerkte ich eine geringere Beteiligung des Coriums, immerhin aber war auch hier schon der Balg derartig entwickelt, daß man auch hierin ein künftiges Sinushaar vermuten möchte. So war auch die Coriumpapille schon gut zu erkennen. Diese letzten Haaranlagen reichten etwa 133 μ weit hinab und besaßen dabei einen Durchmesser von etwa 85 μ.

Am Kinn waren noch keine Haare durchgebrochen, doch deuteten sie sich schon durch kräftige Erhebungen der Oberfläche an, und Querschnitte zeigten, daß hier schon weit fortgeschrittene Anlagen von Sinushaaren vorhanden waren, die äußerst dicht zusammenstanden.

Wie schon vorhin erwähnt, waren auf dem vorderen Schnauzenteil Sinushaare und Sinusborsten vollständig entwickelt, deren Balg eine Dicke bis zu 500 μ erreichte.

Das drittgrößte Stadium von Halicore war ein Embryo, der im hiesigen Zoologischen Museum aufgestellt war und über den Rücken gemessen eine Körperlänge von 42 cm besaß.

Auch hier sind große und kleine Haaranlagen über den Körper verteilt und auch sie stellen sich äußerlich als Tuberkel dar. Über den ganzen Rücken hin stehen die äußeren Anlagen etwa 6,5 cm auseinander, am vorderen Rücken etwas weiter, am hinteren etwas näher. Dazwischen befinden sich dann kleinere Anlagen in Abständen von etwa 1 mm. Auch diese sind am Hinterrücken einander näher und am Vorderrücken weiter auseinander gerückt.

Auf den Seiten sieht man viel weniger kleine Anlagen, und auch die großen sind nicht so zahlreich wie auf dem Rücken. Der Schwanz ist gleichfalls mit beiden Arten von Tuberkeln besetzt und zwar befinden sich auf der Unterseite mehr kleinere, während sie auf der Oberseite fast vollständig fehlen. Dort sind allerdings auch die größeren seltener. Auf der Brust stehen fast nur große Haaranlagen und zwar in einer Entfernung von etwa 1 cm. Am vorderen Bauch sind sie wieder mehr auseinandergerückt und kleine Tuberkel dort überhaupt nicht vorhanden.

Nach dem Schwanz zu werden die großen wieder etwas zahlreicher, und ebenso nimmt die Menge der kleinen stetig und stark zu, so daß sie am hinteren Bauchteil, der Schwanzwurzel und dem unteren Teile des Schwanzes nur etwa 1, 5—2 mm voneinander entfernt sind. Auf den Vorderextremitäten finden sich auf beiden Seiten nur wenige kleine Anlagen, ebenso auf dem Scheitel, und über den Augen konnte ich nur 17 große und eine Reihe kleinerer Tuberkel feststellen. Auf der vorderen Schnauze traf ich wieder nur große Haaranlagen an. An der Vorderfläche der Schnauze waren, wie sich ja nach den Befunden beim vorigen Stadium schon erwarten ließ, die Haare und Borsten schon durchgebrochen und voll entwickelt.

Da dieser Embryo seiner Größe nach gerade zwischen jenen beiden Stadien stand, wo bei dem größeren die Leistenbildung schon vollständig fertiggestellt war und bei dem kleineren nur ganz geringe Spuren davon vorhanden sind, so glaubte ich zunächst hier ähnliche Funde machen zu können, wie Kükenthal

bei dem Manatus Koellikeri. Die Untersuchung ergab indessen, daß auch hier schon die Leistenbildungen weit entwickelt sind, wenn man sie aber mit denen bei erwachsenen Tieren vergleicht, so findet man, daß hier die Einwucherungen noch nicht so zusammengedrängt sind, sondern jede einzelne ziemlich isoliert dasteht. Dabei sind Verwachsungen überhaupt noch nicht vorhanden. Diese Leisten sind etwa 20 μ breit; und ihre untere Grenze ist von der Hautoberfläche 67—73 μ entfernt. In diesem Stadium sinken die obersten Schichten der Epidermis an den Stellen, an denen die unteren die Leisten bilden, etwas ein, etwa 20 μ, doch kann an diesen Bildungen leicht auch das vordringende Corium schuld sein. Pigment findet sich hauptsächlich in kleinkörniger Form, doch wird es wohl nach Analogie des folgenden Stadiums mindestens an der Schnauze in Pigmentzellen vorhanden sein. Daß die Einsenkungen der Epidermis im vorigen Stadium nichts mit der Papillen- und Leistenbildung zu tun haben, konnte ich hier deutlich sehen, denn auch hier fand ich solche Einsenkungen, und auch an diesen waren die Leistenbildungen gut entwickelt.

Wie schon gesagt, fand ich auch an diesem Embryo die beiden Arten von Haaranlagen, wie beim vorigen. Die größeren waren schon differenziert in Haarschaft, Wurzelscheide, Sinusschicht und Haarbalg, waren schräg zur Oberfläche angelegt und hatten eine Breite von 317—320 μ und eine Länge von etwa 780 μ. Bei den kleineren Anlagen war der Balg sehr kräftig entwickelt und unten traten an ihn strangartige Gebilde heran, welche Blutgefäße und Nerven führten. Das Innere des epidermalen Teils setzte sich schon deutlich von dem äußeren ab, der Haarschaft war also schon fertig gebildet. Die ganze Anlage hatte mit dem Balg zusammen eine Dicke von etwa 117 μ. Der epidermale Teil eine solche von 67 μ bei einer Länge von 100 μ.

Das kleinste Stadium von Halicore, das Kükenthal vorlag, war ein Embryo von einer Gesamtlänge von 48 cm. Dieser war aber schon damals stark geschrumpft gewesen und so hatte Kükenthal ihn nicht zur Bearbeitung herangezogen. Für mich war er insofern von Bedeutung, als er das größte Stadium darstellte, das mir vollständig zur Verfügung stand. An ihm konnte ich all jene Untersuchungen anstellen, zu denen ich ein ganzes Exemplar von Halicore brauchte, so konnte ich z. B. durch Entnahme einer Menge von Proben von allen möglichen Stellen der Haut nachweisen, daß auch bei Halicore alle Haare und Borsten

als Sinushaare ausgebildet sind. Da alle Haupthaare bei diesem Embryo bereits vollständig entwickelt und durchgebrochen sind, so kann ich dieses Resultat unbedenklich auch auf die erwachsene Halicore ausdehnen.

Die Länge der Haarbälge betrug etwa 1,6 mm, ihre größte Breite etwa 0,37 mm. Der Bau ist hier vollständig der gleiche, wie bei Manatus, und ich kann auf die Schilderungen im ersten Teil der Arbeit verweisen.

Die Epidermis läßt an diesem Exemplar keine besondere Differenzierung erkennen, wie es ja auch nur wenige Zellschichten sind, die sie aufweist. Das Rete Malpighi zeigt die gewöhnlichen Zylinderzellen, in denen kleinkörniges Pigment eingelagert ist. Zwischen diesen befinden sich eine ganze Reihe von Pigmentzellen, welche viele feine Ausläufer tragen und sich oft noch in höheren Schichten der Epidermis oder im Stratum papillare des Corium befinden. Die nach oben zu folgenden Schichten zeigen zunächst Kerne mit geringerem Chromatingehalt, weiter nach oben zu platten sie sich ab, und auf Schnitten stellt sich der Kern nur noch als einfaches Stäbchen dar.

Die Epidermiseinwucherungen stehen auch hier noch recht weit auseinander, haben sich noch nicht sehr tief ins Corium eingesenkt und nur die unteren Oberhautschichten sind dabei beteiligt. Die Epidermisbreite, d. h. die Entfernung von Hautoberfläche und Papillenspitze beträgt etwa 53 μ, die Breite der Leisten 18—20 μ, denn wie schon bei dem vorigen Stadium, so stellen auch hier die Epidermiseinsenkungen Leisten dar und nicht Papillen, wie bei Manatus. Diese Leisten laufen ungefähr parallel zueinander und stehen senkrecht zur Körperachse.

Nur um die Haare herum ist es anders, da treffen wir dieselben Verhältnisse an, wie bei Manatus, auch hier senkt sich die Epidermis etwa in Form konzentrischer Ringe ein, was auf Flachschnitten sehr schön zu beobachten ist und auf diese Weise treten auch bei Halicore Tuberkelbildungen auf, wie wir sie schon bei Manatus ausführlich besprochen haben.

An der Schnauze sind die Epidermisleistungen übrigens beträchtlicher. Hier beträgt der Abstand des unteren Leistenendes von der Hautoberfläche etwa 200 μ.

Schon an der Körperhaut wuchert das Corium stellenweise sehr weit nach oben, und ich konnte dort Coriumpapillen beobachten, deren Spitze nur 13 μ unter der Hautoberfläche lag; an

der Schnauze jedoch biegt es sogar die Epidermisschichten über die übrige Oberfläche hinaus und veranlaßt so Höckerbildungen.

Neben den eigentlichen Haaren habe ich bei diesem Embryo noch jene Bildungen angetroffen, welche Kükenthal auf dem nächsten Stadium als Mittelhaaranlagen bezeichnet. Bei dem vorliegenden Embryo sind sie noch gut ausgebildet, der verhornte Haarschaft ragt zwar nicht nach außen hervor, ist aber schön entwickelt und enthält ziemlich viel Pigment. Ihn umgeben die deutlich ausgebildeten Wurzelscheiden, und die äußere von ihnen ist an der Stelle, wo man die Talgdrüsen erwartet, etwas angeschwollen.

Nach außen zu schließt sich ein lockeres Gewebe an, das sich ähnlich verhält, wie das, welches bei Sinushaaren die Bluträume enthält. Stellenweise treten auch hier Lakunen auf.

Das Ganze wird schließlich von einem festen Balg umgeben. Am unteren Ende ändert das Gebilde seine Richtung und bildet mit seinem oberen Teile einen Winkel von weniger als 90°, eine Erscheinung, die keineswegs ein Kunstprodukt sein kann, da ich sie auf einer Flachschnittserie durch ein größeres Hautstück durchgängig bei allen solchen Mittelhaaranlagen fand. Es lagen dann in den tieferen Schnitten Querschnitte durch das Haar und die Papillen dicht nebeneinander. Außerdem konnte ich dasselbe auch auf Querschnitten durch die Haut, d. h. auf Längsschnitten durch die Anlagen beobachten. Diese merkwürdige Umbiegung ist wohl eine Reduktionserscheinung, wodurch die Papille die Fähigkeit verliert, die Anlage weiter zu ernähren, so daß diese degenerieren muß.

Der schon auf dem vorigen Stadium beobachtete Bindegewebsstrang, in welchem Blutgefäße und Nerven zu den Mittelhaaranlagen ziehen, ist aber noch erhalten.

Das Corium hatte durch das lange Liegen im Alkohol sehr gelitten, vielleicht wären sonst die Strukturverhältnisse deutlicher hervorgetreten, so aber konnte ich eine besondere Richtung der Faserbündel nicht beobachten. Das Stratum papillare war fast frei von Bindegewebsfasern, das Reticulare ging ziemlich allmählich in die Subcutis über und in seinem unteren Teile fanden sich schon kleinere Fettansammlungen eingelagert. Zahlreiche Blutgefäße und Bildungen, die ich in Analogie an ähnlichen bei Manatus für Nervenbündel halte, durchsetzen das ganze Corium.

Von der Haut des Embryo, welchen Kükenthal als Stadium II bezeichnet hat, lag mir eine Präparatenserie vor, welche

vor allem Schnitte durch Ober- und Unterkiefer enthielt. Kükenthal selbst berichtet über die Haut dieses Embryo kurz folgendes:

Die Hautfarbe war an der Oberseite schwarz, unten braun, die Behaarung an der Schauze reichlich, am Ober- wie am Unterkiefer. Diese Verhältnisse sind auf Taf. 1, Fig. 19 und 20 gut zu beobachten. An der Schnauze befinden sich eine Menge Borsten, besonders an der inneren Unter- und Umbiegungsstelle der Oberlippe.

Die vordere Schnauzenfläche ist etwa rhombisch gefeldert und inmitten eines jeden Feldes steht ein 1—5 mm langes Haar. Stark behaart ist auch der hintere Innenrand der Oberlippe. Über den Körper verteilen sich die Haare in Abständen von etwa 4—8 mm und sind nahezu in Längsreihen angeordnet, die besonders deutlich auf dem Rücken zutage treten. Dasselbe gilt auch für den Schwanz und die Oberseite der Brustfläche, die Unterseite derselben ist allerdings spärlicher behaart. Alle diese Haare sitzen auf Tuberkeln.

Über den ganzen Rücken hin sind auch zahlreiche Haaranlagen verteilt, welche Kükenthal Mittelhaaranlagen nennt. Sie stehen am Kopf weiter, am Rumpf enger zusammen und kennzeichnen sich als dunkle Punkte auf der Oberfläche, doch fehlen sie auf der Bauchseite.

Die Kopfhaare sind Sinushaare mit rudimentären Talgdrüsen. Die Mittelhaare stecken tief im Bindegewebe und haben einen dicken Haarbalg nebst einer deutlichen Papille.

Nach dem Innern zu wird die Ausbildung der einzelnen Teile dieser Haaranlagen immer undeutlicher und das ganze steckt in einem einfachen Epidermiszapfen, der nur etwas dicker ist als die benachbarten.

Da neben diesen Haupt- und Mittelhaaren die Epidermisleisten bereits ausgebildet sind, so glaubt Kükenthal die sogenannten Beihaare damit nicht homologisieren zu können und nimmt daher für Halicore drei ursprünglich vorhandene Haararten an.

Die oberen Schichten der Epidermis folgen nicht den Einsenkungen und diese stehen schief zur Oberfläche, und ihr Rete Malpighi ist dicht mit Pigmentzellen durchsetzt. In den höheren Schichten finden sich Pigmentanhäufungen um die Kerne. Pigmentzellen sind auch in dem Corium vorhanden und bilden in

dessen obersten Lagen eine dünne Schicht, auch um die Blutgefäße herum liegen sie recht zahlreich.

Zu meinen eigenen Untersuchungen hatte ich zwar die schon erwähnten Schnitte durch Ober- und Unterkiefer, da mir aber keinerlei Material an Körperhaut zur Verfügung stand, so konnte ich auch die Mittelhaaranlagen nicht mehr näher untersuchen und mit denen auf dem vorigen Stadium vergleichen. Nach der Textfig. 12 in Kükenthals Arbeit reihen sich die Papillen dieses Embryo in ihrer Ausbildung ganz gut an die der vorhergehenden Stadien an und sind noch ziemlich entfernt von der Form die sie bei der ausgebildeten Halicore haben. Für die Epidermisdicke gibt Kükenthal 0,19 mm an.

Am Unterkiefer konnte ich ganz analog zu den Befunden bei Manatus zweierlei Papillenbildung feststellen, bei der einen Art waren die Papillen nur kurz und erreichten eine Länge von 113—135 μ, wobei die darüberliegende Epidermis noch weitere 50—60 μ dick war. Sie setzten an der Oberhaut mit ziemlich breiter Basis an und endeten verhältnismäßig spitz, wobei öfters mehrere bis auf die untersten Enden verwachsen waren, dabei standen sie etwas schräg zur Oberfläche.

Die Verwachsung deutet darauf hin, daß auch hier leistenartige Bildungen vorliegen. Es ist daher hier auch nur nötig die untere Grenze ihrer Breite anzugeben, die etwa 20 μ betrug. An diesen Stellen waren die Hautoberfläche ganz schwach gewellt, sie erhob sich wenig über die Stellen, wo das Corium zur Oberfläche vordrang, im großen und ganzen aber beteiligten sich die höheren Schichten der Oberhaut nicht an der Leistenbildung, sondern verliefen ungefähr parallel zur Oberfläche. Diese eben erwähnte Art von Epidermisbildungen fand ich nur an Stellen, die mit Haaren oder Borsten dicht besetzt waren.

An Stellen, welche frei davon waren, zeigte sich ein ganz anderes Bild. Hier waren die Papillen viel langgestreckter und erreichten eine Länge von 0,75—0,8 mm, d. h. sie waren also sechsmal so lang als die vorhin erwähnten. Dabei zeigte die stark wechselnde Breite, daß es sich hierbei ebenfalls um balkenförmige Einsenkungen handelte. Überhaupt ähneln diese Bildungen schon sehr stark denen, welche man bei der erwachsenen Halicore trifft, auch waren sie öfters verzweigt. Auf den Präparaten, die mir vorliegen, war das Stratum corneum gut erhalten geblieben und erreichte eine Dicke von 0,1 mm.

Die Hautoberfläche war keineswegs glatt, vielmehr drang das Corium seinerseits weit in die Epidermis vor und zwar oft bis 150 μ unter die Oberfläche (Fig. 12) wobei man berücksichtigen muß, daß über der Spitze der Papille noch 100 μ dick das Stratum corneum lag. Bei diesem Vordringen schob das Corium die über ihm liegenden Epidermisschichten oft noch weiter hin vor sich her und ließ auf der Hautoberfläche nicht unbeträchtliche Höcker entstehen, so konnte ich unter anderen als Abstand der Spitze eines solchen vom unteren Ende einer Epidermiswucherung 1,05 mm messen.

Wie schon aus dieser Schilderung hervorgeht, glaube ich, daß die Epidermis an der Bildung dieser Erhebungen nur passiv beteiligt ist. Darauf weist auch der Umstand hin, daß das Stratum corneum und die höheren Epidermisschichten sich immer wellenförmig nach unten absetzen und daß es nie zu so scharfen und spitzen Einsenkungen kommt, wie bei Manatus.

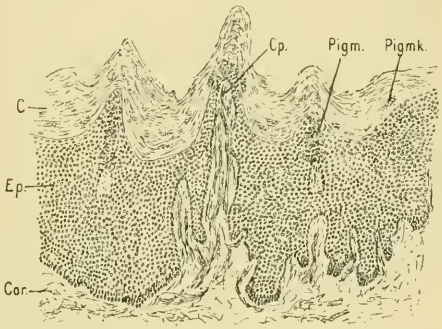

Textfig. 12. Halicore Dugong. Kükenthal, Stadium II. Querschnitt durch die Unterlippe. Vergr. 37. *C* Stratum corneum; *Ep.* Epidermis; *Cor.* Corium; *Cp.* Corinmpapille; *Pigm.* Pigmentzelle; *Pigmk.* Ansammlung von Pigmentkörnchen.

Haare und Borsten, die ich auf den mir vorliegenden Präparaten in großer Menge fand, waren vollständig entwickelt und als Sinushaare ausgebildet, von Drüsenbildungen jedoch fand ich nicht einmal Rudimente. Ich lasse nun noch einige Maße folgen:

Die Länge des Haarbalgs betrug etwa 2,04 mm, die Dicke 0,53 mm, dabei kam auf die äußere Bindegewebsschicht, etwa in der Mitte des Balkens 40—50 μ, der lakunisierte Teil maß etwa 100 μ, die Wurzelscheiden etwa 50 μ und der Haarschaft war etwa 110 μ dick. Der Schaft und die innere Wurzelscheide waren fast bis zur Haarpapille stark pigmentiert, während die äußere Wurzelscheide nicht einmal ganz bis zum Ringsinus hin Pigmenteinlagerungen zeigte. Diese letztere wies an ihrem obersten Teil zahlreiche Wucherungen auf, die den Papillen- und Leistenbildungen homolog und bei der Beschreibung der Manatushaare schon besprochen worden sind.

Der ganzen mir zugänglichen Epidermis sind im Rete Malpighi Pigmentzellen eingelagert, welche aber nie klumpig, sondern stets fein verästelt sind und zwar fand ich an den Stellen mit großen Epidermisleisten nur wenige, etwas mehr jedoch über den Spitzen der Coriumpapillen. Kleinkörniges Pigment liegt über den Zellkernen, tritt aber erst in den untersten Schichten des Stratum corneum deutlich hervor und ist in dünnen Plättchen angeordnet, die sich auf Querschnitten als Reihen von einzelnen Körnchen darstellen.

Über das nächstgrößere Stadium III berichtet Kükenthal folgendes: Es ist ein Embryo von 99 cm Rückenlänge, seine Farbe und die Anordnung der Haare und Furchen sind wie bei Stadium II. Ferner zeigt sich bei ihm ein transversales Furchensystem, dem sich am Hinterrücken noch longitudinale Furchen zugesellen und inmitten der dadurch entstehenden Felder steht je ein Haar auf einer Papille. Bei Lupenvergrößerung zeigt sich außerdem noch eine sehr feine transversale Liniierung der Haut. Die Epithelzapfen, sowie Haare und Pigment verhalten sich wie bei dem vorigen Stadium. Dabei besitzt die Epidermis etwa eine Dicke von 0,19 mm und die Haare sind 1,5 cm lang.

Für meine eigenen Untersuchungen standen mir einige fertige Präparate, ein Stück einer Zitze, sowie einzelne kleine Lappen abgelöster Oberhaut zur Verfügung. Ich konnte nun feststellen, daß die Leistenbildung sich immer mehr dem Endstadium nähert, die Einsenkungen sind schon ziemlich langgestreckt und oft miteinander verwachsen. Die Coriumpapillen dringen bis 33 μ unter das Stratum corneum vor und die Papillenlänge beträgt etwa 250 μ, also mehr als bei den kleinen Papillen des vorigen Stadiums, wenn auch weniger als bei den größeren, doch waren die dort untersuchten Hautstücke ja auch der Schnauze entnommen.

Das Stratum corneum und ein Teil der oberen Epidermisschichten war hier nicht mehr vorhanden.

Auch bei diesem Embryo war das Corium seinerseits nach oben gewuchert, hatte die darüberliegenden Epidermiszellen vorgeschoben und auf diese Weise Erhebungen geschaffen. Zwischen diesen einzelnen Höckern konnte ich, wenigstens an einigen Stellen die höheren Epidermisschichten sich in die Leisten hineinsenken sehen und zwar in Form eines spitzen Keiles, was an ähnliche Bildungen bei Manatus erinnert. Die Haare waren bei

diesem Embryo, wie zu erwarten war, Sinushaare und an ihnen fand ich auch Drüsenrudimente.

Der größte Embryo, welcher von Kükenthal bearbeitet worden ist, hatte eine Rückenlänge von 162 cm. Im Gegensatz zu den anderen Embryonen war seine Farbe ein helles Blaugrau, das sich an Rücken und Bauch nicht wesentlich unterschied. Die Haupthaare standen in einer Entfernung von 2—3 cm auf Tuberkeln von 2 mm Länge und 1 mm Breite. An den einzelnen Haaren sieht man Risse in der Längsrichtung, welche sich aus den Furchen, die sich schon beim vorigen Stadium zeigten, entwickelt haben. Dazwischen liegen kleinere Erhebungen in Längsabständen von 3—5 mm und Querabständen von 3 mm. Auf der Spitze dieser Tuberkel sieht man schwarze Flecke oder es befindet sich dort ein Loch. Ich glaube, daß diese Bildungen, die wir noch bei der erwachsenen Halicore antreffen werden, von den früheren Mittelhaaranlagen herrühren. An der Körperseite findet sich auch eine feine Liniierung.

Die Haare sind an diesem Embryo 0,5—1 cm lang, also kleiner als früher, wo sie eine Länge von 1,5 cm erreichten. Dies und der merkwürdige Wechsel der Hautfarbe lassen Kükenthal zu der Vermutung kommen, daß bei der embryonalen Entwicklung eine Hautabstoßung stattfindet, wie sich ja auch bei Manatus Epitrichialbildungen gezeigt haben, möglicherweise liegen aber hier auch nur Variationen in der Hautfarbe vor.

Die Epidermis hat sich bei diesem Stadium auf das Sechsfache verdickt und besitzt jetzt eine Dicke von 1,19 mm, daneben ist freilich auch das Corium vorgedrungen und zwar nicht nur relativ, sondern sogar absolut. Bei Stadium II betrug die Minimalentfernung der Spitzen der Coriumpapillen von der Hautoberfläche 0,08 mm, bei Stadium III 0,04 mm und bei Stadium IV schließlich nur noch 0,02 mm.

In diese Coriumpapillen hinein ziehen Blutgefäße und dicht unter der Epidermis liegen in ihnen Bindegewebsfasern. Die Pigmentierung hat abgenommen, und es befinden sich nur noch wenige Pigmentzellen im Rete Malpighi, doch sind die kleineren Pigmentkörnchen, die wie eine Kappe den Kern nach der Oberfläche zu bedeckten, erhalten geblieben. Das Stratum corneum hat nur wenige Schichten aufzuweisen. Die polygonalen Zellen, welche die Hauptmasse der Epidermis bilden, haben längliche Kerne, deren Längsachse senkrecht zur Hautoberfläche steht, und die

einzelnen Zellen sind untereinander durch fädige Gebilde verbunden.

Für meine Untersuchungen standen mir einige Präparate zur Verfügung. Außer dem, was Kükenthal schon angegeben hat, fand ich unter dem Stratum corneum eine Schicht, welche mit Plasmafarbstoffen sich stärker färbte als die übrige Epidermis.

Wie schon auf früheren Stadien, so fand ich auch hier Zapfenbildung am oberen Teil der äußeren Wurzelscheide, und ebenso Drüsenrudimente. Das kleinkörnige Pigment erblickte ich auch hier erst in höheren Schichten der Oberhaut und Pigmentzellen fand ich auf den allerdings nur wenigen Präparaten überhaupt nicht. Doch konnte ich einen Tuberkel untersuchen. Er stieg von außen an, um dann nach innen zu wieder etwas einzusinken. In der Mitte der Vertiefung saß das Haar. Die Epidermiswucherungen rings um dieses Gebilde waren etwas kürzer als die gewöhnlichen, sie maßen 530 μ, während die anderen 800 μ lang werden. Alles dasselbe haben wir ja auch schon bei Manatus gefunden.

Bei den bisherigen Untersuchungen war nur embryonales Material benutzt worden. Es war für mich nun äußerst wertvoll, gewissermaßen zur Abrundung des Ganzen und auch zur Feststellung der Endprodukte der Entwicklung Untersuchungen an der Haut einer erwachsenen Halicore anstellen zu können. Auf die Bitte von Herrn Professor Kükenthal hin übersandte mir Herr Prof. L. Freund liebenswürdiger Weise Hautstückchen von der Ober- und Unterseite der Brustflosse, eine Zitze und drei Präparate von Quer- und Längsschnitten durch Stacheln. Für die Überlassung dieses Materials sage ich Herrn Prof. L. Freund an dieser Stelle vielmals Dank.

Die Haut von Halicore zeigte zwar an der Zitze eine Menge kleiner Runzeln und ebenso an dem Stück von der Flossenunterseite, auf der Flossenoberseite jedoch war sie vollständig glatt, auch haben die erwähnten Falten keinen Einfluß auf die Erhaltung des feineren Baues der Epidermis. In kleinen Abständen befanden sich auf der Haut eine große Anzahl schwarzer Punkte von verschiedener Größe. Auf Schnitten durch solche Stadien zeigte sich folgendes:

Die höheren vollständig verhornten Schichten des Stratum corneum haben sich hier etwas in die tieferen Lagen eingesenkt und bilden einen kleinen Zapfen von annähernd kugeliger Gestalt,

der einen Durchmesser von 67 μ hat (Textfig. 13 *Cz*). Er setzt sich deutlich von dem übrigen Stratum corneum ab, dessen Schichten sich abbiegen und in die darunter liegende und unverhornte Epidermis eindringen. Der Zapfen selbst und seine nähere Umgebung enthalten viel Pigment.

Hier haben wir den Haarschaftrest der Mittelhaaranlagen Kükenthals vor uns und können zugleich daran beobachten, wie sehr sich ein derartiges Gebilde ändern kann, denn aus einer deutlichen Haaranlage, die sich ursprünglich kräftig angelegt hat, ist eine einfache Epidermiseinsenkung geworden, die sich von anderen derartigen Bildungen nicht unterscheidet und mit anderen Oberhauteinwucherungen ihrer Umgebung verwachsen ist. Nur ein kleiner Hornknopf erinnert noch an den vorher so wohl entwickelten Haarschaft.

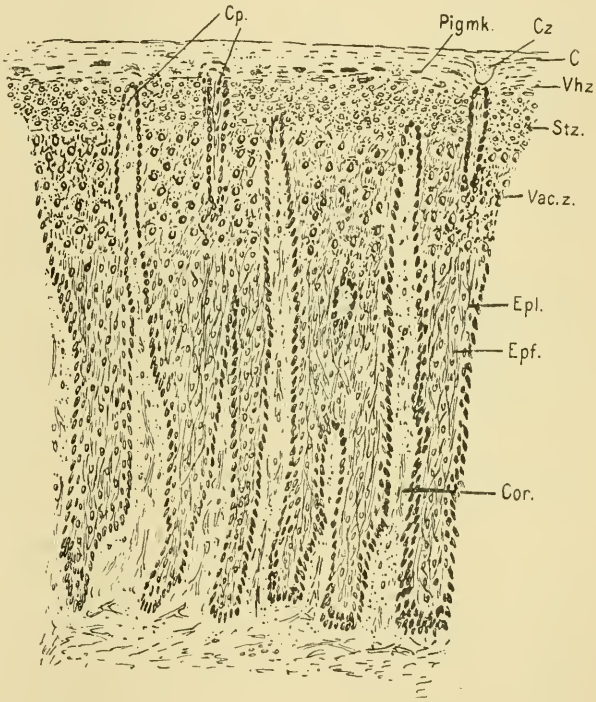

Textfig. 13. Halicore Dugong (erwachsen). Querschnitt durch die Haut an der Oberseite der Flosse. Vergr. 38. *C* Stratum corneum; *Cz* Hornzapfen (Rest des Haarschaftes der reduzierten Mittelhaaranlage); *Vhz.* verhornende Zellreihen; *Pigmk.* Ansammlung von Pigmentkörnchen unter dem Stratum corneum; *Cp.* Coriumpapillen; *Stz.* Stachelzellschicht; *Vac.z.* Zellschicht mit vakuolisierten Kernen; *Epl.* Epidermisleisten; *Cor.* Corium; *Epf.* Epidermisfasern.

Das Merkwürdigste an der Haut der erwachsenen Halicore sind die Einsenkungen der Epidermis ins Corium, die auch schon in der Literatur öfters erwähnt worden sind. Wie schon aus den Beobachtungen an kleineren Embryonen hervorgeht, senkt sich

die Epidermis in breiten Leisten in das darunter liegende Gewebe ein. Nach oben zu sind diese durch eine Menge von Brücken miteinander verbunden, welche nach unten zu immer mehr schwinden, bis eben nur noch die eigentlichen Leisten vorhanden sind. Daneben ist das Corium seinerseits auch emporgewuchert und dringt bis auf wenige Zellreihen unter die verhornten Schichten vor. Auf Flachschnittserien erhält man daher etwa folgende Bilder:

Auf den obersten Schnitten findet man die Epidermis ziemlich regelmäßig durchbrochen von runden Querschnitten der Coriumpapillen, die in Reihen angeordnet sind. Weiter nach unten zu sind diese Querschnitte etwas sternförmig geworden, aber nach einer Richtung hin stark verzerrt und hierin äußert sich jetzt schon die Leistenbildung. Noch tiefer sind die Epidermisleisten deren Richtung etwa senkrecht zur Körperachse steht, noch in derselben Ausbildung erhalten wie vorher. Die aber, welche parallel dazu verlaufen, und sich in den höheren Schichten kaum von den anderen unterscheiden, sind schmäler geworden oder ganz geschwunden. In den untersten Schichten, auf denen überhaupt noch Epidermis zu treffen ist, finden sich nur noch die zueinander ungefähr parallel laufenden Leisten (Textfig. 14). Diese Bildungen zerfallen weiterhin nicht in einzelne Papillen, wenigstens kommt das nur selten vor, sondern sie bleiben als Ganzes erhalten, dabei dringen von den Seitenflächen der einzelnen Einsenkungen mehr oder weniger deutliche Fortsätze in die Zwischenräume ein. Die Leisten haben eine mittlere Dicke von etwa 167 μ und einen gegenseitigen Abstand von etwa 100 μ.

Textfig. 14. Halicore Dugong (erwachsen). Flächenschnitt durch die Flossenhaut. Vergr. 23. *Ep.* Epidermis; *Cor.* Corium.

Der feinere Bau der Haut von Halicore ist äußerst kompliziert und weist mehrere deutlich voneinander abgesetzte Schichten auf, welche sich mit den in den Lehrbüchern angegebenen nicht ohne weiteres homologisieren lassen. Im Rete Malpighi finden wir die bekannten Zylinderzellen, deren Kerne sich durch ihren starken Chromatingehalt auszeichnen und von vielen kleinen Pigment-

körnern umgeben sind. Doch schon in der dritten Zellreihe zeigt sich eine starke Veränderung. Die Kerne verlieren etwas von ihrem Chromatin (Textfig. 13 *Vac. z.*), vielleicht ballt es sich auch nur zusammen, auf jeden Fall nimmt es nur noch einen verhältnismäßig kleinen Raum ein und ist wandständig geworden. Der Kern hat sich dabei vergrößert und stellt ein helles längliches Bläschen dar, an dessen innerer Wand das Chromatin sitzt, das nach der Hautoberfläche zu mit einer ziemlich dicken Platte von bräunlichem Pigment umgeben ist und dessen Längsachse ungefähr senkrecht zur Hautoberfläche steht. An den einzelnen Kernen vorbei ziehen in der Richtung der Leisten senkrecht zur Oberfläche zahlreiche recht kräftige Fasern (Textfig. 13 *Epf.*). Zwischen den Kernen sind sie eng aneinandergepreßt, um an Stellen, die etwas freier davon sind, wieder auseinanderzugehen.

Weiter nach der Oberfläche zu wird diese Schicht abgelöst von einer anderen, der Stachelzellenschicht (Textfig. 13 *Stz.*), welche sich gewöhnlich an das Rete Malpighi anschließt. Die dicken Epithelfasern, die keinerlei Zellgrenzen erkennen lassen, sind feiner geworden und die neue Schicht stellt sich dadurch etwas heller dar. Es treten deutlich umgrenzte, auf Querschnitten polygonale Zellen auf, die untereinander durch Protoplasmafortsätze die sogenannten Stacheln, in Verbindung stehen. Durch diese ziehen die feinen Fibrillen unbekümmert um die Zellgrenzen hindurch.

In der Mitte dieser Protoplasmabrücken zeigt sich ein knopfartiges Gebilde, das Hämatoxylin sehr gut annimmt. Es ist bereits beschrieben worden, dagegen ist seine Bedeutung noch unbekannt. Das Pigment tritt nicht mehr so deutlich hervor und ist mehr zerstreut, lagert aber im Wesentlichen immer noch über und um den Kern; in diesem ist das Chromatin wieder ziemlich verteilt und ein deutlicher Nucleolus wird sichtbar. Die Kerne sind allerdings etwas kleiner und nicht so stark gefärbt wie die des Rete Malpighi. Nach außen zu, wenigstens in den oberen Reihen flachen sich die Stachelzellen etwas ab und das Pigment nimmt hier eine Lage ein, wie man sie vom Keratohyalin her kennt. Die folgenden Schichten setzen sich von der zuletzt besprochenen oft recht deutlich ab, vor allem dadurch, daß sie sich mit Plasmafarbstoffen ziemlich stark färben. In den unteren tritt noch deutlich die zellige Abgrenzung hervor, das Chromatin verliert sich allmählich, der Kern plattet sich ab und nach oben zu tritt allmählich völliger Schwund ein; inzwischen ist

immer mehr Pigment hervorgetreten, und in der drittuntersten Reihe dieser neuen Schicht lagert es sich in recht großen Ansammlungen und bleibt weiter nach oben zu um den Kern verteilt, nimmt an dessen Abplattung teil und wird nach seinem Schwund schließlich zu Pigmentscheibchen, die sich auf Querschnitten durch die Haut als schmale Spindeln darstellen, welche nach oben zu immer dünner werden, sich aber bis ins Stratum corneum erhalten. Wie eben geschildert, ist der Übergang der Zellagen, die noch deutliche Kerne enthalten, zum Stratum corneum sehr allmählich und läßt nichts von scharf geschiedenen Schichten erkennen, wie man sie von der Haut anderer Tiere her kennt. Doch stellen die unteren Schichten wohl Vorstadien von Verhornung dar, die sich in den höheren Schichten immer mehr ausbildet und schließlich in den eigentlichen Hornschichten, die an der Oberfläche hinziehen, ihr Ende erreicht.

Diese Untersuchungen sind an Hautstückchen von der Außenseite der Flosse gemacht, deren dunkelbraune Färbung von der geschilderten Pigmentansammlung in den unteren Verhornungsschichten herrührt (Textfig. 13 *Pigmk.*). An der Unterseite der Flosse und der Zitzenhaut sind die Verhältnisse ganz ähnlich, das Pigment ist aber bedeutend weniger entwickelt. In der Stachelzellenschicht tritt es zum letzten Mal auf, und im Stratum corneum ist es nur noch in ganz geringer Menge vorhanden.

Die Verhornung stellt sich auch hier nicht immer so klar dar, wie ich es hier soeben geschildert habe, sondern häufig setzen sich die höheren Schichten scharf von den noch kernhaltigen ab. Auch der Übergang der unteren ineinander ist verschieden. Oft allerdings ist die Schicht mit vakuolisierten Kernen nach oben und unten stark abgesondert, stellenweise finden sich aber vakuolisierte Kerne neben solchen mit verteiltem Chromatin.

Von diesen einzelnen Lagen beteiligen sich im Wesentlichen nur die zwei untersten, das Rete Malpighi und die Schicht mit den vakuolisierten Kernen an der Papillenbildung. Wahrscheinlich ist die letzte Schicht überhaupt nur durch diese eigenartige Zusammendrängung der Zellen in den Leisten entstanden. Die Wände derselben werden natürlich vom Rete Malpighi gebildet und ebenso auch alle die kleineren Vorsprünge. Das Innere besteht aus der vakuolisierten Schicht.

Weiter nach oben zu, wo die Leisten schon sehr untereinander verwachsen, also breitere Massen von Epidermis vorhanden sind, ist hauptsächlich die Stachelschicht vertreten. Die höheren

Zellagen werden durch die Papillenbildung nur dadurch berührt, daß das Corium stellenweise sie alle durchdringt und von dem eigentlichen Stratum corneum nur noch durch eine einzige Reihe von Epidermiszellen getrennt wird.

Ich möchte noch die Maße für den Abstand des unteren Papillenendes von der Hautoberfläche geben. Er beträgt für die Oberseite der Flosse 1,37—153 mm für die Unterseite 1,20 bis 1,25 mm.

Der Bau der Haare ist derselbe wie bei Manatus, wo ich ihn schon ausführlich behandelt habe; die Breite des Haarbalgs betrug etwa 1,9 mm, die Länge etwa 7,7 mm.

Zur Ergänzung meiner Befunde an Manatus- und Halicorehaaren will ich die Strukturverhältnisse an Halicoreborsten noch etwas genauer behandeln. Ich hatte von Dr. Freund sechs Längs- und vier Querschnitte durch dieselben bekommen und konnte sie also recht genau untersuchen. Wie gesagt, sind die Borsten nach dem Prinzip des Sinushaares gebaut. Nach außen wird der Balg durch eine bindegewebige Faserschicht abgeschlossen, die an ihrer breitesten Stelle, am Ringsinus 780 μ dick ist, weiter unten an der Papille beträgt dieses Maß nur 500 μ. Nach innen zu folgt die verhältnismäßig dünne Lakunenschicht, welche auf Schnitten nur wenige Hohlräume zeigt. Sie besitzt oberhalb des Ringsinus eine Breite von 700 μ, der Sinusraum selbst hat einen Durchmesser von 690 μ. Nach unten zu nimmt die Lakunenschicht immer mehr ab und biegt etwa 80 μ dick unten um die Wurzelscheiden herum in die Borstenpapille ein. Der Bau dieser Schicht ist ja bei der Beschreibung der Haare von Manatus schon hinreichend geschildert, sie ist hier nur relativ viel schwächer als dort. Auch die Verhältnisse im Ringsinus sind dieselben wie bei Manatus.

Die Basalmembran ist besonders in den oberen Teilen gut entwickelt und wird am Ringsinus 17 μ dick. Sie stellt eine helle Membran mit feiner Querstreifung dar. In sie ragt die äußere Wurzelscheide mit kleinen Fortsätzen hinein, und von außen wuchern Ausläufer der Lakunenschicht durch sie hindurch. An manchen Stellen konnte ich beobachten, wie ein solcher Ausläufer sich als dünner Faden zwischen den Zellen des Rete Malpighi der äußeren Wurzelscheide hindurchzwängt und dann als Knöpfchen endet. Dies dürfte wohl einer der Tastmenisken sein, die in der Literatur häufig erwähnt sind.

Bei stärkerer Vergrößerung zeigte sich ein großer Teil der Querstreifung deutlich als Verbindungsbrücken der äußeren Wurzelscheide und es ist wohl klar, daß wir es hier mit dem Durchtritt von Nerven durch die Basalmembran zu tun haben, wie es auch schon Bonnet geschildert hat. Ebenso konnte ich blasige Zellen, wie er sie in der äußeren Wurzelscheide gefunden hat, antreffen, auch diese stehen wohl mit der Innervierung in Verbindung.

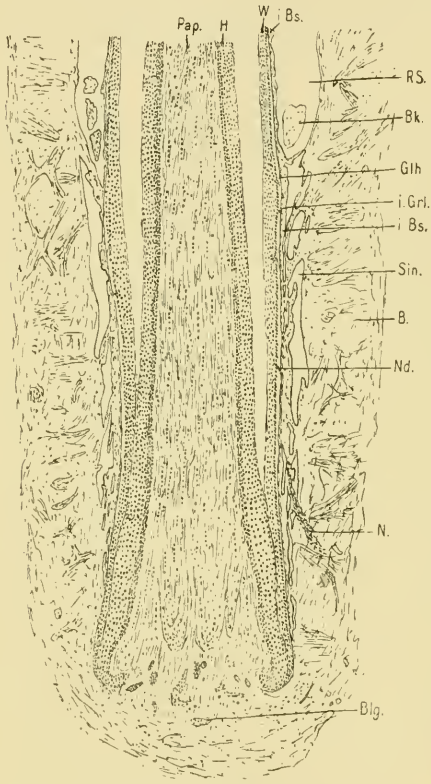

Textfig. 15. Halicore Dugong (erwachsen). Borstenlängsschnitt. Vergr. 10. *B.* Haarbalg; *Bk.* Bindegewebskörper des Ringsinus; *Blg.* Blutgefäß; *Glh* Glashaut; *H* Haarschaft; *i. Bs.* innere Balgschicht; *i. Grl.* innere Grenzlamelle; *N.* Nerven; *Nd.* Durchtrittsstelle eines Nerven; *Pap.* Borstenpapille; *RS.* Ringsinus; *Sin.* Sinus; *W* Wurzelscheiden.

Die äußere Wurzelscheide ist, wie auch bei Manatusborsten oben ziemlich schwach, etwa 80 μ; sie wird dann nach unten zu stärker und mißt in der Gegend des Ringsinus etwa 150 μ, um sich noch weiter zur Papille wieder zu verschmälern. Schließlich besitzt sie nur noch zwei Zellreihen und biegt zusammen mit der inneren Wurzelscheide in die Haarzwiebel ein, dort verschmilzt sie mit den Zellschichten, welche das eigentliche Haar entstehen lassen.

Die Struktur der Wurzelscheiden ist die gewöhnliche, daher kann ich von einer Schilderung derselben absehen.

Das Innere der Borste ist auf den mir vorliegenden Präparaten vollständig von der Haarpapille erfüllt, und diese wird von einer Menge von Blutgefäßen und Bindegewebsfasern durchsetzt; auch Nerven konnte ich auffinden, allerdings nur in geringer Anzahl. An der obersten Stelle des Präparates hatte die Haarpapille noch einen Durchmesser von 0,5 mm, nach unten zu wird sie natürlich breiter

und an der Haarzwiebel erreicht sie eine Dicke von 1,2 mm. Die Gesamtbreite der Borstenzwiebel mit den dazu gehörigen Balgschichten war 2,7 mm. Doch stellten meine Präparate nur die Borste in ihrem unteren Teil bis zur oberen Grenze des Ringsinus dar.

Der eigentliche Schaft der Borste zeigt von innen nach außen folgende Schichten. Zu innerst liegt eine Zellreihe, die mit ihren chromatinreichen Kernen an das Rete Malpighi erinnert, es folgt darauf eine Schicht, wo wir das Chromatin zusammengeballt finden und wo es wandständig geworden ist. Dabei waren bisher die Kerne in großer Menge vertreten und einer dicht an den anderen gelagert. Nach außen zu rücken sie immer mehr auseinander. Das Plasma tritt mehr in den Vordergrund und Zellgrenzen werden sichtbar, schließlich verkleinern sich die Kerne immer mehr und die Verhornung tritt in der gewöhnlichen Weise ein.

Die Innervierung der Borsten ist die gleiche wie bei Haaren. In Bündeln, die bis 70 μ dick werden, ziehen die Nerven empor, biegen um und dringen oberhalb der Zwiebel ein. Das weitere ist schon eingehend geschildert.

Das Corium von Halicore zeigt die gewöhnliche Scheidung in Stratum papillare und Stratum reticulare, mit den schon oft angegebenen Unterschieden. Das erstere liegt fast vollständig zwischen den Einsenkungen der Epidermis und umsäumt das untere Leistenende in dünner Schicht. Auch das letztere zieht mit seinen Fasern etwas zwischen die Einwucherungen hinein und diese werden dadurch in ihrer Richtung beeinflußt. Außer solchen, die nach allen möglichen Richtungen ziehen, finden sich besonders zwei Systeme von Bindegewebsfasern ausgeprägt, die sich senkrecht kreuzen und deren Richtungen parallel und senkrecht zur Längsachse des Tieres stehen. Etwas tiefer treten dann auch bedeutendere Faserbündel auf, die schräg nach oben ziehen. In den obersten Schichten finden wir Bündel von nur 20 μ Dicke oder sie erreichen noch nicht einmal diese Stärke; 0,7 mm tiefer haben sie schon Durchmesser von 70 μ und 5 mm unter der Oberfläche treten die ersten Fettansammlungen auf. Zunächst noch in kleineren Mengen. Von 7,5 mm Tiefe an durchsetzen jedoch größere Fettmassen das Corium, die Bindegewebsfasern treten zurück, nur die kräftigeren bleiben bestehen, und das Corium geht auf diese Weise stetig ins Unterfettgewebe über.

Zusammenfassung der Untersuchungsergebnisse bei Halicore.

Fassen wir auch hier wie bei Manatus das Gefundene kurz zusammen, so finden wir:

1. Die Epidermis zerfällt in mehrere recht gut unterscheidbare Schichten. Über dem Rete Malpighi liegt die sogenannte Stachelzellenschicht, dazwischen aber schieben sich Zellreihen ein, deren Kerne bläschenförmig und etwas vergrößert sind, und in denen sich das Chromatin an der Wand zusammengeklumpt hat. Zwischen den Kernen ziehen ziemlich kräftige Fasern dahin, die keinerlei Zellgrenzen sichtbar werden lassen. In der Stachelzellenschicht sind zwar auch Fasern vorhanden, doch erreichen diese nicht die Dicke der eben beschriebenen. Ich führe diese Bildungen auf die Zusammendrängung der Zellen in den Leisten zurück und glaube, daß diese Fasern wohl geeignet sind, der Epidermis eine besondere Zugfestigkeit zu verleihen.

Ferner befinden sich über der Stachelzellenschicht Zellreihen die sich mit Eosin sehr gut färben. In ihnen plattet sich der Kern ab, verschwindet allmählich und es beginnt die Verhornung. Diese letzten Bildungen treten bald deutlicher differenziert auf, bald gehen sie stetig in die angrenzenden Schichten über. Dies letztere geschieht besonders an stark pigmentierten Stellen und dort zeigen sich auch noch eine Reihe kräftiger Pigmentansammlungen.

2. Mit zunehmender Entwicklung treten bei Halicore Pigmentzellen immer seltener auf und an der Haut eines erwachsenen Exemplares konnte ich überhaupt keine mehr auffinden. Doch bleibt Pigment in kleinkörniger Form erhalten, tritt aber erst in den höheren Schichten deutlicher hervor. Vielleicht findet also ein Zusammenballen von Pigmentkörnchen statt, die vorher in den Zellen verstreut waren und daher nicht so in die Erscheinung traten. Diese Pigmentkörnchen könnten daher von Zellen herrühren. Andererseits aber deutet dieses Verhalten doch auch wieder auf eine Entstehung aus dem Chromatin hin, das in den höheren Schichten reduziert ist, hierauf weist auch die Lage der Pigmentkörnchen um den Kern herum hin.

3. Bei Halicore haben sich am ganzen Körper Haare erhalten und besonders an der Schnauze sind sie zusammen mit äußerst kräftigen Borsten in großer Menge vorhanden. Beide sind nach dem Typus des Sinushaares ausgebildet.

4. Bei Halicoreembryonen kommt noch eine andere Art von Haaranlagen vor, die sogenannten Mittelhaaranlagen. Sie legen sich wie ein wirkliches Haar an, kommen auch zu einem Stadium, in dem Haarschaft, Wurzelscheiden und ein Balg, wie der eines Sinushaares deutlich ausgebildet sind, dann aber werden sie rudimentär. Zunächst wird die Papille unfähig zur Ernährung des Gebildes, biegt sich um und degeneriert. Dann wandelt sich die äußere Wurzelscheide zu einem Epithelzapfen um, in dessen Mitte der verkümmerte Haarschaft liegt (vgl. Kükenthal, Textfig. 12). Dieser Epithelzapfen verwächst schließlich mit dem anderen Epidermiseinsenkungen in seiner Nähe und der Haarschaft degeneriert noch weiter. Beim erwachsenen Tier ist schließlich die frühere Haaranlage überhaupt nicht mehr besonders zu erkennen und nur ein kleiner Hornknopf, der sich nach außen hin als schwarzer Punkt darstellt, erinnert an den früheren Haarschaft.

5. In der ganzen Haut von Halicore ist die Epidermis leistenförmig in das darunterliegende Corium eingesenkt und an diesen Bildungen nehmen nur die unteren Schichten teil, die höheren aber ziehen einfach darüber hin, ohne sich in ihrer Richtung stören zu lassen. Das Corium wuchert aber auch seinerseits in Papillen in die Epidermis und dringt oft in das Stratum corneum ein und so bis dicht unter die Oberfläche vor.

An der Schnauze erheben sich auf der unbehaarten Haut kleine Höcker, in denen die Oberhaut besonders stark durch nach oben vordringende Coriumpapillen über die sonstige Oberfläche hervorgeschoben wird. Auf die Weise sieht man auf Schnitten auch Schichten des Stratum corneum verhältnismäßig tief liegen, doch zeigt ihre rundliche untere Grenze, daß an diesen Bildungen die Epidermis nur passiv beteiligt ist.

An behaarten Stellen sind die Leistenbildungen jedoch bedeutend kleiner. Diese eben besprochenen Oberhauteinsenkungen legen sich wie richtige Haare an, verschmelzen aber bald zu Leisten. Corium wuchert noch dazwischen ein und so kann man in der fertigen Ausbildung schließlich ihren Ursprung nicht mehr erkennen.

7. Da die Spitzen der Coriumpapillen oft nur ganz wenige Zellreihen unter der Oberfläche liegen, so möchte ich glauben, daß sie auch Tastempfindungen vermitteln, wenn ich auch in ihnen nicht besondere Tastorgane oder Nerven nachzuweisen vermochte.

Vergleichung und allgemeine Zusammenfassung der Ergebnisse.

Vergleichen wir die Epidermiseinsenkungen von Manatus und Halicore, so finden wir folgendes. Bei Manatus zeigt die Entwicklung klar und einwandsfrei, daß es sich hier um ursprüngliche Haaranlagen handelt, wenigstens gilt dies für die Epidermispapillen der Körperhaut. Auch die mehr leisten- und balkenförmigen Oberhautwucherungen an der Schnauze legen sich zunächst ganz ähnlich so an wie die Bildungen an der übrigen Haut, und erst sekundär tritt eine derartige Verwachsung ein, daß die ursprünglichen Verhältnisse ganz verwischt werden. Andeutungen von Leistenbildungen findet man ja auch schon an der Körperhaut.

Wir können daher unbedenklich die Epidermiseinsenkungen an der Schnauze von Manatus auf reduzierte Haare zurückführen. Dadurch wird aber der Übergang zu den Oberhautleisten bei Halicore leicht verständlich, sie unterscheiden sich prinzipiell von den letzten Bildungen bei Manatus überhaupt nicht und vergleicht man Schnitte durch Schnauzenhaut von dem größten Manatus und dem Halicorestadium II, so findet man an Stellen, wo bei dem letzteren die besprochene Höckerbildung nicht so stark hervortritt, fast vollständig gleiche Bildungen.

Wie sehr sich aber eine Epidermisbildung im Laufe der Entwicklung ändern kann, haben wir schon bei den Mittelhaaranlagen gesehen, und ich glaube durch den Nachweis der eben beschriebenen Übergänge gezeigt zu haben, daß auch die Leisten bei Halicore von reduzierten Haaren abzuleiten sind.

Diese Gebilde bekommen bei Halicore und Manatus nun eine neue Funktion, nämlich die Oberhaut im Corium recht fest zu verankern, daher sind sie auch zwischen den Haaren und Borsten bei Halicore noch stärker reduziert, denn dort haben ja die Haare diese Funktion schon übernommen.

In seiner Beschreibung der Haut von Rhytina ist A. Brandt zu ganz ähnlichen Ergebnissen gekommen, wie ich sie eben dargelegt habe, und die Abbildungen 7, 13, 14 und 15 weisen darauf hin, daß sich Rhytina in ihrer Hautstruktur an Halicore anschließt.

Auch beim Vergleich mit der Haut der Wale findet man eine bedeutende Ähnlichkeit der dortigen Epidermiseinsenkungen

mit denen bei Halicore, und da bei Walen und Sirenen diese Veränderungen im Bau der Haut anscheinend dieselbe Ursache haben und sekundäre Anpassungen ans Wasserleben darstellen, so dürften auch die Epidermisleisten der Cetaceen ähnlichen Haaranlagen ihre Entstehung verdanken.

Ein weiteres Ergebnis ist, daß alle Haare am Körper der Sirenen, von den feinsten Haaren im vorderen Nasenteil bis zu den stärksten Borsten als Sinushaare ausgebildet sind. Man hat ja in der letzten Zeit immer häufiger gefunden, daß Sinusbildungen in Haarbälgen viel weiter verbreitet sind, als man zunächst annehmen konnte. Außer auf den Lippen, den Wangen und in den Augenbrauen sind sie an der Palma manus des Maulwurfes, in den Ohren der Fledermäuse und am Bauch von Eichhörnchen entdeckt worden. Eine Verbreitung von Sinushaaren über den ganzen Körper ist bisher nur von Weber für Hippopotamus nachgewiesen worden und nach einer Angabe in Friedenthals Haaratlas besitzt Heterocephalus glaber Rüppell ebenfalls nur solche.

Die Sinushaare der Sirenen stellen einen Übergang dar zwischen solchen, in welchen ein typischer Ringsinus ausgebildet ist und denen, bei welchen dies nicht der Fall ist. Denn bei Manatus und Halicore findet sich zwar ein solches Gebilde in Gestalt eines wohlausgebildeten Hohlraumes, aber es trägt keinen Sinuskörper und ist außerdem von Bindegewebsbrücken durchzogen und sein unterer Teil ist fast ganz damit erfüllt.

Zum Schluß gestatte ich mir noch, meinem verehrten Lehrer Herrn Professor Kükenthal bestens zu danken für die vielen Anregungen, die ich bei meiner Arbeit von ihm erhalten habe.

Literatur.

Literatur über Haut der Sirenen.

1) Al. Brand, Über d. Haut d. nord. Seekuh. Mém. d. l'acad. imp. d. scienc. d. St. Pétersbourg, VII. Série, 1871.
2) Joh. Friedr. Brandt, Symbol. sirenolog. Ibidem, 1861—1868.
3) P. Campers, Kurze Nachrichten vom Dugong. Kleinere Schriften. Leipzig 1788.
4) M. F. Cuvier, De l'histoire natur. d. Cétacées. Paris 1836.
5) Dexler u. Freund, Zur Morphologie u. Physiologie von Halicore. Wien 1906.
6) A. v. Humboldt, Über den Manati des Orinoco. Arch. f. Naturg. 1838.
7) W. Kükenthal, Vergleich. anat. u. entwicklungsgesch. Unters. an Sirenen. Denkschr. med. nat. Ges. Jena, Bd. IV.
8) Fr. Leydig, Lehrbuch der Histologie des Menschen und der Tiere. Frankfurt a. M. 1857.
9) J. Murie, On the form and structure of the Manatee. Transact. zool. London 1872.
10) Rapp, Die Cetaceen. Stuttgart 1857.
11) Rüppell, Schreiben über den im Roten Meer vorkommenden Dugong. Abh. Mus. Senckenberg. Frankfurt a. M. 1857.
12) Schreber u. J. A. Wagner, Die Säugetiere. Erlangen 1846.
13) Stannius, Beitrag zur Kenntnis der amerikanischen Manatis. Rostock 1845.
14) G. W. Steller, Ausführliche Beschreibung von sonderbaren Meerestieren. Halle 1753.
15) Turner, The foetus of Halicore Dugong and of Manatus seneg. Journ. of Anat. and Physiol. 1894.

Die wichtigste benutzte Literatur über Haut und Haare im allgemeinen

1) C. Arnstein, Die Nerven der behaarten Haut. Sitzber. d. Math.-Nat. Kl. d. K. K. Akad. d. Wiss., Bd. LXXIV, Abt. 3, Jahrg. 1876, Heft 1—5. Wien 1877.
2) A. Branca, Recherches sur la Keratinisation. Journ. d. l'Anat. et d. l'Physiol. Paris 1911.

3) R. Burkart, Über die Nervenendigungen in den Tasthaaren der Säugetiere. Zentralbl. f. d. med. Wiss. Berlin 1870.
4) R. Bonnet, Studien über die Innervation der Haarbälge der Haustiere. Morph. Jahrb., Bd. XV. 1878.
5) H. R. Davies, Die Entwicklung der Feder und ihre Beziehung zu anderen Integumentgebilden. Morph. Jahrb. 1889.
6) M. J. Dietl, Untersuchungen über Tasthaare I. Sitzber. d. Math.-Nat. Kl. d. K. K. Akad. d. Wiss., Bd. LXIV, I. Abt., Juni 1871.
7) Ders., Untersuchungen über Tasthaare II. Ibidem, Bd. LXVI, III. Abt., Juli 1872.
8) Ders., Untersuchungen über Tasthaare III. Ibidem, Bd. LXVIII, III. Abt., Dezember 1873.
9) J. Fredéric, Untersuchungen über die Sinushaare der Affen. Zeitschr. f. Morph. und Anthrop. Stuttgart 1905.
10) H. Friedenthal, Tierhaaratlas. Jena 1911.
11) Gegenbauer, Untersuchungen über die Tasthaare einiger Säugetiere. Zeitschr. f. wiss. Zool., Bd. III. 1851.
12) A. Japha, Über die Haut nordatlandischer Furchenwale. Diss. Königsberg 1907.
13) Kazzander, Zur Biologie von Talpa europaea. Anat. Anz., Bd. XXXIV. Jena 1909.
14) Koelliker, Zur Entwicklungsgeschichte der äußeren Haut. Zeitschr. f. wiss. Zool., Bd. III. 1851.
15) P. Ksjunin, Zur Frage über die Nervenendigungen in den Tast- oder Sinushaaren. Arch. f. mikrosk. Anat. u. Entwicklungsgeschichte, Bd. LIV, 1899.
16) W. Kükenthal, Vergleichend anatom. und entwicklungsgesch. Unters. an Waltieren. Denkschr. d. med.-naturw. Gesellsch., Bd. III. Jena 1898.
17) A. Laffront, Recherches sur l'origine des grains de Keratohyalin. Bibliogr. Anatom. Paris 1909.
18) F. R. Leydig, Über die äußere Bedeckung der Säugetiere. Arch. f. Anat. u. Physiol. Leipzig 1839.
19) F. Maurer, Hautsinnesorgane, Feder- und Haaranlagen und deren gegenseitige Beziehungen. Morph. Jahrb., Bd. XVIII. 1892.
20) Ders., Zur Frage von den Beziehungen der Haare der Säugetiere zu den Hautsinnesorganen niederer Wirbeltiere. Morph. Jahrb., Bd. XX. 1893.
21) Odenius, Beitrag zur Kenntnis des anat. Baues der Tasthaare. Arch. f. mikrosk. Anat. 1866.
22) Schöbl, Die Flughaut der Fledermäuse, namentlich die Endigungen ihrer Nerven. Arch. f. mikroskop. Anat. 1871.
23) Ders., Das äußere Ohr der Mäuse als wichtiges Tastorgan. Ebendort 1871.
24) Ders., Das äußere Ohr des Igels als Tastorgan. Daselbst 1872.
25) Ders., Über die Nervenendigungen an den Tasthaaren der Säugetiere und die feinere Struktur derselben. Arch. f. mikroskop. Anat. 1873.

26) K. Toldt, jun., Studien über das Haarkleid von Vulpes vulpes. Annal. des natur.-histor. Hofmuseums. Wien 1907/08.
27) Ders., Über eine beachtenswerte Haarsorte und über das Haarformensystem der Säugetiere. Ibidem 1910.
28) Ders., Beiträge zur Kenntnis der Behaarung der Säugetiere. Zool. Jahrb., Abt. f. Systematik, Bd. XXXIII. 1912.
29) P. G. Unna, Beitrag zur Histologie und Entwicklungsgeschichte der menschlichen Oberhaut und ihrer Anhangsgebilde, 1876.
30) Ders., Keratohyalin. Monatshefte f. prakt. Dermatolog. Hamburg und Leipzig 1895.
31) W. Waldeyer, Atlas der menschlichen und tierischen Haare. Lahr 1884.
32) Ders., Untersuchungen über die Histogenese der Horngebilde. Festgabe für Henle. Bonn 1882.
33) M. Weber, Studien über Säugetiere (Über die Haut von Hippopotamus amphibius). Jena 1886.
34) Ders., Bemerkungen über den Ursprung der Haare und über Schuppen bei Säugetieren. Anatom. Anzeig., Bd. VIII. 1893.

ZOBODAT - www.zobodat.at

Zoologisch-Botanische Datenbank/Zoological-Botanical Database

Digitale Literatur/Digital Literature

Zeitschrift/Journal: Jenaische Zeitschrift für Naturwissenschaft

Jahr/Year: 1915

Band/Volume: NF_46

Autor(en)/Author(s): Dosch Friedrich

Artikel/Article: Bau und Entwicklung des Integuments der Sirenen. 805-854