Das

Nervensystem der Holothurien.

Von

Richard Semon.

Mit Tafel XXV, XXVI.

Die ersten befriedigenden Aufschlüsse über den Bau der Holothurien verdanken wir Tiedemann[1]), der in seiner Monographie der Röhrenholothurie nicht allein die gröberen anatomischen Verhältnisse feststellte, sondern auch vermittelst gelungener Injectionen die sehr schwierigen und complicirten Verhältnisse des Wasser- und des Darmblutgefäss-Systems aufklärte. Trotz aller Bemühungen gelang es ihm nicht, ein Nervensystem bei dieser Thiergruppe aufzufinden, wenn schon er bei den relativ hohen Lebensäusserungen der Holothurien von dem Vorhandensein eines solchen überzeugt war.

Auch Quatrefages[2]) gelang es nicht, in seinen Untersuchungen über Synapta nervöse Elemente aufzufinden, trotzdem er von den diesbezüglichen Entdeckungen Krohn's schon Kenntniss gehabt zu haben scheint.

Krohn[3]) war der erste, welcher die nervösen Elemente der Holothurien als solche erkannte und ihre Anordnung in ihren Hauptzügen feststellte. Wir wissen durch ihn, dass das Nervensystem aus einem dem Kalkringe nach innen anliegenden Nervenring besteht; derselbe entsendet fünf Nervenstämme durch Oeffnungen der fünf Radialstücke des Kalkringes. Die fünf abgegebenen Nervenstämme verlaufen in den Radien der Ambulacra und werden je von einem ihnen nach innen aufliegenden Gefässstamm

---

[1]) Tiedemann, Anatomie der Röhrenholothurie. Heidelberg 1820.

[2]) Quatrefages, Mémoire sur la Synapta Duvernaea. Ann. sc. nat. Tom. XVII. 1842.

[3]) Krohn, Ueber die Anordnung des Nervensystems bei Echin. und Holoth. Müller's Archiv 1841.

begleitet. — Ganz richtig vermuthete Krohn, dass von den fünf radialen Gefässstämmen Seitenäste in die Saugfüsse abgegeben werden.

Krohns Entdeckungen wurden von J. Müller[1]) in dem Artikel: „Berichtigung und Nachtrag zu den anatomischen Studien über Echinodermen“[1]) bestätigt. Schon Müller sprach die Vermuthung aus, dass der Hohlraum zwischen Nerv und Wassergefäss ein Blutgefässraum sein möchte. Ob die von ihm in seinem Hauptwerk[2]) als Augenflecken an der Basis der Tentakeln von Synapta lappa beschriebenen Elemente wirklich als Sinnesorgane aufzufassen sind, bedarf noch der Bestätigung. Auf die Müller'sche Deutung der fünf Radialnerven als Ambulacralgehirne werden wir weiter unten zu sprechen kommen.

Dass physiologisch jedenfalls der Schlundring als Centralorgan aufzufassen sei, bewies Baur[3]), indem er zeigte, dass man durch Durchschneidung des Ringes den Synaptiden die Fähigkeit der Selbstzerstückelung, das heisst die planmässige Combination der Muskelthätigkeit raube. — Als Gehörorgane deutete Baur bläschenförmige Gebilde, deren je zwei an der Basis der fünf Radialnerven von Synapta liegen. Ueber die histologische Zusammensetzung der Nerven finden sich in den sonst sehr schönen und werthvollen Arbeiten Baur's noch irrthümliche Ansichten. So führte ihn auch die Schwierigkeit des Nachweises der Abgabe von Nervenfasern in die Muskeln zur Aufstellung einer Theorie der actio in distans von Nerv auf Muskel.

In Semper's[4]) grossem Holothurienwerke, in dem zuerst die Histologie dieser Thiere ernstlich in Angriff genommen wurde, findet das Nervensystem nur eine provisorische Behandlung. Vieles Unzutreffende seiner Beobachtungen ist, wie Teuscher wohl mit Recht annimmt, dadurch zu erklären, dass die Holothurien, falls man nicht besondere Vorkehrungen trifft, z. B. sie durch Ersticken tödtet, sich im Sterben ungemein stark zu contrahiren pflegen, und so sind die sonderbaren Formen und die übertriebene Anzahl der Nervenschichten Semper's wahrscheinlich theilweise auf Fal-

---

[1]) J. Müller, Berichtigung und Nachtrag zu den anatomischen Studien über Echinodermen. Müller's Archiv 1850.

[2]) J. Müller, Bau der Echinodermen. Abh. der Berl. Academie 1853.

[3]) A. Baur, Beiträge zur Naturgeschichte der Synapta digitata. Nova acta L. C. Dresden 1864. Bd. 23.

[4]) E. Semper, Reisen im Archipel der Philippinen. Bd. II, Holoth. Leipzig 1868.

tungen und Verkrümmungen der Nervenbänder und der benachbarten Gefässwandungen zurückzuführen. Von keinem Belang ist dagegen wohl der Umstand, dass Semper vorwiegend aussereuropäische Formen untersuchte. Denn da die histologischen Verhältnisse der Nerven sich bei Aspidochiroten, Dendrochiroten und Synaptiden im wesentlichen als ganz übereinstimmende erwiesen haben, ist kaum anzunehmen, dass Speciesunterschiede irgendwelche bedeutendere Differenz der Nervenstructur bedingen werden.

R. Teuscher[1]) gebührt das Verdienst, sowohl die Topographie der Ambulacra völlig klargestellt, als auch die histologischen Elemente des Nervensystems richtig erkannt zu haben. Seine Beobachtungen fand ich in meinen Untersuchungen fast Punkt für Punkt bestätigt; einige Differenzen in der Deutung werden weiter unten eine eingehende Erörterung finden.

Vorliegende Arbeit wurde im Januar 1882 im zoologischen Institut des Herrn Professor Bütschli zu Heidelberg begonnen. Ich bin Herrn Professor Bütschli für freundlich überlassenes Material (Holothuria tubulosa, Stichopus regalis), sowie für gütigst ertheilten Beistand sehr dankbar. — Sie wurde dann fortgesetzt zu Berlin im Herbste desselben Jahres, und zwar an frischem Material (Holothuria Poli, Cucumaria Planci), für dessen bereitwillige Ueberlassung ich der Direction des Berliner Aquariums in hohem Grade zu Danke verpflichtet bin. Eine Anzahl junger Synapten aus Triest verdanke ich der Güte des Herrn Dr. Jickeli. Ausgewachsene Synaptiden gelang es mir leider nicht zu erhalten, so dass ich der Frage der Augenflecken Müller's und der Hörbläschen Bauer's für diesmal nicht näher treten konnte. — Beendigt wurde diese Arbeit gegen Schluss des Jahres 1882.

Die Anordnung des Nervensystems.

Nach Krohn besteht, wie wir sahen, das Centralnervensystem der Holothurien aus einem Schlundnervenring und fünf von demselben in die Radien der Ambulacra abgegebenen Nervenstämmen, oder besser aus fünf Radialnerven, die sich unter dem Kalkringe zu einer ringförmigen Schlundcommissur vereinigen. Diese Commissur hat sich physiologisch zweifelsohne den Werth eines Cen-

---

[1]) R. Teuscher, Beiträge zur Anatomie der Echinodermen. Jen. Zeitschr. für Naturw. Bd. X. 1876.

tralorgans erobert, wie die Durchschneidungsexperimente bei Synapta — die daraus folgende Unfähigkeit des Thieres, sich weiter zu zerstückeln, das Unvermögen, das bereits Abgebrochene wieder zu ersetzen, was sonst regelmässig geschieht — auf das überzeugendste beweisen. Dies war auch vollkommen Johannes Müller's Ansicht, denn er bemerkt ausdrücklich, dass die fünf Radialnerven, die er als Ambulacralgehirne auffasst, erst durch den Nervenring zur Einheit kommen.

Morphologisch hingegen müssen wir — wieder ganz in Uebereinstimmung mit Müller — die Radialnerven als das ursprüngliche, primäre auffassen; den Schlundring als das secundäre. Nicht nur dass derselbe histologisch eher einfachere Verhältnisse darbietet, als die Radialnerven und sicher keine specifischen Nervenelemente vor ihnen voraus hat: auch entwicklungsgeschichtlich scheint die Anlage der Radialnerven derjenigen des Schlundringes vorherzugehen. Bei drei jungen Synapten, von denen ich die eine vollständig in Schnittserien zerlegte, bei den beiden anderen Schlund und Aftergegend auf das sorgfältigste auf Querschnitten untersuchte, fand ich die Radialnerven völlig entwickelt; sie zeigten sämmtlich am Oral- und Aboralpol eine relativ bedeutende Anschwellung; von einer Commissur liess sich indessen durchaus noch nichts entdecken. — Selbstverständlich kann ich auf die Untersuchung dreier Exemplare hin noch nicht mit Sicherheit behaupten, dass der Schlundring durch secundäres Auswachsen der oralen Anschwellungen der Radialnerven gebildet würde. Ich habe mir aber diesen Hinweis erlaubt, weil eine diesbezügliche Untersuchung nach den Vorarbeiten Baur's nicht besonders schwierig und dabei für die weitere Klarstellung der phylogenetischen Stellung der Echinodermen höchst wahrscheinlich von grosser Wichtigkeit sein würde.

Was das Verhalten der Radialnerven gegen den Aboralpol zu betrifft, so fehlen hierüber bei den meisten genauere Angaben; bei einigen findet man die Behauptung, dass sie gegen den After zu spitz endigten. Dies ist entschieden unrichtig, und der Irrthum wohl daraus zu erklären, dass die dem Nerven und Wassergefäss nach innen aufliegenden Längsmuskeln gewöhnlich spitz gegen den After hin auslaufen. In Wahrheit bildet das Nervenband in der Aftergegend regelmässig eine ansehnliche Verdickung. Der oben erwähnte Befund an den jungen Synapten, wo ich zuerst diese Anschwellungen sehr deutlich wahrnahm, führte mich zu der Vermuthung, dass es vielleicht auch am Afterpol zu einer secundären Commissur der Radialnerven komme. Es wurde mir nicht leicht,

diesen Punkt völlig sicher zu stellen, denn ausgewachsene Synapten standen mir nicht zur Verfügung. Auch dürfte es bei der bekannten Gewohnheit dieser Thiere, sich bei der geringsten Beunruhigung zu zerbrechen, schwer sein, solche mit ganz intaktem After zu erhalten. Bei den Aspidochiroten und Dendrochiroten andererseits ist die zähe, dem Messer schon ohnehin grosse Schwierigkeiten bereitende Cutis am After ganz besonders dick und macht feinere Schnitte überhaupt unmöglich. Man kann nun allerdings die ganze Muskulatur mit Nerven, Gefässen und den bindegewebigen Befestigungen des Darmes von der Cutis lösen und wie den Finger aus dem Handschuh herausziehen, um sie dann gesondert zu untersuchen. Nur hat diese Methode das Bedenkliche, dass allzuleicht wichtige Theile beim Herunterziehen abreissen und an der Cutis hängen bleiben können. Ich habe den Gefahren dieser Eventualität dadurch zu begegnen versucht, dass ich eine grössere Anzahl so behandelter Präparate untersuchte. Begnügt man sich, die abgestreiften Gewebstheile in toto zu färben und aufzuhellen, und untersucht dann unter Lupe oder Mikroskop, so entsteht der täuschende Schein, als vereinigten sich die Radialnerven am After zu einer Commissur. Auf Schnitten jedoch — und diese sind für sichere Erkennung der Nervenelemente bei den Holothurien das einzig Maassgebende — überzeugt man sich bald, dass eine Aftercommissur der Nerven thatsächlich nicht existirt. Der Schein einer solchen wird durch elastische Bindegewebsfasern, die die Afteröffnung umgrenzen, und bis hinein in die Radialnerven verlaufen, hervorgebracht. Die Nerven zeigen hier, wie erwähnt, eine ansehnliche Verdickung und geben massenhafte Seitenäste ab, und zwar für die in dieser Gegend besonders dicht stehenden Füsschen, für die starke Schliessmusculatur des Afters und endlich bei manchen Formen für eine nervöse Auskleidung des Mesenteriums in der Aftergegend. So kann es denn auch auf Schnitten vorkommen, dass ein besonders starker Seitenast den Schein einer Verbindung der hier naturgemäss sehr genäherten Radialnerven hervorbringt. Hie und da können Verbindungen durch Seitenäste zwischen zwei Radialnerven sogar wirklich vorkommen. Ein Analogisiren solcher mehr zufälliger, ganz inconstanter und auch an Volumen unbedeutender Verbindungen mit der Schlundcommissur wird jedoch nach dem Gesagten zweifelsohne als unzulässig erscheinen.

Bei den Aspidochiroten fand ich, dass das Mesenterium in der Aftergegend an verschiedenen Stellen mit einer flächenhaften

Auskleidung versehen ist, die in ihrer Structur durchaus mit dem sonstigen Nervengewebe übereinstimmt. Möglicherweise liegt hier eine besondere Vorrichtung vor, die das Thier befähigt, das Eindringen gewisser schädlicher Einflüsse, beispielsweise von Parasiten, von denen diese Thiergruppe bekanntlich sehr zu leiden hat, bei Zeiten zu bemerken und durch Schliessung der Afteröffnung vermittelst des sehr stark entwickelten Sphincter zu verhindern. Die gleiche Function liegt in der Schlundgegend den ebenfalls als Sinnesorgane functionirenden Tentakeln ob. Wie empfindlich die Holothurien in der Schlund- und Aftergegend sind, und wie bei der geringsten Reizung sofort Schluss der Oeffnungen, respective totale Retraction erfolgt, kann man leicht an lebenden Thieren beobachten.

Es bleibt noch übrig, über die Abgabe von Seitenästen überhaupt etwas zu sagen. Die Radialnerven geben in gewissen, ziemlich regelmässigen Abständen stärkere Seitenäste an die Füsschen ab (vgl. Fig. IV *fn*). Diese Füsschennerven werden regelmässig von einem Wassergefäss begleitet und verlaufen zu den Füsschen ziemlich direct unter Abgabe nur sehr weniger Seitenzweige für die Haut, so dass dieselbe nur äusserst spärlich innervirt ist. Figur IX zeigt die Abgabe dreier feiner Hautnerven von einem Füsschennerv. Das Endverhalten der Nerven in den Füsschen werden wir bei den Sinnesorganen erörtern.

Zwischen den Abgangsstellen der Füsschennerven sieht man meist zwei bis drei feinere Zweige aus dem Radialnerven austreten, die nicht von einem Wassergefäss begleitet werden (Fig. IX *mn*). Diese Zweige dienen vorwiegend der Innervation der Muskeln. — Alle Seitenäste treten nur an den schmalen Seitenflächen des breiten Nervenbandes aus und verlaufen zunächst in der Richtung der Ringmuskelfasern. Um in die Füsschen und in die Längsmusculatur zu gelangen, müssen die diesbezüglichen Nervenzweige also eine Biegung von 90° nach aussen oder nach innen machen.

Von der Schlundcommissur aus tritt je ein starker Nervenast in jeden Tentakel. Diese Tentakeläste zeigen in ihrem Verhalten ungemeine Aehnlichkeit mit den Füsschennerven, ein Umstand, der sich leicht aus der Entstehung der Tentakeln als umgebildeter Füsschen erklärt. Den Nervenendigungen in Tentakeln und Füsschen ist, wie wir nachher sehen werden, als Function wohl der Tastsinn zuzuschreiben. Ueber die Auskleidung des Mesenteriums in der Aftergegend und ihre mögliche Deutung wurde schon ge-

sprochen. Betreffs der nervösen Natur von Müllers Augenflecken und Baurs Hörbläschen bei Synaptiden konnten aus oben mitgetheilten Gründen in dieser Arbeit keine Feststellungen gemacht werden.

Eine Innervation des Darmrohrs in seinem Verlaufe vom Schlund zum After sowie der übrigen Eingeweide aufzufinden, gelang mir weder durch Untersuchung der Oberflächen der Häute nach Silberimprägnation, noch auch durch Anfertigung feiner Schnitte. Natürlich beweist dies negative Resultat durchaus noch kein Nichtvorhandensein. Ich vermuthe im Gegentheil, dass eine Innervation durch äusserst feine Aeste von der Schlundcommissur aus erfolgt.

Die Topographie des Nervensystems.

Ueber die Topographie des Nervensystems können wir uns kurz fassen, da dieselbe schon von Teuscher in durchaus befriedigender Weise klargestellt ist. Ich gebe daher nur eine gedrängte Beschreibung derjenigen Dinge, die für das Verständniss der nachher zu erörternden histologischen Verhältnisse der Nerven von Wichtigkeit sind.

Macht man an einer beliebigen Stelle durch ein Ambulacrum einer Aspidochirote einen Querschnitt, so erhält man folgendes Bild (vgl. Fig. I). Zu äusserst findet man die Epidermis; dann folgt die Cutis, und zwar sind ihre Schichten nach aussen kalkreich; nach innen zu nehmen die Kalkgebilde an Menge ab und walten die elastischen Fasern vor. Noch weiter nach innen folgt sodann in der Mitte des Ambulacrums der auf dem Querschnittsbilde etwa bohnenförmig aussehende Radialnerv. Derselbe ist gestreckt in der Richtung der Ringmusculatur und schmal in der Richtung der Axe von aussen nach innen. Von rechts und von links treten an ihn die Ringmuskelfasern heran; sie setzen sich nur bei den Synaptiden nach innen über ihn hin continuirlich fort. Bei den Füsschenholothurien scheidet der Radialnerv die Ringmusculatur des Ambulacrums in eine rechts- und linksseitige; nach innen zu liegt auf dem Nerven das Wassergefäss des Ambulacrums, dessen die Synaptiden bekanntlich ermangeln. Weder Wassergefäss, noch bei den Synaptiden der Ringmuskel liegen jedoch nach innen dem Nerven direct an; vielmehr findet sich zwischen ihnen und dem Nerven ein Hohlraum (*hl* Fig. I), der

in mehrfacher Hinsicht unser Interesse in Anspruch nimmt. Nach aussen wird dieser Hohlraum begrenzt durch die innere Zellschicht des Nerven, nach innen durch eine membranöse Wandung, die gleichzeitig die Wandung des Wassergefässes bildet und gegen beide Hohlräume eine feine endotheliale Auskleidung trägt. Sie selbst besteht meistens aus mehreren Blättern, und diese Blätter pflegen gerade in der Mitte des Ambulacrums auseinanderzuweichen und zwischen sich einen Hohlraum freizulassen, den man gewöhnlich mit einem festen Coagulum (Figur I *co*) angefüllt findet. Teuscher beobachtete diesen Hohlraum mit seinem Coagulum bei Cucumaria und Cuvieria; er zeichnet ihn nicht bei Holothuria tub. Ich vermisste ihn bei letzterer niemals und bin der Ansicht, dass er bei allen Füsschenholothurien vorkommt, in gewissen Contractionszuständen des Thieres, und wenn nicht mit Coagulum gefüllt, allerdings sehr schwer nachweisbar ist. Bekanntlich hält man heutzutage allgemein mit Greeff[1]) den grossen, zwischen Nerv und Wassergefäss befindlichen Hohlraum für das Aequivalent eines ambulacralen Blutgefässes. Man weiss, dass er zwischen Nerv und Wassergefäss durch den Kalkring tritt, sich da, wo das Wassergefäss den Radialnerven verlässt, um abwärts zum Wassergefässring zu laufen, an die andere Seite des Nerven begiebt und dem Nervenring nach innen als ebenfalls ringförmiger Hohlraum anliegt. Ein Zusammenhang dieses ganzen Hohlraumsystems mit dem Eingeweideblutgefässsystem liess sich bisher noch nicht nachweisen, was um so auffallender ist, da in den Ambulacren alle diese in Frage stehenden Hohlräume weit und leer angetroffen werden. Der Mangel eines Coagulums, den man doch wenigstens hie und da in dem Gefässraum treffen müsste, zumal wenn die Thiere rasch abgetödtet sind, spricht ferner gegen die Greeff'sche Deutung. Einige wenige Zellen, die zuweilen der inneren Wand des Hohlraums aufliegen und die täuschend den Randzellen des Nervenbandes gleichen, sind wohl als von diesem losgelöst zu betrachten und haben kaum etwas mit dem Blute zu thun. Mir scheint der ganze Hohlraum zwischen Nerv und Wassergefäss viel eher den Zweck zu haben, dem Nerven bei den enorm wechselnden Contractionszuständen der Holothurien wenigstens nach einer Richtung ein Ausweichen zu gestatten und ihn so vor Zerrung und Druck zu schützen. Ein dem Nerven direct anliegendes Was-

---

[1]) Greeff, Ueber den Bau der Echinodermen. Marburger Sitzungsberichte 1872.

sergefäss würde bei seinen wechselnden Füllungszuständen diesem Zwecke viel unvollkommener genügen, viel eher seinerseits Ursache von Druck und Reizung sein. Aehnliche schützende Function würde der der Schlundcommissur nach innen anliegende Hohlraum haben. Das kleinere Gefäss in der Wand zwischen Hohlraum und Wassergefäss kann mit viel grösserer Berechtigung als Blutgefäss angesprochen werden. Dafür spricht vor allem das in seinem Lumen allenthalben aufgefundene Coagulum, ferner auch der Umstand, dass es allseitig scharf begrenzt sich als wirkliches Gefäss darstellt und nicht als wandungsloser Hohlraum. Seine relative Enge und seine Füllung würden auch die Unmöglichkeit einer Injection vom Darmblutgefässsystem aus erklären. Ich begnüge mich mit diesen Hinweisen, da eine endgültige Entscheidung der ganzen Frage sich doch nur durch Injectionen wird geben lassen.

Auf den strittigen Hohlraum mit seiner gefässführenden Wand folgt nach innen das Wassergefäss. Gegen das Lumen trägt dasselbe eine feine endotheliale Auskleidung. Es wird überlagert bei den Dendrochiroten von dem ungetheilten Längsmuskel, bei den Aspidochiroten von einem starken Bindegewebsstrang, der das rechte mit dem linken Längsmuskelbündel vereint. Bei den Synaptiden fehlt das ambulacrale Wassergefäss und setzt sich der ungetheilte Längsmuskel an den den Nerven überlagernden Ringmuskel an.

Seitenzweige werden von Nerv und Wassergefäss nur an den beiden Winkeln rechts und links abgegeben, wo Nerv, Ringmuskel, Hohlraum und Wassergefäss zusammenstossen. Die starken Füsschennerven verlaufen, begleitet von einem Wassergefässast, zuerst eine Strecke unter und parallel der Ringmusculatur; dann biegen sie ziemlich im rechten Winkel in die Füsschen ab. — Gegen den After zu verändern sich alle die beschriebenen Verhältnisse nur insofern, als die Längsmusculatur sich stark verschmälert, die Nerven dagegen anschwellen und zahlreichere Seitenäste abgeben.

Schlundwärts inseriren sich die Längsmuskel an den Kalkring, durch welchen Radialnerven und Gefässe hindurchtreten, um sich in der oben beschriebenen Weise zu Ringen zu vereinigen. Ueber das Schicksal des kleinen, mit Coagulum erfüllten Wandungsgefässes nach dem Durchtritt durch den Kalkring habe ich nichts weiteres ermitteln können, da es hier plötzlich zu verschwinden scheint.

Die Histologie der Nerven.

Der histologischen Untersuchung der Holothuriennerven bieten sich dieselben Schwierigkeiten, mit denen die Nervenhistologie der höheren Thiere zu kämpfen hat. Erhöht werden selbige hier noch durch die Kleinheit der histologischen Elemente und die Lückenhaftigkeit unserer Kenntniss von der feineren Structur der übrigen Organsysteme.

Um die Gewebselemente der Holothurien in frischem Zustande zu untersuchen, empfiehlt es sich am meisten, die Thiere durch Ersticken in ausgekochtem Seewasser zu tödten, um die sehr störende Contraction zu verhindern, die sonst selbst an ausgeschnittenen Theilen der Ambulacra, sofern sie noch mit Musculatur versehen sind, regelmässig eintritt. Den Eintritt des Erstickungstodes erkennt man leicht durch das Aufhören des Haftvermögens der Füsschen am Glase. Das erstickte Thier findet sich im Zustand grösstmöglicher Streckung, es ist prall mit Wasser gefüllt, Schlund- und Afteröffnung sind völlig geschlossen. Hat man sodann die zu untersuchenden Elemente isolirt, so empfiehlt es sich, dieselben zuerst mehrere Male in destillirtem Wasser abzuspülen, da die Gewebe der Holothurien meist mit allerlei Beimengungen, theilweise wohl Ausscheidungsproducten des Stoffwechsels, verunreinigt sind. Tinctions- und Impraegnationsmittel darf man auf frische Gewebe nur in sehr verdünnter Lösung und nur kurze Zeit einwirken lassen, sonst erfolgt sehr leicht Ueberfärbung bis zu totaler Schwärzung der Gewebe.

Die Hauptschwierigkeit bei der Untersuchung des frischen Nervengewebes lag für mich darin, dass es mir nicht gelang, die Nerven ganz frei aus dem umliegenden Gewebe, mit dem sie in innigem Zusammenhang stehen, herauszupraepariren. Durch Beimengung anderer Gewebselemente wird aber natürlich die beweisende Kraft, besonders der Macerationspraeparate, wesentlich abgeschwächt; denn unter solchen Umständen ist man nie ganz sicher, ob die jedesmal vorliegenden Fasern und Zellen wirklich nervöser Natur sind.

Es blieb mir daher nichts anderes übrig, als hauptsächlich zu feinen Schnitten meine Zuflucht zu nehmen. Folgende Methode leistete mir die besten Dienste. Das zu untersuchende Gewebsstück wurde, wenn es sich zuvor in Alkohol befunden hatte, 24

Stunden lang in Wasser ausgewaschen. Das Wasser muss mehrere Male gewechselt werden; am besten säuert man es ganz schwach mit Essigsäure an. Dann legt man das Stück auf einige Stunden (je nach seiner Dicke und Consistenz) in 1 % Osmiumsäure, wäscht abermals auf die angegebene Weise recht sorgfältig während 24 Stunden mit Wasser aus und färbt alsdann mit Alaunkarmin. Es ist besonders wichtig, die Osmiumsäure gut auszuwaschen, weil man sonst so gut wie gar keine Färbung erhält. Die so behandelten Theile wurden dann in Paraffin eingebettet und geschnitten. Man erhält auf diesem Wege eine sehr scharfe Zeichnung der Grenzen und eine sehr deutliche Unterscheidung der einzelnen Gewebe. Die Muskeln zeigen sich nur gebräunt; an den zelligen Elementen sind allein die Kerne gefärbt, und zwar Nervenzellen- und Epithelzellenkerne mehr violett, Bindegewebszellenkerne mehr röthlich. Das Protoplasma bleibt ungefärbt, aber die Zellgrenzen treten scharf hervor; die Nervenfasern zeichnen sich durch einen schwach gelblichen Farbenton aus. Um eine, wennschon schwache Färbung der Nervenfasern zu erhalten, kann man sich der Imprägnation mit Goldchlorid bedienen. Auch hier kann man Praeparate anwenden, die zuvor in Spiritus gelegen haben, doch muss man dann selbstverständlich ebenfalls zuvor sehr gründlich auswaschen. Ich liess das Goldchlorid nach der bei Ranvier angegebenen Methode einwirken, bettete dann in Paraffin ein und erhielt so besonders von den später zu besprechenden Sinnesepithelien Praeparate, die sich in sehr schöner Weise mit den Osmium-Carminpraeparaten ergänzten.

Betrachtet man einen nach beschriebener Methode vorbereiteten, sehr feinen Querschnitt durch einen Radialnerven, so hat man folgendes Bild (Fig. II und III). Die ganze Peripherie des Nerven wird von einer Zelllage umgeben, die nach aussen gegen die Cutis mehrschichtig, nach innen gegen den Hohlraum einschichtig ist, rechts und links an den Austrittsstellen von Seitenästen Durchbrechungen zeigt. Bei den Aspidochiroten bilden die Zellen der mehrschichtigen Aussenlage rechts und links von der Mittellinie deutliche Anhäufungen (Fig. II *zs*). Dieselben Anhäufungen sieht man als zwei Zellstreifen auf einem Tangentialschnitt durch diese Gegend des Nerven; man nimmt sie auch wahr auf Flächenpraeparaten des Nerven (vgl. Fig. IV *zs*). Bei Dendrochiroten und Synaptiden lässt sich nichts von diesen beiden Zellstreifen erkennen.

Im Innern des Nerven findet man hie und da eingestreute Zel-

len, die bei den Aspidochiroten eine gewisse Anordnung zeigen. Am besten gewahrt man diese Anordnung auf nicht zu dünnen Tangentialschnitten (Fig. IV). Danach kann man von der Mittellinie aus nach rechts und links je drei Schichten unterscheiden, die sich durch verschiedenen Reichthum an eingestreuten Zellen schon im Farbenton deutlich unterscheiden. Die centrale Schicht ist die zellärmste und hellste, die äusserste Schicht die zellreichste und dunkelste. — Bei den Dendrochiroten ist eine solche Vertheilung der Innenzellen weniger deutlich; bei den Synaptiden finden sich nur Randzellen, und fehlen die Innenzellen überhaupt fast gänzlich.

Rand- und Innenzellen haben histologisch dieselbe Beschaffenheit. Sie besitzen einen relativ sehr grossen, bei Aspidochiroten ovalen, bei Dendrochiroten und Synaptiden kugelrunden Kern. Der Protoplasmaleib aller dieser Zellen ist dem Kern gegenüber ein verschwindend kleiner (vgl. Fig. VII); auf die schwierige Frage, ob derselbe sich in faserförmige Ausläufer ausziehe, kommen wir später zurück.

Von rechts nach links sieht man durch den Querschnitt eine ziemlich starke Faser ziehen, meist nahe und ziemlich parallel der inneren Randzellenschicht. Man findet sie auf allen Querschnitten; auf Längsschnitten — so wollen wir kurzweg alle Längsschnitte in der Richtung der Axe von aussen nach innen nennen, während wir diejenigen Längsschnitte, die durch die Breite des Nerven gelegt sind, als Tangentialschnitte bezeichnen wollen — auf Längsschnitten findet sich an der entsprechenden Stelle eine Längsfaser von sonst ganz gleicher Beschaffenheit. Aus diesen beiden Momenten geht klar hervor, dass man es in Wirklichkeit nicht mit einer Faser, sondern mit einer membranösen Scheidewand zu thun hat, die das Nervenband in seiner ganzen Länge durchsetzt und es in zwei Abschnitte theilt.

Von der äusseren und inneren Randzellenschicht sieht man nun bedeutend feinere Fasern quer durch den Nerven hindurch auf die Scheidewand zulaufen und sich an diese anlegen. Viele dieser Fasern treten direct von den Randzellen zur Scheidewand; andere laufen von Rand- zu Innenzellen, und geben diese ihrerseits Fasern zur Scheidewand ab; zuweilen werden zwei Fasern durch eine dritte quer vereinigt, zuweilen auch bloss gekreuzt, so dass im ganzen ein höchst complicirtes Netzwerk entsteht (vgl. Fig. III und Fig. V).

Es ist nun zunächst die Frage, ob wir es hier mit wirklichen Fasern oder wiederum mit Scheidewänden zu thun haben. Man

könnte sich durch ein System von membranösen Septis den ganzen Nervenraum in eine grosse Anzahl von Fächern getheilt denken, in welchen Fächern dann jedesmal Bündel der später zu besprechenden Längsfasern verlaufen würden. Diese Frage lässt sich nicht auf demselben Wege, wie die betreffs der dicken tangentialen Scheidewand entscheiden; denn die fraglichen Elemente sind viel zu dünn, und die ganze Anordnung viel zu complicirt, um die einzelnen Fasern auf verschiedenen Schnitten mit Sicherheit wiederzuerkennen. Es giebt jedoch noch einen anderen Weg, und dieser besteht in einer genauen Untersuchung des Verhaltens der fraglichen Fasern zu den Randzellen. Hierfür eignen sich am besten die leicht in allen Schnittrichtungen und mit aller wünschenswerten Feinheit zu treffenden Nebenäste der Tentakelnerven. Untersucht man den Längsschnitt eines solchen, am besten mit Goldchlorid gefärbten, Nervenastes, so findet man auch hier rechts und links die peripheren Randzellen. Zwischen diesem auf dem Längsschnitte sich als zwei Zellreihen darstellenden Zellbelag besteht nun ein deutlicher Austausch von Fasern quer durch den Nerven hindurch (vgl. Fig. VIII). Dass es sich aber hier um wirkliche Fasern handelt, kann man auf guten Schnitten klar daran erkennen, dass die fraglichen Fasern nichts anderes sind, als faserförmig ausgezogene Protoplasmafortsätze der Randzellen, die sich zu den entgegengesetzten Randzellen hinüberziehen. Man kann die nämliche Beobachtung nun auch an den Randzellen des Radialnerven machen; hier sind aber die Verhältnisse in sofern schwieriger, als die Zellen viel gedrängter stehen. Hauptbedingung in beiden Fällen ist ein sehr guter Erhaltungszustand der Gewebe. Figur VI stellt die besprochenen Verhältnisse auf dem Tangentialschnitt des Radialnerven von Synapta, Figur VII auf dem Längsschnitt eines kleinen Nervenabschnittes von Cucumaria dar. Besonders die letztere Figur giebt ein sehr deutliches Bild von dem Verhalten der Fasern zu den Zellen und der Zellen untereinander. Radialnerven und Seitenäste unterscheiden sich in Hinsicht der Querfasern nur insofern, dass dieselben bei letzteren quer von dem einem Punkte der Peripherie zum andern laufen, bei ersteren dagegen von der Peripherie ausgehend sich an die Scheidewand anlegen.

Ausser dem soeben erörterten Querfasersystem wird das Nervenband der Länge nach von einem System von Längsfasern durchzogen. Die Zellen mit ihren queren Fortsätzen, sowie die Längsfasern sind die typischen Elemente der Holothuriennerven, sowohl in den Centralorganen, als auch in den peripheren Verzweigungen

Die Längsfasern unterscheiden sich optisch und in ihrem Verhalten gegen Reagentien in keiner Weise von den Querfasern; vielleicht sind sie theilweise ein klein wenig dünner. Ich habe oft den Eindruck gehabt, als ob auch Längsfasern von den Rand- und Innenzellen abgegeben würden, ferner auch, dass zuweilen eine Querfaser zwei Längsfasern brückenförmig vereine. Ich habe mit möglichster Sorgfalt und Objectivität ein derartiges Bild, dass ich von einem Längsschnittspräparat von Cucumaria erhalte, abgezeichnet (Fig. VII). Ich gebe indessen dies Bild und seine Deutung nur mit allem Vorbehalt. Die Längsfasern, welche in meiner Darstellung als Faserfortsätze der Zellen verlaufen, können zufälligerweise hier etwas winklig verlaufende Querfasern sein. Die brückenförmige Vereinigung von Längs- durch Querfasern ist vollends unsicher, und ist bei der ungemeinen Feinheit der Fasern ein definitives Urtheil nur sehr schwer abzugeben. Ich gebe in dieser Frage daher nur den subjectiven Eindruck wieder, den ich nach längerer Beschäftigung mit dem Gegenstande erhalten habe.

Teuscher fasst nur die Längsfasern als nervöse Elemente auf und hält die Randzellen und die Querfasern, deren Zusammenhang ihm noch unbekannt war, für Stützgewebe. Aus meiner ganzen Darstellung wird hervorgegangen sein, dass ich diese Auffassung nicht theile. Ich sehe hier ab von der Ansicht, dass auch die Längsfasern Ausläufer der Zellen seien und mit den Querfasern in sehr enger Beziehung stünden; denn, wie gesagt, ist diese Beobachtung zu unsicher, um irgendwelche Schlüsse darauf zu bauen. Aber auch ohnedies scheinen mir viele Gründe für die nervöse Natur der Zellen und Querfasern zu sprechen. Zunächst ist dies die eigenthümliche Anordnung der Randzellen bei den Aspidochiroten, insbesondere die beiden Zellsäulen, die unter dem Gesichtspunkt einer Stützfunction der Randzellenschicht unverständlich bleiben, als Anhäufung von Nervenzellen aufgefasst in ähnlichen Einrichtungen anderer Thiergruppen manche Analogieen finden würden. Ferner spricht für die nervöse Natur der Umstand, dass sich Quer- und Längsfasern optisch ganz gleich verhalten. Die grössere Dünne der meisten Längsfasern mag wohl daher rühren, dass man sie meist in grösserer Entfernung von ihren zugehörigen Zellen treffen wird, als die Querfasern. Was für mich aber am überzeugendsten ist, ist der Umstand, dass man im Sinnesepithel der Tentakeln und Füsschen (Fig. XVI) Zellen findet, in die sich die Nervenfasern ganz ebenso fortsetzen, und die sich ihrerseits ganz ebenso wieder in Fasern ausziehen, als dies die Randzellen

der Nervenbänder thun. — Was die Natur und Function der Scheidewand anlangt, die sich bei Aspidochiroten, Dendrochiroten und Synaptiden im Radialnerven vorfindet, so ist es mir nicht gelungen in dieser Beziehung irgendwelche Feststellungen zu machen, und will ich mich deshalb lieber auch aller Vermuthungen über diese Fragen enthalten.

Die Schlundcommissur zeigt histologisch keine bemerkenswerthen Abweichungen vom Radialnerven. Die Scheidewand setzt sich nicht in die Commissur hinein fort. Auf der inneren, dem Kalkring abgewandten Seite wird die Commissur von einer Randzellenschicht ausgekleidet; es ist dies die Fortsetzung der äusseren Randzellenschicht des Radialnerven, die entsprechend der Umbiegung des Nerven beim Eintritt in die Commissur hier zur inneren wird. Die innere Randzellenschicht des Radialnerven setzt sich nicht auf die entsprechende Fläche der Commissur fort; dieselbe entbehrt vielmehr der Zellenauskleidung. Im Inneren der Commissur finden sich bei den Füsschenholothurien zahlreiche Zellen eingestreut, die, wie die Innenzellen des Radialnerven, ganz dasselbe Verhalten zeigen, wie die Randzellen.

Ueber die histologische Structur der Zweignerven ist schon gesprochen; es wurde hervorgehoben, dass dieselbe bis auf den Mangel der Scheidewand vollständig mit der der Radialnerven übereinstimmt. Das specielle Verhalten und die Endigung der Tentakel- und Füsschennerven wird bei Gelegenheit der Sinnesorgane besprochen werden.

Die Nerven für die Haut werden von den Füsschennerven als ganz feine Zweige abgegeben. Figur IX zeigt einen solchen Hautzweig auf dem Längsschnitt, wie er vom Füsschennerv abgegeben wird und wie er sich schliesslich in vier feinste Endzweige auflöst. Auch hier noch bleibt die Zusammensetzung aus Fasern und Zellen sehr deutlich. Ganz ebenso in ihrer Structur verhalten sich die an den oben gekennzeichneten Stellen aus dem Radialnerven tretenden Muskelnerven. Dieselben pflegen sich sofort nach ihrem Eintritt in die Musculatur in sehr feine Zweige aufzulösen, so dass man Querschnitte stärkerer Bündel nirgends in einiger Entfernung vom Radialnerven auffindet. Ueber die Endigung der motorischen Fasern habe ich keine Beobachtungen machen können. Figur X stellt die Auflösung eines Muskelnerven in einen die Bündel umspinnenden Plexus und das Endverhalten der Zellen und Fasern, soweit ich es beobachten konnte, dar.

Sinnesorgane.

Es schien mir zweckmässig, meine Beobachtungen über Sinnesorgane bei den Holothurien in einem besonderen Abschnitt fortlaufend darzustellen und nicht den bei der Darstellnng des Centralnervensystems gemachten Abtheilungen unterzuordnen. Schon oben wurde darauf hingewiesen, dass die Synaptiden nur in einzelnen jungen Exemplaren in das Bereich dieser Untersuchungen gezogen werden konnten. Die Sinnesorgane waren bei denselben schon in der Anlage vorhanden, und scheinen die histogenetischen Vorgänge hier sehr interessant zu sein. Die Lückenhaftigkeit meiner Beobachtungsreihen bestimmt mich aber dazu, die Synaptiden lieber ganz ausser Spiel zu lassen und nur auf die von mir bei den Füsschenholothurien aufgefundenen Sinnesorgane einzugehen.

Beobachtet man eine lebende Füsschenholothurie, so wird sich jedem sofort der Eindruck aufdrängen, dass die Füsschen und der Tentakelapparat in eminenter Weise der Wahrnehmung äusserer Eindrücke dienen. Die Füsschen werden bei der leisesten Berührung eingezogen, und die Tentakeln scheinen noch empfindlicher zu sein, da die geringste Bewegung des Gefässes, in dem man die Thiere hält, genügt, um den ganzen Apparat zur Einstülpung zu bringen. Es ist sehr zu bedauern, dass Romanes und Ewart[1]) in ihren schönen Untersuchungen über die Lichtempfindlichkeit der Echinodermen nicht ausdrücklich angeben, dass sie bei den Holothurien in dieser Richtung negative Resultate gehabt haben. Doch scheint dies stillschweigend in ihrer Darstellung zu liegen und würde auch mit meinen eigenen, freilich ziemlich rohen Experimenten übereinstimmen.

Ehe ich eine genauere Beschreibung der in Füsschen und Tentakeln von mir aufgefundenen Sinnesepithelien gebe, möge es mir erlaubt sein, etwas näher auf die Anatomie dieser Theile überhaupt einzugehen. Die beste Vorstellung von dem Wesen des ganzen Sinnesapparats wird man, glaube ich, erhalten, wenn man von den Füsschen ausgeht. Diese — sozusagen bewegliche Hauttheile der Echinodermen — mussten gerade in Folge ihrer Beweglichkeit von vornherein am geeignetsten sein, neben ihrer primär locomotorischen Thätigkeit die empfindende Function der gesammten Epidermis vorwiegend auf sich zu vereinigen. Ein Theil von ihnen,

---

[1]) Romanes and Ewart: „On the locomotor system of Echinodermata.“ Philosophical Transactions of the Royal Society. 1881.

und zwar der in der Nähe des wichtigen Schlundeinganges gelegene und von der Schlundcommissur innervirte, widmete sich endlich ausschliesslich der empfindenden Function und trat zu Gruppen zusammen, und zwar derart, dass die Aequivalente der einzelnen Füsschen, sich als Endknospen der Verzweigungen einer Anzahl von Hauptstämmen darstellen. Die Verzweigung geschieht bei den Dendrochiroten nach dem Typus der Traube, bei den Aspidochiroten nach dem Typus der Dolde (vgl. Fig. XI und Fig. XIII). In die Axe jedes Hauptstammes tritt ein starkes Wassergefäss und giebt in alle Aeste und Aestchen des Stammes Zweige ab, so dass in jeder Endknospe auch ein Wassergefässzweig blind endigt.

Die Wandungen der Wassergefässe werden grösstentheils gebildet von einem starken Längsmuskel. Derselbe ist am schwächsten in den Hauptstämmen der Tentakeln, nimmt in Füsschen und Tentakeln gegen das blinde Ende der Wassergefässe an Dicke zu und ist am bedeutendsten da, wo er sich an die später zu beschreibenden Endplatten inserirt. Gegen das Lumen des Wassergefässes trägt diese Längsmusculatur eine mehrschichtige, endotheliale Auskleidung. Durch diese Structur wird sofort der Mechanismus der Vor- und Zurückstreckung von Tentakeln und Füsschen klar. Die Ausstülpung erfolgt durch Wassereintritt bei erschlafftem Muskel. Die Zurückstülpung geschieht durch Zurückschlürfen des Wassers bei gleichzeitiger Muskelcontraction. Auf diesem Wege können die Aestchen in die Aeste und diese in den Hauptstamm eingestülpt werden. Um den Mechanismus des Ansaugens zu verstehen, müssen wir zuvor noch die weitere Structur der Füsschen betrachten.

Da wo der Füsschennerv den Radialnerven verlässt und zusammen mit dem Wassergefäss zum Füsschen verläuft, stellt er einen rundlichen neben dem Wassergefäss liegenden Strang dar. (vgl. Fig. IX). Im weiteren Verlauf jedoch umgreift er als scheidenförmige Röhre die Wandung des Wassergefässes. Ein ganz gleiches Verhalten zeigt der Tentakelnerv, und erkennt man an diesem bei seiner bedeutenderen Dicke an einer Stelle eine deutliche Anschwellung des Nervenrohres (vgl. Fig. XI und Fig. XII). Nach aussen von der Nervenscheide folgt in Füsschen und Tentakel eine starke, vielfach mit Kalkgebilden durchsetzte Bindegewebsschicht, zu äusserst endlich die Epidermis.

Bekanntlich sind Füsschen und Tentakelenden distal nicht offen, sondern sind durch plattenförmige Gebilde verschlossen.

Die Deckplatten, ursprünglich sicherlich blosse Epidermoidalgebilde, zeigen eine von der übrigen Epidermis in vielen Stücken abweichende Structur. Im Füsschen hängen sie mit dem Epidermismantel des Cylinderstücks durch weiche und faltige Epidermismassen zusammen, so dass sie sowohl in das Lumen des Wassergefässraumes eingezogen, als auch bis an das Füsschenende vorgestossen werden können. An sie inserirt sich die Längsmusculatur der Wassergefässe, bei den Füsschen der Aspidochiroten unter Vermittlung bindegewebiger, theilweise mit Kalkgebilden durchsetzter Elemente. Der Mechanismus des Ansaugens der Füsschen ist nun folgender. Zunächst wird das Füsschen vermittelst des Wassergefässstroms mit seiner Endplatte und dem sie umgebenden Hautwall fest gegen die Unterlage gedrückt. Während nun das Füsschen im Zustande der Wassergefässfüllung verharrt, und der periphere Epidermiswall luftdicht gegen die Unterlage gestemmt bleibt, wird die Endplatte stempelartig vermittelst der Längsmusculatur in das Lumen zurückgezogen, und der zwischen ihr und der Unterlage zurückbleibende luftleere Raum bewirkt, dass das Füsschen nunmehr so fest an der Unterlage haftet, dass man es eher abreissen, als vor Erschlaffung der Muskelcontraction loslösen kann. Wir sehen also, dass das Ansaugen durch combinirte Wirkung der Wassergefässspannung und Gefässmuskelcontraction erfolgt.

Es bleibt noch übrig, die feinere Structur der Endplatten genauer ins Auge zu fassen. Betrachten wir zunächst die Tentakelplatten der Aspidochiroten, die die einfachsten Verhältnisse darbieten, so zeigt es sich, dass der Nerv das blinde Ende des Wassergefässästchen überlagert und von diesem Lager aus massenhafte Fasern in die Endplatte ausstrahlt. In letzterer treten die Nervenfasern mit einem ziemlich breiten Lager von grosskernigen, Protoplasmaarmen Zellen in Verbindung, dergestalt, dass die Faser in dem Protoplasma der Zelle aufgeht, und diese ihrerseits nach der anderen Seite einen Protoplasmafortsatz als Faser entsendet. Auf diese Weise entsteht ein dichtes, mehrschichtiges, aus Fasern und Zellen bestehendes Epithel. Wie schon früher erwähnt, zeigen die Zellen in ihrem Aussehen und ihrem ganzen Verhalten zu den Fasern eine merkwürdige Aehnlichkeit mit den Rand- und Innenzellen der Nervenbänder. — Gegen die Endfläche der Sinnesplatte zu verschwinden in einer gewissen Entfernung vom Rande mit einem Schlage alle Zellen und allein die Faserfortsätze verlaufen ohne weitere Verzweigung parallel miteinander bis ganz

dicht an die Endfläche. Bevor sie dieselbe erreichen, theilen sie sich noch einmal — soweit dies auf Schnitten festzustellen ist — dichotomisch und setzen sich an die feine, hyaline Membran, die die Platte nach aussen hin begrenzt (vgl. Fig. XV u. Fig. XVI *A*).

Vorweg sei bemerkt, dass das soeben geschilderte Auslaufen des Sinnesepithels in Fasern und das weitere Verhalten derselben sich genau ebenso in den Füsschenendplatten der Aspidochiroten und Dendrochiroten wiederfindet (vgl. Fig. XVI *B*).

In den Tentakeln der Dendrochiroten ist das Verhalten insofern etwas modificirt, als die nur aus Fasern bestehende Randschicht hier viel schmäler ist, die Fasern weniger gerade und parallel verlaufen, mehr anastomosiren, und die Randmembran endlich, entsprechend dem Ansatze der Fasern eine gewisse Felderung mit bläschenförmiger Auftreibung zeigt (Fig. XVII). Es ist möglich, dass wir hier schon der Differenzirung der Tentakelendplatten zu einer weiteren Sinnesfunction gegenüberstehen. Im übrigen zeigen die Structurverhältnisse der Dendrochirotententakeln völlige Uebereinstimmung mit denen der Aspidochiroten. Nur sei auf die ungleich geringere Grösse der Tentakelendplatten bei ersteren hingewiesen und darauf aufmerksam gemacht, dass Fig. XIII bei stärkerer Vergrösserung gezeichnet ist, als Fig. XI.

Die Endplatte der Füsschen bei Aspidochiroten und Dendrochiroten stimmt mit den analogen Gebilden im Aspidochirotententakel im wesentlichen überein. Der Hauptunterschied ist der, dass der das Wassergefäss überlagernde Nerv, ehe er in die Endplatte ausstrahlt, sich in eine Anzahl feiner Bündel auflöst und durch die bekannte Kalkrosette respective eine die Rosette ersetzende Bindegewebsschicht hindurchtritt. Diese Zwischenschicht hat ohne Zweifel den Zweck, dem Gefässmuskel einen besseren Angriffspunkt beim Acte des Ansaugens zu verleiten. Nachdem die Nervenbündel die Rosette durchzogen haben, verbreitert sich jedes Bündel zu einer kegelförmigen, aus Fasern und Zellen bestehenden Masse (vgl. Fig. XIV und Fig. XVI *B*). Die Nervenkegel fliessen dann im weiteren Verlauf zu einer einheitlichen Masse zusammen, bilden weiterhin ein dichtes mehrschichtiges aus Fasern und Zellen bestehendes Epithel, das, ganz wie in den Tentakeln, in eine Schicht paralleler Fasern ausstrahlt. Auch hier legen sich dann die Fasern an eine membranöse Hülle, die das ganze Gebilde nach aussen hin abschliesst.

Sollen wir aus der histologischen Structur der Tentakel- und Füsschenplatten einen Schluss auf den durch sie vermittelten Sinn

ziehen, so wird wohl Niemand zweifelhaft sein, in Uebereinstimmung mit den physiologischen Beobachtungen sich von allen bekannten Sinnen für den Tastsinn zu entscheiden. Es ist möglich, dass hier weniger directe Contactwirkung zum Tasten nothwendig ist, vielmehr schon minimale Wasserströme genügen, um auf die Randmembran einen Druck auszuüben, der von den Fasern den Zellen und von diesen dem Nerven vermittelt, im Centralorgan eine bestimmte Empfindung hervorruft.

Zusammenfassung und Schluss.

Es erscheint zweckmässig, am Schluss dieser Untersuchungen, die sich zum Theil um noch sehr dunkele und strittige Dinge handeln, zusammenfassend einen Ueberblick unserer nunmehrigen Kenntniss des Gegenstandes zu geben und scharf zu sondern, was als festgestellt zu erachten, und was nur mehr oder weniger wahrscheinlich gemacht ist. Wir wissen seit Krohn, dass das Nervensystem der Holothurien aus fünf Radialnerven besteht, die sich am Schlunde zu einer Commissur vereinigen. Von dieser werden die Tentakeln, von jenen die Muskeln und Füsschen innervirt; eine Innervation der Eingeweide ist noch nicht nachgewiesen. Physiologisch hat, wie die Durchschneidungsversuche beweisen, die Commissur als einheitgebendes Organ den Vorrang vor den Radialnerven, den Ambulacralgehirnen J. Müllers. Morphologisch sind letztere wahrscheinlich als das primäre anzusehen, und die allerdings nur ganz oberflächlichen entwicklungsgeschichtlichen Untersuchungen, die ich in dieser Hinsicht anstellte, scheinen dies zu bestätigen. Die Topographie der Ambulacra ist durch Teuscher aufgeklärt. Zweifelhaft bleibt nur, ob der grosse zwischen Nerv und Wassergefäss befindliche Hohlraum oder das kleine, mit Coagulum erfüllte Gefäss der äusseren Wassergefässwandung als Blutgefässraum anzusehen sei. Ueber diesen Punkt können nur Injectionen, die den Zusammenhang des einen oder des anderen Hohlraumes mit dem Eingeweidegefässsystem nachweisen, entgültige Entscheidung geben. In histologischer Beziehung wissen wir, dass die Nervenstränge der Holothurien aus Längsfasern, Querfasern und einem Zellbelag bestehen. Den Zusammenhang der Querfasern mit den Zellen glaube ich mit aller Sicherheit beobachtet zu haben. Fraglich ist noch das Verhältniss der Längsfasern zu den beiden anderen Constituenten, und ehe diese Frage entschieden ist, wird es Sache des subjectiven Urtheils bleiben, ob man die letzteren

auch als wirklich nervös auffassen will, oder nicht. Die Radialnerven werden durch eine Scheidewand in zwei Abschnitte getheilt; Natur und Function dieses Gebildes ist noch völlig unbekannt. Als Augenflecke werden von Müller bei Synaptiden Gebilde an der Tentakelbasis, als Hörorgane von Baur Bläschen am Ursprunge der Radialnerven bei derselben Holothuriengruppe beschrieben; beide Angaben bedürfen noch näherer histologischer Bestätigung. Mit voller Sicherheit darf man wohl die von mir beschriebenen Endplatten der Ambulacralfüsschen und Tentakeln als Sinnesorgane auffassen. Es ist sehr wahrscheinlich, dass dieselben eine äusserst feine Tastempfindung vermitteln.

Tafelerklärung.

Die Angaben über Vergrösserung beziehen sich auf ein Mikroskop von C. Zeiss in Jena. — Schwache Vergrösserung: Obj. A; Oc. II. Mittlere Vergrösserung: Obj. D; Oc. II. Starke Vergrösserung: Obj. F; Oc. II.

Figur I. Querschnitt durch ein Ambulacrum von Holoth. tub. bei schwacher Vergr. — *cu* Cutis. *rn* Radialnerv. *rm* Ringmuskel. *hl* Hohlraum zwischen Nerv und Wassergefäss, in dessen Wandung ein mit Coagulum *co* erfülltes kleineres Gefäss. *wg* Wassergefäss. *bw* Bindegewebe. *lm* der durch den Bindegewebsstrang getheilte Längsmuskel.

Figur II. Querschnitt durch den Radialnerven von Holoth. tub. bei mittlerer Vergr. *arz* äussere Randzellen. *zs* Zellsäulen. *irz* innere Randzellen. *iz* Innenzellen. *schw* Scheidewand, an welche sich die von den Zellen ausgehenden Querfasern anlegen.

Figur III. Theil eines Querschnitts durch den Radialnerven von Cucumaria Pl. bei starker Vergr. Buchstaben wie in Figur II.

Figur IV. Sehr dicker Tangentialschnitt (an Stelle eines Flächenpräparats) durch den Radialnerven von Stichopus regalis bei schwacher Vergr. Die deutlich hervortretenden Schichten sind Folge der verschiedenen Häufigkeit der Innenzellen (vgl. auch Fig. II). *r* Rand. 1. zellreichste Schicht. 2. zellärmere Schicht. 3. zellärmste Schicht. *zs* Zellsäulen. *fn* Füsschennerven. *mn* Muskelnerven.

Figur V. Längsschnitt durch den Radialnerven von Holoth. tub. bei mittlerer Vergr. Buchstaben wie in Fig. I und II.

Figur VI. Tangentialschnitt durch den Radialnerven einer jungen Synapta bei starker Vergr. *arz* äussere Randzellen. *irz* innere Randzellen. *quf* Querfasern, von den Zellen ausgehend und die ganze Quere der Nerven durchsetzend. *lf* Längsfasern.

Figur VII. Theil eines Längsschnitts durch den Radialnerven von Cucumaria Pl., stark vergrössert. Zeigt die Beziehungen der Zellen zu den Fasern (vgl. Pg. 23).

Figur VIII. Längsschnitt durch einen Tentakelnerven von Holoth. tub. bei starker Vergr. Buchstaben wie in den vorigen Figuren.

Figur IX. Füsschennerv *fn* auf einem Schrägschnitt getroffen, stark vergrössert. Hat drei Hautnerven *hn* abgegeben, von denen zwei auf dem Querschnitt, einer auf dem Längsschnitt getroffen ist. Letzterer, deutlich aus Fasern und Zellen zusammengesetzt, zeigt mehrere knotenförmige Anschwellungen und löst sich endlich in vier Endfasern auf. *wg* Wassergefäss. *e* Endothelauskleidung, *lm* Längsmusculatur der Wandung des Wassergefässes.

Figur X. Endast eines Muskelnerven, der sich in einen die Bündel umspinnenden Plexus auflöst. Starke Vergr.

Figur XI. Schematischer Längsschnitt durch einen Tentakelast von Holoth. tub., schwach vergrössert. Hier und in den folgenden Figuren ist, soweit Farben angewandt sind, der Nerv gelb, das Wassergefäss mit seiner musculösen Wandung tief schwarz gezeichnet. *epid* Epidermis. *n* Hauptnervenstamm, entspricht der Anschwellung *a* in Fig. XII, während n_1 *b* entspricht. n_2 Endast des Tentakelnerven. *bw* Bindegewebe mit reichen Kalkeinlagerungen. *wg* Wassergefäss. *epl* Endplatte.

Figur XII. Querschnitt durch einen Tentakelstamm von Holoth. tub. Buchstaben wie in Fig. XI. *a* Anschwellung des Nervenrohrs, entspricht *n*. *b* ein anderer Punkt desselben, entspricht n_1.

Figur XIII. Schematischer Längsschnitt durch einen Tentakelast von Cucumaria Pl.-Obj. C, Ocul. II. — Buchstaben wie in Fig. XI.

Figur XIV. Schematischer Längsschnitt durch ein Füsschen von Holoth. Poli. *wg* Wassergefässwandung (stark muskulös). n_0 Nerv. *bw* Bindegewebe mit Kalkeinlagerungen. *epid* Epidermis. *kr* Kalkrosette. *nk* Nervenkegel. *zsch* Zellschicht. *fsch* Faserschicht. *mh* membranöse Hülle.

Figur XV. Längsschnitt durch eine Tentakelendplatte von Holoth. tub. bei mittlerer Vergrösserung. *lm* Längsmuskelfasern der Wassergefässwandung. Sonst Buchstaben wie in Figur XIV.

Figur XVI. Längsschnitt durch Tentakelendplatte *A* und Füsschenendplatte *B* von Holoth. Poli bei starker Vergr. Zeigt die Gleichwerthigkeit der Schichten in Tentakel- und Füsschenendplatte. *nb* Nervenbündel, welche die Kalkrosette durchziehen. Sonst Buchstaben wie in Fig. XIV.

Figur XVII. Längsschnitt durch den Rand einer Tentakelplatte von Cucumaria Pl., stark vergrössert. Buchstaben wie in Fig. XIV.

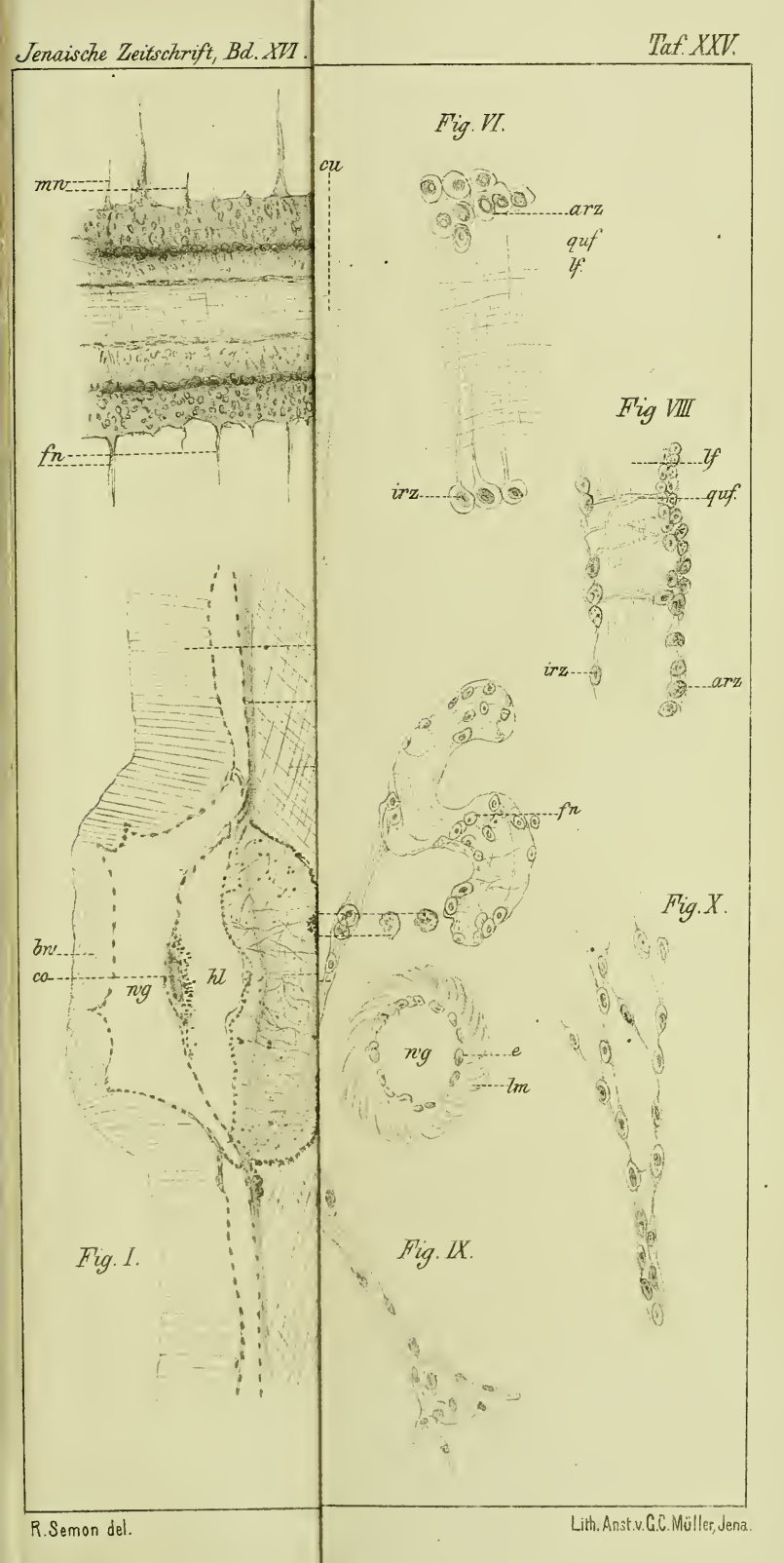

R. Semon del.

Lith. Anst. v. G. C. Müller, Jena.

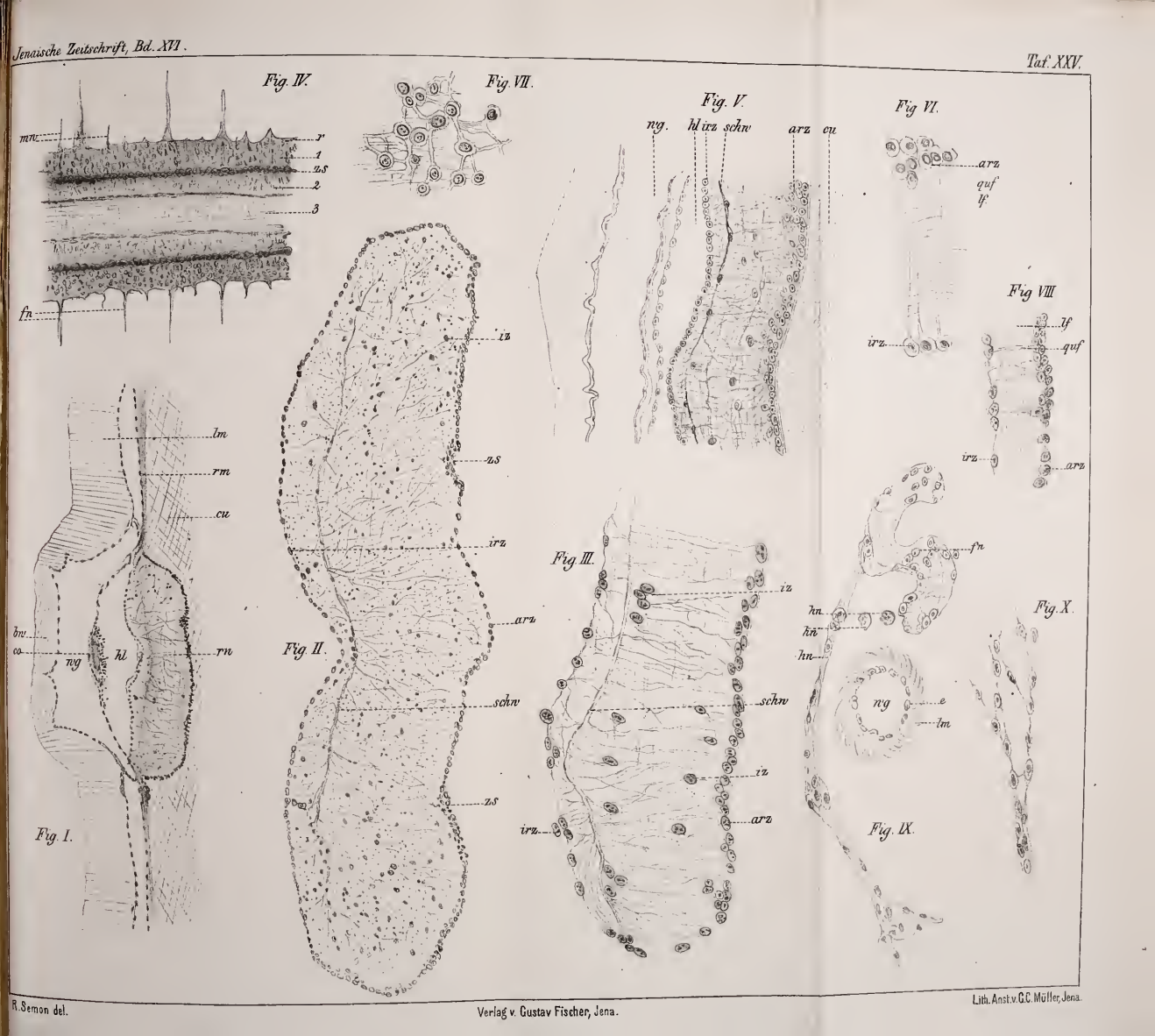
Fig. IV.
mn.
r
1
zs
2
3
fn.
Fig. VII.
Fig. V.
ng.
hl
irz
schv
arz
cu
Fig VI.
arz
quf
lf
Fig VIII
lf
quf
irz
arz
lm
rm
cu
bv.
co.
ng
hl
rn
Fig. I.
iz
zs
irz
arz
Fig. II.
schv
zs
Fig III.
iz
schv
iz
arz
irz
fn
hn.
hn
hn
ng
e
lm
Fig. IX.
Fig. X.

Fig. XI.

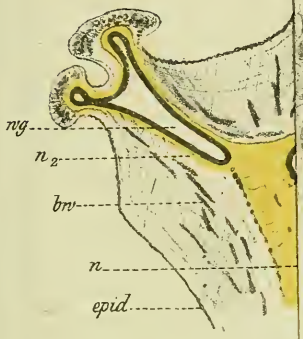

Fig. XII.

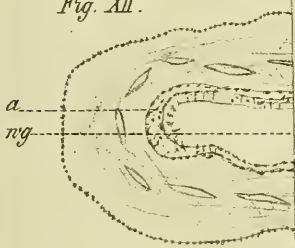

Fig. XVI.

Fig. XV.

Fig. XVII.

R. Semon del. Lith. Anst. v. G. C. Müller, Jena.

Fig. XI.

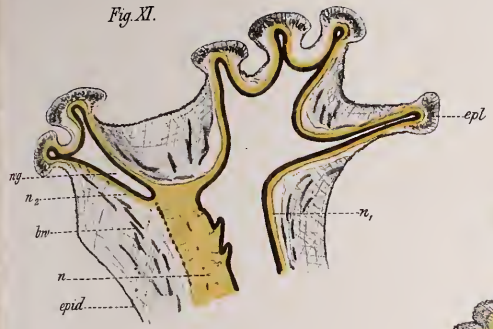

Fig. XII.

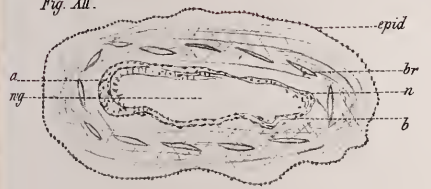

Fig. XV.

Fig. XVII.



Fig. XIII.

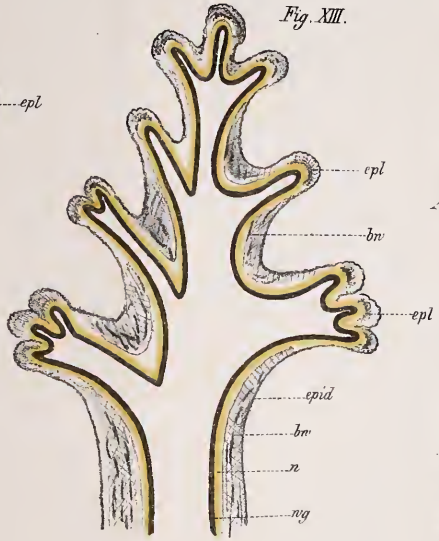

Fig. XIV.

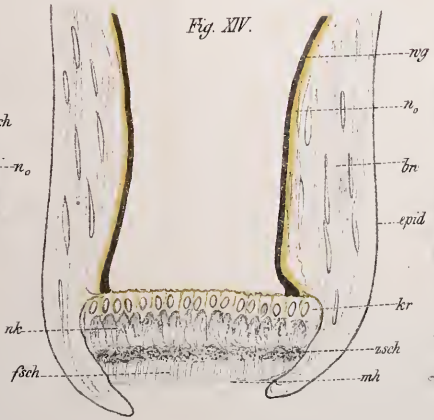

A

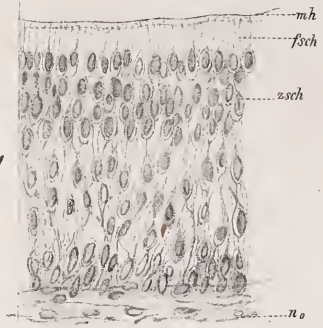

Fig. XVI.

B

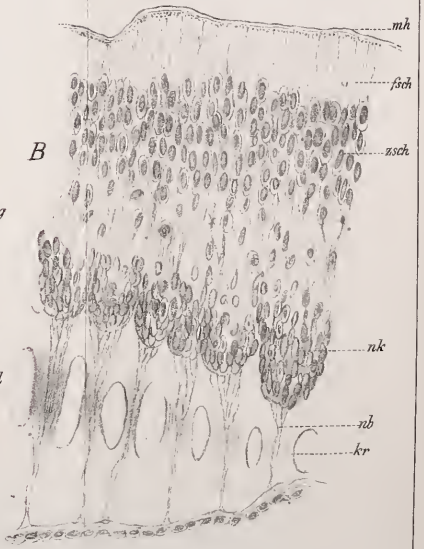

Simon del.

Verlag v. Gustav Fischer, Jena

Lith. Anst. v. G. C. Müller, Jena.

ZOBODAT - www.zobodat.at

Zoologisch-Botanische Datenbank/Zoological-Botanical Database

Digitale Literatur/Digital Literature

Zeitschrift/Journal: Jenaische Zeitschrift für Naturwissenschaft

Jahr/Year: 1883

Band/Volume: NF_9

Autor(en)/Author(s): Semon Richard Wolfgang

Artikel/Article: Das Nervensystem der Holothurien. 578-600