©Österr. Ges. f. Tropenmedizin u. Parasitologie, download unter www.biologiezentrum.at

Mitt. Österr. Ges. Tropenmed. Parasitol. 11 (1989) 337 - 343

Institut für Pathologie (Chefarzt: Prof. Dr. K. Wurster) des
Städtischen Akademischen Lehrkrankenhauses München-Schwabing

Parasitäre Erkrankungen bei AIDS. Pathologisch-anatomische Befunde

F. Prantl, G. Rübsaamen, R. Zellmann, K. Wurster

Einleitung

Opportunistische Infektionen bei Patienten mit AIDS umfassen ein breites Spektrum, das bislang vergleichbar nur bei Patienten unter immunsuppressiver Therapie beobachtet wurde (3). Zu den häufigsten opportunistischen Infektionen zählen parasitäre Erkrankungen, vor allem Infektionen mit Protozoen (3, 6). Die HIV-bedingte Immunsuppression hat aber nicht nur die Inzidenz parasitärer Erkrankungen beeinflußt, sondern auch das morphologische Befundspektrum bei verschiedenen Parasitosen verändert, offensichtlich aufgrund einer Alteration der entzündlichen Reagibilität des Organismus (24).

Im folgenden werden die pathologisch-anatomischen Befunde der im eigenen Obduktionsgut beobachteten AIDS-assoziierten Parasitosen dargestellt.

Material und Methode

Von Mai 1984 bis August 1988 wurden im Institut für Pathologie des Städtischen Krankenhauses München-Schwabing die Leichen von 47 männlichen Verstorbenen mit AIDS obduziert. Der jüngste Patient war 22 Jahre alt, der älteste 75 Jahre (Median 42 Jahre). Alle autoptisch entnommenen Gewebeproben wurden in 5%igem Formalin fixiert und in Paraffin eingebettet. Die hiervon angefertigten Schnittpräparate wurden routinemäßig mit HE gefärbt und bei entsprechenden Fragestellungen durch eine PAS-Reaktion sowie durch Färbungen nach Giemsa, Grocott und Ziehl-Neelsen bzw. die fluoreszenzmikroskopisch auszuwertende Auramin-Rhodamin-Färbung ergänzt. In Einzelfällen wurde paraffineingebettetes Gewebe zur elektronenmikroskopischen Untersuchung in Epon umgebettet.

Ergebnisse

Bei 21 der 47 autoptisch untersuchten Patienten waren parasitäre Infektionen mit Protozoen nachweisbar (ca. 45%), wobei 17 Patienten mit einem parasitären Keim und vier Patienten simultan mit zwei verschiedenen Protozoen infiziert waren.

Häufigste parasitäre Erkrankung war die Infektion mit *Pneumocystis carinii* (17 Patienten), gefolgt von der Toxoplasmose (7 Patienten) und der Kryptosporidiose (1 Patient). Bei vielen Patienten bestanden gleichzeitig Infektionen mit weiteren opportunistischen Keimen, vor allem mit Zytomegalievirus, aber auch mit Candida spezies, Herpes simplex-Virus und atypischen Mykobakterien. Bei zwei Patienten lag simultan ein Kaposi-Sarkom vor.

©Österr. Ges. f. Tropenmedizin u. Parasitologie, download unter www.biologiezentrum.at

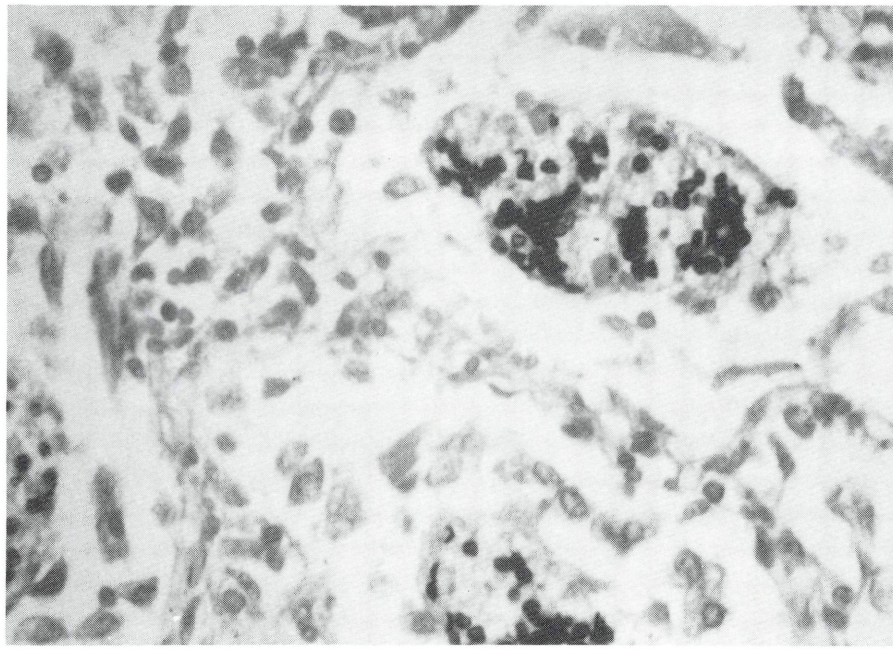

Abb. 1:

Lunge: *Pneumocystis carinii*-Pneumonie mit zahlreichen Erregern im intraalveolären Exsudat (Grocott, Vergr. 1 : 250)

Alle von uns beobachteten Infektionen mit *Pneumocystis carinii* betrafen ausschließlich die Lungen. Das Lungengewebe war diffus verfestigt und zeigte eine graurote Schnittfläche. Das Gewicht je Lunge betrug im Mittel mehr als 1000 g. Auffallenderweise lag in keinem Fall eine Begleitpleuritis vor. Feingeweblich fand sich intraalveolär ein schaumiges, eosinophiles Exsudat, in welchem der Erregernachweis in der PAS-Reaktion und in der Grocott-Färbung (Abb. 1) sowie elektronenoptisch gelang. Das Lungeninterstitium wies nur eine geringe entzündliche Infiltration auf, wobei insbesondere Plasmazellen weitgehend fehlten. Neben diesen hochfloriden Veränderungen fanden sich in Einzelfällen auch sekundäre kleinherdige Lungenfibrosen.

Bei Infektionen mit *Toxoplasma gondii* lag in allen Fällen ein Befall des ZNS vor. Kennzeichnend für die cerebrale Toxoplasmose war eine nekrotisierende Enzephalitis, zum Teil in Form von großen, abszeßartigen Herden, teilweise auch in Form disseminierter, makroskopisch kaum erkennbarer entzündlicher Läsionen, die bevorzugt im Marklager, den Basalganglien und der Pons zu finden waren. Innerhalb der Nekrosen und an den Nekroserändern bestand eine mäßiggradige zelluläre Infiltration aus Fettkörnchenzellen und mononukleären Zellen, häufig kombiniert mit einer perifokalen Gliaproliferation. Daneben fanden sich vaskulitische Veränderungen in Form von entzündlichen Gefäßwandinfiltraten. Entscheidend für die Diagnose war der Nachweis von Erregern, die teils als freie Toxoplasmen, teils in sog. Pseudozysten (Abb. 2) zu finden waren. Bei einem Patienten hatte sich die Toxoplasmose nicht nur am ZNS, sondern auch am Myokard und an den Lungen manifestiert.

Eine intestinale Kryptosporidien-Infektion wurde bei einem 43 Jahre alt gewordenen Patienten beobachtet. Bei makroskopisch unauffälligem Befund konnten die Parasiten histologisch im Ileum nachgewiesen werden. Die runden, 2 - 4 µm großen Mikro-

©Österr. Ges. f. Tropenmedizin u. Parasitologie, download unter www.biologiezentrum.at

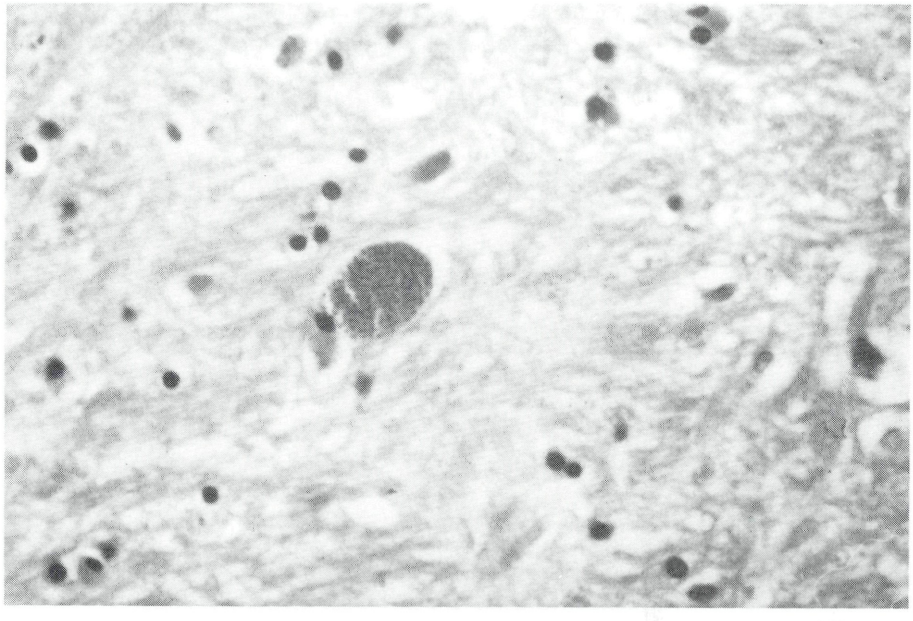

Abb. 2:

Gehirn: Toxoplasmose-Enzephalitis mit Pseudozyste, die Toxoplasmen enthält (HE, Vergr. 1 : 300)

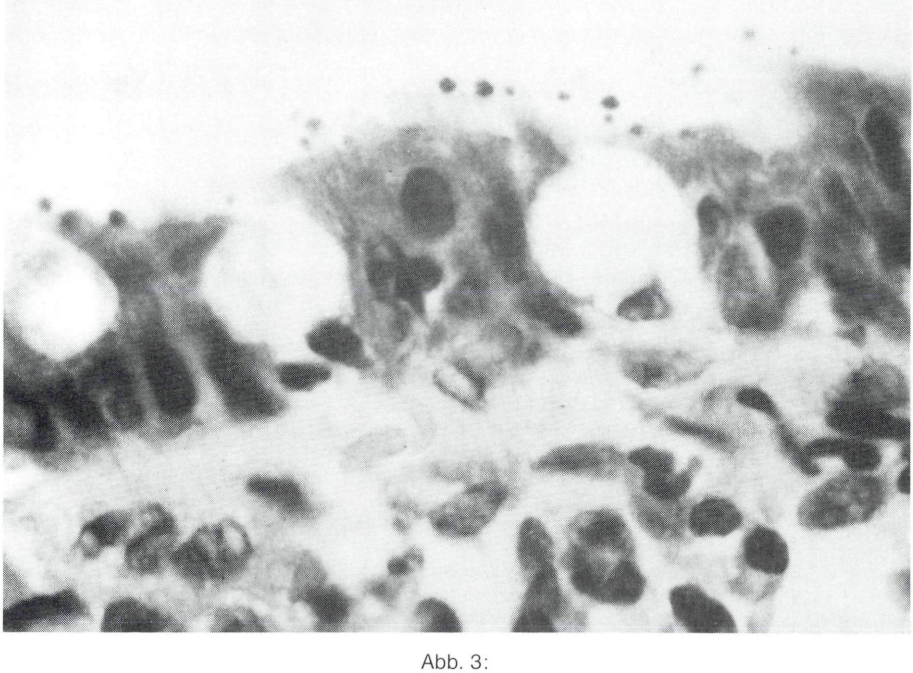

Abb. 3:

Dünndarm: Kryptosporidiose mit perlschnurartiger Anordnung der Parasiten an der Oberfläche des Dünndarmepithels (HE, Vergr. 1 : 440)

©Österr. Ges. f. Tropenmedizin u. Parasitologie, download unter www.biologiezentrum.at

organismen lagen perlschnurartig aufgereiht im Bürstensaum des Oberflächen- und Kryptenepithels (Abb. 3). Die Darstellung der kugeligen Protozoen gelang in der HE- und Giemsa-Färbung. Elektronenoptisch konnte der Befund an in Epon umgebettetem Gewebe bestätigt werden. Die Mukosa selbst zeigte lediglich ein lockeres, unspezifisches Rundzelleninfiltrat.

Diskussion

Zu den häufigsten opportunistischen Infektionen im Rahmen von AIDS gehören sicherlich Infektionen mit dem Protozoon *Pneumocystis carinii.* In größeren Autopsiestudien wird die Häufigkeit von *Pneumocystis carinii*-Pneumonien mit ca. 30 - 70% angegeben (2, 9, 16, 20, 23, 30). In unserem Obduktionsgut betrug die Inzidenz 36%. Der morphologische Befund ist durch ein schaumiges, eosinophiles intraalveoläres Exsudat gekennzeichnet, in dem sich die Erreger in der Versilberung nach Grocott selektiv darstellen lassen (23, 27, 29). Im Gegensatz zur plasmazellulären Säuglingspneumonie ist die entzündliche Infiltration des Lungeninterstitiums bei AIDS meist nur gering ausgeprägt, wobei Plasmazellen zumeist vollständig fehlen (2, 16, 23). Mit Fortschreiten der Erkrankung kommt es zu einer zunehmenden bindegewebigen Verbreiterung der Alveolarsepten, die in einer kleinherdigen Lungenfibrose enden kann (12, 14). In kasuistischen Mitteilungen wurden auch *Pneumocystis carinii*-Infektionen mit Befall extrapulmonaler Organe beschrieben (12, 14).

Eine wichtige Ursache für bei AIDS häufig anzutreffende ZNS-Läsionen stellt die Infektion mit *Toxoplasma gondii* dar (2, 8, 13, 22, 26, 30). In unserer Untersuchungsserie fand sich eine cerebrale Toxoplasmose in ca. 15% der Fälle. Morphologisch handelt es sich um eine mehr oder weniger ausgedehnt nekrotisierende, zum Teil auch granulomatöse Enzephalitis, deren Ätiologie durch den Nachweis typischer Pseudozysten gesichert werden kann (2, 22, 26). Eine Verbesserung der morphologischen Diagnostik ist vom Einsatz immunhistochemischer Untersuchungsverfahren zum Erregernachweis zu erwarten (13). Gelegentlich kommen disseminierte Toxoplasmose-Infektionen vor, wobei neben dem ZNS vor allem die Retina und Chorioidea der Augen (5, 17, 25), das Myokard und die Lungen (2, 28) befallen werden.

Zu den Leitsymptomen von AIDS gehören chronische oder intermittierende Diarrhöen, die nicht selten durch Infektionen des Gastrointestinaltraktes mit Kryptosporidien hervorgerufen werden (11, 15, 18). Die kugeligen Mikroorganismen haften an der lumennahen Oberfläche des Magen- und Darmepithels, dringen aber nicht ins Gewebe ein (7, 10, 15, 21, 29). Die Mukosa erscheint zumeist weitgehend intakt (7, 10, 21). Neben dem Magen-Darm-Trakt können auch die Gallenwege und die Gallenblase (7, 11, 19) sowie die Atemwege (1, 4) befallen werden.

Wie unsere Fälle zeigen, kommen bei Patienten mit parasitären Erkrankungen häufig Mischinfektionen mit anderen opportunistischen Erregern vor. Diese Problematik der Mehrfachinfektionen erschwert sicherlich die klinische Diagnostik und Beurteilung parasitärer Erkrankungen bei Patienten mit AIDS.

Zusammenfassung

Bei 21 von 47 autoptisch untersuchten Verstorbenen mit AIDS wurden parasitäre Infektionen mit Protozoen nachgewiesen; 17 Patienten waren mit einem parasitären Erreger infiziert, bei vier Patienten lagen zwei verschiedene parasitäre Infektionen simultan vor.

Häufigste Parasitose war die *Pneumocystis carinii*-Pneumonie (17 Fälle). Bei sieben Patienten fand sich eine Infektion mit *Toxoplasma gondii,* die sich in allen Fällen am

©Österr. Ges. f. Tropenmedizin u. Parasitologie, download unter www.biologiezentrum.at

ZNS manifestiert hatte; bei einem Patienten lag zusätzlich ein Befall der Lungen und des Myokards vor. Ein Patient litt an einer intestinalen Kryptosporidiose.

Die morphologischen Befunde der einzelnen Krankheitsbilder werden dargestellt; sie stimmen weitgehend mit den Beobachtungen anderer Autoren überein.

Schlüsselwörter

AIDS, *Pneumocystis carinii,* Toxoplasmose, Kryptosporidiose.

Summary

Parasitic diseases in AIDS. Pathologic-anatomical findings.

Parasitic infections with protozoa were found in 21 of 47 autopsies of AIDS patients. 17 cases showed infection with a single parasite, in 4 there was simultaneous infection with 2 different parasites.

The most frequent parasitic disease was *Pneumocystis carinii* pneumonia (17 cases). In 7 patients an infection with *Toxoplasma gondii* was present, with CNS-manifestation in all cases; one patient showed additional pulmonary and myocardial affection. One patient suffered from intestinal cryptosporidiosis.

The morphological findings in the individuel cases are shown here; they agree to a great extent with the observations of other authors.

Key words

AIDS, *Pneumocystis carinii,* toxoplasmosis, cryptosporidiosis.

Literatur

1. BRADY, E. M., MARGOLIS, M. L., KORZENIOWSKI, O. M. (1984):
Pulmonary cryptosporidiosis in acquired immune deficiency syndrome.
J. Am. Med. Assoc. 252, 89 - 90.

2. FALK, S., SCHMIDTS, H. L., MÜLLER, H., BERGER, K., SCHNEIDER, M., SCHLOTE, W., HELM, E. B., STILLE, W., HÜBNER, K., STUTTE, H. J. (1987):
Autopsy findings in AIDS — A histopathological analysis of fifty cases.
Klin. Wochenschr. 65, 654 - 663.

3. FLEPP, M., TÄUBER, M. G. (1986):
Opportunistische Infektionen bei Patienten mit HIV-Infektion.
Schweiz. Rundschau Med. (PRAXIS) 75, 1445 - 1450.

4. FORGACS, P., TARSHIS, A., PEARL, M. A., FEDERMAN, M., MELE, L., SILVERMAN, M. L., SHEA, J. A. (1983):
Intestinal and bronchial cryptosporidiosis in an immunodeficient homosexual man.
Ann. Intern. Med. 99, 793 - 794.

5. FRIEDMAN, H. (1984):
The retinal lesions of the acquired immune deficiency syndrome.
Trans. Am. Ophthalmol. Soc. 82, 447 - 491.

6. GOEBEL, F. D. (1986):
Opportunistische Infekte bei erworbenem Immundefekt-Syndrom.
Münch. med. Wschr. 128, 457 - 460.

7. GUARDA, L. A., STEIN, St. A., CLEARY, K. A., ORDONEZ, N. G. (1983):
Human cryptosporidiosis in the acquired immune deficiency syndrome.
Arch. Pathol. Lab. Med. 107, 562 - 566.

©Österr. Ges. f. Tropenmedizin u. Parasitologie, download unter www.biologiezentrum.at

8. HELWG-LARSEN, S., JAKOBSEN, J., BOESEN, F., ARLIEN-SOBORG, P. (1986):
Neurological complications and concomitants of AIDS.
Acta Neurol. Scand. 74, 467 - 474.

9. HUI, A. N., KOSS, M. N., MEYER, P. R. (1984):
Necropsy findings in acquired immunodeficiency syndrome: A comparsion of premortem diagnoses with postmortem findings.
Human Pathol. 15, 670 - 676.

10. JAUTZKE, G., NIEDOBITEK, F., ARASTEH, K., BERGEMANN, W. (1986):
Kryptosporidien in Biopsien aus dem Magen-Darm Trakt.
Pathologe 7, 302 - 303.

11. JUST, G., NEISEL, F., HELM, E. B. BRODT, H. R., STÜMER, S., STILLE, W. (1987):
Kryptosporidien-Infektionen bei AIDS.
Dtsch. med. Wschr. 112, 378 - 381.

12. KWOK, S. J., O'DONNEL, J., WOOD, J. S. (1982):
Retinal cotton wool-spots in a patient with pneumocystis carinii-infection.
N. Engl. J. Med. 307, 184 - 185.

13. LUFT, B. J., BROOKS, R. G., CONLEY, F. K., McCABE, R. E.,REMINGTON, J. S. (1984):
Toxoplasmic encephalitis in patients with acquired immune deficiency syndrome.
J. Am. Med. Assoc. 252, 913 - 917.

14. MACHER, A. M., BARDENSTEIN, D. S., ZIMMERMAN, L. E., STEIGMAN, C. K., PASTORE, L., PORETZ, D. M., ERON, L. J. (1987):
Pneumocystis carinii chorioiditis in a male homosexual with AIDS and disseminated pulmonary and extrapulmonary pneumocystis carinii infection.
N. Engl. J. Med. 316, 1092.

15. MÜLLER, H. E. (1986):
Kryptosporidiose-Erreger, Epidemiologie, Klinik und Nachweis.
Dtsch. med. Wschr. 111, 146 - 151.

16. NIEDOBITEK, G., JAUTZKE, G., SCHWENK, J., KRÄMER, A., SOMMER, D., METELMANN, C., HABERMEHL, K. O., STEIN, H. (1986):
Autopsiebefunde bei Verstorbenen mit erworbenem Immundefektsyndrom.
Zentralbl. allg. Pathol. pathol. Anat. 132, 313 - 323.

17. PARKE, D. W., FONT, R. L. (1986):
Diffuse toxoplasmic retinochorioiditis in a patient with AIDS.
Arch. Opthalmol. 104, 571 - 575.

18. PITLIK, S. D., FAINSTAIN, V., GARZA, D., GUARDA, L.,BOLIVAR, R., RIOS, A., HOPFER, R. L., MANSELL, P. A. (1983):
Human cryptosporidiosis: Spectrum of disease.
Arch. Intern. Med. 143, 2269 - 2275.

19. PITLIK, S. D., FAINSTAIN, V., RIOS, A., GUARDA, L., MANSELL, P. A., HERSH, E. M. (1983):
Cryptosporidial cholecystitis.
N. Engl. J. Med. 308, 967.

20. REICHERT, C. M., O'LEARY, T. J., LEVENS, D. L., SIMRELL, C. R., MACHER, A. M. (1983):
Autopsy pathology in the acquired immune deficiency syndrome.
Am. J. Pathol. 112, 357 - 382.

21. ROTTERDAM, H. (1986):
Die Pathologie des Verdauungstraktes bei AIDS.
Pathologe 7, 310 - 317.

22. SCHLOTE, W., GRÄFIN VITZTHUM, H., THOMAS, E., HÜBNER, K., STUTTE, H. J., WOELKI, J., KAUSS, J. (1987):
Neuropathologische Beobachtungen in 28 Fällen von erworbenem Immundefektsyndrom (AIDS). In: FISCHER, P. A., SCHLOTE, W. (Hrsg.): AIDS und Nervensystem.
Springer, Berlin/Heidelberg/New York/London/Paris/Tokyo, 85 - 116.

23. SCHMIDTS, H. L., MÜLLER, H., FALK, S., SCHNEIDER, M., SAKUMA, T., HÜBNER, K., STUTTE, H. J. (1986):
Obduktionsbefunde bei erworbenem Immundefektsyndrom (AIDS).
Pathologe 7, 8 - 21.

24. SCHMIDTS, H. L., MÜLLER, H., HÜBNER, K. (1984):
Veränderungen der entzündlichen Reagibilität bei AIDS.
Verh. Dtsch. Ges. Path. 68, 570.

©Österr. Ges. f. Tropenmedizin u. Parasitologie, download unter www.biologiezentrum.at

25. SCHUHMAN, J. S., FRIEDMAN, A. H. (1983):
Retinal manifestations of the acquired immune deficiency syndrome (AIDS): Cytomegalovirus, candida albicans, cryptococcus, toxoplasmosis and pneumocystis carinii.
Trans. Ophthalmol. Soc. U. K. 103, 177 - 190.

26. SCHWENK, J., FERSZT, R., GOSZTONYI, G., LOWES, P., NIEDOBITEK, G., FISCHER, T., SOMMER, D., CERVOS-NAVARRO, J. (1987):
Neuropathologische Befunde bei 13 Verstorbenen mit erworbenem Immundefektsyndrom.
Zentralbl. allg. Pathol. pathol. Anat. 133, 29 - 48.

27. SZABADOS, A., SCHIERZ, G., DEINHARDT, F. (1986):
Die Pneumocystis-carinii-Diagnostik. In: HELM, E. B., STILLE, W., VANEK, E. (Hrsg.):
AIDS II., Zuckerschwerdt, München/Bern/Wien/San Francisco, 93 - 102.

28. TWANEY, S., MASCI, J., BERGER, H. W., SUBIETAS, A. (1986):
Pulmonary toxoplasmosis: An unusual nodular radiographic pattern in a patient with AIDS.
Mount Sinai J. Med. 53, 683 - 685.

29. WAISMAN, J., ROTTERDAM, H., NIEDT, G. N., RACZ, P. (1987):
AIDS: An overview of the pathology.
Path. Res. Pract. 182, 729 - 754.

30. WURSTER, K., PRANTL, F. (1988):
Autoptisch verifizierte opportunistische Infektionen und maligne Neoplasien bei erworbenem Immundefektsyndrom (AIDS).
Therapiewoche 38, 2582 - 2586.

KORRESPONDENZADRESSE:

Dr. F. Prantl
Institut für Pathologie
Städt. Krankenhaus München-Schwabing

Kölner Platz 1
D-8000 München 40 · Bundesrepublik Deutschland

ZOBODAT - www.zobodat.at

Zoologisch-Botanische Datenbank/Zoological-Botanical Database

Digitale Literatur/Digital Literature

Zeitschrift/Journal: Mitteilungen der Österreichischen Gesellschaft für Tropenmedizin und Parasitologie

Jahr/Year: 1989

Band/Volume: 11

Autor(en)/Author(s): Prantl F., Rübsaamen G., Zellmann R., Wurster K.

Artikel/Article: Parasitäre Erkrankungen bei AIDS. Pathologisch-anatomische Befunde. 337-343