©Österr. Ges. f. Tropenmedizin u. Parasitologie, download unter www.biologiezentrum.at

Mitt. Österr. Ges. Tropenmed. Parasitol. 12 (1990) 305 - 312

Auguste-Viktoria-Krankenhaus, Berlin, II. Innere Abteilung (Vorstand: Prof. Dr. L'age) (1)
Institut für Pathologie (Vorstand: Prof. F. Niedobitek) (2)
Landesinstitut für Tropenmedizin, Berlin (Vorstand: Prof. Dr. Bienzle) (3)

Kryptosporidien bei AIDS — klinische Verläufe und Therapieansätze

W. Heise[1], P. Mostertz[1], K. Arasteh[1], G. Grosse[2], M. L'age[1], E. K. Adusu[3], S. Flessenkämper[3]

Einleitung

Kryptosporidien-Infektionen bei AIDS prägen Krankheitsbilder mit chronischen oder intermittierenden Diarrhoen und sind meist Ursachen von erheblicher Gewichtsabnahme, Kachexie, Oberbauchsyndromen und schweren Elektrolyt- und Flüssigkeitsverlusten bis hin zu ausgeprägter Malabsorption. Als opportunistischer Erreger im Gastrointestinaltrakt zwar seltener und von geringerer Bedeutung als z. B. das Zytomegalie-Virus, besteht die Problematik der Kryptosporidien-Infektion zur Zeit vor allem in der fehlenden kausalen Therapiemöglichkeit. Während in den letzten Jahren die Wirkweise einiger Opportunisten wie die des Zytomegalie-Virus oder die immunologischen Veränderungen in der Mukosa des Gastrointestinaltraktes bei HIV partiell erkannt werden konnten und damit erste Erklärungen für ein so häufiges und komplexes Symptom wie Diarrhoe möglich waren, fehlen für die Kryptosporidiose bei AIDS bisher größere Untersuchungen zu Fragen von Pathomechanismus, assoziierten immunologischen Phänomenen im Gastrointestinaltrakt und Therapieansätzen.

Anhand von 15 AIDS-Patienten unserer Klinik mit Kryptosporidien-Infektionen sollen die Sicherheit diagnostischer Methoden, die klinischen Verläufe, histologische und endoskopische Befunde und Therapieansätze diskutiert werden.

Methoden

Die parasitologische Stuhluntersuchung umfaßte bei allen Patienten zum Kryptosporidien-Nachweis eine modifizierte Kinyoun-Färbung. Biopsien, bei Koloskopien aus allen Abschnitten des GIT im Sinne von Stufenbiopsien entnommen, wurden routinemäßig in der HE-Färbung, der PAS-Färbung und einer Ziehl-Neelsen-Färbung auf Kryptosporidien untersucht. Darüberhinaus wurden histologische Gewebereaktionen dokumentiert.

Transaminasenerhöhungen in Verbindung mit typischen klinischen Zeichen wie Fieber, Oberbauchschmerzen und Erbrechen sowie dem sonographischen Befund im Sinne einer Dilatation der Gallenwege wurden als Cholangitis dokumentiert, ebenso Parameter wie Albumin, Elektolytverluste, Veränderung des Quick-Wertes oder einem pathologischen H 2-Exhalationstest bzw. D-Xylose-Test als Zeichen einer Malabsorption bewertet. Bei pulmonaler Symptomatik oder klinischen Zeichen einer Pneumonie wurde in bronchoalveolärer Lavage gewonnenes Sputum ebenfalls auf Kryptosporidien untersucht.

©Österr. Ges. f. Tropenmedizin u. Parasitologie, download unter www.biologiezentrum.at

Als bisher bekannte und zum Teil auch erprobte Therapieprinzipien erhielten die Patienten je nach Verträglichkeit der Medikamente Spiramycin (3 g/die), Pentamidine (6oo mg/die per os), Retrovir® (1000 mg/die), Hyperimmunkolostrum oder Eflornithine (6-9 g/kg KG/die). Ein Ansprechen wurde durch Reduktion der Diarrhoe, Körpergewicht und Kryptosporidienausscheidung bestimmt.

Ergebnisse

Von 270 HIV-Patienten mit gastrointestinalen Symptomen, bei denen eine ausgiebige mikrobiologische Stuhldiagnostik (auf Bakterien, Viren, Parasiten und Pilzen) sowie Endoskopien des Gastrointestinaltraktes zur Erregersuche durchgeführt wurden, fanden sich Kryptosporidien bei 15 Patienten. Gemessen an der Häufigkeit von CMV-Befunden bei 75/270 (=27,7%) zwar seltener, fanden sich Kryptosporidien immerhin bei 5,5% der symtomatischen Patienten und damit ähnlich häufig wie von anderen Gruppen in Mitteleuropa berichtet (13). Die Patientendaten entsprechen denen eines durchschnittlichen Klientels von AIDS-Patienten. 13 der 15 Patienten waren homosexuelle Männer, zwei Patienten i. v. drogenabhängig. Die Dauer der HIV-Infektion betrug im Mittel 1,96 Jahre (0-5 Jahre), die Zahl der CD 4-Zellen durchschnittlich 278/ul (20-460/ul). Die Dauer der Symptomatik betrug zwischen einer Woche und einem Jahr, im Mittel 10,4 Wochen. Die durchschnittliche Gewichtsabnahme wurde mit 7,7 kg in sechs Monaten angegeben (0-15 kg), die Diarrhoe zeigte im Schnitt 9,4 Stühle/die (2-20/die).

Bei 13 der 15 Patienten war die Infektion durch eine massive Diarrhoe gekennzeichnet, die trotz symptomatischer Behandlung mit Loperamid, Tinctura opii oder anderen antidiarrhoischen Substanzen kaum zu beeinflussen war. Bei einem Patienten imponierte als einzige Manifestation eine Cholangitis mit Gallenblasenhydrops ohne Diarrhoe, die übrigens auch im Jahr der Verlaufsbeobachtung nicht auftrat. Während bei einem weiteren Patienten mit guter Immunlage spontan eine Besserung beobachtet wurde und nach einem Jahr keine Kryptosporidien mehr nachgewiesen werden konnten, war bei fast allen anderen Patienten eine Abnahme der Diarrhoe und somit Verhinderung der Kachexie trotz des Einsatzes diverser „kausaler" Medikamente nicht erreichbar. Nur bei einem Patienten gelang es, unter einer Therapie mit Pentamidine® und Retrovir® die Stuhlfrequenz zu normalisieren und die Erreger vorläufig zu eliminieren (s. Abb. 1).

Gastrointestinale Begleitinfektionen, die nach Literaturangaben bei Kryptosporidiosen gehäuft vorkommen sollen, fanden sich 6 von 15 Patienten und somit nicht häufiger als bei anderen symptomatischen Patienten (13, 16, 20). Nachgewiesen wurden mit Kolonspirochäten, CMV, Amöben, Lamblien, Salmonellen und MAI die bei HIV-Patienten bekannten pathogenen Erregern des Magen-Darm-Traktes (siehe Tab. 1).

Weitere Manifestationen der Kryptosporidien-Infektion im GIT fanden sich im Sinne einer Cholangitis bei 4 von 15 Patienten, wobei diese Befunde durch Sonographie und endoskopisch-retrograder Cholangiopankreatikographie (ERCP) gesichert werden konnten. Transaminasenerhöhung als wahrscheinlich unspezifisches Kriterium fanden sich bei 12 von 15 Patienten, eine Malabsorption mit Hypoproteinämie, Gerinnungsstörung und/oder Fettstühlen bei 8 von 15 Patienten. Pulmonale Manifestationen der Kryptosporidien waren in keinem Fall nachweisbar (siehe Tab. 2).

Die Empfindlichkeit der Nachweismethoden ist in Tabelle 2 dargestellt. Die parasitologische Stuhluntersuchung war bei allen 15 Fällen mittels der modifizierten Kinyoun-Färbung positiv. Bei neun Patienten gelang es zusätzlich, durch HE-Färbung, PAS- sowie Ziehl-Neelsen-Färbung Kryptosporidien auch bioptisch im oberen oder unteren GIT nachzuweisen. Bei den histologischen Präparaten finden sich neben ausgeprägter Besiedlung des Kryptenepithels ohne weitere Reaktion auch Beispiele mit deutlicher Gewebereaktion als Kapillarthrombose im Stroma.

©Österr. Ges. f. Tropenmedizin u. Parasitologie, download unter www.biologiezentrum.at

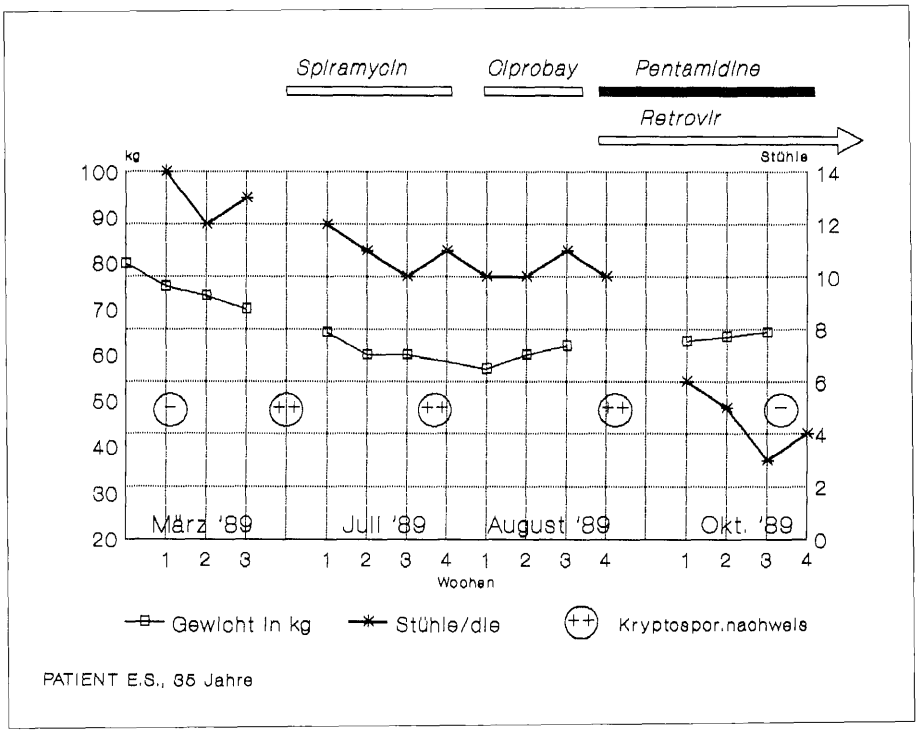

Abb. 1

TABELLE 1
Gastrointestinale Begleitinfektionen bei Kryptosporidiosen (n = 15 Patienten)

Begleitinfektionen	6/15 Patienten
Colonspirochäten	2
Cytomegalievirus	2
Entamoeba histolytica	1
Giardia lamblia	1
Salmonellen	1
MAI	2
(Doppelbefund bei 3 Patienten) Keine Begleitinfektion: 9/15 Pat.	

TABELLE 2
Kryptosporidiosen bei AIDS (n = 15 Patienten)

Transaminasenerhöhungen	12/15 Pat.
Cholangitis	4/15 Pat.
Malabsorption	8/15 Pat.
Pulmonale Manisfestation	0/15 Pat.
Histologie positiv — Stuhl positiv	9/15 Pat.
Histologie negativ — Stuhl positiv	6/15 Pat.

©Österr. Ges. f. Tropenmedizin u. Parasitologie, download unter www.biologiezentrum.at

Die endoskopischen Befunde waren bis auf ein leichtes Schleimhautödem fast immer makroskopisch unauffällig und somit nicht richtungsweisend für die Infektion.

Wegen bisher nicht einheitlicher und auch nicht überzeugender Therapiekonzepte wurde bis auf eine fast bei allen Patienten eingesetzte (10/11) Spiramycin-Therapie kein einheitliches Therapieschema angewandt. Auf die Spiramycin-Gabe reagierte nur ein Patient mit einer Besserung der Symptomatik, ebenfalls nur einer von sieben mit Pentamidine® behandelten. Die Gabe von Retrovir® war bei einem von drei Patienten erfolgreich und führte sogar zu einer vorübergehenden Erregerelimination. Das Hyperimmunkolostrum war ebenfalls nur bei einem Patienten erfolgreich, eine Aussage hinsichtlich eines Therapieerfolges noch nicht möglich. Es bleibt abzuwarten, inwieweit positive Berichte über den Einsatz von Eflornithine zur Kryptosporidien Behandlung bestätigt werden können (22).

Diskussion

Kryptosporidien gehören — ebenso wie *Isospora belli* oder Mikrosporidien — zu den Protozoen und sind als wichtige, bei der HIV-Infektion eine Enteritis verursachende, Erreger bekannt (10, 27). Sie sind ubiquitär in der Natur vorkommende Parasiten und durch einen sexuellen wie auch asexuellen Lebenszyklus gekennzeichnet. Nach der peroralen Aufnahme der infektiösen Oozysten reifen — nach Besiedlung der Epithelzellen des Gastrointestinaltraktes innerhalb von 15 Tagen über die Entwicklung von Sporozoiten, Trophozoiten und Schizonten — Merozoiten heran, aus denen sich über Mikro- und Makrogameten wiederum infektiöse Oozysten entwickeln (16, 20). Die Möglichkeit der Autoinfektion gerade bei geschwächter Immunfunktion des Wirtes ermöglicht viele aufeinanderfolgende Zyklen und damit die enterale Vermehrung, erklärt aber auch gleichzeitig eine nicht immer permanente, sondern auch intermittierende Oozystenausscheidung.

Im Darmepithel siedeln sich die Kryptosporidien punktförmig am Bürstensaum der Mikrovilli an. Der zur Diarrhoe führende Pathomechanismus ist gerade bei der geringen im histologischen Präparat erkennberen Gewebereaktion unklar (1, 11, 14, 15, 16). Diskutiert werden Motilitätsstörung, eine Toxinproduktion, eine zelluläre Dysfunktion auf der Wirtseite und die Produktion hormonähnlicher Neurotransmitter im Sinne eines parakrinen Effektes (4, 8, 13, 15, 19).

Grundsätzlich ist ein Befall des gesamten Magen-Darm-Traktes einschließlich des hepatobiliären Systems und des Pankreas möglich (1, 2, 8, 9, 15, 20). Die Manifestation im Gallengangssystem wird als mögliches Reservoir für die Unterhaltung der Infektion, ein Befall des Jejunums als eine Verlaufsform mit der ausgeprägtesten Diarrhoe angesehen (2, 6, 25). In der Literatur wird darauf verwiesen, daß der Parasitenbefall des GIT gehäuft im Sinne einer Mischinfektion mit anderen enteropathogenen Darmkeimen vorkommt, insbesondere eine häufige Konzidenz mit dem Zytomegalie-Virus-Befall besteht. (2, 7, 10, 13, 16, 20, 23, 24, 30). Nach unseren Erfahrungen kommen allerdings Mehrfachinfektionen des GIT bei AIDS-Patienten mit abdominellen Symptomen beim Kryptosporidien-Befall nicht häufiger vor als bei anderen symptomatischen HIV-Patienten. Neben der fäkal-oralen Übertragung ist eine Inhalation von Oozysten bekannt, die durch einen Erregernachweis auch in der Lunge bewiesen werden konnte (1, 3, 7, 15, 18).

Während bei Immunkompetenten Kryptosporidien-Infektionen teilweise epidemiehaft und zeitlich selbstlimitiert sind und spontan heilen, verlaufen bei AIDS die Infektionen in Form von schwersten intermittierenden oder auch chronischen Diarrhoe (3, 5, 12, 16, 25, 27, 29, 31). Spontanheilungen sind beschrieben worden. Je nach Herkunftsland schwanken die Angaben über die Häufigkeit der Kryptosporidien-Infektionen ganz erheblich; während in Europa 3-4% angegeben werden, sind in Brasilien bei bis zu 50% einer HIV-Population Kryptosporidien gefunden worden (27, 28).

©Österr. Ges. f. Tropenmedizin u. Parasitologie, download unter www.biologiezentrum.at

Das Problem der Kryptosporidiose bei AIDS mit insgesamt schwersten Krankheitsbildern bleibt weiterhin die fehlende kausale Therapiemöglichkeit. Früher eingesetzte Antibiotika haben ebensowenig wie antiparasitär wirksame Medikamente den Verlauf der Infektion wesentlich beeinflussen können (z. B. Amprolium, Furazolidon, Clindamycin, Dapson). Therapieempfehlungen für Selektomycin, Ciprofloxacin und Hyperimmunkolostrum sind bisher Einzelfallbeschreibungen geblieben. Auch für den Einsatz von antiviralen Substanzen wie Retrovir® oder Interleukin 2 fehlen ausreichende Erfahrungen an größeren Patientengruppen. Die Behandlung der massiven Diarrhoe mußte daher meist eine symptomatische bleiben (19, 21, 22, 25, 26, 27). Nach unseren Erfahrungen an einzelnen Patienten können vielleicht Pentamidine® oder Eflornithine® als antiparasitäre Substanzen oder auch Retrovir® in der Lage sein, eine eventuell wirksame Therapie darzustellen. Weitere Therapiestudien wären allerdings vonnöten.

Zusammenfassung

Entsprechend den Literaturangaben haben wir bei ca. 5% der HIV-Patienten mit gastrointestinalen Symptomen Kryptosporidien durch Stuhluntersuchungen oder Biopsien nachgewiesen. Eine im Verlauf schwer beherrschbare chronische Diarrhoe mit erheblicher Gewichtsabnahme, Elektrolyt- und Flüssigkeitsverlusten bis hin zu schwerer Malabsorption bestimmen das klinische Bild. Bei zusätzlicher Oberbauchsymptomatik sollten biliäre Manifestationen der Kryptosporidien berücksichtigt werden.

Die therapeutischen Möglichkeiten sind bisher sehr begrenzt, die Erfahrungen mit neuen Therapieprinzipien wie Pentamidine® oder eine frühzeitige Gabe von Retrovir® sollten versucht werden. Weitere Untersuchungen sind nötig, um die Einflüsse immunologischer Faktoren im Anwesenheit von Kryptosporidien auf die Darmschleimhaut und vor allem den Pathomechanismus der Diarrhoe zu klären.

Schlüsselwörter

AIDS, Diarrhoe, Malabsorption, Kryptosporidien, Therapiekonzepte.

Summary

Cryptosporidiosis in AIDS — clinical features and therapeutic aspects

Intestinal cryptosporidiosis was found in about 5% of AIDS patients with gastrointestinal symptoms by stool examination or intestinal biopsy. Severe diarrhea with massive weight loss, electrolyte imbalance and severe malabsorption were leading signs of the infection. Biliary manifestation of cryptosporidia should be considered in patients with upper abdominal pain in cryptosporidiosis.

Currently, there is no effective therapy for cryptosporidiosis, although there might be a chance treating with pentamidine or AZT. It will be necessary to do further studies for the explanation of pathomechanism of diarrhea and accommpanying immunological factors.

Key words

AIDS, diarrhea, malabsorption, cryptosporidiosis, therapeutic aspects.

©Österr. Ges. f. Tropenmedizin u. Parasitologie, download unter www.biologiezentrum.at

Literatur

1. BERK, R. N., WALL, S. D., MC ARDLE, C. B., MC CUTCHAN, J. A., CLEMETT, A. R., ROSENBLUM, J. S., PREMKUMER, A., MEGIBOW, A. J. (1984): Cryptospoiridiosis of the stomach and small intestine in patients with AIDS. Am J Roentgenol 143, 549-554.
2. BLUMGERG, R. S., KELSEY, P., PERRONE, T., DICKERSIN, R., LAQUAGLIA, M., FERRUCI, J. (1984): Cytomegalovirus- and cryptosporidium-associated acalculous gangrenous cholezystitis. Am J Med 76, 1118-1119.
3. BRADY, E. M., MARGOLIS, M. L., KORZENIOWSKI, O. M. (1984): Pulmonary cryptosporidiosis in acquired immune deficiency syndrome. JAMA 252/1, 89-90.
4. COHEN, J. D., RUHLIG, L., JAYICH, S. A., TONG, M. J., LECHAGO, J., SNAPE, W. J. (1984): Cryptosporidium in acquired immunodeficiency syndrome. Dig Dis Sci 29/8, 773-777.
5. CURRENT, W. L., REESE, N. C., ERNST, J. V., BAILEY, W. S., HEYMAN, M. B., WEINSTEIN, W. M. (1983): Human cryptosporidiosis in immunocompetent and immunodeficient persons. N Eng J Med May 26, 1252-1257.
6. DEFALQUE, D., MENU, Y., GIRARD, P. M., COULAND, J. P. (1989): Sonographic diagnosis of cholangitis in AIDS patients. Gastrointest Radiol 14, 143-147.
7. FORGACS, P., TARSHIS, A., MA, P., FEDERMAN, M., MELE, L., SILVERMAN, M. L., SHEA, J. A. (1983): Intestinal and bronchial cryptosporidiosis in an immunodeficient homosexual man. Ann Intern Med 99/6, 793-794.
8. GARONE, M. A., WINSTON, B. J., LEWIS, J. H. (1986): Cryptosporidiosis of the stomach. Am J Gastroenterol 81/6, 465-470.
9. GROSS, T. L., WHEAT, J., BARTLETT, M., O'CONNOR, K. W. (1986): AIDS and multiple system involvement with cryptosporidium. Am J Gastroenterol 81/6, 456-458.
10. HEISE, W., MOSTERTZ, P., ARASTEH, K., SKÖRDE, J., L'AGE, M. (1988): Gastrointestinale Befunde bei der HIV-Infektion. Dtsch med Wschr 113, 1588-1593.
11. JAUTZKE, G., NIEDOBITEK, F., ARASTEH, K., BERGEMANN, W. (1986): Kryptosporidien in Biopsien aus dem Magen-Darm-Trakt. Pathologe 7, 302-303.
12. JOKIPII, L., POHJOLA, S., JOKIPII, A. M. M. (1985): Cryptosporidiosis associated with traveling and giardiasis. Gastroenterology 89, 838-842.
13. JUST, G., NEISEL, F., HELM, E. B., BRODT, H. R., STÜRMER, S., STILLE, W. (1987): Kryptosporidien-Infektion bei AIDS. Dtsch med Wschr 112, 378-381.
14. LEFKOWITCH, J. H., KRUMHOLZ, S., FENGCHEN, K. C., GRIFFIN, P., DESPOMMIER, D., BRASITUS, T. A. (1984): Cryptosporidiosis of the human small intestine. Hum Path 15/8, 746-752.
15. NAVIN, T. R., JURANEK, D. D. (1984): Cryptosporidiosis: Clinical, epidemiologic and parasitologic review. Rev Inf Dis 6/3, 313-327.
16. MA, P. (1988): Kryptosporidiose, Isosporiasis und Mikrosporidieninfektionen. Verdauungskrankheiten, 6/3, 111-124.
17. MA, P., SOAVE, R. (1983): Three-step stool examination for cryptosporidiosis in 10 homosexual men with protracted watery diarrhea. J Infect Dis 147/5, 824-828.

©Österr. Ges. f. Tropenmedizin u. Parasitologie, download unter www.biologiezentrum.at

18. MA, P., VILLANUEVA, T. G., KAUFMAN, D., GILLOOLEY, J. F. (1984):
Respiratory cryptosporidiosis in the acquired immune deficiency syndrome.
JAMA 252/10, 1298-1301.

19. MODIGLIANI, R., BORIES, C., LE CHARPENTIER, Y., SALMERON, M., MESSING, B., GALIAN, A., RAMBOUD, J. C., LAVERGNE, A., COCHAND-PRIOLLET, B., DESPORTES, I. (1985):
Diarrhea and malabsorption in acquired immune deficiency syndrome: A study of four cases with special emphasis on opportunistic protozoan infestations.
Gut 26, 179-187.

20. MÜLLER, H. E. (1986):
Kryptosporidiose-Erreger, Epidemiologie, Klinik und Nachweis.
Dtsch med Wschr 111, 146-151.

21. PORTNOY, D., WHITESIDE, M. E., BUCKLEY, E., MAC LEOD, C.:
Treatment of intestinal cryptosporidiosos with Spiramycin.
Ann Intern Med 101, 202-204.

22. ROLSTON, K. V. I., FAINSTEIN, V., BODEY, G. P. (1989):
Intestinal cryptosporidiosis treated with eflornithine: A prospective study among patients with AIDS.
J Acquired Immune Deficiency Syndromes 2, 426-430.

23. SMITH, P. D., LANE, H. C., GILL, V. J., MANISCHEWITZ, J. F., QUINNAN, G. V., FAUCI, A. S., MASUR, H. (1988):
Intestinal infections in patients with the acquired immunodeficiency syndrome (AIDS).
Ann Intern Med 108, 328-333.

24. SOULEN, M. C., FISHMAN, E. K., SCATARIGE, J. C., HUTCHINS, D., ZERHOUNI, E. A., (1986):
Cryptosporidiosis of the gastric antrum: Detection using CT.
Radiology 159, 705-706.

25. SOAVE, R., ARMSTRONG, D. (1986):
Cryptosporidium and cryptosporidiosis.
Rev Inf Dis 8/6, 1012-1023.

26. SOAVE, R., DANNER, R. L., HONIG, C. L., MA, P., HART, C. C., NASH, T., ROBERTS, R. B. (1984):
Cryptosporidiosis in homosexual men.
Ann Intern Med 100, 504-511.

27. SOAVE, R., JOHNSON, W. D. (1988):
Cryptosporidium and Isospora belli infections.
J Infect Dis 157/2, 225-229.

28. SPRINZ, E., KRONFELD, M., CAPOBIANCO, K., BARTH, A., PETRILLO, V. (1989):
Gastrointestinal cryptosporidiosis in Rio Grande Do Sul (RS) State: The highest incidence.
Poster presented at the fifth international conference on AIDS, Montreal.

29. TZIPORI, S., ANGUS, K. W., CAMPBELL, I., GRAY, E. W. (1982):
Experimental infection of lambs with cryptosporidium isolated from a human patient with diarrhea.
Gut 23, 71-74.

30. WEINSTEIN, L., EDELSTEIN, M., MADARA, J. L., FALCHUK, K. R., MC MANUS, B. M., TRIER, J. S. (1981):
Intestinal cryptosporidiosis complicated by disseminated cytomegalovirus infection.
Gastroenterology 81, 584-591.

31. WOLFSON, J. S., RICHTER, J. M., WALDRON, M. A., WEBER, D. J., MC CARTHY, D. M., HOPKINS, C. C. (1985):
Cryptosporidiosis in immunocopetent patients.
N Eng J Med, May 16, 1278-1282.

KORRESPONDENZADRESSE:

Dr. Walter Heise
Auguste-Viktoria-Krankenhaus, II. Innere Abt. (Infektiologie und Gastroenterologie)

Rubensstraße 125
D-1000 Berlin 41 · Bundesrepublik Deutschland

©Österr. Ges. f. Tropenmedizin u. Parasitologie, download unter www.biologiezentrum.at

ZOBODAT - www.zobodat.at

Zoologisch-Botanische Datenbank/Zoological-Botanical Database

Digitale Literatur/Digital Literature

Zeitschrift/Journal: Mitteilungen der Österreichischen Gesellschaft für Tropenmedizin und Parasitologie

Jahr/Year: 1990

Band/Volume: 12

Autor(en)/Author(s): Heise Walter, Mostertz P., Arasteh Keikawus, Grosse G., L'age M., Adusu E. K., Flessenkämper S.

Artikel/Article: Kryptosporidien bei AIDS - klinische Verläufe und Therapieansätze. 305-312