©Österr. Ges. f. Tropenmedizin u. Parasitologie, download unter www.biologiezentrum.at

Mitt. Österr. Ges. Tropenmed. Parasitol. 13 (1991) 177 - 182

Bundesstaatliche bakt.-serol. Untersuchungsanstalt Innsbruck (Direktor: Univ. Prof. Dr. M. P. Dierich) (1)
Interne Abteilung, Krankenhaus Zams (Leiter: Univ. Doz. Dr. H. Pall) (2)

Balantidium coli: Ein Fallbericht

F. Allerberger[1], Uschi Schillfahrt[2], Claudia Stadlwieser[2], H. Pall[2], M. P. Dierich[1]

Einleitung

Balantidium coli, ein Vertreter der Ciliophora, gilt mit einer Größe von etwa 50 × 200 µm als die größte parasitische Protozoenart des Menschen. Diese weltweit verbreitete Spezies ist beim Schwein als harmloser Darmbewohner häufig anzutreffen, beim Menschen, der eine hohe natürliche Resistenz gegenüber diesem Protozoon aufweist, findet sich dieser Dickdarmparasit hingegen selten. Wir berichten über einen Fall von Balantidien-Ruhr, der aufgrund fehlender Auslandsaufenthalte des Patienten als endemisch zu werten ist.

Kasuistik

Im Juli 1990 traten bei einem 79jährigen Landwirt Bauchschmerzen und wässrige, zum Teil flockige Durchfälle mit einer Stuhlfrequenz von bis zu 15 mal täglich auf. Nach fünf Tagen wurde ein niedergelassener Arzt hinzugezogen. Antidiarrhoikum (Imodium®) und Pankreatin (Kreon®) bewirkten keine Besserung; in den folgenden Tagen kam es zudem zum Auftreten febriler Temperaturen und wiederholtem Erbrechen. Vierzehn Tage nach Beginn der Symptome wurde der Patient wegen „ausgeprägter Exsikkose bei deutlich reduziertem Allgemeinzustand" und einem Gewichtsverlust von mittlerweile 10 kg in stationäre Behandlung übernommen (BSG 76/104, Leukozyten 9900/cmm). Laut Anamnese bestand während der letzten Jahrzehnte kein Auslandsaufenthalt und in den letzten fünf Monaten kein Medikamentenkonsum (zuletzt Cefaclor [Ceclor®] wegen Bronchitis). Anlaß für frühere stationäre Aufenthalte waren Appendektomie 1928 sowie Hemikolektomie rechts wegen stenosierendem Colon transversum Carcinom (Adeno-Ca.) im Jahre 1989.

Am ersten Tag der stationären Behandlung (i. v.-Rehydrierung, Metildigoxin) wurde eine maximale Körpertemperatur von 39° C dokumentiert. Die Gabe von Trimethoprim-Sulfamethoxazol (Bactrim forte Quicksolv®, 3 × 1 , Tag 1) und Ampicillin (Penglobe 400 mg®, 3 × 2, Tag 2 und 3) hatten keinen Einfluß auf das Krankheitsbild (bis zu 11 mal täglich Stuhlgang). Am Abend des dritten Tages der stationären Behandlung wurde im Rahmen einer parasitologischen Stuhluntersuchung mikroskopisch *Balantidium coli* nachgewiesen und mit der Verabreichung von Metronidazol (Anaerobex-Filmtabletten®, 2 × 500 mg über fünf Tage) begonnen. Bereits am folgenden Tag hatte sich die klinische Symptomatik deutlich gebessert (Reduzierung der Stuhlfrequenz auf

©Österr. Ges. f. Tropenmedizin u. Parasitologie, download unter www.biologiezentrum.at

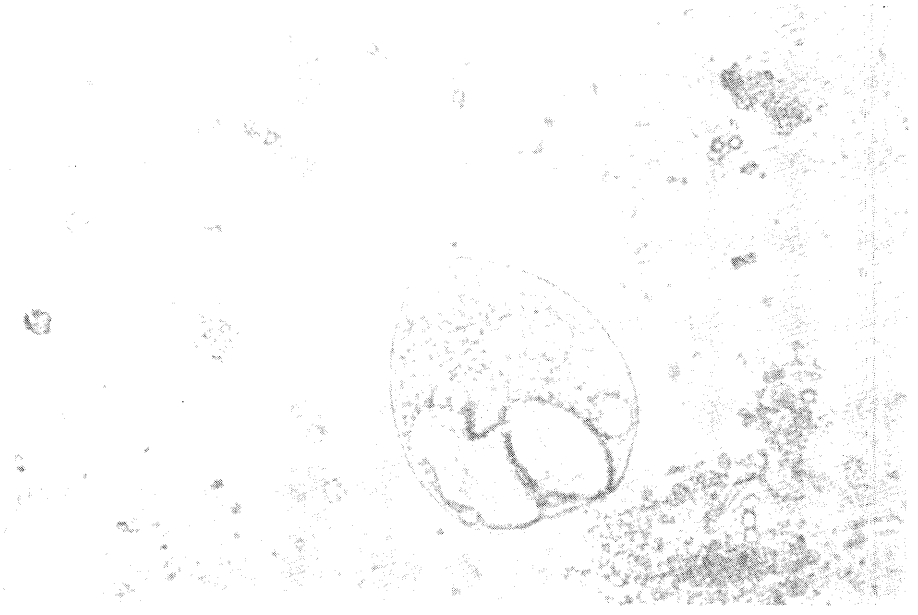

Abb. 1:

Nativpräparat eines Trophozoiten von *Balantidium coli* aus dem Stuhl des Patienten S. F. Die Infusorien wurden in der Originalarbeit von MALMSTEN folgendermaßen beschrieben: „Das Thier ist drehrund eiförmig, vorn etwas zugespitzt; . . . Die äussere Haut ist dicht mit Cilien besetzt, . . . Vorn, seitlich von der Spitze, liegt der mit längeren Wimpern versehene Mund, . . . Im Inneren bemerkt man den sogenannten Nucleus, contractile Blasen und Theile verschluckter Nahrung."

6 mal), am letzten Tag der Anaerobex-Behandlung normalisiert (1 mal Stuhlgang). Die Ergebnisse der bakteriologischen Untersuchung auf Salmonellen, Shigellen, Campylobacter jejuni, Yersinia enterocolitica, Aeromonas und Escherichia coli 0157 : H7, sowie eines ELISA-Testes auf Rotaviren waren negativ. Nach zweiwöchiger Hospitalisation wurde der Patient in gutem Allgemeinzustand mit normalen Laborwerten entlassen. Zysten von *Balantidium coli* wurden in Kotproben von den Schweinen aus der Landwirtschaft des Patienten nachgewiesen. Das Ergebnis einer am 7. Tag der stationären Behandlung durchgeführten Vitamin C-Bestimmung zeigte einen unauffälligen Befund (11,0 mg Vitamin C/Liter Plasma).

Drei Monate vor Beginn der Erkrankung hatte der Patient bei einem Tiroler Züchter drei Ferkel („Deutsches Edelschwein") erworben. Das Ausmisten des Schweinestalls oblag alleine dem Patienten, und war von diesem unter Zuhilfenahme von Strohbüscheln manuell durchgeführt worden.

Mikroskopischer Nachweis

Der mikroskopische Nachweis erfolgte durch Untersuchung einer frischen, mit physiologischer Kochsalzlösung verdünnten Stuhlprobe, in der die vegetativen Formen infolge ihrer Größe und ihrer typischen Bewegungsart leicht erkennbar sind. Abbildung 1 zeigt einen Trophozoiten aus dem Stuhl des Patienten S. F. Lediglich die Kurzlebigkeit des Erregers außerhalb des Darms bedeutet eine diagnostische Schwierigkeit. Die erneute Untersuchung der ursprünglich mit dem Parasiten überladenen Stuhlprobe des Patienten am Morgen des nächsten Tages zeigte im Nativpräparat keine Ciliaten. Abbildung 2 zeigt eine Zyste von *Balantidium coli* aus einer Schweinekot-Probe, entnommen aus dem Schweinestall des Patienten S. F.

©Österr. Ges. f. Tropenmedizin u. Parasitologie, download unter www.biologiezentrum.at

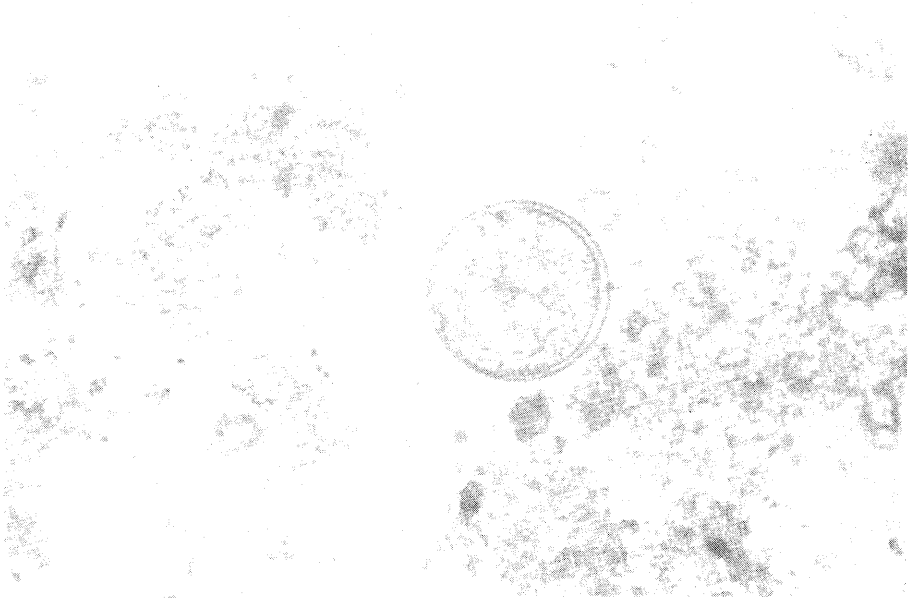

Abb. 2:

Nativpräparat einer Zyste von *Balantidium coli* aus dem Kot der Schweine des Patienten S. F.

Diskussion

Die Erstbeschreibung von *Balantidium coli* als Erreger einer Infektionskrankheit des Menschen wird MALMSTEN zugerechnet, der 1857 in Stockholm bei einem 38jährigen Bootsmann und „dem 35jährigen Weib eines Arbeiters" diese Infusorien als Krankheitserreger fand, und als Bezeichnung *„Paramaecium? coli"* vorschlug (7). Im Jahre 1863 wurde von STEIN die Bezeichnung *Balantidium* (griech.: Beutelchen) *coli* eingeführt (13).

Neben dem akuten Krankheitsbild der Balantidien-Ruhr sind eine chronische Verlaufsform mit intermittierenden Episoden von Diarrhoe sowie ein asymptomatisches Ausscheiderstadium bekannt. WALKER konnte mit Trophozoiten von Schweinen die Infektionskrankheit experimentell bei Affen hervorrufen (14). Beim Menschen wurde eine hohe natürliche Resistenz gegenüber diesem Ciliaten in Infektionsversuchen mit Freiwilligen belegt (16). Als prädisponierendes Risikoverhalten kann bei unserem Patienten die Gewohnheit gewertet werden, das Ausmisten des Schweinestalles nicht mittels eines langstieligen Werkzeugs sondern „händisch" mit einem Büschel Stroh auszuführen.

Angaben über die Inzidenz der Infestation beim Menschen variieren beträchtlich. Nach AREAN und KOPPISCH ist der Parasit in etwa 0,007% aller untersuchten Stuhlproben zu finden (1). Für eine indianische Bevölkerungsgruppe mit bekannt schlechtem Hygienestandard in Bolivien wurde ein Durchseuchungsrate von 8% berichtet (2); im Rahmen einer Feldstudie in Afrika wurden 0,1% genannt (11). Im Untersuchungsgut der Bundesstaatlichen bakt.- serol. Untersuchungsanstalt Innsbruck war *Balantidium coli* bislang nicht diagnostiziert worden.

Nach PIEKARSKI findet man Patienten vorwiegend unter Personen, die beruflich viel mit Schweinen zu tun haben (12). Von Schweinen werden, neben den vegetativen Stadien, auch widerstandsfähige Zysten (50 µm Durchmesser) im Kot ausgeschieden;

©Österr. Ges. f. Tropenmedizin u. Parasitologie, download unter www.biologiezentrum.at

beide Stadien können zur Infektion des Menschen führen. Eine Untersuchung der Prävalenz von *Balantidium* im Schweinebestand Australiens belegte das Vorkommen von Zysten im Schweinekot von 42% der untersuchten Ställe (8). Die Prävalenz von *Balantidium* im Schweinebestand der USA wurde mit 55,1% angegeben (9). Wir konnten Trophozoiten in 63,6% (14/22) der Schweine am Schlachthof Innsbruck nachweisen (Probenentnahme erfolgte an sieben Tagen) sowie Zysten in Schweinekotproben von 60% der untersuchten Ställe (6/10) in Tirol. Wenngleich der Schweinebestand allgemein als die Hauptinfektionsquelle für Balantidiose betrachtet wird, findet sich eine Vielzahl anderer Tiere, bei denen dieser Ziliat nachgewiesen wurde (1). Fälle von Balantidiose wurden zudem in geschlossenen psychiatrischen Anstalten sowie in islamischen Ländern bei fehlendem Kontakt zu Schweinen beobachtet (1, 5).

Abdominalkoliken, Tenesmen, Übelkeit und Erbrechen sind häufige Symptome, die, falls die Ursache nicht erkannt wird, über Jahre bestehen können (12). Die Kurzlebigkeit des Erregers ist das wichtigste Problem in der Routinediagnostik der Balantidien-Ruhr. Das schnelle Absterben der Erreger außerhalb des Darmes wurde bereits von MALMSTEN beschrieben (7). Eine Untersuchung der Stuhlproben binnen sechs Stunden scheint unverzichtbar. Zysten werden beim Menschen üblicherweise nicht gefunden (1, 10).

KHAMTSOV hat bei 30 Patienten einen Vitamin C-Mangel im Blutplasma als Folge einer Balantidien-Infestation beobachtet (6). Im Fall unseres Patienten konnte ein Vitamin C-Mangel ausgeschlossen werden.

Todesfälle, meist aufgrund von bakterieller Sepsis nach Darmperforation, wurden wiederholt beschrieben (3, 4). Auch einer der beiden Patienten von MALMSTEN verstarb, im anderen Fall erwiesen sich „Klystiere mit diluirter Salzsäure" als ein wirksames Mittel (7). Metronidazol (800 mg über fünf Tage) oder Tetracycline werden heute für die Behandlung empfohlen (10, 12, 15). Unseres Wissens wurde bislang kein Fall einer in Österreich erworbenen Infektion mit *Balantidium coli* beschrieben.

Zusammenfassung

Bei einem Tiroler Landwirt, der wegen Diarrhoe, Bauchschmerzen, Erbrechen, Fieber und Exsikkose in stationäre Behandlung kam, wurde *Balantidium coli* in Stuhlproben nachgewiesen. Obwohl sich dieser Ziliat in Tirol bei ca. 60% des Schweinebestandes nachweisen läßt, sind Infektionen beim Menschen selten. Die Kurzlebigkeit des Erregers erfordert eine rasche Untersuchung der Stuhlproben. Metronidazol (2 × 500 mg über fünf Tage) erwies sich als wirksames Therapeutikum. Zysten von *Balantidium coli* wurden in Schweinekotproben aus der Landwirtschaft des Patienten nachgewiesen.

Schlüsselwörter

Balantidium coli, Tirol, Metronidazol.

Summary

Human balantidiasis: A case report

A 79-year-old Tirolean farmer, who denied visits to foreign countries, was admitted to hospital with abdominal pain, diarrhea, vomiting, fever and signs of severe dehydration. He was found to be infected with *Balantidium coli*. In Tirol this protozoan parasite is commonly found in pigs (64%), but rarely infects man. The diagnosis may be missed unless fresh stools are examined immediately. Treatment with metronidazole (2 × 500 mg for 5 days) rapidly brought clinical recovery. The cystic stage of *Balantidium coli* was demonstrated in fecal material of hogs at the patient's farm.

Key words

Balantidium coli, Tirol, metronidazole.

©Österr. Ges. f. Tropenmedizin u. Parasitologie, download unter www.biologiezentrum.at

Literatur

1. AREAN, V. M., KOPPISCH, E. (1956):
Balantidiasis: A review and report of cases.
Am. J. Pathol. 32, 1089-1117.

2. BASSET, D., GAUMERAIS, H., BASSET-POUGNET, A. (1986):
Intestinal parasitoses in children of an Indian community of Bolivian altiplano.
Bull. Soc. Pathol. Exot. Filiales 79, 237-246.

3. CASTRO, J., VAZQUEZ-IGLESIAS, J. L., ARNAL-MONREAL, F. (1983):
Dysentery caused by Balantidium coli — report of two cases.
Endoscopy 15, 272-274.

4. CURRIE, A. R. (1990):
Human balantidiasis. A case report.
S. Afr. J. Surg. 28, 23-25.

5. GARCIA-LAVERDE, A., DE BONILLA, L. (1975):
Clinical trials with metronidazole in human balantidiasis.
Am. J. Med. Hyg. 24, 781-783.

6. KHAMTSOV, V. G. (1973):
Disturbance of ascorbic acid balance in patients with balantidiasis.
Medskaya Parazit. 42, 443-447.

7. MALMSTEN, P. H. (1857):
Infusorien als Intestinal-Thiere beim Menschen.
Arch. Pathol. Anat. Physiol. Klin. Med. (Virchow) 12, 302-309.

8. MERCY, A. R., DE CHANEET, G., EMMS, Y. (1989):
Survey of internal parasites in Western Australian pig herds.
1. Prevalence. Aust. Vet. J. 66, 4-6.

9. MORRIS, R. G., JORDAN, H. E., LUCE, W. G., COBURN, T. C., MAXWELL, C. V. (1984):
Prevalence of gastrointestinal parasitism in Oklahoma swine.
Am. J. Vet. Res. 45, 2421-2423.

10. NICHOLSON, N. W. (1978):
Case report of Balantidium coli infection.
East African Medical Journal 55, 133.

11. PAMPIGLIONE, S., VISCONTI, S., PEZZINO, G. (1989):
Human intestinal parasites in Subsaharan Africa. II. Sao Tome and Principe.
Parasitologia 29, 15-25.

12. PIEKARSKI, G.:
Medizinische Parasitologie in Tafeln.
3. Auflage, Springer-Verlag, Berlin/Heidelberg/New York/London/Paris/Tokyo, 1987.

13. STEIN, F. (1863):
Über Paramaecium? coli.
Malmst. Amtl. Ber. 37, 16-20.

14. WALKER, E. L. (1913):
Experimental balantidiasis.
Philippine J. Sc. 8, 333-349.

15. WALZER, P. D., JUDSON, F. N., MURPHY, K. B. (1973):
Balantidiasis outbreak in Truk.
Am. J. Trop. Med. Hyg. 22, 33-41.

16. YOUNG, M. D. (1950):
Attempts to transmit human Balantidium coli.
Am. J. Trop. Med. 30, 71-72.

KORRESPONDENZADRESSE:

Dr. Franz Allerberger
Bundesst. bakt.-serol. Untersuchungsanstalt

Schoepfstraße 41
A-6020 Innsbruck · Austria

©Österr. Ges. f. Tropenmedizin u. Parasitologie, download unter www.biologiezentrum.at

ZOBODAT - www.zobodat.at

Zoologisch-Botanische Datenbank/Zoological-Botanical Database

Digitale Literatur/Digital Literature

Zeitschrift/Journal: Mitteilungen der Österreichischen Gesellschaft für Tropenmedizin und Parasitologie

Jahr/Year: 1991

Band/Volume: 13

Autor(en)/Author(s): Allerberger Franz, Schillfahrt Uschi, Stadlwieser Claudia, Pali H., Dierich M. P.

Artikel/Article: Balantidium coli: Ein Fallbericht. 177-182