©Österr. Ges. f. Tropenmedizin u. Parasitologie, download unter www.biologiezentrum.at

Mitt. Österr. Ges. Tropenmed. Parasitol. 14 (1992) 279 - 286

Auguste Viktoria Krankenhaus, Berlin (1)
Universitätszahnklinik Nord, Berlin (2)
Robert Koch Institut, Berlin (3)

Eine Mukormykose bei einem HIV-Patienten — ein Fallbericht

K. Arasteh[1], A. Langford[2], D. Staib[3], M. Grosse[1], J. Artigas[1], M. L'age[1]

Einleitung

Ein 46jähriger HIV-Patient im Stadium CDC IV C 1 wurde unter der Verdachtsdiagnose eines infizierten Kaposi-Sarkoms mit Schmerzen in der rechten Oberkieferhöhle (OKH) zur stationären Abklärung eingewiesen. In der Anamnese findet sich eine CMV-Retinitis, die seit ca. neun Monaten behandelt wurde. Trotz dieser Behandlung mußte eine Visuseinschränkung beidseits auf etwa 30% festgestellt werden. Des weiteren findet sich ein teils kutanes wie auch enorales ausgeprägtes Kaposi-Sarkom, welches seit drei Jahren teils operativ, teils mit Bestrahlung behandelt wurde. Zwei Jahre vor Aufnahme wurde eine *Pneumocystis carinii*-Pneumonie festgestellt und behandelt, seitdem kein Rezidiv unter Pentamidin-Aerosol-Prophylaxe (300 mg einmal pro Monat). Außerdem bestand eine rezidivierende Infektion mit *Salmonella enteritides,* die mit zwei Tabletten Bactrim®/die behandelt wurde. Insgesamt berichtete der Patient, seit dieser Zeit einen Leistungsknick festgestellt zu haben. Trotz relativ guten Appetits hatte er vor Einweisung in den letzten vier Wochen 8 kg an Gewicht abgenommen, wobei häufigere bzw. anhaltende Perioden mit Diarrhoen nicht festzustellen waren. Es bestand ebenfalls kein Hinweis auf Übelkeit und Erbrechen.

Aufnahmestatus

Bei der körperlichen Untersuchung findet sich ein enoraler unklarer tumoröser Herd an der rechten oberen Kieferhöhle, eine deutliche Splenomegalie, ein kleinfleckig disseminiertes Kaposi-Sarkom enoral und der Haut, eine Polyneuropathie beider Füße und ein deutlich reduzierter Allgemeinzustand. Weitere pathologische Befunde lassen sich nicht erkennen.

Diagnostik

Die zur Abklärung der Temperaturen bei Aufnahme durchgeführten Röntgenuntersuchungen des Thorax sowie ein kraniales Computertomogramm erbrachten keine pathologischen Befunde, so daß hier nicht die Erklärung des Zustandes des Patienten zu finden war. Die von dem Patienten angegebenen retrosternalen Schmerzen wurden durch eine Oesophago-Gastro-Duodenoskopie abgeklärt. Hier konnte weder makroskopisch noch mikroskopisch ein Hinweis auf eine opportunistische Infektion, insbesondere CMV nachgewiesen werden.

©Österr. Ges. f. Tropenmedizin u. Parasitologie, download unter www.biologiezentrum.at

Im Aufnahmelabor ergaben sich folgende Befunde:

Prothrombinzeit im Normbereich, Leukozyten 2.000/nl, Erythrozyten 3,11/pl, Hämoglobin 9,9 g/dl, Hämatokrit 36,2 vol.%, Thrombozyten 145.000/nl. Im Differentialblutbild 10 Stabkernige, 43 Segmentkernige, Granulozyten 26%, Lymphozyten 18%, Eosinophile 18% und Monozyten 4%. Die CD4-Zellzahl bei Aufnahme: 0 Zellen/µl bei einer Ratio von 0,0 und einem aktivierten Lymphozytenanteil von 18% (Normalbereich bis 10%).

Die übrigen Befunde wie Kalium, Natrium, Kalzium, Magnesium, Phosphor, Harnstoff, Kreatinin, Harnsäure, Serumglukose, Laktat, Gesamtbilirubin, Gesamteiweiß, Cholesterin, Kreatininkinase, alpha-HBDH, Amylase, Lipase und Leuzinaminopeptidase waren im Normbereich. Erhöht dagegen die Transaminasen bis 60 u/l, die typische Erhöhung der Triglyzeride auf 181 mg/dl und eine erhöhte IgG- und IgA-Fraktion, IgM lag im Normbereich.

Aufgrund des unklaren enoralen schmerzhaften Befundes wurde der Patient in der Universitätszahnklinik Nord vorgestellt. Hier mußten zunächst zwei bereits nicht mehr fest eingewachsene Backenzähne gezogen werden. Daraufhin ergab sich ein freier Zugang zur rechten oberen Kieferhöhle. Aus der Kieferhöhle konnte eitriges Sekret zur bakteriologischen, mykologischen und histologischen Untersuchung überstellt werden. Histologisch wurde eine kräftige granulomatöse Entzündung sowie in anderen Abschnitten fibrosierte plattenepitheliale Schleimhaut mit Akanthose sowie randlichem Ausläufer einer eosinophilenreichen granulierenden Entzündung gesichert. Es ergab sich jedoch kein Anhalt für Malignität, ebenso fehlte jeglicher Hinweis auf eine Kaposi-Sarkom-Manifestation. Der Hauptbefund jedoch war ein Pilzmyzelnachweis, dessen Differenzierung den Mikrobiologen überlassen werden mußte. Hier wurden als Nebenbefund vereinzelte Candidaspezies und fusiforme Bakterien nachgewiesen. Den Hauptbefund jedoch stellte der Nachweis einer Mukormykose dar. Die Suptypisierung in die menschenpathogenen Subspezies *M. pusillos* oder *M. corymbifer* konnte jedoch nicht erfolgen. Hinweise auf eine Beteiligung typischer oder atypischer Mykobakterien fanden sich nicht.

Therapie und Verlauf

Nachdem durch die Gewinnung von Material aus der rechten oberen Kieferhöhle die Diagnose einer Mukormykosis gestellt wurde und andere Ursachen für die Verschlechterung des Allgemeinzustandes des Patienten ausgeschlossen werden konnten, wurde nach Rücksprache mit dem mykologischen Institut des Robert-Koch-Instituts (Prof. Staib) der Therapieversuch mit Amphotericin B 0,3 mg/kg KG p. d. sowie Flucytosin (Ancotil) 150 mg/kg KG p. d. auf vier Tagesdosen verteilt, begonnen. Unter dieser Therapie und gleichzeitiger Lokalbehandlung mit Amphotericin B Spülungen entfieberte der Patient. Der Lokalbefund wurde schließlich als reizfrei und reepithelialisiert beurteilt (Abb. 1 - 3).

Besonders zu bemerken ist, daß in dieser Kombination mit der reduzierten Amphotericin B-Dosis keine weiteren zusätzlichen feststellbaren knochenmarks- bzw. lebertoxischen Wirkungen eingetreten sind. Nach insgesamt fünfwöchiger Therapie konnte dieses Behandlungsschema abgesetzt werden. Wenige Tage darauf erlitt der Patient einen erneuten Fieberanstieg mit Zeichen der Sepsis und der septischen Gerinnungsstörung. Trotz der sofort eingeleiteten Therapie, bei bereits bestehender Salmonellenprophylaxe mit Bactrim® 2 × 1 g/die, konnte eine erneute Salmonellen-Sepsis nicht mehr beherrscht werden. Der Patient verstarb daraufhin unter den Zeichen eines septischen Schocks.

©Österr. Ges. f. Tropenmedizin u. Parasitologie, download unter www.biologiezentrum.at

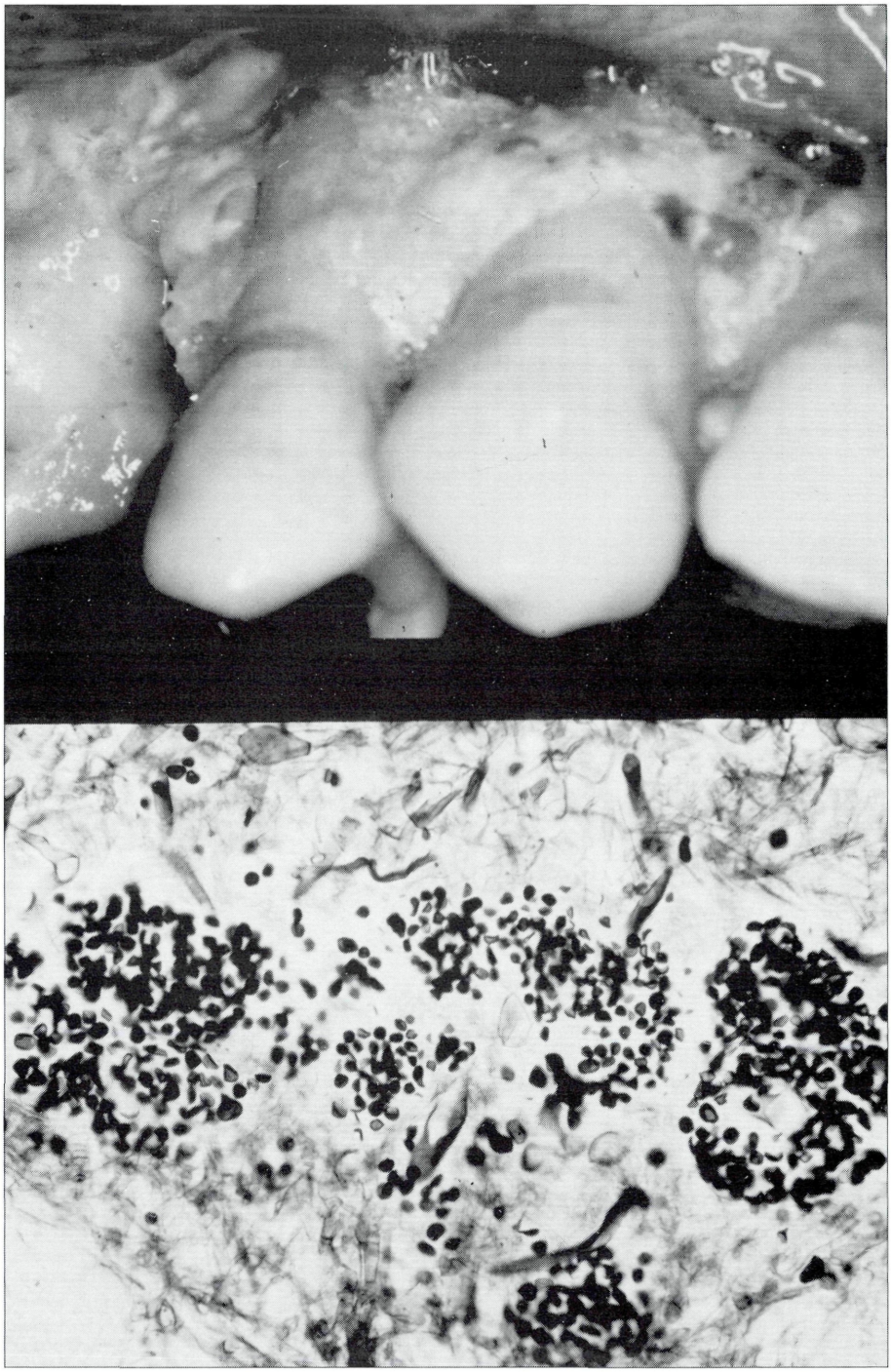

Abb. 1: Oberes Bild: Ausgangsbefund der rechten oberen Zahnreihe bei Aufnahme ins Krankenhaus. · Unteres Bild: Zahnhalsabstrich (Versilberung), deutlich erkennbar die kolbigen Auftreibungen der Mukormykose.

©Österr. Ges. f. Tropenmedizin u. Parasitologie, download unter www.biologiezentrum.at

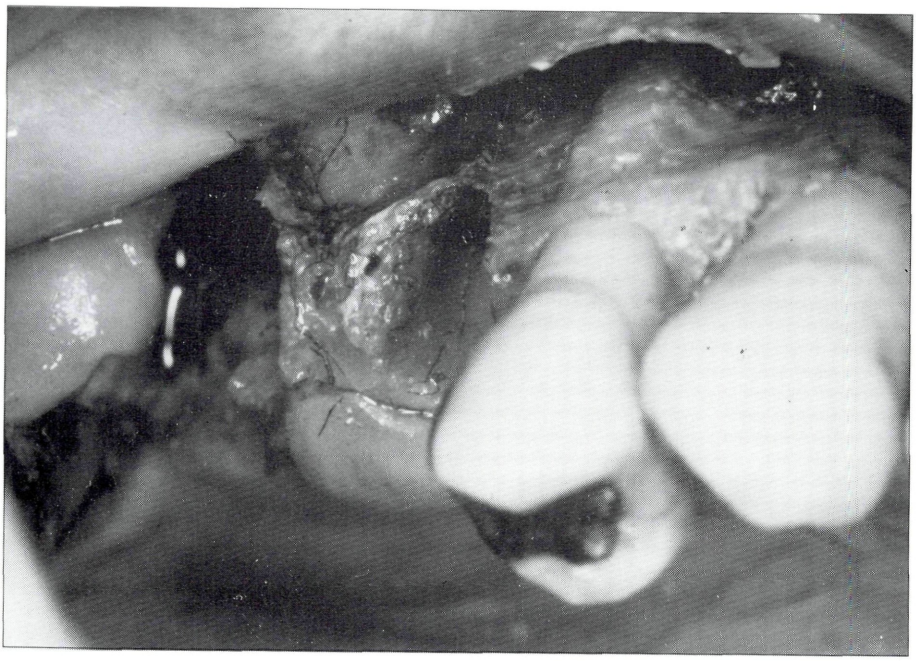

Abb. 2:

Nach Zahnextraktion Einsicht in die freie Kieferhöhle.

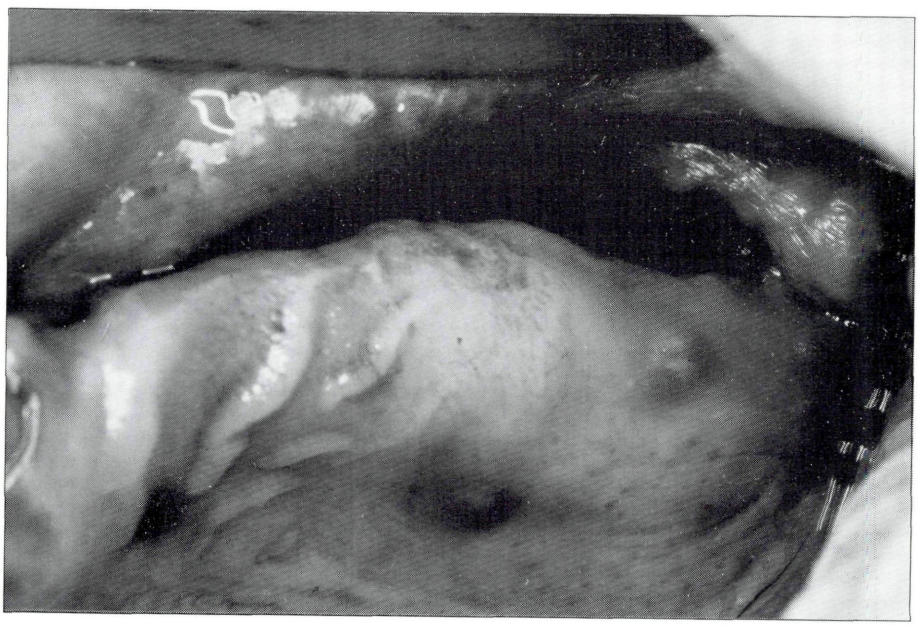

Abb. 3:

Abschlußbefund mit abgeheilter Entzündung und fast vollständiger Entfernung der rechten oberen Zahnreihe. Deutlich ist die rötlich-livide Verfärbung durch das Kaposi-Sarkom erkennbar.

©Österr. Ges. f. Tropenmedizin u. Parasitologie, download unter www.biologiezentrum.at

Bei der durchgeführten Sektion konnte die befürchtete Mukormykosisdissemination nicht nachgewiesen werden. Es fanden sich alle Zeichen einer gramnegativen Sepsis mit Ausbildung zahlreicher abszeßartiger Einschmelzungsherde in Lunge und Leber. Betreffs der Mukorinfektion der Mundhöhle in der linken OKH ließen sich neben Infiltraten eines Kaposi-Sarkoms Nekrosezonen nachweisen, die von Pilzmyzelien besiedelt waren. Nach Spezialfärbungen handelte es sich hier histologisch um eine Mukorbesiedlung. In der rechten ursprünglich betroffenen OKH läßt sich ein tiefgreifender kanalförmiger Gewebs- und Knochendefekt aufzeigen, welcher bis zur Schädelbasis reicht. Hier lassen sich histologisch in ausgedehnten Nekrosezonen die oben beschriebenen Hyphen ebenso nachweisen, wie die im Randbereich der Nekrosezone befindliche ausgeprägte entzündliche Reaktion.

Weitere Manifestationen der Mukorinfektion ließen sich in keinem untersuchten Organ nachweisen.

Generalisiertes Kaposi-Sarkom

Zahlreiche, bis 1 cm im Durchmesser große Kaposi-Sarkom-Herde im Gesicht. In der linken Mundhöhle, unter der linken basalen Zahnreihe ein 30 × 5 mm messender Kaposi-Herd. Im gesamten Ileum und Jejunum sieben zum Teil handtellergroße Kaposi-Sarkom-Herde.

Zytomegalie-Infektion

Außer der Retinainfektion läßt sich eine disseminierte Zytomegalie-Infektion beider Nebennierenrinden feststellen.

Pathologisch-anatomische Gesamtbeurteilung

Todesursache: Septischer Schock.

Diskussion

Bei der Mukormykose handelt es sich um den sogenannten „Kopfschimmel" der Familie Mucoraceae (Mucoralis). Hierbei handelt es sich um Saprophyten organischer Stoffe, vor allen Dingen Lebensmitteln, die aber fakultativ auch Parasiten des Menschen, übertragen durch Kontakt oder Inhalation darstellen können (8).

Als Beispiel *M. racemosus,* dem sogenannten Traubenkopfschimmel. Für den Menschen pathogen verhält sich *M. pusillus* (kleiner Kopfschimmel) und *M. corymbifer,* der sogenannten Doldenkopfschimmel. Die Schimmelpilzart gehört zu der Gruppe der Schimmelmykosen, deren wohl bekanntester Vertreter die Aspergillusarten bzw. *Penicillium spinulosum* darstellen. Die Einteilung der Schimmelmykosen und deren möglicher Organbefall ist in Tabelle 1 dargestellt. Während es bei hämato-onkologischen und anderen chronisch immunsupprimierten Patienten relativ häufig zu disseminierten und schwer verlaufenden Systemerkrankungen durch Mykosen kommt (4, 5, 9, 11), ist dies bei HIV- und AIDS-Patienten relativ selten (2, 3). Der Grund ist hier wahrscheinlich in der noch intakten Granulozytenfunktion zu suchen, die bei der Chemotherapie durch die meisten knochenmarkstoxischen Chemotherapeutika beeinflußt wird (1, 10).

Eine Ausnahme bildet hier *Cryptococcus neoformans,* der mit Hilfe virulenter Kapsel und komplizierter Wirt-Erregerbeziehung invasiv wachsen und disseminieren kann (7).

Jedoch lassen sich auch bei AIDS-Patienten bei besonderen Befundkonstellationen bzw. präfinal, Systemmykosen meist durch *Aspergillus fumigatus* nachweisen. Da Schimmelpilze zu ihrem Wachstum nekrotisches Material benötigen, sind nekrotisierende Pneumonien, aber auch CMV und *Pneumocystis carinii*-Infektionen bei AIDS-Erkrankten geeignet, diese Wachstumsbedingungen zu schaffen.

©Österr. Ges. f. Tropenmedizin u. Parasitologie, download unter www.biologiezentrum.at

TABELLE 1

Schimmelmykosen

D = Haut · H = Haar · N = Nagel · M = Madurafuß · O = Ohr · L = Lymphsystem
A = Atmungsorgane · V = Verdauungsorgane · Z = ZNS · X = Generalisation

Mykose	Erreger	Organ
Aspergillos	Aspergillus-Arten	D, O, M, A, G
Penizilliose	Penicillium spinulosum u. a.	D, O, M, A, G, X
Päzilomykose	Paecilomyces-Arten	
Skopulariopsidose	Scopulariopsis-Arten	D, N, M, O, X
Zephalosporiose	Cephalospoorium-Arten	D, M, N, O
Chrysosporiose	Chrysosporium-Arten	D
Vertizilliose	Verticillium	D
Monosporiose	Monosporium apiospermum (= Allescheria Boydii)	D, O, M
Hemisporose	Hemispora stellata	D, L, X
Peyronelläose	Peyronellaea-Arten	A, D
Mukormykose	Mucor-, Rhizophus-, Absidia-Arten	Z, A, D, X
„Phykomykose"	Basidiobolus-, Entomophthora-Arten u. a.	D, X

In diesem speziellen Fall war wahrscheinlich die Kombination eines enoralen in die Kieferhöhle eingedrungenen Kaposi-Sarkoms, aber vor allen Dingen die Behandlung durch Bestrahlung geeignet, günstige Wachstumsbedingungen für Schimmelpilze, in diesem Fall Mucorales, zu schaffen.

In der Literatur sind vor allen Dingen pulmonale und zerebrale Abszesse, selten disseminierte Verläufe bei iatrogenen immunsupprimierten Patienten beschrieben (9, 11).

Mucoralis-Infektionen bei HIV- und AIDS-Patienten tauchen wie auch in diesem Fall nur als Einzelfallberichte auf. Die Besonderheit dieses Falles wird durch die erfolgreiche, und durch die Kombination von dosisreduziertem Amphotericin B und Flucytosin nebenwirkungsarme Therapie gegeben. Trotz Fortführung der für die Retinitis erforderlichen, ebenfalls knochenmarkstoxischen DHPG-Therapie konnten keine nennenswerten toxischen Auswirkungen, insbesondere auf das Knochenmark festgestellt werden. Daß letztlich eine erneute Salmonellensepsis bei dem reduzierten Allgemeinzustand des Patienten nicht mehr beherrscht werden konnte, steht wahrscheinlich nicht im direkten Zusammenhang mit der zuvor verabfolgten antimykotischen Therapie.

Der aber noch erfolgte Nachweis der Mukormykose in beiden Kieferhöhlen läßt eine lebenslange Prophylaxe notwendig erscheinen, die möglicherweise mit Itraconazol oder Fluconazol erfolgreich durchgeführt werden kann (6).

©Österr. Ges. f. Tropenmedizin u. Parasitologie, download unter www.biologiezentrum.at

Zusammenfassung

Ein 46jähriger AIDS-Patient wurde mit einer sehr schmerzhaften, entzündeten rechten Oberkieferhöhle (OKH) stationär eingewiesen. Es bestand zunächst der Verdacht eines infizierten (bestrahlten) Kaposi-Sarkoms.

Nach Zahnextraktion und anschließender Probenentnahme ergab sich die Diagnose einer Mukor-Infektion der Kieferhöhle.

Durch die Kombination von Amphoterizin B (0,3 mg/kg KG) und Flucytosin (150 mg/kg KG) konnte die Entzündung saniert werden.

Eine anschließend aufgetretene *Salmonella enteritides*-Sepsis konnte jedoch nicht mehr beherrscht werden und führte schließlich zum Tode des Patienten.

Durch die Sektion konnten die klinisch erhobenen Diagnosen bestätigt werden, eine befürchtete Dissemination der Mukormykose wurde nicht nachgewiesen.

Schlüsselwörter

Mukormykose, AIDS, HIV.

Summary

Mucor mycosis and HIV-infection — case report

A 46 year old AIDS-patient was admitted with a very painful infected right sinus maxillaris. At first we considered an infected Kaposi's Sarkoma after irradiation.

After a tooth extraction followed by a biopsy, a Mucor infection of the sinus maxillaris was discovered. Using the combination of Amphotericine B (0.3 mg/kg) and Flucytosine (150 mg/kg) the infection was successfully treated.

A subsequently appearing *Salmonella enteritides* septicemia could not be controlled and caused the death of the patient.

The clinical diagnosis were verified through autopsy, suspected dissemination of the mucor mycosis could not be confirmed.

Key words

Mucor mycosis, AIDS, HIV.

Literatur

1. AMSTRONG, D. (1989):
   Problems in management of opportunistic fungal diseases.
   Rev. Infect. Dis. 11,1591-1599.

2. CUADRADO, L. M., GUERRERO, A., GACIA-ASENJO, J. A., MARTIN, F., PALAU, E., GARCIA-URRA, D. (1988):
   Cerebral mucormycosis in two cases of acquired immunodeficiency syndrome.
   Arch. Neurol. 45, 109-111.

3. EPSTEIN, N. E., HOLLINGSWOTH, R., BLACK, K., FARMER, P. (1991):
   Fungal brain abscesses (asergillosis/mucormycosis) in two immunosuppressed patients.
   Surg. Neurol. 35, 286-289.

©Österr. Ges. f. Tropenmedizin u. Parasitologie, download unter www.biologiezentrum.at

4. FINGEROTE, R. J., SEIGEL, S., ATKINSON, M. H., LEWKONIA, R. M. (1990):
Disseminated zygomycosis associated with systemic lupus erythematosus.
J. Rheumatol. 17, 1692-1694.

5. GUPTA, K. L., RADOTRA, B. D., SAKHUJA, V., BANERJEE, A. K., CHUG, K. S. (1989):
Mucormycosis in patients with renal failure.
Ren. Fail. 11, 195-199.

6. IKEMOTO, H. (1989):
A clinical study of fluconazole for the treatment of deep mycoses.
Diagn. Microbiol. Infect. Dis. 12, 239-247.

7. STAIB, F., SEIBOLD, M., L'AGE, M. (1990):
Persistence of Cryptococcus neoformans in seminal fluid and urine under itroconazole treatment. The urigenital tract (prostate) as a niche for Cryptococcus neoformans.
Mycoses 33, 369-373.

8. STAIB, F. (1985):
Vorschläge zur Bekämpfung aerogener tiefer Mykosen bei immungeschächten Personen.
Bundesgesundhbl. 28, 132-138.

9. TER-BORG, F., KUIJPER, E. J., Van der LEE, H. (1990):
Fatal mucormycosis presenting as an appendical mass with metastatic spread to the liver during chemotherapy-induced granulozytopenia.
Scand. J. Infect. Dis. 22, 499-501.

10. WALDORF, A. R. (1989):
Pulmonary defense mechanisms against opportunistic fungal pathogens.
Immunol. Ser. 47, 243-271.

11. YAGIHASHI, S., WATANABE, K., NAGAI, K., OKUDAIRA, M. (1991):
Pulmonary mucormycosis presenting as massive fatal hemoptysis in a hemodialytic patient with chronic renal failure.
Klin. Wochenschr. 69, 224-227.

KORRESPONDENZADRESSE:

Dr. Keikawus Arasteh
Auguste Viktoria Krankenhaus
II. Innere Abteilung

Rubensstraße 125
D-W 1000 Berlin 41 · Bundesrepublik Deutschland

ZOBODAT - www.zobodat.at

Zoologisch-Botanische Datenbank/Zoological-Botanical Database

Digitale Literatur/Digital Literature

Zeitschrift/Journal: Mitteilungen der Österreichischen Gesellschaft für Tropenmedizin und Parasitologie

Jahr/Year: 1992

Band/Volume: 14

Autor(en)/Author(s): Arasteh Keikawus, Langford A., Staib D., Grosse M., Artigas J., L'age M.

Artikel/Article: Eine Mukormykose bei einem HIV-Patienten - ein Fallbericht. 279-286