

Epidemiologie und Diagnostik von Mikrosporidien (Enterocytozoon bienensei) bei AIDS-Patienten

F. F. Reinthaler¹, A. Haßl², Bettina Weinmayr¹, Elisabeth Ingolic³

Einleitung Mikrosporidien sind obligat intrazelluläre Parasiten, die bei Wirbeltieren und Wirbellosen vorkommen und insbesondere bei Insekten und Fischen weit verbreitet sind. Sie sind primitive eukaryotische Organismen ohne Mitochondrien und mit Ribosomen, die denen von Prokaryoten ähnlich sind (2). Typisch für alle Mikrosporidien ist ein Polarfaden, der an einer Haftscheibe befestigt ist und beim Kontakt mit der Wirtszelle ausgeschleudert wird. Durch diesen Polarfaden gelangt das Sporoplasma mit dem Kern in die Wirtszelle, wo nach einem merogonialen Stadium die Sporogonie erfolgt. Die infektiösen Stadien sind widerstandsfähige Sporen, die im feuchten Milieu ein bis mehrere Jahre überleben können. Die Sporen der humanpathogenen Arten sind oval oder elliptisch und nicht größer als 5 µm. Die Sporenwand setzt sich aus einer proteinhaltigen äußeren Schicht, der Exospore, und einer inneren chitinhaltigen Endospore zusammen. Die Wand umschließt das Zytoplasma, den Kern und einen Extrusionsapparat. Dieser besteht aus einem hohlen Polarfilament, das in der posterioren Hälfte der Spore aufgewunden ist und über ein gerades Stück mit einer Haftscheibe verbunden ist. Die Anzahl der Polarfilamentwindungen ist ein wichtiges Kriterium zur Unterscheidung der Mikrosporidienarten. Von den über 100 Gattungen wurden bisher sechs beim Menschen beschrieben (Tab. 1).

Die Erstbeschreibung einer humanen Mikrosporidien-Infektion erfolgte 1959 in Japan. Bei einem 9jährigen Knaben mit neurologischen Symptomen wurden aus dem Liquor und aus dem Urin Sporen von *Encephalitozoon sp.* isoliert (8). 1985 erfolgte in Frankreich von MODIGLIANI et al. (10) die Erstbeschreibung einer Mikrosporidien-Infektion bei einem AIDS-Patienten mit chronischen Durchfällen. Die Erreger wurden mittels Biopsie in den Enterozyten des Dünndarmes nachgewiesen und von DESPORTES et al. (5) als *Enterocytozoon bienensei* beschrieben. In den letzten Jahren wurde mehrfach von *Enterocytozoon*-Infektionen bei AIDS-Patienten mit chronischen Durchfällen und Gewichtsverlust berichtet. 1990 gelang erstmals die Darstellung sowie eine lichtmikroskopische Beschreibung dieser Erreger im Stuhl der Patienten (6). In der vorliegenden Arbeit wurde versucht, das Vorkommen von *Enterocytozoon*-Infektionen in Österreich zu untersuchen; im Vordergrund stand dabei die Erregerdiagnostik aus dem Stuhl von AIDS-Patienten mit chronischen Durchfällen.

Tabelle 1:

Mikrosporidien beim Menschen (nach Canning E. U., 1992)

| Arten | Lokalisation | Pathogenese | Sporenmerkmale |
|-----------------------------------|---|---|--|
| <i>Nosema connori</i> | generalisiert | fulminant, tödlich | 4 - 4,5 × 2 - 2,5 µm 11 Polarfadenwindungen (PFW) |
| <i>Nosema corneum</i> | Hornhaut | unilaterale sklerosierende Keratitis | 3,7 × 1 µm 6 PFW |
| <i>Nosema ocularum</i> | Hornhaut | Hornhautgeschwür, „Schleiersehen“ (AIDS) | 3 × 5 µm 9 - 11 PFW |
| <i>Encephalitozoon cuniculi</i> | generalisiert, bes. Leber, Gehirn, Niere | Hepatitis, Peritonitis (AIDS) Krämpfe | 2,5 - 3,2 × 1,2 - 1,6 µm 4,5 - 6 PFW |
| <i>Encephalitozoon hellem</i> | Hornhaut- und Bindehaut-epithel | Bilaterale punkt. Hornhauttrübung (AIDS) | 2 - 2,5 × 1 - 1,5 µm 6 - 8 PFW |
| <i>Encephalitozoon species</i> | Nasales, Hornhaut- und Bindehautepithel | Bilaterale Konjunktivitis und nasale Obstruktion (AIDS) | 1,7 - 1,8 × 0,8 µm 5 - 6 PFW |
| <i>Encephalitozoon like sp.</i> | Darmwand; Epithel | nicht gesichert (AIDS) | nicht beschrieben |
| <i>Microsporidium ceylonensis</i> | Hornhaut | Hornhautnarbe, Granulation | 3,5 × 1,5 µm PFW nicht bekannt |
| <i>Microsporidium africanum</i> | Hornhaut | unilaterale nekrotisierende Keratitis | 4,5 - 5 × 2,5 - 3 µm 11 - 13 PFW |
| <i>Pleistophora species</i> | Skelettmuskelfasern | Myositis | 2,8 × 3,2 - 3,4 µm 11 PFW |
| <i>Enterocytozoon bieneusi</i> | Dünndarmenterozyten, Papilla, extrahepatischer Gallengang | Chronische Durchfälle (sekretorisch), sklerosierende Cholangitis (AIDS) | 1 - 1,6 × 0,9 µm 5 - 6 PFW |

Material und Methodik

Von Februar bis August 1992 wurden 23 Stuhlproben von AIDS-Patienten mit ungeklärten chronischen Durchfällen mittels Transmissionselektronenmikroskop (TELM) nach Sporen von *Enterocytozoon bieneusi* untersucht. Die Stuhlproben wurden nach Anreicherung in gesättigter NaCl-Lösung für 24 Stunden in 4% Glutaraldehyd fixiert, in 0,2 M Phosphatpuffer (pH 7,2) ausgewaschen und mindestens eine Stunde in OsO₄ nachfixiert. Nach erneutem Waschen wurden die Proben über eine aufsteigende Alkoholreihe entwässert, in Propylenoxid und Propylenoxid-Epon-Gemische eingebracht und schließlich in Epon eingebettet. Ultradünnschnitte wurden mit Uranylazetat (30 min) und mit Bleizitrat (30 sec) kontrastiert. Die Untersuchungen erfolgten an einem Zeiß EM9.

Von August bis Dezember 1992 wurden weitere 52 Stuhlproben von AIDS-Patienten, sowie 20 Proben von immunkompetenten Patienten mit chronischen Durchfällen lichtmikroskopisch nach Sporen von *Enterocytozoon bieneusi* untersucht. Hierzu wurden die Stuhlproben auf Objektträger ausgestrichen, mit Calcofluor (Fungi-Fluor, Polysciences, Inc. Washington) gefärbt (1) und im Fluoreszenzmikroskop (x 1.250; Filter: 360 nm) untersucht. Proben mit fluoreszierenden 1 - 1,6 µm großen Sporen wurden zusätzlich in der Giemsa-Färbung und anschließend mittels Transmissionselektronenmikroskop bestätigt.

Ergebnisse und Diskussion

In vier von insgesamt 73 (5,5%) untersuchten Stuhlproben von AIDS-Patienten mit chronischen Durchfällen konnten wir Sporen von *Enterocytozoon bieneusi* nachweisen. Eine Probe war in der ersten Untersuchungsserie im TELMI positiv. Alle anderen positiven Proben wurden in der Calcofluor-Färbung nachgewiesen und mittels Giemsa-Färbung sowie anschließend

im TELMI bestätigt (Abb. 1). Die Stuhlproben von 20 immunkompetenten Patienten mit chronischen Durchfällen waren negativ.

Nach der Erstbeschreibung von *Enterocytozoon bieneusi* im Jahr 1985 folgten weitere Fallberichte über *Enterocytozoon*-Infektionen bei AIDS-Patienten mit chronischen Durchfällen aus den USA und Großbritannien (3, 4, 6, 12). Größere Untersuchungsserien wurden erstmals 1987 von LUCAS et al. (7) in Uganda durchgeführt: von 77 untersuchten AIDS-Patienten waren fünf (6,5%) positiv. Eine höhere Durchseuchungsrate mit 20 positiven Proben von 67 (30%) fanden ORENSTEIN et al. (11) 1989 in den USA sowie RIJPSTRA et al. (13) mit drei von zehn und SCHATTENKERK et al. (15) mit 15 von 55 (27%) in Holland (Tab. 2). 1991 gelang ULLRICH et al. (2) in der BRD erstmals der Sporennachweis bei einem AIDS-Patienten (von 23 untersuchten). Der Nachweis bei all diesen Untersuchungen erfolgte immer im Biopsiematerial mittels Transmissionselektronenmikroskop.

Lange Zeit war dies die einzige Möglichkeit zur Mikrosporidiendiagnostik. Da diese invasive Untersuchungsmethode darüberhinaus sehr zeit- und kostenintensiv ist, versuchten VAN GOOL et al. (16) Sporen von *Enterocytozoon* im Stuhl nachzuweisen. Verschiedenste Färbemethoden wurden ausgetestet und erste umfangreiche Untersuchungen von WEBER et al. (17) 1992 in den USA mittels Trichromfärbung durchgeführt. Es konnte gezeigt werden, daß bei jenen Patienten, bei denen eine Mikrosporidien-Infektion mit Biopsiematerial elektronenmikroskopisch nachgewiesen wurde, Sporen von *Enterocytozoon bieneusi* auch im Stuhl lichtmikroskopisch und ohne Anreicherung zu finden sind. Probleme ergeben sich jedoch nicht nur durch die geringe Größe der Sporen (max. 1,6 µm), sondern auch durch ihr schlechtes Färbeverhalten. Bei unseren Untersuchungen hat sich die Fluoreszenzdarstellung mittels Calcofluor als erster Suchtest gut bewährt. Der Farbstoff bindet sich an die chitinhaltige Schicht der Sporenwand, die sich allerdings erst am Ende der Sporenreife ausgebildet. Daher fluoreszieren unreife Sporen nur sehr schwach, und es muß auf zusätzliche Färbemethoden zurückgegriffen werden. Als am

geeignetsten erwies sich in unseren Untersuchungen die Giemsa-Färbung wobei hier innere Sporenstrukturen wie Zellkern oder Vakuole klar zu erkennen und somit die Sporen auch leichter von Bakterien zu unterscheiden sind.

Mit der vorliegenden Arbeit werden erstmals *Enterocytozoon*-Infektionen in Österreich beschrieben. Die Ergebnisse bestätigen das vermehrte Auftreten von *Enterocytozoon bieneusi* bei AIDS-Patienten mit chronischen Durchfällen, und daß der lichtmikroskopische Nachweis von Sporen aus dem Stuhl der Patienten möglich ist. Damit kann auf invasive und teure diagnostische Methoden verzichtet werden. Wegen der unterschiedlichen Reifestadien der Sporen muß für die lichtmikroskopische Darstellung neben der Calcofluorfärbung zusätzlich die Giemsa-Färbung als Bestätigungstest verwendet werden. Solange die Erregerdiagnostik nicht durch serologische Verfahren unterstützt werden kann, sollte jedoch die lichtmikroskopische Diagnostik nur von Laboratorien mit guten Erfahrungen durchgeführt werden.

Zusammenfassung

Enterocytozoon bieneusi, ein neues Protozoon aus dem Stamm der Mikrosporidien, wurde in den letzten sieben Jahren in Amerika, Afrika und Europa bei ca. 100 AIDS-Patienten mit chronischen Durchfällen und Gewichtsverlust beschrieben. Die Diagnose wurde in den meisten Fällen mittels elektronenmikroskopischer Untersuchung von Dünndarmbiopsien durchgeführt. In der vorliegenden Arbeit wurden Stuhlproben von 73 AIDS-Patienten, sowie von 20 immunkompetenten Patienten mit ungeklärten chronischen Durchfällen im Lichtmikroskop ($\times 1.250$)

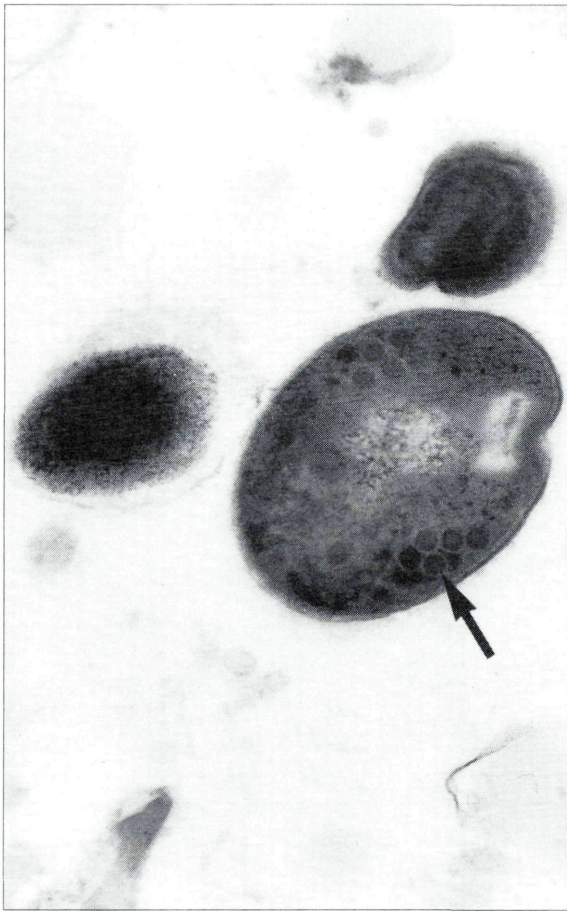


Abbildung 1:

Spore von *Enterocytozoon bieneusi*
Polarfaden (Pfeil) 57.500 \times
(Verkleinerungsfaktor der Abb.:
75%)

Tabelle 2:

Nachweis von *Enterocytozoon bieneusi*-Infektionen bei AIDS-Patienten

| Autor [Land] | Anzahl pos./unters. | Diagnostik | | |
|--------------------------------|--|------------|--------|-----------------------------|
| | | Material | TELM1* | LM** |
| MODIGLIANI et al., 1985 [F] | 1 | Biopsie | + | n. u. |
| DOBBINS et al., 1985 [USA] | 1 | Biopsie | + | n. u. |
| OWEN et al., 1987 [USA] | 1 | Biopsie | + | n. u. |
| RIJPSTRA et al., 1987 [NL] | 3 / 10 | Biopsie | + | + (Giemsa) |
| CANNING et al., 1988 [GB] | 1 | Biopsie | + | n. u. |
| CURRY et al., 1988 [GB] | 1 | Biopsie | + | n. u. |
| LUCAS et al., 1989 [Uganda] | 5 / 77 (6,5%) | Biopsie | + | n. u. |
| ORENSTEIN et al., 1989 [USA] | 20 / 67 (30%) | Biopsie | + | n. u. |
| MICHIELS et al., 1991 [F] | 3 | Biopsie | + | n. u. |
| SCHATTENKERK et al., 1991 [NL] | 15 / 55 (27%) | Biopsie | + | + (Giemsa) |
| ULLRICH et al., 1991 [BRD] | 1 / 23 | Biopsie | + | n. u. |
| WEBER et al., 1992 [USA] | 6 / 27 chron. Diarrhoen 0 / 42 akute Diarrhoen 0 / 65 ohne Diarrhoen | Stuhl | + | + (Trichrom) |
| REINTHALER et al., 1992 [A] | 4 / 73 (5,5%) 0 / 20 (immunkompetent) | Stuhl | + | + (Calcofluor u. Giemsa) |

* Transmissionselektronenmikroskop

** Lichtmikroskop

mittels Calcofluor und Giemsa-Färbung untersucht. Positive Proben wurden im Transmissionselektronenmikroskop bestätigt. Sporen von *Enterocytozoon bieneusi* wurden in vier von 73 (5,5%) Stuhlproben von AIDS-Patienten und in keiner Probe von immunkompetenten Patienten nachgewiesen. Mit den vorliegenden Untersuchungen wurden das erste Mal Sporen von *Enterocytozoon bieneusi* bei AIDS-Patienten in Österreich nachgewiesen. Darüberhinaus konnten wir bestätigen, daß mittels Calcofluor- und Giemsa-Färbung der Nachweis lichtmikroskopisch aus Stuhlproben möglich ist und damit auf invasive Untersuchungsmethoden verzichtet werden kann.

Schlüsselwörter *Enterocytozoon bieneusi*, Mikrosporidien, AIDS, diagnostische Methoden.

Summary *Epidemiology and diagnosis of microsporidiosis (Enterocytozoon bieneusi) in AIDS patients*

Enterocytozoon bieneusi, a newly identified species of the phylum of protozoa, Microspora, has been reported to be associated with chronic diarrhea accompanied by weight loss in about 100 AIDS patients in the United States, Europe and Africa. Diagnosis has been based in most cases solely on the ultrastructural identification of this small, intracellular parasite in bowel biopsies. In our investigation, stool samples from 73 AIDS patients and 20 from immunocompetent patients with chronic diarrhea and with no other pathogens identified were studied by light microscopy ($\times 1,250$) both with Calcofluor stain (under blue light fluorescence; 360 nm) and Giemsa stain. Positive samples were confirmed by transmission electron microscopy. Spores of *Enterocytozoon bieneusi* were diagnosed in 4 out of 73 (5,5%) AIDS patients but in none of 20 immunocompetent patients with chronic diarrhea. Our findings are the first detection of *Enterocytozoon bieneusi* infections in AIDS patients in Austria. Furthermore we can confirm that the above testing of stool using Calcofluor and Giemsa stain techniques in light microscopy would confer the diagnosis of intestinal microsporidiosis and could even waive the need for invasive techniques.

Key words *Enterocytozoon bieneusi*, Microsporidia, AIDS, diagnostic methods.

Literatur

1. CANNING, E. U. (1992):
Diagnosis of microsporidia. Workshop; 8-15 Juli 1992.
Imperial college at Silwood Park, Ascot, GB.
2. CANNING, E. U., HOLLISTER, W. S. (1990):
Enterocytozoon bienewsi (Microspora): prevalence and pathogenicity in AIDS patients.
Trans. Roy. Soc. Trop. Med. Hyg. 84, 181-186.
3. CANNING, E. U., HOLLISTER, W. S., CAUN, K., BARRISON, I. G., LOGAN, R. P. H., POLSON, J. R., FORSTER, S. M., GILCHRIST, C., PINCHING, A. J., HARRIS, J. R. W. (1988):
Microsporidian infection due to Enterocytozoon: relationship with immunosuppression and HIV.
Trans. Roy. Soc. Trop. Med. Hyg. 82, 651.
4. CURRY, A., MCWILLIAM, L. J., HABOUBI, N. Y., MANDAL, B. K. (1988):
Microsporidiosis in a British patient with AIDS.
J. Clin. Path. 41, 477-478.
5. DESPORTES, I., LeCHARPENTIER, Y., GALIEN, A., BERNARD, F., COCHAND-PRIOU, B., LAVERNE, A., RAVISSE, P., MODIGLIANI, R. (1985):
Occurrence of a new microsporidian:
Enterocytozoon bienewsi n.g., n.sp., in the enterocytes of a human with AIDS.
J. Protozool. 32, 250-254.
6. DOBBINS, W. O., III, WEINSTEIN, W. M. (1985):
Electron microscopy of the intestine and rectum in acquired immunodeficiency syndrome.
Gastroent. 88, 738-749.
7. LUCAS, S. B., PAPADAKI, L., CONLON, C., SEWANKAMBO, N., GOODGAME, R. (1989):
The diagnosis of intestinal microsporidiosis in AIDS patients.
J. Clin. Pathol. 42, 885-887.
8. MATSUBAYASHI, H., KOIKI, T., MIKATA, I., TAKEI, H., HAGIWARA, S. (1959):
A case of Encephalitozoon-like body infection in man.
Arch. Pathol. 67, 181-187.
9. MICHIELS, J. F., HOFMAN, P., SAINT-PAUL, M. C., GIORSETTI, V., BERNARD, E., VINTI, H., LOUBIERE, R. (1991):
Intestinal microsporidiosis, 3 cases in HIV seropositive patients.
Ann. Pathol. 11, 169-175.
10. MODIGLIANI, R., BORIES, C., LeCHARPENTIER, Y., SALMERON, M., MESSING, B., GALIAN, A., RAMBAUD, J. C., DESPORTES, I. (1985):
Diarrhea and malabsorption in acquired immune deficiency syndrome: a study of four cases with special emphasis on opportunistic protozoan infections.
Gut. 26, 179-187.
11. ORENSTEIN, J. M., CHIANG, J., STEINBERG, W., SMITH, P. D., ROTTERDAM, H., KOTLER, D. P. (1990):
Intestinal Microsporidiosis as a cause of diarrhea in human immunodeficiency virus-infected patients: a report of 20 cases.
Human Pathol. 21, 475-481.
12. OWEN, P. L. (1987):
Intestinal microsporidiosis infection in humans: Clinical description and diagnostic approach.
Ann. Meeting Am. Soc. Microbiol., Atlanta (Abstract).
13. RIJPSTRA, A. C., CANNING, E. U., VanKETEL, R. J., SCHATTEK, J. E., LARRMAN, J. J. (1988):
Use of Light microscopy to diagnose small-intestinal microsporidiosis in patients with AIDS.
J. Inf. Dis. 157, 827-831.
14. SCHATTEK, J. E., VanGOOL, T., VanKETEL, R. J., BARTELSMAN, J. F., KUIKEN, C. L., TERPSTRA, W. J., REISS, P. (1991):
Clinical significance of small-intestinal microsporidiosis in HIV-1-infected individuals.
Lancet 337, 895-898.
15. ULLRICH, R., ZEITZ, M., BERGS, C., JANITSCHKE, K., RIECKEN, E. O. (1990):
Intestinal microsporidiosis in a German patient with AIDS.
Klin. Wochenschr. 69, 443-445.
16. VanGOOL, T., HOLLISTER, W. S., SCHATTEK, J. E., VanBERGH, M. A., TERPSTRA, W. J., VanKETEL, R. J., REISS, P., CANNING, E. U. (1990):
Diagnosis of Enterocytozoon bienewsi microsporidiosis in AIDS patients by recovery of spores from faeces.
Lancet 336, 697-698.
17. WEBER, R., BRYAN, R. T., OWEN, R. L., WILCOX, C. M., GORELKIN, L., VISVESVARA, G. S., EOIW Group. (1992):
Improved light-microscopical detection of microsporidia spores in stool and duodenal aspirates.
N. Engl. J. Med. 326, 161-166.

Korrespondenzadresse: Univ. Doz. Mag. Dr. F. F. Reinthaler
Hygiene-Institut der Universität Graz
Universitätsplatz 4
A-8010 Graz · Austria

ZOBODAT - www.zobodat.at

Zoologisch-Botanische Datenbank/Zoological-Botanical Database

Digitale Literatur/Digital Literature

Zeitschrift/Journal: [Mitteilungen der Österreichischen Gesellschaft für Tropenmedizin und Parasitologie](#)

Jahr/Year: 1993

Band/Volume: [15](#)

Autor(en)/Author(s): Reinthaler Franz, Hassl Andreas R., Weinmayr Bettina, Ingolic Elisabeth

Artikel/Article: [Epidemiologie und Diagnostik von Mikrosporidien \(Enterocytozoon bieneusi\) bei AIDS-Patienten. 207-212](#)