©Österr. Ges. f. Tropenmedizin u. Parasitologie, download unter www.biologiezentrum.at

Mitt. Österr. Ges.
Tropenmed. Parasitol. 17 (1995)
45 - 50

Institut für Pathologie des Städtischen Krankenhauses und Akademischen Lehrkrankenhauses München-Schwabing (Chefarzt: Prof. Dr. K. Wurster)

Pathologisch-anatomische Befunde der extrazerebralen Toxoplasmose bei AIDS

P. Peschke, R. Zellmann, F. Prantl

Einleitung

Während bei Menschen mit intaktem Immunsystem die Infektion mit *Toxoplasma gondii* postnatal zumeist inapparent oder oligosymptomatisch verläuft, stellt die Toxoplasmose für den immunsupprimierten Patienten, insbesondere für den Patienten mit HIV-bedingter Immunschwäche, eine häufig lebensbedrohliche Erkrankung dar. Diese manifestiert sich bevorzugt am ZNS, insbesondere am Gehirn (12, 18). Demgegenüber sind klinisch apparent verlaufende extrazerebrale *Toxoplasma gondii*-Infektionen bislang nur selten beobachtet worden (3, 4, 5, 7, 11, 14, 16, 20). Anhand des eigenen Untersuchungsgutes sollen im folgenden Morphologie und Bedeutung der extrazerebralen Toxoplasmose bei AIDS dargestellt und diskutiert werden.

Material und Methode

Unser Untersuchungsgut umfaßt die Autopsiebefunde von 143 Verstorbenen mit serologisch gesicherter HIV-Infektion, (135 männlich, 8 weiblich; Alter 22 - 72 Jahre, mittleres Alter 42,6 Jahre).

Von allen autoptisch entnommenen Gewebeproben wurden 5 µm dicke Schnittpräparate für die mikroskopische Untersuchung angefertigt und routinemäßig mit Hämatoxylin-Eosin gefärbt, bei entsprechenden Fragestellungen ergänzt durch Spezialfärbungen (Ziehl-Neelsen, PAS, Grocott, Giemsa, Gomori). In einzelnen Fällen wurden auch immunhistochemische Untersuchungen zum Nachweis von *Toxoplasma gondii* durchgeführt.

Ergebnisse

Bei 29 der 143 Verstorbenen fanden sich autoptisch Manifestationen einer floriden oder therapierten Toxoplasmose (20,3%). Dabei lag in 27 Fällen ein Befall des ZNS vor; die Toxoplasmose war somit die häufigste opportunistische Infektion des Gehirns, gefolgt von der zerebralen CMV-Infektion (11 Fälle) und der progressiven multifokalen Leukenzephalopathie (vier Fälle).

Bei zwölf männlichen Verstorbenen (8,4%) fanden sich extrazerebrale Toxoplasmose-Manifestationen, davon in zwei Fällen ohne Beteiligung des ZNS. Bei sieben Verstorbenen war lediglich ein extrazerebrales Organ befallen, bei den übrigen mindestens zwei bis maximal sechs Organe. Im speziellen waren folgende Organe betroffen (einzeln oder kombiniert): Herz (9 von 143 Fällen; Abb. 1), Hoden (5 von 135 Fällen; Abb. 2), Lungen (5 von 143 Fällen; Abb. 3), Nebennieren (2 von 143 Fällen), Colon (1 von 143 Fällen), Pankreas (1 von 143 Fällen), Adenohypophyse (1 von 143 Fällen).

Histomorphologische Charakteristika waren — ähnlich wie am ZNS — größtenteils multifokale entzündliche Läsionen mit wechselnd ausgedehnten Nekroseherden, in deren Umgebung zumeist nur eine geringe lymphohistozytäre und granulozytäre Demarkationsreaktion zu

©Österr. Ges. f. Tropenmedizin u. Parasitologie, download unter www.biologiezentrum.at

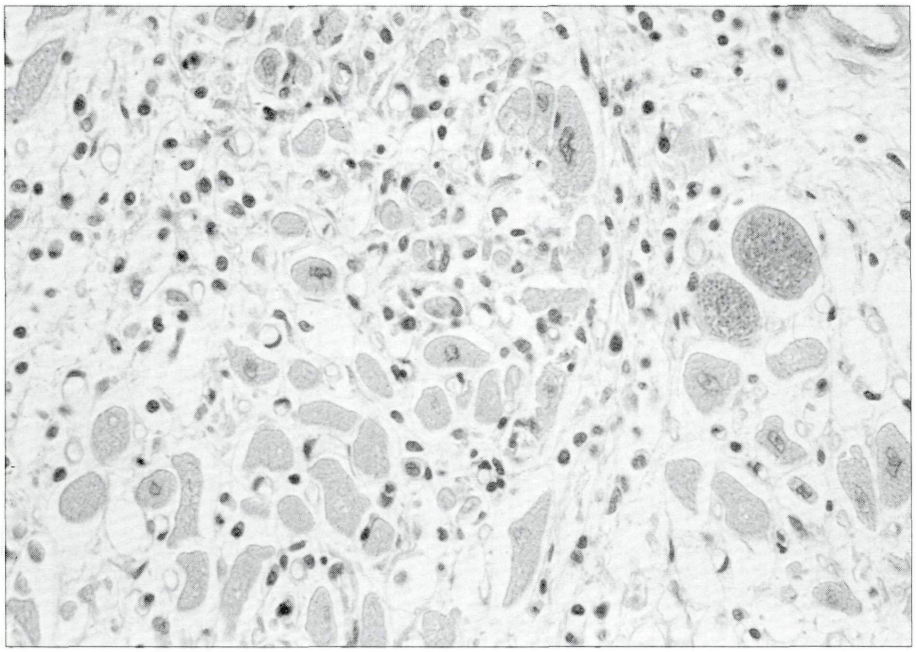

Abbildung 1:

Toxoplasmose-Myokarditis mit geringer lymphohistozytärer entzündlicher Infiltration und enzystierten Toxoplasmen (Hämatoxylin-Eosin)

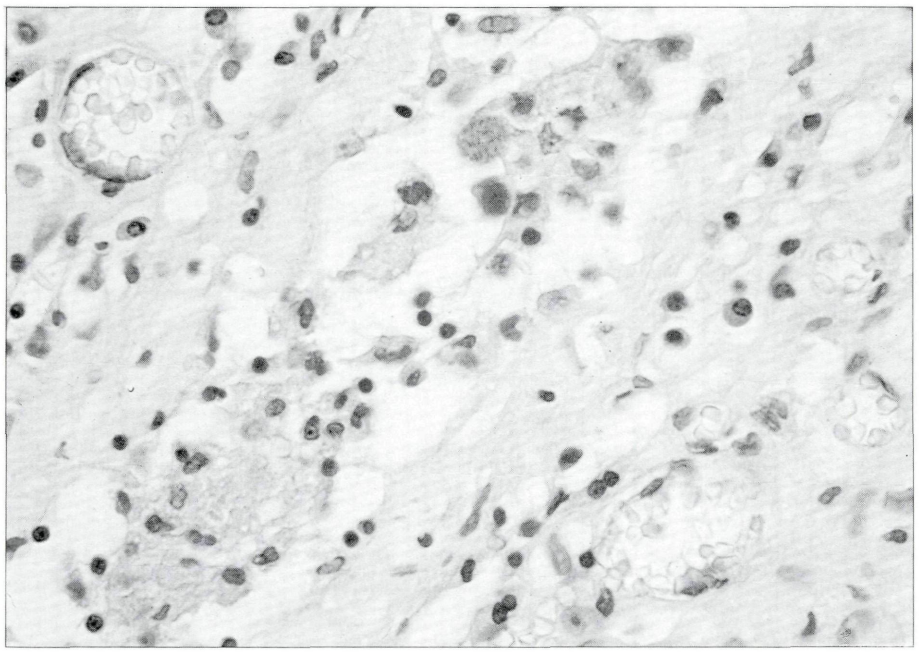

Abbildung 2:

Orchitis toxoplasmotica: Tubulus seminiferus mit Nekrosen des germinativen Epithels und enzystierte Toxoplasmen (Hämatoxylin-Eosin)

beobachten war. In Einzelfällen fanden sich auch intra- und extrazellulär gelegene sowie enzystierte Toxoplasmen, ohne daß eine nennenswerte entzündliche Reaktion des umgebenden Gewebes vorlag.

Zehn der zwölf Verstorbenen mit extrazerebraler Toxoplasmose zeigten autoptisch weitere opportunistische Infektionen und/oder maligne Neoplasien, die als Folge des HIV-bedingten Immundefektes anzusehen sind: CMV-Infektionen (7 Fälle); Infektionen mit atypischen Mykobakterien (2 Fälle); *Pneumocystis carinii*-Pneumonie (1 Fall); Candidiasis der Mundhöhle (1 Fall); Kaposi-Sarkom (3 Fälle); extranodales Non-Hodgkin-Lymphom (2 Fälle).

Diskussion

Bei Patienten mit AIDS stellt die Toxoplasmose die häufigste opportunistische Infektion des Gehirns dar (12, 18), eine Tatsache, die auch in unserem Untersuchungsgut deutlich wird. Demgegenüber kommen extrazerebrale Manifestationen einer Toxoplasmose weit seltener vor (1). In retrospektiven Autopsiestudien schwanken die Angaben zur Häufigkeit der extrazerebralen Toxoplasmose zwischen 3,4% und 16,2% (6, 9, 19, 21); im eigenen Untersuchungsgut lag die Rate bei 8,4%. Diese unterschiedlichen Prävalenzen sind wohl zumindest teilweise Ausdruck einer wechselnden Durchseuchung mit *Toxoplasma gondii* in verschiedenen geographischen Zonen und Bevölkerungsgruppen. Andererseits wurden in den einzelnen Autopsiestudien unterschiedliche morphologische Methoden zum Erregernachweis angewandt. So haben JAUTZKE et al. (9) zum Parasitennachweis routinemäßig die Immunhistochemie eingesetzt, eine Technik, mit der das Auffinden der freien, nicht enzystierten Toxoplasmen sicherlich leichter ist als mit den konventionellen Färbeverfahren. Inwieweit dies die beobachteten und beschriebenen Häufigkeitsunterschiede mit erklärt, ist schwer abzuschätzen.

Der uns vorliegenden Literatur zufolge befällt die Toxoplasmose bei immunsupprimierten Patienten neben dem ZNS in erster

©Österr. Ges. f. Tropenmedizin u. Parasitologie, download unter www.biologiezentrum.at

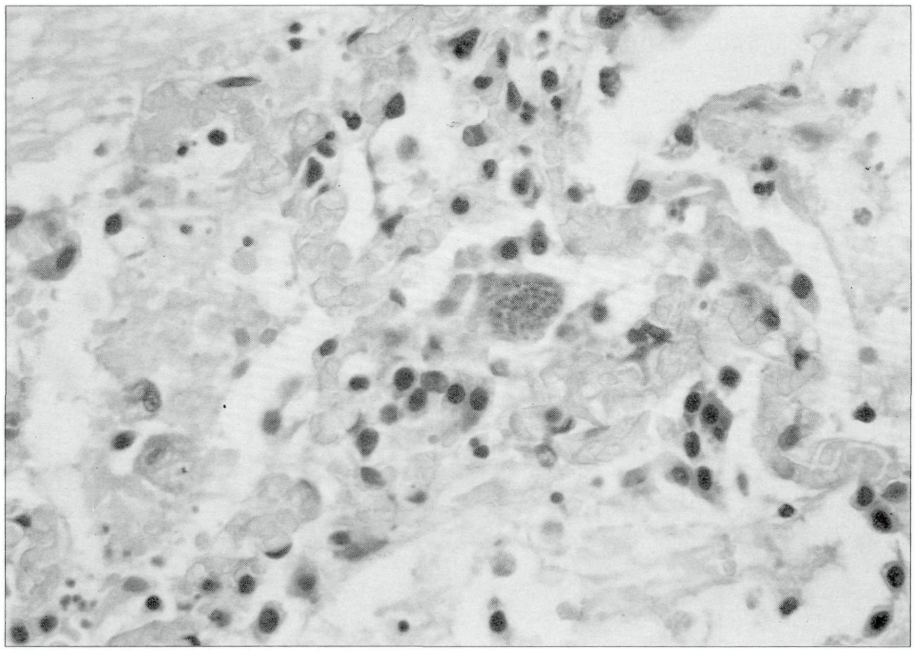

Abbildung 3:

Nekrotisierende Pneumonie bei pulmonaler Toxoplasmose (Hämatoxylin-Eosin)

Linie Herz und Lungen (2, 4, 7, 9, 10, 13, 15, 19, 20), was auch in unserem Untersuchungsgut der Fall war. Auffallend häufig fand sich in unseren Autopsiebefunden zudem eine nekrotisierende Toxoplasmose-Orchitis. Ähnliche Fälle wurden von CRIDER et al. (3), HASKELL et al. (5) und NISTAL et al. (11) mitgeteilt.

Offensichtlich kann aber die Toxoplasmose nahezu jedes Organ beziehungsweise Organsystem einbeziehen (4, 6, 7, 8, 9, 10, 14, 16, 17, 19, 21). Dies geschieht häufig im Rahmen einer Dissemination (1, 4, 6, 7, 19, 21). Beschrieben sind auch mono- und oligoviszerale, extrazerebrale Toxoplasmose-Manifestationen ohne Beteiligung des Gehirns (6, 9, 21). In unserem Untersuchungsgut fanden sich zwei derartige Fälle.

Abhängig vom jeweiligen Organbefall können die klinischen Symptome vielfältig sein und stark variieren, so daß die extrazerebrale Toxoplasmose durch kein spezifisches Krankheitsbild zu charakterisieren ist (7). Erschwerend für die Diagnostik kommt noch hinzu, daß – wie auch unsere Daten zeigen – bei Patienten mit AIDS häufig simultan weitere opportunistische Infektionen und/oder AIDS-assoziierte maligne Neoplasien vorliegen, die das klinische Bild zusätzlich beeinflussen können (6, 7). Trotz dieser Einschränkungen sollte insbesondere bei klinischen Zeichen einer kardiopulmonalen Insuffizienz die extrazerebrale Toxoplasmose aufgrund des bevorzugten Befalls von Herz und Lungen in die differentialdiagnostischen Überlegungen mit einbezogen werden.

Zusammenfassung Während die Toxoplasmose-Enzephalitis die häufigste opportunistische Infektion des Gehirns bei AIDS darstellt, kommen extrazerebrale Toxoplasmose-Manifestationen weitaus seltener vor. Im eigenen Untersuchungsgut wurden autoptisch bei 12 von 143 Verstorbenen mit AIDS extrazerebrale Toxoplasmose-Läsionen gefunden (8,4%), darunter zwei Fälle ohne Befall des Gehirns. Am häufigsten betroffen waren Herz, Hoden und Lungen. Ähnlich wie im Gehirn fanden sich bei der extrazerebralen Toxoplasmose morphologisch meist multifokale entzündliche Läsionen mit ausgedehnten Nekrosenherden; in Einzelfällen wurden jedoch auch enzystierte und freie Toxoplasmen ohne nennenswerte entzündliche Reaktion beobachtet. Da die Toxoplasmose offensichtlich nahezu jedes Organ befallen kann, ist die klinische Symptomatik meist sehr variabel.

Schlüsselwörter Extrazerebrale Toxoplasmose, AIDS, Autopsiebefunde.

Summary *Pathologic-anatomic findings of extracerebral toxoplasmosis in AIDS*

Toxoplasmic encephalitis is the most frequent opportunistic infection of the central nervous system in AIDS. Extracerebral toxoplasmic manifestations are in contrast considerably less common. In our autopsy material we found extracerebral toxoplasmic lesions in 12 of 143 cases of AIDS (8.4%). In 2 cases there was no simultaneous involvement of the brain. Heart,

©Österr. Ges. f. Tropenmedizin u. Parasitologie, download unter www.biologiezentrum.at

testes and lungs were most commonly affected. Similar to the brain in extracerebral toxoplasmosis mostly multiple inflammatory lesions with extensive areas of necrosis were detected; in few cases, however, encysted and free organisms without any important inflammatory reaction were found, too. Since toxoplasmosis is being capable of affecting almost any organ the clinical symptoms may vary considerably.

Key words Extracerebral toxoplasmosis, AIDS, autopsy findings.

Literatur

1. BUHR, M. et al. (1992):
Disseminated toxoplasmosis with sepsis in AIDS.
Clin. Investig. 70, 535–539.

2. CATTERALL, J. R., HOFFLIN, J. M., REMINGTON, J. S. (1986):
Pulmonary toxoplasmosis.
Am. Rev. Respir. Dis. 133, 704–705.

3. CRIDER, S. R., HORSTMAN, W. G., MASSEY, G. S. (1988):
Toxoplasma orchitis: Report of a case and a review of the literature.
Am. J. Med. 85, 421–424.

4. GARCIA, L. W., HEMPHILL, R. B., MARASCO, W. A., CIANO, P. S. (1991):
Acquired immunodeficiency syndrome with disseminated toxoplasmosis presenting as an acute pulmonary and gastrointestinal illness.
Arch. Pathol. Lab. Med. 115, 459–463.

5. HASKELL, L., FUSCO, M. J., ARES, L., SUBLAY, B. (1989):
Case report: Disseminated toxoplasmosis presenting as symptomatic orchitis and nephrotic syndrome.
Am. J. Med. Sci. 298, 185–190.

6. HOFMAN, P. et al. (1993):
Extracerebral toxoplasmosis in the acquired immunodeficiency syndrome (AIDS).
Path. Res. Pract. 189, 894–901.

7. HOLCH, A. et al. (1993):
Disseminierte Toxoplasmose bei AIDS.
Dtsch. Med. Wschr. 118, 814–819.

8. ISRAELSKI, D. M. et al. (1988):
Toxoplasma peritonitis in a patient with acquired immunodeficiency syndrome.
Arch. Intern. Med. 148, 1655–1657.

9. JAUTZKE, G. et al. (1993):
Extracerebral toxoplasmosis in AIDS. Histological and immuno-histological findings based on 80 autopsy cases.
Path. Res. Pract. 189, 428–436.

10. NASH, G., KERSCHMANN, R. L., HERNDIER, B., DUBEY, J. P. (1994):
The pathological manifestations of pulmonary toxoplasmosis in the acquired immunodeficiency syndrome.
Hum. Pathol. 25, 652–658.

11. NISTAL, M., SANTANA, A., PANIAQUA, R., PALACIOS, J. (1986):
Testicular toxoplasmosis in two men with the acquired immunodeficiency syndrome (AIDS).
Arch. Pathol. Lab. Med. 110, 744–746.

12. POHLE, H. D., EICHENLAUB, D. (1987):
ZNS-Toxoplasmose bei AIDS-Patienten.
AIFO 2, 122–135.

13. PRANTL, F., RÜBSAAMEN, G., ZELLMANN, R., WURSTER, K. (1989):
Parasitäre Erkrankungen bei AIDS. Pathologisch-anatomische Befunde.
Mitt. Österr. Ges. Tropenmed. Parasitol. 11, 337–343.

14. RHEDER, J. R. et al. (1988):
Acute unilateral toxoplasmic iridocyclitis in an AIDS patient.
Am. J. Ophthalmol. 106, 740–741.

15. ROLDAN, E. O., MOSKOWITZ, L., HENSLEY, G. T. (1987):
Pathology of the heart in acquired immunodeficiency syndrome.
Arch. Pathol. Lab. Med. 111, 943–946.

©Österr. Ges. f. Tropenmedizin u. Parasitologie, download unter www.biologiezentrum.at

16. SCHMITZ, K., FABRICIUS, E.-M., BROMMER, H., EMMINGER, C. (1991):
Prävalenz, Morphologie und Therapie der Toxoplasmoseretinochorioiditis bei AIDS.
Fortschr. Ophthalmol. 88, 698-704.

17. SMART, P. E., WEINFELD, A., THOMPSON, N. E., DEFORTUNA, S. M. (1990):
Toxoplasmosis of the stomach: A cause of antral narrowing.
Radiology 174, 369-370.

18. STAVROU, D. et al. (1989):
Evaluation of intracerebral lesions in patients with acquired immunodeficiency syndrome: Neuropathological findings and experimental data.
Neuropathol. Appl. Neurobiol. 15, 207-222.

19. STRITTMATTER, C., LANG, W., WIESTLER, O. D., KLEIHUES, P. (1992):
The changing pattern of human immunodeficiency virus-associated cerebral toxoplasmosis: A study of 46 postmortem cases.
Acta Neuropathol. 83, 475-481.

20. TAWNEY, S., MASCI, J., BERGER, H. W., SUBIETAS, A. (1986):
Pulmonary toxoplasmosis: An unusual nodular radiographic pattern in a patient with AIDS.
Mount Sinai J. Med. 53, 683-685.

21. TSCHIRHARDT, D., KLATT, E. C. (1988):
Disseminated toxoplasmosis in the acquired immunodeficiency syndrome.
Arch. Pathol. Lab. Med. 112, 1237-1241.

Korrespondenzadresse: Dr. Peter Peschke
Institut für Pathologie
Städtisches Krankenhaus München-Schwabing

Kölner Platz 1
D-80804 München · Bundesrepublik Deutschland

©Österr. Ges. f. Tropenmedizin u. Parasitologie, download unter www.biologiezentrum.at

ZOBODAT - www.zobodat.at

Zoologisch-Botanische Datenbank/Zoological-Botanical Database

Digitale Literatur/Digital Literature

Zeitschrift/Journal: Mitteilungen der Österreichischen Gesellschaft für Tropenmedizin und Parasitologie

Jahr/Year: 1995

Band/Volume: 17

Autor(en)/Author(s): Peschke Peter, Zellmann R., Prantl F.

Artikel/Article: Pathologisch-anatomische Befunde der extrazerebralen Toxoplasmose bei AIDS. 45-50