©Österr. Ges. f. Tropenmedizin u. Parasitologie, download unter www.biologiezentrum.at

Mitt. Österr. Ges.
Tropenmed. Parasitol. 19 (1997)
49 - 52

Infektionsabteilung, Kaiser-Franz-Josef-Spital, Wien) (1)
Bakteriologisch-pathologische Abteilung, Kaiser-Franz-Josef-Spital, Wien (2)

Buruli-Ulkus – ein Fallbericht

Gertrude Seiberl[1], D.Wolf[2], Karoline Kandel[1], H. Laferl[1], H. Pichler[1]

Einleitung

Das Buruli-Ulkus (Synonyma: Searle's und Bairnsdale Ulkus, Kakerifu Ulkus, Toro Ulkus) ist eine durch *Mycobacterium ulcerans* bedingte Haut- und Weichteilinfektion.

Diese Erkrankung tritt vor allem in Afrika (Uganda, Zaire, Nigeria), Mittel- und Südamerika (Mexiko, Peru), Australien, Malaysien, Neu Guinea auf (1).

Der Übertragungsweg ist nicht geklärt; diskutiert werden Insektenstiche oder direkte Inokulation im Rahmen von Hautverletzungen durch Gras, Stroh, o. ä. Die Inkubationszeit beträgt zwischen 6 und 12 Wochen.

Fallbericht

a) Anamnese und Klinik

Der 40jährige Patient befand sich bis Ende September 1993 in Nigeria. Anfang 1994 bemerkte er eine kleine, knotige, nicht schmerzende Läsion oberhalb des linken Außenknöchels. Eine Verletzung oder ein Insektenstich waren nicht erinnerlich. Im Zentrum des langsam wachsenden Knotens entwicklete sich ein Bläschen, aus dem sich hämorrhagisches, nicht eitriges Sekret entleerte. Daraus entwickelte sich ein kleines Ulkus, das langsam an Größe zunahm (Abb. 1, 2). Schmerzen oder Fieber bestanden nicht.

Ab März 1994 wurden verschiedene Antibiotikatherapien und Lokalbehandlungen durchgeführt.

Da das Ulkus an Größe zunahm und im Wundabstich *Pseudomonas aeruginosa* und Enterokokken wiederholt nachgewiesen wurden, wurde der Patient Anfang Juli 1994 an unserer Abteilung vorgestellt.

b) Befunde

Zum Aufnahmezeitpunkt war der Patient subfebril (37,2). Die Blutsenkung war erhöht (72). Die Leukozyten und das Differentialblutbild waren unauffällig. Das C-reaktive Protein (28 mg/l) und das a2-Globulin (11%) waren etwas erhöht.

Der Durchmesser des Ulkus betrug ca. 18 x 13 cm, es wies einen unterminierter Rand auf, die _umgebende Haut war ödematös geschwollen. Das Ulkus zeigte eine zentrale Nekrose. Die für das Buruli-Ulkus typischen Areale von Regeneration und Progression, die aufgrund der Spontanheilungstendenz nebeneinander zu finden sind, zeigten sich bei diesem Patienten nicht. Es bestand keine Schwellung oder Druckdolenz der regionalen Lymphknoten.

Der histologische Befund ergab: fibrinreiche Nekrosen, dicht von neutrophilen Granulozyten durchsetzt; daneben Granulationsgewebe, welches reichlich Epitheloidzellen, Histiozyten, Lymphozyten und Plasmazellen enthält.

©Österr. Ges. f. Tropenmedizin u. Parasitologie, download unter www.biologiezentrum.at

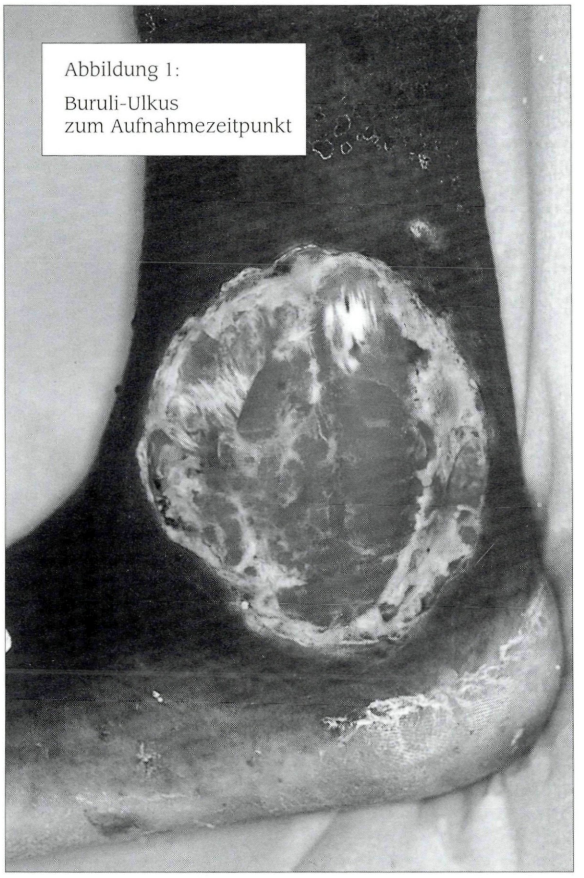

Abbildung 1:
Buruli-Ulkus
zum Aufnahmezeitpunkt

In der Ziehl-Neelsen-Färbung fanden sich haufenweise säurefeste, lange, schlanke Stäbchen in der Art atypischer Mykobakterien.

Ebenso erbrachte die ZN-Färbung des Wundabstriches den Nachweis von säurefesten Stäbchen und es bestand der Verdacht auf eine Infektion durch *Mycobacterium ulcerans.*

Die Typenbestimmung im nationalen Referenzzentrum für Mykobakterien, Borstel, Deutschland, ergab den Nachweis von *Mycobacterium ulcerans.*

Im Röntgen zeigte sich eine Unterbrechung der Knochenkontur und somit ergab sich der Verdacht auf eine knöcherne Mitbeteiligung im Bereich des Malleolus lat. sin. Die knöcherne Mitbeteiligung ist eine seltene, in der Literatur beschriebene, Komplikation (2).

c) Therapie

Die Therapie des Buruli-Ulkus ist empirisch.In der Literatur finden sich verschiedene Empfehlungen zur systemischen und lokalen Therapie.

Der Patient erhielt aufgrund der knöchernen Mitbeteiligung (3, 4) eine systemische Therapie mit Rifampicin (1x600 mg p. o.), Clofazimin (1x100 mg p. o.) und Amikacin (2x500 mg i. v.).

Die lokale Therapie bestand aus: Wärme (5) – ab einer Temperatur von 37°C wird *Mycobacterium ulcerans* im Wachstum gehemmt – und Silbernitrat 0,5%ig (6) zur antibakteriellen Wundpflege.

Wesentlich war die wiederholte chirurgische Exzision der Nekrose. Abschließend wurde eine plastische Deckung problemlos durchgeführt.

Diskussion

Diese Erkrankung ist außerhalb der Endemiegebiete selten beschrieben worden (7). Trotzdem sollte bei Patienten, die nach längerem Aufenthalt in tropischen Destinationen eine ulzeröse Hauterkrankung mit progredientem Verlauf entwickeln, das Buruli-Ulkus in die Differentialdiagnose aufgenommen werden.

Der Krankheitsverlauf war bei unserem Patienten sehr charakteristisch: eine indolente, verschiebliche Knotenbildung der Haut bzw. Subkutis, die sich meist an den Extremitäten und im Bereich der großen Gelenke befindet (selten am Stamm, fast nie im Gesicht), an Größe zunimmt, juckt, mit Bläschenbildung, Ruptur desselben und nachfolgender Ulkusbildung. Die Patienten weisen kein Fieber, kein Krankheitsgefühl auf. Charakteristika des Ulkus sind: langsame Größenzunahme, unterminierte Ränder, ödematöse Schwellung der umgebenden Haut, fehlende regionale Adenopathie. Die Diagnose kann aus Ziehl-Neelsen-Färbung, Kultur und Histologie gestellt werden.

Differentialdiagnostisch muß das Buruli-Ulkus abgegrenzt werden z. B. von

- tropischem Ulkus: dieses ist schmerzhaft, besitzt einen derben Rand und im Abstrich findet sich meist eine fusospirochätäre Mischflora; der Patient fiebert,
- kutaner Leishmaniose: falls exulzerierend dann finden sich kleinere Ulzera; die Diagnose wird gestellt aus Histologie durch Nachweis der Parasiten,
- Lepra (Klinik, Histologie),
- malignen, exulzerierenden Hauterkrankungen (Histologie).

©Österr. Ges. f. Tropenmedizin u. Parasitologie, download unter www.biologiezentrum.at

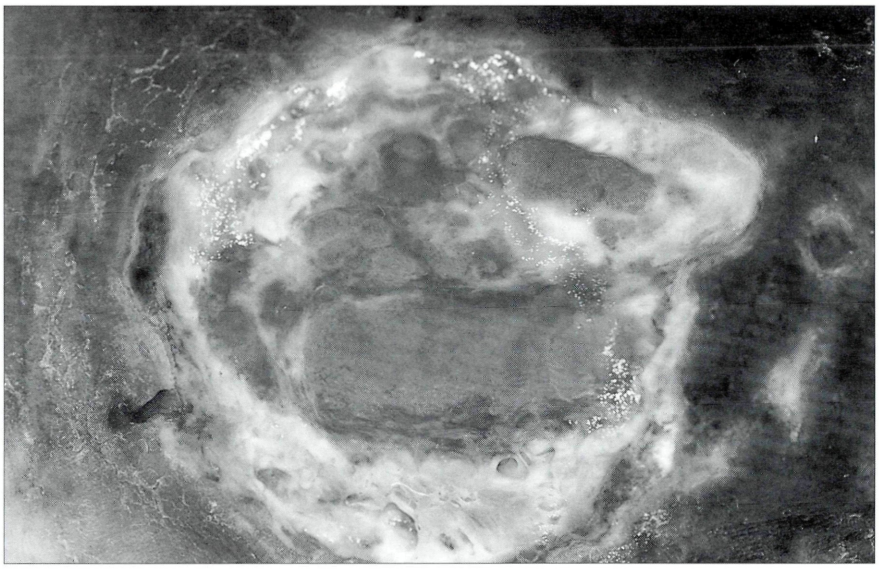

Abbildung 2:

Buruli-Ulkus
zum Aufnahmezeitpunkt

In der Therapie steht die chirurgische Exzision an erster Stelle; lokale Therapie und systemische Gabe von antimikrobiell wirkenden Substanzen können diese nicht ersetzen, maximal unterstützen. Selten heilen Buruli-Ulzera spontan, eine ausgedehnte Narbenbildung ist die Folge.

Bei unserem Patienten wurde die antimikrobielle Therapie bis zur plastischen Deckung durchgeführt (3 Wochen). Diese verlief erfolgreich, es traten keine Komplikationen auf.

Zusammenfassung

Ein 40jähriger Patient entwickelt im Anschluß an einen Nigeria-Aufenthalt ein langsam wachsendes, verschiebliches Knötchen der Haut bzw. Subkutis; es bildet sich ein Bläschen, das rupturiert und in der Folge ein Ulkus. Der Patient ist afebril, hat kein Krankheitsgefühl, keine regionale Lymphknotenschwellung. Die Diagnose wird in der Ziehl-Neelsen-Färbung eines Abstrichs bzw. der Histologie einer Probeexzision aus dem Ulkusrand und durch Typisierung der Mykobakterien gestellt. Chirurgische Exzision des Ulkus, lokale Behandlung mit Wärme und 0,5%igem Silbernitrat und systemische Gabe von Clofazimin, Amikacin und Rifampicin und anschließende plastische Deckung stellten eine erfolgreiche Therapie dar.

Schlüsselwörter *Mycobacterium ulcerans,* Buruli Ulkus

Buruli ulcer – Case report

Summary A 40-y old patient, who had been travelling to Nigeria showed a slowly enlarging, movable mass in the subcutaneous tissue, a vesicle forms, breaks and expands to form an ulcer. He had no fever, no malaise, no regional lymphadenopathy. Diagnosis was made by Ziehl-Neelsen staining of a smear of the necrotic tissue of the base and undermind edge of the ulcer and by typing the mycobacteria. Surgical therapy (including skin grafting), local treatment with heat and 0.5% silver nitrate and systemic therapy with clofacimine, amikacine and rifampicine were successful.

Key words *Mycobacterium ulcerans*, Buruli ulcer.

©Österr. Ges. f. Tropenmedizin u. Parasitologie, download unter www.biologiezentrum.at

Literatur

1., 2. CONOR, D. H., MEYERS, W. M., KRIEG, R. E. (1976):
Infection by Mycobacterium ulcerans; in: Pathology of tropical and extraordinary diseases.
Armed Forces Institut of Pathology, Washington D. C., 226-235.

3. SANFORD, J. P. (1994):
Guide to antimicrobial therapy; 24th edition

4. REES, P. H. (1995):
Buruli ulcer; in: Manson's tropical diseases.
Bailliere Tindall 20th edition, 750-752.

5. MEYERS, W. M. et al. (1974):
Am. J. trop. Med. Hyg. 23, 919.

6. GRAY, H. H. et al. (1967):
Trans R. Soc. trop. Med. Hyg. 61, 712.

7. LINDO, S. D. (1974):
Buruli ulcer in New York City; JAMA 228: 1138-9.

Korrespondenzadresse Dr. Gertrude Seiberl
Kaiser-Franz-Josef-Spital
4. Medizinische Abteilung mit Infektionskrankheiten und Tropenmedizin

Kundratstraße 3
A-1100 Wien · Austria

ZOBODAT - www.zobodat.at

Zoologisch-Botanische Datenbank/Zoological-Botanical Database

Digitale Literatur/Digital Literature

Zeitschrift/Journal: Mitteilungen der Österreichischen Gesellschaft für Tropenmedizin und Parasitologie

Jahr/Year: 1997

Band/Volume: 19

Autor(en)/Author(s): Seiberl Gertrude, Wolf D., Kandel Karoline, Laferl Hermann, Pichler H.

Artikel/Article: Buruli-Ulkus - ein Fallbericht. 49-52