Mitt. Österr. Ges.
Tropenmed. Parasitol. 21 (1999)
119 - 126

©Österr. Ges. f. Tropenmedizin u. Parasitologie, download unter www.biologiezentrum.at

Univ.-Klinik für Kinder- und Jugendheilkunde Graz, Österreich (Vorstand: Univ.-Prof. Dr. W. Müller) (1)
Sacred Heart Hospital, Abeokuta, Ogun State, Nigeria (Medical Director: Dr. Gertrud Biersack) (2)

Peritonealdialyse bei Schwarzwasserfieber – ein pädiatrischer Fallbericht aus einem Landkrankenhaus in Nigeria

Almuth Christine Hauer[1], J. Thomas[2], M. Gad[2], Gertrud Biersack[2]

Einleitung

Bei der Malaria tropica *(Pl. falciparum)* sind es zumeist die Organkomplikationen, die das Ausmaß der Morbidität und Mortalität bestimmen. Mit etwa 50% sind die Nieren die am häufigsten isoliert betroffenen Organe, meist in Form eines oligoanurischen Nierenversagens beim sog. „blackwater fever" (1).

Bei Erwachsenen wurden für die „malariaassoziierte renale Insuffizienz" (MARF, „malaria associated renal failure") Mortalitätsraten von bis zu 40%, insbesondere bei gleichzeitiger Parasitämie >10%, gefunden. Die meisten dieser Patienten starben trotz Therapie mit der zum damaligen Zeitpunkt empfohlenen und erhältlichen Antimalariamedikation innerhalb der ersten 24 Stunden nach stationärer Aufnahme (2). Die Prognose von MARF wurde mehrfach mit dem Ausmaß der initialen Parasitämie und deren Beherrschung korreliert und erwies sich dann als besonders ungünstig, wenn besonders potente parasitämieklärende Medikamente (z. B. Artemisiaderivate) nicht generell zur Verfügung standen (3). Obwohl die Parasitämie durch zusätzliche Maßnahmen, wie z.B. Austauschtransfusionen, in Einzelfällen erfolgreich behandelt werden konnte (4, 5), setzen diese und andere supportive Therapiemodalitäten wie Hämodialyse oder Hämofiltration eine apparative Ausrüstung und intensivmedizinische Schulung des Personals voraus, wie sie in den meisten der Krankenhäuser in Malariaendemiegebieten nicht vorhanden sind. Eine relativ einfache Möglichkeit der renalen Ersatztherapie ist die Peritonealdialyse (PD), über die in den vergangenen drei Jahrzehnten zwar gelegentlich berichtet, diese aber stets nur an spezialisierten Zentren durchgeführt wurde (5, 6, 7). In dieser Arbeit beschreiben wir unsere Erfahrungen mit der akuten Peritonealdialyse als zusätzlicher kausaler Therapie des im Rahmen einer komplizierten Malaria tropica aufgetretenen Nierenversagens bei einem pädiatrischen Patienten in einem Landkrankenhaus in Südwestnigeria.

©Österr. Ges. f. Tropenmedizin u. Parasitologie, download unter www.biologiezentrum.at

Abbildung 1:

Schwarzbrauner Harn bei Aufnahme des Patienten.

Fallbericht

Ein 11jähriger Knabe wurde nach dreitägiger Fieberdauer und lediglich antipyretischer Medikation mit Paracetamol somnolent und schockiert an der pädiatrischen Station des 500-Bettenkrankenhauses Sacred Heart Hospital in Abeokuta aufgenommen. Zusätzlich fielen der reduzierte Ernährungszustand (Gewicht für Höhe <3. altersbezogene Perzentile), subikterische Skleren, eine mäßiggradige Hepatosplenomegalie und schwarzbrauner Harn (Abb. 1) auf. Der initiale Hämoglobinwert (Hb) betrug 1,4 g/dl, der Malariaschnelltest QBC (quantitative buffy coat test) war positiv (++++), der Blutausstrich bestätigte eine Malaria tropica bei einer Parasitämie von 10%. Das Vorliegen eines Glucose-6-Phosphatdehydrogenasemangels und einer Sichelzellanämie konnten zusätzlich ausgeschlossen werden. Nach sofortiger Substitution mit 250 ml Vollblut, parenteraler Chloroquingabe (mg/kg/Dosis, 5 Dosen in 2½ Tagen) und i.v. Flüssigkeitssubstitution (Glukose 10%, 1500 ml/m^2 KO/Tag) erholte sich der Patient klinisch kontinuierlich, der Hb-Wert stieg bis auf 7 g/dl, der Harn normalisierte sich makroskopisch und die Parasitämie nahm ab. Am 4. Tag nach stationärer Aufnahme wurden klinisch ein neuerlicher Hämolyseschub und zunehmende Ödembildung beobachtet und es kam trotz restriktiver Bilanzierung (600 ml/m^2 KO/Tag) und regelmäßiger diuretischer Medikation (Furosemid 1mg/kg/Dosis) zum akuten Nierenversagen mit 1½ Tage andauernder Oligurie. Während der folgenden insgesamt 12stündigen anurischen Phase entwickelte der Patient zusätzlich zu generalisierten Ödemen und zunehmender rerspiratorischer Insuffizienz auch Zeichen der urämischen Enzephalopathie, wobei der Harnstoffwert bis auf 320 mg% stieg. Bei noch stabilen Vitalparametern erfolgte nun in Bauchdeckenanästhesie die chirurgische Implantation der für die PD notwendigen Katheterdrains: In Anlehnung an bisherige Beschreibungen (8) wurden über beidseits paramedian des M. rectus abdominis und in der Höhe zwischen Nabel und Symphyse gelegene knapp 3 cm lange Längsinsertionen je zwei biegsame Silastikkatheter (auf beiden Seiten je ein zu- und ein abführendes Drain) implantiert (Abb. 2), die zuvor an ihrem distalen Ende über eine Länge von 10 cm multipel perforiert worden waren. Die Dialyseflüssigkeit bestand initial aus 0,9%iger NaCl, im Weiteren dann aus Glukoselösungen unterschiedlicher Konzentration (5 resp. 2,5%), der Natrium und Chlorid zugesetzt worden waren (132 bzw. 96 mEq/l), wobei der pH-Wert der verschiedenen Lösungen stets bei 5,5 lag. Wir begannen den Austausch mit einem kleinen Füllungsvolumen und steigerten dann kontinuierlich von 30 auf 50 ml/kg, wie für Kinder empfohlen (8) (Tab. 1).

Darüberhinaus erfolgte eine restriktive (s. oben) i. v. Flüssigkeitssubstitution mit 10% Glukose/0,9% NaCl 1:1. Zusätzlich zum kontinuierlichen bedside-monitoring der Vitalparameter durch das Pflegepersonal (zunächst ½-, später stündliche Messung von RR, Herz- und Atemfrequenz, 1-2x tgl. Gewichtskontrolle beim Wechseln der Kathetersets, Notieren der neurologischen Symptome) wurde eine exakte Bilanzierung durchgeführt, die in den ersten Tagen eine mäßige Plusbilanz erbrachte. Das Ausmaß der Parasitämie wurde täglich anhand dünner peripherer Blutausstriche bestimmt sowie der QBC-Test und die Hb-Messung wiederholt. Alle 2-3 Tage wurde der Harnstoffwert kontrolliert. Zunächst war der klinische Zustand des Patienten unverändert redu-

©Österr. Ges. f. Tropenmedizin u. Parasitologie, download unter www.biologiezentrum.at

Abbildung 2:

Patient zu Beginn der Peritonealdialyse (Dialysatgabe beidseits über je einen paramedian installierten Katheter; beachte das ausgeprägte Scrotalödem als Ausdruck der zusammengebrochenen Ausscheidung).

ziert, blieb aber stabil. Wegen eines neuerlichen dramatischen Hb-Abfalles auf 3,8 g/dl wurden 32 Std. nach Beginn der PD nochmals 250 ml Vollblut substituiert. Bereits in dieser Zeit war der Patient zunehmend orientierter und insgesamt 34 Std. nach Beginn der PD setzte die Diurese wieder ein (Abb. 3). Während der folgenden polyurischen Phase erholte sich der Patient klinisch und die Harnstoffwerte waren rückläufig (181 mg%), sodass die PD nach insgesamt sieben Tagen beendet werden konnte. Der Knabe wurde in bestem Allgemeinzustand bei blanden Wundverhältnissen entlassen (Abb. 4). Ambulante Kontrollen nach 2 und 4 Wochen zeigten die anhaltende Normalisierung der renalen Funktion (Harnmenge: 1,5 ml/kg/Tag; Harnstoff: 28 mg%).

Diskussion

Die erfolgreiche Therapie einer kompliziert verlaufenden Malaria tropica hängt zunächst entscheidend vom Einsatz besonders rasch wirksamer parasitämieklärender Medikamente ab, und in Hinblick auf die in den letzten Jahren weltweit zunehmende Chloroquinresistenz sind Artemisin und seine Derivate sowie Chinin in diesem Zusammenhang besonders wesentliche therapeutische Optionen (9). Artemisiaderivate stehen aber, wie bereits erwähnt, nach wie vor in Malariaendemiegebieten nicht generell zu Verfügung (3), und der Einsatz von Chinin ist ungeachtet seiner Effektivität bei komplizierter Malaria tropica mit ausgeprägter Parasitämie (10) beim malariassoziierten Nierenversagen insofern nicht unproblematisch, als es, wie Halofantrin übrigens auch, als möglicher Triggerfaktor des Schwarzwasserfiebers diskutiert wird (11, 12). Somit bleibt Chloroquin, das in verschiedensten afrikanischen Ländern nach wie vor Mittel der 1. Wahl bei der Behandlung der unkomplizierten Malaria tropica ist, insbesondere im Kindesalter (13, 14, 15). Aber auch für die Therapie der komplizierten Malaria tropica hat Chloroquin nach wie vor einen gewissen Stellenwert, vorausgesetzt, es besteht Chloroquinsensitivität (16). Obwohl die Region Südwest-Nigeria zum Zeitpunkt unseres Erfahrungsberichts bereits als eher chloroquinresistent eingestuft worden war, verwendeten wir aus den angeführten Überlegungen heraus zunächst Chloroquin als sogenannten „i.v. full course", wobei wir die Therapieeffektivität anhand der kontinuierlich rückläufigen Parasitämiequantifizierung und des negativ werdenden QBC objektivierten. Die potentiell zu erwartenden Nebenwirkungen der intravenösen Chloroquingabe, wie Hypotonie und Hypoglykämie, konnten durch initiale Vollblutgabe einerseits und Volumenssubstitution mit 10% Glukose unter engmaschigen Blutzuckerkontrollen andererseits verhindert werden. Darüberhinaus wäre bei dieser schweren Verlaufsform die adäquate Resorption einer oralen Chloroquinmedikation nicht gegeben gewesen, um so mehr, als der Patient zuächst somnolent war und später immer wieder erbrach. Obwohl die massive Anämie rasch korrigiert und die Kreislaufsituation unseres Patienten entsprechend stabilisiert werden konnten, waren sein initialer Blutungs- und hypovolämischer Schock sicher zusätzliche ursächliche Faktoren für das akute Nierenversagen, das sich dann im Rahmen des zweiten Hämolyseschubes manifestierte. In dieser Konstellation hätte die parasitämieklärende Medikation allein einen letalen Ausgang nicht mehr verhindert, sondern es bedurfte der renalen Erstztherapie als zweiter, nun aber lebensrettender kausaltherapeutischer Modalität. Obwohl in diesem Zusammenhang Therapieformen wie Hämodialyse, Hämofiltration und auch die viel einfacher zu installierende Peritonealdialyse immer wieder erwähnt werden, sind seit 1962 insgesamt nur 16 einschlägige Arbeiten dazu erschienen, mit insgesamt 65 Fallberichten erwachsener Patienten (5, 6, 7). Alle diese Berichte

©Österr. Ges. f. Tropenmedizin u. Parasitologie, download unter www.biologiezentrum.at

Tabelle 1:

Klinische und laborchemische Befunde vor und während der Peritonealdialyse (PD).

Peritonealdialyse	Volumina/Austausch (2 Stunden)		QBC	Hb (g/dl)	Hst (mg%)	Gewicht (kg)	Harn (ml/kg/h)	Therapie
	Ein	Aus (ml/kg)						
Tag - 4			++++	1,4		28,0	1,5	Chloroquin i.v. (fc); 250 ml Vollblut
Tag - 3			++	7,5		28,5	1,0	
Tag - 2			0			28,5	0,8	
Tag - 1			+		350	29,0	0,8	Pyrim./Sulf. p.o.; 250 ml Vollblut
Tag 0: Beginn der PD	30	18				31,5	0,1	
Tag + 1	40	28		3,8	320	32,0	0,0	250 ml Vollblut
Tag + 2	50	39			300	30,8	0,3	
Tag + 3	50	45				30,6	0,8	
Tag + 4	50	50		7,8	250	30,0	1,5	
Tag + 5	50	45				29,7	2,0	
Tag + 6	50	40				29.5	2,5	
Tag + 7	50	40		9,6	180	29,0	2,5	
Tag + 8	50	38				28,0	2,5	

sowie auch die einzige, erst jüngst erschienene pädiatrische Arbeit (17), beschreiben Erfahrungen mit renaler Ersatztherapie an spezialisierten Zentren mit entsprechender Infrastruktur. In der einzigen Publikation über den Einsatz der Peritonealdialyse bei Kindern mit MARF lag dennoch, obwohl an einem spezialisierten Zentrum durchgeführt, die Erfolgsrate nur bei etwas mehr als 50%.

Mit unserem Bericht möchten wir darauf hinweisen, dass aber zumindest die Peritonealdialyse auch unter wesentlich eingeschränkteren Möglichkeiten versucht werden kann: Im vorliegenden Fall konnte der Patient nicht mehr in eines der beiden mehrere hundert Kilometer entfernten Universitätsspitäler transportiert werden, darüberhinaus war unser Krankenhaus wegen einer politischen Ausnahmesituation hinsichtlich des Nachschubs an Medikamenten, technischem Zubehör und Laborreagenzien für knapp zwei Wochen abgeschnitten – eine Situation, wie sie in Malariaendemiegebieten durchaus häufig der Fall ist. Die beschriebene Peritonealdialyse ist daher eine improvisierte Abwandlung dessen, was den einschlägigen Lehrbüchern zu entnehmen ist: Prinzipiell ist die Implantation der Peritonealkatheter ein kleiner Eingriff, der nach milder Sedierung und in Bauchdeckenanästhesie sowohl direkt am Bett aber auch im OP-Raum vom Chirurgen durchgeführt werden kann. Wir gaben der chirurgischen Implantation den Vorzug, um durch direkte Sicht einer potentiellen Draindislokation vorzubeugen, aber auch da wir zwei Insertionen beidseits paramedian gegenüber der ebenfalls beschriebenen singulären median gelegenen favorisierten, um genügend Raum für die insgesamt vier Katheterdrains zu schaffen und allenfalls auftretende Katheterblockaden zu vermeiden. Darüberhinaus garantierten unter den gegebenen Umständen nur OP-Bedingungen jene strikte Sterilität, die bei diesem Eingriff insofern unabdingbar ist, als die sekundäre Peritonitis die häufigste und gefürchteteste Komplikation ist. In Hinblick darauf wurde auch während des Eingriffs bereits mit einer i.v. antibiotischen Medikation, u.z. mit Cetriaxon als breitest wirksamem verfügbaren Antibiotikum begonnen. Von den verschiedenen in den letzten Jahrzehnten entwickelten Kathetern werden mittlerweile Silastickatheter unterschiedlicher Rigidität, z.T. mit, z.T. ohne Mandrin und mit speziellen Verbindungsstücken zum Katheterset bevorzugt (8), wobei sich der sogenannte Tenckhoff-Katheter, ein semirigider Katheter mit multipel perforiertem distalen Ende weitgehend durchgesetzt hat (18). In Ermangelung dieser spezialisier-

©Österr. Ges. f. Tropenmedizin u. Parasitologie, download unter www.biologiezentrum.at

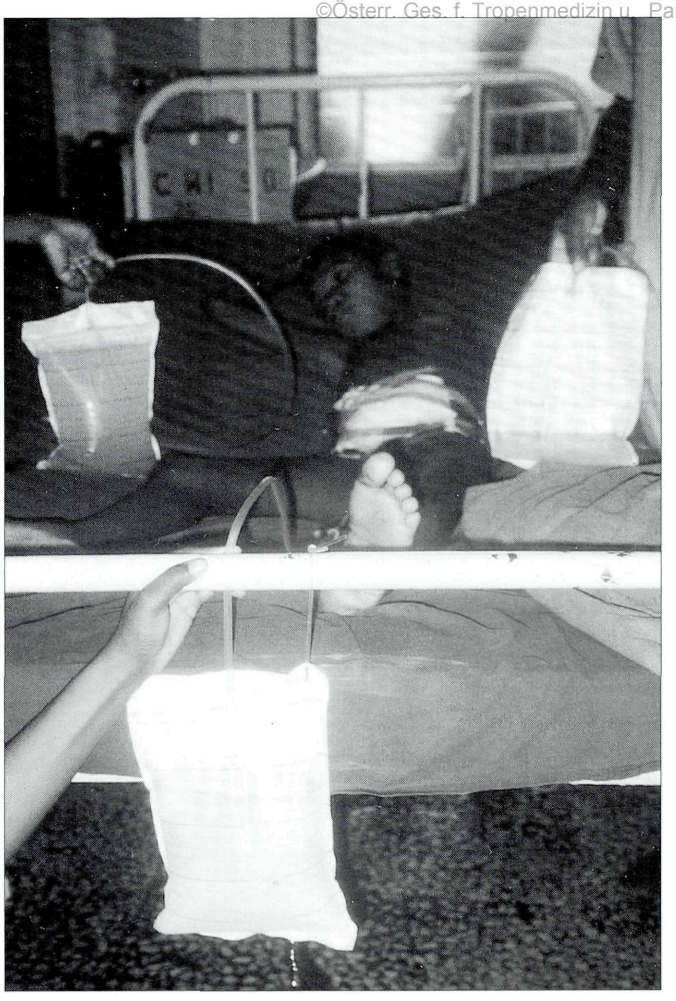

Abbildung 3:

Kathetersets mit ausgetauschtem Dialysat und Harncontainer am 1. Tag der wiedereinsetzenden Diurese.

ten Katheter adaptierten wir die Schläuche von Infusionssets aus Silastik dadurch, dass wir an den distalen Enden multiple Perforationen anbringen ließen und verwendeten diese flexibleren Schläuche, nachdem sie nochmals sterilisiert worden waren. Während an großen Zentren industriell gefertigte Dialysate als Austauschflüssigkeit zur Verfügung stehen, konnten wir nur auf Glukoselösungen unterschiedlichen Prozentgrades und 0,9% NaCl (sog. Ringer)-Lösung zurückgreifen. Bereits 1923 hatte GANTER aber bei den ersten Peritonealdialysen die körperisotone Ringerlösung erfolgreich als Dialyseflüssigkeit angewandt, später auch in Kombination mit verschiedenen niedrigprozentigen Glukoselösungen. Nach wie vor ist Glukose das hauptsächlich empfohlene Osmotikum, darüberhinaus kann bis zu einem Drittel des täglichen Kalorienbedarfs durch resorbierte Dialysatglukose gedeckt werden (8). Wir konnten daher auf Basis der verfügbaren Infusionslösungen eine Dialysatflüssigkeit selbst herstellen, die hinsichtlich Glukosegehalt, NaCl-Konzentration und pH einer industriell hergestellten Lösung im Wesentlichen entsprachen. Letztlich erwies sich auch die kontinuierliche klinische Überwachung der Vitalparameter durch ständig anwesendes Pflegepersonal als adäquat, selbst wenn z.B. der zentrale Venendruck nicht gemessen werden konnte, oder wegen Reagenzmangel potentielle Kaliumentgleisungen nur indirekt mittels EKG überwacht werden konnten. Zusammenfassend eignet sich also die renale Ersatztherapie zusätzlich zur effektiven Antimalariamedikation dann bei MARF, wenn ein Spital über eine funktionierende Personalstruktur mit entsprechend ausgebildetem ärztlichen und pflegerischen Personal verfügt, um allenfalls technische Mängel personell ausgleichen zu können, und die geschilderten minimalen laborchemischen Anforderungen, Materialien und Medikamente zur Verfügung stehen.

Zusammenfassung

Die malariaassoziierte renale Insuffizienz (malaria associated renal failure, MARF) ist die quantitativ häufigste isolierte Organkomplikation der Malaria tropica mit einer Mortalität von bis zu 40%. Die Nierenersatztherapie als empfohlene Kausaltherapie dieses meist akuten Nierenversagens ist aber in Malariaendemiegebieten wegen mangelnder intensivmedizinischer Modalitäten generell kaum möglich. Dies ist der erste Bericht über die erfolgreiche Durchführung einer akuten Peritonealdialyse (PD) bei einem pädiatrischen Patienten mit MARF unter minimalen diagnostischen und therapeutischen Bedingungen: Ein 11jähriger Knabe mit komplizierter Malaria tropica (initialer Hb-Wert: 1,4 g/dl, Parasitämie 10%, quantitative buffy coat [QBC]-Test: positiv (++++), massive Hämoglobinurie) wurde unter bestehender Chloroquinmedikation oligo/anurisch. Nach insgesamt 12stündiger Anurie und bei zunehmender urämischer Enzephalopathie (Harnstoff: 350 mg%) wurde mit der akuten PD (chirurgische Implantation der Katheterdrains; Dialyseflüssigleit 0,9% NaCl allein bzw. in Kombiantion mit 2,5-5% Glukose) begonnen. Zusätzlich erfolgte eine restriktive i.v. Flüssigkeitssubstitution (600 ml/m2 KO/Tag), antibiotische Prophylaxe mit Ceftriaxon und Vollblutsubstitution wegen neuerlichen Hämolyseschubs. Der Patient wurde mittels klinischem bedside-monitoring kontinuierlich überwacht und minutiös bilanziert. Bei stets stabilen Vitalparametern und Besserung der neurologischen Symptome setzte die Diurese 34 Stunden nach Beginn der PD wieder ein, gefolgt von einer mehrtägigen polyurischen Phase mit rückläufigen Harnstoffwerten. Die PD konnte nach insgesamt 7 Tagen beendet werden. Eine Abschlußkontrolle 4 Wochen später erbrachte die anhaltende Normalisierung der renalen Funktion (Harnstoff 28 mg%). Diese Erfahrung zeigt, dass die PD zur Kausaltherapie des MARF

©Österr. Ges. f. Tropenmedizin u. Parasitologie, download unter www.biologiezentrum.at

Abbildung 4:

Patient bei der Entlassung, 2 Wochen nach Beginn der Peritonealdialyse.

ohne intensivmedizinische Möglichkeiten erfolgreich durchgeführt werden kann, falls Basismaterial und -medikation zur Verfügung stehen und eine lückenlose klinische Überwachung des Patienten gewährleistet ist.

Schlüsselwörter

Malariaassoziiertes Nierenversagen, Schwarzwasserfieber, komplizierte Malaria tropica, Peritonealdialyse, Kinder.

Summary

Peritoneal dialysis in malaria associated renal failure – a pediatric case report from a rural hospital in South West Nigeria

Malaria associated renal failure (MARF) is the most common isolated organ complication of severe malaria tropica, with mortality rates of up to 40%. Although modalities such as hemodialysis or hemofiltration as a causative therapy of this mostly acute renal failure have been recommended, these are still restricted to very few specialized centers and unlikely to be available in the mostly rural parts of areas endemic for malaria tropica. This is the first report on successful acute peritoneal dialysis (PD) in a paediatric patient with MARF using the minimal diagnostic and therapeutic possibilities of a rural hospital in South-West Nigeria:

An 11-year-old boy with severe malaria tropica (initial Hb: 1,4 g/dl, parasitaemia: 10%, quantitative buffy coat [QBC]-test: positiv (++++), massive haemoglobinuria) and treated with choloroquin started to develop oligo/anuria. When being anuric for 12 hours and showing signs of uremic encephalopathy (blood urea: 350 mg%), acute PD was started (surgical implantation of catheter drains; dialysate: 0.9% NaCL alone and in combination with 2,5-5% Dextrose). The additional regime consisted of restrictive i.v. fluid replacement (600 ml/m2 body surface/day), antibiotic prophylaxis with ceftriaxone, and a substitution with packed red blood cells because of ongoing hemolysis. Clinical surveillance was performed by means of a continuous bedside-monitoring including the precise control of the fluid balance. Vital parameters remaining stable and the neurologic deficit resolving, diuresis recommenced 34 hours after PD had been set up. There was a polyuric phase of several days' duration during which blood urea levels continuously decreased. PD was discontinued after 7 days. Four weeks later a final follow-up assessment showed an entirely normalized renal function (blood urea: 28 mg%). This report demonstrates that PD may be successfully used as a causautive therapy of MARF even without means of an intensive care unit. However, the availabilty of basic material and medication as well as the scrupulous clinical surveillance of the patient remain crucial.

Key words Malaria associated renal failure, blackwater fever, severe malaria tropica, peritoneal dialysis, children.

©Österr. Ges. f. Tropenmedizin u. Parasitologie, download unter www.biologiezentrum.at

Literatur

1. SONNENBURG F. von, LÖSCHER Th., NOTHDURFT, H. D. et al. (1986):
Komplizierte Malaria tropica: spezifische und supportive Therapie bei importierten Erkrankungen.
Dtsch. Med. Wschr. 111, 934.

2. STONE, W. J., HANCHETT, J. E., KNEPSHIELD J. H. (1972):
Acute renal insufficiency due to falciparum malaria. Review of 42 cases.
Arch Int Med. 129, 620-628.

3. JIANG J.-B., LI G.-Q., GUO X.-B. et al. (1982):
Antimalarial activity of mefloquine and ginhaosu.
Lancet, ii, 285-288.

4. MILLER, K. D., GREENBERG, A. E., CAMPBELL, C. C. (1989):
Treatment of severe malaria in the United states with continuous infusion of quinidin gluconate and exchange transfusion.
N. Engl. J. Med. 321, 65-70.

5. LOOAREESUWAN, S., PHILLIPS R. E., KARBWANG J. et al. (1990):
Plasmodium falciparum hyperparasitaemia: use of exchange transfusion in seven patients and a review of the literature.
Quart. J. of Med., New series 75, 277, 471-481.

6. CANFIELD, C., MILLER, L. H., BARTELLONI, P., J. et al. (1968):
Acute renal failure in Plasmodium falciparum Malaria.
Arch. Int. Med. 122, 199-203.

7. ADUL, D., ANIM-ADDO, Y., FOLI, A. K. et al. (1976):
Acute renal failure in tropical africa.
Br. Med .J. 1, 890-892.

8. KHANNA, R., NOLPH, K. D., OREOPOULOS, D. G. (1993):
The essentials of Peritoneal dialysis.
1. Aufl., ed. Kluwer Academic Publishers, The Netherlands.

9. MORDMÜLLER, B., GRANINGER, W., KREMSNER, P. G. (1998):
Malaria chemotheray in the time of chloroquine resistance.
Wr. Klin. Wschr. 110 (9), 321-325.

10. MARKWALDER, K., HATZ, C. (1998):
Malaria treatment.
Schw. Med. Wschr. 1998, 128 (36), 1313-1327.

11. VANDENENDE, J., COPPENS, G., VERSTRAETEN, T. et al. (1998):
Recurrence of blackwater fever: triggering of relapses by different antimalarials.
Trop. Med. Int. Health. 3 (8), 632-639.

12. TOUZE, J. E., FOURCADE. L., PEYRON, F. et al. (1997):
Is halofantrine still adviseable in malaria attacks?
Ann. Trop. Med. Parasitol. 91 (7), 867-873.

13. GELLERT, S., HASSAN, B. Y., MELEH, S. et al. (1998):
Malaria prevalence and outcome in the in-patients of the paediatric department of the state specialists' hospital (SSH), Maiduguri, Nigeria.
J. Trop. Ped. 44 (2), 109-113.

14. VILLADARY, I., PAQUET, C., HEMELSDAEL, E. et al. (1997):
Study of the resistance of Plasmodium falciparum to chloroquine, pyrimethamine/sulfadoxine and quinine in Tahou district, Cote d'Ivoirs.
Bull. Soc. Path. Exotique 90 (1), 10-13.

15. ZUCKER. J. R., LACKRITZ, E. M., RUEBUSH, T. K. et al. (1996):
Childhood mortality during and after hospitalization in western Kenya: Effect of malaria treatment regimens.
Am. J. Trop. Med. Hyg. 55 (6), 655-660.

16. WILAIRATANA, P., LOOAREESUWAN, S. (1997):
Chemotherapy of cerebral malaria: Current recommendations for treatment and prophylaxis.
CNS Drugs 7 (5), 366-380.

17. SHEIBAN, A. K., (1999):
Prognosis of malaria associated severe acute renal failure in children.
Renal failure 21 8 (1), 63-66.

18. TENCKHOFF, H., (1974):
Peritoneal dialysis today: A new look.
Nephron 12, 420-436.

©Österr. Ges. f. Tropenmedizin u. Parasitologie, download unter www.biologiezentrum.at

Korrespondenzadresse Prof. Dr. Almuth Christine Hauer
Univ.-Klinik für Kinder- und Jugendheilkunde

A-8036 Graz, Auenbruggerplatz · Austria

Tel. 0316/385-7113 · Fax. 0316/385-2619

ZOBODAT - www.zobodat.at

Zoologisch-Botanische Datenbank/Zoological-Botanical Database

Digitale Literatur/Digital Literature

Zeitschrift/Journal: Mitteilungen der Österreichischen Gesellschaft für Tropenmedizin und Parasitologie

Jahr/Year: 1999

Band/Volume: 21

Autor(en)/Author(s): Hauer Almuth Christine, Thomas J., Gad M., Biersack Gertrud

Artikel/Article: Peritonealdialyse bei Schwarzwasserfieber ein pädiatrischer Fallbericht aus einem Landkrankenhaus in Nigeria. 119-126