©Österr. Ges. f. Tropenmedizin u. Parasitologie, download unter www.biologiezentrum.at

Mitt. Österr. Ges. Tropenmed. Parasitol. 6 (1984) 211–217

Rudolf-Virchow-Krankenhaus Berlin, II. Medizinische Klinik (Leitender Arzt: Prof. Dr. med. H. D. Pohle)

Tsutsugamushi-Fieber Zunahme und Bedeutung der Rickettsiosen bei Touristen

Martin Huber, Dieter Eichenlaub, Klaus Sperber

Einleitung

In der Bundesrepublik ist von den Rickettsiosen – neben dem endemischen Q-Fieber – nur das Fleckfieber meldepflichtig.

Das klassische Fleckfieber kann, als Brill-Zinssersche Krankheit, noch nach 20 Jahren rezidivieren. So wurden in der Folge des Zweiten Weltkrieges die letzten Fälle von Fleckfieber-Rezidiven bei uns in den 60er Jahren, im Rudolf-Virchow-Krankenhaus in Berlin, zuletzt 1964, beobachtet.

Der *Ferntourismus* brachte und bringt andere Rickettsiosen, über die es keine Melde-Statistik gibt. Wir glauben, daß die Erkrankung in der überwiegenden Zahl nicht als Rickettsiose diagnostiziert wird.

Diese Ansicht soll begründet werden.

Tsutsugamushi-Fieber (Synonyma: scrub typhus, MILBEN-Fleckfieber, Japanisches Fleckfieber) ist eine zyklische Infektionskrankheit, die durch Rickettsia tsutsugamushi (orientalis) hervorgerufen wird. Rickettsien zählen nach ihren biologischen Merkmalen zu den Bakterien. Die Übertragung dieser vorwiegend als Zoonose herrschenden Erkrankung geschieht durch Milbenlarven der Gattung Trombicula. Als Reservoir können kleine Nager, Beuteltiere und auch Vögel dienen, aber die eigentlichen Reservewirte sind die Milben selbst: da sie sich in der Regel nur auf *einem* Wirtstier aufhalten, übertragen sie die Rickettsien nicht unmittelbar von einem Wirt auf den nächsten, sondern sie halten den enzootischen Zyklus dadurch aufrecht, daß sie die Erreger transovariell an ihre Nachkommen weitergeben.

Die enzootische Bedeutung der Wirbeltiere liegt darin, daß sie den Milbenlarven als Nahrungsquelle dienen, und daß vor allem Vögel die Milben verschleppen. Wenn empfängliche Wirbeltiere dabei infiziert werden, können sie Reservewirte sein oder auch Zufallswirte, so wie der Mensch, wenn er in unwegsames Gelände (scrub., engl. Gestüpp) geht. Das gilt für Landarbeiter, Soldaten – und Abenteurertouristen.

Die Infektion kann in zahllosen enzootischen Herden erworben werden (Abbildung 1): in Asien, hier vor allem im Süden und Osten, sowie auf den pazifischen Inseln und auch im Norden Australiens (PETERS und GILLES 1977, WARREN und HORNICK 1979).

Soweit uns bekannt ist, wurde in der Bundesrepublik Deutschland bisher nur ein Fall von Tsutsugamushi-Fieber, durch SCHOMERUS und HOLZER (1979), beobachtet.

Der Bericht über zwei Patienten, die wir im Laufe des vergangenen Jahes behandelt haben, soll auf die Bedeutung der Reiseanamnese, auf die Wertigkeit der klinischen Symptomatik und auf die serologischen Untersuchungen und ihre Problematik hinweisen.

©Österr. Ges. f. Tropenmedizin u. Parasitologie, download unter www.biologiezentrum.at

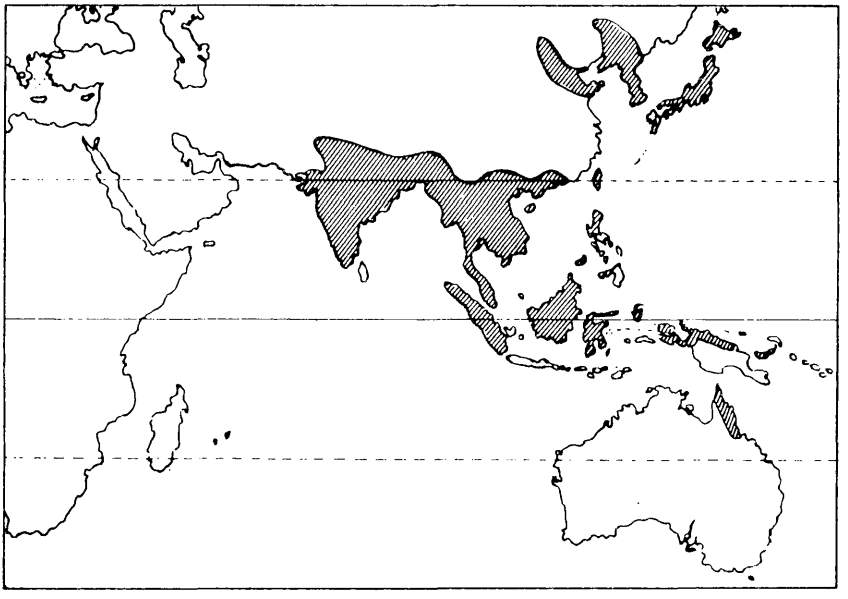

Abb. 1: Geographische Verbreitung des Tsutsugamushi-Fiebers (PETERS und GILLES 1977)

Methodik

Serologische Untersuchungen waren die wiederholte Bestimmung der Weil-Felix-Reaktion mit den Proteus-Stämmen OX 19, OX 2 und OX K (KINGSBURY) im Robert Koch-Institut, Berlin, und gleichzeitig die indirekte Immunfloureszenz-Reaktion der Patientenseren mit den Referenzstämmen Karp, Kato und Gilliam von R. tsutsugamushi im Pasteur-Institut, Paris (EDLINGER und NAVARRO 1983).

Kasuistik

Patient 1

Ein 47jähriger Mann war vom 8. 11. bis 29. 11. 1982 auf einer Urlaubsreise in Thailand und Burma. Er hielt sich dem allgemeinen Touristenstrom fern und lebte im Grenzgebiet zwischen den beiden Ländern in sehr einfachen Unterkünften. Zur Malaria-Prophylaxe nahm er Pyrimethamin-Sulfadoxin (Fansidar®) ein. Während seines Rückfluges erkrankte er mit Hitzegefühl, Abgeschlagenheit und starken Kopfschmerzen. Am 30. 11., einen Tag nach der Rückkehr, stieg die Körpertemperatur unter Schüttelfrost auf über 39° C. Schmerzen in der rechten Thoraxhälfte traten auf; die starken Kopfschmerzen blieben. Am 2. 12. kam ein Exanthem hinzu. Anhaltend hohes Fieber und weiter zunehmende Kopfschmerzen veranlaßten am 5. 12., also am 7. Krankheitstag, die stationäre Aufnahme.

Befunde: Der Patient war mit 40° C hochfieberhaft, verlangsamt und in insgesamt reduziertem Allgemeinzustand. Mäßige meningeale Reizerscheinungen und ein Bulbusdruckschmerz fielen auf. Die Zunge war belegt und trocken, der Rachenring gerötet, die rechte untere Thoraxregion war klopfdolent, die Lunge physikalisch unauffällig;

©Österr. Ges. f. Tropenmedizin u. Parasitologie, download unter www.biologiezentrum.at

die Leber etwas verbreitet und druckempfindlich, die Milz nicht zu tasten. Gut einen cm große, verschiebliche, nahezu indolente Lymphome waren submandibulär, axillär und inguinal tastbar. An den Extremitäten fanden sich ältere Stich- und Kratzeffekte, die bereits abheilten, stammbetont dagegen ein makulopapulöses, teils konfluierendes, hellrotes, nicht hämorrhagisches und nicht juckendes Exanthem.

Laborbefunde: Die Senkung betrug 52/85 mm n. W. Die Leukozyten waren mit 10.900 erhöht, und zeigten eine Linksverschiebung von 22% Stabkernigen; Hämoglobin 13,3 g/dl. Die Transaminasen waren mit SGOT 44 und SGPT 61 U/l mäßig aktiviert; auch die Serum-Amylase war erhöht. Die *Lumbalpunktion* ergab eine vorwiegend lymphozytäre Pleozytose mit 163/3 Zellen; der Liquorzucker war normal, der Eiweißwert mit 73 mg/dl deutlich erhöht.

Die *Leberbiopsie* vom 9. 12. zeigte eine portal betonte Entzündungsreaktion und geringfügige intralobuläre degenerative Veränderungen.

Malaria, Amöbiasis, Typhus, Brucellose, Mykoplasmenerkrankung, Dengue-Fieber und Influenza wurden ausgeschlossen.

Die Weil-Felix-Reaktionen war wiederholt negativ.

Verlauf und weitere Ergebnisse: Der Patient wurde im Verlauf von fünf Tagen spontan fieberfrei – für eine antibiotische Therapie hatte sich kein Indikation ergeben –; die Kopfschmerzen, als beherrschende Beschwerde, klangen ab. Die Röntgenuntersuchung der Lunge und das EKG waren unauffällig. Die Blutsenkung fiel in einer Woche auf 8/23 mm.

Serologisch zeigte, im Gegensatz zu der negativen Weil-Felix-Reaktion, die indirekte Immunfluoreszenz folgende Ergebnisse: Am 10. 12. 1982 war die Reaktion mit dem Stamm Karp 1:80, mit Kato 1:160 und mit Gilliam 1:640. Die Kontrolle am 8. 1. 1983 ergab mit Karp 1:80, mit Kato 1:40 und mit Gilliam 1:1280.

Patientin 2

Eine 31jährige Frau verbrachte im Sommer 1983 einen zweimonatigen Urlaub in Thailand und Burma. Sie nahm zur Malariaprophylaxe Chloroquin (Resochin®) und Pyrimethamin-Sulfadoxin (Fansidar®). Während eines Dschungeltreckings vom 7. 7. bis 10. 7. 1983 wurde die Patientin, besonders an den Extremitäten, stark von Insekten zerstochen. Sie erkrankte am 21. 7. mit Erbrechen und Durchfall, kurz darauf mit hohem Fieber, Abgeschlagenheit und Kopfschmerzen, die so quälend wurden, daß sie sich in Bangkok in ein Krankenhaus aufnehmen ließ.

Ein Exanthem sei nicht aufgefallen; Malaria und Typhus abdominalis (typhoid fever) habe man durch intensive Untersuchungen ausgeschlossen; die Patientin habe zeitweise Infusionen und unter anderen Medikamenten auch ein Antibiotikum bekommen, das sie nicht benennen konnte.

Nach Entfieberung und Besserung flog sie am 4. 8. nach Berlin zurück.

Hier kam es zwei Tage später erneut zu Fieber bis 39 Grad und starken Kopfschmerzen. Am 6. 8. wurde die Patientin stationär aufgenommen.

Befunde: Die 31jährige Frau war bei klarem Bewußtsein; Temperatur 39° C, Puls 100/min. Zeichen meningealer Reizung ließen sich nicht feststellen; kein Enanthem, kein Exanthem; abheilende Kratzeffekte an den Unterschenkeln. Die Thoraxorgane waren unauffällig. Am Nacken konnten deutlich einzelne indolente Lymphknoten getastet werden; die Leber und die Milz waren mäßig vergrößert palpabel.

©Österr. Ges. f. Tropenmedizin u. Parasitologie, download unter www.biologiezentrum.at

Unter den *Laborbefunden* fiel zunächst die Blutsenkung mit 60/103 mm auf. Leukozyten 9.200 mit regelrechtem Differentialblutbild. Hämoglobin 11,4 g/dl. Thrombozyten normal. Die Transaminasen waren mit SGOT 29 und SGPT 122 U/l erhöht.

Verlauf: Schon am zweiten Tag fühlte sich die Patientin deutlich besser, die Kopfschmerzen gingen rasch zurück, die Temperatur war nach vier Tagen normalisiert. – Für eine antibiotische Therapie hatte sich keine Indikation ergeben –.

Unter zahlreichen anderen mikrobiologischen, parasitologischen und serologischen Untersuchungen ist lediglich das Ergebnis der *Weil-Felix-Reaktion* zu nennen: Am 8. 8. wurde Proteus OX K bei einer Serumverdünnung von 1:5120 agglutiniert. OX 19 und OX 2 reagierten nicht. Bei der Kontrolle am 15. 8. war der Titer für OX K 1:2560, und später, am 24. 10., 1:60.

Bemerkenswert ist, daß die indirekte Immunfluoreszenz mit den Stämmen Karp, Kato und Gilliam von R. tsutsugamushi bei dieser Patientin negativ ausfiel.

Diskussion

Die Rickettsiosen sind keine seltenen Krankheiten, sondern solche, mit denen man nicht rechnet: außerhalb der jeweiligen Endemiegebiete sind sie den meisten Ärzten unbekannt, und in den Endemiegebieten wird ihre Zahl grob unterschätzt, weil viele Erkrankungen atypisch oder oligosymptomatisch verlaufen, oder weil es an medizinischen Fachkräften fehlt, die eine Diagnose stellen oder eine Statistik führen könnten (WHO Working Group 1982). Im Einzelfall kann die Diagnose nur mit Hilfe serologischer Methoden gesichert werden.

Das *Fleckfieber,* der klassische, durch Läuse übertragene „Kriegstyphus" (Rickettsia prowazeki), ist keineswegs verschwunden. Der Weltgesundheitsorganisation werden jährlich etwa 20.000 Fälle, vor allem vom afrikanischen Kontinent, aber auch aus Herden in Südamerika, bekannt. Auch verschiedene Gebiete Asiens, z. B. im Himalaya, sind betroffen. Genauere Informationen fehlen (WHO Working Group 1982). Es gibt Hinweise dafür, daß das Fleckfieber in jüngster Zeit bis in die östliche Türkei vorgedrungen ist (EDLINGER 1982).

Den amerikanischen Ärzten blieb das *Tsutsugamushi-Fieber* so lange eine exotische Infektionskrankheit mit schwacher Endemizität, bie Explosivepidemien unter den alliierten Truppen auf den fernöstlichen Kriegsschauplätzen im 2. Weltkrieg die Gefährlichkeit des „scrub typhus" erkennen ließen. Weitere Lektionen erteilten der Korea-Krieg und dann vor allem der Vietnam-Krieg: Chloramphenicol und Tetracycline erwiesen bei denen, die behandelt werden konnten, ihre erstaunliche Heilwirkung (WARREN und HORNICK 1979).

In den Vereinigten Staaten selbst gibt die regional sehr unterschiedliche Letalität des *Rocky Mountain spotted fever,* RMSF (Rickettsia rickettsii), ein gutes Beispiel dafür, daß eine Krankheit unter den gegebenen Umständen leicht heilbar ist, wenn die Ärzte sie nur nicht verkennen. Die Letalität beträgt *im Durchschnitt* etwa 6 Prozent. Sie ist aber in Gegenden, wo die Krankheit selten vorkommt, um ein vielfaches höher, und sie ist dort besonders niedrig, wo sie Ärzten und Laien geläufig ist, heute vorwiegend östlich des Mississippi (WHO: Wkly epid. Rec. 1974). Auch in Lateinamerika sind Herde des RMSF bekannt: in Mexiko, Panama, in Kolumbien („febre maculosa de Tobia") und in Brasilien („tifo exantemático de Saõ Paulo").

Gemeinsame *pathophysiologische Merkmale* kennzeichnen die wichtigsten Rickettsiosen. Die Erreger vermehren sich, obligat intrazellulär, im Endothel der kleinsten

©Österr. Ges. f. Tropenmedizin u. Parasitologie, download unter www.biologiezentrum.at

Blutgefäße. Die Endothelschädigung führt zur typischen anatomischen Läsion, einem *perivaskulären Rundzellinfiltrat.* Seine Lokalisation und Ausprägung kann existentiell entscheidend sein. Kopfschmerzen als konstantes, subjektiv quälendes und im anamnestischen Kontext geradezu pathognomonisches Symptom, sind zwar unverkennbar, aber durch stark wirkende Analgetika zu unterdrücken. – Damit wird auch ihre diagnostische Substanz gemindert. Entsprechende Infiltrationen am Myokard können, wie übrigens beim Typhus abdominalis, im einfachsten Fall zum Schenkelblock, aus anatomischen Gründen meist zum passageren Rechtsschenkelblock, führen, dann aber auch zu schweren und malignen Rhythmusstörungen, nicht selten auch zum „plötzlichen und unerwarteten", weil nicht bedachten, Herztod. Die perivaskulären Infiltrate betreffen auch das Hautorgan; wenn allerdings ein Exanthem als „allergisch" abgetan wird, weil z. B. ein Medikament zur Vorbeugung einer Malariaerkrankung eingenommen wurde, ist auch dieses sichtbarste Zeichen einer Rickettsiose diagnostisch verloren.

Mit diesen allgemeinen Bemerkungen ist bereits ein Teil der Gründe genannt, aus denen Rickettsiosen verkannt werden.

Bei der zur Zeit weitaus häufigsten Erkrankung von Touristen, dem *fièvre boutonneuse* (Rickettsia conori), das aus dem gesamten Afrika, aus den Mittelmeerländern, besonders aus Israel, Spanien, Italien (OTERO et al. 1982, GROSS et al. 1982), aber auch aus dem südlichen Frankreich (EDLINGER und NAVARRO 1983) mitgebracht werden kann, ist die Symptomatik zwar sehr ausgeprägt: eine Papel am Ort des infizierenden Zeckenbisses, die ulzeriert und mit einer bräunlichen Borke belegt (tâche noire) und von einer schmerzhaften lokalen Lymphknotenreaktion begleitet wird, findet man häufig; das Exanthem ist makulopapulös bis nodulär und erreicht, wie für Rikkettsiosen charakteristisch, auch die Hände und Füße; Konjunktivitis und vor allem Kopfschmerzen können sehr stark sein – aber die Krankheit hat, auch ohne antibiotische Therapie, eine sehr gute Prognose und heilt in 99% spontan (EICHENLAUB 1979).

Das *Tsutsugamushi-Fieber* muß trotz seiner vermeintlichen Seltenheit dagegen viel stärker beachtet werden. Die Antigenstruktur seiner Erreger kann erheblich variieren. Entsprechend dieser immunbiologischen Erregereigenschaft kann auch die Wirtsreaktion sehr unterschiedlich sein: von unspezifischen „fieberhaften Infekten", die nur durch serologische Untersuchungen ätiologisch diagnostizierbar sind (WHO Working Group 1982) bis zur rasch lebensbedrohlich sich entwickelnden interstitiellen Pneumonie und ebenso bedrohlichen Myokard-Manifestationen (MOHR et al. 1972, SCHOMERUS und HOLZER 1982). Das klinische Bild kann „typhös" sein, mit Benommenheit, Kontinua, relativer Bradykardie und Leukopenie (KAWAMURA 1930), aber auch mit remittierendem Fieber, Leukozytose, starker Linksverschiebung und Tachykardie ist zu rechnen. Konstant sind starke Kopfschmerzen, nicht selten mit meningitischen Zeichen und einer Liquor-Pleozytose, wie bei unserem Patienten 1. Das Exanthem ist hellrot, makulös oder makulopapulös, kaum konfluierend und nicht hämorhagisch, gelegentlich recht flüchtig. Auch ein Enanthem des weichen Gaumens wird beschrieben (KAWAMURA 1930). Recht konstant tastet man auch Lymphknotenschwellungen, meist in mehrere Körperregionen. Der Ort des infizierenden Bisses der Milbenlarve wird durchaus nicht immer erkannt: ein „eschar", nodulös mit zentraler Ulzeration und Borke, häufig an den Beinen oder in der Genitalregion, mit einer sehr schmerzhaften lokalen Lymphknotenreaktion.

Die Angaben über die *Letalität* des Tsutsugamushi-Fiebers wechseln von wenigen Prozent bis etwa 60 Prozent. Methodische Faktoren, die Schwierigkeiten einer exakten

©Österr. Ges. f. Tropenmedizin u. Parasitologie, download unter www.biologiezentrum.at

Diagnostik, spielen sicher eine Rolle, aber zweifellos ist ein Hauptfaktor der höchst unterschiedlichen Letalität die stark wechselnde Pathogenität verschiedener Erregerstämme.

Allein die beiden behandelten Patienten zeigen, wie leicht die Krankheit *als Rickettsiose unerkannt* bleiben kann. Sowohl die Weil-Felix-Reaktion, bei der im Fall des Tsutsugamushi-Fiebers selektiv Proteus OX K agglutiniert wird, als auch die indirekte Immunfluoreszenz ist jeweils nur in ca. 60 Prozent positiv – und dies erst gegen Ende der zweiten Woche. Bei alleiniger Anwendung der Weil-Felix-Reaktion wäre bei dem ersten Patienten und bei alleiniger Anwendung der Immunfluoreszenz bei der zweiten Patientin die Krankheit nicht als Rickettsiose diagnostiziert worden. – Im allgemeinen werden die serologischen Untersuchungen, wenn überhaupt, früh angesetzt und nicht wiederholt.

Die meisten Erkrankungen dürften durch die frühzeitige blinde Anwendung von Breitbandantibiotica, v. a. Doxycyclin, gar nicht in den Bereich ernsthafter anamnestischer und nosologischer Betrachtung kommen.

Wahrscheinlich wurde unsere Patientin 2 in Bangkok früh mit einem bakteriostatischen Medikament behandelt. In solchen Fällen ist ein nochmaliges Auftreten der charakteristischen Symptomatik nicht ungewöhnlich.

Daß beide Patienten bei uns nicht antibiotisch behandelt wurden, liegt daran, daß ihre Krankheit bereits abklang, bevor die vermutete Diagnose serologisch gesichert wurde.

Die serologische Diagnosesicherung hat aber keinerlei Bedeutung, wenn sich eine Rickettsiose lebensbedrohlich entwickelt. Dann muß sich die Therapie – mit Chloramphenicol oder mit einem Tetracyclin – ausschließlich auf die Reiseanamnese und auf die klinischen Kardinalsymptome stützen: Fieber, Exanthem, und Kopfschmerzen.

Zusammenfassung

Im Verlauf eines Jahres wurde bei einem 47jährigen Mann und bei einer 31jährigen Frau ein Tsutsugamushi-Fieber diagnostiziert. Beide hatten sich in ländlichen Gebieten Thailands oder Burmas aufgehalten. Hauptsymptome waren Fieber, starke Kopfschmerzen – in einem Fall verbunden mit einer lymphozytären Liquor-Pleozytose – Lymphknotenschwellungen, makulöses Exanthem, Senkungsbeschleunigung, Leukozytose und Transaminasenerhöhung. Im einen Fall wurde die Diagnose durch die Weil-Felix-Reaktion (Proteus OX K bis 1:5120) gesichert, während die indirekte Immunfluoreszenz negativ blieb, im andern Fall war die Proteus-Agglutination negativ, die indirekte Immunfluoreszenz erreichte mit dem Stamm Gilliam einen Titer von 1:1280. Die geographische Verbreitung der lebensbedrohlichen Rickettsiosen, Fleckfieber, Rocky Mountain spotted fever und Tsutsugamushi-Fieber, wird dargestellt. Bei schweren Erkrankungen muß die Therapie, mit Chloramphenicol oder Tetracyclinen, aufgrund der Reiseanamnese und der klinishen Kardinalsymptome eingeleitet werden: Fieber, Exanthem, schwerer Kopfschmerz.

Summary

Scrub typhus. Increase and Significance of Rickettsioses in Tourists

During one year we observed a 47-year-old man and a 31-year-old woman with scrub typhus. Both had been to rural areas of Thailand and Burma. Main signs and symptoms were fever, severe headache, with lymphocytic meningitis in one case, lymphadenopathy, macular rash, elevated BSR, leucocytosis, and activated trans-

©Österr. Ges. f. Tropenmedizin u. Parasitologie, download unter www.biologiezentrum.at

aminases. In one case, the diagnosis could be established be the Weil Felix reaction with an agglutination of OX-K up to 1:5120, whereas the indirect immunofluorescence test remained negative. In the second case Proteus agglutination was negative, but the indirect immunofluorescence with the Gilliam strain of R. tsutsugamushi gave a positive result up to a titer of 1:1280. The geographic distribution of the life-threatening rickettsioses, typhus, RMSF, and scrub typhus is outlined. In severe cases, treatment with chloramphenicol or a tetracycline has to be based on a recent travel history and the main signs and symptoms: fever, skin eruptions and severe headache.

Literatur

EDLINGER, E. (1983): Persönliche Mitteilung.

EDLINGER, E., P. NAVARRO (1983): Les rickettsioses. Une morbidité du tourisme. Sem. Hôp., Paris, 59, 2053–2054.

EICHENLAUB, D. (1979): Fièvre boutonneuse bei Touristen als Modell zur klinischen Diagnose der Rickettsiosen. Münch. med. Wschr. 121, 209–212.

GROSS, E. M., P. YAGUPSKI, V. TOROK, R. A. GOLDWASSER (1982): Resurgence of mediterranean spotted fever. Lancet 2, 1107.

KAWAMURA, R.: Die Tsutsugamushi-Krankheit. In: Kolle, W., R. Kraus, P. Uhlenhuth (Hrsg.): Handbuch der pathogenen Mikroorganismen. 3. Aufl., Bd. VIII, 2. Fischer und Urban & Schwarzenberg, Jena, Berlin und Wien 1930.

MOHR, W., F. WEYER, E. ASSHAUER: Tsutsugamushi-Fieber. In: Gsell, O., W. Mohr (Hrsg.): Infektionskrankheiten, Bd. IV. Springer-Verlag, Berlin 1972.

OTERO, R., A. FENOLL, J. CASAL (1982): Resurgence of mediterranean spotted fever. Lancet 2, 1107.

PETERS, W., H. M. GILLES: A colour atlas of tropical medicine and parasitlogy. Wolfe Medical Publications, London 1977.

SCHOMERUS, P., E. HOLZER (1982): Tsutsugamushi-Fieber. Fallbericht einer Importerkrankung. Münch. med. Wschr. 124, 109–111.

WARREN, J. W., R. B. HORNICK: Rickettsia tsutsugamushi (Scrub typhus). In: Mandell, G. L., R. G. Douglas, J. E. Bennett (Eds.): Principle and practice of infections diseases. Vol. 2, Wiley, New York 1979.

WHO Working Group on Rickettsial Diseases (1982): Rickettsioses: a continuing disease problem. Bull. WHO 60, 157–164.

ANSCHRIFT DER VERFASSER:

Dr. M. Huber, Dr. D. Eichenlaub, K. Sperber

Rudolf-Virchow-Krankenhaus
II. Medizinische Klinik

Augustenburger Platz 1
D-1000 Berlin 65

ZOBODAT - www.zobodat.at

Zoologisch-Botanische Datenbank/Zoological-Botanical Database

Digitale Literatur/Digital Literature

Zeitschrift/Journal: Mitteilungen der Österreichischen Gesellschaft für Tropenmedizin und Parasitologie

Jahr/Year: 1984

Band/Volume: 6

Autor(en)/Author(s): Huber Martin, Eichenlaub Dieter, Sperber Klaus

Artikel/Article: Tsutsugamushi-Fieber Zunahme und Bedeutung der Rickettsiosen bei Touristen. 211-217