©Österr. Ges. f. Tropenmedizin u. Parasitologie, download unter www.biologiezentrum.at

Mit. Österr. Ges. Tropenmed. Parasitol. 7 (1985) 151–155

Aus dem Institut für Vergleichende Tropenmedizin und Parasitologie der Universität München
(Vorstand: Prof. Dr. R. Gothe)

Kryptosporidien-Infektionen beim Menschen und Ergebnisse experimenteller Infektionen beim Tier

J. Heine

Einleitung

Das Wirtsspektrum der Protozoen-Gattung *Cryptosporidium* Tyzzer, 1910 umfaßt Säugetiere einschließlich des Menschen, Vögel, Reptilien und Fische. Erfolgreiche Übertragungsversuche weisen darauf hin, daß alle bisher beschriebenen Kryptosporidien einer Spezies zuzuordnen sind. Kryptosporidien befallen beim Säugetier vorwiegend Epithelzellen der Dünndarmschleimhaut und entwickeln sich über Schizogonie, Gamogonie und Sporogonie zu sporulierten Oozysten, die mit den Faezes ausgeschieden werden und die Infektionsquelle für Neuansteckungen darstellen. Kryptosporidien schädigen die Epithelzellen der Darmschleimhaut; beim neonatalen Tier, insbesonder beim Kalb, gelten sie als wichtige Durchfallerreger.

Kryptosporidien-Infektionen beim Menschen

Nachdem erstmals NIME et al. (1976) eine Kryptosporidien-Infektion bei einem 3jährigen Mädchen beschrieben, sind in jüngster Zeit, begünstigt durch verbesserte Diagnosemethoden, weltweit Infektionen beim Menschen festgestellt worden. Zahlreiche Fälle wurden in Nordamerika und verschiedenen europäischen Staaten beobachtet (Lit. s. PITILK et al., 1983; NAVIN und JURANEK 1984), weitere Berichte liegen aus Australien (TZIPORI et al. 1983), Bangla Desh (RAHMAN et al. 1984), Rwanda (DE MOL et al 1984), Liberia (HOJLYNG et al. 1984) und Costa Rica (MATA et al. 1984) vor.

Als Infektionsquelle für den Menschen sind infizierte Tiere, insbesondere Kälber, anzusehen; einer direkte Übertragung von Mensch zu Mensch ist ebenfalls möglich. Die Dauer der Kryptosporidien-Infektion und das klinische Bild der Kryptosporidiose hängen vom Immunstatus des Patienten ab. Beim immunkompetenten Menschen verursachen Kryptosporidien eine latente Infektion für bis zu 4 Wochen oder eine kurzfristige, durch wäßrigen Durchfall charakterisierte Erkrankung. Hinzu kommen Nausea und Bauchschmerzen bei einem Teil der Patienten. Die Symptome enden nach 1—2 Wochen ohne Chemotherapie.

Bei Personen mit Immundefekten, insbesondere im Zusammenhang mit dem aquired immunodeficiency syndrome (AIDS), aber auch nach immunsuppressiver Therapie, kann die Kryptosporidien-Infektion über Monate persistieren. Klinisch stehen lang anhaltende, wäßrige Diarrhöen im Vordergrund. Zusätzlich können Fieber, Nausea und, mit andauerndem Krankheitsverlauf, starker Gewichtsverlust auftreten. Spontane Heilungen sind beim immundefizienten Patienten selten, eine Chemotherapie der Kryptosporidien-Infektion gelang bisher nicht. Über eine lediglich symptomatische Behandlung der Kryptosporidiose mit Spiramycin in einer Dosis von 3 g/Tag berichten PORTNOY et al. (1984).

©Österr. Ges. f. Tropenmedizin u. Parasitologie, download unter www.biologiezentrum.at

Kryptosporidien besiedeln beim Menschen den Darmtrakt, vereinzelt sind auch Darmanhangsdrüsen, Magen und Ösophagus befallen. FORGACS et al. (1983) berichten darüber hinaus von einer bronchialen Kryptosporidiose bei einem 42jährigen immundefizienten Patienten.

Experimentelle Kryptosporidien-Infektionen beim Tier

Mit aus den Faezes isolierten Kryptosporidien-Oozysten lassen sich Nutz- und Labortiere experimentell infizieren. Die Präpatenz der Infektion dauert je nach Infektionsdosis 2—5 Tage, die Patenz beträgt bis zu 4 Wochen. Symptome der Erkrankung sind bis zu einer Woche anhaltender wäßriger Durchfall, der mit Schleimflocken durchsetzt sein kann, Erhöhung der Körpertemperatur auf bis zu 40,5° C, Inappetenz und Depression. Während Kryptosporidien beim Kalb häufig zu schweren klinischen Erscheinungen führen, die, insbesondere beim gleichzeitigen Auftreten anderer enteropathogener Noxen, auch Todesfälle verursachen können (POHLENZ et al. 1978), verläuft die Infektion bei Babymäusen zumeist und bei Ferkeln häufig latent (MOON und BEMRICK 1981; HEINE et al. 1984).

Prädilektionsstelle von Kryptosporidien ist die distale Dünndarmhälfte, darüber hinaus können auch der proximale Dünndarm, Zäkum und Kolon befallen sein. Kryptosporidien lassen sich im histologischen Schnitt am luminalen Pol von Epithelzellen der Dünndarmzotten demonstrieren (Abb. 1). Im befallenen Dünndarm kommt es ab 2. Tag p. i. zur Zottenatrophie und zur Fusion von Zotten. Die Zottenoberfläche ist mit jungen, wenig differenzierten, in ihrer Resorptionskapazität eingeschränkten Epithelzellen besetzt. Im Kryptenepithel steigt die Mitoserate und Kryptenhyperplasie tritt auf.

Als Modell für eine persistierende Kryptosporidien-Infektion, wie sie typisch für AIDS-Patienten ist, gilt die über Monate fortdauernde Infektion der thymusfreien Nacktmaus (HEINE et al. 1984). Neben einem Befall des Dünndarms, der zu den für das immunkompetente Tier geschilderten Schleimhautveränderungen führt, wird bei Nacktmäusen auch ein hochgradiger Befall der Krypten in Zäkum und Kolon beobachtet (Abb. 2), der eine Schleimhauthyperplasie und die Abszedierung von Dickdarmkrypten verursacht. Die Symptome der chronischen Kryptosporidiose beim Labortier sind wäßriger, mit Schleim durchsetzter Durchfall, Exsikkose und Kachexie; ab 24. Tag p. i. treten Todesfälle auf.

Abb. 1: Kryptosporidien (Pfeile) im Mikrovillussaum von kubisch veränderten Epithelzellen einer Dünndarmzotte, Kalb, 4 Tage p. i.

©Österr. Ges. f. Tropenmedizin u. Parasitologie, download unter www.biologiezentrum.at

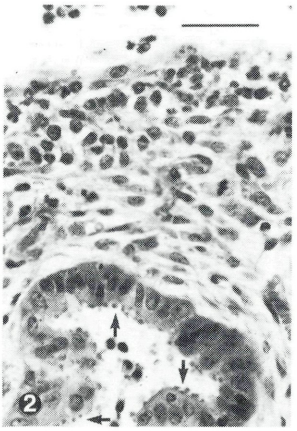

Abb 2: Kryptosporidien (Pfeile) am luminalen Pol von Epithelzellen einer Dickdarmkrypte, Maus, 42 Tage p. i.

Die intratracheale Inokulation der aus den Faezes isolierten Kryptosporidien-Oozysten führt bei Nutz- (HEINE et al. 1985) und Labortieren zu einem Befall der trachealen und bronchialen Schleimhaut. Kryptosporidien lassen sich im histologischen Schnitt am luminalen Pol von Epithelzellen, eingebettet in deren Ziliensaum demonstrieren. Der Befall führt zur Abflachung von Epithelzellen und zum Verlust von Zilien (Abb. 3). Häufiges Symptom der Erkrankung ist Husten, die Infektion kann jedoch auch latent verlaufen.

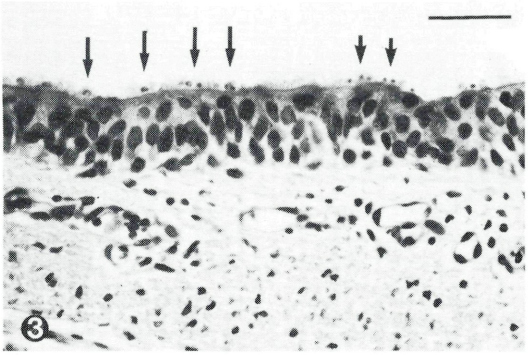

Abb. 3: Kryptosporidien (Pfeile) im zilienbesetzten Saum von Epithelzellen der Trachea, Ferkel, 4 Tage p. i.

Abbildungslegenden:

Abb. 1—3: Histologische Schnitte, Hämatoxylin-Eosin Färbung, Meßbalken 30 µm

Zusammenfassung

Kryptosporidien kommen weltweit vor. Während die Infektion beim immunkompetenten Menschen latent verläuft oder kurzzeitigen Durchfall hervorruft, kommt es beim immundefizienten Patienten zu chronischer Diarrhoe und starkem Gewichtsverlust. Beim experimentell infizierten Nutztier tritt bis zu einer Woche anhaltender, wäßriger Durchfall auf. Beim immunkompetenten Labortier verläuft die Infektion latent, bei der thymusfreien Maus werden Diarrhoe, Exsikkose und Kachexie beobachtet. Krypto-

©Österr. Ges. f. Tropenmedizin u. Parasitologie, download unter www.biologiezentrum.at

sporidien befallen Epithelzellen der Darmschleimhaut. Die Infektion verursacht Zottenatrophie und Kryptenhyperplasie im Dünndarm; chronische Dickdarminfektionen führen zur Kryptenabszedierung. Bei experimenteller trachealer Infektion erscheinen die Epithelzellen abgeflacht und teilweise zilienfrei.

Summary

Cryptosporidium-infections in human beings and results of experimental infections at animals.

Cryptosporidia occur worldwide. In immunocompetent people, infection is transient. In immunodeficient patients, infection causes chronic diarrhea and weight loss. Experimentally infected domestic animals develop watery diarrhea for up to 1 week. In immunocompetent laboratory animals, cryptosporidial infection is transient. Athymic mice develop diarrhea and become dehydrated. Cryptosporidia affect epithelial cells of the intestinal mucosa resulting in villus atrophy and crypt hyperplasia in the small intestine. In addition, persistent infections cause crypt abscessation in the large intestine. In experimentally tracheal cryptosporidial infection, mucosal epithelium becomes squamous and deciliated.

Literatur

DeMOL, P., J. BOGAERTS, S. MUKASHEMA, W. HEMELHOF, J. P. BUTZLER (1984): Cryptosporidium releated to measles diarrhoea in Rwanda. Lancet II, 42—43.

FORGACS, P., A. TARSHIS, P. MA, M. FEDERMAN, L. MELE, M. L. SILVERMAN, J. A. SHEA (1983): Intestinal and bronchial cryptosporidiosis in immunodeficient homosexual man. Ann. Intern. Med. 99, 793—794.

HEINE, J., H. W. MOON, D. B. WOODMANSEE (1984): Persistent Cryptosporidium infection in congenitally athymic (nude) mice. Infect. Immun. 43, 856—859.

HEINE, J., H. W. MOON, D. B. WOODMANSEE, J. F. L. POHLENZ (1985): Experimental tracheal and conjunctival infection with cryptosporidium sp. in pigs. Vet. Parasit. 16, 17—25.

HOJLYNG, N., K. MOLBAK, S. JEPSEN, A. P. HANSSON (1984): Cryptosporidiosis in Liberian children. Lancet I, 734.

MATA, L., H. BOLANOS, D. PIZARRO, M. VIVES (1984): Cryptosporidiosis in children from some highland Costa Rica rural and urban areas. Am. J. Trop. Med. Hyg. 33, 24—29

MOON, H. W., W. J. BEMRICK (1981): Fecal transmission of calf cryptosporidia between calves and pigs. Vet. Pathol. 18, 248—255.

NAVIN, R. T., D. D. JURANEK (1984): Cryptosporidiosis: Clinical, epidemiologic, and parasitologic review. Rev. Infect. Dis. 6, 313—327.

PITLIK, S. D., V. FAINSTEIN, D. GARZA, L. GUARDA, R. BOLIVAR, A. RIOS, R. L. HOPFER, P. A. MANSELL (1983): Human Cryptosporidiosis: Spectrum of disease. Arch. Intern. Med. 143, 2269—2275.

POHLENZ, J., H. W. MOON, N. F. CHEVILLE, W. J. BEMRICK (1978):Cryptosporidiosis as a probable factor in neonatal diarrhea of calves. J. Am. Vet. Med. Assoc. 172, 452—457.

PORTNOY, D., M. E. WHITESIDE, E. BUCKLEY, C. L. MacLEOD (1984): Treatment of intestinal cryptosporidiosis with spiramycin. Ann. Intern. Med. 101, 202—204.

RAHMAN, A. S. M. H., S. C. SANJAL, K. A. AL-MAHMUD, A. SOBHAN, K. S. HOSSAIN, B. C. ANDERSON (1984): Cryptosporidiosis in calves and their handlers in Bangla Desh. Lancet II, 221.

TZIPORI, S., M. SMITH, C. BIRCH, G. BARNES, R. Bishop (1983): Cryptosporidiosis in hospital patients with gastroenteritis. Am. J. Trop.Med. Hyg. 32, 931—934.

©Österr. Ges. f. Tropenmedizin u. Parasitologie, download unter www.biologiezentrum.at

ANSCHRIFT DES AUTORS:

Dr. Josef Heine
Geschäftsbereich
D-5090 Leverkusen

ZOBODAT - www.zobodat.at

Zoologisch-Botanische Datenbank/Zoological-Botanical Database

Digitale Literatur/Digital Literature

Zeitschrift/Journal: Mitteilungen der Österreichischen Gesellschaft für Tropenmedizin und Parasitologie

Jahr/Year: 1985

Band/Volume: 7

Autor(en)/Author(s): Heine Josef

Artikel/Article: Kryptosporidien-Infektionen beim Menschen und Ergebnisse experimenteller Infektionen beim Tier. 151-155