©Österr. Ges. f. Tropenmedizin u. Parasitologie, download unter www.biologiezentrum.at

Mitt. Österr. Ges. Tropenmed. Parasitol. 9 (1987) 101 - 109

Abt. für Med. Parasitologie (Leiter: Univ. Prof. Dr. H. Aspöck)
des Hygiene-Institutes der Universität Wien (Vorstand: Univ. Prof. Dr. H. Flamm) (1)
Neurologische Universitätsklinik Wien (Vorstand: Univ. Prof. Dr. L. Deecke) (2)
Neurologisches Institut der Universität Wien (Vorstand: Univ. Prof. Dr. F. Seitelberger) (3)

Zerebrale Zystizerkose: Ein Fallbericht

H. Auer[1], G. Feldner-Bustin[2], K. Hermentin[1], H. Kollegger[2], M. Schmidbauer[3]

Einleitung

Die zerebrale Zystizerkose oder Neurozystizerkose zählt neben den Echinokokkosen zu den gefährlichsten Helminthosen des Menschen. Sie wird durch intrazerebral abgesiedelte Larvenstadien (Finnen) des Schweinebandwurms (*Taenia solium*) hervorgerufen. Die klinische Symptomatik der zerebralen Zystizerkose kann sehr vielgestaltig sein und wird von der Lokalisation der Finnen und der Reaktion des die Parasiten umgebenden Gewebes bestimmt.

Die Mannigfaltigkeit des klinischen Bildes und das Fehlen von pathognomonischen Kriterien erschweren die Diagnose der Neurozystizerkose. Daher kann nur durch Kombination einer Reihe von Untersuchungsergebnissen, insbesondere EEG, Schädel-CT, Liquoranalysen und parasitologisch-serologischen Befunden sowie durch Einbeziehung einer sorgfältig erhobenen (v. a. geographischen) Anamnese die Diagnose erstellt werden.

Während in Mitteleuropa aufgrund verbesserter veterinärmedizinischer und allgemein hygienischer Bedingungen *Taenia-solium*-Infektionen — und somit auch Fälle zerebraler Zystizerkose — während der letzten Jahrzehnte stark zurückgegangen sind, gilt Jugoslawien, vielbesuchtes Sommerreiseziel der Österreicher und Herkunftsland tausender in Österreich lebender jugoslawischer Gastarbeiter, als eines der wenigen europäischen Länder, in dem Neurozystizerkose-Fälle gehäuft auftreten (6). Deshalb ist auch in Österreich, wenn auch selten, mit Fällen zerebraler Zystizerkose zu rechnen (1).

Mit der folgenden Kasuistik wollen wir einerseits erneut auf diese gefährliche Helminthose aufmerksam machen und andererseits auf die möglichen Probleme, die bei der diagnostischen Abklärung der Neurozystizerkose auftreten können, hinweisen.

Anamnese

— Patient M. B.; männlich; geboren 1. 11. 1946; Jugoslawe.

— Seit 1973 in Österreich tätig; gelegentliche Urlaubsaufenthalte in seinem Heimatland.

©Österr. Ges. f. Tropenmedizin u. Parasitologie, download unter www.biologiezentrum.at

— Anfang Juli 1985:
Subakut auftretende, bitemporale Kopfschmerzen mit Erbrechen; Hitzegefühl am ganzen Körper; Gefühl der Abgeschlagenheit.

— 17. Juli 1985:
M. B. stürzt bewußtlos aus dem Bett; spontaner secessus urinae; keine Krämpfe und kein Zungenbiß; Aufnahme in stationäre Behandlung in einer internen Abteilung.

— 23. Juli 1985:
Transferierung in eine neurologische Abteilung.

— 14. August 1985:
Transferierung in die Neurologische Universitätsklinik Wien.

Diagnostik

— Klinischer Status:
Körpergröße: 175 cm, Gewicht: 68 kg; M. B. befindet sich in einem guten Ernährungs-, aber schlechtem Allgemeinzustand; RR 100/70; Puls 80/min.; Temperatur 36,9° C; axillär und inguinal keine Lymphknoten tastbar; Herz und Lunge auskultatorisch und perkutorisch unauffällig; grobpalpatorisch kein Hinweis auf Hepatomegalie (OB-Sonographie: kein Hinweis auf intrahepatale Raumforderungen); keine Beinödeme; Fußpulse bds. gut palpabel.

— Psychischer Status:
Somnolent; zur Person gut, zeitlich und räumlich mangelhaft orientiert; Gedankenduktus verlangsamt; keine Halluzinationen.

— Neurologischer Status:
Kein Meningismus; Pupillomotorik unauffällig; grobschlägiger, nicht erschöpfbarer Blickrichtungsnystagmus beim Lateralblick bds.; Masseterreflex gesteigert, der übrige Hirnnervenbereich unauffällig; an den Extremitäten hinsichtlich Trophik und Tonus seitengleich unauffällige Verhältnisse; diffuse Reduktion der groben Kraft am rechten Arm; grobe Kraft an der unteren Extremität seitengleich gut; Hypodiadochokinese bds.; Muskeleigenreflexe an der oberen Extremität bds. lebhaft mit deutlichem Rechtsakzent auslösbar; an der unteren Extremität seitengleich lebhaft; Py-Zeichen nicht sicher positiv; Sensibilität aufgrund der Sprachbarriere nicht beurteilbar; Greif- und Schnauzreflex positiv; Nestelbewegungen; starkes Gähnen.

— EEG:
Abnorm; Herdbefund bifrontal und bitemporal; es treten immer wieder eingestreute, langsame Gruppen von Theta- und Deltawellen auf, die zuerst wechselnde Seitenbetonung aufweisen, in der Hyperventilation links frontal betont sind und sich paroxysmal ausbreiten.

— Kraniales CT (Abb. 1):
In allen Abschnitten deutlich verbreiterte innere Liquorräume; im hinteren unteren Abschnitt des 4. Ventrikels ein gering hyperdenses Areal; im Bereich des caput nucleus caudatus (links) ein gut umschriebenes liquordichtes, kreisrund konfiguriertes Areal, das bis zum frontalen Abschnitt der corona radiata reicht und eine kleine Verkalkung aufweist; im Bereich der rechten Großhirnhemisphäre zwei kleine kalkdichte Areale im vorderen Kapselabschnitt und im hinteren Grenzzonengebiet.

©Ö

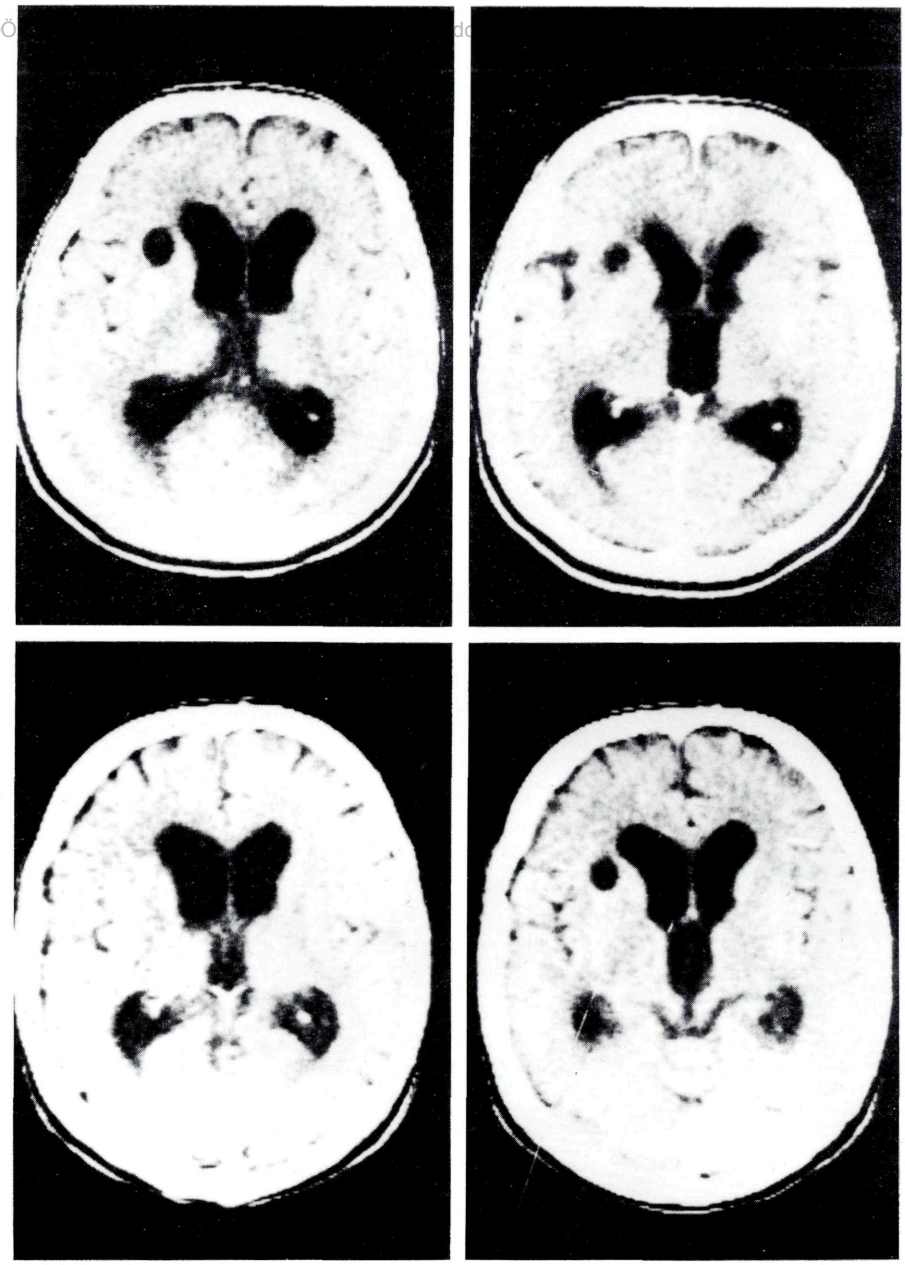

Abb. 1:
CT-Bilder des Patienten M. B.

©Österr. Ges. f. Tropenmedizin u. Parasitologie, download unter www.biologiezentrum.at

— Liquor:
Gesamteiweß: 114 mg%; Glukose: 76 mg%;
Zellzahl: 300/3; 10% Eosinophile.

— Blutbild:
BSG 20/39; Leuko 10.200.

— Parasitologie:
Stuhl auf Wurmeier: negativ;
Serologie: Tab. 1.

TABELLE 1
Serologische Verlaufskontrollen des Patienten M. B.
ELISA: Enzymimmuntest;
IHA: Indirekter Hämagglutinationstest;
IIFT: Indirekter Immunfluoreszenztest

Datum	Test	Antigen	Ergebnis
19. 8. 1985	IIFT	Taenia crassiceps	negativ
	ELISA	Echinococcus multilocularis	negativ
	IHA	Echinococcus granulosus	negativ
27. 8. 1985	IIFT	Taenia crassiceps	negativ
	ELISA	Echinococcus multilocularis	negativ
	IHA	Echinococcus granulosus	negativ
10. 9. 1985	IIFT	Taenia crassiceps	negativ
	ELISA	Echinocossus multilocularis	negativ
	IHA	Echinococcus granulosus	negativ
23. 9. 1985	IHA	Taeni solium	1 : 20*
	IHA	Echinococcus multilocularis	negativ
	IHA	Echinococcus granulosus	negativ

*) Befund nicht zu vereinbaren mit bestehender oder kürzlich abgelaufener Infektion mit Zystizerken.

Verlauf

Nach Bewertung von Anamnese, klinischer Untersuchung, kranialem CT- und Liquorbefund wurde der Verdacht auf eine Parasitose, v. a. eine Neurozystizerkose, eventuell eine Echinokokkose, geäußert. Entsprechende serologische Tests wurden durchgeführt (Tab. 1). Da aber weder die Zystizerkose- noch die Echinokokkose-Serologie positive Befunde erbrachte und auch andere serologische Tests (z. B. auf neurotrope Viren, *Pasteurella tularensis, Brucella abortus, B. melitensis,* Listerien, Leptospiren) ohne pathologischen Befund waren, wurde vorerst eine intravenöse Therapie mit Kortikoiden begonnen.
Unter der Kortikoid-Therapie kam es zu einer deutlichen klinischen Besserung und zu einer rückläufigen Tendenz der Zellzahl im Liquor. (ZZ 56/3).

©Österr. Ges. f. Tropenmedizin u. Parasitologie, download unter www.biologiezentrum.at

Anfang September 1985 nahmen aber die Kopfschmerzen wieder zu, der Patient erbrach mehrmals pro Tag. Kurzzeitig trat ein massiver vertikaler, blickparetischer Nystagmus und in der Folge zunehmender Visusverlust auf, sodaß neben der Arbeitshypothese einer chronischen basalen Meningitis, eventuell auch Angiitis, ein progredienter Hydozephalus vermutet wurde, der jedoch computertomographisch nicht gesichert werden konnte. Allerdings zeigte sich in der kranialen CT nach Kontrastmittelgabe am Sellaboden eine homogene Anfärbung, die als Ausdruck einer basalen Arachnitis interpretiert wurde.
Der Patient erhielt 2-stündlich 8 mg Dexamethason i. v. und ab 13. September 1985 Rifoldin, Streptomycin und Claforan, sowie hochkalorische parenterale Ernährung. Der Patient fieberte daraufhin ab, er war aber somnolent und kachektisch.
Am 17. September 1985 fieberte der Patient trotz Therapie wieder an. In der Folge kam es zu einer Stoffwechselentgleisung, die eine Verlegung des Patienten auf die Intensivstation zur Folge hatte. Nach Umstellung der antibiotischen Therapie auf Zolicef und Certomycin konnte die Temperatur auf 37,5° C gesenkt werden. Die Stoffwechselsituation des Patienten normalisierte sich und er konnte am 24. September wieder in normale Spitalsbetreuung rückverlegt werden.
Am 25. September bot der Patient das Bild eines septischen Schocks, die Pulsfrequenz war auf 140/min. gestiegen, der Blutdruck auf 80/60 Hg gefallen, der Allgemein- und der Ernährungszustand war schlecht, die Extremitätenmuskulatur war atroph, die Schleimhäute anämisch und zyanotisch, das Sensorium getrübt.
Wegen starker bronchialer Sekretion wurde eine Brochialtoilette in Intubation vorgenommen; trotz dieser Maßnahme trat bei dem Patienten eine Asystolie auf, die auch durch sofort eingeleitete Reanimation nicht behoben werden konnte, und der Patient kam ad exitum. Bei der am 26. September 1985 durchgeführten Obduktion konnte die intra vitam gestellte Verdachtsdiagnose „Neurozystizerkose" vom Pathologen bestätigt werden (Abb. 2a, 2b, 3), die unmittelbare Todesursache konnte allerdings nicht ermittelt werden.

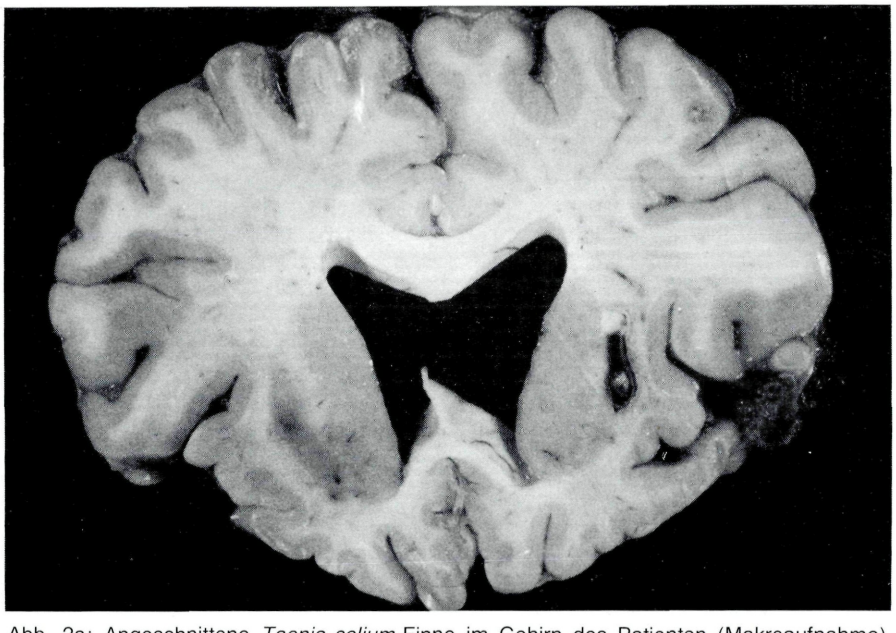

Abb. 2a: Angeschnittene *Taenia-solium*-Finne im Gehirn des Patienten (Makroaufnahme).

©Österr. Ges. f. Tropenmedizin u. Parasitologie, download unter www.biologiezentrum.at

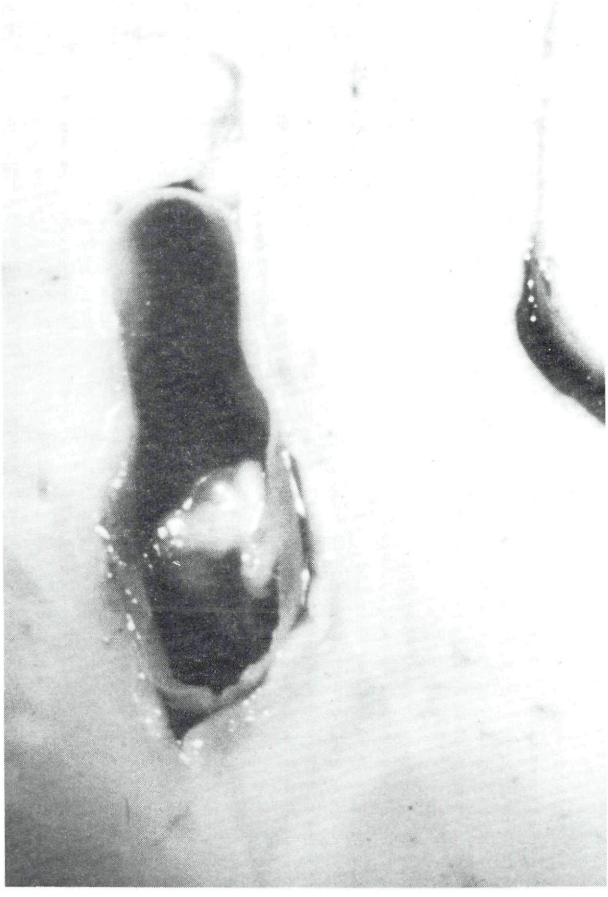

Abb. 2b:
Detailaufnahme der in Abb. 2a gezeigten *Taenia-solium*-Finne im Gehirn des Patienten M. B.

Diskussion

In den letzten Jahren sind uns in Österreich insgesamt drei Neurozystizerkose-Fälle bekannt geworden. Die Kasuistik der ersten zwei Patienten wurde bereits publiziert (1). In der vorliegenden Arbeit berichten wir über unseren dritten Patienten mit zerebraler Zystizerkose, der ebenso wie die ersten zwei Patienten aus Jugoslawien stammte und seit mehreren Jahren in Österreich lebte.

Jeder der drei Patienten war nach dem Auftreten neurologischer Symptome in stationäre Behandlung aufgenommen worden. In allen drei Fällen wurde nach Auswertung der erhobenen Befunde (EEG, kraniales CT, Liquoranalysen), und v. a. aufgrund der geograhischen Anamnese der Patienten, der Verdacht auf eine zerebrale Zystizerkose bzw. Echinokokkose geäußert.

Während aber in den ersten zwei Fällen die Verdachtsdiagnose „Neurozystizerkose" mittels serologischer Untersuchungen bestätigt werden konnte, war es bei unserem dritten Patienten M. B., trotz Einsatzes sensitiver Serotests mit homologen und heterologen Antigenen, nicht möglich, spezifische Antikörper nachzuweisen.

©Österr. Ges. f. Tropenmedizin u. Parasitologie, download unter www.biologiezentrum.at

Abb. 3: Lichtmikroskopische Aufnahme eines histologischen Schnitts durch eine *Taenia-solium*-Finne aus dem Gehirn des Patienten M. B. (Vergrößerung: 40-fach).

Aufgrund der negativen serologischen Befunde, die sehr unterschiedliche Ursachen haben können (2, 3) und die nach Literaturangaben (7, 8) in 10 bis 50% der Fälle zu beobachten sind, wurde bei M. B. eine hochdosierte Kortikoid/Antibiotica-Therapie begonnen, die zwar eine kurzzeitige Besserung des klinischen Zustandes des Patienten zur Folge hatte, letztendlich aber erfolglos war; der Patient kam unter dem Bild eines septischen Schocks ad exitum.

Die Frage, ob eine Praziquantel-Therapie (5, 10, 11) zu diesem Zeitpunkt der Infestation bzw. Erkrankung — die Inkubationszeit der Neurozystizerkose kann bis zu 30 Jahren betragen — noch kurativ hätte sein können, muß unbeantwortet bleiben.

Dieser letal verlaufende Kasus war für uns erneut Anlaß, einmal mehr auf die in Mitteleuropa doch seltene, jedoch gefährliche Neurozystizerkose aufmerksam zu machen und auf die möglichen diagnostischen Probleme hinzuweisen. Neue serologische Testmethoden (z. B. Western Blot Verfahren) (4, 9), die derzeit noch in Entwicklung sind, versprechen sensitiver zu sein als die bisher verwendeten Tests. Wir erhoffen uns dadurch in der Zukunft eine noch größere Sicherheit bei der diagnostischen Abklärung der zerebralen Zystizerkose.

©Österr. Ges. f. Tropenmedizin u. Parasitologie, download unter www.biologiezentrum.at

Zusammenfassung

Es wird über einen aus Jugoslawien stammenden Patienten berichtet, der nach dem Auftreten neurologischer Symptome in stationäre Behandlung aufgenommen wurde. Nach Bewertung der erhobenen Befunde (EEG, kraniales CT, Liquoranalysen) und der geographischen Anamnese wurde der Verdacht auf eine zerebrale Zystizerkose bzw. Echinokokkose geäußert. Die Verdachtsdiagnose konnte allerdings serologisch nicht bestätigt werden. Die Problematik der Zystizerkose-Serologie wird diskutiert.

Schlüsselwörter

Neurozystizerkose, zerebrale Zystizerkose, Serodiagnose.

Summary

Cerebral cysticercosis — a case report

A case of human neurocysticercosis is reported. The patient was a Yugoslavian foreign worker who developed neurological symptoms and was thus hospitalized. The results of electro-encephalogram, computed tomography and cerebrospinal fluid analysis as well as the geographic anamnesis of the patient led to the preliminary diagnosis "cerebral cysticercosis" or "cerebral echinococcosis" respectively. The diagnosis could not be confirmed by serological examinations. The problems of serodiagnosis of cerebral cysticercosis are discussed.

Key words

Neurocysticercosis, cerebral cysticercosis, serodiagnosis.

Literatur

1. AUER, H., HASSL, A., PICHER, O., ASPÖCK, H. (1984): Zur Diagnostik und Epidemiologie der Neurozystizerkose: Zwei Fallberichte. Mitt. Österr. Ges. Tropenmed. Parasitol. 6, 61-65.
2. BAAS, H., SCHNEIDER, E., GRAU, H., PRANGE, H., VITZTHUM, H. (1983): Zerebrale Zystizerkose. Nervenarzt 54, 540-547.
3. FLISSER, A., WOODHOUSE, E., LARRALDE, C. (1980): Human cysticercosis: antigens, antibodies and non-responders. Clin. exp. Immunol. 39, 27-37.
4. GOTTSTEIN, B., SCHANTZ, P. M., TSANG, V. C. W. (1987): Antigenanalyse von Taenia solium und spezifische Immundiagnose der Zystizerkose des Menschen. Zbl. Bakt. Hyg. A 265, 506-507.
5. GROLL, E. W. (1982): Chemotherapy of human cysticercosis with Praziquantel. In: FLISSER, A., WILLMS, K., LACLATTE, J. P., LARRALDE, C. (eds.): Cysticercosis: Present state of knowledge and perspectives. New York, Academic Press Inc., 207-218.
6. MAHAJAN, R. C. (1982): Geographical distribution of human cysticercosis. In: FLISSER, a., WILLMS, K., LACLATTE, J. P., LARRALDE, C. (Eds.): Cysticercosis: Present state of knowledge and perspektives. New York, Academic Press Inc., 39.
7. MILLER, B., GOLDBERG, M. A., HEINER, D., MYERS, A., GOLDBERG, A. (1984): A new immunology test for CNS cysticercosis. Neurology 34, 695-697.
8. PILZ, H., MÜLLER, D. (1972): Cerebrale Cysticercose des Menschen. Z. Neurol. 201, 241-260.
9. ROSAS, N., SOTELO, J., NIETO, D. (1986): ELISA in the diagnosis neurosysticercosis. Arch. Neurol. 43, 352-256.
10. SOTELO, J., ESCOBEDO, F., RODRIGUEZ-CARBAJAL, J., TORRES, B., RUBIO-DONNADIEU, F. (1984): Therapy of parenchymal brain cysticercosis with Praziquantel. New. Engl. J. Med. 310, 1001-1007.

©Österr. Ges. f. Tropenmedizin u. Parasitologie, download unter www.biologiezentrum.at

11. SOTELO, J., TORRES, B., RUBIO-DONNADIEU, F., ESCOBEDO, F., RODRIGUEZ-CARBAJAL, J. (1985): Praziquantel in the treatment of neurocysticercosis: Long-term follow-up. Neurology 35, 752-755.

KORRESPONDENZADRESSE:

Dr. Herbert Auer
Abt. f. Med. Parasitologie
Hygiene-Institut der Universität Wien

Kinderspitalgasse 15
A-1095 Wien

ZOBODAT - www.zobodat.at

Zoologisch-Botanische Datenbank/Zoological-Botanical Database

Digitale Literatur/Digital Literature

Zeitschrift/Journal: Mitteilungen der Österreichischen Gesellschaft für Tropenmedizin und Parasitologie

Jahr/Year: 1987

Band/Volume: 9

Autor(en)/Author(s): Auer Herbert, Feldner-Bustin G., Hermentin Kurt, Kollegger H., Schmidbauer M.

Artikel/Article: Zerebrale Zystizerkose: Ein Fallbericht. 101-109