

Fülleborn, F. Entwicklung der allantois der vögel.

(1895)

A-F[Fülleborn]

1895

HARVARD UNIVERSITY.



LIBRARY

OF THE

MUSEUM OF COMPARATIVE ZOÖLOGY

64.251

GIFT OF

William M. Wheeler

November 13. 1924.

Rebrati
embryology

NOV 13 1924

A-7
H. M. Wheeler

64.251

Beiträge

zur

Entwicklung der Allantois der Vögel.

IV / 6 / 99

LIBRARY
EMBRYOLOGY,
CAMBRIDGE, MASS.

INAUGURAL-DISSERTATION

WELCHE

ZUR ERLANGUNG DER DOCTORWÜRDE

IN DER

MEDICIN UND CHIRURGIE

MIT ZUSTIMMUNG

DER MEDICINISCHEN FACULTÄT

DER

FRIEDRICH-WILHELMS-UNIVERSITÄT ZU BERLIN

am 1. Februar 1895

NEBST DEN ANGEFÜGTEN THESEN

ÖFFENTLICH VERTHEIDIGEN WIRD

DER VERFASSER

Friedrich Fülleborn

prakt. Arzt

aus Culm.

OPPONENTEN:

Hr. Dr. med. Sobotta.

- Cand. med. Hein.

- Cand. med. Thedinga.

BERLIN.

Buchdruckerei von Gustav Schade (Otto Francke).

Liniensstrasse 158.

Seiner Mutter

gewidmet

vom

Verfasser.

In der vorliegenden kleinen Schrift gedenke ich einige Beobachtungen, die ich bei Untersuchung der Eihäute der Vögel gemacht habe, in Kürze vorzulegen.

Im Jahre 1891 begann ich mich auf Rat des Herrn Professor Dr. Hans Virchow mit dem Bau und der Entwicklung der Allantois der Vögel zu beschäftigen und brachte nach mannigfachen Unterbrechungen diese Arbeit im Jahre 1893 im wesentlichen zum Abschluss; durch die Ableistung meiner Militairpflicht und eine längere Reise ins Ausland wurde ich daran verhindert, früher mit meinen Ergebnissen an die Öffentlichkeit zu treten.

Infolge einer im Jahre 1894 in einer japanischen Zeitschrift von Hirota veröffentlichten Arbeit „On the Sero-Amniotic Connection and the Foetal Membranes in the Chick“ (The Journal of the College of Science, Imperial University, Japan, Vol. VI, Part IV. Tōkyō, Japan 1894) wurde ich veranlasst, meiner Darstellung eine andere als die ursprünglich beabsichtigte Fassung zu geben. Da ich den Inhalt der Hirota'schen Arbeit als bekannt voraussetze, will ich nur das Gefässsystem und die histologische Struktur der Allantois etwas genauer, wenn auch nur in den Hauptzügen beschreiben und mich im übrigen darauf beschränken, hervorzuheben, inwieweit meine Resultate mit denen Hirota's übereinstimmen.

Das Gefässsystem der Allantois.

Die Blutgefässe der Allantois.

Die Arterien
und Venen der
Allantois*).

I. Im
Allgemeinen.

Die Allantois besitzt, wie schon Carl Ernst von Baer beschreibt, zwei Arterien, nämlich die Art. umbilicalis dextra und sinistra, dagegen nur eine Vene, die Vena umbilicalis. Aus den vortrefflichen Injektionspräparaten Popoff's geht hervor, dass dies auch für ganz jugendliche Embryonen (4 Tage 20 Stunden) zutrifft¹⁾.

II. Beim 6 tägigen
Hühner-Embryo.

Zum Ausgangspunkt für die Beschreibung des Gefässsystems der Allantois diene die eines 6 Tage lang bebrüteten Hühnereies, welche etwa die Grösse eines Markstückes besitzt.

1. Orientierung
auf d. Allantois.

Zur leichteren Orientierung will ich die Allantois in vier Quadranten einteilen und an ihr eine nach dem Kopf und eine nach dem Steiss des Embryo gerichtete Hälfte unterscheiden; ausserdem soll an der Allantois senkrecht zu der ersten Teilung eine zweite stattfinden und eine dem Körper des Embryo zugewandte und eine ihm abgewandte Hälfte unterschieden werden²⁾. Die folgende Darstellung bezieht sich speciell auf das Stadium des 6. Tages, doch zeigen die jüngeren und älteren Stadien ähnliche Verhältnisse³⁾.

*) Die Randbemerkungen sollen nur den Inhalt des Textes andeuten und nicht dazu dienen, die Disposition desselben genau wiederzugeben.

¹⁾ Die Dottersackgefässe des Huhnes, Demetrius Popoff, Wiesbaden 1894.

²⁾ Ich konnte für diese Lagerungsbeziehungen keine geeigneten kurzen und präzisen Ausdrücke finden, so dass ich mich im Folgenden leider langatmiger Umschreibungen bedienen muss.

³⁾ Hirota spricht über die Anordnung der Allantois-Gefässe am 5. Tage in folgenden Sätzen: „At the end of the fifth day we can distinguish in a surface view the right and left allantoic arteries and one large allantoic vein in the allantois. The right artery, which is always bifurcate in the inner limb of the allantois, supplies the posterior part of the allantois, while the vein is divided into two or three main branches in the outer limb. The left artery is smaller than the other two vessels, and is destined to supply the anterior part of the allantois;“ doch ist es absolut unmöglich, sich nach dieser Darstellung ein Bild von dem Verlauf der Allantois-Gefässe

Von den beiden Allantois-Arterien ist die linke bei weitem stärker als die rechte entwickelt. Der Verlauf der Art. umbilicalis sinistra ist folgender: Nachdem sie zusammen mit dem Allantois-Stiele und den beiden anderen Allantois-Gefässen aus dem Embryo herausgetreten ist, biegt sie sich, das innere Blatt des Harnsackes durchziehend, zu dem vom Embryo abgewandten Allantois-rande, um hier umbiegend auf das äussere Blatt der Allantois überzugehen; noch während ihres Verlaufes auf dem inneren Blatt aber hat sie sich unter etwa einem rechten Winkel in zwei starke Äste gegabelt, von denen der eine mehr kopfwärts, der andere steisswärts verläuft. Von diesen Ästen versorgt der steisswärts ziehende die steisswärts gelegene Hälfte des dem Embryo zugewandten Allantois-Abschnittes und auch einen benachbarten Teil des dem Embryo abgewandten Abschnittes, welcher im übrigen von dem kopfwärts verlaufenden Aste der Art. umbilic. sin. versorgt wird.

2. Anordnung der grossen Gefässe der Allantois.

a) Arterien.

Die rechte, schwächere Allantois-Arterie liegt in ihrem Anfangsteile der V. umbilic. eng an, trennt sich aber während ihres Verlaufes durch das innere Blatt der Allantois von derselben und strebt, meist in zwei Äste geteilt, dem äusseren Blatte zu, von dem sie den kopfwärts gelegenen Teil der dem Embryo zugewandten Allantois-Hälfte versorgt.

Beide Allantois-Arterien geben während ihres Verlaufes durch das innere Blatt auch Zweige an dieses ab.

Die Allantois-Vene ist ein starkes Gefäss, welches, wie schon gesagt, anfangs neben der Art. umbilic. dextr. verläuft und ungefähr der Mitte der Amnionserosa-Verbindung¹⁾ (Hirota) gegenüber auf das äussere Blatt umbiegt.

b) Vene.

zu machen, da Hirota den Leser im Unklaren darüber lässt, was er eigentlich unter „the anterior part“ und „the posterior part of the allantois“ versteht. Auf der Abbildung einer Hühner-Allantois vom 6. Tage (Fig. 8) dagegen ist der Verlauf der Gefässe korrekt gezeichnet, doch verwechselt Hirota in der Bezeichnung die rechte und die linke Allantois-Arterie; diese Verwechslung findet sich übrigens konstant in Text und Abbildungen der ganzen Arbeit.

¹⁾ Über die Amnion-serosa-Verbindung siehe S. 27. Die konstante Lagerungsbeziehung der Ven. umbilic. zu der Amnion-serosa-Verbindung wird auch von Hirota l. c. S. 354 besonders hervorgehoben.

Septa d. Allantois.

Im vorliegenden Stadium ist die Stelle, an welcher die Vene vom innern Blatt auf das äussere umbiegt (infolge langsameren Wachstums des Gefässes), bereits beträchtlich gegen den übrigen Rand der Allantois zurückgeblieben. Dies hat zu einer jener von Hirota als „Septa“ der Allantois bezeichneten Duplikaturen der Allantois-Wand Veranlassung gegeben; auf die Beschreibung dieses Vorganges will ich nicht näher eingehen, sondern verweise auf die detaillierte Schilderung Hirota's. (Übrigens hat, wie ich ausdrücklich hervorheben will, schon Carl Ernst von Baer diese Septa gekannt und die richtige Erklärung für dieselbe gegeben. Entwicklungsgeschichte der Tiere, I. Teil, S. 123.)

An den Arterien ist in diesem Stadium von der Bildung der Septa erst wenig oder garnichts zu sehen.

3. Anordnung der Gefässe auf dem äusseren Blatte.

Auf dem äusseren Blatte angelangt, teilen sich nun Arterien und Venen in mehrere grössere Äste; die dem Rande des äusseren Blattes zunächst gelegenen verlaufen dabei diesem annähernd parallel.

Arterien und Venen.

Die Anordnung der Arterien und Venen auf dem äusseren Blatte des Harnsackes ist eine derartige, dass stets die Verzweigungen der Arterien und Venen gleichwie die Finger der gefalteten Hände ineinander greifen: durch diesen Vergleich soll ausgedrückt werden, dass erstens die Vene in der Mitte der durch zwei Arterienäste gebildeten Gabel verläuft und umgekehrt, und zweitens, dass Arterie und Vene von entgegengesetzten Richtungen einander zustreben.

Arterien und Venen überkreuzen sich auch stellenweise, ziehen jedoch nie in diesem Stadium zu gemeinsamen Gefässsträngen vereinigt (etwa wie die Art. und V. femoralis) nebeneinander her, sondern sind stets durch einen Zwischenraum getrennt, welcher von den feineren Verästelungen der Gefässe eingenommen wird. Die weitere Verästelung der Arterien und Venen findet in der Weise statt, dass bald nach rechts, bald nach links Seitenäste von den grösseren Stämmen abgegeben werden, und dass sich diese Art der Verzweigung bis zu den Kapillaren hin fortsetzt. Die von einem Gefässe abgegebenen Seitenzweige sind jedoch nicht alle gleich stark, sondern es werden selbst von grossen Stämmen ausser starken Seitenästen auch sehr feine Gefässe abgegeben, welche

sich ohne weitere Verästelung direkt in Kapillaren auflösen.

Die Gefässe des äusseren Blattes verästeln sich also ganz ähnlich wie ein Tannenzweig, nur dass bei diesem die Seitensprossen stets von derselben Stelle des Zweiges nach beiden Seiten ziehen, und bei den besprochenen Gefässen die Anordnung nicht eine so regelmässige ist. Ganz wie dies für die grösseren Äste beschrieben ist, greifen auch die feineren arteriellen und venösen Verzweigungen ineinander ein. Betrachten wir das äussere Blatt bei schwacher Vergrösserung, so macht es den Eindruck, als ob die feinsten Arterien- und Venenverzweigungen ziemlich unvermittelt blind endigten, eine Betrachtung bei starker Vergrösserung zeigt uns aber ein ausserordentlich feinmaschiges Kapillarennetz, welches dicht unter der dünnen Ectodermschicht gelegen, die ganze Oberfläche des äusseren Blattes einnimmt, und in welches die Endäste der Arterien und Venen einmünden, indem sie aus der tiefer gelegenen Schicht gegen das Ectoderm hin aufsteigen. Die Kapillaren bilden so enge Maschen und haben dabei ein relativ so weites Lumen, dass sie nur mit denen der Lunge höherer Tiere und mit denen der Chorioidea des Auges verglichen werden können, und man kann statt von einem im Gewebe liegenden Gefässnetz ebensogut von einem durch Gewebspfeiler unterbrochenen Blut-Sinus sprechen.

b) Kapillaren.

Diese Kapillarzone habe ich auffallenderweise noch nirgends genauer beschrieben gefunden, sondern man begnügt sich in der Litteratur mit der Bemerkung, dass das äussere Blatt der Allantois ein bedeutend entwickelteres Gefässnetz als das innere Blatt besitze. Duval¹⁾ bildet an Stelle dieser Kapillarschicht, welche von einer äusserst platten Ectoderm-Lage überzogen wird, eine Schicht kubischer Epithel-Zellen ab: allerdings macht diese Kapillarzone auf dicken Querschnitten häufig einen ähnlichen Eindruck.

Gegen den Rand des äusseren Blattes hin werden die Kapillarmaschen weiter und weiter, bis sie endlich am Rande selbst in das weitmaschige Kapillarnetz des inneren

¹⁾ Duval: Sur les annexes des embryons d'oiseau. [Journal de l'Anatomie 1884 Tab. X. Fig. 14 (B)].

Blattes übergehen; diese Übergangszone zwischen den typischen (respiratorischen) Kapillaren des äusseren Blattes und den Kapillaren des inneren Blattes ist an verschiedenen Stellen verschieden breit, was vielleicht mit dem ungleichen Wachstum der verschiedenen Stellen des Allantoisrandes zusammenhängt.

4. Anordnung der Gefässe auf dem inneren Blatte.

a) Kapillaren.

Was nun das Kapillarnetz des inneren Blattes betrifft, so zeigt es einen vollständig anderen Typus als das des äusseren Blattes; es ist dies ganz erklärlich, da ja nur das äussere Blatt des Harnsackes wegen seiner Lage an der Schalenhaut des Eies die noch funktionslose Lunge des Embryo vertritt. Dementsprechend sind denn auch die Kapillarmaschen des inneren Blattes im Vergleich zu denen des äusseren Blattes ungeheuer weit¹⁾.

In früheren als dem vorliegenden Stadium sind sie allerdings viel enger¹⁾, doch werden sie im Laufe der Entwicklung trotz sehr lebhafter Kapillar-Neubildung wenigstens stellenweise noch ganz bedeutend weiter, als es am 6. Tage der Fall ist. Die Allantois verhält sich dabei wie ein Gummiballon, auf welchem sich eine Netzzeichnung befindet: wenn wir denselben durch Aufblasen vergrössern (entsprechend der Grössenzunahme der wachsenden Allantois), so rücken die Maschen der Netzzeichnung immer weiter auseinander.

b) Arterien und Venen.

Bisher wurde nur erwähnt (S. 7), dass die Arterien Äste an das innere Blatt abgeben; ausser diesen erhält das innere Blatt des Harnsackes nun auch venöse Äste. Die Venen des inneren Blattes sind in der Reihenfolge, wie sie von der V. umbilic. entspringen, folgende:

1. Eine Begleitvene zu der Art. umbilic. sin.; dieser im vorliegenden Stadium noch schwache Venenast umspinnt die Arterie mit einem feinen Netzwerke (vgl. auch S. 19) und giebt Zweige ab, welche teils in Begleitung von arteriellen Ästen, teils isoliert auf dem inneren Blatte verlaufen und sich hier in das grobmaschige Kapillarnetz auflösen. Nach dem Rande des inneren Blattes zu wird das Gefäss dünner und dünner, bis es schliesslich nicht weiter verfolgbar ist.

¹⁾ Vgl. auch Popoff: Dottersackgefäss des Huhns, Fig. 8.

2. Einige Äste, welche von der V. umbilic. entspringen und ohne Begleitung einer Arterie sich auf dem inneren Blatte verzweigen.

3. Eine stärkere Begleitvene zur Art. umbilic. dextr. und

4. einzelne Zweige, welche von der Vene während ihres Verlaufes am freien Rande des oben erwähnten „Septums“ an das innere Blatt abgegeben werden.

Aus dem Gesagten geht hervor, dass zwar die in der Gegend des Allantoisstieles gelegenen Teile des inneren Blattes genügend, die dem Rande näher gelegenen Partien im Bereiche der Art. umbilic. sin. jedoch sehr schwach mit Venen versorgt sind und deshalb wohl einen Teil ihres Blutes in die nahe gelegenen Venen des äusseren Blattes entleeren werden.

Dasselbe dürfte in gleicher Weise für jüngere Stadien zutreffen, in denen die Vv. comitantes ebenfalls relativ sehr schwach entwickelt zu sein scheinen. Auch in Bezug auf die übrige Anordnung der Gefässe entsprechen jüngere Stadien im grossen ganzen dem oben beschriebenen. Natürlich entwickelt sich das typische Gefässnetz des äusseren Blattes erst, nachdem die Allantois die seröse Hülle erreicht hat; vorher besitzt die ganze Allantois ein Gefässnetz, welches dem eben geschilderten des inneren Blattes entspricht, nur, wie bereits gesagt, bedeutend feinmaschiger ist.

Die Veränderungen nun, welche das Gefässsystem des Harnsackes in den Stadien nach dem 6. Tage eingeht, sind folgende:

Das äussere Blatt wird in den folgenden Tagen noch stärker vaskularisiert: die respiratorischen Kapillarmaschen der äusseren Lamelle sind in diesem Stadium noch enger als vordem und sind jetzt auch annähernd gleich weit, während in den jüngeren Stadien das Kapillarnetz (auch abgesehen von der Randzone des äusseren Blattes) vielfach ungleich grosse Maschen zeigte.

Ferner rücken auch die grösseren Blutgefässverzweigungen näher aneinander und die Endäste der Gefässe gehen vielfach mit benachbarten Anastomosen ein, jedoch die Arterien stets nur mit Arterien und die Venen mit Venen. Hierdurch entsteht nun unterhalb (nach der Allantoishöhle zu) der Kapillarzone ein arterielles und

III. Hühner-
Embryonen vor
dem 6. Tage.

IV. Hühner-
Embryonen nach
dem 6. Tage.

1. Veränderungen
am äusseren
Blatt.

a) Kapillaren.

b) Arterien und
Venen.

Anastomosen.

ein venöses Netzwerk, deren Maschen sich vielfach überkreuzen¹⁾; in den jüngeren Stadien sind solche Anastomosen nicht vorhanden.

Arterien u. Venen verlaufen teilweise zu gemeinsamen Strängen vereinigt.

Wie oben erwähnt, ziehen die Arterien- und Venenzweige in jüngeren Stadien auch niemals zu gemeinsamen Strängen vereinigt nebeneinander her, wohl aber findet ein solches Verhältnis in der zweiten Hälfte der Bebrütung statt.

V. comitans Art. umbilic. sin.

Zum Teil geschieht dies dadurch, dass Zweige der V. comitans Art. umbilic. sin., welche vom 6. Tage an rasch an Grösse zugenommen hat, den Ästen der Arterie auf das äussere Blatt folgen und sich auch dort nicht von ihnen trennen.

Diese Venen gehen nun, kurz nachdem sie auf das äussere Blatt des Harnsackes getreten sind, Anastomosen mit sehr starken Venen des äusseren Blattes ein; da ein grosser Teil des venösen Blutes der äusseren Allantois-Lamelle durch diese Anastomosen abfliesst, dehnt sich der im inneren Blatte gelegene Abschnitt der V. comitans Art. umbilic. sin. so sehr aus, dass die Vene der zugehörigen Arterie an Lumen nicht nachsteht²⁾.

2. Veränderungen am inneren Blatt.

Auch im Bereiche des inneren Blattes der Allantois gehen im Laufe der Entwicklung zahlreiche Veränderungen vor sich.

a) Kapillaren d. inneren Blattes.

Das Kapillarnetz wird, wie bereits oben angedeutet (S. 10), stellenweise noch weiter als vordem. An anderen Plätzen wieder ordnen sich die Kapillaren in einer bestimmten Richtung an; so finden wir gewöhnlich, dass nach dem 7. Tage an einem Teile des Amnion-Allantois-Verwachsungsrandes (S. 27) die Kapillaren des inneren Blattes einander parallel ziehen und ungefähr senkrecht auf den ebenerwähnten Verwachsungsrand auftreffen. Auch dort, wo die Kapillaren des inneren Blattes an die Eiweissack-Allantois (siehe S. 23) grenzen, sind sie stellenweise ähnlich angeordnet. Doch sind diese Ver-

¹⁾ Hierzu kommt noch an derselben Stelle ein später zu beschreibendes Lymphgefässnetz.

²⁾ Diese Verhältnisse deutet Hirota in den Worten an: „One basal branch of the allantoic vein, which runs with the right — (müsste heissen mit der linken, s. auch Anm. S. 6) — allantoic artery, becomes conspicuous by anastomosing with other branches of the same vein.“

hältnisse zu schwankend, um eine genauere Beschreibung zu rechtfertigen.

Besonders berücksichtigt muss aber das Gefässnetz der Amnion-Allantois-Verwachsung und der Eiweissack-Allantois werden. An beiden Stellen geht das weite Gefässnetz des inneren Blattes durch starke Kapillaren-Neubildung ziemlich unvermittelt in ein sehr feinmaschiges Gefässnetz über¹⁾; die Gefässe sind dabei oft stark geschlängelt, wie dies auch schon auf den benachbarten Partien des inneren Blattes zuweilen der Fall ist. Dort, wo die Eiweissack-Allantois in das äussere Blatt der Allantois umbiegt, wandelt sich das Gefässnetz ganz in der oben beschriebenen Weise (S. 9) in das typische respiratorische Kapillarnetz um.

Merkwürdig sind nun mehrere Verbindungen, welche die Gefässe des inneren Blattes der Allantois mit anderen Gefässsystemen eingeht.

Wie schon Carl Ernst von Baer²⁾ erwähnt, erhält das Amnion um den 11. Tag etwa eine Vaskularisation. Es wachsen nämlich von der Bauchwand des Embryo her Gefässe in das Organ hinein. Diese Gefässe sind zum Teil stark geschlängelt, was bei ihrer Lage in der Wand eines kontraktilen Organes nichts Auffälliges hat; häufig sind sie derart angeordnet, dass die Arterie zwischen zwei Begleitvenen verläuft, welche durch Quer-Anastomosen nach Art der Sprossen einer Leiter untereinander in Verbindung stehen. In Kommunikation mit den am weitesten gegen den Amnion-Allantois-Verwachsungsrand vorgedrungenen Partien dieser Gefässe stehen häufig merkwürdige weite Hohlräume, welche strotzend mit Blut gefüllt sind; sie bilden gewöhnlich ein unregelmässiges Netzwerk, welches zahlreiche blind endende Ausläufer besitzt.

Ausser diesen direkt aus der Leibeswand des Embryo hervorgegangenen Gefässen erhält nun das Amnion nach meinen Beobachtungen auch noch solche, welche vom inneren Blatte der Allantois herkommen und streckenweise am Amnion-Allantois-Verwachsungsrande ein fein-

b) Gefässe der Amnion-Allantois-Verwachsung u. der Eiweissack-Allantois.

c) Verbindungen der Gefässe des inneren Blattes mit anderen Gefässsystemen.

α) Verbindung d. Allantois-Gefässe mit denen des Amnions.

Vaskularisation des Amnions, von der Bauchwand aus,

von dem inneren Blatte der Allantois aus.

¹⁾ Für die Eiweissack-Allantois wird dies auch von Duval besonders hervorgehoben.

²⁾ Entwicklungsgeschichte der Tiere Bd. I. S. 124.

Anastomosen
zwischen diesen
Gefässbezirken.

maschiges Kapillar-Netz bilden. Diese beiden Gefässsysteme gehen nun mit einander Anastomosen ein und hierdurch treten die Allantois-Gefässe in Kommunikation mit den Bauchwandgefässen des Embryo. Die Anastomosen finden sich aber immer nur auf kleinere Abschnitte beschränkt, und auf dem grössten Teile des Amnions bleiben beide Gefässbezirke durch eine unvaskularisierte Zone von einander getrennt. Ein solcher gefässloser Abschnitt bleibt auch in späteren Stadien in grosser Ausdehnung bestehen, trotzdem sich während der Einziehung des Dottersackes¹⁾ der Amnion-Allantois-Verwachsungsrand immer mehr dem primitiven Nabelringe (der Stelle, an welcher das Amnion in die Bauchhaut übergeht) nähert.

Dieses dürfte zum Teil dadurch bedingt sein, dass am Verwachsungsrande der Allantois und des Amnions in diesem Stadium auf weite Strecken starke Quellungen der Amnionmuskulatur eintreten (siehe S. 29) und so der Weg für die Anastomosenbildung verlegt wird; diese Quellungen sind wahrscheinlich auch ein Grund für das in diesen Stadien recht spärliche Auftreten von Vaskularisation des Amnions vom inneren Blatte aus.

β) Verbindung d.
Allantois-Gefässe
mit denen der
Dottersack-
gefässe.

Ferner treten die Allantoisgefässe auch in Verbindung mit dem Gefässsystem des Dottersackes.

Es gelang Popoff, bei neunzehntägigen Hühnerembryonen vom Dottersacke aus die Allantois zu injicieren, und durch Injektion von der Allantois aus konnte ich vom 17. Tage an die Dottersackgefässe füllen.

Entstehung
dieser Ver-
bindung.

Die Verbindung zwischen den Gefässen des Dottersackes und der Allantois kommt folgendermaassen zu stande: Am 12. Tage und wohl schon etwas früher kann man in der Umgebung des Mesodermringes eine Vaskularisation der Serosa (von den Dottersackgefässen her stammend) bemerken, und am 13. Tage beginnt die Serosa auch vom inneren Blatt der Allantois aus durch ein schönes Kapillarnetz vaskularisiert zu werden. Die zwischen beiden Gefässprovinzen gelegene Serosastrücke wird durch die Verkleinerung des Eiweissackes immer kürzer

¹⁾ Hans Virchow: Der Dottersack des Huhnes Seite 39 in: I. Band der internationalen Beiträge zur wissenschaftlichen Medicin, Zeitschrift, Rudolf Virchow gewidmet. Berlin 1891.

und endlich, etwa am 16. Tage, treten die beiden Gefässsysteme miteinander in Kommunikation.

Durch diese Anastomosen mit allen benachbarten Organen mag nun zwar ähnlich, wie dies bei der Lungenatmung durch die Einmündung der Vv. bronchiales in die Vv. pulmonales geschieht, dem arteriellen Blute der Allantoisvenen auch sauerstoffärmeres Blut beigemischt werden, andererseits aber wird die Sicherheit der Cirkulation durch diese Verbindungen, die bei event. Störungen als Notauslässe dienen können, gefördert werden.

Überhaupt ist für die Cirkulation der Allantois in jeder Weise höchst vollkommen Sorge getragen, und ich glaube auch, dass die auf S. 8 erwähnte Thatsache, dass die grösseren Gefässstämme im Wachstum hinter den sie umgebenden Allantoisabschnitten zurückbleiben, ihre Erklärung durch eine hierdurch beabsichtigte Erleichterung der Cirkulation finden. Die Gefässe ziehen nämlich infolge ihres relativ geringeren Wachstums mitten durch die Allantois-Höhle vom innern Blatt zum äussern Blatt und biegen nicht erst am freien Rande der Allantois von der inneren auf die äussere Lamelle um; sie gelangen also dadurch auf einem kürzeren Wege zu dem äusseren Blatte (welches ja als respirierendes Organ des Embryo mehr als die anderen Allantoisabschnitte einer starken Blutzufuhr bedarf), als ob sie genötigt wären, erst die ganze innere Lamelle bis zum freien Rande der Allantois zu durchlaufen, um das äussere Blatt zu erreichen, wie dies ja geschehen würde, wenn das Wachstum der Gefässe gleichen Schritt mit dem der ihnen benachbarten Allantoisabschnitte hielte. Wenn das letztere der Fall wäre, so würden ferner auch alle grösseren Gefässstämme der Allantois (soweit sie für das äussere Blatt bestimmt sind) beim Schlusse des Eiweiss-sackes (s. S. 36) auf einen engen Raum zusammengedrängt werden, was natürlich nicht so zweckmässig für die Gleichmässigkeit der Cirkulation aller Teile des äusseren Blattes wäre, als die thatsächlich vorhandene Einmündung an weiter von einander entfernten Stellen des äusseren Blattes. Vielleicht ist es auch von Wichtigkeit, dass durch diesen eigentümlichen Gefässverlauf die beiden Äste der Art. umbilic. sin. aus dem Bereiche des schrumpfenden Eiweiss-sackes gebracht werden.

γ) Folgen der Verbindungen, welche die Allantois-Gefässe mit andern Gefässsystemen eingehen.

[Die Zweckmässigkeit in der Anordnung der grossen Allantois-Gefässe.]

V. Hühner-
Embryonen in d.
letzten Tagen d.
Bebrütung:

1. Äusseres Blatt.
2. Inneres Blatt.

Über das Gefässsystem der Allantois während der letzten Tage der Bebrütung wäre folgendes zu sagen: Die Gefässe des äusseren Blattes erhalten sich auch während der letzten Tage auf der erreichten Entwicklungshöhe.

Das innere Blatt der Allantois, welches als solches durch die Verwachsung mit dem Amnion während des Eintritts des Dottersackes immer kleiner wird, zeigt auch am 19. Tage noch ein sehr reiches Gefässnetz, und auch der unmittelbar an das innere Blatt grenzende Teil der Amnion-Allantois-Verwachsung hat selbst in diesen Stadien noch eine reiche Vaskularisation; auf dem vom Rande des innern Blattes entfernteren Teile der Amnion-Allantois-Verwachsung aber bildet sich das Gefässnetz im Laufe der Entwicklung mehr und mehr zurück.

Art. umbilic.
dextr.

Über das Schicksal der Art. umbilic. dextr. will ich noch bemerken, dass sie nicht, wie bisher angenommen, zu Grunde geht, sondern ich kann Hirota — der freilich auch hier die rechte mit der linken Allantois-Arterie verwechselt — bestätigen, dass sie bis zum Schluss der Bebrütung erhalten bleibt; allerdings hat das Gefäss in der zweiten Hälfte der Embryonalentwicklung nur eine untergeordnete Bedeutung und versorgt hauptsächlich das innere Blatt (resp. die Amnion-Allantois-Verwachsung) und das Septum an der Ven. umbilic. (interallantoic septum von Hirota).

VI. Feinerer Bau
der Allantois-
Gefässe.

1. Arterien und
Venen.

Ich will diesen Abschnitt mit einigen Bemerkungen über den feineren Bau der Gefässe abschliessen.

Die Wandung der grösseren Arterien ist um das Vielfache dicker als die der Venen, während, wie ich gleich vorweg bemerken will, die Lymphgefässstämme nur aus einem einfachen Endothelrohr bestehen. Die Kapillarenneubildung erfolgt auf dem inneren Blatte der Amnion-Allantois-Verwachsung und der Eiweissorgan-Allantois (auf dem äusseren Blatte ist sie der Dicke der Membranen wegen weniger leicht zu verfolgen) auf zweierlei Weise:

2. Kapillaren-
Neubildung.

1. Benachbarte Kapillaren treten durch anfangs solide Sprossen mit einander in Verbindung, welche später von den Gefässen aus ein Lumen erhalten.

2. Die Kapillarwand stülpt sich zu einem von Anfang an hohlen Spross aus, dessen keulenartig erweitertes Ende anderen Gefässen entgegenwuchert.

Oft ist die Verbindung zwischen dem erweiterten und mit Blut gefüllten Ende des Sprosses mit der Kapillare, von welcher er anscheinend ausgegangen ist, so dünn, dass sich ein Lumen darin absolut nicht nachweisen lässt, so dass es aussieht, als sei das Blut in diesem keulenartig verdickten Abschnitt entstanden.

Das innere Blatt der Allantois um die Mitte der Bebrütung ist wohl eins der schönsten Objekte, um Gefässentwicklung zu beobachten; besonders schöne Bilder erhielt ich, wenn ich die durch Sublimat fixierten Objekte mit Borax-Karmin-Indigo-Karmin (nach der Vorschrift von Grenacher) färbte und dann stark entfärbte: während der Untergrund rot erschien, waren die Blutkörperchen durch das Indigo-Karmin dunkelblau gefärbt, so dass man bei schwacher Vergrößerung eine gut gelungene Injektion zu sehen glaubte, und die Details der Kapillarneubildung waren ebenfalls vortrefflich differenziert.

[Technische
Bemerkungen.]

Lymphgefässe der Allantois.

Ausser dem eben beschriebenen Blutgefässsystem findet sich nun in der Allantois auch ein sehr entwickeltes Lymphgefässsystem.

I. Allgemeine
Bemerkungen
über das Lymph-
gefäss-System.

Über die Lymphgefässe der Hühner-Allantois sind von Budge Untersuchungen angestellt, die leider durch den frühen Tod des Verfassers unvollendet blieben. Die Resultate sind deshalb nur in Form von zwei vorläufigen Mitteilungen veröffentlicht.

1. Budge's An-
gaben über die
Lymphgefässe d.
Allantois.

Die ältere dieser Mitteilungen ist im Medicinischen Centralblatt 1881 enthalten; die für die vorliegende Arbeit in Betracht kommende Stelle lautet: „Es fand sich, dass die arteriellen Gefässe der Allantois bis zu den feinsten Verzweigungen von zwei Lymphgefässen begleitet werden, deren Grösse im Verhältnis zu den benachbarten Blutgefässen steht. Die Lymphgefässe sind gegen das umliegende Gewebe scharf und deutlich abgegrenzt, mit Ausbuchtungen versehen, aber wie ich glaube, aus dem Laufe der injizierten Masse entnehmen zu dürfen, ohne festschliessende Klappen¹⁾).

¹⁾ Die letzte Bemerkung entspricht, wie ich gleich hier anführen will, auch meinen Beobachtungen.

„Von diesen Hauptgefässen gehen zahlreiche Ästchen aus, die ein dichtes Netz um die Arterien herumbilden. Wo mehrere Ästchen zusammenkommen, bemerkt man eine Erweiterung. Die Maschen des Netzwerkes sind länglich. So steckt also die Arterie in einem vollkommenen Lymphgefässcylinder, wovon man sich leicht an Injektionspräparaten bei verschiedener Einstellung des Mikroskops überzeugt.“

Die andere Mitteilung befindet sich in den Berichten des Kopenhagener Kongresses von 1884 und wurde von His nach Budge's Tode als Erläuterung zu einer Lymphgefäss-Injektionen der Allantois enthaltenden Farbentafel abgedruckt. Diese Stelle lautet:

„Jedes grössere Blutgefäss wird von zwei Lymphstämmchen begleitet. Letztere sind durch zahlreiche Ästchen verbunden, so dass das Blutgefäss in einem Cylinder von Lymphgefässen steckt. Der Abfluss der Lymphgefässe geschieht einmal durch die auf diese Weise injicierbaren Lymphherzen (Archiv für Mikroskopische Anatomie 1882) und zweitens durch den Ductus thoracicus. Der Bildung dieser Lymphgefässe in der Allantois geht vorher ein Blutgefässnetz, welches sehr viel Ähnlichkeit mit den Lymphgefässen hat. Man kann nämlich vom 8 bis etwa 10. oder 11. Tage durch Injektion von einem Aste der Vena umbilicalis aus ein solches Netzwerk injicieren, nach diesem Tage nicht mehr. Ob dieses Blutnetz so lange die Funktion der Lymphgefässe an den Arterien zu versehen hat, oder ob vielleicht aus ihnen Lymphgefässe hervorgehen, darüber sind meine Untersuchungen noch nicht abgeschlossen.“

Diese beiden Mitteilungen decken sich also nicht vollständig, da in der ersten nur von einem Lymphgefässnetz um die Arterien, in der späteren von einem solchen um alle grösseren Gefässstämme gesprochen wird; ausserdem werden in letzterer auch Andeutungen über periarterielle Blutgefässe gemacht.

In der folgenden kurzen Schilderung der Allantois-Lymphgefässe werde ich Gelegenheit nehmen, auf obige Notizen zurückzugreifen.

Der Termin des ersten Auftretens von Lymphgefässen in der Allantois ist schwer bestimmbar; wahrscheinlich ist dasselbe in seinen Anfängen schon am

6. Tage oder früher vorhanden, deutlich wird es aber erst am 7. oder 8. Tage.

Wir finden alsdann auf einem Querschnitt durch ein grösseres Gefäss, z. B. den Stamm der Art. umbilic. sin. zu beiden Seiten der unter der Arterie befindlichen Begleitvene zwei Stellen, welche wie Löcher in der perivaskulären Bindegewebssubstanz aussehen und nur durch eine einfache Lage von Endothel von der Umgebung abgegrenzt sind: es sind dies Lymphgefässe. Auch am ganzen übrigen Umfange des Arterien-Querschnittes sehen wir eine Reihe kleinerer derartiger Lumina; ausser ihnen aber zeigt sich, und zwar meist mehr dem Rande der Arterie genähert, noch ein Kranz kleinerer Blutgefäss-Querschnitte. Diese kleinen Blutgefässe sind Venen, welche um die Arterie ein Netzwerk bilden. Solche Vasa-Vasorum konnte ich vom 6. bis 19. Tage injicieren (vgl. S. 10).

3. Die Lymphgefässe nach dem 7. Tage.

4. Perivaskuläre Blutgefässe.

Budge giebt an, dass er nur vom 8. bis 11. Tage von den Venen aus ein perivaskuläres Blutgefäss-Netz füllen konnte. Allerdings sind solche Netze besonders in späteren Stadien nicht an allen, sondern nur an einzelnen Gefässen nachweisbar, sicher aber ist es, dass diese Vasa-Vasorum gleichzeitig mit einem gut entwickelten perivaskulären Lymphnetze vorhanden sind.

Es scheint mir fast, dass Budge diese Thatsache nicht kannte und deshalb auf die Vermutung kam, dass das anfängliche Blutgefässnetz sich vielleicht in ein Lymphgefässnetz umwandeln könne.

Was nun die von Budge erwähnte Ähnlichkeit der perivaskulären Allantois-Blutgefässe mit den Lymphgefässen anbelangt, so ist dieselbe allerdings vorhanden, besonders aber an kleineren Stämmchen auf dem inneren Blatte des Harnsackes frappierend, wo sich zuweilen mit Blut gefüllte Gefässe ganz so um andere herumspinnen, wie dies die Lymphgefässe zu thun pflegen.

Doch eine solche Anordnung an sich spricht noch nicht für einen näheren Zusammenhang mit dem Lymphgefäss-System, da ähnliches schon oben (S. 13) als häufiges Vorkommen von den die Amnion-Arterien umspinnenden Venen beschrieben wurde¹⁾.

¹⁾ Auffallend ist es allerdings, dass sich bei Lymphgefässinjektionen die Venen zuweilen füllen; ob so etwas nur durch mecha-

II. Die perivaskulären Lymphgefässe d. grossen Blutgefässstämme.

Kehren wir nun nach dieser Abschweifung zur Beschreibung der Lymphgefässe zurück.

Betrachten wir ein grösseres Blutgefäss nach Injektion der Lymphbahnen bei schwacher Vergrösserung von der Fläche, so sehen wir, dass dasselbe von einem sehr schönen engmaschigen Netze feiner Lymphgefässe allseitig umspinnen wird. Ein solches Netzwerk findet sich auch an der V. umbilic., wenn auch die sie begleitenden Lymphgefässstämme bedeutend schwächer entwickelt sind als an den grossen Arterien.

Letztere sind jederseits von einem starken Lymphgefässstamme begleitet, welcher das feine perivaskuläre Lymphnetz aufnimmt, und welcher häufig unregelmässige Zipfel und Ausbuchtungen in das benachbarte Gewebe entsendet. Die beiden Lymphgefässe können auch zu einem gemeinsamen dicken Stamme verschmelzen.

III. Die Lymphgefässe auf dem inneren Blatte d. Allantois.

Doch nicht nur die grösseren Blutgefässstämme sind von Lymphgefässen begleitet, sondern diese folgen, wie schon Budge angiebt, den Gefässen bis in die feinsten Verästelungen.

Auf dem inneren Blatte und der Amnion-Allantois-Verwachsung ist es die Regel, dass die Arterie und Vene zu einem gemeinsamen Strange vereinigt sind, welcher jederseits von einem Lymphgefässe eskortiert wird. Diese Lymphgefässe werden anfänglich nur durch vereinzelte, im weiteren Verlaufe durch immer zahlreichere Quer-Anastomosen mit einander verbunden, bis die Lymphgefässe beider Seiten endlich zu einem einzigen Lymphcylinder über dem betreffenden Gefässe zusammengeflossen sind.

Wenn sich die Arterien im weiteren Verlaufe von den Venen trennen, so pflegt das Lymphgefäss die Arterie zu begleiten.

Es muss jedoch hervorgehoben werden, dass das Lymphgefässsystem nicht an allen Teilen des inneren Blattes gleich stark entwickelt ist, sondern dass es stellenweise auch eine weniger reiche Ausbildung zeigt.

Rückbildung derselben.

In dem letzten Viertel der Bebrütung scheint das

nische Verletzung der Gefässwandungen zu stande kommt, oder ob vielleicht ein anderer Zusammenhang besteht, wage ich nicht zu entscheiden.

Lymphgefäss-System des inneren Blattes und der Amnion-Allantois-Verwachsung eine Rückbildung zu erfahren.

Ähnliche Verhältnisse, wie die eben beschriebenen zeigt das reiche Lymphgefäss-System der Eiweissack-Allantois.

Viel entwickelter und regelmässiger aber als das des inneren Blattes zeigt sich das Lymphgefäss-System des äusseren Blattes der Allantois.

IV. Die Lymphgefässe auf dem äusseren Blatte der Allantois.

Die grossen Äste der Arterien und Venen besitzen auf dem äusseren Blatte dasselbe feinmaschige Lymphgefäss-Netz, wie es oben beschrieben wurde. Auch die kleineren Zweige der Arterien und Venen (welche, wie oben auseinandergesetzt, wenigstens anfänglich stets von einander getrennt verlaufen) werden regelmässig von zwei Lymphgefäss-Stämmen begleitet, welche durch Quer-Anastomosen zu einem groben Flechtwerke verbunden sind. An den feinsten Ästchen der Arterien und Venen angelangt, trennen sich aber die kleinen Lymphstämmchen in der Regel von den Blutgefässen und bilden, mit benachbarten Lymphstämmchen anastomosierend, ein grobmaschiges Netz feiner Lymph-Kapillaren; dieses Netz liegt natürlich nach innen (d. h. der Allantois-Höhle zugewendet) von der Blut-Kapillaren-Zone.

Überall dort, wo kleinere oder grössere Äste der Arterien und Venen einander überkreuzen, treten die sie begleitenden Lymphgefässe mit einander in Anastomose.

Die Entstehung von Lymphgefässen können wir auf dem inneren Blatte schrittweise verfolgen: Es bilden sich etwa um den 8. Tag, besonders in dem nach dem Rande zu gelegenen Teile des inneren Blattes, streckenweise sehr zahlreiche warzen- und leistenförmige Auswüchse, welche aus einem lockeren Bindegewebe (Schleimgewebe) bestehen und nach der Allantois-Höhle zu prominieren. Denselben Vorgang beobachtet man auch an der Amnion-Allantois-Verwachsung und an der Eiweissack-Allantois.

V. Entstehung d. Lymphgefässe.

Besonders stark sind diese Prominenzen um die Blutgefässe entwickelt und verschmelzen hier schliesslich zu einem cylindrischen Wulste, in dessen Mitte das Blutgefäss liegt. Dieser Wulst lässt jedoch noch für lange Zeit seine Entstehung aus einzelnen mit einander

verschmolzenen Papillen erkennen, und es sieht aus, als ob er korkenzieherartig um das Gefäss herumgewunden wäre. Es entstehen nun in dem lockeren Schleimgewebe dieses Gebildes Hohlräume, welche mit einem einfachen Endothel ausgekleidet sind, und welche sich von den Lymphgefässen aus injicieren lassen. Die oben beschriebenen papillären Exkrescenzen sind am stärksten um die Mitte der Bebrütung entwickelt; später verschwinden sie, soweit sie nicht zur Lymphgefässbildung Verwendung gefunden haben; am 14. Tage sind nur noch wenige, am 17. keine mehr vorhanden

Nachtrag zum Gefässsystem der Allantois.

I. Die Allantoisgefässe b. andern Vogelarten (als dem Huhn).

Obgleich bei den Untersuchungen über das Gefässsystem der Allantois hauptsächlich Hühnereier verwandt wurden, habe ich dennoch auch eine genügend grosse Zahl anderer Vogelspecies untersucht, um sagen zu können, dass das oben Ausgeführte, von einzelnen Details abgesehen, auch für die Vögel im allgemeinen Geltung hat.

Bei Singvögeln.

Auch bei Singvögeln, auf die ich infolge der Duval'schen Arbeit besonders mein Augenmerk richtete, fand ich die typische Kapillar-Zone des äusseren Blattes, das relativ reiche Gefässnetz der Amnion-Allantois-Verwachsung, das Vorhandensein von Lymphgefässen und die mit ihrer Bildung im Zusammenhang stehenden Bindegewebswülste. Auch die Anordnung der Gefäss-Septa ist im ganzen dieselbe, wie sie von Hirota für das Huhn beschrieben ist.

II. Technische Bemerkungen.

Die vorliegenden Resultate wurden mit Hülfe von Blut- und Lymphgefässinjektionen gewonnen.

Als Injektionsmasse diente das sog. lösliche Berliner Blau und bei Doppelinjektionen wurde ausserdem frisch bereitetes Chrom-Gelb benutzt. Beide Substanzen wurden in Wasser gelöst resp. aufgeschwemmt zur Anwendung gebracht.

Die Injektionen wurden ferner teils mit der Einstich-Canüle nach der Methode von Werthheim, teils — in späteren Stadien — mittelst einer gewöhnlichen kleinen Injektionsspritze ausgeführt.

Bei Lymphgefäss-Injektionen kam nur die Werthheim'sche Einstich-Methode zur Anwendung.

Die Injektion der Allantois - Blutgefässe hat in späteren Stadien gar keine Schwierigkeiten.

Weniger leicht ist sie dagegen in den ersten 5 bis 6 Tagen der Bebrütung; nur selten gelingt es, die feinen Gefässe des inneren Blattes in diesem Stadium zu füllen.

Die Lymphgefäss-Injektion bietet wenigstens nach dem 8. Tage keine erheblichen Schwierigkeiten.

Ohne Injektionen wäre es unmöglich gewesen, über die meisten der in Betracht kommenden Punkte Klarheit zu erlangen.

Die histologische Struktur der Allantois.

Einleitende Bemerkungen.

Die Allantois ist bekanntlich eine Ausstülpung der Darmwand und besitzt als solche eine entodermale Auskleidung und nach aussen davon eine Schicht Mesoderm. Am 5. Tage etwa verwachsen nun die am meisten nach der Aussenseite des Eies (also der Eischale zunächst) gelegenen Abschnitte des Harnsackes mit der darüber liegenden serösen Hülle und bilden das sog. äussere Blatt der Allantois, während der übrige Teil als das innere Blatt der Allantois bezeichnet wird.

I. Entstehung der Allantois.

II. Unterscheidung eines äusseren und inneren Blattes.

Das äussere und das innere Blatt sind also nicht nur ihrer Topographie, sondern auch ihrem Aufbau nach verschiedene Abschnitte der Allantois.

Im Laufe der Entwicklung stülpt nun aber, wie Duval in seiner grundlegenden Arbeit „sur les annexes des embryons d'oiseau“¹⁾ nachweist, die Allantois die seröse Hülle über dem das Eiweiss enthaltenden Abschnitt des Eies in eine Duplikatur vor sich her, und die Allantois besitzt daher in diesem Abschnitte sowohl auf der äusseren, wie der inneren Lamelle einen Überzug von Serosa. Da es nun notwendig ist, diesen mit Serosa bekleideten Abschnitt der inneren Allantois-Lamelle, welche einen Teil des Eiweiss-sackes bildet, von dem übrigen Teil des inneren Blattes streng zu

III. Die Eiweiss-sack-Allantois.

¹⁾ Journal de l'Anatomie 1884.

scheiden, so will ich ihn einfach als „Eiweissack-Allantois“ bezeichnen, und unter der Bezeichnung „inneres Blatt der Allantois“ nur die nicht mit Serosa überzogenen Teile der inneren Lamelle verstehen.

Es soll nun nach einer kurzen Betrachtung der jüngsten Stadien zuerst das innere Blatt, alsdann das äussere Blatt und schliesslich der Eiweissack (Sac placentoïde Duval's) in Bezug auf ihre histologische Struktur und die Veränderungen, welche dieselbe im Laufe der Entwicklung erleidet, in Kürze besprochen werden.

Die Allantois vor der Differenzierung in ein inneres und äusseres Blatt.

Betrachten wir die Allantois in einem Stadium, wo noch keine Verwachsung mit der Serosa stattgefunden hat, so ist, wie aus obigem hervorgeht, das ganze Gebilde nur aus den Schichten zusammengesetzt, aus welchen später nur das innere Blatt besteht. Die Innenfläche des Organs ist mit einem annähernd kubischen Epithel entodermaler Abstammung ausgekleidet, und über demselben befindet sich eine mehrfache Lage von Mesoderm-Zellen, zwischen denen in diesem Stadium fast noch keine Zwischensubstanz erkennbar ist.

Die Allantois nach der Differenzierung in ein inneres und äusseres Blatt.

I. Einleitende Bemerkungen.

Von dem Momente an, wo sich die Allantois mit der Serosa verbindet, findet eine Divergenz in der geweblichen Entwicklung zwischen den serosafreien und den mit der Serosa verwachsenen Teilen (dem äusseren und dem inneren Blatt) statt, und die ursprüngliche indifferente Anlage erfährt entsprechend der ungleichartigen Funktion der beiden Allantois-Abschnitte in beiden auch eine verschiedene Ausbildung.

II. Das innere Blatt.

Das innere Blatt geht nun im Laufe der Entwicklung folgende Veränderungen ein:

1. Beim Hühnchen von 5-6 Tagen.

Am 5. bis 6. Tage, wo die Verbindung mit der Serosa schon im ausgedehnten Maasse besteht, hat sich

das innere Blatt stellenweise sehr verdünnt, während es an anderen Stellen durch Bildung von reichlicher Zwischensubstanz von Seiten der Mesoderm-Zellen eine bedeutende Dicke erreicht hat; auf dem dem Anfangsteile der grossen Gefässstämme (Art. umbilic. dextr. u. sin., V. umbilic.) benachbarten Allantois-Abschnitte kommt es auch zur Bildung zahlreicher papillärer Vorsprünge, welche nach der Innenfläche, besonders aber nach der Aussenseite des Harnsacks prominieren.

a) Dicke der Membran.

Papilläre Vorsprünge.

Die Mesoderm-Zellen erscheinen in diesem Stadium bis auf die der äussersten Schicht des Allantois-Sackes als sternförmige Körper inmitten einer homogenen sulzigen Masse (Schleimgewebe).

b) Mesoderm-Zellen.

Die äusserste Schicht besteht dagegen aus Platten polygonaler Zellen, welche, wie dies Silberpräparate zeigen, mit feinen Zacken ineinandergreifen. Ich will diese Schicht als Mesoderm-Grenzschicht bezeichnen. Aus einer Lage ganz ähnlicher platter Zellen besteht übrigens auch die entodermale Auskleidung des inneren und, wie ich gleich hinzufügen will, auch des äusseren Blattes, nur ist die Auszackung der Zellränder meist weniger ausgesprochen als an der Mesoderm-Grenzschicht. Die Zellen des Entoderms sind übrigens nicht alle gleich gross, sondern es wechseln Gruppen grösserer Zellen mit Gruppen kleinerer Zellen ab; auch ist das Entoderm an einzelnen Abschnitten weniger flach als an andern.

c) Entoderm-Zellen.

An den dünnsten Stellen besteht das innere Blatt fast nur aus Entoderm und der Mesoderm-Grenzschicht.

Beim 8 tägigen Huhne finden wir noch dieselbe Ungleichheit in der Dicke der verschiedenen Abschnitte des inneren Blattes; die oben geschilderten papillären Exkrescenzen sind zwar grösstenteils geschwunden, statt ihrer haben sich aber an den Randpartieen des inneren Blattes andere leisten- und warzenähnliche Auswüchse gebildet, welche in die Allantois-Höhle hineinragen: es sind dies jene Wülste, welche in der oben beschriebenen (S. 21) Beziehung zur Lymphgefässbildung stehen. Das Entoderm, welches diese Papillen überkleidet, ist stellenweise zweischichtig, während das Entoderm auf den andern Abschnitten des inneren Blattes in der Regel als eine einfache Lage platter Zellen erscheint.

2. Beim Hühnchen von 8 Tagen.

a) Dicke der Membran.

Papilläre Exkrescenzen.

b) Entoderm.

c) Muskulatur.

Betrachten wir das innere Blatt eines ungefähr 8 Tage alten Hühnerembryo bei schwacher Vergrößerung, so bemerken wir stellenweise eine feine Streifung der Membran; stärkere Vergrößerung zeigt uns, dass im mesodermalen Teile Spindelzellen vorhanden sind, welche durch parallele Anordnung das streifige Aussehen bedingen: es sind dies die ersten Anfänge einer glatten Muskulatur, welche in den nächsten Tagen zur vollständigen Entwicklung gelangt; diese Muskulatur wurde zuerst von H. Virchow gesehen und beschrieben¹⁾.

Anordnung derselben.

Das gegenseitige Lagerungsverhältnis der Elemente dieser Muskulatur ist in den verschiedenen Teilen des inneren Blattes nicht dasselbe: streckenweise verlaufen die Muskelzellen, wie schon oben angedeutet, einander parallel, und zwar findet dies an denselben Stellen statt, wo auch die Kapillaren des inneren Blattes einander parallel gerichtet sind (S. 12); die Verlaufsrichtung von Kapillaren und Muskulatur ist dabei die gleiche. An andern Abschnitten aber ist von einer Anordnung nach einer bestimmten Richtung nichts wahrnehmbar, und es finden sich stellenweise sogar sternförmige Gruppierungen der Muskelzellen, ähnlich denen, welche bei Besprechung der Amnionmuskulatur noch genauer beschrieben werden sollen. An verschiedenen Stellen des inneren Blattes ist die Muskulatur auch ungleich stark, an manchen Abschnitten nur sehr gering entwickelt; sie ist einschichtig oder bildet eine mehrfache Lage²⁾.

Ihr feinerer Bau.

Die einzelnen Muskelzellen sind schmale platte Bänder mit länglichen Kernen.

Ihre Entstehung.

Ob diese Muskulatur aus den Zellen der Mesoderm-Grenzschicht durch Auswachsen nach einer Richtung entsteht; wie man dies bei Vergleichung von Silberpräparaten jüngerer und älterer Stadien vermuten könnte, oder ob sie sich aus anderen Schichten des Mesoderms differenziert, wage ich nicht zu entscheiden. Stellenweise liegt allerdings nach aussen (von der Allantois-Höhle aus gerechnet) von dieser Muskulatur noch eine Lage

¹⁾ Der Dottersack des Huhnes. S. 27/28.

²⁾ Auch bei den anderen von mir untersuchten Vogelarten (auch bei Singvögeln) liess sich eine Muskulatur auf dem inneren Blatte nachweisen.

platter Zellen; an anderen Stellen ist eine solche Zelllage nicht nachweisbar¹⁾).

Ausser der eben erwähnten Muskulatur tritt nun noch eine andere Muskelschicht in Beziehung zu dem inneren Blatte der Allantois. Es verwächst nämlich, wie H. Virchow entdeckt hat²⁾, das innere Blatt mit dem darunter liegenden Amnion.

Diese Verwachsung erscheint zuerst etwa am 7. Tage in der Nähe der Amnion-Serosaverbindung (S. 37) an dem hinteren (dem Steiss des Embryo entsprechenden) Teile des Amnions und breitet sich dann schnell über den ganzen, dem inneren Blatte der Allantois zugewandten Abschnitt des Amnions aus³⁾. An einer Stelle jedoch, welche dem Anfangsteile der V. umbilic. und Art. umbilic.

3. Amnion-
Allantois-
Verwachsung.

a) Umfang
derselben.

¹⁾ Die Entscheidung solcher Fragen ist nur an Flächenpräparaten mit Hülfe sehr starker Vergrösserungen möglich; sehr gute Dienste leisten versilberte Präparate. Querschnitte sind unzuverlässig, da erstens bei Schiefschnitten durch eine einschichtige Zelllage leicht eine mehrschichtige vorgetäuscht wird, und zweitens weil ein mehrschichtiges Epithel auf Querschnitten einschichtig erscheinen kann, wenn, wie dies bei platten Zellen häufig der Fall ist, die dickeren, den Kern tragenden Teile der einen Zell-Schicht an den Stellen liegen, wo die andere Zell-Schicht am dünnsten ist, nämlich dort, wo zwei benachbarte Zellen zusammenstossen.

²⁾ H. Virchow: Dottersack des Huhnes. S. 27/28.

³⁾ Man hat sich davor zu hüten, blosse Verklebungen des Amnions mit dem inneren Blatte der Allantois, wie sie häufig bei in toto fixierten Eiern vorkommen, für Verwachsungen zu halten. Ein gutes Kennzeichen, wie weit die Verwachsung des Amnions mit der Allantois vorgeschritten ist, bildet auf Flächenpräparaten das eigentümliche oben beschriebene Verhalten der Kapillaren des inneren Blattes beim Übergange auf diese Verwachsung. Ich will hier noch hinzufügen, dass die Amnion-Allantois-Verwachsung in der ersten Hälfte der Bebrütung in der Regel nicht eine kontinuierliche zu sein scheint, sondern dass es auf Schnittpräparaten so aussieht, als ob verwachsene Strecken mit solchen abwechseln, wo die Membranen durch einen weiten Zwischenraum von einander getrennt sind. Zum Teil findet eine solche diskontinuierliche Verwachsung wohl auch wirklich statt, häufig wird dies aber durch eine Hohlraumbildung innerhalb der mit dem Amnion thatsächlich verwachsenen Allantois vorgetäuscht. Ferner sei an dieser Stelle erwähnt, dass die Amnion-Allantois-Verwachsung um die Mitte der Bebrütung auf gefärbten Präparaten ein eigenartiges, verwaschen-fleckiges Aussehen besitzt, welches davon herrührt, dass die Kerne des inneren Blattes der Allantois an einzelnen Stellen dichter stehen wie an anderen. Ein ähnliches Aussehen zeigen bisweilen auch beschränkte Abschnitte des inneren Blattes, welche nicht mit dem Amnion verwachsen sind.

dextr. entspricht, findet konstant keine Verwachsung zwischen dem inneren Blatte und dem Amnion statt, wohl weil hier infolge der stärkeren Krümmung des Amnions keine direkte Berührung zwischen der Allantois und dem Amnion zu stande kommt.

Dieses ist deshalb von Wichtigkeit, weil in der zweiten Hälfte der Bebrütung konstant bei allen von mir untersuchten Vogelarten in diesen Raum zwischen dem inneren Blatte der Allantois und dem Amnion ein zungenförmiges Divertikel des Dottersacks hineingezwängt wird.

b) Der Bau des
Amnions
seine Muskulatur,

Bekanntlich besitzt das Amnion eine Muskulatur. Die muskulösen Elemente treten schon in sehr frühen Stadien auf und sind am 5. bis 6. Tage deutlich als kurze Spindeln sichtbar; bereits während der ersten Hälfte der Bebrütung wachsen diese Spindeln zu schönen Muskelzellen aus. Im ausgebildeten Zustande sind es sehr lange, schmale und dünne Bänder, welche nur in der Mitte, wo sich der elliptische Kern befindet, etwas dicker sind.

An vielen Stellen — jedoch nicht überall nachweisbar — liegt nach aussen (von der Amnions-Höhle aus gerechnet) von dieser Muskulatur noch eine Lage platter Zellen, welche teils eine dreieckige oder viereckige Gestalt haben und lange Ausläufer besitzen, teils langgestreckte Bänder darstellen, welche in ihrer Gestalt an Muskelzellen erinnern; zwischen den letzterwähnten Zellformen und der eigentlichen Amnion-Muskulatur finden sich zahlreiche Übergänge.

sein Ectoderm.

Das Ectoderm des Amnion ist, wie ich Hirota¹⁾ bestätigen kann, im ausgebildeten Zustande zweischichtig, an der Amnion-Serosa-Verbindung auch mehrschichtig; es sind meist flache polygonale Zellen.

Anordnung der
Amnion-
Muskulatur.

Die Anordnung der Amnion-Muskulatur ist nun derartig, dass die Muskelzellen in der Gegend des primitiven Nabelringes (die Zone, an der das Amnion in die Bauchwand übergeht) diesen wie ein Strahlenkranz umgeben und auf den übrigen Abschnitten des Amnions stellenweise zu sehr schönen grösseren und kleineren

¹⁾ Hirota: l. c. S. 345.

sternförmigen Gruppen angeordnet sind, indem sie von einem Centrum aus nach allen Richtungen ausstrahlen.

Wenn das Amnion mit dem inneren Blatte der Allantois verwächst, so kommen die Muskellagen beider Häute aufeinander zu liegen; streckenweise werden sie allerdings durch die dünnen Zelllagen, welche die Muskulatur des Amnions des inneren Blattes stellenweise überlagern, von einander getrennt sein, doch sind diese Zellschichten nach eingetretener Verwachsung nicht mehr nachweisbar.

Anfangs lassen sich die beiden verwachsenen Membranen noch von einander abpräparieren, und man sieht alsdann, dass die beiden Muskelsysteme ihre Selbständigkeit bewahrt haben. Später ist eine solche mechanische Trennung beider Häute aber nicht mehr möglich.

Die reich entwickelte Muskulatur der Amnion-Allantois-Verwachsung erfährt nun aber merkwürdigerweise in der zweiten Hälfte der Bebrütung eine fast vollständige Rückbildung und bis auf einzelne Stellen, wo sich noch ein Rest der Muskulatur erhält, verschwindet sie fast gänzlich, sodass von der anfänglich relativ dicken Membran ausser den Gefässen fast nur noch das ectodermale Epithel des Amnions und das entodermale des inneren Allantois-Blattes übrigbleibt. Da in den letzten Tagen der Bebrütung nun die Verwachsung des Amnions mit der Allantois beim Eintritte des Dottersackes in die Leibeshöhle des Embryo sehr rasch fortschreitet, so muss auch, wenn aus den beiden muskelreichen Häuten (dem Amnion und dem inneren Blatte der Allantois) eine muskellose Haut entstehen soll, ein rapides Schwinden der Muskulatur an der Stelle der Amnion-Allantois-Verwachsung stattfinden.

Auf Durchschnitten durch diese Stelle bei einem 19 Tage alten Hühnchen sehen wir denn auch, wie sowohl die Muskulatur des inneren Blattes (die übrigens in diesen späten Stadien noch wohl erhalten bleibt), als besonders die des Amnions in der Nähe des Amnion-Allantois-Verwachsungsrandes sehr stark aufgequollen ist. Durch diese Quellung ist die Muskulatur offenbar in einen leicht resorbierbaren Zustand gebracht, denn auf der Amnion-Allantois Verwachsung findet sich keine Muskulatur mehr, und es sieht ganz merkwürdig aus, wie aus der

c) Muskulatur
der Amnion-
Allantois-
Verwachsung.

Rückbildung der
Muskulatur.

Verschmelzung von zwei dicken Membranen eine ganz dünne hervorgegangen ist.

4. In den allerletzten Stadien der Bebrütung.

Verschmelzung mit d. Dottersack.

In den allerletzten Stadien der Bebrütung verschmilzt das innere Blatt endlich, soweit es nicht mit dem Amnion verwachsen ist, fest mit dem Dottersacke (wenigstens beim Huhne), und wird deshalb auch voraussichtlich beim Ausschlüpfen des jungen Vogels nicht wie die übrigen Teile der Allantois in der Eischale zurückbleiben, sondern einen Teil des inneren Nabelfeldes (H. Virchow) bilden müssen.

[Ein Rest des Eiweissackes bleibt beim Ausschlüpfen am Hühnchen haften.]

Zugleich mit dem inneren Blatte der Allantois wird das Hühnchen beim Ausschlüpfen auch die fest mit dem inneren Blatte verbundenen Reste des Eiweissackes, wenigstens teilweise, mit sich nehmen; hierfür spricht auch die Beobachtung H. Virchow's¹⁾, welcher bei ausgeschlüpfen Hühnchen bis zum 7. Tage konstant am distalen Dottersackpole ein kleines weisses Säckchen fand, in dem er einen Rest des Eiweissackes vermutete.

Beim Ausschlüpfen des Vogels tritt also nicht, wie Duval vermutete, eine Trennung zwischen Dottersack und Eiweissack am Mesoderm-Ringe ein.

5. Der histologische Bau der Allantois-Septa.

a) Die Entstehung der Septa.

An dieser Stelle soll auch die histologische Struktur der Allantois Septa Erwähnung finden. Die Septa der Allantois (für welche ich den Namen „Gefäss-Mesenterien“, der bereits von Popoff²⁾ gebraucht ist, als sehr bezeichnend acceptieren möchte) bestehen, wie Hirota auseinandersetzt und ich bestätigen kann, überall aus Duplikaturen der Allantois, welche durch den Zug der Allantois-Gefässe nach der Höhle des Harnsackes hin eingefaltet werden, und deren einander zugekehrte Flächen verwachsen. Dort, wo die eingefalteten Abschnitte der Allantois mit Ectoderm überzogen sind (wie dies an der Eiweissack-Allantois, jedoch nicht an den übrigen Abschnitten der Allantois geschieht), muss dieses auch mit eingefaltet werden, und da das Ectoderm an der Aussen-seite der Allantois liegt, so müssen ferner die Ectoderm-Lagen bei der Einfaltung nach der Allantois-Höhle zu aufeinander zu liegen kommen. Auffallenderweise ist, wie auch Hirota bemerkt, das Ectoderm nur kurze Zeit,

b) Ectoderm-Einschlüsse.

¹⁾ H. Virchow: Dottersack des Huhnes. S. 40.

²⁾ Popoff: L. c.

nachdem es in die Falte eingeschlossen ist, noch nachweisbar, später ist es gänzlich geschwunden; da das eingeschlossene Ectoderm sich nun nicht etwa nach irgend einer Seite hin zurückziehen kann, so folgt daraus, dass es an Ort und Stelle zu Grunde geht.

Die beiden nach der Allantois-Höhle zu gewandten freien Flächen der Septa müssen gleich den übrigen Abschnitten dieser Höhle mit Entoderm bekleidet sein.

Die Septa sind dünne Häute und enthalten wenig mesodermale Bestandteile; glatte Muskulatur besitzen sie in der Regel nicht.

Ich will an dieser Stelle die Degenerations-Erscheinungen, welche sich in den letzten Tagen der Bebrütung am inneren Blatte der Allantois zeigen, hier zugleich mit denen abhandeln, welche auf dem äusseren Blatte stattfinden, da sich die im Folgenden geschilderten Vorgänge an der ganzen Allantois in gleicher Weise bemerkbar machen.

Die Entoderm-Zellen sehen einige Tage vor dem Ausschlüpfen des Hühnchens häufig an den Rändern wie angenagt aus, und auf ihrer der Allantois-Höhle zugewandten Oberfläche findet sich eine durch Hämatoxylin sehr dunkel werdende Masse; es sind dies wahrscheinlich nicht einfache Niederschläge aus dem Inhalte des Harnsackes, sondern wohl degenerierte Abschnitte der Zellsubstanz selbst. Im Zusammenhang damit stehen vielleicht auch polygonale, sich in Hämatoxylin sehr intensiv färbende Schollen, welche häufig in der Mitte eine hellere Stelle zeigen. Endlich befinden sich in den Entoderm-Zellen in diesem Stadium häufig grössere Hohlräume neben den Kernen.

Diejenigen Teile der Allantois, welche an der serösen Hülle entlang wuchernd sich mit dieser verbinden, erhalten dadurch ausser einem Zuwachs von mesodermalen Bestandteilen auch eine Schicht Ectoderm, so dass das äussere Blatt also im Gegensatz zu dem inneren aus allen drei Keimblättern aufgebaut ist.

Das Ectoderm der Serosa ist wenigstens an dem mit der Allantois verschmelzenden Teile in der Regel eine doppelte Lage¹⁾ kubischer Zellen; stellenweise

c) Entoderm.

d) Mesoderm.

6. Die Degenerations-Erscheinungen an der Allantois.

III. Das äussere Blatt d. Allantois.

1. Einleitende Bemerkungen.

2. Bau d. Serosa.

a) Ectoderm.

¹⁾ Siehe auch Hirota: L. c. S. 345.

b) Mesoderm.

können diese Zellen allerdings auch platt sein und anscheinend eine nur einfache Schicht bilden. Der mesodermale Anteil der serösen Hülle ist von variierender Dicke.

3. Verschmelzung zwischen Serosa und Allantois.

Die Verschmelzung zwischen Serosa und Allantois geschieht in bekannter Weise durch Verwachsung der beiden einander zugewandten Mesoderm-Schichten. In der Nähe des Verwachsungsrandes ist häufig noch die Zusammensetzung des äusseren Blattes aus zwei Membranen eine Strecke weit erkennbar.

4. Ectoderm des äusseren Blattes

a) in der Übergangszone,

Auch das Ectoderm der Serosa behält in den Randpartieen des äusseren Blattes seine ursprüngliche Gestalt bei, doch hat die Zone, in der dies geschieht, an den verschiedenen Abschnitten des Randes eine sehr ungleiche Breite. Es ist dieses dieselbe Zone, an welcher der Übergang des Gefässnetzes des inneren Allantois-Blattes in das respiratorische Kapillar Netz des äusseren Blattes stattfindet; ich will diesen Abschnitt des äusseren Blattes im Folgenden als „Übergangszone“ bezeichnen.

b) über den respiratorischen Kapillaren.

Dort, wo die Kapillaren des äusseren Blattes ihre typische Ausbildung erlangt haben, finden wir statt des doppelschichtigen kubischen Serosa-Epithels eine Schicht sehr platter Zellen, welche unmittelbar über den Kapillaren liegen; es erinnert dies ganz an die Verhältnisse, welche wir sonst bei respirierenden Organen zu finden gewohnt sind. Diese dünne Ectoderm-Lage wird in dem Laufe der Entwicklung von den ihr eng anliegenden Wandungen der Kapillaren immer schwerer zu unterscheiden und in der zweiten Hälfte der Embryonal-Entwicklung gelingt dies meist nicht mehr¹⁾.

Lage kubischer Zellen unter der Kapillar-Zone.

Ich will hier gleich erwähnen, dass in der letzten Hälfte der Bebrütung dicht unter der Kapillar-Zone eine Schicht kubischer epithelartiger Zellen (wenigstens beim Huhne) zur Entwicklung gelangt, welche wahrscheinlich mesodermalen Ursprunges ist.

5. Entoderm.

Das Entoderm des äusseren Blattes bildet, wie bereits S. 25 erwähnt ist, eine Lage meist platter Elemente, doch kommen, besonders in späteren Stadien, auch ku-

¹⁾ Man muss in späteren Stadien die Kapillar-Zone im Zusammenhang mit der Schalenhaut untersuchen, da beim Abziehen der letzteren die Wandungen der dicht unter ihr liegenden Kapillaren zum Teil mit entfernt werden.

bische Zellformen vor. Stellenweise scheint das Entoderm auch in mehrfacher Lage vorhanden zu sein. Ich glaube jedoch, dass diese Mehrschichtigkeit in den meisten Fällen auf einer Täuschung beruht, die dadurch verursacht wird, dass die an die Entodermschicht grenzenden mesodermalen Bestandteile stellenweise ein epithelartiges Aussehen besitzen.

Die Dicke des äusseren Blattes ist je nach der Ausbildung der mesodermalen Schichten (diese bestehen aus dem S. 25 beschriebenen Schleimgewebe) eine sehr verschiedene: neben ganz dünnen Stellen, welche nur verschwindend wenig Mesoderm enthalten, giebt es auch sehr dicke Partien; besonders dick sind diejenigen Abschnitte, an denen das äussere Blatt in die Eiweissack-Allantois übergeht.

Wie bereits oben angedeutet, schaltet sich im Laufe der Entwicklung zwischen inneres und äusseres Blatt der von mir „Eiweissack-Allantois“ genannte Teil ein.

Dieser ist auch seiner histologischen Struktur nach ein Mittelding zwischen äusserem und innerem Blatt der Allantois und erinnert ganz an die eben beschriebene „Übergangszone“ zwischen äusserem und innerem Blatt.

Die Dicke der Eiweissack-Allantois ist eine wechselnde; zuweilen ist die Membran allerdings recht dünn, in der Regel jedoch erheblich dicker als das innere Blatt der Allantois, mit welchem sie übrigens die nach der Höhle der Allantois einspringenden Wülste gemeinsam hat, deren Beziehungen zum Lymphgefässsystem oben S. 21 näher erörtert sind.

Die mesodermalen Bestandteile der Eiweissack-Allantois erscheinen meist weniger durch Zwischensubstanz von einander getrennt, als es beim äusseren Blatte die Regel ist; eine kompakte mehrfache Schicht spindliger Elemente findet sich häufig unter dem ectodermalen Überzuge der Eiweissack-Allantois und stammt wohl ebenso wie dieser von der Serosa her; diese Schicht ist auch von Duval beschrieben und abgebildet worden. Auf Flächenpräparaten sieht man häufig Elemente, welche ganz an die beim inneren Blatte beschriebenen glatten Muskelzellen erinnern; dasselbe ist, wie ich gleich hier bemerken will, auch auf dem nicht mit der Allantois

6. Mesoderm.

IV. Eiweiss-Sack-Allantois.

1. Allgemeine Bemerkungen.

2. Dicke der Membran.

3. Mesoderm

glatte Muskulatur

glatte Muskulatur auch an der Serosa.

4. Entoderm.

verwachsenen Abschnitte der Serosa des Eiweissackes der Fall, wo man diese Spindeln radiär um den Mesodermring angeordnet findet. Das entodermale Epithel verhält sich wie das der übrigen Allantoisteile, doch sind die Elemente meist weniger platt als an den übrigen Abschnitten; in etwas späteren Stadien sind hier auch blasig gequollene Zellen häufig.

5. Ectoderm des Eiweiss-Sackes.

Das Ectoderm der Eiweissack-Allantois soll gleichzeitig mit dem der Serosa besprochen werden. Dies ist deshalb zweckmässig, weil ja das Ectodermepithel der Eiweissack-Allantois von der serösen Hülle abstammt, und zweitens weil die ectodermalen Schichten der Eiweissack-Allantois zusammen mit denen der Serosa (soweit sie nicht mit der Allantois verwachsen ist) die innere Auskleidung des Eiweissackes bilden; wir können daher auch die Ectodermis der Eiweissack-Allantois und die der Serosa unter der Bezeichnung „Eiweissack-Epithel“ zusammenfassen¹⁾.

a) Es ist zweischichtig.

Das Eiweissack-Epithel ist zweischichtig; allerdings scheint auf Querschnitten häufig nur eine einzige Zellschicht vorhanden zu sein, doch kann man sich auch in solchen Fällen in der Regel an guten Flächenpräparaten (am besten an Isolationspräparaten der ectodermalen Zellschicht) von der Doppelschichtigkeit des Epithels überzeugen (siehe auch die Anm. 1 S. 27).

Trotzdem halte ich es nicht für ausgeschlossen, dass in Ausnahmefällen eine einschichtige Ectodermis vorkommt.

Wenn schon an den anderen Eihäuten zahlreiche individuelle Varianten die Beschreibung sehr erschweren, so ist dieses beim Eiweissacke noch in ganz besonderem Masse der Fall; auch können dicht nebeneinander liegende Teile desselben Eiweissack-Abschnittes eine andere Ausbildung des Epithels zeigen, so dass es unmöglich ist, eine für alle Fälle gültige Beschreibung zu liefern.

Die Regel ist, dass das Epithel diejenige Formierung zeigt, welche von H. Virchow als typisch für das Eiweiss-

¹⁾ Ich will ausdrücklich bemerken, dass ich das ectodermale Epithel, welches die Seitenwände des Dottersacknabel-Sackes (Virchow) [sac de l'ombilic ombilical, Duval] bedeckt, und welches nicht zur Serosa gehört — da es ja nicht mit Mesoderm überkleidet ist — nicht unter dieser Bezeichnung mit einbegreifen.

sack-Ectoderm beschrieben ist: nämlich dass einer flacheren Zelllage am Mesoderm eine höhere nach der Höhle des Eiweiss-sackes zu aufsitzt. Die Zellen der letzteren Schicht können nun, wie auch H. Virchow beschreibt, sehr mannigfache Formen zeigen: sie können entweder bedeutend flacher als kubisch, oder kubisch, oder cylindrisch sein, endlich auch keulenartig gestaltet in das Lumen des Eiweiss-sackes vorspringen.

Die Zellen enthalten häufig Bläschen, welche mit einem fremden Inhalte (dem aufgenommenen Eiweiss) gefüllt sind, wie dies auch Duval und Virchow abbilden.

In der Nähe des Mesoderm-Ringes finden sich regelmässig sehr hohe vollaftige Epithel-Formen, welche hier in zwei- oder mehrfacher Lage als zotten-ähnliche Bildungen in die Höhle des Eiweiss-sackes vorspringen.

b) Epithel-Zotten
α) am Mesoderm-ring

An den übrigen Abschnitten des Eiweiss-sackes sind ähnliche Bildungen beim Huhn in der Regel nicht vorhanden¹⁾, doch kann ich Duval bestätigen, dass vielschichtige Epithel-Anhäufungen im ganzen Eiweiss-sacke bei Singvögeln sehr zahlreich sowohl an der Serosa als besonders an der Eiweiss-sack-Allantois vorhanden sind²⁾.

β) an d. übrigen Abschnitten des Eiweiss-Sackes beim Huhn

bei Singvögeln.

Jedoch konnte ich beim Huhne ebensowenig wie H. Virchow in diesen Ectoderm-Exkrescenzen jemals eine deutliche bindegewebige Axe oder, worauf es besonders ankommt, Blutgefässe nachweisen: auch bei Singvögeln, bei denen Duval solche Gefässe detailliert beschreibt und abbildet, konnte ich niemals etwas Derartiges entdecken.

c) Keine vaskularisierten Zotten.

Allerdings sieht man zuweilen auf Schnitten durch diese Epithel-Exkrescenzen rundliche Lücken, an deren Rande sichelförmige Kerne zu liegen scheinen, doch rührt dies, wie aus der Vergleichung mit Flächenprä-

¹⁾ Dies entspricht auch den Beobachtungen Virchows und ebenso sagt Hirota: „but the papillated placental structure of the albumen sac is always confined to the vicinity of the umbilicus.“

²⁾ Man muss sich überhaupt davor hüten, die bei einer Vogel-Species gefundenen Verhältnisse ohne Weiteres auf andern zu übertragen und wenn Duval diese Zotten in der Art, wie er sie bei Singvögeln gefunden hat, auf seinen Hühnereier darstellenden Schemata abbildet, so ist das entschieden unrichtig.

paraten hervorzugehen scheint, davon her, dass einzelne Zellen geschrumpft sind, und dass sich ihr Inhalt dabei als eine sich stärker färbende Masse an die Wand einer benachbarten Zelle zurückgezogen hat.

Die Gestalt des Eiweiss-Sackes und die Resorption des Eiweisses.

Was den Bau und die Entstehung des Dottersack-nabel-Sacks (Virchow) [sac de l'ombilic ombilical, Duval] anbelangt, so stimmen die Resultate meiner Untersuchungen bis auf geringfügige Differenzen völlig mit dem überein, was Duval darüber in seiner grundlegenden Arbeit veröffentlicht hat.

Bei normal bebrüteten Eiern ist derselbe auch eine konstante Bildung. Wenn H. Virchow den Dottersack-nabel-Sack nicht fand, so lag dies daran, dass ihm nur im Brütöfen mangelhaft entwickelte Eier zur Verfügung standen. Die im Brütöfen entwickelten Eier können aber in Bezug auf die Ausbildung der fötalen Anhänge vielfache Abweichungen von den normalen Verhältnissen zeigen, und auch die Angabe Virchow's, dass er das „Eiweissorgan“: „das eine Mal als festgeschlossenen Sack („Eiweissack“), das andere Mal als ein gänzlich offenes Feld“ („Eiweissfeld“) gefunden habe, muss dahin korrigiert werden, dass nur die letztere Form als typisch zu betrachten ist, womit die verschiedenen von H. Virchow abgebildeten Formen ihre Bedeutung für die normale Entwicklung verlieren.

Auch die Bemerkung Virchow's, dass sich gegen Ende der Bebrütung noch zuweilen eine ansehnliche Menge Eiweiss vorfindet, ist auf die mangelhafte Entwicklung seines Materials zurückzuführen; Virchow spricht übrigens selbst die Vermutung aus, dass die im Incubator bebrüteten Eier nicht ganz zuverlässig sein dürften¹⁾. Bei den von der Henne bebrüteten Eiern fand ich ebenso wie Hirota, dass der Verschluss des Eiweissackes etwa am 12. Tage stattfindet, und dass

¹⁾ H. Virchow: L. c. Seite 31.

1. Die Gestalt d. Eiweiss-Sackes.

1. Konstanz des Dottersacknabel-Sackes.

2. Vorhandensein eines geschlossenen Eiweiss-Sackes

a) bei im Brütöfen entwickelten Eiern

b) bei von der Henne normal bebrüteten Eiern.

um den 16. Tag das Eiweiss bis auf geringe Reste aus diesem Sacke verschwunden ist.

Was die von Hirota abgebildete und beschriebene eigentümliche krugförmige Gestalt des Eiweissackes betrifft, so stimmen meine Beobachtungen völlig mit den seinigen überein, und was er vom Huhne beschreibt, fand ich in ganz ähnlicher Weise bei anderen Vogelarten (auch bei Singvögeln) wieder. Duval ist diese merkwürdige Gestalt des Eiweissackes entgangen. Die gestreckte Form des „Eiweissorgans“ (Virchow) und das Heraufreichen desselben an der linken Seite des Tieres bis an das Amnion heran wurde zuerst von H. Virchow gesehen, doch kam er infolge seines mangelhaft entwickelten Materials nicht zu einer vollkommenen Kenntnis der typischen Form.

Diese Gestalt des Eiweissackes wird zum Teil dadurch bedingt, dass sich das Amnion und die seröse Hülle niemals, wie bisher angenommen, von einander vollständig abschnüren. Diese dauernde Amnion-Serosa-Verbindung (sero-amniotic connection) ist in der mehrfach citierten Arbeit von Hirota zuerst und ausführlich beschrieben und in ihren wichtigen Beziehungen zum Eiweissacke klargelegt worden.

In derselben Arbeit findet sich auch eine detaillierte Beschreibung der oben schon mehrfach erwähnten „Septa“ der Allantois.

Ich selbst hatte bereits im Herbst 1892 das konstante Vorkommen einer persistenten Amnion-Serosa-Verbindung und ihren Einfluss auf die Gestalt des Eiweissackes entdeckt. Auch hatte ich die Allantois-Septa in derselben typischen Anordnung zum Eiweissack wie Hirota gefunden, dessen treffliche Arbeit ich überhaupt bis auf einige weniger wichtige Punkte durchaus bestätigen kann.

So stimmt es völlig mit meinen Resultaten überein, dass das Ectoderm der Amnion-Serosa-Verbindung allmählich durch Mesoderm ersetzt wird und dass endlich eine Durchbrechung der Amnion-Serosa-Verbindung eintritt, durch welche die Höhle des Amnions mit der des Eiweissackes in offene Kommunikation tritt.

Es ist auch völlig zutreffend, dass man erst nach dem Auftreten dieser Kommunikation Eiweiss in der

3. Krugförmige Gestalt des Eiweiss-Sackes,

teilweise durch die Konstanz einer Amnion-Serosa-Verbindung bewirkt.

[Septa der Allantois in typischer Anordnung zum Eiweiss-Sack.]

4. Kommunikation des Eiweiss-Sackes mit dem Amnion.

II. Die Resorption des Eiweisses.

1. Eiweiss im Amnion. Amnion-Höhle findet, vor dieser Zeit aber nicht, und die Annahme Hirota's, dass dieses Eiweiss durch jene Kommunikationsöffnungen aus dem Eiweissacke in das Amnion gelangt sei, scheint mir sehr gerechtfertigt zu sein; da sich nun am 19. Tage kein Eiweiss mehr in der Amnion-Höhle befindet, so ist anzunehmen, dass es durch das Amnion resorbiert ist¹⁾.
- a) Ursprung desselben. Das Eigenartige dieser durch Hirota angeregten Vorstellung liegt darin, dass ein Organ, welches bisher nur Aufgaben ganz anderer Art zu haben schien, das Amnion, für die Resorption des Eiweisses in Betracht kommt und dass andererseits dasjenige Organ, welches ausschliesslich zu diesem Zwecke angelegt zu sein scheint, der Eiweissack, dieser Aufgabe anscheinend nicht gewachsen ist.
- b) Schicksal desselben. Diese Vorstellung verliert jedoch ihren befremdlichen Charakter, wenn wir den Aufbau des Eiweissackes und den des Amnions miteinander vergleichen.
2. Das Amnion als Eiweiss resorbierendes Organ. Das Amnion ist ja eigentlich nur ein abgeschnürter Teil der Serosa und besitzt ebenso wie die Serosa des Eiweissackes ein doppelschichtiges Ectoderm-Epithel²⁾. Ebenso nun wie bei der Bildung der Eiweissack-Allantois ein Abschnitt der Serosa mit dem inneren Blatte der Allantois verwächst, findet auch eine teilweise Verschmelzung des Amnions mit dem inneren Blatte der Allantois statt.
- a) Auffälliges dieser Vorstellung. Auf der Eiweissack-Allantois gelangt offenbar zum Zwecke einer leichteren Fortschaffung der resorbierten Massen das Gefässnetz zu stärkerer Ausbildung als an den übrigen Teilen des inneren Blattes³⁾: dasselbe ist
- b) Ähnlichkeit d. Eiweiss-Sackes u. d. Amnion-Höhle.
- a) Ectoderm-Auskleidung.
- β) Überkleidung mit Allantois.
- γ) Vaskularisation.

¹⁾ Es wäre allerdings nicht undenkbar, dass das Eiweiss aus der Amnions-Höhle durch dieselben Kommunikationsöffnungen später wieder in den Eiweissack zurücktrete, um dort resorbiert zu werden, doch scheint mir dies wenig wahrscheinlich.

²⁾ Das Ectoderm ist aber nicht nur in dem Eiweissacke des Hühnchens, sondern bei allen Amnioten diejenige Keimschicht, welche bei der Resorption des dem Embryo ausser dem Eidotter zur Verfügung stehenden Nährmaterials zunächst in Betracht kommt.

³⁾ Dies entspricht allerdings nicht der Auffassung von Gasco (Archives italiennes de Physiologie, Congrès internat. de Rome, pag. XXVI), welcher behauptet: „. . . le sac de l'albumen, dans sa constitution et dans sa fonction est indépendant de l'allantoïde“, und welcher über die teilweise Verwachsung der Eiweissack-Serosa

auch, wie oben geschildert, der an Amnion-Allantois-Verwachsung der Fall.

Dass der nicht mit der Allantois verwachsene Abschnitt der Eiweissack-Serosa ganz ähnlich, wie der nicht mit Allantois bekleidete Abschnitt des Amnion vaskularisiert wird, geht ebenfalls aus dem bei Besprechung der Vaskularisation der Allantois Gesagten hervor.

Den Zotten ähnlichen Epithel-Anhäufungen im Eiweissack können wir aber, da sie keine Gefässe enthalten und bei manchen Vogelarten nur sehr gering entwickelt sind, keine hervorragende Bedeutung zusprechen, ganz abgesehen davon, dass mehrschichtige Ectoderm-Anhäufungen auch stellenweise am Amnion vorkommen, wenn auch nicht in denselben Formen, welche sie am Mesoderm-Ringe zeigen.

d) Epithel-Zotten.

Das Eintreten von Eiweiss aus dem Eiweissacke in das Amnion dürfte aber auch für die Raumökonomie innerhalb der Eischale von Bedeutung sein. Durch dieses Eintreten von Eiweiss in das Amnion — ein Vorgang, der durch eine event. Kontraktion der glatten Muskulatur der Eiweissack-Wand (siehe S. 34) wesentlich unterstützt werden muss — wird eine sehr schnelle Verkleinerung des Eiweissackes möglich, wodurch für den wachsenden Embryo Raum geschaffen wird. Allerdings wird das Eiweiss auch in der Amnion-Höhle einen gewissen Raum beanspruchen müssen, doch könnte dadurch Platz geschaffen werden, dass in demselben Maasse, wie Eiweiss in die Allantois-Höhle eintritt, ein Teil des Liquor amnii (zur Deckung des durch Verdunstung entstehenden Wasserverlustes) absorbiert würde, so dass der Füllungszustand des Amnions trotz des Eintritts des Eiweisses nicht zunehmen würde.

c) Zweckmässigkeit des Übertrittes von Eiweiss in das Amnion.

mit der Allantois sagt: „. . . . cela doit être attribué seulement à des conditions topographiques, c'est-à-dire au manque d'espace au niveau du pôle aigu, sans qu'elle acquière pour cela la valeur d'un organe servant à la nutrition“

Derselbe Autor leugnet auch die von mir in keinem einzigen Falle vermisste Verwachsung zwischen Amnion und Allantois.

Die Anordnung der Hauptbestandteile des Ei-Inhaltes.

I. Duval's Ansicht von der Anordnung in drei Etagen senkrecht zur Ei-Axe

Am Schlusse des Duval'schen Atlases der Embryologie ist in einer Reihe von schematischen Abbildungen ausser dem Verlaufe der Eihäute auch die Anordnung von Eiweiss, Dotter und Embryo innerhalb der Eischale während der verschiedenen Entwicklungsstadien veranschaulicht. Diese Schemata sind in mehreren Punkten nicht zutreffend, vor allem nicht für Hühnereier, welche sie darstellen sollen.

Es soll hier auf die Darstellung der Eihäute selbst, welche bereits durch H. Virchow¹⁾ eine teilweise Korrektur erfahren hat, nicht näher eingegangen werden, sondern nur die Anordnung von Embryo, Dotter und Eiweiss berücksichtigt werden.

Nach der Duval'schen Darstellung ordnen sich unter dem Einfluss der Schwerkraft Eiweiss, Dotter und Embryo vom 7. Tage der Bebrütung an derart in 3 Etagen übereinander, dass sich der Embryo am stumpfen Pole, das Eiweiss — der spezifisch schwerste Bestandteil — am spitzen Pole befindet, während der Dotter — welcher leichter als das Eiweiss ist — die mittleren Partien einnimmt. Dotter und Eiweiss sind nun so übereinander gelagert, dass die Berührungsebene beider Substanzen senkrecht zu einer Axe steht, welche den stumpfen und den spitzen Eipol miteinander verbindet.

Eier, deren Inhalt sich durch die Schwere derartig anordnet, müssten dabei senkrecht auf der Spitze stehen.

a) bei kleinen Vögeln

Wie weit dies bei den Gelegen kleiner Vögel (die nach Duval's Ansicht allerdings annähernd senkrecht auf der Spitze stehend bebrütet werden) zutrifft, will ich hier nicht näher erörtern, sicher aber kann durch die Schwerkraft eine derartige Anordnung niemals beim Hühnerei hervorgebracht werden, welches während der Bebrütung durch die Henne auf annähernd horizontaler Unterlage aufliegt¹⁾.

b) beim Huhn.

¹⁾ H. Virchow: L. c. S. 29 u. S. 38.

¹⁾ Dass Hühnereier bei der Bebrütung nicht, wie Duval dies von den Eiern der Wachtel behauptet, auf der Spitze stehend bebrütet werden, wird auch von H. Virchow gegen die Duval'sche Darstellung geltend gemacht.

Es ordnen sich denn auch beim Huhn nach dem Zurückweichen der Dotterhaut infolge der ungleichen specifischen Schwere Dotter und Eiweiss nicht in der von Duval abgebildeten Art über einander an, sondern die Trennungsebene zwischen beiden verläuft ungefähr vom unteren Rande der Luftkammer bis zum spitzen Pole des Eies^{1) 2)}.

II. Die thatsächliche Anordnung beim Hühnerei.

a) Ungleiche spec. Schwere.

Die ungleiche specifische Schwere der Teile des Eiinhaltes ist allerdings ein sehr wichtiger Faktor für die Anordnung der einzelnen Bestandteile des Eies, durchaus aber nicht der einzige, und wenn Duval sagt, dass das Amnion mit dem Embryo deshalb den höchsten Punkt des Eies einnehme, weil es der specifisch leichteste Teil des Eiinhaltes sei, so trifft dies nur für gewisse Stadien zu.

b) Andere Faktoren.

Man kann sich leicht davon überzeugen, dass zeitweise der Embryo sammt seinem Amnion schwerer als die umgebenden Dotterabschnitte sind, wenn man bei einem ca. 6tägigen Hühnchen die Stellen, an denen Embryo und Amnion mit ihrer Umgebung in Verbindung stehen, durchtrennt. Man sieht alsdann, dass der Embryo gänzlich untersinkt: trotzdem aber befindet sich derselbe auch in diesem Stadium stets an der absolut höchsten Stelle des Eies.

Die bei der Anordnung der verschiedenen Teile des Eiinhaltes in Betracht kommenden zum Teil recht complicierten mechanischen Verhältnisse habe ich an einer grossen Anzahl von Eiern näher untersucht und gleichfalls den Verlauf der Eihäute genauer festzustellen versucht, nehme aber Abstand, an dieser Stelle näher hierauf einzugehen.

¹⁾ Eine ähnliche Anordnung bildet Hirota bei einem zehntägigen Hühnerei ab.

²⁾ Die Eier wurden zur Feststellung dieser Verhältnisse teils frisch, mit Hülfe des Ooskops untersucht, teils nach Entkalkung und darauffolgender Härtung unter Wasser präpariert. Natürlich ist es dabei von der allergrössten Wichtigkeit, dass vor erfolgter Härtung die beide Pole des Eies verbindende Axe genau dieselbe Richtung gegen den Horizont behält, welche sie unter der brütenden Henne inne hatte.

Schlussbemerkungen.

Zu den vorliegenden Untersuchungen wurde eine grosse Anzahl von Hühnereiern verwandt, doch wurden nur solche Eier benutzt, welche durch die Henne bebrütet waren.

Ausser den Hühnereiern untersuchte ich auch zahlreiche Arten einheimischer Wald- und Wasservögel etc., welche ich durch die Liebenswürdigkeit eines mir befreundeten Arztes und Naturforschers, Herrn Dr. Stimming, erhalten hatte, dem ich dafür an dieser Stelle meinen besten Dank ausspreche. Ferner ist es mir eine angenehme Pflicht, Herrn Professor Dr. H. Virchow für die Anregung zu dieser Arbeit und die mir dabei geleistete liebenswürdige Unterstützung zu danken.

Thesen.

I.

Ein Teil des Eiweisses der Vogeleier wird durch die Amnion-Höhle resorbiert.

II.

Es wäre zweckmässig, das zweite anatomische Präparier-Semester in die Zeit nach dem Tentamen physicum zu verlegen und mit dem Operationskursus zu verbinden.

III.

Bei Erfrierungen leichteren Grades ist die Behandlung mit dem Faradischen Strom eine rationelle.

Lebenslauf.

Verfasser dieser Arbeit, Friedrich Fülleborn, evangelischer Konfession, Sohn des 1871 verstorbenen Rechtsanwalts F. Fülleborn, geboren am 13. September 1866 zu Culm an der Weichsel, erhielt seine wissenschaftliche Vorbildung auf den Gymnasien zu Culm, Dortmund und auf dem Kölnischen Gymnasium zu Berlin; auf letzterem bestand er Ostern 1888 das Maturitäts-Examen und wurde alsdann an der Friedrich-Wilhelms-Universität zu Berlin immatrikuliert und in der medicinischen Fakultät inskribiert. Er verblieb während seiner ganzen Studienzeit an dieser Universität.

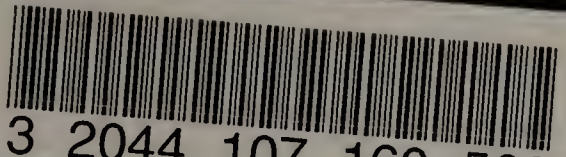
Am 12. März 1890 bestand er die ärztliche Vorprüfung und am 20. Juli 1892 das Examen rigorosum und am 27. Juli 1893 das medicinische Staatsexamen.

Seit dem Winter-Semester 1892/93 bis jetzt war derselbe in der philosophischen Fakultät an der Friedrich-Wilhelms-Universität zu Berlin immatrikuliert. Er nahm Teil an den Vorlesungen und Kursen folgender Herren Professoren und Docenten der Berliner Universität (resp. der Königlichen Berg-Akademie) zu Berlin:

Bardeleben, v. Bergmann, Behrend, Benda, du Bois-Reymond, Dames, Engler, Fritsch, Gerhardt, Gusserow, Hartmann (†), Hertwig, v. Hofmann (†), Klemperer, Korschelt, Leyden, Liebreich, v. Luschan, v. Noorden, Olshausen, Preyer, Rubner, Scheibe, F. E. Schulze, Schweigger, Schwendener, Silex, Sonnenburg, H. Virchow, R. Virchow, Wahnschaffe, Waldeyer, Winter.

Allen diesen seinen hochverehrten Lehrern sagt der Verfasser seinen aufrichtigsten Dank.

Photomount
Pamphlet
Binder
Gaylord Bros.
Makers
Syracuse, N. Y.
PAT. JAN 21, 1908



3 2044 107 160 566

ZOBODAT - www.zobodat.at

Zoologisch-Botanische Datenbank/Zoological-Botanical Database

Digitale Literatur/Digital Literature

Zeitschrift/Journal: [Monografien Vertebrata Aves](#)

Jahr/Year: 1895

Band/Volume: [0127](#)

Autor(en)/Author(s): Fülleborn Friedrich

Artikel/Article: [Beiträge zur Entwicklung der Allantois der Vögel. Inaugural-Dissertation welche zur Erlangung der Doctorwürde in der Medicin und Chriurgie mit Zustimmung der Medicinischen Facultät der Friedrich-Wilhelm-Universität zu Berlin am 1. Februar 1895 nebst der angeführten Thesen öffentlich verteidigen wird der Verfasser 1-48](#)