© Biodiversity Heritage Library, http://www.biodiversitylibrary.org/; www.zobodat.at

Vergleichende Untersuchungen
über den
mikroskopischen Bau der arteriellen Blutgefäße
des Beckens und der Beckengliedmaße
von
Pferd, Esel, Rind, Kalb, Schaf, Schwein und Hund.

Inaugural-Dissertation
zur
Erlangung der philosophischen Doktorwürde
vorgelegt der
Hohen philosophischen Fakultät
(Mathematisch-naturwissenschaftliche Sektion)
der
Universität Zürich
von
Hellmut Busse
aus Fitzerie, Posen.

Mit 12 Abbildungen.

Begutachtet von Herrn Prof. Dr. K. Hescheler.

Zürich
1903.

© Biodiversity Heritage Library, http://www.biodiversitylibrary.org/; www.zobodat.at

Aus dem Anatomischen Institut
der Tierärztlichen Hochschule zu Dresden.

© Biodiversity Heritage Library, http://www.biodiversitylibrary.org/; www.zobodat.at

591.11
B96v

Herrn Professor **Dr. Baum**

in dankbarer Verehrung.

Reserve, 9 Ag. '26 Kofoid

P 52319

© Biodiversity Heritage Library, http://www.biodiversitylibrary.org/; www.zobodat.at

Digitized by the Internet Archive
in 2017 with funding from
University of Illinois Urbana-Champaign Alternates

https://archive.org/details/vergleichendeunt00buss

© Biodiversity Heritage Library, http://www.biodiversitylibrary.org/; www.zobodat.at

Die Anregung zu den nachstehend geschilderten Untersuchungen ging von Herrn Professor Dr. Baum, Vorstand des anatomischen Instituts der tierärztlichen Hochschule zu Dresden aus. Dieser hat bekanntlich bereits vor einem Jahre in seinem Institut durch den Veterinär Herrn Dr. Thienel nach seinen Angaben die Arterien und Venen der Schultergliedmaße der Haussäugetiere in systematischer Weise untersuchen lassen. Die Veranlassung zu diesen Untersuchungen entsprang aus der Ueberlegung, daß wohl a priori anzunehmen ist, daß Unterschiede im histologischen Bau der Blutgefäße bei den einzelnen Tiergattungen existieren müssen, welche durch die Verschiedenheit des Blutdrucks bedingt sind, daß aber auch andere Faktoren Unterschiede in der Struktur der Arterien hervorbringen könnten, z. B. Lebens- und Gebrauchsart der Tiere, vielleicht auch die Nahrung (Fleisch- und Pflanzenfresser), ferner das Temperament (kalte und warme Schläge), endlich auch das Alter. Nicht am wenigsten aber müßten Abgangsstellen von Arterien, und hier wieder die Frage, ob die Gefäße im spitzen, rechten oder stumpfen Winkel abzweigen, das Interesse erregen. Es müßte an diesen Stellen die Anordnung der histologischen Elemente eine andere sein, da nach physikalischen Gesetzen der Blutdruck ein ganz anderer wird.

Von diesen Gesichtspunkten aus haben Baum-Thienel, wie schon erwähnt, die Untersuchung der Gefäße der Schultergliedmaße vorgenommen, welcher nun die der Gefäße des Beckens und der Beckengliedmaße folgen soll. Diese Untersuchungen schienen umsomehr angezeigt, als solche sowohl in der Tierheilkunde als Menschenheilkunde fast ganz fehlen. Es galt nun nicht allein, die Untersuchung der Gefäße der Beckenhöhle und der Beckengliedmaße ergänzend folgen zu lassen, sondern vor allem auch durch diese festzustellen, ob die von Baum-Thienel für den histologischen Bau der Schultergliedmaße festgestellten prinzipiellen Leitsätze Ergebnisse allgemeiner Gültigkeit für das ganze Gefäßsystem eines Tieres besitzen. Um diese Frage in letzter Instanz beantworten zu können, wird ja allerdings notwendig sein, daß tatsächlich alle Arterien der genannten Tierarten, also auch die Hals- und Kopfarterien, sowie die der Brusthöhle und

© Biodiversity Heritage Library, http://www.biodiversitylibrary.org/; www.zobodat.at

Bauchhöhle untersucht werden. Trotzdem werden sich schon aus den histologischen Befunden der Gefäße der Beckengliedmaße bei einem Vergleich derselben mit denen der Schultergliedmaße wichtige allgemeingültige Schlüsse ziehen lassen, resp. allgemeingültige histologische Angaben machen lassen. Es sei hier nur als Beispiel die von Baum-Thienel gemachte Beobachtung angeführt, daß dort, wo ein Gefäß einem Muskel oder Knochen anliegt, die anliegende Wand wesentlich schwächer entwickelt ist, als die gegenüberliegende, ferner, daß die den Abgangsstellen von Gefäßen gegenüberliegende Wand oft eine auffallende Verstärkung erfahren hat. Würde sich dasselbe auch an entsprechenden Stellen der Gefäße des Beckens und der Beckengliedmaße nachweisen lassen, so kann wohl mit ziemlicher Sicherheit gefolgert werden, daß solche Eigentümlichkeiten, wenn sie sich an ähnlichen Stellen vorfinden, die Regel sind.

Im übrigen sollten durch die histologischen Untersuchungen der Gefäße der Beckenhöhle die histologischen Verhältnisse einzelner besonderer Arterien, z. B. der A. umbilicalis etc. festgestellt werden.

Technik.

Im allgemeinen habe ich darauf gesehen, die Blutgefäße lebenswarm zu fixieren, d. h. kurze Zeit nach dem Tode der betreffenden Tiere in eine Härtungsflüssigkeit zu legen, damit nicht etwa postmortale Veränderungen das histologische Bild veränderten. Doch nicht immer war es mir möglich, noch lebenswarmes Material verwenden zu können. In solchen Fällen war ich genötigt, Kadaver zu verwerten, die schon mehrere Stunden alt waren; es stellte sich jedoch heraus, daß noch Kadaver, die selbst 24 Stunden gelegen hatten, vollkommen brauchbar zu den Untersuchungen waren.

Zunächst wurden nun die Arterien und zum Teil auch Venen des Beckens und der Beckengliedmaße von den genannten Tieren stückweise präpariert. Nachdem dies geschehen, die Lage der Gefäße bestimmt und nun sofort jeder zweite resp. dritte oder vierte Centimeter bei großen Tieren, bei kleinen Tieren jeder zweite Centimeter nach Kenntlichmachung des proximalen Teiles jedes Stückes herausgeschnitten. Die einzelnen Stücke wurden in Zenkerscher Flüssigkeit fixiert, ausgewaschen und in Alkohol steigender Concentration entwässert.

Von den Durchtränkungsmassen, von welchen besonders Paraffin und Celloïdin in der mikroskopischen Technik gebräuchlich sind, hat sich nach wiederholten Versuchen das Paraffin als das schätzenswerteste Einbettungsmittel erwiesen, wie dies auch Baum-Thienel gefunden haben.

Von den eingebetteten Objekten wurden hauptsächlich Querschnitte hergestellt. Selbst bei Gefäßabzweigungen habe ich nur Querschnitte angefertigt und zwar so, daß erstens einige Schnitte oberhalb der Abgangsstelle entnommen wurden, zweitens solche, welche das Hauptgefäß quer und das Abgangsgefäß schräg, bezw. längs trafen, endlich einige Querschnitte kurz nach der Abgabe des Nebengefäßes. Auf

© Biodiversity Heritage Library, http://www.biodiversitylibrary.org/; www.zobodat.at

diese Weise war es möglich, die Veränderungen festzustellen, welche im Bau der Wand auftreten, wenn ein Nebenast abgegeben wird. Längsschnitte wurden nur von größeren Arterien angefertigt, um den Bau der Intima und Adventitia zu studieren, weil in Längsschnitten die die letzteren aufbauenden Elemente besser dargestellt werden können. Ebenso wurden unter besonderen Umständen Schrägschnitte angelegt.

Was die Dicke der Schnitte anbetrifft, so wurden von kleinen Gefäßen Schnitte von 6—8 u, von den größeren und größten solche von 9—10 u angefertigt.

Um das Herstellen der vielen Präparate, die notwendig waren, nicht allzu zeitraubend zu gestalten, habe ich die Schnitte auf Objektträger mit Wasser aufgeklebt. Das Aufkleben bietet aber ferner noch den nicht zu unterschätzenden Vorteil, die Schnitte während der Behandlung vor mechanischen Angriffen zu schützen.

Zum Färben der Schnitte wurden die verschiedensten Farben versucht. Aber bei der großen Menge von Präparaten, die angefertigt werden mußten, war ich gezwungen, mich definitiv für wenige Farben zu entschließen, dabei aber solche zu wählen, die die Bestandteile der Gefäßwand gut differenzieren.

Als kernfärbendes Mittel wurde das Delafieldsche Haematoxylin verwandt, mit dest. Wasser stark verdünnt. Nachfärbung mit ganz schwacher Eosinlösung habe ich bei Querschnitten nicht besonders vorteilhaft gefunden und deshalb bei letzteren bald weggelassen. Wohl aber hat mir bei Längsschnitten die Nachfärbung mit Eosin sehr gute Dienste geleistet, indem dadurch der Unterschied in dem Bau der Media von dem der Intima und Adventitia sehr deutlich sich abhebt.

Zum Färben der elastischen Fasern versuchte ich zunächst das so viel empfohlene Orceïn-Verfahren nach Unna. Dabei muß ich gestehen, daß diese Methode eine ganz ausgezeichnete ist, indem durch sie die elastischen Fasern sich schön dunkelbraun markieren. Doch ein Nachteil haftet diesem Verfahren an, es nimmt zuviel Zeit in Anspruch, nämlich 24 Stunden für das Färben des einzelnen Präparates. Das war der Grund, weshalb ich bei der großen Menge der anzufertigenden Präparate von dieser Methode absehen mußte. Man kann von dieser Methode auch um so mehr absehen, als die Weigert'sche Färbung mit Resorcin-Fuchsinlösung eine vollkommen gleichwertige Färbmöglichkeit besitzt, die zudem den großen Vorteil bietet, daß die Präparate nur $^1/_2$—1 Stunde zu färben brauchen, wobei die elastischen Fasern eine hellblaue bis tief dunkelblaue Farbe annehmen.

Als dritte Farbe, die ich auch durchgehend angewandt habe, ist die von Hansen empfohlene Bindegewebsfärbung mit Säurefuchsin-Pikrinsäurelösung zu erwähnen, bei der das Bindegewebe rot, die Muskelfasern gelb und die elastischen Fasern schwach gelb gefärbt werden.

Endlich wären noch die Kombinationen von Kernfärbung mit elastischer Faserfärbung oder Bindegewebsfärbung, dann auch noch die

© Biodiversity Heritage Library, http://www.biodiversitylibrary.org/; www.zobodat.at

Doppelfärbung mit Weigert'scher und Hansen'scher Färbung anzuführen. Von diesen Doppelfärbungen muß ich aber bekennen, daß sie in ein und demselben Präparate infolge des elektiven Vermögens der Gewebe zur Färbung die einzelnen Elemente zwar ganz gut differenzieren, aber den Vergleich mit anderen Präparaten manchmal eher stören. Das war der Grund, weshalb ich diese Kombinationen nur dann und wann anwandte.

Allgemeines.

Die Blutgefäße, welche durch physikalisch-physiologische Eigenschaften und histologischen Bau bekanntlich drei verschiedene Abschnitte, Arterien, Kapillaren und Venen unterscheiden lassen, sind häutige Röhren, welche die Ernährung der Organe und Gewebe vermitteln. Die Grundgewebe der Blutgefäße sind Bindegewebe, einschließlich elastischen Fasern und Muskelgewebe, wozu noch die Ernährungsgefäße, vasa vasorum, und die Nerven gehören. Der physiologisch wichtigste Teil des Gefäßsystems sind die Kapillaren, weil durch sie die Atmung und Ernährung stattfindet, während Arterien und Venen gewissermaßen die zu- und ableitenden Kanäle darstellen.

Charakteristisch für den Bau der Blutgefäße im allgemeinen ist, daß die einzelnen baulichen Teile geradezu in fast concentrische Schichten angeordnet sind.

Die innerste Schicht, bezw. Gefäßhaut besteht aus einem geschlossenen, von endothelialen Zellen gebildeten Häutchen. Die einzelnen Zellen sind abgeplattet, spindelförmig, bald mehr polygonal und verlaufen in der Längsachse des Gefäßes. Die Endothelkerne sind ebenfalls länglich und abgeplattet.

Dieser Wandbestandteil, welcher im ganzen Bereiche der Blutbahn die Gefäßlichtung und auch den Herzensmuskel auskleidet, hat durch verschiedene Autoren wechselnde Benennungen erfahren, von denen z. B. angeführt sei: Endothelrohr (His), Perithelrohr (Auerbach), Zellhaut (Remak). Dies Endothelrohr setzt sich auch in die Kapillargefäße fort, ja macht im wesentlichen sogar allein die Wandung derselben aus. Die Wände der Arterien und Venen dagegen weisen, wie schon angedeutet, noch andere Bestandteile auf, die als schichtenweise Auflagerungen anzusehen sind und eine bestimmte Funktion zu verrichten haben.

Der feinere Bau der Gefäßwandungen zeigt je nach Größe und Lage der Gefäße große Verschiedenheiten.

Im allgemeinen schließt sich in Arterien an das Endothelrohr eine aus elastischen Fasern gebildete feine Haut, welche, von der Fläche gesehen, kleine längliche Oeffnungen aufweist und deshalb gefensterte Membran genannt wird. Diese elastische Innenhaut, auch Tunica elastica interna genannt, erscheint doppelt kontouriert, befindet sich in leeren Arterien in kontrahiertem Zustande und deshalb in Falten gelegt. Außer Endothelrohr und Tunica elastica interna findet man bisweilen zwischen beiden, insbesondere bei großen Arterien und einigen Venen, eine Lage von Bindegewebsfasern bezw. elastischen

© Biodiversity Heritage Library, http://www.biodiversitylibrary.org/; www.zobodat.at

Fasern: Innere Längsfaserhaut (Remak), streifige Lage der Innenhaut (Kölliker, Himbert), intermediäre Lage (Eberth), zwischen welcher Muskelzellen auftreten können, die ebenfalls in der Längsachse des Gefäßes verlaufen.

Als wesentlichste Lage der Arterienwand, weniger der Venenwand, folgt auf die Tunica elastica interna die Tunica media. Dieselbe besteht im wesentlichen sowohl bei Arterien als auch bei Venen aus circulär verlaufenden glatten Muskelfasern, zwischen denen elastische Fasern sich befinden. Bau und Dicke, sowie relatives Verhältnis zwischen elastischen und muskulösen Elementen schwanken je nach Größe und Lage der Gefäße. Zwischen der Media und der folgenden Gefäßlage, der Tunica adventitia, ist bei großen und mittelgroßen Gefäßen noch eine elastische Membran vorhanden, die Tunica elastica externa (Henle).

Am weitesten nach außen folgt nun weiter eine zum größten Teil aus Bindegewebe bestehende Hüllschicht, die sogenannte Tunica adventitia. Dieselbe kann ferner, besonders in Arterien, weniger in Venen, glatte Muskelzellen und in großen und mittelgroßen Gefäßen zahlreiche elastische Fasern aufweisen.

Was die Einteilung der Gefäßwand betrifft, so sind die verschiedenen Autoren verschiedener Ansicht. Die Einen, und dies sind die meisten, unterscheiden drei Häute: 1. Tunica intima, 2. Tunica media und 3. Tunica adventitia. Sie bezeichnen mit Tunica intima das Endothelrohr, ferner die intermediäre Lage Eberth's, endlich die Tunica elastica interna; mit Tunica media die Schicht zwischen Tunica elastica interna und Tunica elastica externa und die letztere selbst; mit Tunica adventitia die äußerste Hülle, welche sozusagen die Verbindung herstellt mit dem perivasculären Gewebe.

Bonnet dagegen teilt die Gefäßwand folgendermaßen ein. Er nennt 1. das Endothelrohr allein Intima, 2. alle anderen Bestandteile bis einschließlich Tunica elastica externa Tunica media und 3. die Schicht, welche nach außen von der Tunica elastica externa liegt, Tunica adventitia.

Bei der folgenden Besprechung werde ich mich an keine von beiden Einteilungen streng binden, sondern im Anschluß an Baum-Thienel die sechs Lagen, welche am Gefäßaufbau sich beteiligen können, nämlich

Intima: bestehend aus:
1. Endothel,
2. Innere Längsfaserhaut oder Körnchenschicht,
3. Tunica elastica interna,
4. Tunica media,
5. Tunica elastica externa,
6. Tunica adventitia,

berücksichtigen. Die Bezeichnung Körnchenschicht oder innere Längsfaserhaut scheint deshalb gerechtfertigt, weil die längs verlaufenden Fasern der Intima auf Querschnitten in der Tat als Körnchen erscheinen, wenigstens soweit es sich um stärkere Fasern handelt.

© Biodiversity Heritage Library, http://www.biodiversitylibrary.org/; www.zobodat.at

Die innere Längsfaserhaut und Tunica elastica interna können wiederum als Intima zusammengefaßt werden, weil die einzelnen sie aufbauenden Elemente dieselbe Verlaufsrichtung besitzen, nämlich die longitudinale. Dieselbe Richtung weisen auch die die Tunica elastica externa und die Adventitia aufbauenden Elemente auf, weshalb sie beide auch als Adventitia zusammengefaßt werden könnten.

Arterien.

Wie schon im allgemeinen Teil über den Bau der Blutgefäße erörtert ist, unterscheidet man an der Arterienwand sechs verschiedene Schichten: Endothel, innere Längsfaserhaut oder Körnchenschicht, Tunica elastica interna, Tunica media, Tunica elastica externa und Tunica adventitia. In diesen geschichteten Häuten wechselt das Verhältnis zwischen den sie aufbauenden Elementen, bedingt durch mechanische und individuelle Verhältnisse.

Die Intima, die Grundlage für das Endothel, welches eine kontinuierliche, einfache Lage flacher, spindelförmiger Zellen darstellt, besteht aus verschiedenen, mit der Gefäßgröße an Menge zunehmenden Schichten bindegewebiger und elastischer Natur. Die äußerste Schicht der Intima bildet ein dichtes elastisches Netz, Tunica elastica interna, welche auf dem Querschnitt halbkrausenartig in Falten gelegt erscheint und den Arterien ein charakteristisches Aussehen verleiht. In mikroskopisch kleinen Arterien ist die Tunica elastica interna eine dünne, gefensterte Mambran, in welcher die Fasern in der Längsrichtung verlaufen. Bei weiterer Zunahme des Gefäßkalibers ändert sich der Bau der Intima allmählich. Dieselbe wird zunächst mehrschichtig. Die Tunica elastica interna besteht in diesen Arterien aus mehreren Lagen feinster elastischer Fasernetze, denen wieder je nach Größe der Arterien elastische Platten beigemengt sind. Zwischen Endothelrohr und der beschriebenen Tunica elastica interna tritt ferner eine fibrilläre, auf Querschnitten feinkörnige Struktur auf, Intimazellen Virchow's, intermediäre Lage Eberth's, zu der sich auch Muskelzellen gesellen können.

Als wesentlichste Lage der Arterienwand ist die Media zu bezeichnen, welche in allen Arterien die beträchtlichste Masse ausmacht. Sie besteht in kleinen Arterien der Hauptsache nach aus glatten Muskelfasern, welche quer zur Längsachse des Gefäßes gelagert sind. Mit Zunahme der Größe der Arterien, aber ohne damit gleichen Schritt zu halten, wird die Media immer stärker durch Vermehrung der elastischen Elemente, während die muskulösen Elemente, je stärker das Gefäß wird, destomehr in den Hintergrund treten. Sie besteht aus quer angeordneten elastischen Platten, mehr nach der Aorta zu aus elastischen Lamellen, zwischen denen sich mehr oder weniger circulär verlaufende Muskelzellen befinden.

Das gegenseitige Verhalten von Muskelzellen zu elastischem Gewebe hat Ranvier veranlaßt, eine allgemeine Einteilung der Arterien in Arterien des muskulären und solche des elastischen Typus vorzunehmen, je nachdem das erstere oder letztere Gewebe überwiegt.

© Biodiversity Heritage Library, http://www.biodiversitylibrary.org/; www.zobodat.at

Die Adventitia, die äußerste Haut der Arterien, besteht hauptsächlich aus Bindegewebe und elastischen Fasern oder elastischen Netzen und durchlöcherten Platten, welche in der Längsachse des Gefäßes angeordnet sind. Endlich sind in der Adventitia noch als fast konstanter Bestandteil glatte Muskelzellen zu erwähnen, die nach Stöhr an großen Arterien nur bei Tieren vorkommen sollen. Von der Media wird die Adventitia nur in den wenigsten Fällen durch eine elastische Membran, Tunica elastica externa, abgegrenzt. Vielmehr ist es die Anordnung der Elemente der Adventitia, welche die Grenze zwischen Media und Adventitia deutlich in Erscheinung treten läßt.

Venen.

Die Venen kennzeichnen sich durch ihre dünne und schlaffe Wand. Die Dicke der Venenwand steht im Vergleich zu der der Arterien in gar keinem Verhältnis zur Größe des Lumens. Bezüglich ihrer Einrichtung zeigen die Venen einen ähnlich geschichteten Bau wie die Arterien. Auch die sie aufbauenden Elemente sind dieselben, nur ihre Anordnung und das Verhältnis der einzelnen Elemente zueinander sind grundverschieden. Im Vergleich zu den Arterien können die Venen als arm an Muskelfasern und elastischen Elementen, aber verhältnismäßig reich an Bindegewebe charakterisiert werden. Besonders macht sich bei der mikroskopischen Betrachtung im Gegensatz zu Arterien das Fehlen der Masse der muskulösen und elastischen Elemente in der Media bemerkbar, umsomehr aber tritt die stärkere Entwickelung der bindegewebig-elastischen Adventitia hervor. Je nachdem aber, welcher Körperstelle die Vene wieder entnommen ist, findet man ferner sehr weitgehende Unterschiede in der Zusammensetzung und Anordnung der histologischen Elemente, bedingt durch die Verschiedenheit des physiologischen Drucks.

Ueber den feineren Bau der Venenwand ist folgendes zu bemerken:

Die Intima trägt wie bei den Arterien an ihrer freien Fläche eine einfache Lage glatter Endothelzellen, die nur in den kleinsten Venen langgestreckt, sonst von polygonaler Gestalt sind. Die innere Längsfaserhaut ist nur an sehr wenigen größeren Venen zu finden. (Femoralis, poplitea.)

Die Tunica elastica interna ist bei kleinen Venen nur eine zarte, strukturlose Haut, welche fast gar nicht gefältelt erscheint. Bei größeren Venen sieht man an Stelle der strukturlosen Membran ein feines elastisches Netzwerk mit fibrillärem Bindegewebe auftreten.

Von den Wandbestandteilen, welche die Venen zusammensetzen, ist es die Media, deren wechselnde Zusammensetzung den verschiedenen Venenwänden bei der histologischen Betrachtung ein verschiedenes Aussehen verleiht. Die Muskelzellen, welche erst an größeren Venen, also erst viel später als an den entsprechenden Arterien auftreten, bilden nie eine so zellenreiche Lage als in den Arterien. In den einzelnen Venen ist auch ihr Verlauf nicht immer derselbe, bald

© Biodiversity Heritage Library, http://www.biodiversitylibrary.org/; www.zobodat.at

verlaufen sie circulär, bald in der Längsrichtung, endlich neben beiden Verlaufsrichtungen noch schief. Zwischen diesen Muskelzellen trifft man gewöhnlich mehr faseriges als elastisches Bindegewebe. In bezug auf den mannigfaltigen Verlauf der Muskulatur in den Venen teilt Eberth dieselben ein in: 1. Venen mit Längsmuskulatur, z. B. die des uterus gravis. 2. Venen mit innerer Ring- und äußerer Längsmuskulatur: V. azygos, spermatica interna, axillaris usw. 3. Venen mit inneren und äußeren longitudinalen und mittleren transversalen Muskelfasern: V. iliaca, cruralis und poplitea. 4. Venen mit ringförmiger Muskulatur: Venen der oberen und teilweise der unteren Extremität, ferner die feineren Venen des Halses und die V. mammaria interna. Außer diesen muskulösen Venen unterscheidet er ferner muskellose Venen, zu welchen die Venen der Pia mater und Dura mater, die Brechet'schen Knochenvenen und andere gehören.

Den bei weitem vorwiegendsten Bestandteil der Venenwand bildet die Tunica adventitia zum Unterschied von den Arterien, bei welchen die Adventitia in der Regel nur einen kleinen Bestandteil ausmacht. Abgesehen davon, daß die Tunica adventitia der Venenwand die doppelte Dicke der Media erreichen kann, was bei Arterien nie der Fall ist, so fällt in ihr noch die geringe Entwickelung der elastischen Beimengungen auf, dagegen tritt der bindegewebige Charakter mehr in den Vordergrund. Zum Unterschied von der Adventitia der Arterien wäre noch zu bemerken, daß nicht in den meisten, sondern nur in einzelnen Venenstämmen Bündel longitudinal verlaufender Muskelfasern vorkommen.

Eine Eigentümlichkeit der Venen ist das Vorkommen von Venenklappen in denselben. Die Venenklappen werden von Bestandteilen der Intima und Media, nämlich aus bindegewebigen, elastischen und muskulösen Elementen gebildet, wozu noch ein endothelialer Ueberzug kommt.

Die Arterien des Beckens und der Beckengliedmaße des Pferdes.

A. Arterien des Beckens.

A priori sollte man vermuten, daß die Bauchaorta mit ihren starken Verzweigungsästen (Aa. iliacae ext. und hypogastricae) zu den Arterien des elastischen Typus im Sinne Ranviers gehören, weil es die größten Gefäße des ganzen Körpers sind. Zu dieser Annahme veranlassen auch alle histologischen und physiologischen Werke, welch' letztere auch in der Regel eine Arterienbeschreibung der Lehre vom Kreislauf oder Haemodynamik vorausschicken; denn in ihnen ist immer wieder der Grundsatz zu finden: Je größer die Arterien sind, um so reiner treten die gelben elastischen Fasern hervor und ihnen gegenüber die glatten Muskelzellen zurück und umgekehrt. In auffallender Weise zeigen nun die Aorta und ihre starken Endverzweigungen, daß in betreff ihres Aufbaues diese Voraussetzungen nicht zutreffen.

© Biodiversity Heritage Library, http://www.biodiversitylibrary.org/; www.zobodat.at

Es sind hier nämlich in allen drei Schichten der Accessoria die elastischen Elemente sehr wenig entwickelt, es überwiegen bei weitem Muskulatur und Bindegewebe.

Bei der Untersuchung der mit verschiedenen Farben gefärbten Präparate von dem Aortenstück kurz vor der Teilung ergibt sich ungefähr folgendes:

Wie in allen größeren Arterien, so besitzt auch in dem genannten Gefäß die Intima einen mehrschichtigen Bau, bleibt aber, wie in allen Gefäßen, so auch hier die schwächste Gefäßlage. An das aus endothelialen Zellen gebildete Zellhäutchen legen sich mehrere Lagen einer hellen, gleichmäßig fibrillären Substanz, die auf den ersten Blick sich fast wie Bindegewebe ausnimmt. In der Tat beweist die Färbung mit Hansens Säurefuchsin-Picrinsäurelösung (Bindegewebsfärbung), daß der Hauptbestandteil der Intima aus Bindegewebe besteht, denn in so gefärbten Präparaten erscheint die Intima in ihrer ganzen Breite rot.

Einen weit geringeren Bestandteil der Intima machen die elastischen Elemente aus, welche zu feineren oder gröberen, längs ziehenden elastischen Netzen geordnet sind. Von innen nach außen werden die aus feinen elastischen Fasern gebildeten Netze allmählich dichter und ihre einzelnen Elemente etwas stärker. Wenn die Zahl der elastischen Fasern der Intima auch im allgemeinen gering bleibt, so ist sie doch verschieden bei den einzelnen untersuchten Tieren, ja es treten diese Unterschiede schon bei verschiedenen Individuen einer Tierart hervor. So fand ich z. B. bei einem Anatomiepferd mehr elastische Fasern der Intima als bei einem zweiten Pferde belgischer Abstammung. Eine deutlich entwickelte Tunica elastica interna existiert aber nicht. Es entsteht zwar dadurch, daß sich zwischen Intima und Media mehrere, schon aus stärkeren Elementen gebildete elastische Netze eng aneinander legen ein Gebilde, daß oft geradezu den Eindruck einer schwach entwickelten Tunica elastica interna macht, dem aber doch die charakteristischen Eigenschaften einer solchen fehlen.

Die Intima besitzt ferner auch einige wenige, einzeln vorkommende, längs verlaufende Muskelzellen, die in der relativ breiten Intima zwischen die feinen elastischen Fasern gelagert sind.

In der Media dieser Arterie fällt zunächst die schwache Entwickelung der elastischen Fasern auf, welche im Vergleich zu denen der Intima zwar etwas stärker sind, für die Media aber relativ sehr schwach bleiben. Auch ihre Verteilung ist nicht gleichmäßig, denn in den innern zwei Dritteln kommen mehr als in dem äußeren Drittel vor. Hand in Hand damit geht ihre verschiedene Anordnung. Während sie in den inneren zwei Dritteln circulär verlaufen, so daß sie auf Querschnitten als circulär verlaufende, geradezu als concentrisch angeordnete Kreise erscheinen, die wieder durch ganz feine, die Muskeln durchziehende elastische Netze in Verbindung stehen, so weichen sie im äußeren Drittel von dieser Regelmäßigkeit ab, indem sie mehr durcheinander und in größeren Abständen verlaufen. Wie die Intima, so besitzt auch die Media relativ viel Bindegewebe, welches in den

© Biodiversity Heritage Library, http://www.biodiversitylibrary.org/; www.zobodat.at

innereren beiden Dritteln spärlich vorhanden ist, während es im äußeren Drittel größere Bindegewebszüge bildet und ganze, aus Muskulatur bestehende Teile der Media felderartig von einander abgrenzt.

Die in der elastischen Substanz und dem Bindegewebe frei bleibenden Räume füllen Muskelzellen aus, die im allgemeinen dieselbe Verlaufsrichtung innehalten wie die dazu gehörigen elastischen Fasern und Bindegewebsfasern.

Die glatten Muskelzellen der Media zeigen also fast alle, dem Verlauf der elastischen Fasern entsprechend, circuläre Richtung. Nur zerstreut kommen außer diesen auch schräg, beziehungsweise längs verlaufende Fasern vor, die jedoch in der Minderheit bleiben, aber stets zu Bündeln angeordnet sind. Dabei sind die glatten Muskelfasern, entsprechend der Anordnung der elastischen Fasern, zu Bündeln gruppiert, welche in den inneren beiden Dritteln relativ klein, auf dem Querschnitt des Gefäßes mehr lang gezogen erscheinen, während diejenigen des äußeren Drittels mehr eine runde Form annehmen.

Die Adventitia, die äußerste Gefäßhaut, ist ungefähr ein Fünftel so stark als die Media, resp. drei bis vier mal so dick wie die Intima. Eine Tunica elastica externa fehlt. Wie in der Intima, so verlaufen auch in der Adventitia die elastischen Fasern longitudinal. Die einzelnen Fasern sind zwar relativ schwach, aber trotzdem noch erheblich dicker bezw. stärker als in der Media; auch liegen sie viel enger an einander als in der ersteren, sodaß sie auch der Zahl nach im relativen Verhältnis die der Media übertreffen. Infolge der verschiedenen Verlaufsrichtung der elastischen Elemente in der Media und Adventitia wird ohne das Vorhandensein einer Tunica elastica externa die Grenze zwischen Media und Adventitia markiert. Mehr noch als die elastischen Fasern der Intima und Media werden die der Adventitia von Bindegewebe umgeben.

Glatte Muskelzellen enthält die Adventitia relativ wenig, nur hier und da treten solche vereinzelt auf und verlaufen longitudinal.

Endlich wäre noch über die gesamte Muskulatur dieses Gefäßes zu bemerken, daß die einzelnen Muskelkerne, abgesehen von ihrer großen Menge, geschlängelt verlaufen, beinahe zackig erscheinen und wesentlich kleiner sind als die entsprechenden kleiner Gefäße.

Nach Abgabe der Aa. iliacae externae wird der Bau des gemeinschaftlichen Stammes der Aa. hypogastricae wie auch der jederseitigen A. hypogastrica bis zur Abgabe der A. iliolumbalis, glutaea superior und obturatoria wenig verändert. Die Intima bleibt mehrschichtig und das Verhalten zwischen Bindegewebe und elastischen Elementen bleibt ungefähr dasselbe wie im Aortenendstück.

Nur kurz vor Abgabe der drei zuletzt genannten Gefäße treten die aus stärkeren elastischen Fasern gebildeten Netze nicht wie bisher an der Grenze zwischen Intima und Media, sondern direkt unter dem Endothel auf, so daß hier umgekehrt die Abnahme in der Stärke der elastischen Fasern von innen nach außen in der Intima statt hat.

Eine Abweichung von dem Bau der Aorta besteht in diesen Gefäßabschnitten ferner darin, daß die elastischen Fasern der Media

© Biodiversity Heritage Library, http://www.biodiversitylibrary.org/; www.zobodat.at

noch erheblich schwächer geworden sind. Auch ist hier nicht mehr die regelmäßige Anordnung der elastischen Fasern in fast concentrisch gelagerte Ringe zu finden, wie es in den inneren zwei Dritteln der Aorta der Fall ist, sondern sie sind in der ganzen Breite der Media circulär verlaufend, geschlängelt und sehr fein. Entsprechend der schwachen Entwickelung der elastischen Fasern in der Media nimmt die Muskulatur zu. Die einzelnen Muskelfasern verlaufen durchgehend circulär, die Kerne sind sehr fein und geschlängelt, ähnlich wie in der Aorta. Schräg resp. längs verlaufende Muskelzüge, die zu Bündeln geordnet sind, sind selbst im äußeren Drittel der Media nicht zu finden. An ihrer Stelle treten größere, schräg verlaufende Muskelgruppen von der Media in die Adventitia ein, so daß die Grenze zwischen beiden an vielen Stellen meist verwischt ist.

Die Adventitia besitzt in diesen Gefäßabschnitten ebenso wie in der Aorta nur hier und da vereinzelt auftretende, längsverlaufende Muskelfasern. Die Hauptbestandteile der Adventitia, Bindegewebe und längs verlaufende elastische Fasern, sind ungefähr in derselben Menge und Stärke wie in der Aorta entwickelt, so daß auch hier die Stärke der Adventitia ungefähr den fünften Teil der Media beträgt.

Nachdem die A. hypogastrica in kurzen Zwischenräumen nach einander die A. pudenda interna, A. obturatoria und A. glutaea superior abgegeben hat, bildet die Fortsetzung derselben die A. sacralis lateralis, welche im weiteren Verlauf nach Abgabe der A. coccygea den Namen A. glutaea inferior führt. Im Bau dieses Gefäßes tritt keine wesentliche Veränderung gegenüber der A. hypogastrica ein in betreff des Lagerungsverhältnisses der elastischen Fasern und der Verlaufsrichtung der einzelnen Muskelzellen. Es ist lediglich gegenüber der A. hypogastrica eine Reduktion sowohl der Muskulatur, als auch der elastischen Fasern, bei letzteren auch eine Abnahme der Stärke der einzelnen Elemente zu konstatieren, da dieser fortlaufende Stamm nach Abgabe der genannten starken Gefäße wesentlich kleiner geworden ist.

Die Intima dieses Gefäßes besitzt im Anfang noch mehrere, aus feinen Netzen gebildete, längs verlaufende elastische Fasern, begleitet von wenig Bindegewebe. Allmählich wird die Intima schmäler, und damit nehmen die Fasern an Zahl ab, bis kurz nach Abgabe der A. coccygea in dem nun A. glutaea inferior genannten Gefäß die Längsfaserhaut der Intima verschwindet und an deren Stelle eine Tunica elastica interna tritt, welche vorhin fehlte. Hier und da sind in der Intima des Anfangsteiles der A. sacralis lateralis longitudinal verlaufende Muskelzellen vorzufinden, die dann im weiteren Verlauf verschwinden, um dann wieder in der Intima der der Abgangsstelle der A. coccygea gegenüberliegenden Wand und ebenso in der Seite des abzweigenden Gefäßes aufzutreten.

Die elastischen Fasern der Media verlaufen circulär, sind aber in diesem Gefäß schon sehr schwach und liegen weit auseinander. Noch wesentlich feiner und viel spärlicher sind die elastischen Fasern in der Media der A. glutaea inferior. Wie schon gesagt, zeigt die Muskulatur der Media in betreff ihrer Verlaufsrichtung nichts besonderes.

© Biodiversity Heritage Library, http://www.biodiversitylibrary.org/; www.zobodat.at

Nur an der Abgangsstelle der A. coccygea ist in der der Abzweigung gegenüberliegenden Wand und ebenso auf der Seite des abzweigenden Gefäßes schon makroskopisch eine stärkere Entwickelung der Wand zu bemerken. Bei der mikroskopischen Betrachtung zeigt sich nun, daß, abgesehen von der Verdickung der Intima, in der Media der genannten Stellen die feinen elastischen Fäserchen nicht vermehrt, sondern vielmehr weiter auseinander gelegen sind, sodaß die Verdickung dieser Stellen allein durch vermehrtes Auftreten von Muskulatur bedingt wird. Eine Tunica elastica externa existiert nicht.

Die Adventitia der A. sacralis lateralis ist ungefähr einhalbmal, die der A. glutaea inferior ebenfalls einhalbmal so stark als die Media. Die A. sacralis lateralis ist in Intima und Media schwächer geworden gegenüber der A. hypogastrica. Letzteres ist auch der Fall in der Intima und Media der A. glutaea inferior, dagegen hat die Adventitia die elastischen Fasern sowohl an Menge wie auch an Stärke beibehalten, deshalb das Verhältnis der Adventitia zur Media 1 : 2.

Glatte Muskelzellen sind darin sehr spärlich, nur in dem Teil der Adventitia, welcher der Abgangsstelle der A. coccygea gegenüberliegt, treten wesentlich mehr auf.

Die aus der A. sacralis lat. entspringende A. coccygea ist ein schon sehr kleines, fast rein muskulöses Gefäß. Eine Tunica elastica interna ist vorhanden. Die Media besteht fast ausschließlich aus circulär verlaufenden glatten Muskelzellen mit nur einigen wenigen elastischen Fäserchen. Eine Tunica elastica externa fehlt. Bemerkenswert an dieser Arterie ist nur die ungleiche Stärke der Wände. Es ist nämlich die Media der ventralen Wand ungefähr zwei- bis dreimal so stark als die der dorsalen. Die Adventitia dagegen ist gleichmäßig stark, ist also an der dorsalen Wand so stark wie die Media, an der ventralen nur ein Drittel so stark als die entsprechende Media.

Jede A. hypogastrica giebt bekanntlich zunächst die A. pudenda interna ab. Die Intima dieses Gefäßes besitzt zwei bis drei feine, wellig verlaufende elastische Fasern. Die Tunica elastica interna fehlt; erst an der Abgangsstelle der A. umbilicalis tritt eine solche auf, welche die verhältnismäßig breite Intima von der Media trennt. In der Intima der Wand, welche der Abgangsstelle der abzweigenden A. umbilicalis gegenüber liegt, sind ziemlich viel Längsmuskelfasern zu finden, ein Befund, der an Abgangsstellen wohl mehr oder weniger regelmäßig ist. An derselben Stelle besitzt auch die Media im äußeren Drittel viel längs und schräg verlaufende Muskelfasern, während die inneren beiden Drittel nur Circulärmuskulatur aufweisen. Die Media hat im Vergleich zu anderen Beckengefäßen relativ viel, wenn auch feine elastische Fasern, die mehr unregelmäßig verlaufen.

Bedeutend stärkere elastische Fasern hat die Adventitia aufzuweisen, die ungefähr ebenso dick als die Media ist.

Nach Abgabe der A. umbilicalis fehlt eine Längsfaserhaut der Intima; das Lumen der A. pudenda interna wird bedeutend kleiner, und damit nimmt die Summe der elastischen Fasern ab. Die einzelnen Fasern sind aber stärker als in der Media vor Abgabe der A. umbilicalis,

© Biodiversity Heritage Library, http://www.biodiversitylibrary.org/; www.zobodat.at

ja sie lassen sich in der ganzen Media circulär verfolgen. Nach innen zu wird die Media begrenzt durch die unter dem Endothel gelegene Tunica elastica interna. Eine Tunica elastica externa fehlt.

Wie vor Abgabe der A. umbilicalis, so behält auch nach Abgabe derselben die Adventitia der A. pudenda interna ihre Stärke bei, die zum großen Teil durch die relativ vielen und starken elastischen Fasern bedingt wird.

Die von der A. pudenda interna abzweigenden Gefäße: A. umbilicalis, haemorrhoidalis media und perineï zeigen bis auf die erstere nichts besonderes.

Von der A. umbilicalis sei folgendes bemerkt: Sie ist zunächst ausgezeichnet durch die absolute Stärke ihrer Wand, ferner den außerordentlichen Reichtum an glatten Muskelfasern in der Media. In Intima und Adventitia dagegen überwiegen die elastischen Elemente. In dem Anfangsteil dieses Gefäßes ist die Intima auffallend breit; sie wird nach außen begrenzt von einer zarten, strukturlosen Haut, die als Tunica elastica interna angesehen werden kann. Dieselbe verschwindet ungefähr vom zehnten Centimeter an. Die Intima enthält sehr viele, allerdings sehr feine, längs verlaufende elastische Fasern, andererseits aber ist sie auch reich an Muskelzellen, die im inneren Teil der Intima längs, dagegen im äußeren circulär verlaufen. Die wenig elastische Fasern enthaltende Media besteht hauptsächlich aus Muskelzellen, die in der inneren Hälfte jedoch sämtlich längs verlaufen, ein Befund, der jedenfalls auffällt. In der äußeren Hälfte werden die längs verlaufenden Muskelzellen von Gruppen unterbrochen, die circulär verlaufen.

Die Adventitia ist verhältnismäßig reich an elastischem Gewebe und besitzt nur ganz vereinzelt glatte Muskelzellen. Das Verhältnis der Media zur Adventitia schwankt zwischen 3 : 1, 2 : 1 und 1 : 1. Von dem geschilderten Befund, der weitaus an den meisten Präparaten zu beobachten war, kommen allerdings in den einzelnen Teilen Variationen vor.

Nach Abgabe der A. pudenda interna folgen als weitere Zweige der A. hypogastrica kaudalwärts die A. iliolumbalis, glutaea superior und obturatoria. Wie alle Beckenarterien des Pferdes, so zeigen auch sie muskulösen Charakter. Eine Längsfaserhaut der Intima fehlt in allen drei Arterien, es folgt vielmehr auf das Endothel die Tunica elastica interna. Die Anordnung der elastischen, wie auch muskulösen Elemente ist die gewöhnliche. Hervorzuheben wäre von der A. iliolumbalis nur, daß die elastischen Fasern sowohl der Media als auch Adventitia, letztere ungefähr einhalbmal so dick als die Media, verhältnismäßig stark sind, ferner, daß die Media der dorsalen Wand an der Stelle, wo sie der ventralen Darmbeinfläche anliegt, um die Hälfte schwächer ist als in der ventralen Wand, die vom M. ilio-psoas bedeckt wird. Die A. glutaea superior, obwohl ein wesentlich stärkeres Gefäß als das vorhergehende, besitzt in der Media wesentlich schwächere elastische Fasern, dafür sind aber die der Adventitia stärker. Die Stärke letzterer beträgt ungefähr den dritten Teil der Media. Aehnlich wie die A. iliolumbalis erfährt auch die A. glutaea

© Biodiversity Heritage Library, http://www.biodiversitylibrary.org/; www.zobodat.at

superior an der Stelle, wo sie durch einen Spalt zwischen der Incisura ischiadica maior und dem Kreuzsitzbeinbande aus dem Becken tritt, eine Verschmälerung der Media der Wand, welche dem Darmbein anliegt. Noch stärker als die A. glutaea superior ist die A. obturatoria, die sich in ihrem histologischen Bau fast ebenso verhält wie die erstere. Nachdem dies Gefäß noch in der Beckenhöhle die A. circumflexa femoris lateralis abgegeben, wird der fortlaufende Stamm naturgemäß kleiner, ohne daß in seinem Bau zunächst eine wesentliche Aenderung eintritt. Nach Durchtritt durch das foramen obturatum wird auffallenderweise das Lumen der A. obturatoria kurz vor der Abgabe der Muskeläste größer und ebenso nimmt auch die Wand an Dicke zu. Dabei ist es ganz eigentümlich, daß der elastische Bestandteil nicht zu, sondern eher abnimmt, so daß die Wandstärke allein durch die Zunahme der Muskulatur bedingt wird. Die Hauptrichtung der Muskelfasern ist die circuläre, stellenweise treten auch schräg resp. longitudinal verlaufende auf, letztere jedenfalls wegen der Teilung des Stammgefäßes in die Muskeläste.

Die schon in der Beckenhöhle aus der A. obturatoria entspringende A. circumflexa femoris lateralis ist in der Regel stärker als der fortlaufende Stamm und reicher an elastischen Elementen sowohl in der Media als auch Adventitia. Die Muskelfasern nehmen im allgemeinen den gewöhnlichen circulären Verlauf. Einige wenige aber weichen von dieser Anordnung in der Media der Wand ab, welche in der Gefäßrinne des Darmbeins gelegen ist. Hier ist erstens die Media um die Hälfte schwächer auf Kosten der Muskelfasern, zweitens treten vereinzelt längsverlaufende Fasern in der Media auf, und hier wieder mehr in der inneren als in der äußeren Hälfte derselben.

B. Arterien der Beckengliedmaße.

Gehören schon die Beckengefäße des Pferdes zu den Arterien des muskulösen Typus, so gilt dies erst recht für die für den Schenkel bestimmte A. iliaca externa, die außerhalb des Beckens bekanntlich femoralis und in der Kniekehle poplitea heißt. Am passendsten dürfte der genannte Gefäßstamm in bezug auf seinen histologischen Bau wohl mit der A. hypogastrica zu vergleichen sein, indem Intima und Media beider fast gleich gebaut sind. Nur die Adventitia der A. iliaca externa resp. A. femoralis besitzt viel stärkere und auch zahlreichere, längsverlaufende elastische Fasern als die der A. hypogastrica.

Wie in der A. hypogastrica, so ist auch in der A. iliaca externa und deren Fortsetzung als A. femoralis bis zur Teilung der A. poplitea eine mehrschichtige Intima vorhanden. An Stelle der einfachen Tunica elastica interna treten auch hier zwei starke elastische Membranen auf, von denen die innerste subendothelial gelegen ist, während die andere die Intima gegen die Media absetzt. An manchen Stellen sind anstatt der äußeren Lamelle mehrere, meistens 2—3, auf dem Querschnitt wellig verlaufende Membranen zu finden, von denen nach der Media zu schwächere Fasern abzweigen und Netze untereinander

© Biodiversity Heritage Library, http://www.biodiversitylibrary.org/; www.zobodat.at

bilden. An den meisten Stellen jedoch sind nur die innere und äußere Hauptlamelle zu finden, zwischen denen sich feine elastische Netze und reichlich Bindegewebe befinden. Vereinzelt kommen auch längs verlaufende glatte Muskelzellen darin vor.

Während die Intima relativ reich an elastischem Gewebe ist und die Adventitia geradezu mächtig entwickelte elastische Fasern aufweist, ist es umso auffälliger, daß die Media fast rein muskulös ist bis auf einige wenige, schwache, circulär verlaufende elastische Fasern. Dementsprechend ist die Media reich an Muskulatur. Die einzelnen Muskelfasern verlaufen circulär.

Die Adventitia beträgt ungefähr den vierten Teil der Media. Im weiteren Verlauf bis zur Teilung der A. poplitea wird die Adventitia noch verhältnismäßig stärker, indem das Verhältnis der Media zur Adventitia zunächst 3 : 1, später sogar 2 : 1 beträgt. Wegen der Stärke der in ihr längs verlaufenden elastischen Fasern macht sie auf den ersten Blick den Eindruck, als bestehe sie aus wellig verlaufenden Membranen. In Wirklichkeit aber besteht jede derselben aus einzelnen, längs verlaufenden elastischen Fasern, die sich auf dem Querschnitt als grobe Körnchen markieren. Eine eigentliche Tunica elastica externa fehlt. Im übrigen kommen, ähnlich wie in der Adventitia der Beckengefäße, auch hier nur spärlich längs verlaufende Muskelzellen vor.

Bei der Betrachtung von Querschnitten der A. iliaca externa ist mir ferner aufgefallen, daß die mediale, also freie Wand derselben, wesentlich breiter ist als die laterale, bedingt durch die stärkere Entwickelung der Media, weniger der Adventitia. Etwas ganz ähnliches ist an der Abgangsstelle der A. femoris auterior, A. articularis genu suprema und A. saphena in der der Abgangsstelle gegenüber liegenden Wand zu finden.

Von den von der A. iliaca externa resp. A. femoralis abzweigenden Gefäßen verhalten sich die A. circumflexa ilium profunda, A. profunda femoris und A. femoris posterior ähnlich wie das Stammgefäß, wenn man in Betracht zieht, daß die einzelnen Häute etwas schwächer sind. Der truncus pudendo-epigastricus, die A. articularis genu suprema und A. saphena machen insofern eine Ausnahme, als sie eine Längsfaserhaut der Intima nicht mehr besitzen, sondern nur eine Tunica elastica interna. Media und Adventitia unterscheiden sich nicht wesentlich von denen der vorher genannten Gefäße. Nur die A. saphena, ein beim Pferd relativ kleines Gefäß, nimmt eine Sonderstellung ein, indem ihre fast rein muskulöse Media im Verhältnis zur Adventitia bedeutend kräftiger entwickelt ist, so daß das Verhältnis ersterer zu letzterer 5 : 1 beträgt.

Die aus der Teilung der A. poplitea hervorgehenden Gefäße, A. tibialis anterior und posterior sind wesentlich anders gebaut als das Stammgefäß.

Zunächst fehlt von dieser Teilungsstelle ab eine Längsfaserhaut der Intima, eine Tunica elastica interna ist ganz typisch vorhanden.

Die Media ist in diesen Arterien auffallend breit, nämlich 3—4 mal so breit als die Adventitia. Sie besteht aus feinen Netzen von

© Biodiversity Heritage Library, http://www.biodiversitylibrary.org/; www.zobodat.at

elastischen Fasern; stärkere, circulär verlaufende elastische Fasern treten nur ganz vereinzelt auf und sind nur auf kurze Strecken zu verfolgen. Der Hauptbestandteil der Media ist vielmehr Muskulatur, deren Elemente meist circulär verlaufen. Auffallend sind, besonders in der A. tibialis anterior, weniger der posterior, im äußeren Drittel der Media die relativ zahlreichen Gruppen längs resp. schräg verlaufender Muskelfasern. Letztere sind besonders häufig in der Nähe des Tarsalgelenkes.

Die Adventitia dieser Gefäße ist noch verhältnismäßig breit und besitzt ziemlich starke elastische Fasern, die auf Querschnitten noch als deutliche Körnchen erscheinen. Sie bilden auch hier noch den Hauptbestandteil der Adventitia; eine Tunica elastica externa fehlt aber ebenfalls. In dem faserigen Bindegewebe treten auch einige wenige, längs verlaufende Muskelzellen auf.

Ganz ähnlich gebaut sind die A. tarsea lateralis und medialis, ferner die A. tarsea perforans.

In der A. metatarsea plantaris lateralis und medialis, ferner der A. metatarsea dorsalis lateralis, A. digitalis communis und deren beiden Zweigen, der A. digitalis plantaris lateralis und medialis besteht nur die Abweichung, daß die Media im Verhältnis zur Adventitia schwächer entwickelt ist als in den vorher genannten Gefäßen; es verhält sich nämlich die Media zur Adventitia in diesen Gefäßen wie 3 : 1, ja sogar wie 2 : 1.

Die in der Rinne zwischen Metatarsus und dem lateralen Griffelbein gelegene A. metatarsea dorsalis lateralis zeigt in der anliegenden Wand in der Media eine geringgradige Verschmälerung. Ob dieselbe durch Atrophie entstanden zu denken ist, läßt sich schwer entscheiden, weil die Media überhaupt im Vergleich zu der der A. tibialis anterior um mehr als die Hälfte schwächer ist.

Von den Arterien der Beckengliedmaße bleibt nur noch übrig, der A. tibialis recurrens und A. tarsea recurrens Erwähnung zu tun, die bekanntlich beide aufsteigende Gefäße sind. Es lag nun die Vermutung nahe, daß hier ebenfalls spiralig verlaufende Muskulatur zu finden sein werde, wie sie von Baum-Thienel in der A. subscapularis, ebenfalls einer aufsteigenden Arterie, beobachtet worden ist. Meine Untersuchungen haben aber ergeben, daß Spiralmuskulatur in der Media dieser Gefäße nicht vorhanden ist. Es ist diese Tatsache vielleicht so zu erklären, daß diese Gefäße funktionell garnicht aufsteigend sind, sondern nur Anastomosenzweige zwischen A. tarsea medialis resp. lateralis und der A. saphena resp. A. femoris posterior darstellen, die nur dann in Funktion treten würden, wenn der Hauptstamm verlegt würde. Daß dem wahrscheinlich so ist, geht auch aus der Betrachtung dieser Gefäße in situ hervor, indem sie oben und unten viel stärker sind als in der Mitte.

Der histologische Bau dieser sehr kleinen Gefäße ähnelt vielmehr dem der stark muskulösen A. saphena. Ebenso wie diese besitzen sie eine Tunica elastica interna und sind ferner ausgezeichnet durch den stark muskulösen Charakter der Media, welche ebenfalls fünfmal so stark

© Biodiversity Heritage Library, http://www.biodiversitylibrary.org/; www.zobodat.at

als die Adventitia ist. Das elastische Gewebe ist in der Media nur ganz spärlich in Form von feinsten, circulär verlaufenden Fäserchen vorhanden; dagegen sind die längs verlaufenden elastischen Fasern der Adventitia noch verhältnismäßig stark. Viel reichlicher aber ist das Bindegewebe in der Adventitia, in welchem außerordentlich selten längs verlaufende glatte Muskelzellen vorkommen; nur an der Grenze zur Media treten sie etwas häufiger auf.

Die Arterien des Beckens und der Beckengliedmaße eines $^1/_4$ Jahr alten Esels.

A. Arterien des Beckens.

Von vornherein sollte man eigentlich vermuten, daß die Beckenarterien des Esels wie in anatomischer, so auch in histologischer Beziehung die größte Aehnlichkeit mit denen des Pferdes haben. Dem ist aber nicht so. Abgesehen von einigen kleineren Unterschieden ist hauptsächlich hervorzuheben, daß die elastischen Fasern der Beckengefäße des Esels verhältnismäßig stärker sind als beim Pferd und sich in ziemlich gleich bleibender Stärke bis in die feinsten Verzweigungen verfolgen lassen, welch' letzteres beim Pferd nicht zutrifft.

Ein Hauptunterschied besteht ferner darin, daß die Media dieser Gefäße wesentlich schmäler ist als beim Pferd, so daß sie ungefähr nur dieselbe Dicke wie die Adventitia besitzt, während die des Pferdes ungefähr fünfmal so stark ist. Allerdings erscheint die Adventitia beim Esel auch relativ stärker als beim Pferde.

Der Endstamm der Aorta des Esels (*Fig. 2*) hat im Vergleich zum Pferde eine sehr schmale Intima, die kurz vor der Teilung in die beiden Aa. hypogastricae überhaupt schon fehlt. Wo sie noch vorhanden ist, besteht sie hauptsächlich aus Bindegewebe, in welchem absolut mehr längs verlaufende Muskelzellen auftreten als beim Pferd. Außer den Muskelzellen finden sich in der Intima auch elastische Fasern, welche aber nur in relativ geringer Anzahl auftreten und zudem sehr fein sind, ferner so eng aneinander liegen, daß sie auf Querschnitten zwei wellig verlaufende Linien bilden. Eine Körnchenschicht als Ausdruck des Querschnitts längs verlaufender elastischer Fasern fehlt so gut wie ganz. Da die erwähnten, wellig verlaufenden Linien an der Grenze zur Media liegen, machen sie den Eindruck zweier Tunicae elasticae internae. Eine typische Tunica elastica interna tritt aber erst kurz vor der Teilung der Aorta in die beiden Aa. hypogastricae auf, fehlt aber auf der Seite, wo eine A. hypogastrica nachher abzweigt.

Wie schon gesagt, ist die Media des Endstammes der Aorta dieses $^1/_4$ Jahr alten Esels absolut schwächer als beim Pferd, nämlich nur ein Drittel so stark als die des Pferdes. Die circulär verlaufenden elastischen Fasern der Media sind verhältnismäßig stärker als beim Pferd und lassen außerdem in der ganzen Breite der Media eine Ringbildung auf dem Querschnitt erkennen, während letzteres in der Media des entsprechenden Gefäßes des Pferdes nur für die beiden inneren Drittel zutrifft. Eigen-

© Biodiversity Heritage Library, http://www.biodiversitylibrary.org/; www.zobodat.at

tümlich ist es nun, daß diese Ringe kurz vor der Teilung der Aorta in die beiden Aa. hypogastricae an der Seite unterbrochen werden, nach welcher jede der beiden Aa. hypogastricae später abzweigt. An diesen Stellen sind die elastischen Fasern der Media ganz unregelmäßig angeordnet, ganz abgesehen davon, daß auch die Tunica elastica interna hier fehlt.

Die Muskulatur der Media verläuft nur circulär; nur dort, wo die Anordnung der elastischen Fasern eine unregelmäßige ist, treten zu Gruppen geordnete Muskelfasern auf, die schräg verlaufen. Letztere werden wieder unterbrochen von schmalen Zügen circulär verlaufender Muskelzellen.

Die Adventitia enthält, besonders im inneren Teil, starke, längs verlaufende elastische Fasern, die stellenweise den Eindruck einer Tunica elastica externa machen. Der äußere Teil der Adventitia ist mehr bindegewebiger Natur. Im Vergleich zum Pferd kommen in der Adventitia des Endstückes der Aorta des Esels bedeutend mehr längs verlaufende Muskelzellen vor, was ganz besonders auffallend ist an der Grenze zur Media.

Ferner aber treten auch noch längere, schmale Züge circulär verlaufender Muskelfasern in der Adventitia auf, die in den meisten Fällen von der Media ausgehen, eine Eigentümlichkeit, die auch in der Adventitia des Aortenendstücks des Rindes zu finden ist.

In der A. hypogastrica des Esels bleiben die Verhältnisse ungefähr dieselben wie im Aortenendstück. Auffallend ist nur, daß in der der Abgangsstelle der A. iliolumbalis gegenüberliegenden Wand die Media und Adventitia stärker entwickelt sind. Eine Längsfaserhaut fehlt aber auch an dieser Stelle, dagegen ist eine deutliche Tunica elastica interna vorhanden. An dieser Stelle verläuft ferner die Muskulatur der Media im inneren Drittel in der Längsrichtung des Gefäßes; nur ungefähr in der Mitte dieses Drittels tritt ein circulär verlaufender Zug auf, während in den beiden äußeren Dritteln nur circulär verlaufende Muskelzellen zu finden sind.

Ueber die A. hypogastrica in ihrem weiteren Verlauf und ihre Verzweigungen ist zu sagen, daß eine Längsfaserhaut, wie sie in den entsprechenden Gefäßen des Pferdes vorkommt, nicht vorhanden, dagegen eine Tunica elastica interna überall deutlich entwickelt ist. Wie schon angedeutet, werden diese Gefäße nie rein muskulös; es sind nämlich noch in der Media der Verzweigungen der A. hypogastrica circulär verlaufende elastische Fasern vorhanden, welche dieselbe Anordnung zeigen wie im Anfang der A. hypogastrica. Beim Pferde dagegen waren zwar die elastischen Fasern der Media dieser kleinen Gefäße auch circulär verlaufend, aber mehr unregelmäßig angeordnet und nur auf kurze Strecken deutlich. Besonders hervorheben möchte ich von den Beckenarterien des Esels noch die A. umbilicalis. (*Fig. 8.*)

Eine Längsfaserhaut der Intima fehlt in diesem Gefäß. Die Tunica elastica interna ist nur in einer Hälfte des Gefäßlumens deutlich. Dagegen tritt sie in der anderen als solche nicht hervor. Vom dritten Centimeter ab ist, von der mit einer deutlichen Tunica elastica interna versehenen Wand ausgehend, ein zartes, netzartiges, ungemein engmaschiges Häutchen zu

© Biodiversity Heritage Library, http://www.biodiversitylibrary.org/; www.zobodat.at

finden, welches an dieser Wand am breitesten ist und nun allmählich schmäler wird, aber auch noch die gegenüberliegende Wand auskleidet, demnach das Lumen dieses Gefäßes in ganzer Circumferenz verschmälert, allerdings am weitaus meisten an der mit einer Tunica elastica interna ausgestatteten Wandpartie. Die einzelnen, das Netz bildenden Elemente machen den Eindruck, als ob sie durch die Tunica elastica interna hindurch gewuchert wären, indem durch die Maschen der letzteren feine Züge hindurchtreten und sich nach dem Gefäßlumen zu garadezu pinselartig ausbreiten. Den histologischen Charakter dieser Haut habe ich durch Färben mit verschiedenen Farben zu bestimmen versucht, nämlich durch die Weigert'sche und Hansen'sche Färbung, endlich durch die Kombination beider. Bei der Methode Weigert zeigt sich, daß diese, aus einem feinen Netz bestehende Haut ganz schwach blau gefärbt ist, dafür nimmt sie mit der Hansen'schen Färbung einen schwach gelblichen Farbenton an, ähnlich, wie dies bei elastischen Fasern zu beobachten ist. Die letztere Farbe nimmt dieses Netz auch bei der Doppelfärbung an, während sich die starken elastischen Fasern der Media und Adventitia als blaue Linien in der gelbgefärbten Muskulatur und dem rotgefärbten Bindegewebe markieren. Es dürften demnach die feinen, das Netz bildenden Fasern Uebergangsgebilde sein zwischen Bindegewebe und elastischen Fasern. Wieder an einer anderen, etwas weiter vom Ursprung der A. umbilicalis entfernten Stelle tritt das beschriebene Gebilde in ganz anderer Form auf, indem relativ zahlreiche, circulär und schräg verlaufende Muskelzellen in ihm zu finden sind, bei weitem allerdings nicht so zahlreich als in der Media. Dieser Befund deutet darauf hin, daß der Prozeß, der in verschiedenen Stadien getroffen wird, die allmähliche Obliteration dieses Gefäßes bedingt. Diese beginnt mit der Bildung bindegewebig-elastischen Gewebes, welches sich der Media innen anlegt. In diesem neugebildeten Gewebe treten allmählich glatte Muskelfasern auf, so daß das neugebildete Gewebe mehr und mehr den Charakter der Media annimmt, schließlich ohne scharfe Grenze als ein Teil derselben bezw. als Verdickung derselben erscheint. Eine Tunica elastica interna oder einen Enthodebelag habe ich in dem neugebildeten Gewebe nicht gefunden, sondern nur eine sehr schmale Zone näher aneinander liegender, circulär verlaufender Muskelzellen, mit welcher es nach dem Lumen des Gefäßes zu abschließt.

Die Media besitzt viele, wenn auch nicht starke, circulär verlaufende elastische Fasern. Ganz auffällig ist ihre verschiedene Stärke in einzelnen, ebenso geformten Abschnitten der Media, wie auch der des feinen Häutchens im Lumen. Es macht dies tatsächlich den Eindruck, als ob in dem anfangs weiten Gefäß schubweise, hauptsächlich aber nur von zwei Seiten, und zwar abwechselnd einmal von der einen, dann von der anderen die allmähliche Verengerung des Lumens zustande gekommen ist. Die Anordnung der Muskelzellen in der Media ist an den einzelnen Stellen ganz verschieden, ähnlich wie in der der A. umbilicalis des Pferdes. Im Gegensatz zu letzterer aber ist die Zahl der circulär verlaufenden Muskelfasern größer als der längs verlaufenden.

© Biodiversity Heritage Library, http://www.biodiversitylibrary.org/; www.zobodat.at

Die Adventitia besitzt nur wenige schwache elastische Fasern, aber umsomehr Bindegewebe mit auffallend vielen, längs verlaufenden Muskelzellen. Das Verhältnis der Adventitia zur Media ist ein wechselndes, bald wie 1:3, bald wie 1:2.

B. Arterien der Beckengliedmaße.

Die A. iliaca externa, femoralis und poplitea verhalten sich samt ihren Verzweigungen in ihrem histologischen Bau wie die A. hypogastrica mit ihren Seitenästen; es dürften in ersteren nur die elastischen Fasern der Adventitia noch stärker entwickelt sein als in letzteren, was auch ebenfalls die entsprechenden Gefäße des Pferdes zeigten.

Wie in der A. hypogastrica, so fehlt auch in der A. iliaca externa eine Längsfaserhaut der Intima, dagegen ist gleich vom Ursprung der A. iliaca externa ab eine deutliche Tunica elastica interna vorhanden.

Die Media besitzt ebenfalls auf Querschnitten zu Ringen angeordnete elastische Fasern, die aber, wie die der Media der A. hypogastrica, sehr fein und gleichmäßig verteilt sind. Zwischen diesen, sehr eng aneinander gelagerten Ringen liegt je eine Lage glatter Muskelzellen mit circulärer Verlaufsrichtung.

Die Adventitia verhält sich zur Media wie 1:2 bezw. 1:1; sie besteht zum größten Teil aus längs verlaufenden elastischen Fasern, welche an der Grenze zur Media geradezu zu einer Tunica elastica externa verdichtet sind. Bindegewebe ist in der Adventitia wie auch in der der Beckengefäße nur spärlich vorhanden, dagegen finden sich wieder ebenfalls viel längs verlaufende Muskelzellen, die in der Adventitia der entsprechenden Gefäße des Pferdes nur vereinzelt vorkommen.

Ganz ähnlich sind die von der A. iliaca externa bis poplitea abgehenden Zweige gebaut. Es ist lediglich nur eine Verringerung der Wandstärke, nämlich der Media und Adventitia zu konstatieren, am meisten aber der Media, indem dieselbe in diesen Gefäßen nicht einmal mehr so stark als die Adventitia ist.

Die A. saphena, beim Esel ein relativ sehr kleines Gefäß, macht von dem geschilderten Bau eine Ausnahme, indem seine Media erstens viel ärmer an elastischen Fasern, zweitens seine Adventitia erheblich stärker als die Media ist.

Nach der Teilung der A. poplitea in A. tibialis anterior und posterior wird der histologische Bau mit einem Schlage ein anderer.

Wie vorher, so fehlt auch in diesen Gefäßen eine Längsfaserschicht der Intima, wohl aber ist eine Tunica elastica interna vorhanden.

Ganz anders gebaut als in den Gefäßen bis zur A. poplitea ist aber die Media dieser Gefäße. Aehnlich wie beim Pferd wird sie auch hier stärker als in der A. poplitea, denn während bei dieser das Verhältnis der Media zur Adventitia 2:1 bezw. 1:1 beträgt, so ist in der A. tibialis anterior und posterior die Media drei- bis zweimal so stark als die Adventitia. Am meisten Aehnlichkeit hat die Media noch mit der der A. saphena, indem sie ebenfalls fast rein muskulös ist bis auf einige wenige, vereinzelt vorkommende, circulär verlaufende elastische

© Biodiversity Heritage Library, http://www.biodiversitylibrary.org/; www.zobodat.at

Fasern. Nur kommt noch hinzu, daß in der Media der tibialis anterior als auch posterior Gruppen von längs verlaufenden Muskelfasern vorkommen und zwar besonders in dem distalen Teil der tibials anterior als auch posterior.

Die Adventitia dieser Gefäße verhält sich zur Media, wie schon erwähnt, wie 1:2 bezw. 3, enthält noch relativ starke elastische Fasern, die sich im Querschnitt als Körnchen markieren und in dem Anfangsteil der A. tibialis anterior sogar noch eine Tunica elastica externa bilden. Der bindegewebige Anteil der Adventitia ist dabei größer, als in der Adventitia der aus der A. femoralis abgehenden Gefäße. Die Zahl der längs verlaufenden Muskelzellen ist im Verhältnis dieselbe geblieben.

Die A. metatarsea dorsalis lateralis und A. digitalis communis zeigen ungefähr denselben Bau. Zu bemerken ist nur, daß in der A. metatarsea dorsalis lateralis die dem Knochen anliegende Wand wesentlich schmäler ist als die gegenüberliegende. Durch vergleichende Messungen der Media des Endes der A. tibialis anterior hat sich herausgestellt, daß diese schmälere Media lediglich durch eine Atrophie bedingt ist, nicht etwa durch eine Hypertrophie der Media in der gegenüber liegenden Wand.

Etwas abweichend von dieser histologischen Einrichtung ist die der beiden Zweige der A. digitalis communis, der A. digitalis lateralis und medialis, indem ihre Media etwas schwächer, nämlich nur ebenso stark als die Adventitia ist.

Die Arterien des Beckens und der Beckengliedmaße des Rindes.

A. Arterien des Beckens.

Das Gefäßgebiet der hinteren Aorta mit ihren Verzweigungen weicht beim Rind in vielen Punkten von dem des Pferdes ab. Während zum Beispiel beim Pferd die Adventitia nur einen kleinen Teil der Gefäßwand ausmachte, ist dieselbe beim Rind bedeutend stärker, die Media dafür schwächer. Vor allem aber fällt in der Adventitia die große Menge von längs verlaufenden elastischen Fasern auf. Noch mehr als beim Pferde treten dagegen die elastischen Fasern der Media in den Hintergrund, so daß das antagonistische Verhältnis zwischen den elastischen Fasern der Adventitia und Media deutlich zum Ausdruck kommt.

Im folgenden soll nun auf den Bau der einzelnen Beckenarterien näher eingegangen und dabei zugleich die Unterschiede zwischen Pferd und Rind in korrespondierenden Gefäßen erörtert werden.

Wie das Endstück der Aorta des Pferdes, so gehört auch das des Rindes (*Fig. 3*) zu den Arterien des muskulösen Typus.

Was zunächst die Längsfaserhaut der Intima anbetrifft, so ist sie nicht überall gleich stark, im allgemeinen aber breiter als beim Pferd. Sie enthält beim Rind mehr elastische Fasern als beim Pferd,

© Biodiversity Heritage Library, http://www.biodiversitylibrary.org/; www.zobodat.at

bei dem allerdings die Zahl dieser bei verschiedenen Tieren erheblichen Schwankungen unterworfen ist. Beim Rind ist dies scheinbar nicht der Fall, denn in beiden von mir untersuchten Fällen blieben die Verhältnisse dieselben. Umgekehrt wie beim Pferd sind in der Aortenwand des Rindes die elastischen Elemente der Längsfaserhaut am stärksten und dichtesten unter dem Endothel und nehmen dann nach außen zu allmählich ab. Auffallend ist ferner im Gegensatz zum Pferd, daß trotz dieser entwickelten Längfaserhaut wenigstens stellenweise eine deutliche Tunica elastica interna auftritt, während sie an anderen Partien fehlt. Einen Grund für dieses teilweise Fehlen derselben habe ich nicht ausfindig machen können, obgleich ich die Präparate in der verschiedensten Weise daraufhin geprüft habe. Ein Hauptunterschied besteht aber in der Längsfaserhaut im Gegensatz zum Pferd darin, daß die des Rindes bei weitem mehr längs verlaufende Muskelzellen besitzt als die des Pferdes.

Noch größere Unterschiede als die Längsfaserhaut weist die Media auf. Die elastischen Fasern derselben sind beim Rind zunächst im Vergleich zum Pferd sowohl an Zahl wie auch Stärke reduziert, ferner fehlt hier die regelmäßige Anordnung der elastischen Fasern in den beiden inneren Dritteln. Es sind vielmehr die einzelnen Fasern so fein, daß sie sich nicht als circulär verlaufende Ringe verfolgen lassen, sondern sich als geschlängelte, circulär verlaufende Fasern in der ganzen Media vorfinden. Die muskulösen Elemente sind hauptsächlich circulär angeordnet, doch kommen auch sehr viel längs resp. schräg verlaufende Fasern vor, in betreff derer eine gewisse Regelmäßigkeit sich nicht erkennen läßt, vor allem ist keine Bündelbildung zu beobachten, wie es beim Pferd der Fall ist. Im Vergleich zum Pferd sind die einzelnen Muskelfasern, insbesondere die Kerne derselben, viel größer und deshalb in geringerer Anzahl vorhanden; ihnen fehlt auch das wellige, beinahe zackige Aussehen. Einen wesentlichen Bestandteil der Media macht auch das Bindegewebe aus, welches in der Media der Aortenwand des Rindes reichlicher vorhanden ist. Dasselbe begleitet die feinen elastischen Fasern, so daß auf Querschnitten die Muskelelemente mehr zu Gruppen geordnet erscheinen als beim Pferd.

Eine Tunica elastica externa fehlt auch hier.

Die Adventitia dagegen ist erstens viel breiter als beim Pferd, ungefähr ein Drittel bezw. einhalbmal so breit als die Media und fünfmal so breit als die Längsfaserhaut, zweitens besitzt sie viel stärker entwickelte, längs verlaufende elastische Fasern. Besonders auffällig ist aber in der Adventitia des Aortenendstücks des Rindes, wie auch für die Längsfaserhaut erwähnt, die große Zahl der längs verlaufenden Muskelfasern. Dazu kommen noch einzelne größere Gruppen glatter Muskelzellen, die circulär verlaufen und auf den ersten Blick den Eindruck machen, als ob es abgesprengte Teile der Media wären. Diese Muskelgruppen bilden keine Bündel, sondern eher circulär verlaufende Streifen, die ungefähr überall dieselbe Breite besitzen und an manchen Stellen von der Media auszugehen scheinen. Die Länge dieser einzelnen Streifen schwankt sehr.

© Biodiversity Heritage Library, http://www.biodiversitylibrary.org/; www.zobodat.at

Der Bau der A. hypogastrica ist grundverschieden von dem des Endstücks der Aorta. Merkwürdigerweise treten jedoch in dem ganzen Verlauf des Gefäßes keine wesentlichen Aenderungen mehr ein. Obwohl die A. hypogastrica allmählich kleiner wird, behält sie doch im allgemeinen ihre Struktur bei bis auf eine Reduktion der einzelnen sie aufbauenden Elemente.

Ueber die Längsfaserhaut der Intima kann wohl im allgemeinen gesagt werden, sie existiert nicht. Allerdings ist im Anfang noch eine sehr schmale Zone zu finden, die sich wie fibrilläres Bindegewebe ausnimmt, bald aber verschwindet auch diese. In dem Bindegewebe treten vereinzelt einige längs verlaufende Muskelzellen auf, elastische Fasern dagegen fehlen. Dafür ist im ganzen Verlauf der A. hypogastrica des Rindes eine deutliche Tunica elastica interna zu konstatieren, was beim Pferde in der A. hypogastrica nicht der Fall ist.

Die Media dieses Gefäßes weicht insofern von der des Aortenendstückes ab, als ihre elastischen Fasern noch viel feiner sind und nur hier und da vereinzelt als geschlängelt verlaufende Fäserchen erscheinen. Von der Muskulatur der Media ist, abgesehen von der Menge der einzelnen Elemente, nichts besonderes zu sagen, sie verläuft circulär.

Die Adventitia, die äußerste Gefäßhaut, hat noch am meisten den Charakter derjenigen der Aorta beibehalten, indem sie ausgezeichnet ist durch die kräftige Entwickelung ihrer längs verlaufenden elastischen Fasern. Das Dickenverhältnis der Adventitia zur Media hat sich insofern verändert, indem sich erstere zur letzteren verhält wie 1 : 4. Wie in der Aorta, so enthält auch die Adventitia der A. hypogastrica viel längs verlaufende Muskelfasern, welche an der Grenze zur Media besonders nahe aneinander gelegen sind.

Ungefähr einen Centimeter hinter der Abgangsstelle der A. hypogastrica entspringt aus derselben die A. umbilicalis. Dies Gefäß zeigt in seinen verschiedenen Abschnitten nicht so große Verschiedenheiten als beim Pferd, sondern behält mehr dieselbe Struktur bei. Wie in allen Beckengefäßen des Rindes, so sind auch in dieser Arterie die elastischen Fasern der Adventitia kräftig entwickelt, die der Media dagegen sehr schwach. Der histologische Bau dieses Gefäßes gestaltet sich folgendermaßen.

Eine Längsfaserhaut der Intima ist nicht überall in dem Gefäß zu finden. Bald tritt eine solche verhältnismäßig stark auf, bald fehlt sie ganz. Einen bestimmten Grund hierfür konnte ich nicht finden. Dagegen war in den von mir entnommenen Gefäßabschnitten immer eine Tunica elastica interna vorhanden. Wo eine Längsfaserhaut vorhanden ist, treten darin viel längs verlaufende Muskelfasern auf.

Wie schon gesagt, enthält die Media sehr wenige und feine, circulär verlaufende elastische Fasern mit vielen ebenso verlaufenden Muskelzellen.

Mindestens halb so stark als die Media ist die Adventitia. Ihre Stärke wird bedingt durch das Auftreten vieler längs verlaufender elastischer Fasern. Weniger zahlreich sind in ihr die längs verlaufenden glatten Muskelzellen.

© Biodiversity Heritage Library, http://www.biodiversitylibrary.org/; www.zobodat.at

Von den von der A. hypogastrica abzweigenden Gefäßen, A. ilio-lumbalis, A. glutaea superior, A urethro-genitalis und A. glutaea inferior ist zu bemerken, daß sie nichts besonderes zeigen, sondern vielmehr in ihrem histologischen Bau dem kaudalen Ende der A. hypogastrica ähnlich sind. Es sind diese Gefäße aber keineswegs rein muskulös, sondern einige wenige, allerdings sehr feine und circulär verlaufende elastische Fasern kommen noch in deren Media vor. Verhältnismäßig stark bleiben die elastischen Fasern der Adventitia dieser Gefäße; deshalb ist auch in diesen Gefäßen das Verhältnis der Adventitia zur Media in der Regel noch wie 1 : 3.

Nur an der Abgangsstelle der A. urethro-genitalis ist wieder die Eigentümlichkeit zu finden, daß die Media in der der Abgangsstelle gegenüber liegenden Wand schon makroskopisch dicker erscheint, was bei mikroskopischer Betrachtung erst recht auffällig ist.

Den fortlaufenden Stamm der A. hypogastrica bildet nach Abgabe dieser Gefäße die A. pudenda interna, welche sich in ihrem Bau auch ähnlich verhält wie die A. hypogastrica.

Zwischen den beiden Aa. iliacae externae und der Bifurcation der Aa. hypogastricae entspringt beim Rind eine A. sacralis media, die in einer seichten Rinne des Kreuzbeins kaudalwärts verläuft. Auch dies Gefäß ist wieder ein Beispiel dafür, daß dort, wo ein Gefäß dem Knochen anliegt, die Media erheblich schwächer ist als in der gegenüber liegenden Wand. Die Media der dorsalen Wand verhält sich nämlich zu der der ventralen wie 1 : 3.

B. Arterien der Beckengliedmaße.

Auf den ersten Blick macht der starke Gefäßstamm der A. iliaca externa des Rindes den Eindruck, als ob er in seinem histologischen Bau übereinstimmt mit dem der Beckenarterien. Das ist in der Tat der Fall in betreff des Aufbaues der Media. Intima und Adventitia dagegen zeigen wesentliche Unterschiede. Im Gegensatz zu den Beckengefäßen, bei welchen eine Längsfaserhaut der Intima nur noch bis in den Anfangsteil der A. hypogastrica nachzuweisen ist, ist eine solche, wenn auch in wechselnder Stärke, in den Schenkelgefäßen bis in die distalwärts gelegenen Zweige zu verfolgen und zwar bei deutlich entwickelter Tunica elastica interna. Ein weiterer Unterschied gegenüber den Beckengefäßen ist der, daß die Adventitia der Schenkelgefäße eine noch stärkere Entwicklung zeigt, bedingt durch die viel stärkeren, längs verlaufenden elastischen Fasern.

Da vom Ursprung der A. iliaca externa bis zur Teilung der A. poplitea in A. tibialis anterior und posterior im allgemeinen keine Aenderung im histologischen Bau zu konstatieren ist, will ich zunächst den Bau dieses Hauptgefäßstammes für den Schenkel des Rindes etwas eingehender schildern.

Wie schon bemerkt, ist in dem Gefäßstamm eine Intima vorhanden. Dieselbe besteht hauptsächlich aus Bindegewebe mit zahlreichen, längs verlaufenden Muskelzellen. Stärkere elastistische Fasern

© Biodiversity Heritage Library, http://www.biodiversitylibrary.org/; www.zobodat.at

fehlen; denn in Querschnitten, in denen nur die elastischen Fasern gefärbt sind, sieht man nur eine deutliche Tunica elastica interna, während eine Intima als solche nicht hervortritt. Nur in Längsschnitten von der gleichen Färbung sieht man außer der Tunica elastica interna noch ein feines Netz, gebildet von feinen elastischen Fasern.

Ganz auffallend ist der Mangel an elastischen Fasern in der Media. Nur ganz vereinzelt kommen einige wenige, aber sehr schwache, circulär verlaufende Fasern vor. Wegen des Mangels an elastischem Gewebe ist die Media stark muskulös. Die einzelnen Muskelelemente sind regelmäßig circulär angeordnet; längs verlaufende Muskelfasern konnte ich nicht nachweisen.

Während elastische Fasern in der Media nur ganz spärlich vorkommen, sind dieselben zahlreich und ungemein kräftig entwickelt in der Adventitia vorhanden, so daß diese relativ sehr dick ist, nämlich ein Drittel, ja sogar die Hälfte der Breite der Media beträgt. Die longitudinal verlaufenden elastischen Fasern sind bedeutend stärker als in der Adventitia der Aorta. Es scheint demnach die schwächere Ausbildung des elastischen Gewebes in der Media in einer Korrelation mit der stärkeren Ausbildung der elastischen Fasern der Adventitia zu stehen. An manchen Stellen kommt es sogar zur Bildung einer Tunica elastica externa, welche aber nicht durchgehends zu finden ist; die elastischen Fasern der Adventitia erscheinen im übrigen auf Querschnitten als starke Körner. Entsprechend der ungemein starken Entwickelung der elastischen Fasern in der Adventitia ist der bindegewebige Anteil derselben nur gering. Aehnlich wie die Adventitia der Beckengefäße des Rindes besitzt auch die der A. iliaca externa resp. femoralis viel längs verlaufende glatte Muskelzellen.

Hervorheben möchte ich ferner eine Eigentümlichkeit, welche an der Abgangsstelle der A. circumflexa ilium profunda zu finden ist, welch' letztere in einem sehr spitzen Winkel von der A. iliaca externa abzweigt, so daß durch einen Querschnitt an dieser Stelle sowohl Haupt- als auch Nebengefäß quer getroffen werden. Es bildet nämlich an dieser Stelle der Stamm der A. iliaca externa zwei kurze Fortsätze, welche die Abzweigung der A. circumflexa ilium profunda andeuten. Diese beiden Fortsätze sind folgendermaßen gebaut. Zunächst fällt an ihnen die ungewöhnlich breite Intima mit verhältnismäßig vielen, längs verlaufenden Muskelzellen auf. An diese breite Intima, die nach außen von einer Tunica elastica interna begrenzt wird, schließt sich erst eine schmale Lage circulär verlaufender Muskelzellen an. Weiter nach außen folgt eine große, oval geformte Gruppe längs verlaufender Muskelfasern, welche ungefähr die Hälfte der Media an dieser Stelle ausmacht. Die äußere Hälfte dagegen zeigt wieder circulären Verlauf ihrer muskulösen Elemente. Die Adventitia dieser Stelle zeigt keine Abweichung. Eine Besonderheit ist ferner auch in der Wand der A. circumflexa ilium profunda zu finden, welche diesen Fortsätzen gegenüber liegt. Es sind hier nämlich Intima, Media und Adventitia wesentlich dicker als in den seitlichen Wänden dieses Gefäßes. Besonders aber ist es die Media, die wegen ihrer Stärke auffällt, sie ist nämlich

© Biodiversity Heritage Library, http://www.biodiversitylibrary.org/; www.zobodat.at

dreimal so dick als die Media der seitlichen Wände. Es ist dieser Befund wohl so zu erklären, daß diese Wand einen erheblich stärkeren Blutdruck auszuhalten hat als die seitlichen.

Die von der A. iliaca externa und femoralis abgehenden Zweige zeigen bis auf die A. saphena und den ramus obturatorius ähnlichen Bau wie der Hauptgefäßstamm des Schenkels, nur sind Intima, Media und Adventitia mehr oder weniger schwächer.

Der von der A. profunda femoris abgehende ramus obturatorius macht insofern eine Ausnahme, als seine Intima wesentlich anders gebaut ist. Er macht nämlich den Eindruck, als besitze er zwei Tunicae elasticae internae, was so zu erklären ist, daß sich die einfache Tunica elastica interna in zwei Lamellen gespalten hat, indem sich zwischen dieselben Bindegewebe und längs verlaufende Muskelzellen gelagert haben.

Media und Adventitia zeigen nichts besonderes.

Obwohl die A. saphena auch zu den von der A. femoralis abzweigenden Gefäßen zählt, ist ihr histologischer Bau doch ein ganz anderer. Zunächst ist ihre Intima noch viel schwächer als in den übrigen von der A. femoralis abzweigenden Gefäßen, die Media fast rein muskulös und ungefähr fünfmal so breit als die Adventitia, während bei den anderen Aesten der A. iliaca externa und femoralis sich die Media zur Adventitia wie 3 : 1 verhält und überdies noch relativ zahlreiche elastische Fasern erkennen läßt.

Von den Aa. plantaris lateralis und medialis, welche aus der A. saphena hervorgehen, ist zu sagen, daß nur ihre Media sich von der A. saphena dadurch unterscheidet, daß sie erstens im Verhältnis zu der Adventitia wieder schmäler ist, zweitens, daß einige stärkere, circulär verlaufende elastische Fasern in ihr auftreten.

Ein verhältnismäßig starkes Gefäß ist die A. tibialis anterior, die A. tibialis posterior dagegen nur ein schwacher Muskelast, welcher in seinem histologischen Bau den Aa. plantaris lateralis und medialis ähnlich ist.

Wie in der Intima des ramus obturatorius, so ist auch in der der tibialis anterior, wenigstens in den ersten zehn Centimetern, die Eigentümlichkeit zu finden, daß dadurch, daß sich die Tunica elastica interna in zwei Lamellen gespalten hat, zwischen denen sich Bindegewebe und längs verlaufende Muskelzellen befinden, eigentlich zwei Tunicae elasticae internae vorhanden sind.

Die Media ist im Anfang ungefähr fünfmal so breit als die Adventitia und fast rein muskulös. Weiter distalwärts wird die muskulöse Media immer breiter, so daß sie am Ende ungefähr doppelt so breit als im Anfang ist, mithin selbst die Breite der Media der A. iliaca externa bei weitem übertrifft. Es ändert sich damit nun auch das Verhältnis zur Adventitia, indem es ungefähr 8 oder sogar 10 : 1 beträgt.

Die einzelnen Muskelelemente der Media verlaufen circulär, jedoch treten, besonders im äußeren Drittel der Media, schmale, längere Züge von längs verlaufenden Muskelzellen auf, die weiter distal immer zahlreicher werden.

© Biodiversity Heritage Library, http://www.biodiversitylibrary.org/; www.zobodat.at

Die Adventitia ist verhältnismäßig schmal, besitzt aber noch starke, längs verlaufende elastische Fasern. Die Zahl der längs verlaufenden Muskelzellen ist im Verhältnis dieselbe geblieben, nur fällt an der Grenze zur Media auf, daß sie hier besonders eng aneinander liegen.

Einen ähnlichen Bau zeigen auch die A. metatarsea dorsalis III und deren Verzweigungen, nur mit dem Unterschied, daß die Media dieser Gefäße um die Hälfte schmäler ist als die der A. tibialis anterior. Die Stärke der Adventitia ist ungefähr dieselbe geblieben; infolgedessen beträgt das Verhältnis der Media zur Adventitia im Durchschnitte 4 : 1. Auffallend ist auch in diesem Gefäß wieder, daß die Media der dem metatarsus anliegenden Wand um die Hälfte schmäler ist als die der gegenüberliegenden.

Die Arterien des Beckens und der Beckengliedmaße eines ca. zehn Tage alten Kalbes.

A. Arterien des Beckens.

Von vornherein sollte man annehmen, daß im histologischen Aufbau des Blutgefäßsystems von Kalb und Rind keine wesentlichen Unterschiede sich finden würden. Auffallenderweise ergibt aber die systematische Untersuchung, daß außerordentliche Abweichungen in der histologischen Einrichtung der Blutgefäße des Kalbes gegenüber dem Rind bestehen, wobei es sich allerdings, wie schon erwähnt, um ein erst ca. zehn Tage altes Kalb handelt. Am deutlichsten tritt der Unterschied in dem Endstück der Aorta (*Fig. 4.*) kurz vor der Teilung hervor, weshalb ich im folgenden auf deren histologischen Bau näher eingehen will.

Von der Längsfaserhaut der Intima dieses Gefäßes kann man sagen, daß eine solche deutlich vorhanden und auch überall gleich breit ist, während beim Rinde die Breite dieser an verschiedenen Stellen sehr schwankte, wenigstens war dies bei den beiden von mir untersuchten Rindern der Fall. Die Breite der Intima beträgt ungefähr den sechsten Teil der Media; sie besitzt relativ starke elastische Fasern, die sich auf dem Querschnitt in Form von Körnchen markieren im Gegensatz zum Rind, bei dem die einzelnen Fasern viel feiner waren und in Querschnitten als ganz schwache, wellig verlaufende Linien in Erscheinung traten.

Die Muskulatur in der Intima der Aorta des Kalbes wird ebenfalls von längs verlaufenden Muskelzellen gebildet, welche aber näher aneinander liegen als beim Rind, also im relativen Verhältnis reichlicher vorhanden sind.

Ein weiterer Unterschied besteht in der Aorta des Kalbes darin, daß überall eine Tunica elastica interna nachzuweisen ist, welche beim Rind an manchen Stellen, beim Pferd überhaupt fehlte.

Den größten Unterschied weist aber entschieden die Media dieses Gefäßes auf, in welcher die elastischen Fasern so stark entwickelt

© Biodiversity Heritage Library, http://www.biodiversitylibrary.org/; www.zobodat.at

sind, daß die Aorta des Kalbes mit Recht zu den Arterien des elastischen Typus gerechnet werden kann. Die elastischen Fasern der Aortenmedia des Kalbes sind nämlich bedeutend stärker als diejenigen in der Aortenmedia des Rindes. Die einzelnen Fasern bilden in der ganzen Media ungefähr 25 bis 30 circulär verlaufende Ringe; zwischen je zwei von diesen findet sich nur eine Lage circulär verlaufender Muskelzellen; schräg resp. längs verlaufende Muskelfasern, wie sie in der Aortenmedia des Rindes sich vorfanden, fehlen; man kann nur circulär verlaufende Fasern beobachten. Eine die Media nach außen abgrenzende Tunica elastica externa kommt nicht vor.

Die Adventitia, welche ungefähr drei Viertel so breit ist als die Media und sechsmal so stark als die Intima, mithin also relativ viel stärker als beim Rind ist, enthält starke elastische Fasern, die ebenfalls stärker als beim Rind sind. Die Muskulatur der Adventitia besteht aus längs verlaufenden glatten Muskelzellen, die im Verhältnis zur Adventitia der Aorta des Rindes zahlreicher sind. Wie in der des Rindes, so treten auch in dem an die Media grenzenden Teil der Adventitia des Aortenendstücks des Kalbes gruppenweise Muskelzellen auf, die circulär verlaufen, nur mit der Abweichung, daß diese einzelnen Gruppen, welche auf Querschnitten Züge bilden, wesentlich schmäler sind als beim Rind. Abweichend vom Rind kommen ferner an manchen Stellen der äußeren Hälfte der Adventitia wieder Muskelzellen vor, die in diesem Teil lediglich circulär verlaufen.

Ueber das Verzweigungsgebiet der Aorta nach Abgabe der beiden Aa. iliacae externae ist zu bemerken, daß schon von der Abgangsstelle der beiden genannten Gefäße ab, also in der A. hypogastrica und deren Verzweigungen eine Längsfaserhaut der Intima fehlt. Sie tritt aber wieder, wie auch in den Beckenarterien der bisher beschriebenen Tiere, an Abgangsstellen von Nebenzweigen auf, und zwar sowohl in der der Abgangsstelle gegenüber liegenden Wand als auch in der Seite des abzweigenden Gefäßes. Auch die übrigen charakteristischen Eigentümlichkeiten dieser Stellen, Verdickung der Media und Adventitia treten mehr oder weniger deutlich hervor.

Eine Tunica elastica interna ist in allen Beckengefäßen des Kalbes vorhanden.

Ueber die Media und Adventitia der Beckengefäße des Kalbes kann ungefähr kurz folgendes gesagt werden.

Zum Unterschied gegenüber dem Rind erhalten sich die elastischen Fasern der Media in denselben bis in die kleineren Gefäße. Mit Abnahme der Größe des Gefäßes nehmen sie zwar an Zahl als auch an Stärke ab, lassen aber noch in den dünnen Zweigen ihre circuläre Anordnung erkennen, indem sie auf Querschnitten, je nach Größe des Gefäßes mehr oder weniger concentrisch angeordnete, feine Ringe erkennen lassen, zwischen denen die glatten Muskelzellen circulär verlaufen. Je kleiner aber die Gefäße werden, umsomehr ändert sich das Verhältnis der Media zur Adventitia. Während sich im Anfang der A. hypogastrica erstere zur letzteren noch verhält wie 1 : 1, wird später das Verhältnis 2 : 1, ja sogar $2^1/_2$: 1.

© Biodiversity Heritage Library, http://www.biodiversitylibrary.org/; www.zobodat.at

In der Adventitia der Beckenarterien des Kalbes fällt auf, daß ihre elastischen Fasern nicht so stark entwickelt sind als beim Rind. Selbst bei dieser auffälligen Abnahme der elastischen Fasern der Adventitia bleibt das antagonistische Verhalten der elastischen Fasern der Media zu denen der Adventitia bestehen, indem die elastischen Fasern der Media sowohl an Zahl als auch Stärke zugenommen haben. Die Adventitia ist deshalb vielmehr bindegewebiger Natur und besitzt anscheinend noch mehr längs verlaufende Muskelfasern als die Adventitia der Beckengefäße des Rindes.

Von den Beckengefäßen des Kalbes verdient noch die A. umbilicalis näher beschrieben zu werden, weil sie, wie auch bei andern Tierarten, sowohl im histologischen Bau von den übrigen Arterien abweicht, als auch in ihren einzelnen Abschnitten die größten Verschiedenheiten erkennen läßt. Im allgemeinen aber zeigt sie folgenden Bau.

Große Besonderheiten treten zunächst schon in den einzelnen Gefäßabschnitten in der Intima auf. Im Anfang des Gefäßes ist eine solche vorhanden, aber sie ist nur sehr schmal und enthält wenige längs verlaufende Muskelzellen. Im weiteren Verlauf wird sie noch schmäler, so daß sie kaum noch nachzuweisen ist. Eine Tunica elastica interna ist im Anfang vorhanden, wenn auch an einer kleinen Stelle etwas undeutlich. Verfolgt man diese Stelle weiter, so findet man, daß die Tunica elastica interna immer mehr und mehr undeutlich wird, so daß sie nur noch die Hälfte des Lumens und weniger auskleidet. An dieser Stelle, wo die Tunica elastica interna fehlt, spannt sich, sichelförmig von der Wand ausgehend — ähnlich wie in der A. umbilicalis des Esels — im Lumen eine feine Haut aus, die allmählich zunimmt und das Lumen immer mehr und mehr verschließt. Um den histologischen Charakter dieser Haut festzustellen, habe ich, ebenso wie beim Esel, die dort genannten Färbemethoden angewandt, woraus hervorgeht, daß diese feinen, das Netz bildenden Fasern Uebergangsgebilde sind zwischen Bindegewebe und elastischen Fasern.

Weiter nach außen findet man an dieser Stelle einen ebenfalls sichelförmigen Abschnitt, in welchem, gegenüber der Media, relativ wenige Muskelzellen auftreten, die zudem längs resp. schräg verlaufen, so daß die Zone mehr oder weniger von der übrigen Media sich abhebt. Ob diese Region zur Intima oder Media zu rechnen ist, will ich dahingestellt sein lassen.

Es dürfte dieser Befund, der schon im zweiten Centimeter der A. umbilicalis bei dem von mir untersuchten Kalbe auftrat und im weiteren Verlaufe des Gefäßes immer deutlicher wurde, wohl ebenfalls in Zusammenhang zu bringen sein mit der Obliteration dieses Gefäßes. Interessant würde es sein, von diesem Gefäß jeden einzelnen Centimeter zu untersuchen, um diesen Prozeß bis zu den peripher gelegenen Teilen zu beobachten; doch dies würde weit über den Rahmen meiner Aufgabe hinausgehen.

Die Media dieser A. umbilicalis besitzt relativ starke, circulär verlaufende elastische Fasern, die auf dem Querschnitt ungefähr 15 bis 20 concentrisch angeordnete Ringe erkennen lassen. Dieselben

© Biodiversity Heritage Library, http://www.biodiversitylibrary.org/; www.zobodat.at

werden aber unterbrochen von dem schon erwähnten sichelförmigen Teil, in welchem die elastischen Elemente in Form von Körnchen auftreten, demnach längs verlaufend sind. Wie schon gesagt, besitzt dieser Teil relativ wenig längs und einige wenige schräg verlaufende Muskelfasern. Zwischen den ringförmig angeordneten elastischen Fasern dagegen liegen hauptsächlich circulär verlaufende Muskelfasern, welche zwischen je zwei elastischen Fasern Gruppen bilden, die aus zwei bis drei nebeneinander liegenden, glatten Muskelzellen bestehen. Vereinzelt treten jedoch auch kleine Gruppen längs verlaufender Muskelfasern auf.

Von der Adventitia dieses Gefäßes ist zu sagen, daß sie relativ viel elastische Fasern besitzt, bei weitem aber mehr Bindegewebe mit viel darin eingelagerten, längs verlaufenden glatten Muskelzellen. Das Verhältnis der Media zur Adventitia ist an verschiedenen Stellen ein sehr wechselndes; das häufigste dürfte wohl sein 1 : 1 oder 2 : 1.

B. Arterien der Beckengliedmaße.

Bis zur Teilung der A. poplitea in A. tibialis anterior und posterior zeigt die A. femoralis des Kalbes in betreff des Baues der Media große Aehnlichkeit mit den Beckengefäßen, ausgenommen das Endstück der Aorta, dessen elastische Fasern in der Media zu stark entwickelt sind, als daß dies Gefäßstück beim Vergleich des histologischen Baues der Schenkelgefäße in Betracht kommen könnte. Die A. iliaca externa resp. femoralis unterscheidet sich in ihrem Bau von der A. hypogastrica und deren Verzweigungen hauptsächlich darin, daß sie ähnlich wie die Aorta eine, wenn auch sehr schmale Intima besitzt, ferner dadurch, daß die elastischen Fasern der Adventitia kräftiger entwickelt sind als in der der A. hypogastrica. Ein weiterer Unterschied kommt noch durch das Stärkeverhältnis der Media zur Adventitia zum Ausdruck, welches in den Schenkelgefäßen fast konstant 2 : 1 bleibt, während in der A. hypogastrica das Verhältnis zwischen diesen beiden Häuten ein wechselndes ist, nämlich anfangs 1 : 1, später 2 : 1, erst in den feineren Verzweigungen $2^1/_2$: 1 beträgt.

Es läßt sich also über die A. femoralis bis zur Teilung der A. poplitea ungefähr folgendes sagen.

Zunächst zeigt dieser Gefäßabschnitt zum Unterschied von der A. hypogastrica und deren Verzweigungen eine ganz schmale Längsfaserhaut der Intima, die hauptsächlich aus längs verlaufenden elastischen Fasern und ebenso gerichteten glatten Muskelzellen besteht. Die elastischen Fasern der Intima sind aber sehr fein, so daß sie sich eben noch als eine Reihe feinster Körnchen auf dem Querschnitt markieren, welche an manchen Stellen mit der Tunica elastica interna verschmelzen.

Die Media dieses Gefäßes ist dadurch ausgezeichnet, daß sie ebenso wie die der A. hypogastrica, wenn auch feine, so doch auf dem Querschnitt zehn bis zwölf Ringe bildende elastische Fasern aufweist, zwischen welchen je eine, an manchen Stellen auch zwei Lagen circulär verlaufender Muskelzellen zu finden sind. Beim Rinde dagegen zeigten die elastischen Fasern der Media der A. femoralis keine

© Biodiversity Heritage Library, http://www.biodiversitylibrary.org/; www.zobodat.at

Ringbildung, sie waren überhaupt schon sehr spärlich, so daß die Media einen stärker muskulösen Charakter trug.

Die Adventitia beträgt ungefähr den zweiten Teil der Media, in der A. poplitea sogar mehr als die Hälfte und fällt besonders auf durch ihren Reichtum an längs verlaufenden elastischen Fasern. Zur Bildung einer Tunica elastica externa aber kommt es nicht. Die Zahl der in der Adventitia längs verlaufenden glatten Muskelzellen ist im Verhältnis dieselbe wie in der Adventitia der Beckengefäße.

Die von der A. femoralis bis zur Teilung der A. poplitea in A. tibialis anterior und posterior abgehenden Zweige zeigen merkwürdigerweise ähnlichen Bau wie die A. femoralis. Als einziger Unterschied wäre nur anzuführen, daß Media und Adventitia etwas schwächer, ferner die elastischen Fasern der Media weniger kräftig sind als in der A. femoralis, aber noch deutliche Ringbildung zeigen.

Besonders erwähnen aber möchte ich den von der A. profunda femoris abgehenden Zweig, den ramus obturatorius (Sieber), aus dem Grunde, weil die Intima dieses Gefäßes bedeutend stärker ist als in allen Schenkelgefäßen des Kalbes, wo eine solche vorkommt. Die Intima ist reich an längs verlaufenden elastischen Fasern, welche auf dem Querschnitt drei bis vier Reihen Körnchen erkennen lassen bei dem Vorhandensein einer Tunica elastica interna; ferner besitzt sie auch so zahlreiche, längs verlaufende Muskelzellen, wie sie in der Intima der Schenkelgefäße sonst nicht vorkommen. Media und Adventitia dieses Gefäßes zeigen nichts besonderes.

Von den von der A. femoralis abgehenden Zweigen, die, wie schon gesagt, ähnlich gebaut sind wie die erstere, macht nur die A. saphena eine Ausnahme insofern, als ihr im Gegensatz zu den übrigen Zweigen der A. femoralis

1. die Längsfaserhaut der Intima ganz fehlt,
2. die elastischen Fasern der Media erheblich weniger entwickelt, ja an den meisten Stellen garnicht mehr nachzuweisen sind. Die Muskulatur der Media überwiegt demnach bei weitem. Die einzelnen Elemente derselben sind hauptsächlich circulär angeordnet, doch kommen auch kleine Gruppen längs resp. schräg verlaufender Muskelzellen vor, die weiter distal noch zahlreicher werden.

   Einen ganz ähnlichen Bau wie die A. saphena zeigen auch ihre Zweige, die A. plantaris lateralis und medialis, ferner auch die A. tibialis anterior und deren Fortsetzung als A. metatarsea dorsalis III mit ihren Zweigen.

Die Arterien des Beckens und der Beckengliedmaße des Schafes.

A. Arterien des Beckens.

Der Grundsatz, je größer die Arterien sind, um so reiner tritt das elastische Gewebe hervor und ihm gegenüber die glatten Muskelfasern zurück, welcher beim Pferd und Rind nicht zutrifft, kommt

© Biodiversity Heritage Library, http://www.biodiversitylibrary.org/; www.zobodat.at

beim Schaf voll und ganz zur Geltung. Man kann nämlich beobachten, wie tatsächlich mit Zunahme der Größe des Gefäßes die elastischen Elemente stärker und zahlreicher werden. Was das Stärkeverhältnis zwischen Intima, Media und Adventitia anbetrifft, so kann man wohl sagen, sie verhalten sich im allgemeinen wie beim Rind. Wie bei diesem, so ist auch beim Schaf die Adventitia ausgezeichnet durch auffallend viel längs verlaufende Muskelzellen. Wesentliche Unterschiede bestehen aber in der Media des Aortenendes und der der Beckenarterien des Schafes gegenüber dem Rind, was ganz besonders deutlich in der Aorta (*Fig. 5*) hervortritt.

Die Längsfaserhaut der Intima dieses Gefäßes ist nicht überall gleich breit. An manchen Stellen fehlt sie überhaupt ganz, an anderen wieder tritt sie in ansehnlicher Breite auf und besitzt dann, ebenso wie beim Rind, sehr viel glatte Muskelzellen. Wie im Aortenendstück des Rindes, so existiert auch in dem des Schafes eine deutliche Tunica elastica interna, die nur an einer Stelle fehlt, ein Umstand, der vielleicht durch eine Aenderung im Bau der Media an dieser Stelle zu erklären ist.

Die auffallendsten Unterschiede gegenüber dem Rind hat, wie schon gesagt, die Media aufzuweisen. Die circulär verlaufenden elastischen Fasern der Media sind nämlich verhältnismäßig sehr stark, während sie beim Rind sehr schwach waren. Die einzelnen elastischen Fasern stehen durch abzweigende Aeste untereinander in Verbindung. Der Hauptsache nach bilden die starken elastischen Fasern in der ganzen Media concentrisch gelagerte Ringe. Die einzelnen Ringfasern übertreffen an Stärke bei weitem noch die des Pferdes, so daß man die Aorta des Schafes zu den Arterien des elastischen Typus rechnen kann. Nur an der Stelle, wo die Tunica elastica interna fehlt, sind die elastischen Fasern schwächer und liegen weiter von einander entfernt. Zwischen den von Bindegewebe begleiteten, concentrisch angeordneten Ringen liegen die muskulösen Elemente. Die glatten Muskelzellen zeigen hauptsächlich circuläre Richtung und sind sehr spärlich vorhanden, so daß zwischen zwei aus elastischen Fasern gebildeten Ringen nur eine Lage glatter Muskelzellen liegt. Hier und da treten auf kurze Strecken auch anstatt der circulären Lagen solche mit Längs- resp. Schrägrichtung ihrer Muskelfasern auf, diese wieder mehr in der äußeren als in der inneren Hälfte der Media. Nur an einer Stelle der Media fällt direkt unter dem Endothel eine ganze Gruppe längs verlaufender Muskelzellen auf, und zwar ist es die Stelle, an welcher eine Tunica elastica interna nicht zu finden ist, ferner die elastischen Fasern der Media schwächer entwickelt sind. Auch in der äußeren Hälfte der Media tritt an dieser Stelle die Muskulatur, welche schräg resp. längs gerichtet ist, mehr hervor gegenüber den elastischen Fasern, so daß die einzelnen Muskelzellen zu Gruppen geordnet erscheinen. Ob diese Abweichung im histologischen Bau an der betreffenden Stelle eine besondere physiologische Bedeutung hat, habe ich nicht entscheiden können.

Die Adventitia verhält sich in dem Aortenendstück des Schafes ähnlich wie beim Rind. Es fällt ebenfalls ihre verhältnis-

© Biodiversity Heritage Library, http://www.biodiversitylibrary.org/; www.zobodat.at

mäßig große Breite auf; sie beträgt die Hälfte resp. den dritten Teil der Media. Ihre Stärke ist aber nicht durch den Reichtum an längsverlaufenden elastischen Fasern wie beim Rind, sondern mehr durch Bindegewebe bedingt, in welchem wieder, übereinstimmend mit dem Rind, auffallend viel längs verlaufende Muskelzellen zu finden sind.

Die A. hypogastrica, schon ein wesentlich schwächeres Gefäß, zeigt im allgemeinen in ihrem histologischen Bau, abgesehen von ihrer Einrichtung an der Abgangsstelle der A. umbilicalis, auf die ich noch genauer eingehen werde, folgende Beschaffenheit.

Eine Längsfaserhaut der Intima existiert nicht. Nur eine deutliche Tunica elastica interna ist in ihrem ganzen Verlauf zu finden.

Die Media ist bedeutend schmäler geworden. Die Adventitia dagegen hat dieselbe Stärke beibehalten, so daß jetzt beide ungefähr gleich breit sind. Die elastischen Fasern der Media sind zwar wesentlich schwächer geworden, bilden aber immer noch fast concentrisch gelagerte Ringe. Im weiteren Verlauf der A. hypogastrica werden die elastischen Fasern immer schwächer und schwächer, lassen sich aber noch in den letzten Abschnitten als feine, continuierliche, circulär verlaufende Fasern verfolgen, was beim Rinde in der Media des entsprechenden Gefäßes nicht zutrifft. Von der Muskulatur der Media ist zu sagen, daß die einzelnen Muskelzellen circulär gerichtet sind. Nur vereinzelt treten im äußeren Drittel der Media manchmal kleine Gruppen auf, deren Muskelelemente schräg bis längs verlaufen. An der äußeren Grenze der Media tritt im Gegensatz zum Rind eine Tunica elastica externa auf, welche im weiteren Verlauf der A. hypogastrica immer deutlicher wird.

Die Adventitia zeigt mehr bindegewebigen als elastischen Charakter, ist so breit wie die Media und ausgezeichnet durch den Reichtum an längs verlaufenden, glatten Muskelzellen.

Wie schon gesagt, weicht der histologische Bau der A. hypogastrica an Abgangsstellen von Nebengefäßen von der beschriebenen Einrichtung ab. Am deutlichsten zeigt sich dies in der A. hypogastrica dort, wo sie die A. umbilicalis abgibt. Wie an anderen Abgangsstellen, so ist auch hier schon makroskopisch zu sehen, daß die der Abgangsstelle gegenüber liegende Wand bedeutend stärker entwickelt, also dicker ist. Die größere Dicke wiesen auffallenderweise aber die Intima und Adventitia, weniger die Media auf, bedingt durch eine bessere Entwickelung.

Die Längsfaserhaut der Intima dieser Stelle ist nicht überall gleich breit. Der der Abgangsstelle der A. umbilicalis direkt gegenüberliegende Teil ist am breitesten und beträgt hier ungefähr den dritten Teil der Media. Nach den Seiten zu wird die Intima schwächer, bis sie dann schließlich ganz aufhört. Von der Media wird diese breite Intima durch eine deutliche Tunica elastica interna abgesetzt. Die Verlaufsrichtung der in der Intima sehr zahlreich auftretenden Muskelzellen ist verschieden. Unmittelbar an der Tunica elastica interna verlaufen einige wenige in der Längsrichtung, während alle übrigen circulär gerichtet sind wie die der Media. Die Media dieser Stelle ist nur

© Biodiversity Heritage Library, http://www.biodiversitylibrary.org/; www.zobodat.at

wenig breiter geworden, dafür aber haben die elastischen Fasern hier an Stärke zugenommen.

Auffallender als in der Media ist die Zunahme der Stärke in der Adventitia, welche, wie überhaupt in der A. hypogastrica, hauptsächlich aus Bindegewebe, schwachen elastischen Fasern und relativ viel längs verlaufenden Muskelzellen besteht.

Die von der A. hypogastrica des Schafes abzweigenden Gefäße, A. glutaea superior, A. caudalis lateralis superficialis, A. perinei, A. glutaea inferior und A. sacralis media sind schon sehr klein, aber trotzdem noch nicht rein muskulös. Ihre Struktur ist vielmehr folgende.

Eine Längsfaserhaut der Intima besitzen diese Gefäße nicht, wohl aber eine deutliche Tunica elastica interna.

Die Media dieser Gefäße läßt auf dem Querschnitt an den einzelnen Stellen der Wand noch 4—5 feine, circulär verlaufende Fasern erkennen, die noch die concentrische, ringförmige Anordnung beibehalten haben, entsprechend derjenigen der elastischen Elemente der Media der Beckengefäße des Schafes überhaupt. Den Hauptbestandteil der Media macht natürlich in diesen kleinen Gefäßen die Muskulatur aus, deren Elemente nur circulär verlaufen. Eine äußere Begrenzung durch eine Tunica elastica externa fehlt.

Auch die Adventitia dieser Gefäße zeigt ähnlichen Bau wie in den zuerst beschriebenen Beckengefäßen des Schafes. Sie ist ebenfalls relativ breit, besteht hauptsächlich aus Bindegewebe und wenig elastischen Fasern mit vielen, längs verlaufenden glatten Muskelzellen.

Die von der A. glutaea superior abzweigende A. sacralis lateralis zeigt in ihrem histologischen Bau ebenfalls nichts besonderes. Ich möchte nur auch hier auf die Abweichung hinweisen, welche in der der Abgangsstelle der A. sacralis lateralis gegenüberliegenden Wand der A. glutaea superior besteht. Es ist auch hier wieder die Eigentümlichkeit zu finden, daß die Intima dieses kleinen Gefäßes an dieser Stelle relativ breit ist und viele längs verlaufende Muskelzellen besitzt. Von der Media, die hier jedoch keine Besonderheit zeigt, ist dieselbe durch eine deutliche Tunica elastica interna abgesetzt.

Ganz auffällig ist dagegen wieder in der Adventitia sowohl ihre starke Entwickelung an dieser Stelle, als auch die Anhäufung der längs verlaufenden Muskelzellen.

Als letzte Beckenarterie des Schafes wäre die A. umbilicalis zu erwähnen, die bei allen Tieren mehr oder weniger eine Sonderstellung einnimmt wegen ihres histologischen Baues.

Was zunächst die Längsfaserhaut der Intima anbetrifft, so ist eine solche, ähnlich wie beim Rind, nicht überall vorhanden. Nur an manchen Stellen tritt sie relativ breit auf und besitzt dann längs verlaufende Muskelzellen. Eine Erklärung für das verschiedenartige Verhalten der Intima, welche vielleicht durch eine Besonderheit im Bau der Media zu suchen wäre, habe ich nicht finden können. Wie beim Rind, so habe ich auch in der A. umbilicalis des Schafes die Tunica elastica interna nicht vermißt.

© Biodiversity Heritage Library, http://www.biodiversitylibrary.org/; www.zobodat.at

Die Media dieses Gefäßes enthält relativ viele und starke, circulär verlaufende elastische Fasern, während diese beim Rind bedeutend schwächer waren. Die Muskulatur der Media besteht hauptsächlich aus längs verlaufenden Muskelfasern, welche nur in der Mitte der Media von einem größeren Zuge circulär verlaufender Muskelzellen unterbrochen werden.

Die Adventitia besteht, im Gegensatz zum Rind, bei welchem die längs verlaufenden elastischen Fasern den Hauptbestandteil ausmachten, hauptsächlich aus Bindegewebe mit ungeheuer vielen Längsmuskelfasern.

B. Arterien der Beckengliedmaße.

Die A. iliaca externa resp. femoralis des Schafes zeigt bis zur Gegend des Kniegelenks, von wo ab sie den Namen A. poplitea führt, in ihrem histologischen Bau große Aehnlichkeit mit dem der größeren Beckengefäße. Als einzig auffallender Unterschied könnten bis hierher nur die stärkere Entwickelung der Adventitia und das Vorkommen von stärkeren elastischen Fasern in derselben angeführt werden. Die Adventitia der A. iliaca externa ist nämlich so stark wie die Media, ja stellenweise noch stärker, während die der Beckengefäße nur den dritten Teil resp. die Hälfte der Media beträgt. Andererseits aber stimmt die A. iliaca externa mit den größeren Beckengefäßen darin überein, daß sie wegen der starken elastischen Fasern der Media zu den Arterien des elastischen Typus gerechnet werden kann, wodurch sie sich von dem entsprechenden Gefäß des Rindes ganz wesentlich unterscheidet, indem die A. iliaca externa des Rindes zu den Arterien des muskulösen Typus gehört.

Der Bau der A. iliaca externa resp. femoralis gestaltet sich demnach folgendermaßen:

Aehnlich wie in der Aorta kommt auch hier eine, wenn auch nur sehr schmale Längsfaserschicht der Intima vor, die hauptsächlich aus Bindegewebe mit darin eingelagerten, längs verlaufenden glatten Muskelzellen besteht. Eine Tunica elastica interna ist im ganzen Verlauf des Gefäßes und seiner Verzweigungen deutlich entwickelt.

Die verhältnismäßig schmale Media besitzt feine, aber noch ringförmig angeordnete elastische Fasern. Zwischen je zwei solchen Ringen verläuft nur je eine Lage circulär gerichteter Muskelzellen, so daß die Media den Eindruck macht, als ob darin die elastischen Elemente die muskulösen überwiegen.

Die Adventitia ist ungefähr so breit und noch breiter als die Media und wird hauptsächlich gebildet von längs verlaufenden elastischen Fasern, die auf Querschnitten als deutliche Körnchen erscheinen, an der Grenze zur Media sogar stellenweise eine deutliche Tunica elastica externa bilden. Wie in der Adventitia der Beckengefäße, so sind auch in der der A. iliaca externa viele längs verlaufende, glatte Muskelzellen zu finden.

Merkwürdigerweise zeigen die A. circumflexa ilium profunda, der truncus pudendo-epigastricus, die A. profunda femoris, A. saphena und

© Biodiversity Heritage Library, http://www.biodiversitylibrary.org/; www.zobodat.at

A. femoris posterior fast denselben Bau in betreff des Verhältnisses der Intima, Media und Adventitia untereinander. Natürlich sind die elastischen Fasern der Media in diesen Gefäßen wesentlich schwächer. Noch auffälliger aber ist es, daß die A. epigastrica inferior und A. articularis genu suprema, diese schon sehr kleinen Gefäße, im Grunde genommen ebenso gebaut sind bis auf den Unterschied, daß in ihnen eine Längsfaserhaut der Intima fehlt. Dies fällt um so mehr auf, als die A. poplitea einen von diesem außerordentlich abweichenden Bau aufweist.

Die A. poplitea besitzt zwar noch eine Längsfaserschicht der Intima mit längs verlaufenden glatten Muskelzellen, die jedoch sehr schmal ist. Eine Tunica elastica interna ist ebenfalls vorhanden.

Die Media dagegen ist grundverschieden von der der A. femoralis; sie ist nämlich rein muskulös, ferner dreimal so breit als die Media der A. femoralis und fünfmal so breit als ihre Adventitia. Im äußeren Drittel der Media kommen endlich noch Gruppen längs verlaufender, glatter Muskelzellen vor.

Die Media hat aber nicht allein an Breite zugenommen, sondern es ist auch die Adventitia ein wenig schwächer geworden, nimmt aber im weiteren Verlauf wieder zu. Die Zahl der längs verlaufenden glatten Muskelzellen ist verhältnismäßig dieselbe geblieben, nur an der Grenze zur Media liegen sie enger aneinander, so daß um die Media gewissermaßen ein muskulöser Ring gebildet wird.

Einer Eigentümlichkeit möchte ich hier noch Erwähnung tun, die allerdings nur eine Zufälligkeit sein dürfte. An einer Stelle der A. poplitea verlief nämlich die Tunica elastica interna nicht wellenförmig, sondern bildete längere Vorsprünge in das Lumen des Gefäßes, bestehend aus langen elastischen Fasern, zwischen denen sich längs verlaufende, glatte Muskelzellen befanden.

Die A. tibialis anterior und posterior weichen insofern von dem Bau der A. poplitea ab, als ihre Media im Verhältnis zur Adventitia schwächer geworden ist, nämlich nur dreimal so dick als die Adventitia erscheint. Die Media besitzt ferner ebenso wie die der A. poplitea im äußeren Drittel Gruppen längs verlaufender Muskelzellen. Auch in der Adventitia ist der von längs verlaufenden glatten Muskelzellen gebildete muskulöse Ring an der inneren Grenze zu finden.

In dem Bau der A. metatarsea dorsalis III ist auffällig, daß die Media anfangs im Vergleich zu der der A. tibialis anterior abnimmt und sich deshalb zur Adventitia verhält wie 2 : 1, bezw. 1 : 1, im weiteren Verlauf aber wieder stärker wird, so daß das Verhältnis zur Adventitia 3 : 1 beträgt. Obwohl die Media dieses distalwärts gelegenen Teiles an Breite zugenommen hat, sind ihre elastischen Fasern doch fast ganz verschwunden, während die schmälere Media des proximalen Teiles der A. metatarsea dorsalis III noch solche, wenn auch sehr schwach und spärlich, aufzuweisen hat.

Auffallend ist nun, daß die Adventitia des distalen Teiles stärkere elastische Fasern aufzuweisen hat als die des proximalen, wodurch das antagonistische Verhältnis der elastischen Fasern der Media zu denen der Adventitia deutlich zum Ausdruck kommt.

© Biodiversity Heritage Library, http://www.biodiversitylibrary.org/; www.zobodat.at

Die Arterien des Beckens und der Beckengliedmaße des Schweines.

A. Arterien des Beckens.

Die Arterien des Beckens vom Schwein zeigen in ihrem histologischen Bau die größte Aehnlichkeit mit den Beckenarterien des Schafes. Sie alle besitzen, bis in die feinsten Verzweigungen verfolgt, eine deutliche Tunica elastica interna. Eine Längsfaserhaut der Intima fehlt im ganzen Bereich der Beckenarterien mit Ausnahme der Stellen, wo einzelne Zweige vom Stammgefäß abgehen. Hier tritt eine solche sowohl an der Seite des abzweigenden Gefäßes, als auch in der gegenüber liegenden Wand auf, ist aber auch an diesen Stellen nur sehr schmal.

Die elastischen Fasern der Media der Beckenarterien als auch des Aortenendstückes (*Fig. 6*) kurz vor der Teilung sind nur wenig schwächer als die des Schafes und ebenfalls ringförmig angeordnet, nur liegen sie etwas weiter voneinander entfernt. Noch mehr aber tritt die Aehnlichkeit darin hervor, daß die elastischen Fasern der Media mit Abnahme der Größe des Gefäßes zwar immer feiner und feiner und an Zahl weniger werden, aber trotzdem noch selbst in den kleinen Arterien vorhanden sind und die ursprüngliche Anordnung beibehalten. Die Muskulatur der Media füllt die von den elastischen Fasern gebildeten Lücken aus und zwar in der Weise, daß zwischen je zwei elastischen Fasern Bündel glatter Muskelzellen sich befinden, welche auf dem Querschnitt, wenigstens von größeren Gefäßen, lang gezogene Felder erkennen lassen. Die Verlaufsrichtung der einzelnen Fasern ist die circuläre; längs verlaufende Fasern kommen nicht vor.

Nur die Adventitia dieser Gefäße nimmt eine besondere Stellung ein insofern, als ihre elastischen Bestandteile gegenüber dem Schaf etwas mehr hervortreten, dagegen nicht so stark als beim Rind. In bezug auf den Anteil des Bindegewebes und der längs verlaufenden glatten Muskelzellen ähnelt sie wieder der des Schafes, indem beide Bestandteile in der Adventitia der Beckenarterien beider Tiere ungefähr in gleicher Menge vorkommen. Eine Abweichung besteht aber wieder darin, daß in der Adventitia der Beckenarterien des Schweines, wenigstens in den größeren Gefäßen, vereinzelt ganz schmale Züge von circulär verlaufenden Muskelzellen auftreten.

Eine besondere Stellung unter den Beckenarterien nimmt auch beim Schwein wieder die A. umbilicalis ein. Sie zeigt nicht allein abweichenden Bau, sondern verhält sich auch in ihren einzelnen Abschnitten verschieden, was auch bei Pferd, Rind und Schaf hervorgehoben werden mußte. Das Bild, welches an den meisten Stellen der A. umbilicalis vom Schwein zu beobachten war, ist ungefähr folgendes.

Eine Längsfaserschicht der Intima ist in diesem Gefäß vorhanden, sie ist aber an verschiedenen Stellen verschieden breit und besitzt, ihrer Breiet entsprechend, mehr oder weniger circulär verlaufende

© Biodiversity Heritage Library, http://www.biodiversitylibrary.org/; www.zobodat.at

Muskelfasern. Die Tunica elastica interna ist nur an einer kurzen Stelle deutlich, während der übrige Teil derselben auf Querschnitten seine einzelnen Elemente als Körnchen erscheinen läßt, die mehr unregelmäßig gelagert sind und sich in der Media verlieren. An der Stelle, wo die Tunica elastica interna undeutlich wird, resp. überhaupt fehlt, ist die Intima am breitesten.

Die Media ist verhältnismäßig reich an circulär verlaufenden elastischen Fasern, ähnlich wie beim Schaf. Die Anordnung der muskulösen Elemente der Media dagegen ist jedoch wieder abweichend vom Schaf sehr mannigfaltig. Auffällig ist besonders, daß im inneren Teil der Media an der Stelle, wo eine Tunica elastica interna vorhanden ist, zunächst eine schmale Zone längs verlaufender Muskelzellen auftritt, die jedoch dort, wo eine Tunica elastica interna fehlt, wesentlich breiter ist und sich an die ebenfalls breitere, direkt unter dem Endothel gelegene Zone der circulär verlaufenden Muskelzellen anlegt, welch' letztere ihrer Lage nach und der Verlaufsrichtung der Muskelfasern entsprechend, zur Intima, dagegen die erstere zur Media zu rechnen ist. Die übrigen Variationen der Verlaufsrichtung der Muskelfasern in der äußeren Hälfte der Media kann man dahin zusammenfassen, daß hauptsächlich längs resp. schräg verlaufende Muskelfasern vorkommen, die hier und da unterbrochen werden von circulär verlaufenden Zügen.

Eine Tunica elastica externa existiert nicht.

Die Adventitia zeigt wiederum größere Aehnlichkeit mit der der A. umbilicalis des Schafes, indem sie wie diese hauptsächlich aus Bindegewebe besteht. Allerdings ist die Zahl der longitudinal verlaufenden Muskelzellen bei weitem nicht so groß als in der des Schafes.

B. Arterien der Beckengliedmaße.

Gegenüber den Beckenarterien zeigen die Schenkelgefäße des Schweines auffallende Unterschiede und zwar in allen drei Häuten, Intima, Media und Adventitia.

Im Gegensatz zum Endstück der Aorta besitzt die A. iliaca externa eine deutlich entwickelte Längsfaserhaut der Intima. Dieselbe ist reich an elastischen Fasern, welche auf dem Querschnitt kleine Körnchen erkennen lassen, die in zwei bis drei Reihen angeordnet sind. Außer ihnen finden sich in dem mäßig entwickelten Bindegewebe noch einige wenige längs verlaufende Muskelzellen. Ganz eigentümlich verhält sich die Intima an der der Abgangsstelle der A. circumflexa ilium profunda gegenüber liegenden Wand (*Fig. 12*), indem sie hier eine ungemein starke Entwickelung zeigt, nämlich den dritten Teil der Breite der Media beträgt. Dieser Teil der Intima hat ungefähr eine sichelförmige Gestalt, ist reich an feinen elastischen Fasern und wird von der Media durch eine deutliche Tunica elastica interna abgegrenzt. Auch in dieser verbreiterten Intima kommen längs verlaufende, glatte Muskelzellen vor. Während dieser sichelförmige Abschnitt der Intima an der Grenze zur Media eine deutliche Tunica

© Biodiversity Heritage Library, http://www.biodiversitylibrary.org/; www.zobodat.at

elastica interna besitzt, ist eine solche wohl auch in der übrigen Wand vorhanden, zeigt aber nicht so deutlich die halskrausenartigen Falten, eine Eigentümlichkeit, die sich an den Schenkelgefäßen des Schweines bis zur Teilung der A. poplitea in die A. tibialis anterior und posterior verfolgen läßt.

Die Media der A. iliaca externa besitzt im Vergleich zu der der Beckengefäße weniger und schwächere elastische Fasern, die zwar auch circulär angeordnet sind, aber schon gleich am Anfang keine Ringe mehr erkennen lassen, sondern nur auf kurze Strecken zu verfolgen sind. Die Muskulatur der Media verläuft nur circulär.

Die Adventitia beträgt, ebenso wie die der Beckengefäße, ungefähr den dritten Teil der Media. Während die elastischen Fasern der Media der Schenkelgefäße, gegenüber der der Beckenarterien abgenommen haben, ist eine bedeutend stärkere Entwickelung der längs verlaufenden elastischen Fasern in der Adventitia ersterer zu konstatieren, welche auf Querschnitten als deutliche Körner sich markieren. Eine Tunica elastica externa existiert aber nicht. Der bindegewebige Anteil der Adventitia ist verhältnismäßig gering. Die Zahl der längs verlaufenden glatten Muskelzellen in derselben ist ungefähr dieselbe wie in der Adventitia der Beckengefäße.

Im weiteren Verlauf der A. femoralis ändert sich der histologische Bau nur insofern, als die Körnchenschicht der Intima allmählich zweireihig, dann einreihig wird. Einreihig aber erhält sie sich bis zur Teilungsstelle der A. poplitea in die A. tibialis anterior und posterior. Ferner wird die Tunica elastica interna immer deutlicher, typisch aber ist sie bis zu der genannten Teilungsstelle nicht.

Eine Aenderung im Bau der Media besteht nur darin, daß ihre elastischen Fasern allmählich noch schwächer werden.

Die elastischen Fasern der Adventitia nehmen zwar auch etwas an Stärke ab, zeigen aber auf dem Querschnitt noch immer deutliche Körnchenbildung.

Ungefähr dasselbe gilt von den von der A. femoralis abzweigenden, ziemlich starken Gefäßen, der A. circumflexa ilium profunda, A. profunda femoris und A. femoris anterior.

Abweichend von dem bisher beschriebenen Typus sind die A. articularis genu suprema, A. saphena, A. tibialis anterior und die schwache A. tibialis posterior insofern gebaut, als in den genannten Gefäßen eine Längsfaserhaut der Intima fehlt; dafür besitzen sie gegenüber den vorher beschriebenen Gefäßen eine typische, d. h. halskrausenartig gefaltete Tunica elastica interna.

Die Media ist im Vergleich zu der jener Gefäße auffällig arm an elastischen Fasern, welche nur noch als feinste Fäserchen erscheinen und sehr selten vorkommen, so daß die Media fast rein muskulös ist. Ferner ist die Media wesentlich breiter geworden, während die Adventitia ungefähr dieselbe Stärke beibehalten hat. Das Verhältnis letzterer zu ersterer gestaltet sich nicht mehr wie 1:3, sondern wie 1:5.

Den Hauptbestandteil der Adventitia dieser Gefäße machen auch hier noch die starken, sich auf Querschnitten als Körnchen markierenden, elastischen Fasern aus.

© Biodiversity Heritage Library, http://www.biodiversitylibrary.org/; www.zobodat.at

Die A. tibialis posterior, welche beim Schwein bekanntlich sehr schwach ist und nur die Muskeln an der hinteren Fläche der Tibia versorgt, wird funktionell von der A. saphena, speziell von ihrem stärkeren Teilungsast, der A. plantaris medialis, vertreten. Von diesem Gefäß ist zu bemerken, daß in ihm wieder eine Längsfaserhaut der Intima in Form einer einreihigen Körnchenschicht auftritt bei typisch entwickelter Tunica elastica interna.

Media und Adventitia zeigen dagegen wieder übereinstimmenden Bau mit der A. saphena vor der Teilung.

Die Arterien des Beckens und der Beckengliedmaße des Hundes.

A. Arterien des Beckens.

Bevor ich auf den histologischen Bau der einzelnen Gefäßabschnitte der Beckengefäße eingehe, möchte ich vorausschicken, daß sich die nachfolgende Beschreibung auf Gefäße bezieht, die von einer deutschen Dogge stammen.

Ueber den Endstamm der Aorta (*Fig. 7*) und deren Teilung in die beiden Aa. iliacae externae und hypogastricae gilt ungefähr folgendes: Eine Längsfaserhaut der Intima kommt im allgemeinen nicht vor. Allerdings gibt es ganz vereinzelt Stellen in der Aorta, wo eine solche nicht abzuleugnen ist; sie tritt aber dort nur sehr schmal auf und enthält einige wenige längs verlaufende Muskelzellen. Dagegen ist, wenigstens in der Aorta, eine deutliche Tunica elastica interna überall vorhanden. Merkwürdigerweise ändert sich dies Verhalten an der Abgangsstelle der beiden Aa. iliacae externae; an dieser Stelle springen je zwei Fortsätze in das Lumen vor, welche die Abgangsstelle andeuten. Es besitzen nun die den Aa. iliacae externae entsprechenden Teile eine deutliche Tunica elastica interna, dagegen fehlt eine solche im mittleren Teil, der dem gemeinschaftlichen Stamm der Aa. hypogastricae entspricht. Dafür tritt auffallenderweise in dem mittleren Abschnitt eine Längsfaserhaut auf, was besonders nach Abgabe der beiden Aa. iliacae externae zu beobachten ist; am stärksten ist dieselbe an den den beiden Aa. iliacae externae zugekehrten Wänden. Bald nach Abgabe der genannten Gefäße verschwindet sie aber bald; bevor sie jedoch ganz verschwunden ist, tritt auch in dem jetzt schon gemeinschaftlichen Stamm der beiden Aa. hypogastricae eine Tunica elastica interna auf.

Die Zahl der in der Media vorkommenden elastischen Fasern ist an den einzelnen Stellen ganz verschieden. Es ist dies dadurch bedingt, daß die Media an den einzelnen Stellen verschieden stark ist; an den stärkeren Stellen finden sich natürlich mehr elastische Fasern. Es tritt dies besonders in dem mittleren Teil der Aorta resp. dem gemeinschaftlichen Stamm der Aa. hypogastricae hervor, wo bedeutend mehr, dafür aber schwächere elastische Fasern auftreten als in den beiden äußeren Teilen resp. den Aa. iliacae externae. Es fällt jedoch auf, daß im äußeren Drittel der Media die elastischen Fasern viel

© Biodiversity Heritage Library, http://www.biodiversitylibrary.org/; www.zobodat.at

schwächer sind als in den beiden inneren Dritteln, ferner, daß sie hier Netze bilden.

In den inneren beiden Dritteln sind die elastischen Fasern mehr regelmäßig und zwar circulär angeordnet. Die Muskulatur der Media verläuft circulär, allerdings kommen auch einige wenige schräg verlaufende Muskelzellen im äußeren Drittel der Media vor. Größere Gruppen längs verlaufender Muskelzellen sind kurz nach der Teilung der Aorta in der Mitte der Media sowohl des gemeinschaftlichen Stammes der Aa. hypogastricae als auch der Aa. iliacae externae zu finden, aber nur in den Wandteilen, welche einander zugekehrt sind, also in dem linken und rechten Teil des gemeinschaftlichen Stammes, ferner dem inneren jeder A. iliaca externa.

Eine Tunica elastica externa konnte ich bis zur Teilung der A. hypogastrica in den ramus parietalis und visceralis nicht konstatieren.

Die Adventitia des Endstücks der Aorta mit ihrer Teilung ist ungefähr einhalbmal so breit als die Media. Sie besitzt relativ wenig und schwache elastische Fasern und besteht hauptsächlich aus Bindegewebe, in welchem ganz vereinzelt, ähnlich wie beim Pferd, längs verlaufende Muskelzellen vorkommen. An einzelnen Stellen aber erstrecken sich starke Züge circulär verlaufender Muskulatur in die Adventitia herein, so daß die Grenze zwischen Media und Adventitia garnicht mehr anzugeben ist.

Die Verzweigungen der A. hypogastrica, ramus visceralis, ramus parietalis und sacralis media zeigen fast übereinstimmenden Bau. In ihnen ist eine deutliche Tunica elastica interna vorhanden, eine Längsfaserhaut dagegen fehlt. Nur im ramus parietalis ist eine solche an der Stelle nachzuweisen, wo sie die A. caudalis lateralis superficialis abgiebt.

Die Media besitzt natürlich weniger elastische Fasern als die der A. hypogastrica. Zu bemerken wäre von diesen elastischen Fasern, daß sie nur in der inneren Hälfte der Media vorkommen; die äußere Hälfte dagegen ist fast frei von elastischen Fasern, so daß die Abnahme der elastischen Fasern der Media nicht gleichmäßig, sondern von außen her erfolgt. Die Muskulatur der Media dieser Gefäße besteht ausschließlich aus circulär verlaufenden Muskelzellen.

Zum Unterschied von der A. hypogastrica tritt in diesen Gefäßen eine Tunica elastica externa auf.

Die Adventitia enthält relativ viele und starke, längs verlaufende elastische Fasern, die im weiteren Verlauf dieser Gefäße im Verhältnis noch zahlreicher werden zu gunsten der Adventitia. Es verhielt sich nämlich die Media zur Adventitia im ramus visceralis anfangs wie 3 : 1, im weiteren Verlauf wie 2 : 1, im ramus parietalis dagegen und in der A. sacralis medialis ist das Verhältnis der Media zur Adventitia schon im Anfang 2 : 1, wird dann später sogar 1 : 1. In dem zwischen diesen elastischen Fasern befindlichen Bindegewebe treten nur vereinzelt, ebenso wie in der Adventitia der Beckengefäße des Pferdes, längs verlaufende glatte Muskelzellen auf.

© Biodiversity Heritage Library, http://www.biodiversitylibrary.org/; www.zobodat.at

B. Arterien der Beckengliedmaße.

Die Schenkelgefäße des Hundes unterscheiden sich von den Beckengefäßen insofern, als zunächst eine Längsfaserhaut der Intima überhaupt fehlt, während sie, wenn auch sehr schmal, doch an einigen Stellen des Endstammes der Aorta auftrat, dafür aber ist andererseits eine Tunica elastica interna schon vom Anfang der A. iliaca externa an sehr deutlich. Ein fernerer Unterschied besteht in den Schenkelarterien darin, daß ihre Adventitia noch etwas breiter ist als die Media und bedeutend stärkere elastische Fasern aufweist als die der Beckengefäße.

Der histologische Bau der A. iliaca externa resp. femoralis zeigt bis zur Abzweigung der A. tibialis anterior trotz der Abgabe vieler Zweige bis auf eine geringe Abnahme der Adventitia kaum eine Aenderung. Abgesehen von einzelnen Eigentümlichkeiten, welche an einigen Stellen auftreten, gilt von diesem Gefäßstamm folgendes:

Schon von Anfang an fehlt eine Längsfaserschicht der Intima, dagegen ist die Tunica elastica interna überall sehr deutlich entwickelt.

Das Verhalten der elastischen Fasern in der Media bleibt ungefähr wie in den Beckengefäßen, indem sie auch hier in der inneren Hälfte regelmäßig und circulär angeordnet sind und enger aneinander liegen als in der äußeren Hälfte, wo die einzelnen Fasern ebenfalls viel schwächer sind und Netze bilden. Was die Muskulatur der Media anlangt, so sind hier nur circulär verlaufende Muskelfasern zu finden.

Wie schon gesagt, ist die Adventitia stärker als die der Beckengefäße, und besonders sind es ihre elastischen Fasern, welche wegen ihrer Mächtigkeit auffallen. Das Verhältnis der Adventitia zur Media beträgt 1 : 1. Abgesehen von der starken Entwickelung der elastischen Fasern fällt außerdem noch auf, daß im ganzen Verlauf dieses Gefäßes bis zur Abgabe der A. tibialis anterior eine deutliche Tunica elastica externa vorhanden ist.

Außer einer geringen Menge von Bindegewebe treten auch einige wenige Muskelzellen in der Adventitia auf, die aber sehr selten sind, nur an der Grenze zur Media etwas häufiger werden.

Von einigen Besonderheiten, die im Verlauf der A. iliaca externa resp. femoralis an einigen Stellen zu beobachten sind, möchte ich zunächst erwähnen, daß kurz vor Abgabe der A. circumflexa femoris lateralis die Media der Wand der A. femoralis, welche der medialen Fläche des Anfangsteils des M. rectus femoris anliegt, etwas schwächer ist als die der gegenüberliegenden Wand. Im Gegensatz zu letzterer sind in der Media dieser Wand die elastischen Fasern ganz eng aneinander liegend und zwar in der ganzen Breite der Media, so daß die Verschmälerung allein auf die Reduktion der Muskelfasern zurückzuführen ist.

Als weitere Abweichung will ich hervorheben, daß die der Abgangsstelle der A. articularis genu suprema gegenüberliegende Wand eine stärkere Entwickelung sowohl der Media als auch Adventitia aufzuweisen hat. Dasselbe ist zu beobachten an der Abgangsstelle der A. femoris postica superior und ferner der A. tibialis anterior. In der

© Biodiversity Heritage Library, http://www.biodiversitylibrary.org/; www.zobodat.at

Media dieser Wände ist lediglich eine Zunahme der glatten Muskelzellen, in der Adventitia eine stärkere Entwickelung der elastischen Fasern zu konstatieren.

Die von dem Hauptgefäß abzweigenden Nebengefäße zeigen keine Besonderheiten. Nur werden in ihrem weiteren Verlauf die elastischen Fasern des inneren, engfaserigen Teils der Media immer schwächer und schwächer, so daß der Unterschied, der zwischen der inneren und äußeren Hälfte bestand, allmählich verwischt wird. Gleichzeitig werden mit dem Verschwinden der Tunica elastica externa die elastischen Fasern der Adventitia immer schwächer.

Aehnlich ist das Verhalten der A. saphena und deren Verzweigungen: ramus plantaris medialis und lateralis, die beim Hund die A. tibialis posterior vertreten, welche nur als Rudiment vorhanden ist, ferner der A. tibialis anterior und deren Verzweigungen. Von letzterer ist noch zu sagen, daß ihre Adventitia nur noch den dritten Teil der Media beträgt und ihre elastischen Fasern viel schwächer sind. Ferner fehlt von hier ab die Tunica elastica externa. Zahl und Stärke der elastischen Fasern der Media sind gleich im Anfang dieses Gefäßes auffallend reduziert, erhalten sich aber als feine Fäserchen bis in die feinsten Verzweigungen.

Bau der einzelnen Schichten der Gefäßwand, soweit er sich aus meinen Untersuchungen ergeben hat.

Aus den vorhergehenden Schilderungen der Gefäße des Beckens und der Beckengliedmaße der Haussäugetiere geht hervor, daß der histologische Bau sowohl der einzelnen Gefäße der genannten Regionen bei derselben Tierart als auch in den entsprechenden der verschiedenen Tiergattungen große Unterschiede aufweist. Der besseren Uebersicht halber will ich nun, nachdem die Unterschiede vorher nach der Tierart hervorgehoben worden sind, den histologischen Bau der einzelnen Häute der Gefäßwand beschreiben und dabei nochmals die Unterschiede kurz zusammenfassen, welche sich sowohl in den einzelnen Arterien der untersuchten Tierarten, als auch bei mehreren Vertretern einer Tierart vorfanden.

a) Betreffs des Endothels der untersuchten Blutgefäße ist zu sagen, daß die Angaben von Legros zutreffend sind, nach welchen die größeren Tiere auch größere Zellen des Gefäßendothels besitzen.

b) Die Längsfaserschicht der Intima ist bei den einzelnen Tierarten mehr oder weniger ausgebildet; ihre Stärke steht, wenigstens bei jeder einzelnen Tierart, annähernd im gleichen Verhältnis zu dem Querdurchmesser der Arterien. Verhältnismäßig stark ist sie bei den von mir untersuchten Tieren nur in den größeren Gefäßen des Beckens und der Beckengliedmaße bei Pferd und Rind vorhanden, bei dem letzteren ist sie wieder relativ breiter und reicher an elastischen Fasern als beim Pferd, während bei dem letzteren allerdings die Menge der elastischen Fasern großen Schwankungen unterworfen zu sein scheint. Die wenigen, in der Intima dieser Gefäße vorkommenden, längs ver-

© Biodiversity Heritage Library, http://www.biodiversitylibrary.org/; www.zobodat.at

laufenden elastischen Fasern sind so fein und eng aneinanderliegend, daß sie auf Querschnitten in dem reichlichen Bindegewebe nicht als Körnchen, sondern als feine, wellig verlaufende Linien erscheinen. Allmählich wird mit dem Kleinerwerden der Gefäße die Intima immer schmäler, indem besonders die elastischen Fasern noch seltener werden, bis sie sich im weiteren Verlaufe der A. hypogastrica resp. A. femoralis überhaupt verliert.

Esel und Hund besitzen nur auf eine kurze Strecke eine Intima, ersterer nur im Endstück der Aorta bis zur Teilung in die beiden Aa. hypogastricae, letzterer nur im Anfang des gemeinschaftlichen Stammes der Aa. hypogastricae.

Beim Schaf ist eine Längsfaserhaut der Intima nicht vorhanden in den Beckengefäßen; sie findet sich nur im Endstück der Aorta an einzelnen Stellen in verschiedener Stärke, ferner in der A. iliaca externa bis zur A. poplitea, wo sie hauptsächlich aus Bindegewebe besteht.

Schwein und Kalb besitzen relativ die stärksten elastischen Fasern in der Intima, indem dieselben auf Querschnitten Körnchen erkennen lassen. Auffallenderweise fehlt die Intima aber überhaupt in den Beckengefäßen des Schweins, beim Kalb erst von der A. hypogastrica ab; dagegen ist beim Schwein in der A. iliaca externa eine zwei- bis dreireihige Schicht elastischer Fasern in der Intima zu finden, die allmählich bis zur A. poplitea einreihig wird und nun verschwindet. Beim Kalb tritt sie in dem entsprechenden Gefäß nur einreihig auf und erhält sich bis zur A. poplitea.

Längs verlaufende glatte Muskelzellen habe ich besonders in der Intima beim Rind, Kalb, Schaf und Esel gefunden, weniger schon beim Schwein, nur noch ganz vereinzelt bei Pferd und Hund.

c) Tunica elastica interna: Ganz eigentümlich ist das Vorkommen dieser sich zwischen Intima und Media einschiebenden Lamelle. Bei Kalb, Schaf, Schwein und Hund existiert eine solche sowohl in den Arterien des Beckens als auch der Beckengliedmaße, beim Hund fehlt sie nur im Anfangsteil des gemeinschaftlichen Stammes der beiden Aa. hypogastricae. Beim Schwein fällt auf, daß in der A. iliaca externa bis zur A. poplitea die Tunica elastica interna nicht die typischen, halskrausenartigen Falten zeigt, sondern mehr geradlinig verläuft.

Beim Rind kommt eine Tunica elastica interna zunächst nur stellenweise im Endstück der Aorta vor, dagegen deutlich erst von der A. hypogastrica und A. iliaca externa ab.

In den Beckengefäßen des Pferdes tritt erst dann eine deutliche Tunica elastica interna auf, wenn die Längsfaserhaut der Intima fehlt; dagegen sind in der A. iliaca externa hauptsächlich zwei, an einigen Stellen auch zwei bis drei, auf Querschnitten wellig verlaufende Membranen zu finden, von denen die eine direkt unter dem Endothel, die andere an der Grenze zur Media gelegen ist; eine dritte, welche nur zuweilen vorkommt, liegt dann noch zwischen den ersten beiden. Diese Membranen machen den Eindruck, als ob jede einzelne eine Tunica elastica interna wäre. Erst von der A. poplitea ab ist eine einfache Tunica elastica interna zu finden.

© Biodiversity Heritage Library, http://www.biodiversitylibrary.org/; www.zobodat.at

Aehnlich wie beim Pferd tritt auch in den Beckengefäßen des Esels erst eine Tunica elastica interna auf, sobald die Längsfaserhaut der Intima fehlt, was schon in der A. hypogastrica der Fall ist. In der A. iliaca externa dagegen ist, da eine Längsfaserhaut der Intima fehlt, gleich vom Ursprung ab eine Tunica elastica interna vorhanden.

Aus den Ergebnissen meiner Untersuchungen würde sich betreffs der Tunica elastica interna folgern lassen, daß eine solche um so deutlicher und stärker ausgebildet ist, je schmäler die Intima ist, daß dagegen das reichlichere oder spärlichere Vorkommen der elastischen Fasern in derselben nicht ausschlaggebend ist für das Fehlen resp. Auftreten einer deutlichen Tunica elastica interna (siehe Schwein).

d) Die hauptsächlichsten Unterschiede, sowohl bei den einzelnen Arterien einer Tierart, als auch zwischen den korrespondierenden Gefäßen verschiedener Tierarten waren besonders in der Media zu finden, indem das Verhalten zwischen den elastischen und muskulösen Elementen in den einzelnen Gefäßen ein ganz verschiedenes war.

Die Media verleiht bekanntlich je nach dem Charakter ihres histologischen Baues dem betreffenden Gefäß entweder:

1. einen muskulösen oder } Typus.
2. einen elastischen }

Für die elastischen Fasern der Media gilt ganz im allgemeinen, daß sie mit dem Kleinerwerden der Gefäße, sowohl an Zahl als auch an Stärke abnehmen. Die Abnahme der elastischen Fasern in der Media erfolgt bei den einzelnen Tierarten auch nach einem bestimmten Prinzip, worauf ich noch zurückkommen werde.

Zu den Gefäßen des muskulösen Typus gehören sämtliche Gefäße des Beckens und der Beckengliedmaße des Pferdes, Esels und Rindes, ferner die Verzweigungen der A. hypogastrica, der A. poplitea und die Fußgefäße von Kalb, Schaf, Schwein und Hund, während der Endstamm der Aorta und die A. iliaca externa resp. A. femoralis der zuletzt genannten Tiere zu den Arterien des elastischen Typus zu rechnen sind.

Wie schon erwähnt, ist die Abnahme der elastischen Fasern bei den einzelnen Tierarten eine ganz verschiedene, zum Teil für die einzelne Tierart charakteristisch.

Was zunächst die Beckengefäße des Pferdes anbetrifft, so erfolgt die Abnahme der elastischen Fasern in der Media des Aortenendstückes nach Abgabe der beiden Aa. iliacae externae ganz plötzlich. Während nämlich in dem Aortenendstück die elastischen Fasern in den inneren zwei Dritteln noch deutliche Ringe bilden, fehlen solche Ringe nach Abgabe der beiden Aa. iliacae externae überhaupt, es sind vielmehr nur noch, unregelmäßig in der ganzen Media verbreitet, einzelne, circulär verlaufende elastische Fasern zu finden, die im weiteren Verlauf in den einzelnen Beckengefäßen immer schwächer und seltener werden, so daß die Media dann fast rein muskulös wird. Dasselbe, was von den elastischen Fasern der Media der Beckengefäße gesagt ist, gilt erst recht für die Media der A. iliaca externa und deren

© Biodiversity Heritage Library, http://www.biodiversitylibrary.org/; www.zobodat.at

weiteren Verlauf. Gewissermaßen kompensierend für die verschwindenden elastischen Fasern in der Media der A. iliaca externa resp. A. femoralis treten in der Adventitia sehr starke, längs verlaufende elastische Fasern auf, welche eine auffallend starke Adventitia bedingen.

Ganz anders gestaltet sich die Abnahme der elastischen Fasern der Media beim Esel. Abgesehen davon, daß die elastischen Fasern bei dem von mir untersuchten Esel verhältnismäßig stärker waren als beim Pferd, zeigten dieselben sowohl in den größeren Beckengefäßen als auch in der A. iliaca externa bis zur A. poplitea deutliche Ringbildung, wobei allerdings eine allmähliche Abnahme der Zahl als auch Stärke der Fasern zu beobachten ist. Erst von der Teilungsstelle der A. poplitea in A. tibialis anterior und posterior ab fehlt diese Ringbildung, und es treten nur noch vereinzelt circulär verlaufende elastische Fasern in der Media auf.

Beim Rinde sind die elastischen Fasern der verhältnismäßig schmäleren Media noch schwächer entwickelt als beim Pferde und lassen ebenfalls keine regelmäßige Anordnung erkennen, sondern sind vereinzelt in der ganzen Breite der Media als circulär verlaufende Fasern zu finden. Allmählich erfolgt auch hier von den Haupt- und Stammarterien aus eine Abnahme der elastischen Fasern an Zahl und Stärke. Mehr noch als beim Pferd ist der Mangel an elastischen Fasern in der Media der A. iliaca externa und deren weiteren Verlauf auffällig, der aber ebenfalls durch außerordentlich starke, längs verlaufende elastische Fasern in der Adventitia kompensiert wird.

Kalb, Schaf und Schwein zeigen betreffs der Abnahme der elastischen Fasern in der Media ungefähr dasselbe Verhalten wie das Rind. Es bleibt dabei aber zu beachten, wie schon erwähnt, daß bei den genannten Tieren verhältnismäßig stärkere elastische Fasern in der Media zu finden sind, die in den stärkeren Gefäßen noch deutliche Ringe bilden, welche sich als solche im weiteren Verlauf sehr weit fort erhalten; erst in den schwächeren Zweigen der Beckengefäße, ferner von der Teilung der A. poplitea an, beim Schwein in den Schenkelgefäßen überhaupt, fehlen diese aus elastischen Fasern gebildeten Ringe; es sind vielmehr nur vereinzelte, circulär verlaufende, feine elastische Fasern zu finden in der fast rein muskulösen Media.

Beim Hund beginnt auffallenderweise die Abnahme der verhältnismäßig starken elastischen Fasern in der Media sowohl der Gefäße des Beckens als auch der Beckengliedmaße vom äußeren Rande her.

Die Abnahme der elastischen Fasern geht also im allgemeinen gleichmäßig und ganz allmählich mit dem Kleinerwerden der Gefäße vor sich. Eine Ausnahme macht nur der Hund, bei dem die Abnahme langsam von außen nach innen erfolgt.

Ueber die Muskulatur der Media ist im allgemeinen zu sagen, daß die Menge der glatten Muskelfasern im umgekehrten Verhältnis zu den elastischen Fasern steht; je weniger elastische Fasern nämlich in der Media vorhanden sind, um so mehr tritt die stärker entwickelte Muskulatur hervor. Am deutlichsten ist dies bei den Tierarten zu beobachten, deren größere Gefäße einen elastischen Typus besitzen,

© Biodiversity Heritage Library, http://www.biodiversitylibrary.org/; www.zobodat.at

z. B. beim Kalb, Schaf, Schwein und Hund, weniger beim Pferd und Rind; bei letzteren beiden sind selbst in den größeren Gefäßen des Beckens und der Beckengliedmaße die elastischen Fasern im Verhältnis zur Muskulatur zu spärlich vorhanden, als daß eine Zunahme der Muskulatur in der Media nach den peripheren Gefäßteilen möglich wäre. Besonders aufmerksam machen möchte ich ferner noch auf den Umstand, daß die Kerne der Muskelfasern der Media in dem Aortenendstück beim Pferd geschlängelt, beinahe zackig erscheinen und wesentlich kleiner sind als die entsprechenden Muskelelemente beim Rind. Infolgedessen ist auch die Zahl derselben beim Pferd verhältnismäßig größer als beim Rind.

Der größte Teil der Muskelelemente verläuft natürlich circulär, doch kommen an verschiedenen Stellen mehr oder weniger längs- resp. schräg verlaufende Muskelzellen vor, was in der systematischen Beschreibung geschildert worden ist. Eine typische Regel für das Vorkommen der längs- resp. schräg verlaufenden Muskelfasern konnte ich nicht ausfindig machen.

e) Eine Tunica elastica externa ist bei den von mir untersuchten Tieren in den Gefäßen des Beckens und der Beckengliedmaße nicht bei allen vorhanden. Vollkommen vermißt habe ich eine solche beim Pferd, Kalb, Schwein, zum größten Teil auch beim Rind; nur in der A. femoralis des Rindes kommt an manchen Stellen eine solche vor. Beim Schaf ist sie vorhanden von der A. hypogastrica an und ebenso an einigen Stellen der Schenkelgefäße, beim Esel sowohl in den Becken- als auch Schenkelgefäßen bis in den Anfang der A. tibialis anterior, beim Hund von der Teilung der A. hypogastrica ab und ferner in den Schenkelgefäßen bis zur Abgabe der A. tibialis anterior.

Was endlich die Adventitia anbetrifft, so habe ich fast durchgehens gefunden, daß die elastischen Fasern der Media in einem antagonistischen Verhältnis zu denen der Adventitia stehen, d. h., je mehr elastische Fasern die Media enthält, destoweniger finden sich in der Adventitia und umgekehrt. Da mit dem Kleinerwerden der Gefäße die elastischen Fasern der Media in der Regel abnehmen, so wird das antagonistische Verhältnis der elastischen Fasern der Media zu denen der Adventitia zu Gunsten der elastischen Fasern der Adventitia verschoben. Natürlich kann dies deutlich nur an den Gefäßgebieten zum Ausdruck kommen, bei denen die großen Gefäße eine relativ dünne Adventitia besitzen. Aus dem Gesagten resultiert also, daß kleine Arterien stets eine relativ starke, reich mit elastischen Fasern versehene Adventitia besitzen, während in großen Gefäßen das relative Verhältnis beider zueinander großen Schwankungen unterworfen sein kann.

Wenn andererseits, wie es zuweilen vorkommt, die elastischen Fasern der Media in den kleinen Gefäßen erhalten bleiben, ist naturgemäß die Adventitia dieser relativ schwach und arm an elastischen Fasern. Bisweilen ist sogar mit dem Kleinerwerden der Gefäße eine deutliche Abnahme der Adventitia an elastischen Fasern, mithin ein Schwächerwerden zu konstatieren; bei genauerer Untersuchung ergibt

© Biodiversity Heritage Library, http://www.biodiversitylibrary.org/; www.zobodat.at

aber diese scheinbare Abweichung von dem Grundsatz des antagonischen Verhältnisses, daß in diesen Fällen stets die elastischen Fasern der Media zugenommen haben (s. A. hypogastrica des Kalbes : Media : Adventitia anfangs 1 : 1, später 2 : 1, zuletzt $2^1/_2$: 1).

Ausnahmsweise kommt es in kleinen Gefäßen auch vor, daß, obwohl die Media sehr reich an elastischen Fasern ist, trotzdem eine breite Adventitia auftritt; in diesen Fällen besitzt aber die Adventitia nur wenig elastische Fasern, sie besteht vielmehr hauptsächlich aus Binde- und Muskelgewebe.

Umgekehrt proportional der Menge der elastischen Fasern in der Adventitia ist das Vorkommen von Bindegewebe in derselben.

Längs verlaufende, glatte Muskelzellen habe ich in der Adventitia der Gefäße des Beckens und der Beckengliedmaße bei allen von mir untersuchten Tieren gefunden, allerdings bei den einzelnen Tierarten in sehr verschiedener Frequenz. Außer diesen längs verlaufenden Muskelfasern kommen beim Esel, Rind, Kalb und Hund, besonders im Endstamm der Aorta, größere Gruppen circulär verlaufender Muskelzellen in der Adventitia vor, die endweder selbständig auftreten oder mit der Muskulatur der Media in Verbindung stehen, bezw. direkt von dieser abzweigen; es ist infolgedessen an diesen Stellen bisweilen geradezu unmöglich, die Grenze zwischen Media und Adventitia zu bestimmen. Die Stärke der Adventitia ist sowohl in den Gefäßen eines einzelnen Tieres, als auch bei den verschiedenen Tierarten mancherlei Schwankungen unterworfen.

Was endlich die vasa vasorum anlangt, so läßt sich nur sagen, je breiter und muskulöser die Media ist, um so mehr vasa vasorum kommen vor und umgekehrt.

Soviel über die einzelnen Schichten der Gefäßwand im allgemeinen. Im nachstehenden sollen nun noch einige Punkte berücksichtigt werden, die, wie in der Einleitung erwähnt, mit Veranlassung zur Vornahme dieser Untersuchungen waren.

Unter anderem war es zunächst die Frage, ob eine Arterie direkt nach Abgabe eines größeren Gefäßes in ihrem histologischen Bau irgend welche Veränderungen erfährt, da sich doch der Blutdruck in einem Gefäß nach Abgabe eines stärkeren Astes vermindert. Trotz regelmäßiger Beachtung dieser Frage habe ich nach Abgabe eines stärkeren Zweiges eine charakteristische Aenderung im Bau des Hauptgefäßes nicht eintreten sehen. Nicht einmal eine Abnahme der elastischen Fasern in der Media konnte ich mit positiver Sicherheit konstatieren, da in der Media der Gefäße des Beckens und der Beckengliedmaße, wenigstens bei Pferd und Rind, welche bei der Beantwortung dieser Frage doch hauptsächlich in Betracht kommen, weil sie die stärksten abzweigenden Aeste besitzen, elastische Fasern sehr spärlich sind. Es kann deshalb nur im allgemeinen gesagt werden, daß nach Abgabe eines stärkeren Zweiges wohl ein Gefäß mit kleinerem Lumen resultiert, dessen Wände natürlich an Stärke abgenommen haben. Etwas ähnliches konnte ich auch nur bei den übrigen von mir untersuchten Tieren konstatieren.

© Biodiversity Heritage Library, http://www.biodiversitylibrary.org/; www.zobodat.at

Wesentliche bauliche Veränderungen dagegen treten direkt an der Abgangsstelle eines stärkeren Gefäßes auf und zwar in sehr manigfaltiger Art. Es fällt an solchen Stellen vor allem auf, daß besonders die dem abgehenden Gefäß gegenüberliegende Wand verdickt ist, manchmal auch ebenso die Wand, von welcher das Gefäß abzweigt. Die Verdickung an den verschiedenen Stellen ist eine ganz verschiedene insofern, als sich die einzelnen Häute der Gefäßwand in verschiedener Weise daran beteiligen können. So konnte ich z. B. Abgangsstellen beobachten, wo Intima, Media und Adventitia verdickt waren, ferner solche, wo letzteres nur in der Media und Adventitia der Fall war. Am häufigsten jedoch dürften die Fälle sein, wo sich die Zunahme der Wandstärke vornehmlich auf die Media erstreckt. An solchen Stellen konnte man beobachten, daß sowohl elastische als auch Muskelfasern, letztere aber ganz besonders zunehmen.

Da an den einzelnen Stellen die Abzweigung in ganz verschiedenen Winkeln erfolgt, so lag, wie schon erwähnt, die Frage nahe, ob nicht die Größe des Abzweigungswinkels irgend welche Unterschiede im histologischen Bau des Stammgefäßes bedinge. Soviel ich auch diesen Punkt beachtet habe, konnte ich doch keinerlei charakteristische Unterschiede feststellen.

Ueber den Einfluß des Alters auf den histologischen Bau der Gefäße möchte ich folgendes erwähnen. Daß mit dem Zunehmen des Alters Veränderungen im histologischen Bau der Gefäße einhergehen, dürften meine Untersuchungen der Gefäße eines ungefähr acht Tage alten Kalbes und derer eines ein viertel Jahr alten Esels beweisen. Vergleicht man nämlich die Gefäße des Kalbes mit denen des Rindes, so findet man, daß sehr große Unterschiede zwischen beiden bestehen. Es sei z. B. nur darauf hingewiesen, daß die stärkeren Arterien des Beckens und der Beckengliedmaße des Kalbes zu denen des elastischen Typus, dagegen die des Rindes zu denen des muskulösen Typus gehören. Im übrigen sei auf den speziellen Teil verwiesen.

Ein ganz ähnliches Verhältnis, wenn auch nicht so deutlich ausgeprägt, besteht in den Gefäßen des Esels im Vergleich zum Pferd.

Es läßt also dieser Befund darauf schließen, daß in jugendlichem Alter die Arterien mehr elastisches Gewebe besitzen als im senilen.

Da ein Schwinden eines so resistenten Gewebes, wie es die elastischen Fasern sind, nicht zu vermuten ist, dürfte das spätere Verhältnis im histologischen Bau der Gefäße vielleicht eher dadurch bedingt sein, daß die Zahl der Muskelfasern zunimmt und so das Verhältnis zwischen elastischen Fasern und Muskulatur ein anderes wird.

Gewissermaßen eine Sonderstellung nimmt bei allen von mir untersuchten Tieren die A. umbilicalis ein, weil sie sowohl bei dem einzelnen Tier in ihren verschiedenen Abschnitten, als auch bei den verschiedenen Tierarten die größten Verschiedenheiten in ihrem histologischen Bau darbietet. Darin, daß sich manchmal in kurz aufeinander folgenden Abschnitten der Nabelarterie bei demselben Tier

© Biodiversity Heritage Library, http://www.biodiversitylibrary.org/; www.zobodat.at

die größten Verschiedenheiten ergeben, wie ich dies auch bei den einzelnen Tierarten geschildert habe, scheint der histologische Bau dieses Gefäßes demjenigen der Nabelarterie des Menschen ähnlich zu sein, bei welcher Toldt ebenfalls große histologische Abweichungen der einzelnen Abschnitte des Gefäßes voneinander nachgewiesen hat. Ich muß Toldt auch darin beipflichten, daß die elastischen Fasern selbst im intra-abdominalen Abschnitt der Arterie, welcher lediglich Gegenstand meiner Untersuchung war, verhältnismäßig schwach entwickelt sind, daß dagegen die glatten Muskelfasern die elastischen Elemente bei weitem überwiegen. Nur die Verlaufsrichtung der einzelnen Muskelelemente weicht in der A. umbilicalis der von mir untersuchten Tiere von dem entsprechenden Befunde beim Menschen ab, so daß ich nicht sagen kann, daß das häufigste Bild das sei, wo man eine innere, bis an das Endothel heranreichende Längsfaserschicht, eine der Media entsprechende Querfaserschicht und endlich eine äußere, der Adventitia zugehörige Schicht von längs verlaufenden Muskelfasern findet. Um jedoch einer Wiederholung vorzubeugen, verweise ich auf die Beschreibung des histologischen Baues der A. umbilicalis bei jedem einzelnen Tier.

Hinweisen aber möchte ich noch an dieser Stelle darauf, daß die in der A. umbilicalis des Kalbes und Esels vorgekommenen, Seite 33 und 22 beschriebenen, zufälligen Befunde, jedenfalls mit der Obliteration dieser Gefäße in Zusammenhang zu bringen sind. Leider war es mir bei der gestellten Aufgabe nicht möglich, noch genauer den Prozeß zu verfolgen, was natürlich erforderlich machen würde, jedes einzelne Stück des Gefäßes von zahlreichen Tieren verschiedenen Alters zu untersuchen.

Zusammenfassung.

Die Ergebnisse meiner Untersuchungen über den Bau der Arterien des Beckens und der Beckengliedmaße sind kurz zusammengefaßt folgende:

Pferd.

1. Das Endstück der Bauchaorta samt dem gemeinschaftlichen Stamm der beiden Aa. hypogastricae, wie auch jede der beiden Aa. hypogastricae, besitzen eine mehrschichtige Längsfaserhaut der Intima. In der A. sacralis lateralis wird dieselbe allmählich schmäler und fehlt nach Abgabe der A. coccygea in dem nun A. glutaea inferior genannten Gefäß überhaupt. Eine mehrschichtige Intima besitzt ferner auch die A. iliaca externa, welche distalwärts immer schmäler wird und in der A. poplitea überhaupt verschwindet. Sie besteht hauptsächlich aus Bindegewebe mit einigen wenigen schwachen elastischen Fasern.

© Biodiversity Heritage Library, http://www.biodiversitylibrary.org/; www.zobodat.at

2. In der Intima dieser Gefäße kommen nur ganz vereinzelt längs verlaufende Muskelzellen vor, die jedoch bei Gefäßabzweigungen häufiger werden.

3. Eine deutliche Tunica elastica interna tritt erst auf, wenn die Längsfaserhaut der Intima verschwunden ist.

4. In der Media, sowohl der Gefäße des Beckens als auch der Beckengliedmaße, überwiegt bei weitem die Muskulatur das elastische Gewebe, so daß die Gefäße dieser Regionen sämtlich zu den Arterien des muskulösen Typus gehören.

5. In dem Endstück der Bauchaorta sind die elastischen Fasern der Media in den inneren zwei Dritteln derart angeordnet, daß sie circulär verlaufende Ringe, dagegen im äußeren Drittel Netze bilden.

6. Nach Abgabe der beiden Aa. iliacae externae sind die elastischen Fasern der Media viel feiner, es fehlt fortan ihre regelmäßige Anordnung, sie liegen vielmehr vereinzelt in der ganzen Breite der Media. Noch spärlicher sind sie in der A. iliaca externa und deren weiteren Verlauf.

7. Weiter peripher nehmen Zahl und Stärke der elastischen Fasern in der Media noch mehr ab, so daß sie von der A. poplitea ab kaum noch nachweisbar sind.

8. Die Muskulatur der Media, besonders stärkerer Gefäße, zeigt lange, geschlängelte, beinahe zackig aussehende Kerne, die circulär verlaufen. Nur vereinzelt kommen längs resp. schräg verlaufende vor.

9. Eine Tunica elastica externa habe ich in den Gefäßen des Pferdes nicht gefunden.

10. Die verhältnismäßig schwachen und wenigen elastischen Fasern der Media werden gewissermaßen ersetzt durch die starken, längs verlaufenden elastischen Fasern der Adventitia. Besonders deutlich tritt dies antagonistische Verhältnis in der A. iliaca externa und deren weiteren Verlauf hervor.

11. In der Adventitia befinden sich nur vereinzelt längs verlaufende glatte Muskelzellen.

12. Menge und Stärke der elastischen Fasern schwanken in der Adventitia sehr.

13. Auffallend ist die Breite der stark muskulösen Media der A. tibialis anterior, welche fast die Breite der Media der A. iliaca externa erreicht.

14. An den Gefäßen, welche Knochen anliegen, findet man regelmäßig eine ungleiche Stärke der Wand, welche bisweilen nur gering, in den meisten Fällen aber ganz auffällig ist. Die ungleiche Stärke der Wand wird in der Regel durch die geringere Entwickelung der Media der anliegenden Wand bedingt. Dasselbe Verhalten zeigt auch die A. iliaca externa, indem die mediale, also freie Wand erheblich stärker ist als die laterale.

15. Ganz eigentümlich ist der Bau der A. umbilicalis (s. ob.).

© Biodiversity Heritage Library, http://www.biodiversitylibrary.org/; www.zobodat.at

Esel.

1. Eine Längsfaserhaut der Intima ist nur in dem Endstück der Aorta bis kurz vor Teilung in die beiden Aa. hypogastricae vorhanden. Sie besteht hauptsächlich aus Bindegewebe und enthält absolut mehr längs verlaufende Muskelzellen als die des Pferdes.

2. Die Tunica elastica interna ist in sämtlichen Gefäßen ausgebildet, fehlt nur im Endstück der Aorta bis zur Teilung in die beiden Aa. hypogastricae.

3. Die elastischen Fasern der Media sind relativ zahlreicher und stärker als beim Pferd, lassen sich in den Beckenarterien, ferner in der A. iliaca externa und deren weiterem Verlauf bis zur A. poplitea und ebenfalls deren Seitenzweigen in ziemlich gleichbleibender Stärke, aber in abnehmender Zahl verfolgen.

4. Von der A. poplitea ab distalwärts nehmen die elastischen Fasern der Media plötzlich ab, zeigen keine Ringbildung mehr, sondern liegen als feine, circulär verlaufende Fasern in der ganzen Breite der Media.

5. Wegen des Mangels an elastischen Fasern nimmt deshalb die Media der Gefäße von der A. poplitea ab distalwärts einen mehr muskulösen Charakter an.

6. Eine Tunica elastica externa kommt in den Beckengefäßen, ferner in den Schenkelgefäßen bis in den Anfang der A. tibialis anterior vor.

7. Die Adventitia besitzt, besonders in der inneren Hälfte, starke elastische Fasern, was besonders an den Schenkelgefäßen hervortritt.

8. Auffällig ist ferner der Reichtum der Adventitia an längs verlaufenden glatten Muskelzellen.

9. Außer diesen längs verlaufenden Muskelzellen kommen im Aortenendstück noch Züge circulär verlaufender Muskelfasern vor, die teilweise von der Muskulatur der Media ausgehen.

10. Der eigentümliche histologische Bau der A. umbilicalis (s. ob.).

Rind.

1. Die Längsfaserhaut der Intima des Endstücks der Aorta ist im Verhältnis bedeutend stärker als beim Pferd. Sie besitzt mehr feine, längs verlaufende elastische Fasern, die ebenfalls so eng aneinander liegen, daß sie auf Querschnitten als circulär verlaufende Fasern erscheinen.

2. In der A. hypogastrica und ebenso in der A. iliaca externa ist die Längsfaserhaut der Intima schon sehr schmal und besteht fast nur noch aus Bindegewebe mit längs verlaufenden glatten Muskelzellen.

3. Die Intima besitzt im Vergleich zum Pferd bedeutend mehr glatte Muskelzellen, die in der Längsrichtung verlaufen.

4. Trotz des Vorhandenseins der Längsfaserhaut der Intima kommt im Endstück der Aorta wenigstens stellenweise eine Tunica elastica interna vor, die in der A. hypogastrica und ebenso in der A. iliaca externa ganz deutlich ist.

© Biodiversity Heritage Library, http://www.biodiversitylibrary.org/; www.zobodat.at

5. Die Media der größeren Gefäße, sowohl des Beckens als auch der Beckengliedmaße, ist schwächer als beim Pferd und enthält absolut und relativ noch weniger elastische Fasern als bei diesem.

6. Auffallend ist an den Muskelkernen der Media, daß sie im Vergleich zum Pferd größer sind.

7. Eine Tunica elastica interna ist nur in der A. iliaca externa resp. A. femoralis an manchen Stellen zu finden.

8. Die Adventitia ist verhältnismäßig stärker als beim Pferd und besitzt noch mehr und stärkere elastische Fasern als dieses, die selbst noch in den kleineren Gefäßen den Hauptbestandteil der Adventitia ausmachen.

9. Außer zahlreichen längs verlaufenden glatten Muskelzellen kommen ferner noch in der Adventitia des Endstücks der Aorta Züge circulär verlaufender Muskelfasern vor, die mit der Muskulatur der Media in Verbindung stehen bezw. von dieser abzweigen und den Eindruck machen, als ob es abgesprengte Teile der Media wären.

10. Von ungewöhnlicher Stärke ist die Media der Wand der A. tibialis anterior, besonders in ihrem distalen Teil, wo sie die der A. iliaca externa um mehr als das Doppelte übertrifft.

11. Eine ebenfalls starke Wand, wenn auch nicht in dem Maße wie die A. tibialis anterior, besitzt die A. saphena.

12. Bau der A. umbilicalis (s. ob.).

Kalb.

1. Eine Längsfaserhaut der Intima kommt nur im Aortenendstück bis in die A. hypogastrica, ferner von der A. iliaca externa bis A. poplitea vor. Sie ist nur sehr schmal, besitzt aber starke elastische Fasern, die auf Querschnitten als Körnchen erscheinen. Eine relativ breite Längsfaserschicht kommt nur im ramus obturatorius vor. (Drei- bis vierreihige Körnchenschicht.)

2. Aehnlich wie beim Rind besitzt die Intima viel längs verlaufende glatte Muskelzellen.

3. In sämtlichen Arterien des Beckens und der Beckengliedmaße kommt eine deutliche Tunica elastica interna vor.

4. Die Media des Endstücks der Aorta, ferner die größeren Gefäße des Beckens, endlich die A. iliaca externa bis A. poplitea zeigen, im Gegensatz zum Rinde, stark elastischen Charakter.

5. Die elastischen Fasern der Media lassen Ringbildung erkennen, was beim Rind nicht der Fall ist.

6. Die Adventitia ist verhältnismäßig breit und besitzt starke elastische Fasern, ferner, ähnlich wie beim Rind, viel längs verlaufende Muskelzellen.

7. In der Adventitia des Endstückes der Aorta kommen, ähnlich wie beim Rind, Streifen circulär verlaufender Muskelzellen vor.

8. Bau der A. umbilicalis (s. ob.).

© Biodiversity Heritage Library, http://www.biodiversitylibrary.org/; www.zobodat.at

Schaf.

1. Eine Längsfaserhaut der Intima kommt in dem Endstück der Aorta, hier in wechselnder Stärke, ferner ganz schmal in der A. iliaca externa bis A. poplitea, endlich noch in der A. circumflexa ilium profunda, dem truncus pudendo epigastricus, der A. profunda femoris, A. saphena und A. femoris posterior vor.

2. Dieselbe besteht nur aus Bindegewebe und verhältnismäßig vielen, längs verlaufenden Muskelzellen.

3. Eine Tunica elastica interna fand ich in sämtlichen untersuchten Gefäßen.

4. In der Media der größeren Gefäße überwiegt das elastische Gewebe, sie gehören deshalb zu den Arterien des elastischen Typus.

5. Die elastischen Fasern der Media lassen sich in ziemlich gleich bleibender Stärke, aber in abnehmender Zahl in den Beckengefäßen und auch in der A. iliaca externa bis A. poplitea und deren Seitenästen verfolgen.

6. Die Media der A. poplitea ist fast rein muskulös und dreimal so breit als die Media der A. femoralis.

7. Die starke Media erhält sich auch in den aus der A. poplitea hervorgehenden Gefäßen, A. tibialis anterior und posterior, fort, nimmt dann aber allmählich ab.

8. Die Media der A. tibialis anterior wird allmählich breiter, ist am breitesten auf dem tarsus und nimmt dann wieder in der A. metatarsea dorsalis III ab.

9. Die Adventitia der Beckengefäße zeigt mehr bindegewebigen als elastischen Charakter, was besonders in der äußeren Hälfte hervortritt.

10. Die Adventitia der A. iliaca externa besitzt stärkere elastische Fasern als die der Beckengefäße.

11. Fast durchgehend ist in den stärkeren Beckengefäßen wie auch in der A. iliaca externa bis zur A. poplitea eine Tunica elastica externa zu finden. Auch in den Seitenästen: A. circumflexa ilium profunda, truncus pudendo epigastricus, A. profunda femoris, A. saphena und A. femoris posterior tritt eine solche auf.

12. Gemeinsam ist allen Gefäßen des Beckens und der Beckengliedmaße, daß ihre Adventitia viel längs verlaufende Muskelzellen besitzt.

13. Bau der A. umbilicalis (s. ob.).

Schwein.

1. Eine Längsfaserhaut der Intima fehlt in den Beckengefäßen bis auf einige Abgangsstellen von Seitenästen, tritt dagegen in Querschnitten der A. iliaca externa in Form von zwei- bis dreireihigen Körnchen auf, wird allmählich schmäler und verliert sich in der A. poplitea.

2. Die Längsfaserhaut der Intima kommt ferner, wenn auch verhältnismäßig schmäler, in der A. circumflexa ilium profunda, A. profunda femoris und A. femoris anterior vor, ferner in dem Zweige der

© Biodiversity Heritage Library, http://www.biodiversitylibrary.org/; www.zobodat.at

A. saphena, welcher funktionell die schwache A. tibialis posterior vertritt, nämlich in der A. plantaris medialis.

3. Die Tunica elastica interna ist in allen Beckengefäßen vorhanden; in der A. iliaca externa bis A. poplitea kommt eine solche auch vor, zeigt aber bis hierher nicht die typischen halskrausenartigen Falten, sondern verläuft mehr geradlienig.

4. Die elastischen Fasern der Media der Beckengefäße sind stärker als die der A. iliaca externa und deren Verzweigungen.

5. Dagegen sind die elastischen Fasern der Adventitia der A. iliaca externa und deren weiteren Verlauf stärker als die der Beckengefäße.

6. Die Abnahme der elastischen Fasern erfolgt in der Media der Beckengefäße allmählich, indem mit dem Schmälerwerden der Media ihre Zahl abnimmt; ähnlich ist es auch in der A. iliaca externa und deren Seitenzweigen bis zur A. poplitea.

7. Nach der Teilung der A. poplitea in A. tibialis anterior und posterior sind die elastischen Fasern der Media nur noch spärlich.

8. Eine Tunica elastica externa fehlt.

9. Bau der A. umbilicalis (s. ob.).

Hund.

1. Eine Längsfaserhaut der Intima kommt im Endstück der Bauchaorta an manchen Stellen vor, dagegen tritt sie deutlich im Anfang des gemeinschaftlichen Stammes der Aa. hypogastricae auf.

2. Nach dem Verschwinden der Längsfaserhaut der Intima wird die Tunica elastica interna deutlich.

3. Die elastischen Fasern der Media sind verhältnismäßig stark und zahlreich vorhanden, lassen in den inneren zwei Dritteln in größeren Gefäßen eine regelmäßige, circuläre Anordnung erkennen, in dem äußeren Drittel dagegen bilden sie gröbere Netze.

4. Die elastischen Fasern sind zahlreicher in der Media der Beckengefäße als in der der Schenkelgefäße.

5. Weiter peripher nehmen die elastischen Fasern der Media vom äußeren Rande her ab, so daß zunächst die regelmäßige Anordnung nur noch in der inneren Hälfte zu erkennen ist, mit dem Kleinerwerden der Gefäße aber die Regelmäßigkeit auch in dieser inneren Hälfte verschwindet.

6. Eine Tunica elastica externa kommt nach der Teilung der A. hypogastrica in dem ramus parietalis und visceralis vor, ferner in den Schenkelgefäßen bis in den Anfang der A. tibialis anterior.

7. Die Adventitia der Schenkelgefäße ist reicher an elastischen Fasern als die der Beckengefäße.

8. Längs verlaufende glatte Muskelzellen kommen in der Adventitia dieser Gefäße nur vereinzelt vor.

© Biodiversity Heritage Library, http://www.biodiversitylibrary.org/; www.zobodat.at

Literaturangaben.

In der mir zur Verfügung stehenden Literatur fand ich keine, sich auf die vorstehende Materie beziehenden Angaben. Außer den verschiedenen Lehrbüchern der Histologie:

Koelliker, dessen Handbuch. 6. Auflage 1902. III. Band, von Ebner.
Sußdorf, Vergleichende Histologie der Haussäugetiere. Ellenberger 1887.
Stöhr, Lehrbuch der Histologie.
Scymonowicz, Lehrbuch der Histologie und mikroskopischen Anatomie. Lemberg 1901.
Eberth, Handbuch der Lehre von den Geweben des Menschen und der Tiere. Stricker 1871.
Told, Lehrbuch der Gewebelehre 1877 etc., benützte ich fast ausschließlich
Baum-Thienel, Archiv für mikroskopische Anatomie und Entwicklungsgeschichte. Band 63, 1903.

Abbildungen.

Fig. 1 bis 8 sind mikrophotographische Aufnahmen.

Fig. 1. Querschnitt des Endstückes der Aorta kurz v. d. Teilung v. Pferd.
„ 2. „ „ „ „ „ „ „ „ „ „ Esel.
„ 3. „ „ „ „ „ „ „ „ „ „ Rind.
„ 4. „ „ „ „ „ „ „ „ „ „ Kalb.
„ 5. „ „ „ „ „ „ „ „ „ „ Schaf.
„ 6. „ „ „ „ „ „ „ „ „ „ Schwein.
„ 7. „ „ „ „ „ „ „ „ „ „ Hund.
„ 8. „ der A. umbilicalis vom Esel (Haematoxylinpräparat).
„ 9. „ „ „ „ „ „ (elastische Fasern).
„ 10a) Segment des Endstückes der Aorta vom Rind.
„ 10b) Muskelkerne des entsprechenden Gefäßes vom Pferd.
„ 11. Querschnitt der A. sacralis media vom Rind.
„ 12. „ durch die der Abgangsstelle der A. circumflexa ilium profunda gegenüberliegende Wand der A. iliaca externa vom Schwein.

Buchdruckerei von Arthur Schönfeld in Dresden.

© Biodiversity Heritage Library, http://www.biodiversitylibrary.org/; www.zobodat.at

Fig. 1.



Fig. 2.



Fig. 3.

Fig. 4.

© Biodiversity Heritage Library, http://www.biodiversitylibrary.org/; www.zobodat.at

© Biodiversity Heritage Library, http://www.biodiversitylibrary.org/; www.zobodat.at



Fig. 5.

Fig. 6.



Fig. 7.

Fig. 8.

© Biodiversity Heritage Library, http://www.biodiversitylibrary.org/; www.zobodat.at

© Biodiversity Heritage Library, http://www.biodiversitylibrary.org/; www.zobodat.at

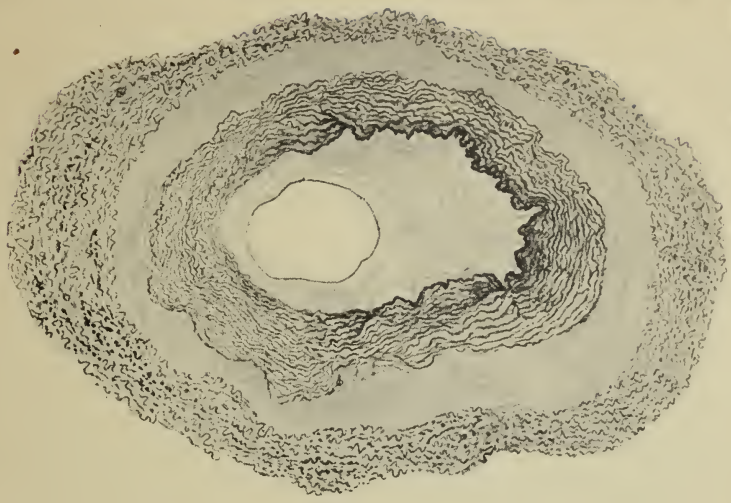

Fig. 9.

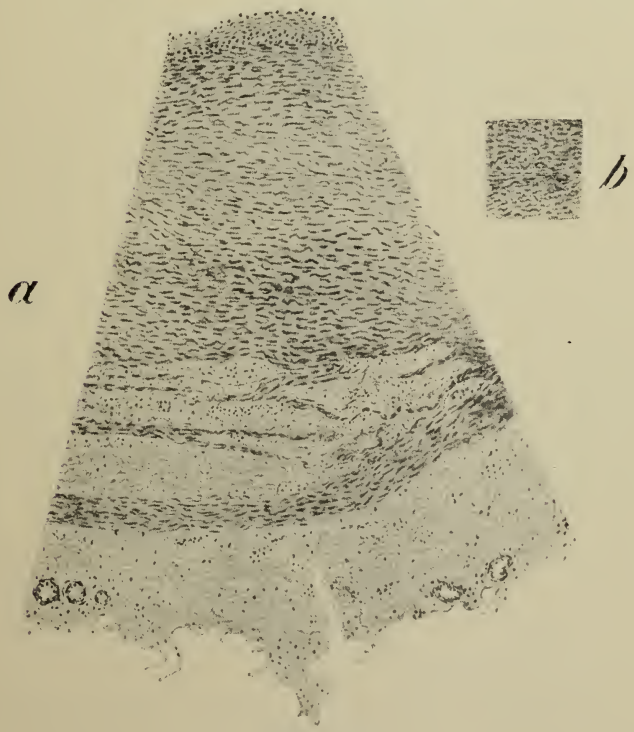

Fig. 10.

© Biodiversity Heritage Library, http://www.biodiversitylibrary.org/; www.zobodat.at

© Biodiversity Heritage Library, http://www.biodiversitylibrary.org/; www.zobodat.at

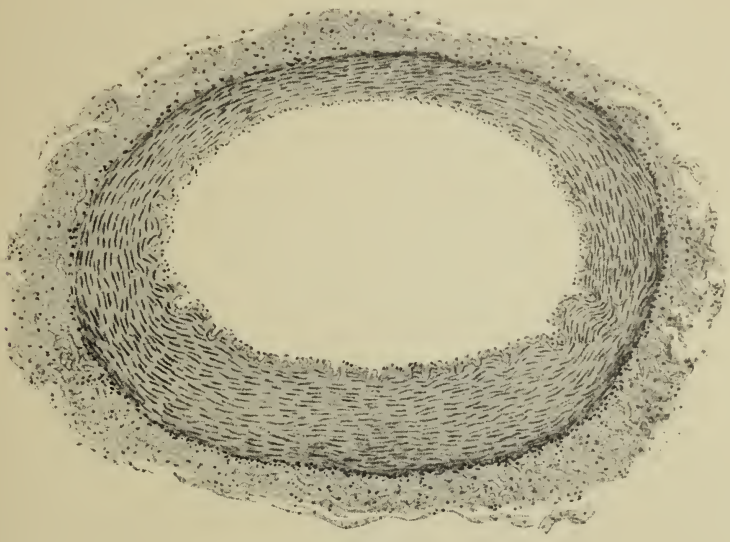

Fig. 11.

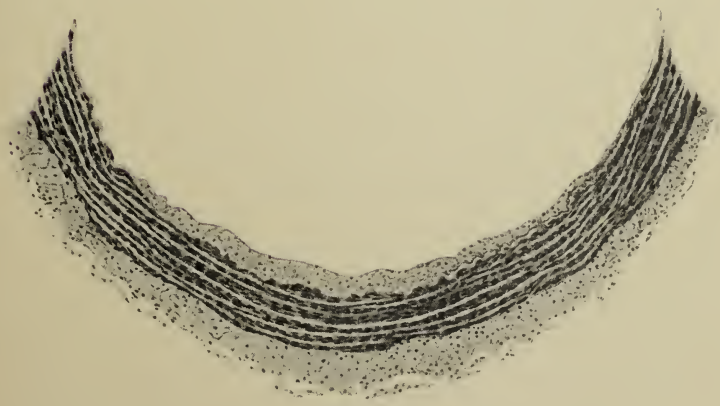

Fig. 12.

© Biodiversity Heritage Library, http://www.biodiversitylibrary.org/; www.zobodat.at

ZOBODAT - www.zobodat.at

Zoologisch-Botanische Datenbank/Zoological-Botanical Database

Digitale Literatur/Digital Literature

Zeitschrift/Journal: Monografien Vertebrata Mammalia

Jahr/Year: 1903

Band/Volume: 0136

Autor(en)/Author(s): Busse Hellmut

Artikel/Article: Vergleichende Untersuchungen über den mikroskopischen Bau der arteriellen Blutgefäße des Beckens und der Beckengliedmaße von Pferd, Esel, Rind, Kalb, Schaf, Schwein und Hund 1-60