RECEIVED
OCT 30 1893

HANDBUCH

DER

ANATOMIE DER HAUSTIERE

MIT

BESONDERER BERÜCKSICHTIGUNG DES PFERDES

VON

DR. LUDW. FRANCK

WEIL. DIREKTOR UND PROFESSOR AN DER CENTRAL-TIERARZNEISCHULE IN MÜNCHEN.

DRITTE AUFLAGE.

DURCHGESEHEN UND ERGÄNZT VON

PAUL MARTIN

PROFESSOR AN DER TIERARZNEISCHULE IN ZÜRICH.

ZWEITER BAND

MIT 224 ABBILDUNGEN.

STUTTGART 1894.

VERLAG VON SCHICKHARDT & EBNER

KONRAD WITTWER.

[1893]

HANDBUCH

DER

ANATOMIE DER HAUSTIERE

MIT

BESONDERER BERÜCKSICHTIGUNG DES PFERDES

VON

Dr. LUDW. FRANCK

WEIL. DIREKTOR UND PROFESSOR AN DER CENTRAL-TIERARZNEISCHULE IN MÜNCHEN.

DRITTE AUFLAGE.

DURCHGESEHEN UND ERGÄNZT VON

PAUL MARTIN

PROFESSOR AN DER TIERARZNEISCHULE IN ZÜRICH.

ZWEITER BAND

MIT 224 ABBILDUNGEN.

STUTTGART 1894.

VERLAG VON SCHICKHARDT & EBNER

KONRAD WITTWER.

Oled 8/1952 g8.

Druck von A. Bonz' Erben in Stuttgart.

Inhalts-Verzeichnis.

Seite

Das Gefässsystem 1
Herz 1
Die Blutgefässe 23
Allgemeines 23
Die Arterien 27
Arterien des Halses und Kopfes 32
Arterien des Halses und Kopfes bei den Wiederkäuern 52
Arterien des Halses und Kopfes beim Schweine 57
Arterien des Halses und Kopfes beim Fleischfresser 59
Arterien der Brustgliedmasse beim Pferde 60
Arterien der Brustgliedmasse der Wiederkäuer 67
Arterien der Brustgliedmasse des Schweines 70
Arterien der Brustgliedmasse des Fleischfressers 71
Allgemeines über die Arterien der Brustgliedmasse 72
Die hintere Aorta 74
Die hintere Aorta der Wiederkäuer 87
Die hintere Aorta des Schweines 90
Die hintere Aorta der Fleischfresser 91
Arterien der Beckengliedmassen 92
Arterien der Beckengliedmassen der Wiederkäuer 106
Arterien der Beckengliedmasse des Schweines 110
Arterien der Beckengliedmasse beim Fleischfresser 111
Allgemeines über die Arterien der Beckengliedmasse 112
Die Venen 113
Anlage der Hauptstämme 113
Venen der Wiederkäuer 138
Venen des Schweines 143
Venen der Fleischfresser 145
Die Lymphgefässe 146
Allgemeines 146
Lymphdrüsen 160
Milchbrustgang der Wiederkäuer 166
Milchbrustgang des Schweines 168
Milchbrustgang der Fleischfresser 168
Das Nervensystem 169
Das Rückenmark 171
Bau des Rückenmarkes 173
Histologie des Rückenmarkes 178
Feinere Verhältnisse der Strangbahnen 181
Die cerebrospinalen Nerven im Allgemeinen 181
Nerven des Rückenmarkes 183
Das Armgeflecht 189
Nerven am Vorderfuss des Pferdes 194

Seite

Nerven der Brustgliedmasse beim Wiederkäuer 195
Nerven der Brustgliedmasse beim Schweine 196
Nerven der Brustgliedmasse beim Fleischfresser 196
Allgemeines über die Nerven des Vorderfusses 197
Lendengeflecht 198
Kreuzbeingeflecht 202
Hüftgeflecht 203
Nerven der Beckengliedmasse beim Wiederkäuer 206
Nerven der Beckengliedmasse des Schweines 207
Nerven der Beckengliedmasse beim Fleischfresser 207
Allgemeines über die Fussnerven 208
Das Gehirn 212
Hinterhirn 215
Hinterhirnkammer 221
Mittelhirn 223
Zwischenhirn 226
Grosshirn 229
Die Grosshirnbasis 230
Balken, Gewölbe und Ammonshorn 231
Die Furchen 237
Die Windungen 247
Der gröbere Bau der Gehirnmasse 250
Das verlängerte Mark 251
Die Brücke 259
Die Vierhügel 260
Hirnstiele, Haube 261
Die Faserzüge des Grosshirnes 267
Der feinere Bau des Gehirnes 270
Häute des Gehirnes und Rückenmarkes 288
Die harte Haut 289
Die Spinnwebenhaut 290
Die weiche Haut 292
Die Kopfnerven. Allgemeines 297
Ursprung und Ende der Nerven im Gehirn 300
Austritt und Verlauf der Gehirnnerven 307
Der Riechnerv 310
Der Sehnerv 310
Der gemeinschaftliche Augenmuskelnerv 311
Der Rollmuskelnerv 312
Der dreigeteilte Nerv 313
Der äussere Augenmuskelnerv 323
Das siebente Nervenpaar oder der Angesichtsnerv 323
Der Hörnerv 326
Der Zungen-Schlundkopfnerv 327
Der Lungenmagennerv 328
Der Beinnerv 333
Der Zungenfleischnerv 333
Übersicht über die von den Cerebrospinalnerven versorgten Teile 334

Seite

Gehirnnerven beim Wiederkäuer 340
Gehirnnerven des Schweines 341
Gehirnnerven der Fleischfresser 341
Nervus sympathicus 342
Allgemeine Decke und Sinnesorgane 352
Die Haut 355
Die Haare 357
Histologie der allgemeinen Decke 359
Anhängsel und Vertiefungen der Haut 367
Die Hufe 368
Bau der Hufiederhaut 372
Die Hörner 382
Histologie des Hufes 383
Die Milchdrüse 385
Euter des Pferdes 386
Milchdrüse der Wiederkäuer 388
Milchdrüse des Schweines 389
Milchdrüse der Fleischfresser 389
Histologie der Milchdrüse 390
Das Ohr 391
Das Ohr der Wiederkäuer 411
Das Ohr des Schweines 412
Das Ohr der Fleischfresser 413
Feinerer Bau des Ohres 414
Das Auge 416
Muskeln des Auges 425
Der Augapfel 427
Die äussere Augenhaut 428
Die durchsichtige Hornhaut 429
Die mittlere Augenhaut 430
Die innere Augenhaut 435
Die Krystalllinse 437
Der Glaskörper 438
Das Auge der Wiederkäuer 444
Das Auge des Schweines 446
Das Auge der Fleischfresser 448
Histologie der Sehorgane 450
Anatomie der Hausvögel 480

Das Gefässsystem.

Die Ernährungsflüssigkeiten des Körpers, das Blut und die ihm verwandte Lymphe strömen innerhalb häutiger Röhren, den Blut- und Lymphgefässen. Erstere bilden ein völlig in sich abgeschlossenes Röhrensystem, mit dem Herzen als Mittelpunkt. Die Lymphgefässe hingegen beginnen mit feinen Spalten in den Organen und führen die aus den Blutgefässen durchgesickerte Flüssigkeit, soweit sie nicht verbraucht wird, wieder in die Blutbahn zurück.

Das Herz unterhält durch seine Zusammenziehungen die Bewegung des Blutes. In rasch wechselnder Entleerung und Wiederfüllung treibt es seinen Inhalt in gleicher Richtung durch das Röhrenwerk. Grobe Stämme, die Arterien, Schlagadern, bilden den Anfang des letzteren, sie teilen sich in immer feiner werdende Äste und lösen sich endlich in ein Netz feinster Röhrchen, die Haargefässe, oder Kapillaren auf. Aus diesen sammelt sich das Blut in kleinen Venen, Blutadern, welche durch Vereinigung mehr und mehr anwachsend, endlich durch einige grosse Stämme ihren Inhalt wieder in das Herz ergiessen.

Das Herz.

Entwickelungsgeschichtliches. Das Herz ist ursprünglich ein einfacher, S-förmig gewundener Schlauch, welcher das Blut des Embryo durch die Aorten und die Dotterarterien in den Gefässhof treibt und von dort wieder durch die Dottervenen hereinsaugt. (Bd. I. Fig. 17.) Mit der Ausbildung der Eihäute geht eine, namentlich an der Allantois, reichliche Gefässversorgung Hand in Hand, welche durch Austausch von Nährstoffen und Blutgasen zwischen *Placenta foetalis* und *materna* die Ernährung und Atmung des Embryo ermöglicht. Ausser dem Eihautkreislauf hat der Embryo noch seinen eigenen Körperkreislauf, beide Bahnen aber stehen in inniger Verbindung mit einander und die Anordnung der, später die Zahl vier erreichenden Hohlraumabteilungen des Herzens steht während des Embryonallebens zu diesem Verhältnis in Beziehung. Ihre Ausbildung wird eingeleitet durch eine stärkere

Krümmung des Herzschlauches, in welchen caudal die Venen einmünden, während cranial die Arterien daraus hervorgehen (Fig. 1 A.). Es bildet sich aus dem Schlauch eine Schlinge, veranlasst durch das beträchtliche Längenwachstum, an welchem die Umgebung nicht teilnimmt. Der caudal und dorsal gelegene Teil des Schlauches erweitert sich dabei zu der, vorerst noch einfachen Vorkammer, in welche der *Sinus venosus* sein Blut ergiesst. Mit der stärkeren Schlingenbildung rückt die Vorkammer mehr cranial und der, nun caudal gelegene Umbiegungsteil bildet die Kammer, aus welcher der *bulbus arteriosus* das Blut in die Arterien führt (Fig. 1 B.). Vom caudalen und dorsalen Teil der Kammerwand wächst hierauf eine Scheidewand in die Lichtung der Kammer hinein, sowohl gegen die Verbindungsöffnung mit der Vorkammer, als auch gegen den *bulbus arteriosus* hin und nun treten auch in diesem und in der Vorkammer Scheidewände auf. Die im *bulbus arteriosus* sich bildende, trennt ihn der Länge nach in zwei Röhren, von denen nach der Zweiteilung der Kammer die eine in die rechte, die andere in die linke Kammer führt. Während dessen haben sich an der Vorkammer durch



Fig. 1.

Entwickelung des Herzens.

A. S-förmig gewundener Herzschlauch. B. Bildung der Herzohren. C. Trennung der Kammern.

Ausweitung der Wand die Herzohren gebildet (Fig. 1 C.), und ist durch eine Scheidewand die Vorkammer in zwei Räume getrennt worden, welche jedoch bis zur Geburt durch das *foramen ovale* in Verbindung bleiben. Erst mit der Verwachsung des letzteren ist die Trennung beider Vorkammern eine völlige. Vorhofs- und Kammerscheidewand treten später bis auf eine kleine, sich bald schliessende Stelle in vollständigen Zusammenhang und nun ist der zuerst einfache Herzschlauch in zwei völlig getrennte Hälften geteilt, deren jede einen Vorhof, eine damit zusammenhängende Kammer und ein Arterienrohr besitzt. Der Blutstrom geht dabei aus den Venen in den Vorhof, dann in die Kammer und von hier in die Arterien. So lange das ovale Loch offen ist, kann ein Teil des Blutes auch aus dem rechten in den linken Vorhof strömen.

Das Herz. *Cor.*

Das ausgebildete Herz ist ein grosser, in der Brusthöhle gelegener, hohler Muskel, welcher das Triebwerk für den ganzen Kreislauf darstellt. Er liegt zwischen beiden Lungen und wird beim erwachsenen Tiere, (nicht beim frisch geborenen), nahezu vollständig von ihnen bedeckt. Nur das untere Drittteil der linken Herzfläche bleibt selbst während der Einatmung von der Lunge unbedeckt. Unmittelbar wird das Herz durch den Herzbeutel, in welchem es frei aufgehängt ist, umgeben. In seiner Lage wird es

durch die grossen Gefässstämme erhalten, die zur Wirbelsäule und in die Lunge treten. Die Längenaxe des Herzens zieht schief von vorn nach rückwärts und etwas nach links. Die Mitte der Herzbasis liegt unter dem 6. Rückenwirbel und reicht bis zur Hälfte der Höhe von der 1. Rippe, die Spitze berührt das Brustbein etwas hinter der 5. Rippe. Im Ganzen reicht das Herz von der 3. bis zur 6. Rippe. (Fig. 2.) Wenn man dasselbe genau durch

A. Fig. 2. B.

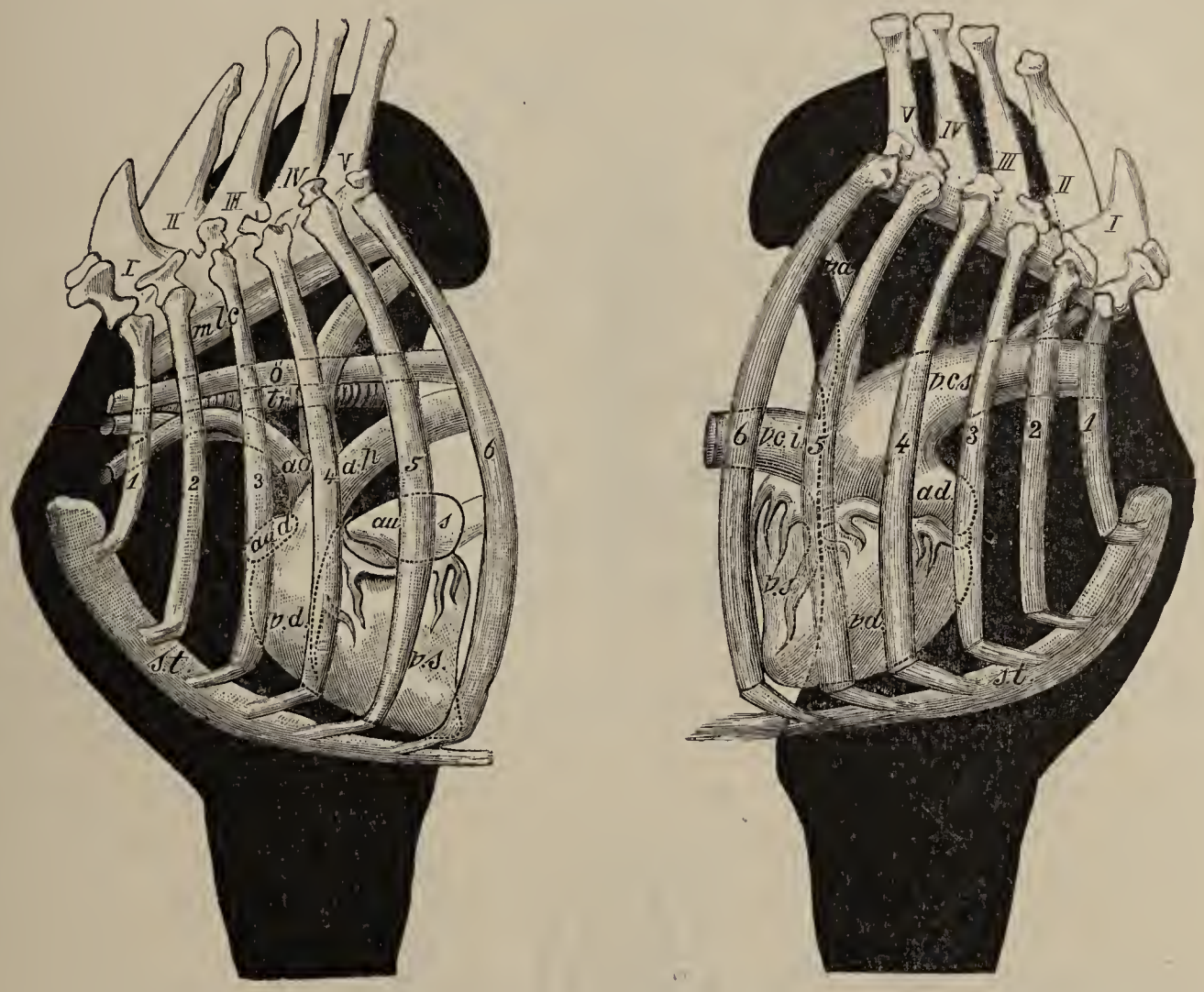

Lage des Herzens im Brustkorbe. 1—6 erste bis sechste Rippe. Fig. A. v. d. rechte Kammer, v. s. linke Kammer, au. d. rechtes Herzohr, au. s. linkes Herzohr, a. p. Lungenarterie, a. o. Aorta, tr. Luftröhre, ö. Schlund, m. l. c. Langer Halsbeuger, st. Brustbein.
Fig. B. v. d. rechte Kammer, v. s. linke Kammer, a. d. rechter Vorhof, v. c. i. hintere Hohlvene, v. c. s. vordere Hohlvene, v. a. ungepaarte Vene.

einen Medianschnitt in eine rechte und linke Hälfte trennt, so fallen $^3/_5$ auf die linke, $^2/_5$ auf die rechte Hälfte. (s. Bd. I Fig. 414.)

Der Herzbeutel. *Pericardium.*

Der Herzbeutel ist ursprünglich ein Teil der Pleuro-peritonealhöhle, deren Sonderung in ihre einzelnen Abschnitte aus umstehendem Schema hervorgeht. (Fig. 4.)

Form. Der Herzbeutel umhüllt als kegelförmiger Sack das Herz und sichert seine Lage. Das obere Ende oder die Basis verschmilzt

mit den grossen Gefässstämmen des Herzens. Die Spitze heftet sich an die Herzfläche des Brustbeines in einer Ausdehnung vom 4. Rippenknorpelgelenke bis zur Basis des Schaufelknorpels fest.

Fig. 3.

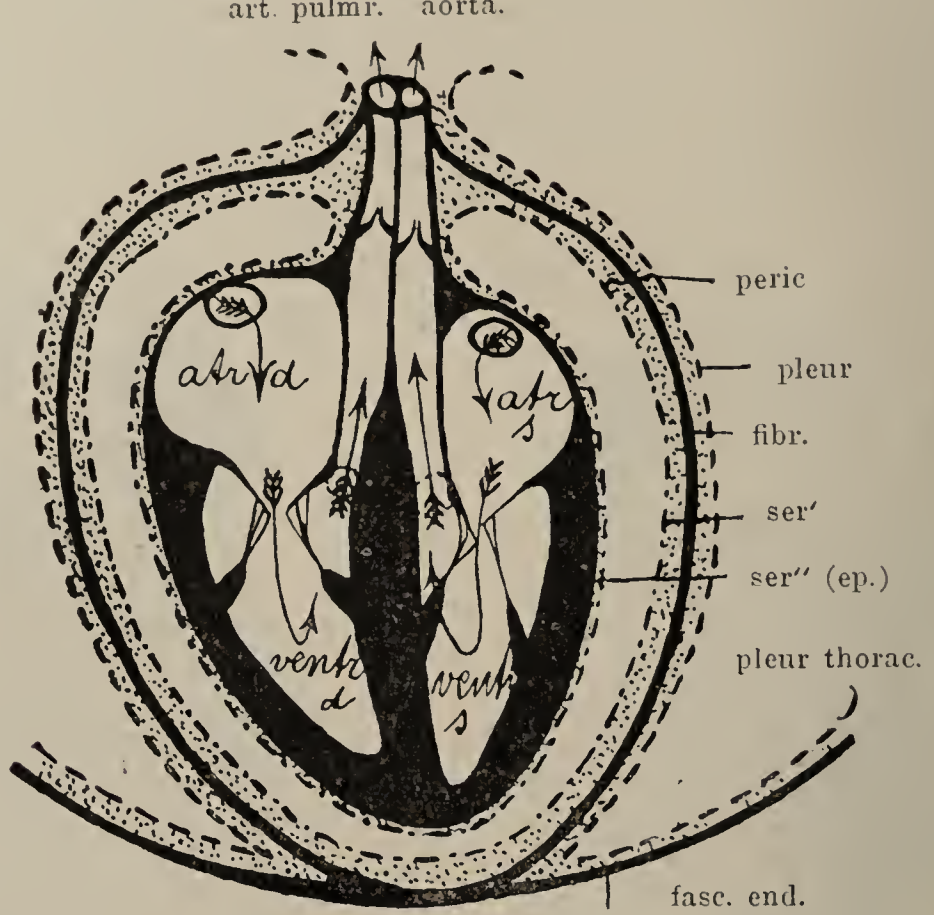

Die Häute des Herzbeutels und Höhlungen des Herzens schematisch. peric. Herzbeutel, pleur. Brustfellüberzug desselben, fibr. fibröses Blatt, ser.' seröse Auskleidung des Herzbeutels, ser.'' seröser Überzug des Herzens (epicardium), fasc. end. fascia endothoracica.

Fig. 4.

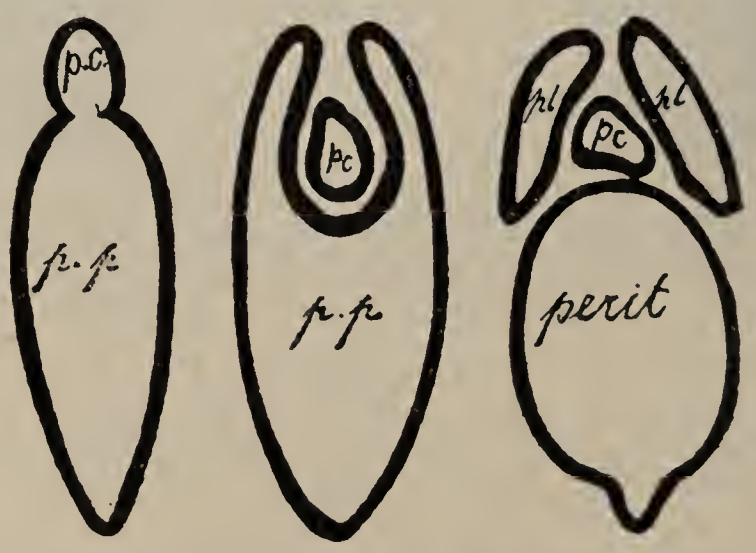

Phylogenetische Entwickelung der Körperhöhlen pp. Pleuroperitonealhöhle, pc. Pericardialhöhle, pl. Pleuralhöhle, (nach Gegenbaur).

Namentlich ist die Befestigung mit dem letzten Brustbeinstücke innig. Die äussere Fläche wird vom Mittelfelle locker überzogen und von der Lunge gedeckt; die innere ist glatt, glänzend und feucht. Unter normalen Verhältnissen findet sich zwischen dem

Herzbeutel und dem Herzen kein Zwischenraum: die innere Oberfläche des Herzbeutels und die äussere des Herzens liegen dicht an einander und sind nur durch eine unmessbar dünne Feuchtigkeitsschichte von einander getrennt.

Bau. Der Herzbeutel besteht 1) aus dem Brustfellüberzug, 2) dem fibrösen und 3) der serösen Auskleidung. (Fig. 3.)

a. Der **Brustfellüberzug** liegt dem fibrösen Blatte locker auf und ist meist durch etwas Fett von ihm getrennt. An der Herzbasis zieht der Zwerchfellsnerv zwischen beiden Häuten durch.

b. Das **fibröse Blatt** stammt von der *Fascia endothoracica* ab, und liegt zwischen dem Brustfellüberzug und der serösen Auskleidung des Herzbeutels. Nach aufwärts reicht es bis zur Aortenteilung sowie auf eine Strecke von 4—5 cm an die Hohlvenen und verschmilzt schliesslich mit der Adventitia der grossen Gefässstämme des Herzens, lässt sich jedoch noch 8—9 cm weit als besondere Schichte nachweisen. Das Aufhängeband der Luftröhre bildet eine Fortsetzung dieses Blattes in dorso-cranialer Richtung.

c. Die **seröse Auskleidung** des Herzbeutels ist innig mit dem fibrösen Blatte verbunden. In der Nähe der Anheftung des letzteren an die Gefässstämme trennt sie sich jedoch vom fibrösen Blatte, schlägt sich auf diese, sie locker umhüllend, herab, und bildet nun den Überzug des Herzens. Der, dem fibrösen Blatte des Herzbeutels anliegende Teil der serösen Auskleidung wird, entsprechend der Benamsung der serösen Häute in Brust- und Bauchhöhle als Parietalblatt *(lamina parietalis)*, der das Herz überziehende Teil als Visceralblatt (*lamina visceralis* oder *epicardium)* bezeichnet.

Gefässe und Nerven. Die sparsamen Arterien kommen von der Bronchialarterie, der vorderen Mittelfellarterie, inneren Brustarterie und Brustdrüsenarterie. Die Venen münden in gleichnamige Gefässe und die Rückenvene. Die Lymphgefässe sind sparsam und gehen zu den Bronchial-, Herz- und Mittelfelldrüsen. Die Nerven stammen vom Zwerchfellnerven (Luschka) und Herzgeflecht (Rigot). —

Das sog. Herzbeutelwasser, das man in kleiner Menge bei jeder Sektion findet, bildet sich grösstenteils erst nach dem Tode.

Das **Herz** selbst besteht aus drei Schichten, dem **Epicardium** oder Herzüberzug, dem **Myocard** oder Herzmuskelfleisch und dem **Endocard** d. h. der Auskleidung des Herzens.

Äussere Form des Herzens. Das Herz hat die Form eines Kegels, dessen Basis nach aufwärts sieht, während die Spitze nach ab- und rückwärts sowie etwas nach links verschoben ist. Sie liegt frei im Herzbeutel etwa 6—8 cm vom Zwerchfell entfernt;

die Basis hingegen ist durch grosse Gefässstämme an der Lungenwurzel und Wirbelsäule befestigt. Der ganze Herzkegel erscheint schwach von rechts nach links zusammengedrückt. Sowohl an der rechten, etwas nach hinten, als an der linken, mehr nach vorne gewendeten Seitenfläche, läuft je eine Gefässfurche, die rechte Fig. 7, f und linke Längenfurche Fig. 5, b *(sulcus longitudinalis dexter et sinister)* gegen die Spitze hinab. Die linke Längenfurche hat gleiche Richtung mit dem hinteren Herzrand und erreicht die Spitze nicht, während die rechte bis zur Spitze geht. Beide Längsfurchen deuten nach aussen den Verlauf der Kammerscheidewand an. Um die

Fig. 5.

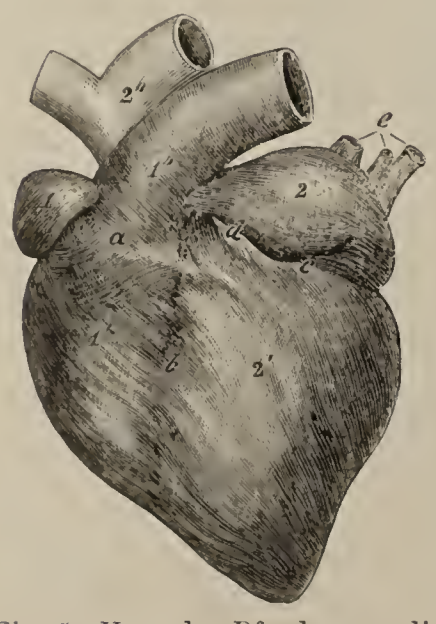

Fig. 6.

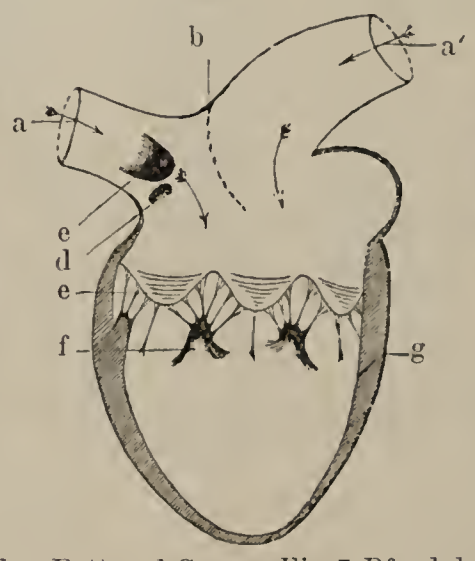

Fig. 7.

Fig. 5. Herz des Pferdes von links. Fett und Gefässe sind entfernt und die Muskelzüge sichtbar. 1 rechtes Herzohr, 1′ rechte Kammer, 1″ Lungenarterie, 2 linkes Herzohr, 2′ linke Kammer, 2″ Aorta. a Conus arteriosus, b linke Längsfurche, c Querfurche, d Sehne der Kammermuskulatur, e Lungenvenen.

Fig 6. Rechte Kammer und Vorkammer des Fohlenherzens eröffnet gedacht schematisch. a hintere, a′ vordere Hohlvene; aufgeschnitten gedacht, b Stelle des Vorkammerwulstes, c ovales Loch, d Mündung der grossen Kranzvene, e Segelklappen, f Warzenmuskeln, g Sehnenfäden zur Scheidewand.

Fig. 7. Pferdeherz von rechts. 1 rechte Vorkammer, 1′ Lowerscher Sack, 1″ rechte Kammer, 2 linke Vorkammer, 2′ linke Kammer, a Einmündung der hinteren Hohlvene und Stelle der ovalen Grube, b vordere Hohlvene, c ungepaarte Vene, d linkes Herzohr, e Mündungen der Lungenvenen, f rechte Längsfurche, g Querfurche, h Kreismuskelfasern der rechten Vorkammer, i Bogenfasern, k Kreismuskelfasern des Lowerschen Sackes, l Kreismuskel um die Mündung der ungepaarten Vene, l′ solche der hinteren Hohlvene, m Kreismuskelfasern der linken Vorkammer, n Bogenfasern derselben, o Längsfaserzüge der Kammermuskulatur.

Basis des Herzens zieht die Querfurche *(sulcus transversalis)*, Fig. 5, c u. 7, g, die Grenze zwischen Kammern und Vorkammern bezeichnend; sie wird nur auf der linken Seite durch den *conus arteriosus* Fig. 5, a unterbrochen. Der vordere, etwas nach rechts und der hintere, nach links schauende Rand werden von manchen auch als Flächen bezeichnet, da beide sehr abgerundet sind. Der vordere Rand ist völlig gewölbt, der hintere in seinem unteren Teile ausgeschweift.

Bei **Betrachtung des Herzens von links** Fig. 5 fällt an der Basis vor allem die, im Bogen nach hinten laufende, von den beiden Herzohren umfasste Lungenarterie auf, welche aus dem der rechten

Kammer angehörigen *conus arteriosus* hervorgeht. Das rechte Herzohr umgreift die Lungenarterie von vorne her, das linke legt sich von hinten an sie an. Der nach vorn gelegene, rechte Kammerteil ist durch seine Schlaffheit von dem nach hinten gelegenen, linken gekennzeichnet; ebenso dadurch, dass er nicht bis zur Herzspitze reicht. Den Verlauf der linken Längsfurche kann man sich bilden, indem man den Herzkegel als Dreieck sich denkt und von der Mitte der Kammerbasis eine Linie gleichlaufend mit dem hinteren Herzrande zieht.

Auf der **rechten Herzfläche** Fig. 7 sind dorsal bemerklich die schlaffen Vorkammern. Die rechte derselben liegt mehr nach vorne, die linke fast ganz nach hinten. Beide Vorkammern grenzen dicht an die rechte Lunge und sind teilweise mit ihr verwachsen. Die rechte Vorkammer ist ausserordentlich weit und nach vorne und oben in den länglichen Lowerschen Sack ausgezogen, in welchen die vordere Hohlvene, sowie die ungepaarte Vene einmünden. Von hinten ergiesst sich die hintere Hohlvene in diese Vorkammer, mit ihrer Mündung jener der vorderen Hohlvene gerade gegenüber. Die linke Vorkammer zeigt die 7—9 Mündungen, der unmittelbar aus der Lunge in sie eintretenden Lungenvenen. Fig. 5 u. 7, ee.

Von der **oberen Seite**, der Basis, aus betrachtet, bilden die Vorkammern einen Halbmond, welcher von rechts her zuerst die, aus der Mitte der Herzbasis entspringende Aorta umgreift, mit seinen beiden Enden, aber noch über die links neben der Aorta verlaufende Lungenarterie sich weglegt. Fig. 5 u. 8.

Fig. 8. Fig. 9.
Querschnitte des Herzens,
(nach Ellenbergers Anatomie des Hundes Tafel 28.)

Die Lage der Vorkammerscheidewand geht aus Fig. 8 hervor, die der Kammerscheidewand aus Fig. 9.

Vorkammern im Allgemeinen.

Beide Vorkammern rechte und linke oder vordere und hintere bilden fleischige Säcke, welche oben auf den Kammern liegen und von ihnen durch die Querfurche äusserlich abgegrenzt sind.

Das Verhältnis der Vorkammern zu den grossen Gefässstämmen findet in der Entwickelung des Herzens seine Erklärung. (Vergl. Fig. 1 C. mit Fig. 5.)

Zwischen der Aorta und der konkaven Wand beider Vor-

kammern bleibt ein Spalt offen, der *Sinus transversus pericardii.* Die beiden blinden Enden der Vorkammern, die Herzohren, sind am freien Rande eingekerbt und umarmen die Lungenarterie. Das vordere Herzohr gehört der rechten, das hintere der linken Vorkammer an. Beide Vorkammern sind durch eine Scheidewand *(Sept. atriorum)* von einander getrennt.

Die **rechte Vorkammer.** *Atrium dextrum.* (Fig. 10.)

Syn.: Hohlvenensack.

Sie liegt am vorderen Teile der Herzbasis, ist etwas nach rechts gerückt und von beiden Vorkammern die geräumigere. Die äussere Oberfläche ist glatt und eben, die innere vom Endokardium überzogen, und nach rückwärts ebenfalls glatt; im Herzohre dagegen zeigt sie eine Menge von sog. Balken *(trabeculae carneae)* und Buchten *(sinus).*

Die **Balken** stellen vom Herzfleische gebildete und vom Endokardium überzogene Muskelbündel von verschiedener Stärke dar. Die dickeren sind von der Wand ganz getrennt und können mit dem Finger oder einer Sonde umfasst werden. Sie laufen von oben nach abwärts und verbinden sich mit ähnlichen, die von unten nach aufwärts steigen. Von diesen Hauptbalken gehen kleinere ab, die sich weiter verästeln und mit den benachbarten, kleine Wirbel bilden. Durch die Zusammenziehung dieser Balken kann das Herzohr ganz verstrichen werden. Unter **Buchten** versteht man die Vertiefungen zwischen den Balken. Im rechten Atrium finden sich folgende Öffnungen:

Die **hintere Hohlvenenöffnung** liegt nach rückwärts, ist von kreisförmigen Muskelfasern umgeben und besitzt keine Klappen*). Die **Öffnung der vorderen Hohlvene** liegt entgegengesetzt von ihr und besitzt ebenfalls keine Klappe. Sie findet sich in einer besonderen Ausbuchtung der rechten Vorkammer, dem **Lowerschen Sack,** welcher durch eine schwache Einschnürung vom eigentlichen Atrium getrennt ist. Er liegt fast ganz im Herzbeutelsack und nur auf eine Strecke von 3 cm ausserhalb desselben. Er endet mit scharfem Rande am Hohlvenenanfange. An seinem vorderen Ende mündet die ungepaarte Vene ein, über deren Öffnung sich 2—3 Klappen finden**). Zwischen der Einmündung der vorderen und hinteren

*) Beim Menschen findet sich an dieser Stelle die Eustachische Klappe, als Rest der Fortsetzung der hinteren (unteren) Hohlvene in die Vorkammer.

**) Zuweilen findet sich dicht an ihrer Einmündung eine unvollständige, sehr schmale, halbmondförmige Klappe.

Hohlvene zieht sich quer der starke **Vorkammerwulst** *(tuberculum Loweri)* als rundliche Kante der Vorkammerinnenwand hindurch.

Durch die Zusammenziehung dieses physiologisch höchst wichtigen Wulstes werden die Öffnungen beider Hohlvenen ganz nahe an die Öffnung der Vorkammer in die Kammer gebracht, und da beide Hohlvenen in entgegengesetzter Richtung münden, so hindert er das Aufeinanderprallen des Blutstromes der beiden Venen, leitet denselben vielmehr der Kammer zu. Der Wulst selbst hat eine mittlere Dicke von 2 cm, eine Breite von 2,5 cm, während die Vorkammerwand nur 0,5 cm stark ist.

Die **Öffnung der grossen Kranzvene** liegt unmittelbar unter der Mündung der hinteren Hohlvene und ist von dieser durch eine halbmondförmige, höchstens 2 mm breite Falte des Endokardiums getrennt. In der Tiefe derselben findet sich meist eine halbmondförmige Klappe.

Diese, in hohem Grade rückgebildete **Thebesische Klappe** vermag aber in keiner Weise die Mündung der grossen Kranzvene zu schliessen. Nur in sehr seltenen Fällen kommt eine vollkommen entwickelte Klappe vor. Häufig fehlt auch jede Andeutung derselben. Die Öffnung der grossen Kranzvene besitzt im Mittel einen Durchmesser von 2,3 cm.

Fig. 10.

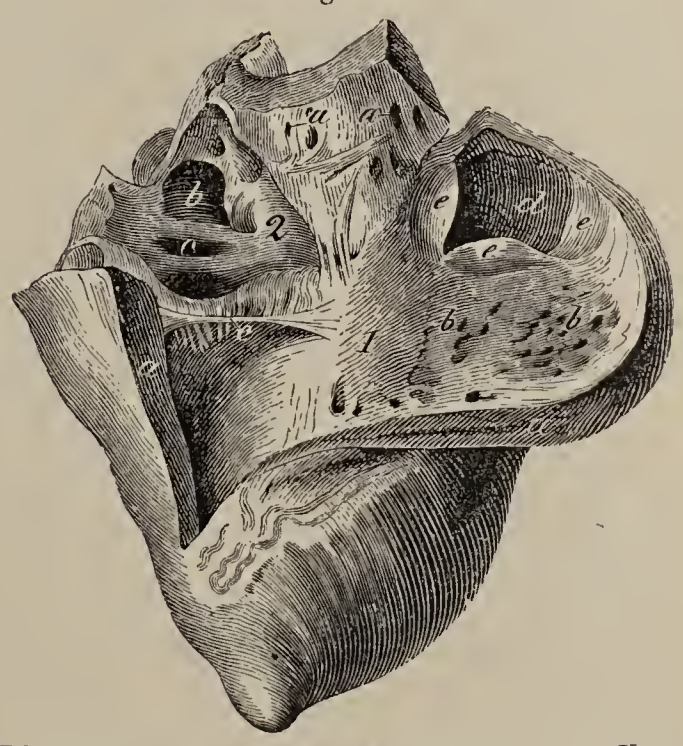

Pferdeherz mit geöffneter Kammer und Vorkammer. Geöffnete rechte Herzkammer, 1 *Septum*, a a Aussenwand. b b Balkenmuskeln und die zwischenliegenden Buchten, c Querbalken, d Öffnung für die Lungenarterie, e e Halbmondförmige Klappen. 2 Geöffnete rechte Vorkammer, a a Balkenmuskel und Buchten, b Öffnung der vorderen, c der hinteren Hohlvene. (Leyh.)

Dicht neben der grossen Kranzvene findet sich eine, zuweilen zwei **Mündungen der kleinen Kranzvenen** mit je zwei kleinen Klappen. Über der Querfurche des Herzens wird die Wandung des rechten Atrium, das Herzohr ausgenommen, von 4 bis 7 kleinen accessorischen Kranzvenen durchbohrt. Ihre Öffnungen finden sich in der Tiefe der Buchten, können ohne eingeführte Sonde nicht bemerkt werden und besitzen ebenfalls kleine Klappen. — In der Tiefe der Einmündung der hinteren Hohlvene findet sich an der Scheidewand der Vorkammern eine blindsackförmige, von einem wulstigen Rande (Vieussenschen Ring) umgebene Grube oder ein blindgeschlossener Kanal, die **ovale Grube** *(fossa ovalis)*. (Fig. 6 a.)

Sie stellt ein Überbleibsel des beim Embryo vorhandenen, ovalen Loches dar und besitzt eine Tiefe von 1,5 cm und Breite von 1,3 cm. In zwei Fällen fand ich (Franck) sie bei alten Anatomiepferden nicht

vollständig geschlossen, ohne dass ein besonderer Nachteil im Leben hätte bemerkt werden können.

Durch die grosse, nach unten gelegene **Atrio-Ventrikular-Öffnung***) steht die rechte Vorkammer mit der rechten Kammer in Verbindung. Am Rande dieser Öffnung befestigen sich die Atrio-Ventrikularklappen.

Ovales Loch und dessen Klappe.

Beim Fohlen findet sich an der Stelle der ovalen Grube ein ovales Loch von über 1 cm Durchmesser, durch welches das Blut von der rechten in die linke Vorkammer gelangt. In der linken Vorkammer bemerkt man an der entsprechenden Stelle die Klappe des ovalen Loches *(valvula foraminis ovalis v. valv. septi, Bruch),* eine trichterförmige, mit vielfach durchlöcherter Spitze frei in den Hohlraum des linken Atriums hineinragende Duplikatur des Endokardiums von ca. 2 cm Länge. Der obere Teil derselben ist mehr durchlöchert, als der untere.

Mit dem ersten Atemzuge wird bei allen unseren Haustieren das ovale Loch durch dessen Klappe geschlossen. Meist kurze Zeit nach der Geburt verwächst die Klappe mit dem *Septum atriorum* und das ovale Loch schliesst sich. Dies geschieht beim Fohlen mit 3 Wochen, beim Hunde mit 23 Tagen, beim Rinde mit 1 bis 2 Jahren. Insufficienz (unvollständiger Verschluss) der vorwürfigen Klappe erzeugt Cyanose, Dampferscheinungen und frühzeitigen Tod. Bei alten Kühen findet man öfters das ovale Loch noch durchgängig neben normaler Klappe und zwar ohne Nachteil.

Beim Wiederkäuer ist die Klappe einfacher, aber am Rande noch durchlöchert. Beim Schweine und Fleischfresser ist sie ebenfalls einfacher und besitzt meist einen geraden, scharfen Rand.

Linke Vorkammer. *Atrium sinistrum.* (Fig. 8 und 11.)

Syn.: Lungenvenensack, hintere Vorkammer.

Lage. Das linke Atrium liegt an der hinteren Wand der Lungenarterie und ragt etwas auf die linke Seite hinüber. Äussere und innere Fläche, ebenso Balken und Buchten verhalten sich im Wesentlichen wie in der rechten Vorkammer, doch sind erstere in der linken Vorkammer regelmässiger, als rechts, auch die Einkerbungen am Herzohre sind links deutlicher, als dort.

Öffnungen. Es finden sich in der Regel 7 (zuweilen 4—9) **Öffnungen für die Lungenvenen.** Davon sind 2 grösseren, die übrigen kleineren Durchmessers.**) Sie befinden sich sämtlich dicht neben einander in der Nähe der Scheidewand und links von der Einmündung der hinteren Hohlvene in die rechte Vorkammer.

Die nach unten in die linke Kammer führende **Atrio-Ventrikularöffnung** ist am toten Herzen etwas kleiner als rechter-

*) Syn.: Venöse Öffnung, *ostium venosum.*

**) Die zwei grösseren erreichen einen Durchmesser von 2—2,8 cm.

seits, und besitzt ebenfalls eine Atrio-Ventrikularklappe zum Verschlusse.

Die **Scheidewand der Vorkammern** bildet eine fleischige quere Wand, beginnt links, dicht in der Gegend der hinteren Aortenwand, zieht sich nach rechts in einer Länge von 6 cm und geht ohne scharfe Grenzen in die Aussenwände der Vorkammern über. An ihrer vorderen, der rechten Vorkammer zugewandten Fläche findet sich die ovale Grube und dieser entsprechend an der hinteren, nach dem linken Atrium sehenden Fläche eine pfenniggrosse, weissliche Narbe, welche der Verwachsungsstelle des ovalen Loches entspricht. Da sowohl vordere als hintere Fläche der Scheidewand vom Endokardium überzogen sind und an der eben erwähnten Stelle kein Muskelfleisch sich vorfindet, so stösst das Endokardium beider Vorkammern hier unmittelbar an einander,*) und ist dies zugleich die schwächste Stelle der Scheidewand. Obgleich die Vorkammerscheidewand eine unmittelbare Fortsetzung der Kammerscheidewand zu sein scheint, so hängt das Muskelfleisch beider doch nicht zusammen. Ein stärkeres Muskelbündel des Septum atriorum steht jedoch durch eine fast federkielstarke Sehne mit der hinteren Aortenwand in Verbindung.

Die **Herzkammern** *(ventriculi cordis)* im Allgemeinen.

An jeder Herzkammer ist die ihr eigene Aussenwand von der, beide Kammer trennenden, gemeinschaftlichen Scheidewand zu unterscheiden. Durch eine an der Basis befindliche, grosse **Atrio-Ventrikularöffnung****) steht jede Kammer mit der entsprechenden Vorkammer in Verbindung. Eine zweite Öffnung, die **Arterienöffnung*****) führt in einen grösseren Arterienstamm. An den Atrio-Ventrikularöffnungen befinden sich die gleichnamigen Klappen, auch Segelklappen genannt, an den Arterienöffnungen die halbmondförmigen Klappen.

Die **rechte Kammer** *(ventriculus dexter)*. (Fig. 10.)

Syn.: Vordere Kammer, Lungenkammer, *ventriculus pulmonalis.*

Die rechte Kammer hat vorne und etwas nach rechts ihre Lage und ist mit ihrer Längenaxe im unteren Teile etwas gegen links gedreht. Da sie eine schwächere Aussenwand, als die linke besitzt, so fällt sie am toten, nicht gefüllten Herzen schon durch

---

*) Daher auch *Pars membranacea septi*, Reinhard.

**) Venöses Loch. *Ostium venosum aut.*

***) *Ostium arteriosum.*

ihre Schlaffheit auf. Sie reicht nicht ganz bis zur Herzspitze, was schon äusserlich durch den Verlauf der Längsfurche angedeutet wird.

Wände. Die Aussenwand ist schwach, besonders gegen die Spitze hin, (2 cm im Mittel) und gegen die Höhle der Kammer konkav. Die starke Scheidewand (4,7 cm im Mittel) ist gegen die Kammerhöhle konvex hereingewölbt. (S. Fig. 8.)

Durchmesser. Der Querdurchmesser erreicht fast die Grösse der Längendurchmesser. Das Fassungsvermögen der rechten Kammer ist am todten Herzen und bei gleichem Drucke um ¼ grösser, als am linken.

Es ist höchst wahrscheinlich, dass beide Herzhälften (Kammern mit den dazu gehörigen Vorkammern) die gleiche Menge Blut fassen. Da aber die Muskulatur des rechten Ventrikels viel schwächer als jene des linken ist, so macht sich am toten Herzen hier auch die Muskelstarre weit weniger bemerkbar und das Fassungsvermögen bleibt demnach ein grösseres.

Inneres der rechten Kammer. Die innere Oberfläche ist vom Endokardium überzogen, daher glatt. Man bemerkt an ihr dreierlei muskulöse oder sehnige Vorsprünge:

a. Die **Fleischbalken** bilden, ähnlich wie in den Vorkammern, ein dichtes, fleischiges Gitterwerk, das namentlich an der Aussenwand, weniger deutlich an der Scheidewand ausgeprägt ist und viele **Buchten** zwischen sich frei lässt. Die an der Basis der Kammer gelegenen Balken lösen sich zum Teile ganz von der Wand ab, lassen sich umfassen und heften sich an die Basis der Atrio-Ventrikularklappen fest. Nachdem dies geschehen, verschmelzen sie wieder mit dem übrigen Muskelfleische der Kammer.

b. Die **Warzenmuskeln** *(musc. papillares)* sind kräftige, fleischige Hervorragungen mit in der Regel geteilter Spitze, die zur Befestigung von Sehnenfäden der Atrio-Ventrikularklappen dienen. In der rechten Kammer finden sich drei Warzenmuskeln, von welchen zwei, hinterer rechter und hinterer linker, an der Scheidewand, und einer, vorderer Warzenmuskel, an der Aussenwand sich anheften.

Öfters ist von einem grösseren Warzenmuskel eine kleinere Zacke getrennt (überzähliger Papillarmuskel). Man rechnet ihn zur nächst grösseren Gruppe. Übrigens lässt sich bei genauerer Präparation innerhalb der Aussenwand oder der Scheidewand die Zugehörigkeit zu einem benachbarten Warzenmuskel unschwer nachweisen. Die Zahl der Warzenmuskeln stimmt mit jener der Klappenzipfel überein.

c. Die **Querbalken** sind gelbliche, elastische, rundliche Stränge, welche quer vom Septum zur Aussenwand herüberziehen. Es findet sich ein grösserer in der Mitte der Kammer und viele kleinere gegen die Spitze derselben.

Beim Fötus enthalten sie auch Muskelbündel, die jedoch mit zunehmendem Alter schwinden.

Die Arterienöffnung der rechten Kammer führt in die Lungenarterie und heisst deshalb die **Lungenarterienöffnung**. Die Aussenwand bildet bis zu den Semilunarklappen der genannten Öffnung eine, schon äusserlich bemerkbare Ausbuchtung, die als **arteriöser Kegel** *(conus arteriosus h.)* bezeichnet wird. Innen ist der Hohlraum des arteriösen Kegels durch einen halbmondförmig ausgeschnittenen, fast fingerdicken Fleischwulst von der Atrio-Ventrikularöffnung abgegrenzt.

Linke Kammer. (Fig. 11.)

Syn.: Hintere Kammer. Aortenkammer.

Die linke Kammer befindet sich in der Tiefe des hinteren Herzrandes und reicht bis zur Herzspitze. Ihre Form ist kegelförmig, und ihre Längenaxe über-

Fig. 11.

Linke Kammer und Vorkammer des Pferdeherzens geöffnet. 1 Linke Herzkammer. a a Aussenwand, b Balkenmuskeln und Buchten, c Querbalken, d d Segelklappen (zweizipflige oder Mitralklappen), d' d' deren Chorden. 2 Linke Vorkammer, a Balkenmuskeln und Buchten, b Lungenvenenöffnungen. (Leyh.)

trifft den Querdurchmesser ums Doppelte (18 cm.: 7,2 cm). Die Aussenwand der linken Kammer ist viel stärker, als jene der rechten (3,5—4 cm), namentlich gegen die Basis. Nach der Spitze zu nimmt sie an Stärke ab und erreicht in einer etwa pfenniggrossen Stelle an der Herzspitze nur die Stärke von 1—3 mm. Aussenwand und Scheidewand sind gegen die Kammer zu konkav, im Übrigen von gleicher Beschaffenheit, wie in der rechten Kammer. —

Die Fleischbalken sind weniger zahlreich, minder deutlich ausgeprägt und beschränken sich fast nur auf die Herzspitze. Gänzlich von den Wänden losgelöste, wie sie sich an der rechten Atrio-Ventrikularöffnung finden, fehlen.

Die linke Kammer besitzt nur **zwei** starke, wenig über die innere Fläche hervorragende, an ihrer Spitze mehrfach geteilte **Papillarmuskeln**, welche beide der Aussenwand ansitzen. (Sie sind ein linker und rechter). — In der Mitte der Kammer finden sich zwei grössere und in der Spitze einige kleinere Querbalken von ähnlicher Beschaffenheit, wie in der rechten Kammer.

Die Atrio-Ventrikularöffnung ist etwas kleiner, als jene der rechten Kammer*). Die Arterienöffnung führt in die Aorta, heisst deshalb **Aortenöffnung**, liegt an der Basis der Kammer und ist durch einen Zipfel der Segelklappe von der Atrio-Ventrikularöffnung getrennt, daher dem Auge verdeckt.

Klappenvorrichtungen am Herzen.

a. Die Atrio-Ventrikularklappen.

Syn.: Segelklappen, rechts dreizipfelige und links zweizipfelige oder mützenförmige Klappen.

Die Atrio-Ventrikularklappe ist rechts in 3, links in 2 Hauptzipfel geteilt. Kleinere Nebenzipfelchen kommen an jeder Seite vor. Die **linke** Atrio-Ventrikularklappe wird daher auch als **zweizipfelige** *(valvula bicuspidalis vel mitralis)*, die **rechte** als **dreizipfelige** *(valv. tricuspidalis)* bezeichnet. Die Befestigung der Klappen findet an ihrer Basis im Umkreise der Atrio-Ventrikularöffnung statt.

Die Vorhofsfläche ist die grössere und glattere. An die Kammerfläche treten von den Warzenmuskeln viele Sehnenfasern heran, welche noch eine Strecke weit sichtbar bleiben, ehe sie ganz mit der Klappe verschmelzen und der genannten Fläche ein faseriges Aussehen verleihen.

Der freie Rand ist gegen die Kammern gerichtet, vielfach ausgekerbt und dient zur Befestigung der Sehnen.

Die **Sehnen der Klappen** *(chordae tendineae)* sind vom Endokardium überkleidete, runde, fibröse Bandzüge bis zur Stärke eines Rabenfederkieles, die an den Papillarmuskeln entspringen, sich sodann vielfach teilen, und immer schwächer werdend im ganzen Verlaufe des freien Randes und der Kammerfläche der Klappen enden. Die Sehnen je eines Klappenzipfels befestigen sich immer an zwei verschiedenen Papillarmuskeln. Jeder Papillarmuskel der linken Kammer hat 5—7, jeder der rechten gegen 10 Sehnen. — Ausser

*) Die rechte hatte bei einem mittelgrossen, gesunden, alten Pferde 7,6 cm, die linke 6,6 cm Durchmesser.

diesen Sehnen giebt es noch kleinere, undeutlichere, die von der Kammerwandung an die Basis der Klappen treten und eine unmittelbare Verbindung derselben mit der Herzwand darstellen.

Die rechte Atrio-Ventrikularklappe unterscheidet sich durch ihre vielen, veränderlichen Nebenzacken, sowie durch den Umstand von der linken, dass von der Scheidewand aus viele, nicht von Papillarmuskeln kommende Sehnenfasern an ihre Kammerfläche treten. Hierunter befinden sich öfters förmliche Platten. Die Zipfel der linken Atrio-Ventrikularklappe zeichnen sich durch ihre Grösse und Regelmässigkeit aus. Der an der Scheidewand liegende Zipfel hängt zum Teile nur mit der Vorkammer zusammen.

Bau. Die Atrio-Ventrikularklappen sind Doppelplatten des Endokardiums, in welche sich Herzmuskulatur hineinzieht. Diese Muskulatur stammt zum weitaus grössten Teile bei unseren Haustieren von der Vorkammer und nur zum geringen Teil von der Kammer. Man kann sich die Segelklappen geradezu als, in die Herzkammer vorgeschobene Teile der Vorkammer vorstellen, die durch ihre Sehnenfäden mit der Kammermuskulatur selbst in Verbindung stehen.

Die von der Vorkammer abstammende Muskulatur besteht aus Längs- und Kreisfasern und lässt sich bis in die Anfänge der Sehnen verfolgen. Die, von der Kammer kommenden Muskelfasern entstammen der Längsmuskulatur derselben, biegen sich an der unteren Klappenwand um, breiten sich daselbst aus und enden auf ihr. Sie stehen gegen die Vorkammermuskelfasern an Menge bedeutend zurück und spielen eine grosse Rolle beim Verschlusse der Atrio-Ventrikularöffnung*). Die Klappen sind arm an Gefässen und Nerven.

Physiologisches. Die Segelklappen sind Ventile, welche den Rückfluss des Blutes in die Vorkammern verhindern. Sie sperren bei der Zusammenziehung *(systole)* der Kammern die Atrio-Ventrikularöffnungen vollständig ab, wobei die Sehnen ein Zurückschlagen der Zipfel in die Vorkammern verhindern. Durch die Papillarmuskeln werden die Sehnen selbst dann noch gespannt erhalten, wenn sich die Kammern zusammenziehen, weil ja die Papillarmuskeln an der Verkürzung in gleicher Weise teilnehmen. Der Umstand, dass jede Klappe an zwei Papillarmuskeln befestigt ist, trägt wesentlich dazu bei, sie gut ausgespannt zu erhalten.

b. Die **halbmondförmigen Klappen**, *valvulae semilunares.*

Syn.: *Valvulae sigmoideae. Valv. arteriosae.*

Dieselben sind taschenförmige Ventile und finden sich je in

---

*) *Paladino, Contribuzione all' anatomia istologia e fisiologia del cuore. Napoli 1876.*

der Zahl drei an den Arterienöffnungen. Ihre obere, Arterienfläche ist stark vertieft und wird noch durch eine Ausbuchtung der Arterienwand vergrössert. Die untere, Kammerfläche ist kleiner als die vorige und entsprechend gegen die Kammer vorgewölbt. Die Basis heftet sich im Umkreise der Arterienöffnung an. Der frei nach aufwärts in die Lichtung der Arterie gerichtete Rand ist bogenförmig und trägt in seiner Mitte ein kleines Arantisches Knötchen *(nodulum Arantii)*. — Die halbmondförmigen Klappen an der Aortenöffnung sind stärker und tragen deutlichere Aranti'sche Knötchen, als jene der Pulmonalarterie *).

Fig. 12.

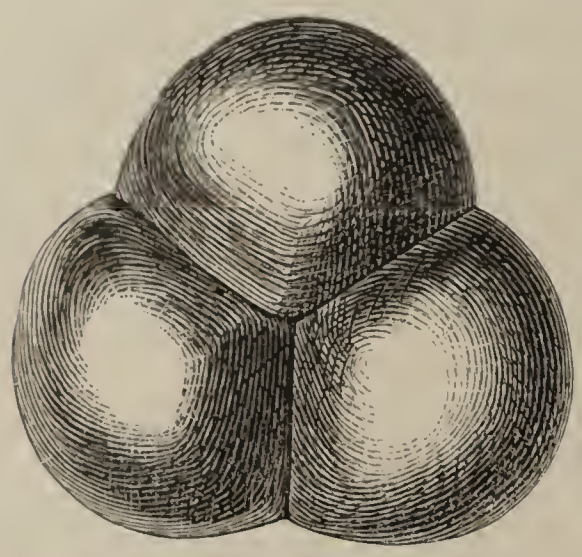

Gipsabguss der Aortenklappen eines kleinen Pferdes. Von der Kammerfläche.

Die Taschen der Klappe an der Aortenöffnung sind eine vordere, eine hintere linke und eine hintere rechte; jene an der Lungenarterie eine vordere linke, vordere rechte und eine hintere.

Die Klappen sind Falten des Endokardiums und der Intima der Gefässe, welchen eine dünne Schichte fibrösen Gewebes eingelagert ist und besitzen ausserdem an ihrer Basis eine kräftige Muskulatur, welche von den Kammern abstammt. Die einwärts gelagerten Muskelbündel laufen parallel mit der Basis der Klappen und wirken nach Art eines Schliessmuskels. Nach aussen befinden sich Längsfasern.

Die halbmondförmigen Klappen sind Taschenventile, dazu bestimmt, den Rückfluss des Blutes vom Arterienrohre in die Kammer zu hindern, indem sie durch Aneinanderlegen ihrer freien Ränder und der Innenteile der Kammerflächen die arteriöse Öffnung vollständig abschliessen.

Gerüstwerk (Skelett) **des Herzens,** *annuli fibrosi atrio-ventriculares et arteriosi.*

Sowohl die Atrio-Ventrikularöffnungen als auch die Arterienöffnungen haben ein bindegewebiges Gerüstwerk, welchem bei ein-

*) Bei einem mittelgrossen, alten Pferde waren die Aortenklappen an ihrer Basis je 4,6 cm breit, jene der zugehörigen Pulmonalarterie nur 4 cm.

zelnen unserer Haustiere an bestimmten Stellen Knorpel oder Knochen eingelagert sind. Dieses Gerüstwerk zerfällt

a. in die Faserringe der Atrio-Ventrikularöffnungen und
b. in die Faserringe der Arterienöffnungen.

ad. a. Die **Faserringe der Atrio-Ventrikularöffnungen** *(annuli fibrosi venosi)* bilden eine dünne Schicht lockigen, fibrösen Gewebes, welches dem oberen, stumpfen Rande der Herzkammermuskulatur aufliegt und sich zum Teile in die untere Fläche der Segelklappen hineinzieht. Als Ursprung der Kammermuskulatur dienen diese Faserringe nicht. Auf dem Durchschnitte bilden die zwei Faserringe eine ca. 1 mm starke, weisse Grenzschichte zwischen Vorkammer und Kammermuskulatur.

Nach aussen lagert sich denselben ein lockeres Bindegewebe auf, in welchem viel, die ganze Querfurche des Herzens erfüllendes Fett angehäuft ist. — Im rechten Herzen ist dieser Ring geschlossen; im linken Herzen dagegen ist es nur ein Halbring, dessen 2 ziemlich kräftige, weiss glänzende Sehnen an den Anfang der Aorta treten.

ad. b. Die **Faserringe der Arterienöffnungen,** *annuli fibrosi arteriosi.* (Syn.: *tendines coronarii)* stellen den Anfang der Aorta und der Pulmonalarterie dar, daher auch Arterienwurzel genannt, und gehen ohne scharfe Grenze in diese Gefässe über. Sie sind durch das Vorwiegen an fibrösen Fasern, sowie durch ihren geringen Querschnitt von der eigentlichen Arterienwand unterschieden.*) An der Lungenarterienöffnung bildet der Faserring einen äusserst schmalen, die Herzmuskulatur begrenzenden Saum von fast knorpelartiger Härte. In dem viel breiteren Faserringe der Aorta, der zum Teile mit dem der linken Atrio-Ventrikularöffnung zusammenhängt, finden sich zwei Knorpel, **Herzknorpel,** eingelagert, die bei älteren Pferden zuweilen verknöchern. Der grössere derselben, welcher eine Länge von 2,6 und Höhe von 1,7 cm erreicht, liegt gegen die rechte Kammer gewendet, an der Basis der hinteren rechten, halbmondförmigen Klappe; der kleinere, der öfters fehlt, an der Basis der hinteren linken Halbmondklappe ist der linken Kammer zugewendet. Bei ganz alten Pferden findet sich zuweilen auch ein dritter kleiner Knorpel an der Basis der vorderen Halbmondklappe. Ein Teil der Muskulatur der Vorkammer setzt sich an die letztgenannten Faserringe an.

---

*) Während die Wand der Aorta eine Stärke von 5—7 mm besitzt, hat sie am Faserringe stellenweise nur 1 mm Dicke.

Gefässstämme des Herzens

Aorta. In der Mitte zwischen vorderem und hinterem Herzohre steigt links von den Vorkammern der bulbus Aortae aus dem Herzen empor. (Fig. 8.) Er ist an seiner Basis mit den zwei Sehnenschenkeln des linken Faserringes der Atrio-ventrikularöffnung verbunden, und hängt hauptsächlich mit dem Muskelfleische der Kammerscheidewand, sowie der Aussenwand der linken Kammer zusammen. Ausserdem ist er noch an zwei, dicht aneinander liegenden Stellen (grosser Herzknorpel und etwas links von ihm) mit zwei Muskelursprüngen der Vorkammerscheidewand verbunden. Entsprechend den drei Klappen finden sich an der Aortenbasis drei dünnere, ausgebuchtete Stellen, die als *Sinus Vasalvae* bezeichnet werden. Dieselben sind oben durch einen schwachen Klappeneindruck, von dem freien Rande der zugehörigen Klappe herrührend, begrenzt. Dicht unter diesen Klappeneindrücken finden sich am vorderen und hinteren linken Sinus die Öffnungen der beiden Kranzarterien des Herzens.

Pulmonalis. Am Ende des arteriösen Kegels d. h. links am vorderen Teile der rechten Kammer setzt sich die Pulmonalarterie fest. Sie hängt nur mit dem Muskelfleische der Seitenwand der zugehörigen Kammer zusammen. Das Muskelfleisch bildet wie auch bei der Aorta drei, zwischen die Klappen hinaufsteigende Zipfel. Sinus und Klappeneindruck verhalten sich wie am Anfange der Aorta.

In die linke Vorkammer ergiessen sich die Lungenvenen (vid. linke Vorkammer) und in die rechte die beiden Hohlvenen, sowie die Kranzvenen des Herzens. (Siehe rechte Vorkammer).

Muskulatur der Vorkammern. (Fig. 5. u. 7.)

Die Muskulatur der beiden Vorkammern hängt nirgends mit jener der Kammern zusammen. Man hat im Allgemeinen horizontale Kreisfasern, vertikale Bogenfasern und Spiralfasern zu unterscheiden, ausserdem ist folgendes bemerkenswert:

a. Ein Teil der Fasern ist beiden Vorkammern gemeinschaftlich. Sie liegen an der linken und rechten Wand beider Vorkammern und stehen schliesslich unter sich und mit den, sub b. aufgeführten Zügen in Verbindung. Besonders stark ist diese gemeinsame Schicht an der konkaven (linken) Aussenfläche beider Vorkammern. — Dieser Zug teilt sich an jedem Herzohre gabelig und umfasst jederseits dasselbe mit seinen beiden Schenkeln.

b. An der Basis der Vorkammern (und über den Atrio-Ventrikularöffnungen) laufen die Fasern aussen im Kreise nach Art eines Schliessmuskels. Von jenen der linken Vorkammer treten Fasern an die Einmündungsstelle der grossen Kranzvene. Ebenso bildet die Muskulatur sowohl um die vordere Hohlvene, als auch um die Lungenvenen schliessmuskelähnliche Spiralen.

c. Um die Herzohren laufen die Muskelfasern, die nach Entfernung des Perikardiums zum Vorschein kommen, in Spiralwindungen, welche gegen das blinde Ende hin immer enger werden.

d. Der Verlauf der Muskelfasern im Inneren der Vorkammern ist durch die Balken angezeigt. Sie kreuzen sich am Herzohre mit der äusseren Schicht unter spitzem, und mit den, um die Atrio-Ventrikularöffnungen gelegenen Schliessmuskeln unter rechtem Winkel. Von dieser inneren Schichte tritt ein Teil an der Basis der Segelklappen in diese letzteren hinein.

e. Die Muskelfasern der Vorkammern entspringen:

a. Mit einer kurzen federkielstarken Sehne an der Basis der Aorta (Teil der Scheidewand der Vorkammern).

β. Am sog. Herzknorpel.

γ. An einem schwachen Sehnenstreif, der sich dicht vor der Einpflanzung der hinteren Hohlvene befindet.

Muskulatur der Kammern. (Fig. 5. u. 7.)

Es ist geradezu unmöglich, den Faserverlauf am Herzen mit derselben Genauigkeit zu verfolgen, wie dies an Skelettmuskeln und bei den organischen Muskeln der Fall ist. Der Umstand, dass nicht nur die Primitivbündel, sondern auch die sekundären, tertiären etc. sich vielfach verästeln und mit benachbarten anastomosieren, sowie der Umstand, dass die Bündel nur durch ein sehr sparsames, dichtes Zellgewebe verbunden sind, bilden die Ursache dieser Schwierigkeit. Mittelbar hängen sämtliche Muskelbündel des Herzens zusammen. Als thatsächlich möge Folgendes gelten:

a. Das Muskelfleisch der Kammern hängt nirgends mit jenem der Vorkammern zusammen.

b. Die äusseren Muskellagen gehen zum Teile von einer Kammer auf die andere über. An den Längsfurchen bilden sich um die grösseren eindringenden Gefässe förmliche Brücken, die bei der Kontraktion der Kammern, ähnlich den Schliessmuskeln, jedenfalls den Eintritt des arteriellen (und Rücktritt des venösen?) Blutes hindern.

c. Die tieferen Muskellagen beschränken sich hauptsächlich auf die zugehörigen Kammern. Sie bilden gleichzeitig die Balken und den grössten Teil der Papillarmuskeln. Die Papillarmuskeln bestehen nur aus Längsmuskelfasern. Sie stammen jedoch zum grössten Teil von der äusseren Lage ab. Es steigt nämlich diese letztere an der Herzspitze in die Tiefe und wird dort zu einem Teile der tiefen Lage.

d. Die Muskeln nehmen ihren Ursprung:

α. An der Basis der Aorta und

β. an der Pulmonalarterie.

e. In Bezug auf den Verlauf macht man sich die richtigste Vorstellung, wenn man annimmt, die einzelnen Muskelzüge stellen Achterwindungen dar, deren Umbeugungsstelle an der Herzspitze liegt, woselbst sie einen förmlichen Wirbel bilden.*) Die äusseren und inneren Schichten kreuzen sich unter spitzem bis fast rechtem Winkel. Ein Teil dieser Achterwindungen erreicht sein Ende in den Papillarmuskeln, ein anderer steigt wieder bis zu dem Faserringe empor.

f. Am Arteriensacke der Pulmonalarterie laufen die Muskelzüge kreisförmig um deren Längenaxe.

Die Muskelzüge bilden eigentlich vielfach zusammenhängende Bänder, deren schmale Kanten, von aussen gesehen, die scheinbaren Muskelfasern darstellen. — An einzelnen, nicht immer gleichbleibenden Stellen finden sich kleine Muskelzüge mit querem Verlaufe. Besonders getrennte Muskelschichten lassen sich am Herzen nicht darstellen.

Grössenverhältnisse des Herzens.

Das Herz mittelgrosser, magerer Pferde wiegt etwa 1% des Körpergewichtes im Durchschnitt. Die Schwankung liegt zwischen 0,7 und 1,1%.

---

*) An diesem Wirbel findet sich meist ein kleine trichterförmige Grube, von deren Grund aus meist nur ein kleiner Zwischenraum bis zum linken Ventrikel ist.

		Mittel von 30 Herzen.
*) Länge des Herzens von der Querfurche bis zur Spitze	18—28 cm	23,03 cm
*) Breite in der Querfurche	18—27 „	21,71 „
*) Grösster Umfang des ganzen Herzens	46,5—60 cm	54,35 „
*) Umfang des linken Ventrikels	22—32 „	26,14 „
*) „ „ rechten „	20—30 „	28,63 „
*) Wanddicke des linken Ventrikels	3,5—5,5 „	4,73 „
*) „ „ rechten „	1,0—4,0 „	2,05 „
*) Kammerweite links	3,5—8,0 „	5,92 „
*) „ rechts (bei 13 Herzen)	4,0—7,5 „	5,57 „
*) Länge des linken Herzohres	8,0—15,0 „	10,68 „
*) „ „ rechten „	7,0—14,0 „	11,06 „
*) Breite des linken Herzohres (bei 24 Herzen)	5,0—9,0 „	6,81 „
*) „ „ rechten „ (bei 24 Herzen)	5,0—10,0 „	6,95 „

Hiezu kommen folgende Masse von Franck:

Höhe der linken Kammer	ca. 17,6 cm.
„ „ rechten „	„ 14,8 „
Stärke der Scheidewand	„ 3,5 „
„ „ Vorkammerwand	„ 0,5—1,5 „
„ „ Vorkammerscheidewand in der Umgebung des for. ovale	„ 1,3 „
„ des Tuberculum Loweri	„ 2,0 „

Aus diesen Massen geht hervor, dass die Länge des Herzens von der Querfurche bis zur Spitze mit der Breite in der Querfurche nahezu gleich ist. Man kann sich daher leicht die Form des normalen Herzens in der Weise konstruieren, dass man vom Mittelpunkt des Breitendurchmessers eine ebenso lange Linie senkrecht oder etwas nach hinten gerichtet zieht; ihr Ende entspricht der Herzspitze. Eine zweite Linie von der Mitte des Breitendurchmessers gleichlaufend mit dem hinteren Rande entspricht dem Verlaufe der linken Längsfurche. (Frey).

e. Frischgeborenes Fohlen:

Breite des Herzens	7,7 cm
Höhe des Herzens	7,8 „
Umfang an der Querfurche	22,5 „
Höhe der Vorkammern	2 „
Breite der rechten Vorkammer	4,5 „
Breite der linken Vorkammer	2,5 „
Dicke der Aussenwand der rechten Kammer	0,9 „
Dicke der Aussenwand der linken Kammer	1 „
Dicke der Scheidewand	1,7 „

Blut- und Lymphgefässe. Das Herz wird von der Kranzarterie (aus der Aorta) mit Gefässen versehen. Das Blut fliesst durch die grossen und kleinen Kranzvenen in die rechte Vorkammer ab. Die Capillaren und ebenso die Lymphgefässe des Herzens sind überaus zahlreich, wie es sich ja auch an einem so ständig arbeitenden Muskel nicht anders erwarten lässt. Letztere bilden perivaskuläre Räume um die Capillaren und stehen jedenfalls mit Lymphspalten in Verbindung, die sich im Perimysium und zwischen den Muskelfasern befinden, ebenso mit dem Lymphgefässnetz des Perikardiums und Endokardiums. Die abführenden, eigentlichen Lymphgefässe

*) Frey: Die Bestimmung der normalen Herzform. Schweizer Archiv für Tierheilkunde.

führen in die Lymphdrüsen an der Basis des Herzens und sehliesslich in den Milchbrustgang.

Nerven. Die Nerven stammen vom Vagus (Hemmungsnerve) und Sympathicus (Beschleunigungsnerve des Herzens). Die nächste Quelle der Erregung liegt aber in den Ganglien des Herzens. Sie liegen an der Einmündung der grossen Venen ins Herz und an der Grenze zwischen Vorhöfen und Ventrikeln und zwar immer in der Aussenfläche des Herzens in die Zweige der Nervi cardiaci eingestreut.

Histologisches.

Das Epikard ist eine seröse Haut mit Endothelbekleidung und bindegewebiger Grundlage in der viele elastische Fasern eingelagert sind.

Das Myocard besteht aus den Bd. I S. 33 beschriebenen Herzmuskelzellen. Das bindegewebige Gerüst ist nur sehr spärlich. Die Faserringe sind bindegewebiger Natur, in dem der Aorta findet sich auch hyaliner Knorpel. Die Herzklappen haben als Grundlage Bindegewebe und Muskelzellen. Quergestreifte Zellen finden sich in den Atrioventrikularklappen reichlich, in den Semilunarklappen nur an der Anheftungsstelle; hingegen finden sich hier im endokardialen Überzuge viele glatte Muskelzellen.

Der Endokard besteht aus einer Endothelschicht, deren Zellen vieleckig oder mehr spindelförmig sind. Als Grundlage findet sich eine Bindegewebsschicht mit elastischen Fasern, reichlichen, glatten und weniger quergestreiften Muskelzellen. Gegen das Myocard zu wird das Bindegewebe lockerer und führt sog. Purkinje'sche Fasern.

Bei alten Pferden fand Stoss in der rechten Vorkammerwand Knorpel- und Knochengewebe. Als Ursache dieser Veränderung betrachtet er den Umstand, „dass die rechte Vorkammer als der dünnwandigste, dehnungsfähigste und passivste Teil des Herzens auf bedeutende Blutdrucksehwankungen mit Bindegewebszunahme seiner Wandung reagiert. Verknorpelung, Verkalkung und Verknöcherung sind dann nur weitere Konsequenzen“ (Deutsche Zeitschr. f. Tiermed. Bd. 13.)

Herz und Herzbeutel der Wiederkäuer.

Das Herz ist beim Rinde verhältnismässig viel kleiner als beim Pferde. Das Gewicht beträgt bei mittelgrossen Tieren ca. 2 Kilo, also bei weitem nicht 1% des Körpergewichtes; Höhe von der Basis zur Spitze 17 cm; Breite an der Basis 12 cm. Umfang unter der Kranzfurche 38 cm.

Fig. 13.

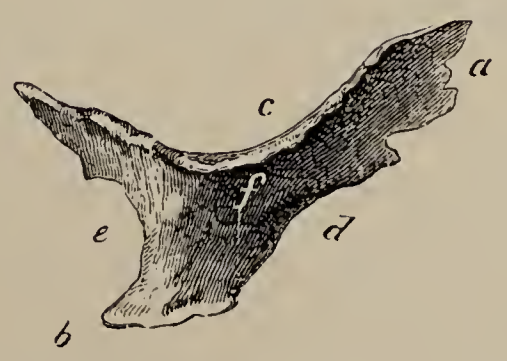

Grosser Herzknochen des Rindes. a Der vordere Winkel, b b die hinteren Winkel, c der obere Rand, d der vordere Rand, e der hintere Rand f die rechte Fläche.

Am hinteren Rande findet sich die Andeutung einer dritten Längsfurche. Die Herzohren sind kleiner als beim Pferde und das rechte erreicht die Lungenarterie nicht. Die rechte Kammer besitzt einen starken Querbalkenmuskel, die linke zwei grössere und einige kleinere Querbalkenmuskeln. Im Faserringe der Aorta liegen zwei **Herzknochen**, ein grosser von 6 cm und ein kleiner von 2 cm Länge. An beiden heften sich fest: die Kammerscheidewand sowie Muskelbündel beider Arterien, ausserdem

der am stärksten gespannte Teil der Aorta, der *Valvula semilunaris sinistra* und der *valvula mitralis.* (Vaerst.)

Vaerst*) nimmt an, die Knochenbildung beim Wiederkäuer hänge damit zusammen, dass gerade diese Stelle des Herzens vielen, von verschiedenen Richtungen sich entgegenwirkenden Kräften ausgesetzt sei, welchen ein weniger festes Gewebe nicht den erforderlichen Rückhalt bieten könne.

Das Herz des Rindes liegt zwischen der 3. und 5. Rippe. Die Spitze bleibt vom Brustbein einige cm entfernt, bei der Zusammenziehung des Herzens weicht sie nach aufwärts zurück. Es ist stärker nach links gerückt als beim Pferde; $^5/_7$ liegen links von der Medianebene (Fig. 14). Zwischen der 3. und 4. Rippe liegt es der linken Brustwand unmittelbar an, soweit dies nicht der Fall, ist es von einer verhältnismässig dünnen Lungenschicht bedeckt, während zwischen der rechten Brustwand und dem Herzen stets ein sehr umfangreicher Lungenlappen gelegen ist. (Schmaltz.)**)

Fig. 14.

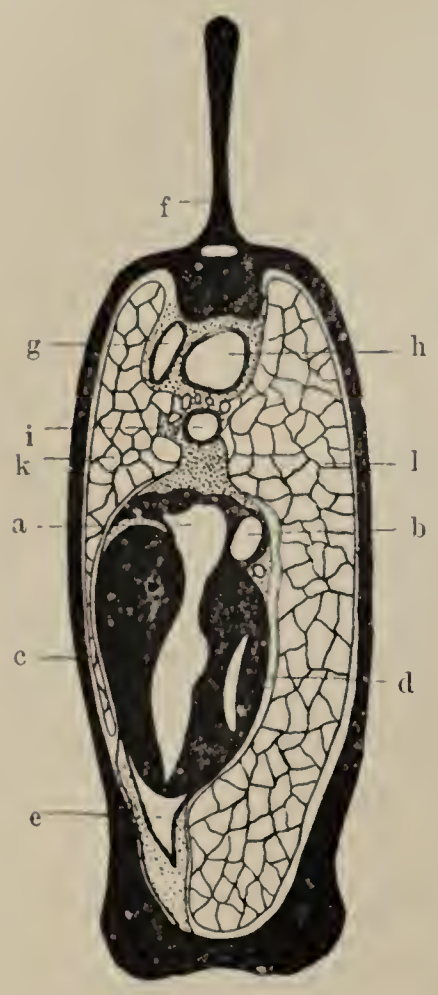

Querschnitt durch die Brusthöhle des Rindes nach Schmaltz.
a linke, b rechte Vorkammer, c linke, d rechte Kammer, e Herzbeutel. f 4. Rückenwirbel, g Aorta, h Schlund, i Luftröhre, k linke, l rechte Lunge.

Der Herzbeutel, welcher beim Pferde breit mit dem Brustbein verbunden ist, wird beim Rinde nur an der Spitze durch zwei 1—2 cm lange Bänder zwischen den Ansatzstellen der sechsten Rippenknorpel am Brustbein befestigt. Die hintere Herzbeutelfläche ist vom Zwerchfell bei Inspirationsstellung durchschnittlich 10 cm entfernt, bei der Exspiration nähern sich beide auf 4—5 cm; mit der vorgewölbtesten Stelle selbst auf 2—3 cm (Schmaltz).

Beim Schafe finden sich keine wesentlichen Verschiedenheiten in Bezug auf die Herzlage. Beim mittelgrossen Schaf beträgt der Querdurchmesser an der Herzbasis 7—8 cm. Der Längendurchmesser von der Basis bis zur Spitze 10—11 cm. Die Spitze des Herzbeutels ist vom 4.—5. Interkostalraume an dem Brustbeine befestigt. (Ellenberger u. Schaaf.***) Die Wiederkäuer besitzen alle an der Mündung der grossen Kranzvene eine thebesische Klappe.

Das Herz des Schweines gleicht am meisten jenem des Pferdes. Es besitzt zwei Herzknorpel, welche im Alter zuweilen verknöchern.

Das Herz des Fleischfressers hat eine mehr rundliche Gestalt als das der übrigen Haustiere. Die Spitze stösst nach hinten ans Zwerchfell. Beide Seitenflächen liegen in ihrem ventralen Teile der Brustwand an, die linke jedoch auf eine grössere Fläche als die rechte. (Links von der 3. oder

*) Herzknochen bei Wiederkäuern. Deutsche Zeitschrift für Tiermed. Bd. 13.
**) Topogr. Anat. der Körperhöhlen des Rindes.
***) Deutsche Zeitschrift für Tiermedizin Bd. 10.

4. Rippe bis zum 6.—7. Interkostalraum, rechts nur in der Höhe der 5. Rippe. Ellenberger und Baum.) Im Faserringe der Aorta finden sich meist zwei Knorpelkerne, welche zuweilen verknöchern. Auch Schwein und Hund besitzen an der Mündung der grossen Kranzvene eine thebesische Klappe.

Die Spitze des Herzbeutels heftet sich nicht am Brustbeine an, sondern am ventralen Teile des Zwerchfelles, auf einer Fläche von 1—3 cm fest.

Die Blutgefässe.

Allgemeines.

Die **Arterien** sind elastische Röhren, deren Muskelwand sich zusammenziehen und wieder erschlaffen, demnach Verengerung und Erweiterung der Arterienlichtung herbeiführen kann. Durch Abgabe von Ästen nehmen sie vom Herzen weg an Stärke ab, nur wo keine Verzweigung stattfindet, bleibt ihre Lichtung gleichweit. Während aber der einzelne Zweig enger wird, als der Ast von welchem er stammt, ist die Gesamtlichtung aller kleinen Arterien viel grösser als diejenige der Hauptarterienstämme. Die Strombahn des Blutes erweitert sich also vom Herzen an, die Wandoberfläche vergrössert sich. Kleine Arterien haben aber ausserdem eine, im Verhältnis zur Lichtung viel dickere Wand als grosse, sind also muskelkräftiger.

Verlauf und Verteilung der grösseren Arterien sind bei derselben Tierart in der Hauptsache gleichbleibend, Abweichungen kommen jedoch nicht selten vor. Auch die Verbreitungsgebiete sind dieselben. Mit wenigen Ausnahmen verlaufen die Arterien auf dem kürzesten Wege zu dem, von ihnen versorgten Körperteil, geschützt durch ihre Lage. Womöglich bleiben sie in der Tiefe, nur wo es der Verlauf unbedingt erfordert, treten grössere Stämme an die Oberfläche. An den Gelenken ziehen sie, zur Vermeidung von Zerrungen bei der Bewegung, über die Beugeseite weg und an vielen Stellen sind sie zu ihrem Schutze von Fascien bedeckt; an anderen laufen sie in eigens für sie bestimmten Knochenrinnen und Kanälen.

Die Abgabe der Äste findet meist unter spitzem, nur ausnahmsweise unter rechtem oder stumpfem Winkel statt. Nicht selten sind Verbindungen zwischen kleinen Arterienästen, wodurch die Verbreitungsbezirke mehrerer Arterien in Zusammenhang treten, so dass auch Blut von einer anderen Seite als dem Hauptgefäss in sie gelangen kann. Solche Anastomosen, d. h. Ineinandermündungen sind teils regelmässig, teils aber auch individuell verschieden. Wo viele Anastomosen auf kleinem Raum zusammen sich vorfinden, entstehen Arteriennetze, welche die Versorgung mit Blut er-

leichtern. Ihr Nutzen tritt am meisten zu Tage an den Streckseiten der Gelenke, wo bei Zusammenpressung auf der einen Seite Äste auf der anderen für den Blutstrom frei werden. (z. B. am Carpealnetz.) Arterien und deren Verzweigungen, welche mit anderen Arterienbezirken in keinerlei Zusammenhang stehen, deren Gebiete also in sich abgeschlossen sind, werden Endarterien genannt.

Die Anastomosen können bei eintretender Unwegsamkeit eines grösseren Gefässes sich stark erweitern und an Stelle des verstopften Stammes das Blut den zugehörigen Organen zuleiten. Die Herstellung eines solchen Kollateralkreislaufes schützt also den betreffenden Körperteil vor dem Absterben und ermöglicht häufig die Wiederkehr völlig normaler Thätigkeit.

Beim Pferde fand ich (Martin) einmal eine unwegsame Schenkelarterie; statt durch sie wurde der Gliedmasse das gesamte Blut durch die innere Schamarterie zugeführt, welche nach abwärts mit der Kniekehlarterie durch eine sehr starke Anastomose in Verbindung stand.

Baum (Arterienanastomosen des Hundes etc. Deutsche Zeitschrift für Tiermedizin Bd. 14) fand dass nach jedem Organe, vor allem aber auch nach jedem Muskel mehrere Arterien hinziehen, so dass derselbe also von verschiedenen Seiten mit arteriellem Blute versorgt wird. Sämtliche Arterien eines Körperteiles stehen untereinander in Verbindung und zwar nicht allein durch das Kapillargebiete, sondern auch durch grössere Anastomosen. Man kann selbst grosse Arterien unterbinden, ohne imstande zu sein, einem Körperteil die Blutzufuhr dadurch vollkommen abzuschneiden.

Die Wandung der Arterien und Venen wird durch kleinere, von benachbarten Arterien stammende Gefässe, *vasa vasorum*, ernährt, welche aber nur bis an die Grenze der Intima mit ihren feinsten Verzweigungen vordringen. Wenn, was häufig der Fall ist, Arterien und Venen neben einander verlaufen, so werden sie von einer gemeinschaftlichen Bindegewebshülle umgeben.

Die Arterienwand besteht aus 3 Schichten: der *Tunica intima*, *T. media* und *T. externa*.

Die *Tunica intima* besteht an sehr kleinen Arterien nur aus abgeflachten Endothelzellen, welchen sich in etwas grösseren Arterien eine elastische Haut zugesellt. An noch grösseren Arterien kommt hiezu Bindegewebe mit elastischen Fasern; an starken Stämmen endlich bilden mehrere Schichten die Grundlage der Intima, welche teils aus bindegewebigen Fasernetzen, teils aus elastischen Häuten bestehen, und in manchen Gefässen sind dazwischen noch longitudinale Muskelfasern gewoben. Blutleere Arterien zeigen auf dem Querschnitte eine halskrausenartige Faltung der Intima.

Die *Tunica media* oder *muscularis* ist die stärkste Schicht und besteht an ganz kleinen Arterien nur aus kreisförmig angeordneten, glatten Muskelzellen, welche an stärkeren Arterien mehrfach geschichtet und durch Bindegewebe und elastische Fasernetze geschieden werden. Mit der Zunahme an Stärke vermehrt sich die Zahl der elastischen Zwischenlagen und die Wand der grossen Hauptarterien des Körpers

besteht zum grösseren Teile aus elastischen Häuten mit nur spärlich dazwischen gelagerten Muskelschichten.

Die *Tunica externa* oder *adventitia* endlich besteht an kleineren Arterien nur aus Bindegewebszellen, welche an stärkeren Gefässen mit elastischen Fasernetzen untermischt sind. An ganz grossen Gefässen ist sie nicht selten blätterig geschichtet und besitzt längs verlaufende, glatte Muskelzellen.

Die **Kapillaren**, Haargefässe, entstehen allmählich aus den kleinsten Arterien, indem diese ihre Media und Adventitia verlieren, so dass schliesslich nur noch die Endothelschichte übrig bleibt. Allmählich ist auch der Übergang der Kapillaren in die Venen.

Die Kapillaren bilden in den Organen zarte Netze, deren Form sich nach der Gestalt und Anordnung der Zellen und Zellgruppen richtet, welche von ihnen umsponnen werden. Längliche Maschen finden sich z. B. in den Muskeln, rundliche im Fettgewebe und den Drüsen, strahlig angeordnete in der Leber. Von den Kapillaren geht die Ernährung der Organe aus und nach der Stärke des Stoffverbrauches richtet sich im Allgemeinen die Dichtigkeit der Netze. Drüsenläppchen und Schläuche sind daher von engen Netzen umgeben und ebenso ist das Kapillarnetz unter dem Epithel der Schleimhäute und der allgemeinen Decke dichter als in dem darunter liegenden Bindegewebe.

Die Endothelzellen der Kapillarwand sind geduldspielartig ineinandergefügt, ihre Grenzen jedoch erst nach Behandlung mit salpetersaurem Silber sichtbar. Zwischen den Zellen bestehen Stomata, d. h. mit Zellkitt erfüllte Zwischenräume, durch welche selbst geformte Blutbestandteile hindurchtreten können. Die Weite der Kapillaren ist verschieden, doch immer so, dass noch ein Blutkörperchen durchschlüpfen kann. Sehr weite Kapillaren kommen in der Gefässhaut des Hufes, im Uterus und dem äusseren Ohre des Pferdes vor.

Auch die Kapillaren sind einer Verengerung und Ausdehnung fähig.

Die **Venen** oder Blutadern, so genannt weil sie am toten Tiere stets mit Blut erfüllt sind, unterscheiden sich von den Arterien ganz wesentlich durch ihre schwache Wandung. Wo sie nicht mit festen Teilen der Umgebung verbunden sind, fallen sie daher stets zusammen. Ihre Lichtung ist grösser als die der zugehörigen Arterien und häufig finden sich erweiterte Stellen. Die in der Tiefe mit den Arterien verlaufenden Venen sind meist in doppelter, oft in dreifacher Zahl vorhanden und dazu kommen noch die oberflächlichen Venen, welche sowohl unter sich, als auch mit den tiefen Venen, namentlich an den Gelenken in Zusammenhang stehen. Sie sind als Nebenbahnen zu betrachten, durch welche das Blut geleitet wird, wenn z. B. durch Zusammenziehung der Muskeln in den tiefen Venen der Weg zum Teil auf kurze Zeit verlegt ist.

Die grossen Venenstämme in der Nähe des Herzens sind in ihrem Verlaufe völlig unabhängig von den entsprechenden Arterien und auch der Verlauf der, mit den Arterien gepaarten Venen zeigt viel mehr Abweichungen als die Arterien selbst; Öffnungen in Knochen, welche Venen zum Durchgange dienen, sind daher ziemlich veränderlich in Bezug auf Ort, Zahl und Grösse.

Die Venen bilden vielfache Anastomosen auch an grösseren Stämmen, so dass bei vorübergehender Unwegsamkeit einer Bahn stets eine andere offen bleibt. Durch massenhafte Verbindung auf kleinem Raum entstehen die Venengeflechte, Plexus.

Diese werden an bestimmten Körperstellen so dicht und massenhaft, dass sie den wesentlichsten Teil gewisser Organe ausmachen. Sie bilden nämlich in Verbindung mit glatten Muskelzellen und sehnigen Bindegewebszügen die sogenannten kavernösen Gewebe. (Harnröhre, Penis.) Diese Netze sind sämtlich von den Arterien aus zugänglich; die Bindegewebszüge bilden vielfach sich verästelnde Balken — Trabekeln — und besitzen auch elastische Fasern in verschiedener Menge. Es haben diese Gewebe entweder den Zweck, sich vorübergehend mit grösseren Mengen von Blut zu füllen, das durch eine besondere Vorrichtung eine zeitlang zurückgehalten werden kann, um dem zugehörigen Organe eine gewisse Festigkeit zu verleihen (so das kavernöse Gewebe des Penis, der Clitoris), oder sie umhüllen Ausführungsgänge und stellen eine, Volumsänderungen derselben unschwer gestattende, leicht verschiebliche Ausfüllungsmasse dar. (So z. B. der kavernöse Körper der Urethra, die Venennetze gewisser Beckenorgane.) Da diese Gewebe Muskeln besitzen, so sind sie kontraktil. Die Balken beschränken die Ausdehnung auf ein gewisses Mass. (Henle.)

An einigen Körperstellen gehen die Arterien in Venen über, ohne eigentliche Kapillaren gebildet zu haben: so im kavernösen Teil der Rute und Clitoris, am Hufe und den Klauen, am Ohre von Pferd, Rind, Hund und Katze. Dieser Übergang von Arterien in Venen stellt eine Art von Sicherheitsröhre, eine Nebenschliessung dar, bestimmt, den Kapillarkreislauf gewisser Gefässbezirke zu regeln. (Hoyer.)

Auch die Venen mehrerer Arterienbezirke, deren Arterien nicht in Zusammenhang stehen, können anastomosieren, was namentlich für die Blutverteilung unter krankhaften Verhältnissen von Wichtigkeit ist.

Die Innenwand vieler, namentlich der senkrecht zur Erdaxe verlaufenden Venen ist mit Klappen ausgestattet, welche entweder an den Mündungen liegen, Astklappen, oder taschenartig der Innenwand angefügt sind, Taschenklappen. Doch finden sich auch Klappen an Venen, deren Strom gewöhnlich nach abwärts läuft und nur vorübergehend aufwärts steigen muss, z. B. an der Jugularis, in der nur bei tiefgehaltenem Kopfe die Blutsäule bergan steigt. Die Klappen sind in der Richtung des Blutstromes der Wand angelegt, nur wenn dieser sich staut, verhindern sie den Rückfluss durch Verschliessung der Venenlichtung.

Am klappenreichsten sind die Hautvenen und die Venen der Gliedmassen. Dagegen entbehren alle Venen, welche im Parenchym der Organe verlaufen, der

Klappen; z. B. die Venen der kavernösen Körper der Rute, der Niere, der Leber, des Gehirns. Auch die Venen des Pfortaderbereiches sind grossenteils, dann die Blutleiter des Gehirnes, die Venen der Weichteile des Hufes, soweit sie unter der Hornkapsel liegen, klappenlos.

An manchen Stellen können Fascien bei ihrer Anspannung durch Muskeln ausdehnend auf die von ihnen bedeckten Venen wirken, und dadurch einen ansaugenden, strombefördernden Einfluss auf das Blut ausüben. (Braune.)

Die Venenwand besteht aus denselben Schichten wie die Wand der Arterien, die Media ist aber unverhältnismässig dünner, sie besteht wie dort aus elastischen Fasern und glatten Muskelzellen. An manchen Venen fehlt die Media fast ganz oder vollständig, während sich andere z. B. die Vena saphena durch ihre kräftige Wand auszeichnen. An grösseren Venen wechseln nicht selten dickere Wandteile mit dünneren ab. Durch reichliche Längsfaserzüge ist die hintere Hohlvene soweit sie am Zwerchfell verläuft, ausgezeichnet, ebenso kommen in der Intima und Adventitia einiger Venen Längsmuskelfasern vor, welche verkürzend auf das Rohr einwirken und dadurch seine Länge den räumlichen Verschiebungen der Umgebung anpassen.

Die Klappen sind Falten der Intima mit elastischen Fasernetzen, zuweilen auch glatten Muskelzellen als Grundlage.

Arterien und Venen gemeinschaftlich ist eine eigentümliche Verzweigung, bei welcher eine Auflösung in viele, meist anastomosierende Äste auf kleinem Raume stattfindet. An der Bildung eines solchen Wundernetzes *(rete mirabile)* können Arterien und Venen allein oder zusammen beteiligt sein und die Äste können sich in Kapillaren auflösen *(unipolares Wundernetz)* oder sich wieder zu einem Stamme sammeln (*bipolares W.*).

Physiologisch besonders wichtig sind die Wundernetze in den Malgiphischen Körperchen der Niere.

Gemeinschaftlich ist ferner Arterien und Venen die, von lockerem Bindegewebe gebildete und in die Adventitia übergehende Gefässscheide, *vagina vasorum*, welche dort, wo beide Gefässarten gepaart verlaufen, diese zusammen einhüllt. Von dem benachbarten Bindegewebe ist die Gefässscheide durch die Verlaufsrichtung ihrer Fasern verschieden.

Auch die schon oben bei den Arterien erwähnten *Vasa vasorum* finden sich an den Venen vor. Ausserdem sind Nerven und Lymphbahnen in der Gefässwand nachweisbar.

Die Arterien.

Anlage der Hauptarterien.

Bei Besprechung der Herzentwickelung wurde erwähnt, dass der *Bulbus arteriosus* sich der Länge nach in zwei Gefässe spalte, deren eines, die Pulmonalis aus der rechten Kammer kommt, während das andere, die Aorta der linken Kammer entstammt. Der Anfang dieses Gefässes, der Bulbus Aortae läuft beim Embryo kranial

und spaltet sich in zwei Stämme, welche Äste an die Visceralbögen abgeben. Diese Äste umfassen die Kopfdarmhöhle und vereinigen sich dorsal wieder zu den beiden primitiven Aorten, welche kaudal verlaufend, sich zu einem gemeinsamen Aortenstamme verbinden. (Fig. 15.) Im ganzen sind 6 Arterienbögen im Bereiche der Schlundspalten vorhanden, die sich jedoch nie zugleich vorfinden und teilweise wieder verloren gehen, teilweise sich zu bleibenden Arterienstämmen umwandeln.

Fig. 15.

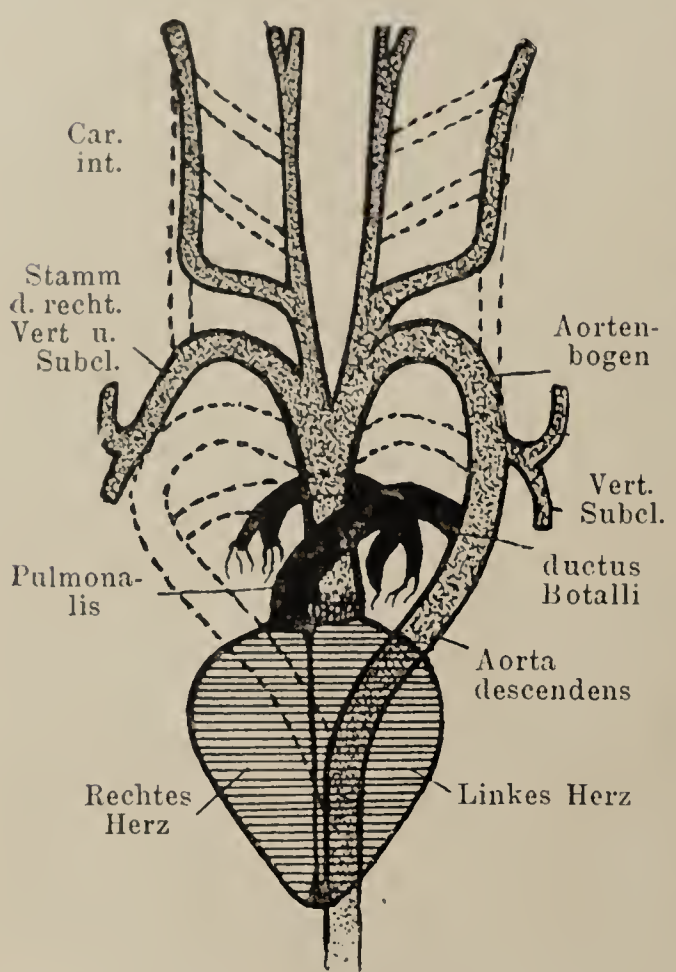

Schema der Umbildung der Arterienbögen nach Bonnet.

Erster und zweiter Bogen*) verschwinden gänzlich. Der dritte bleibt bestehen und wandelt sich in der durch Fig. 15 veranschaulichten Weise zur *Carotis interna* um, während der ventrale Längsverbindungsstamm der Arterienbögen zur *Carotis externa* wird. Zwischen dem 3. und 4. Bogen schwindet die dorsale Längsverbindung. Der vierte Bogen wandelt sich linkerseits zu dem starken, kaudal mit der *Aorta descendens* in Verbindung bleibenden Aortenbogen um (Fig. 15), aus welchem die *Subclavia* und *Vertebralis* entspringen. Auf der rechten Körperseite schwindet die Verbindung des 4. Bogens mit der *Aorta descendens*, so dass er nur der rechten *Subclavia* und *Vertebralis* Ursprung giebt. Der fünfte Bogen geht beiderseits völlig verloren, der sechste auf der rechten Seite ebenfalls, während er links mit der *Aorta descendens* in Verbindung bleibt. Er führt demnach das Blut aus der rechten Herzkammer in die *Aorta descendens*. Später sprossen Gefässe aus diesem ductus Botalli in die Lungenanlage und dadurch wird sein Anfang zur Lungenarterie.

Bei den Fleischfressern tritt in diesen Verhältnissen noch in sofern eine weitere Umänderung ein, als die Ursprungsstämme der rechten und linken Karotiden sich sehr nahe rücken (Fig. 16.) Beim Schweine (Fig. 17) verschmelzen sie am Ursprung, bei den Wiederkäuern und beim Pferde (Fig. 15) endlich bilden sie einen gemeinschaftlichen Stamm. Dieses Zusammenrücken ist die Folge einer Verkürzung des Aortenbogens auf der Strecke zwischen dem Bulbus aortae und dem Ursprunge der rechten Karotiden.

Die Enden der primitiven Aorten bleiben auch nach der Verschmelzung beider Aorten zu einem Stamme paarig und treten mit der aus dem Enddarm sich entwickelnden Allantois in Beziehung; sie wandeln sich in die beiden starken Nabelarterien um und führen das Blut auf der Oberfläche der Allantois zur Placenta, von wo es durch die Nabelvenen zum Herzen zurückkehrt.

Der Kreislauf beim Embryo ist nun folgender: Aus der linken Kammer wird das Blut durch die Aorta zum Teil in den Körper gesandt, zum Teil geht es durch die Nabelarterien aus der Aorta descendens in die Placenta oder durch die

*) Der erste Bogen liegt am meisten cranial, der sechste dicht beim Herzen.

Nabelblasenarterien zur Nabelblase. Aus dem Körper kehrt es durch die Körpervenen wieder zur rechten Vorkammer zurück, aus den Eihäuten aber durch die Nabelvenen, welche das Blut durch die Leber in die hintere Hohlvene senden. In der rechten Vorkammer trifft sämtliches Blut wieder zusammen und von hier kann es entweder durch das ovale Loch in die linke Vorkammer, dann in die linke Kammer und durch die Aorta wieder das Herz verlassen, oder aber es strömt aus der rechten Vorkammer in die rechte Kammer und von da durch die Pulmonalis und den ductus Botalli wieder in die Aorta descendens.

Mit dem ersten Atemzuge bei der Geburt aber hört der Strom von der rechten in die linke Vorkammer auf und das ovale Loch verwächst allmählich. Ebenso fliesst

Fig. 16.

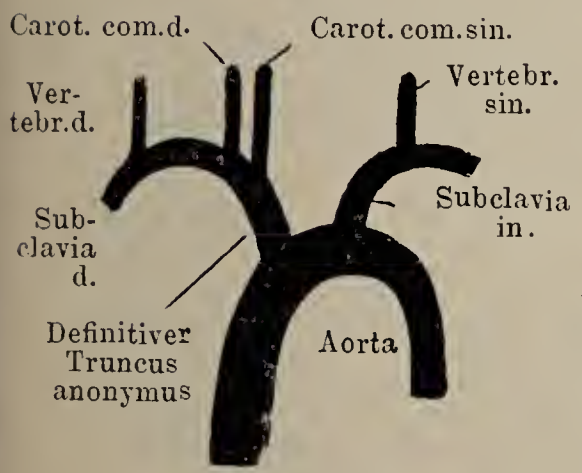

Fleischfresser.

Fig. 17.

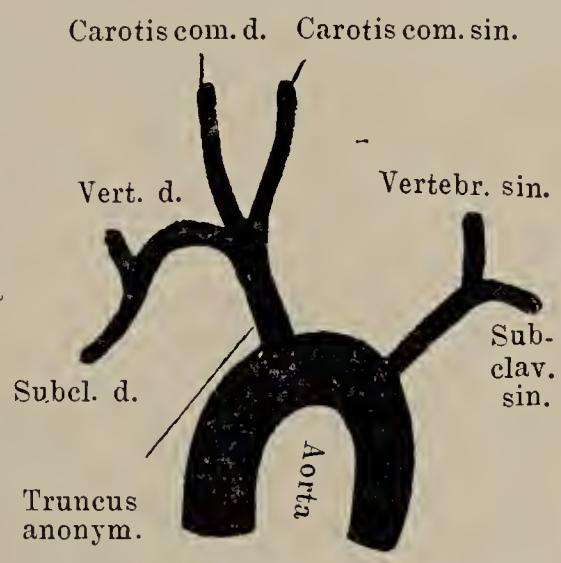

Schwein.

Fig. 18.

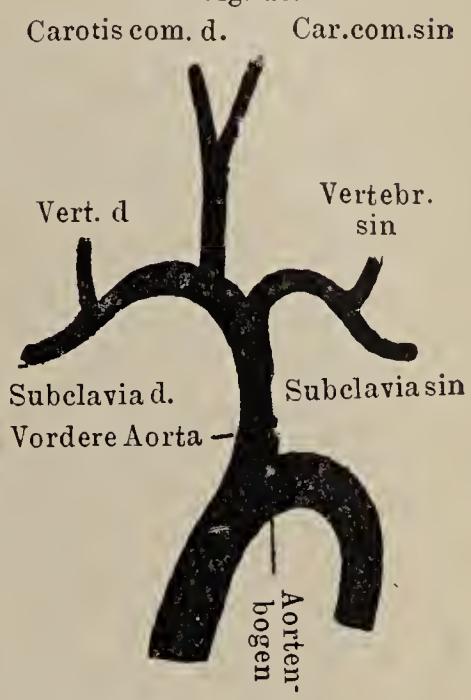

Wiederkäuer und Pferd.

Verteilung der grossen Arterienstämme bei den einzelnen Haustieren nach Rathke.

das Blut nicht mehr aus der Pulmonalis in die Aorta descendens, sondern in die Lungenäste der Pulmonalis und der ductus Botalli verödet mit der Zeit. Selbstverständlich hört auch der Eihautkreislauf auf.

Die Atmung hat also dem Blute einen neuen Weg in die Lunge eröffnet, von welcher das Blut durch die Lungenvenen in die linke Vorkammer zurückkehrt und es muss nun der Lungenkreislauf oder kleine Kreislauf vom Körperkreislauf oder grossen Kreislauf unterschieden werden. Der Weg des Blutes ist jetzt folgender: Linke Kammer, Arterien des Körpers, Kapillaren, Venen, rechte Vorkammer, rechte Kammer, (bis hierher geht der Körperkreislauf), Lungenarterie, Lungenkapillaren, Lungenvenen, linke Vorkammer (Lungenkreislauf).

Die **Lungenarterie**, *arteria pulmonalis* (Fig. 19, f) ist ein starkes, venöses Blut führendes Gefäss, welches aus dem arteriösen Kegel der rechten Kammer entspringt, links von der Aorta einen Bogen nach auf- und rückwärts bildet und sich an der Lungenwurzel in zwei Äste für je eine Lunge teilt. Die Äste verlaufen hauptsächlich an der unteren Wand der Bronchien und verteilen sich wie diese. Sie lösen sich schliesslich zum respiratorischen Kapillarnetze der Lungen auf und sind wahre End-

arterien*). — Die Lungenarterie ist mit dem Aortenbogen durch einen starken Strang, das **arteriöse runde Band**, welches einen Überrest des Botallischen Ganges darstellt, verbunden.

Die Pulmonalis kann als Pfortader der Lunge aufgefasst werden und hat nichts mit der Ernährung derselben zu thun. Sie leitet nur das venöse Blut in die Lunge, damit Sauerstoff von ihm aufgenommen und gleichzeitig Kohlensäure abgegeben werde.

Die **Aorta**, *aorta* (Fig. 19, e) entspringt an der Arterienöffnung der linken Kammer, ist daselbst sehr weit, **Aortenzwiebel**, *(bulbus aortae)*, und von beiden Vorkammern umfasst. Sie zieht nun etwas links von der Medianebene, den **Aortenbogen**, *(arcus aortae)* bildend, nach aufwärts und erreicht am 5. Rückenwirbel die Wirbelsäule an der sie nach rückwärts verläuft. Etwa 7 cm von ihrem Ursprunge kommt aus der vorderen Wand des Aortenbogens die ca. 6 cm lange, starke vordere Aorta. Der, nach rückwärts verlaufende Teil der Aorta, welcher nach dieser Abgabe die etwas angeschwollene Aortenspindel zeigt, wird als hintere Aorta bezeichnet. Vor dem Ursprunge der vorderen Aorta giebt die Aorta nur die linke und rechte Kranzarterie des Herzens ab.

Diese **Kranzarterien des Herzens**, *arteriae coronariae cordis* entspringen aus der rechten und linken Wand der Aortenzwiebel noch im Bereiche des Eindruckes, welchen die halbmondförmigen Klappen erzeugen.

a. Die **linke Kranzarterie** *(a. c. c. sinistra*, Fig. 19, d*)* tritt unter dem Anfange der Lungenarterie an die Herzoberfläche, teilt sich in einen hinteren Ast, der in der Querfurche, und in einen absteigenden Ast, der in der linken Längenfurche verläuft. Von beiden Ästen gehen zahlreiche Zweige an die Herzmuskulatur und das Herzfett.

b. Die **rechte Kranzarterie** *(a. c. c. dextra)* ist stärker, entspringt vorne und rechts, läuft anfangs rechterseits in der Querfurche nach rückwärts und teilt sich dann, wie die linke in einen absteigenden grösseren und in einen, der Querrinne nach fortlaufenden, kleineren Ast. Die zahlreichen Zweige versehen ebenfalls die Muskulatur und das Herzfett.

Zuweilen findet sich eine kleine dritte Kranzarterie, die in der Höhe des freien Randes der dritten halbmondförmigen Klappe einmündet.

Vordere Aorta, *aorta anterior.* (Fig. 19, e'.)

Die vordere Aorta stellt einen ca. 6 cm langen, 4,5 cm starken

*) d. h. Arterien, die abgesehen von den Kapillaren, keine Anastomosen mit Nachbararterien besitzen.

Stamm für die Blutgefässe von Hals, Kopf, vorderen Extremitäten und einen Teil der Brustwandungen dar, der in der Höhe des 3. Rückenwirbels aus der vorderen Wand des Aortenbogens entspringt. Sie liegt dicht unter der Luftröhre, über, und links von der vorderen Hohlvene und teilt sich in die linke Schlüsselbeinarterie und in die Armkopfarterie.

a. Die **linke Schlüsselbeinarterie** *(art. subclavia sinistra)* k, ist der schwächere (2 cm) der beiden Äste. Sie läuft im Bogen

Fig. 19.

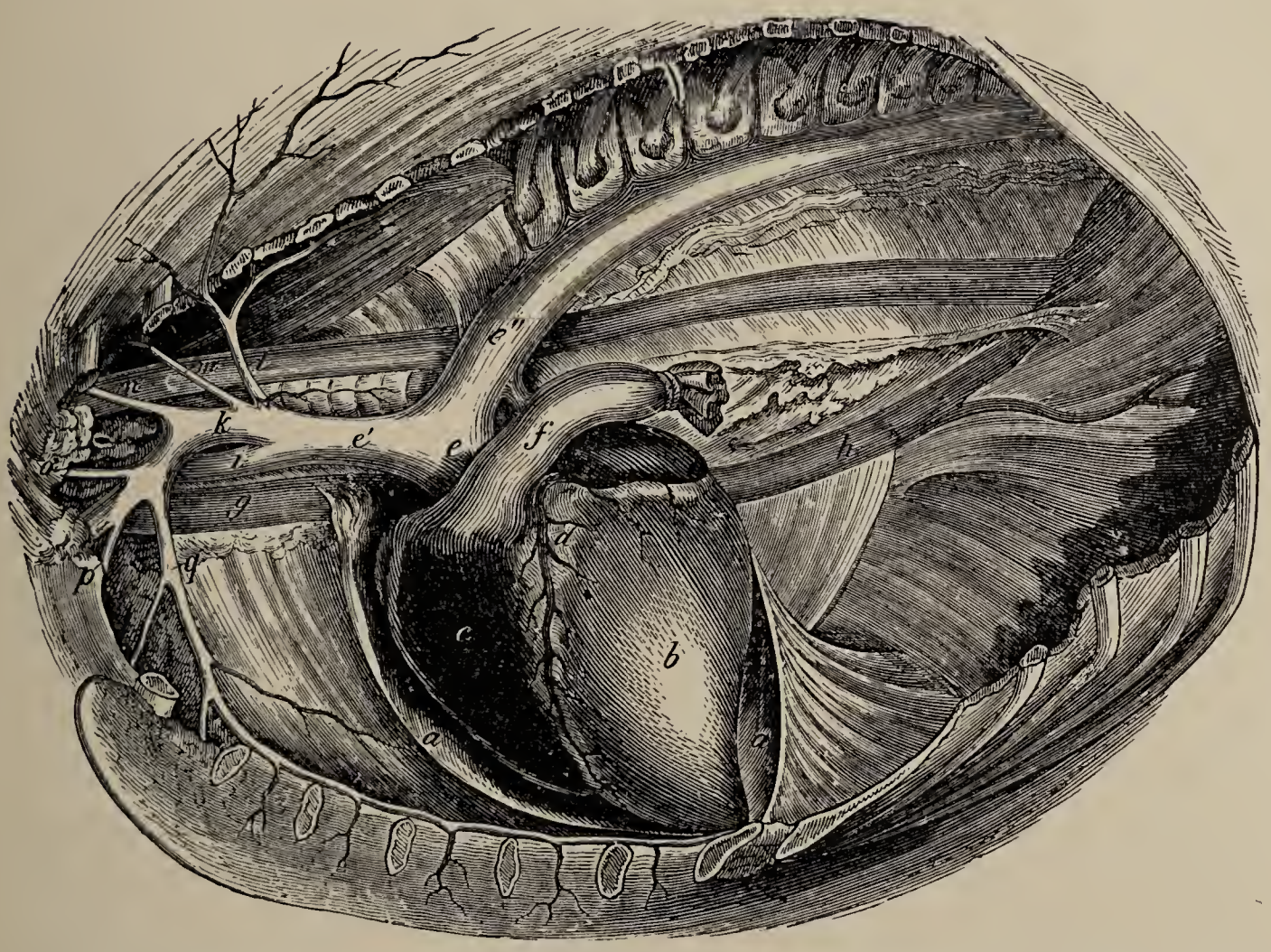

Brusthöhle des Pferdes von der linken Seite geöffnet. a Aufgeschnittener Herzbeutel, b linke, c rechte Kammer, d linke Kranzarterie, e Aorta, e' vordere, e'' hintere Aorta, f Lungenarterie, g vordere, h hintere Hohlvene, i Armkopfarterie, k linke Schlüsselbeinarterie, l linke Rückenarterie, m tiefe Nackenarterie, n Vertebralarterie, o untere Halsarterie, p äussere Brustarterie, q innere Brustarterie.

(mit oberer Konvexität) unter und seitlich von der Luftröhre nach vorne und tritt dann unter die erste Rippe. Aus ihrer oberen resp. vorderen Wand entspringen der Reihe nach: 1. die Rückenarterie; 2. die obere Halsarterie; 3. die Halswirbelarterie und 4. die untere Halsarterie. Aus der unteren (hinteren) Wand kommt 5. die innere und 6. die äussere Brustarterie. Der fortgesetzte Stamm heisst die linke Achselarterie.

b. Die **Armkopfarterie** (i) *(art. brachio-cephalica)**) ist stärker

*) Syn.: Unbenannte Arterie, *art. anonyma.*

(2.3 cm), läuft unter sowie etwas rechts von der vorigen und giebt ab: 1. die Rücken- und obere Halsarterie. Beide bilden in der Regel ein kurzes gemeinschaftliches Stämmchen; 2. die Halswirbelarterie; 3. den Stamm der Karotiden; 4. die innere Brustarterie; 5. die äussere Brustarterie; 6. die untere Halsarterie und endlich 7. die rechte Achselarterie. Der Teil der Armkopfarterie, welcher nach Abgabe des Stammes der Karotiden noch übrig bleibt, wird besonders als **rechte Schlüsselbeinarterie** bezeichnet.

Arterien des Halses und Kopfes.

Die **Rückenarterie**, *arteria dorsalis.* (Fig. 19, l, Fig. 20, b.)

Syn.: Vordere Zwischenrippenarterie. *Arteria intercostalis anterior h.*

Es ist dies ein kurzer Stamm von 3,5 cm Länge, der sich über dem Anfange des langen Halsbeugers zwischen der zweiten und dritten Rippe in zwei Äste teilt. Der Hauptstamm giebt ein Ernährungsgefäss für die vordere Aorta ab, das auch noch Zweige zum vorderen und hinteren Mittelfell sendet.

a. Der hintere Ast der Rückenarterie oder die **gemeinschaftliche** (vordere) **Rippenarterie** läuft unter dem Gelenke der dritten und vierten (zuweilen auch fünften Rippe) nach rückwärts und giebt die zweite bis vierte (zuweilen auch fünfte) Zwischenrippenarterie ab. Von ihr gehen kleine Zweige an den Anfang des langen Halsbeugers, an die Lymphdrüsen und das Brustfell. Zuweilen entspringt sie linkerseits unmittelbar aus der Schlüsselbeinarterie und manchmal kommt die zweite Zwischenrippenarterie aus der querlaufenden Nackenarterie.

b. Der vordere Ast ist der fortlaufende Stamm und wird als **querlaufende Nackenarterie** *(arteria cervicis transversa)* bezeichnet. Sie geht hinter der zweiten Rippe nach aussen. Hier zieht sie sich über die Rückenstrecker hinweg und wird vom breiten Gezähnten und der Schulter bedeckt. Sie verzweigt sich in der oberen Gruppe der gemeinschaftlichen Schultermuskeln in der Umgegend des Widerristes. Einige Äste (2 oder 3) durchbohren den Schulterblattknorpel und treten auf die äussere Fläche desselben, sowie ans Perichondrium.

Die Rückenarterie entspringt zuweilen aus der hinteren Aorta neben der Bronchialarterie (Gurlt), die querlaufende Nackenarterie geht zuweilen zwischen der dritten und vierten Rippe nach aussen. Öfters ist der Stamm der Rückenarterie auf eine kurze Strecke mit der oberen Halsarterie verbunden.

Die **tiefe Nackenarterie**, (obere Halsarterie) *arteria cervicalis profunda.* (Fig. 19, m, Fig. 20, c.)

Syn.: *Art. cerv. superior.*

Sie liegt unmittelbar vor der vorigen (mit der sie öfters gemeinschaftlich entspringt), und verlässt dicht hinter der ersten

Rippe die Brusthöhle. Sie ist bedeckt von der Halsportion der Rückenstrecker, vom Anfange des Milzförmigen und grossen Durchflochtenen. Ihr Hauptast läuft dicht hinter der Halsportion des Querdornmuskels und, dem Nackenbande unmittelbar aufliegend, bis zur Höhe des zweiten Halswirbels nach aufwärts und anastomosiert dort mit Ästen der Vertebralarterie und Hinterhauptsarterie. Sie versieht die Strecker des Halses, die obere Gruppe der gemeinschaftlichen Muskeln der vorderen Gliedmasse und das vordere Ende der Rückenstrecker mit Blut. Aus ihr entspringen:

a. Die (kleine) vordere Mittelfellarterie *(arteria mediastini anterioris)*, die auch Zweige an den Herzbeutel giebt.

b. Die erste Zwischenrippenarterie.

c. Starke Muskelzweige. Von ihnen laufen, kurz nach ihrem Austritte aus der Brusthöhle in der Regel zwei stärkere Äste gerade gegen den Widerrist in die Höhe und verzweigen sich im Milzförmigen, im grossen Durchflochtenen, den Nackenbandschultermuskeln und der Haut. Ausserdem gehen dorsale Muskelzweige über jedem Halswirbel ab und treten mit ihren Endästen zu dem Nackenbande, Kammfette und der Haut. Die ventralen Muskeläste gehen zu den Streckern, welche den Halswirbeln unmittelbar aufliegen.

Die **Halswirbelarterie** oder **Arterie des Querfortsatzkanales**, *arteria vertebralis*, Fig. 19, n, 20, d.

Syn.: Vertebralarterie.

Sie ist ein starkes Gefäss, das unter spitzigem Winkel dicht vor der Vorigen entspringt, unter der ersten Rippe und dem Querfortsatze des siebenten Halswirbels nach aussen zieht, und dann in den Querfortsatzkanal eintritt. In ihm läuft sie bis zum zweiten Halswirbel in die Höhe, anastomosiert dort mit dem zurücklaufenden Aste der Hinterhauptsarterie und steht sohin durch sie mittelbar mit den Arterien des Gehirnes in Verbindung. Bei ihrem Austritte aus der Brust ist sie durch den Scalenus und im weiteren Verlaufe durch die zwei Portionen der Zwischenquermuskeln bedeckt.

Sie giebt ab:

a. Innere oder **Rückenmarkszweige** *(rami spinales cervicales)*. Diese treten durch die Zwischenwirbellöcher in den Rückgratskanal und speisen die Rückenmarksarterie; zum Teile gehen sie an die harte Haut und das Periost des Rückgratskanales.

b. **Muskelzweige** *(rami musculares)*. Sie versehen am unteren Teil des Halses den Scalenus, langen Halsbeuger und die tiefen Halsmuskeln überhaupt. Feine Zweige gehen zu den Gelenkkapseln der schiefen Fortsätze und zum Perioste.

Die Vertebralarterie kann bei allen unseren Haustieren die gemeinschaftlichen Drosselarterien ersetzen. Da sie dem Gehirn (und Rückenmarke) immer noch genügend Blut zuführt, kann man auch ohne besondere Gefahr beide Drosselarterien gleichzeitig unterbinden.

Die **untere Halsarterie**, *arteria cervicalis adscendens et transversa scapulae hom.* (Fig. 20. c.)

Syn.: Untere Halsarterie und querlaufende Schulterarterie, Gurlt.

Sie zweigt sich unter der ersten Rippe von der Schlüsselbeinarterie ab, liegt in der Tiefe der Herzgrube und ist vom Anfange des Scalenus und dem Armwirbelwarzenmuskel bedeckt. Sie teilt sich nach kurzem Verlaufe in zwei Äste.

a. Der absteigende Ast, (*a. transv. scap.*) **querlaufende Schulterarterie**, läuft anfänglich gepaart mit der Bugader und zwar an deren medialer Fläche, in der Tiefe der Furche zwischen dem kleinen Brustarmbeinmuskel und dem Armwirbelwarzenmuskel, in welch beiden, wie auch im Brustvorarmbeinmuskel, er endet.

b. Der aufsteigende Ast *(art. cerv. adscendens hom.)* liegt vor der Luftröhre an der Aussenwand der Jugularvene und geht nach aufwärts. Er endet im Armwirbelwarzenmuskel und Brustbeinschultermuskel sowie dem Scalenus. Von beiden Ästen, besonders aber dem letztgenannten gehen zahlreiche Zweige an die unteren Hals- und die Achseldrüsen. — Vom aufsteigenden Aste gehen auch Zweige an die, vor der Luftröhre gelegenen Muskeln.

Die **innere Brustarterie**, *arteria thoracica interna.* (Fig. 19, q.)

Syn.: *Art. mammaria interna.*

Es ist dies ein beträchtliches Gefäss, das aus der unteren Wand der Schlüsselbeinarterie entspringt und an der Innenfläche der ersten Rippe verläuft. Beim zweiten Rippenknorpelgelenke tritt es unter dem Brustbeinrippenmuskel nach rückwärts und teilt sich über dem Brustbeingelenke der sechsten Rippe in seine zwei Endäste, nämlich in die untere Zwerchfellarterie und vordere Bauchdeckenarterie. Bis dahin giebt sie ab:

a. Mehrere feine Zweige an die Brustdrüse *(rami thymicae)*. Bei älteren Pferden sind sie als vordere, untere, Mittelfellarterien zu bezeichnen.

b. Dorsale Muskeläste. Dieselben sind zum Teile klein und nur für den Brustbeinrippenmuskel bestimmt; abgesehen von diesen gehen in regelmässigen Abständen zwischen je zwei Rippenknorpeln Äste in die Höhe, die mit den Zwischenrippenarterien anastomosieren (untere Zwischenrippenarterien, Schwab).

c. Ventrale oder äussere Muskeläste. Sie sind kurz, aber stark, treten zwischen je zwei Rippenknorpeln nach aussen und verteilen sich in der unteren Gruppe der gemeinschaftlichen Muskeln der Vordergliedmasse und der Haut.

d. Die Herzbeutelzwerchfellarterie *(art. pericardiaco-phrenica)* ist ein, kaum 1 mm starkes Gefäss, das in der Höhe des Knorpels der vierten

Rippe abgeht, seitlich am Herzbeutel vorbeizieht, an ihn feine Zweige abgiebt und dann in den Blättern des hinteren, unteren Mittelfelles, das ebenfalls Zweige bekommt, zum Zwerchfellspiegel tritt.

e. Die **untere Zwerchfellarterie** (Zwerchfellmuskelarterie, *a. musculophrenica, Gurlt)* läuft längs der Zwerchfellanheftung an den falschen Rippen, in der Höhe des Knorpelansatzes und zwar anfangs mehr der Brust-, dann der Bauchhöhle zugewendet und giebt Äste sowohl an das Zwerchfell, als auch an den Querbauch- und die Zwischenrippenmuskeln; diese letzteren anastomosieren mit den Zwischenrippenarterien.

f. Die **vordere Bauchdeckenarterie** (*a. epigastrica anterior*) ist der fortgesetzte Stamm. Sie läuft auf der oberen Fläche des geraden Bauchmuskels, bedeckt vom Querbauchmuskel, nach rückwärts und anastomosiert in der Mitte des Bauches mit der hinteren Bauchdeckenarterie. Ihre Äste verzweigen sich namentlich in dem geraden Bauchmuskel.

Die **äussere Brustarterie,** *arteria thoracica externa.* (Fig. 19, p.)

Sie entspringt aus der unteren Wand der Schlüsselbeinarterie, dicht vor ihrem Übergang in die Achselarterie und ist der kleinste Ast derselben. Sie zieht sich, bedeckt von dem kleinen und grossen Brustarmbeinmuskel unter der Schulter nach rückwärts und tritt in der Höhe des Ellenbogenhöckers (begleitet von der Sporader) in den Brusthautmuskel, in dem sie sich verzweigt. Ausser diesen bekommen der kleine und grosse Brustarmbeinmuskel, der Brustvorarmbeinmuskel und die Achseldrüsen von ihr Zweige.

Sie entspringt öfters aus der Achselarterie und zuweilen aus der Unterschulterarterie (Gurlt). — Beim Rinde geht die äussere Brustarterie nur in den Rippenschultermuskel.

Der **Stamm der Karotiden,** *truncus bicaroticus.* (Fig. 20, f.)

Derselbe ist 6,7 cm lang*), ca. 1,9 cm stark und entspringt aus der vorderen Wand der Armkopfarterie. Er liegt median vor der Luftröhre. Der Schlund liegt ihm links an, die Enden der Jugularvenen liegen vor ihm und sind durch fetthaltiges Zellgewebe und die unteren Halsdrüsen von ihm getrennt. Vagus und Sympathicus laufen etwa 3 cm hinter dem Karotidenstamm. Er giebt keine Gefässe ab, sondern teilt sich in der Höhe des sechsten Halswirbels unter einem Winkel von etwa 26^0 in die rechte und linke Drosselarterie. (Beim sog. Herzstiche wird beim Pferde in der Regel dieser Stamm zunächst getroffen.)

Die **Kopfschlagadern** oder **Drosselarterien,** *carotides communes.* (Fig. 20, f' f''.)

Syn.: *Carotides primitivae*, *arteriae soporales*, *Vesal.* Gemeinschaftliche Kopfarterie.

*) Gurlt erwähnt einen Fall, wo dieser Stamm 22 cm lang war.

Es ist eine rechte und linke vorhanden, von welchen erstere ein etwas stärkeres Kaliber besitzt als letztere (16 mm und 12,3 mm). Sie treten beide in die Tiefe der Drosselrinne, wobei die linke vorn dem Schlunde anliegt, und sind in dem lockeren Zellgewebe eingebettet, welches zwischen Luftröhre, Schlund und dem langen Halsbeuger (sog. tiefe Halsfascie) sich befindet. Sie liegen etwas hinter dem stumpfen Rande der Luftröhre und sind in den oberen zwei Drittteilen des Halses durch den Schulterzungenbeinmuskel*)

Fig. 20.

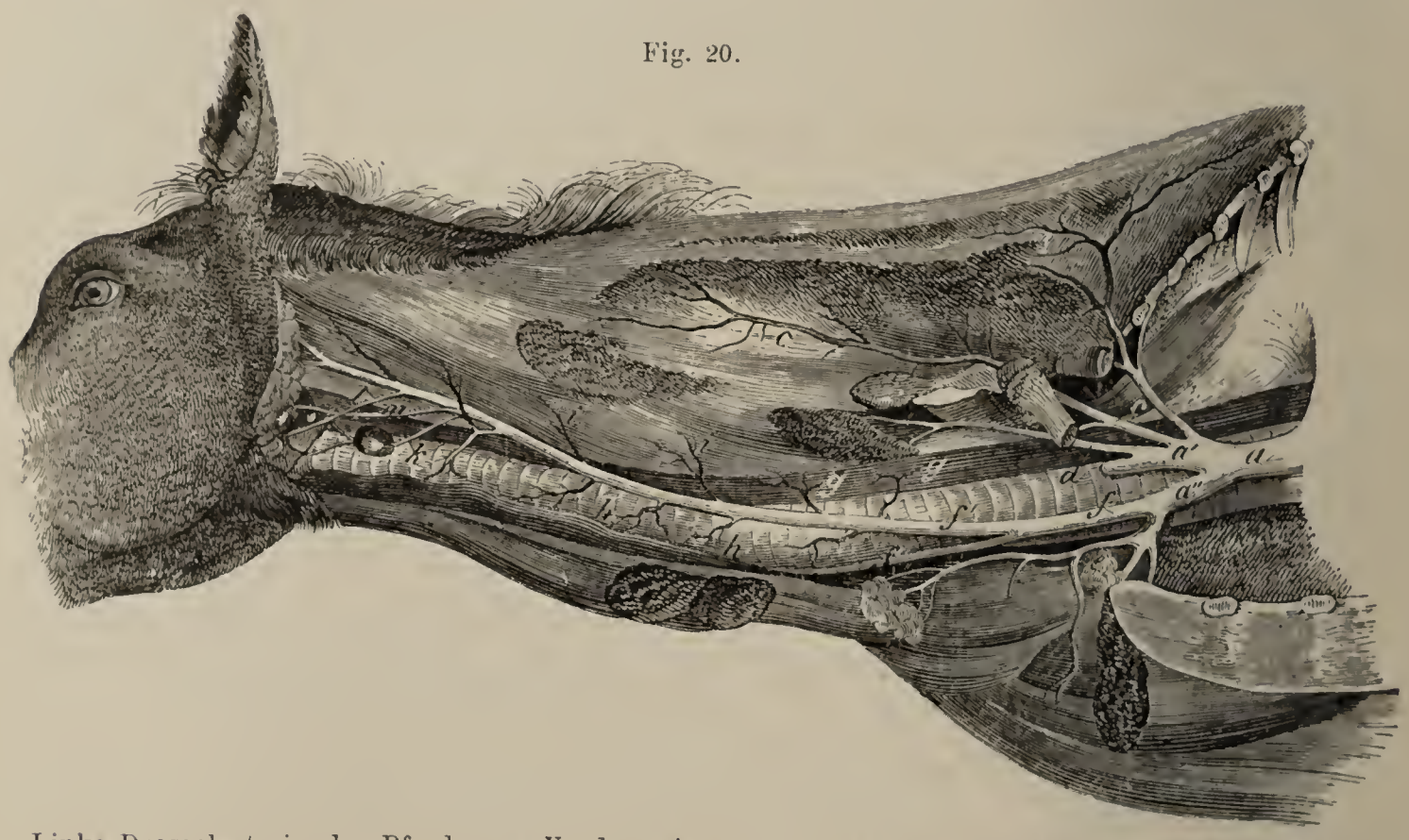

Linke Drosselarterie des Pferdes. a Vordere Aorta, a′ linke Schlüsselbeinarterie. a″ Armkopfarterie, b linke Rückenarterie, c tiefe Nackenarterie, d Vertebralarterie, e untere Halsarterie, f Stamm der Karotiden, f′ linke, f″ rechte Drosselarterie, g g Schlundzweige, h h Luftröhrenzweige, i i Muskelzweige, k untere, l obere Schilddrüsenarterie, m untere Ohrdrüsenarterie. (Leyh.)

von der Jugularvene getrennt. An der hinteren Wand der Karotiden und nur locker mit derselben verbunden, verläuft der Vagus und Halsteil des Sympathicus. Beide Karotiden laufen nun, jederseits gerade, in der Drosselrinne zur hinteren Wand des Kehlkopfes bis unter die Flügelgrube des Atlas in die Höhe und teilen sich, bedeckt von der Ohrdrüse, der Submaxillardrüse und dem Griffelmuskel des Unterkiefers in ihre drei Endäste, nämlich in die Hinterhauptsarterie, in die innere und äussere Kopfarterie. Bis dahin giebt die Drosselarterie jeder Seite ab:

---

*) Wenn der genannte Muskel von dem umliegenden Zellgewebe, das ihn spannt, lospräpariert wird, erstreckt sich die Trennung von der Jugularvene nur auf das obere Drittteil des Halses; im Leben aber, wie angegeben, viel weiter nach abwärts.

a. Luftröhrenzweige (h h) *(rami tracheales)*. Es sind dies kleine Gefässe, die meist unter rechtem Winkel von der Karotis, oft auch von deren Muskel- oder Schlundästen zur Luftröhre abgehen, sich in zwei Äste spalten, und ähnlich den Dünndarmarterien, mit den gleichwertigen Nachbarästen kleine Gefässbögen bilden. Von diesen gehen hintere Äste zum Schlunde und vordere, die in der Furche je zweier Luftröhrenringe verlaufen, bilden Anastomosen mit den Ästen der entgegengesetzten Seite.

b. Die Schlundäste (g g) *(rami oesophagei)* sind verschiedene, stärkere Arterien, die, abgesehen von jenen, welche von den Luftröhrenästen abgehen, die Muskulatur des Schlundes versorgen.

c. Die Muskeläste (i i) *(rami musculares)* gehen zum Halshautmuskel, Armwirbelwarzenmuskel und sämtlichen vor der Luftröhre gelegenen Muskeln.

d. Die Lymphdrüsenzweige *(rami ganglionares)* gehen zu den mittleren und oberen Halsdrüsen.

e. Die Schilddrüsenarterie (l) *(arteria thyreoïdea)**) stellt einen verhältnismässig starken Ast dar, der, bedeckt vom Schulterzungenbeinmuskel zur Schilddrüse geht, und in mehrere Zweige geteilt in dieselbe eintritt. (Zur Schilddrüse geht öfters unter der eigentlichen Schilddrüsenarterie ein kleinerer Ast, der als untere Schilddrüsenarterie (k) bezeichnet wird.) — Von ihr gehen ab:

α. Kleine Äste an den Schulterzungenbeinmuskel, an den Schlund und die Luftröhre, an den Brustzungenbein- und Brustbeinschildmuskel und zuweilen sogar an den Armwirbelwarzenmuskel.

β. Die Luftröhrenkopfarterie *(arteria laryngea)* versieht die Muskeln des Kehlkopfes, die unteren Schlundschnürer und die Schleimhaut des Luftröhrenkopfes mit Blut. Durch einen Zweig, der an der vorderen Wand des Luftröhrenanfanges verläuft, bildet sie eine Anastomose mit der Arterie der entgegengesetzten Seite. Öfters geht aus der Karotis (2,5 cm über dem Abgange der Schilddrüsenarterie) ein selbständiger Ast mit dem oberen Kehlkopfsnerven durch das Loch unter dem oberen Horne des Schildknorpels in die Schleimhaut des Kehlkopfes, welchen man als obere oder innere Kehlkopfsarterie benennen könnte. Dann müsste der Ast sub β als untere bezeichnet werden.

Die Luftröhrenkopfarterie entspringt häufig als besonderer Stamm unmittelbar aus der Karotis. Sie entspricht ihrem Verlaufe nach dem unteren Kehlkopfsnerven.

f. Die aufsteigende Schlundkopfarterie *(a. pharyngea adscendens)* ist ein kleines Gefäss, das dicht über dem Ursprunge der Schilddrüsenarterie aus der Karotis hervorgeht und sich im Schlundkopfe verbreitet. Zuweilen bildet sie nur einen Ast der Schilddrüsenarterie.

g. Die untere Ohrdrüsenarterie *(art. parotidis inferiom)* ist ein schwaches Gefäss, das an dem Ursprunge der Schilddrüsenarterie entspringt

*) Obere Schilddrüsenarterie, *a. th. superior*, Gurlt.

und sich im unteren Ende der Ohrspeicheldrüse verbreitet. Sie fehlt öfters und wird dann durch die mittlere Ohrspeicheldrüsenarterie ersetzt.

Mit der unteren Hälfte der Drosselarterie verläuft meist eine schwache Vene, die im *Longus colli* entspringt, Äste aus dem Luftröhrenkopf aufnimmt und zur vorderen Hohlvene führt. Sie stellt eine innere Drosselvene dar.

Die **Hinterhauptsarterie**, *arteria occipitalis.* (Fig. 21, 1.)

Syn.: Oberhauptsarterie.

Die Hinterhauptsarterie ist der zweitgrösste, aus der Teilung der gemeinschaftlichen Drosselarterie hervorgehende Stamm. Sie verbreitet sich hauptsächlich an den kurzen Kopfstreckern, an der harten Hirnhaut und vermittelt gleichzeitig die Verbindung der Halswirbelarterie mit den Gehirngefässen. Sie tritt in die Tiefe der Flügelgrube und teilt sich hier in einen vorderen und hinteren Ast. Bis dahin giebt sie ab:

a. Muskeläste an die kurzen und langen Halsbeuger, sowie an den Griffelmuskel des Unterkiefers.

b. Die kleine obere Arterie der Kinnbackendrüse (*art. glandulae submaxillaris superior.*). (a.)

c. Feine Zweige an den Luftsack und die oberen Halsdrüsen.

d. Die hintere Hirnhautarterie*) (b) *(art. meningea posterior)* ist ein schwaches Gefäss, welches in das Knopfloch tritt und in dessen Umgebung an der harten Hirnhaut endet. (Zuweilen dringt sie durch das gerissene Loch ein.) Sie giebt vor ihrem Eintritte in die Schädelhöhle Ästchen an die kurzen Kopfbeuger, an den Luftsack, die hier gelegenen Lymphdrüsen und an die Gelenkkapsel.

e. Die **Warzenarterie** (c) *(art. mastoidea)***) ist stärker als die vorige, verläuft an der lateralen Fläche und dem oberen Rande des Kehlstachels nach vorne und teilt sich in einen hinteren und vorderen Ast.

α. Der hintere Ast (c′) verzweigt sich in den Streckmuskeln des Kopfes, giebt Zweige an die Kapsel und das Periost und anastomosiert sowohl mit den Ästen der entgegengesetzten Arterie, als auch dem vorderen Endaste der Hinterhauptsarterie.

β. Der vordere Ast oder die obere Hirnhautarterie läuft in der Gefässrinne des Felsenbeines und gelangt in den Schläfengang.

Dort anastomosiert sie mit Ästen der tiefen Schläfenarterie und giebt Zweige ans Gehirnzelt und den Sichelfortsatz der harten Hirnhaut, an die obere Gehirnvene, an die Diploë und sogar an den Schläfenmuskel.

f. Der hintere Endast (d) oder die **zurücklaufende Arterie** *(art. recurrens)****) tritt durch das hintere Flügelloch des Atlas auf die obere

---

*) Knopffortsatzarterie, *art. condyloidea.* Gurlt.

**) Obere Hirnhautarterie *(art. men. superior)* Gurlt und Leyh.

***) *Artère atloïdo-musculaire* der Franz.

Fläche und anastomosiert mit der Halswirbelarterie. Von ihr gehen Zweige an die umliegenden Muskeln.

g. Der vordere Endast (e) oder die **Hinterhauptsmuskelarterie** *(art. occipito-muscularis)* tritt durch das vordere, laterale Flügelloch auf die obere Fläche des Atlas, teilt sich in viele, ziemlich starke Äste und verzweigt sich in den Kopfstreckern, den Nackenmuskeln des Ohres, am Nackenbande und der Haut. Ihre Äste anastomosieren α. mit Zweigen der entgegengesetzten Arterie, β. mit Ästen der Warzenarterie und γ. mit dem Endaste der tiefen Nackenarterie.

Beim Durchtritte durch das vordere, laterale Flügelloch zweigt sich von der genannten Arterie ein grösserer Ast ab, der als

h. **Gehirnrückenmarksarterie** (Rigot) *(art. cerebro-spinalis)* bezeichnet wird. Sie läuft in dem Kanale, welcher das laterale und mediale vordere

Fig. 21.

1 Hinterhaupsarterie, a obere Arterie der Kinnbackendrüse, b hintere Hirnhautarterie, c Warzenarterie, c' c' Muskeläste derselben, d zurücklaufende Arterie, e Hinterhauptsmuskelarterie. 2 Innere Kopfarterie. 3 Äussere Kopfarterie, f die mittlere Arterie der Kinnbackendrüse, g Äste zu den Schlundschnürern. A Äussere Kinnbackenarterie, h aufsteigende Gaumenarterie, i' i' Zungenarterie, k untere Arterie der Kinnbackendrüse, l Unterzungenarterie, m Zweig für die Kehlgangsdrüsen. B Innere Kinnbackenarterie, n mittlere Hirnhautarterie, o o tiefe Schläfenarterie, p Augenarterie, q Backenarterie, r Unteraugenlidarterie, s Unteraugenhöhlenarterie, t untere Nasenarterie, u Gaumenarterie, v Gaumensegelarterie. (Leyh.)

Flügelloch verbindet, in die Rückgratshöhle*), durchbohrt die harte Haut und teilt sich hier in einen vorderen und hinteren Ast.

α. Der hintere Ast verbindet sich nach kurzem Verlaufe mit jenem der anderen Seite zu einem kleinen Gefässe, der **Rückenmarksarterie,** *(arteria spinalis).* Diese läuft längs der ventralen Längsfurche des Rückenmarkes und schickt feine Gefässe ans Rückenmark selbst. Sie wird an jedem Wirbelloche — da sie sonst bald erschöpft

*) Sie verhält sich genau, wie die Rückenmarkszweige der Halswirbelarterie und kann als ein starker solcher Zweig aufgefasst werden.

wäre — von den Rückenmarksästen der Vertebralarterie, der Zwischenrippen-, Lenden- und Kreuzbeinarterien gespeist.

β. Der vordere Ast ist bei weitem stärker, läuft in der Nähe der ventralen, unteren Medianlinie des verlängerten Markes und verbindet sich nach kürzerem oder längerem Verlaufe mit dem entgegengesetzten Aste zur sog. (medianen) **Grundarterie** *(art. basilaris)* des **Gehirnes.** Diese läuft bis in die Nähe des Trichters, teilt sich hier in zwei, vom Gehirnanhange bedeckte Äste, die sich mit dem hinteren Verbindungsaste der inneren Kopfarterie zum sog. Willisschen Zirkel vereinigen. Die zahlreichen Äste, die bis dahin abgegeben werden, gehen zum Gehirne und werden am besten bei der inneren Kopfarterie im Zusammenhange betrachtet (siehe diese).

Die **innere Kopfarterie,** *carotis interna.* (Fig. 21, 2, 22 u. 23.)

Syn.: Gehirnarterie. *Arteria cerebralis.*

Die innere Kopfarterie ist der kleinste von den drei Ästen der gemeinschaftlichen Kopfarterie und lediglich für das Gehirn bestimmt. Sie beschreibt an der lateralen Fläche des Luftsackes, mit dem sie durch lockeres Zellgewebe verbunden ist, eine S-förmige Biegung und tritt durch das Drosseladerloch und zwar durch den Kopfpulsaderausschnitt, zwischen den Maschen des kavernösen Blutleiters hindurch in die Gehirnhöhle. Hier läuft sie, noch ausserhalb der harten Hirnhaut, in der Rinne, die sich seitlich von der Schleimgrube befindet, bis in die Nähe des hinteren Augenhöhlenloches nach vorne, durchbohrt nun erst die harte Hirnhaut und teilt sich in einen vorderen (a'') und hinteren Ast. (Fig. 22, a'.) Schon vorher, hinter dem Gehirnanhang und dicht vor der Sattellehne, wo sich auch eine schwache Querfurche zu dem Zwecke vorfindet, steht sie durch einen starken Querast mit der entgegengesetzten Arterie in Verbindung.

Bis zu ihrer Teilung am Gehirne giebt sie nur sehr schwache Zweige an den Gehirnanhang, an den fächerigen Blutleiter, an den dritten, vierten und sechsten Gehirnnerven, sowie an den ersten und zweiten Ast des fünften.

a. Der **hintere Ast** (Fig. 22 a'), hintere Verbindungsarterie *(art. communicans posterior hom.)* läuft, bedeckt vom Gehirnanhange, nach hinten und verbindet sich mit den beiden Ästen der Grundarterie des Gehirnes. Die beiden vorderen Äste der inneren Kopfarterie und die beiden hinteren, bezw. die zwei Äste der Grundarterie des Gehirnes bilden nun den **Willisischen** (eigentlich sechseckigen) **Zirkel** *(circulus arteriosus Willisii).* Innerhalb dieses Zirkels und von ihm ausgehend liegt ein einfaches Wundernetz. Von der **Grundarterie** des Gehirnes und ihren Ästen, sowie dem

Willisischen Zirkel, gehen der Reihe nach von hinten nach vorne folgende Äste ab:

α. Zweige an das verlängerte Mark (Fig. 22, k und die hier abgehenden Nerven.

β. Die hintere (caudale) Arterie des Kleinhirnes *(art. cerebelli inferior posterior hom.)* (l) läuft dicht hinter dem Stamme des siebenten Nervenpaares quer zu den Lappen des kleinen Gehirnes, in welchen sie sich verzweigt. Sie anastomosiert mit Ästen der entgegengesetzten Seite und der vorderen Kleinhirnarterie.

γ. Die vordere (nasale) Kleinhirnarterie (n) (*art. cerebelli anterior inferior et art. cerebelli superior hom.*) besteht meist aus zwei, dicht neben einander liegenden Stämmchen, die zum vorderen Teile des Kleinhirnes gehen. Sie versehen ferner die Zirbeldrüse und das mittlere Adergeflecht.

δ. Die innere Gehörarterie (m) *(art. auditiva interna)* ist ein kleines Ästchen, das entweder selbständig aus der Grundarterie oder aus der hinteren Kleinhirnarterie entspringt und mit den Gehörnerven zum häutigen Labyrinthe geht, an welchem es sich ausbreitet.

ε. Die hintere Grosshirnarterie*) *(art. crebri posterior hom.)* entspringt aus dem Willisischen Zirkel, an der Verbindungsstelle der hinteren Verbindungsäste mit den Ästen der Grundarterie, geht quer über die Grosshirnschenkel und zur Oberfläche der Vierhügel. Sie versieht die Grosshirnschenkel, die Vierhügel und das Adergeflecht *(art. choroideae posteriores)*.

Fig, 22.

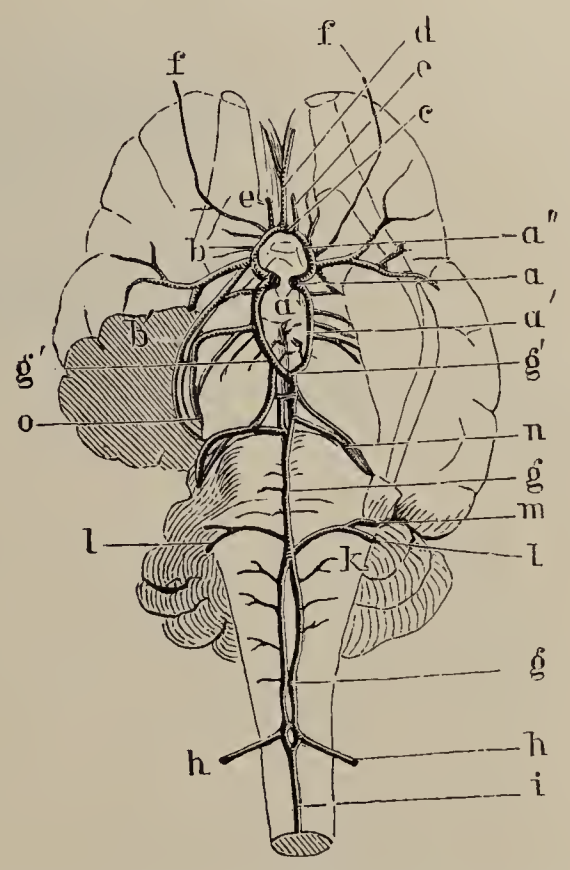

Arterien des Gehirnes, Pferdegehirn von der Grundfläche. a a Innere Kopfarterie abgeschnitten, a′ hinterer, a″ vorderer Ast derselben, b mittlere Gehirnarterie, b′ vordere Arterie des Adergeflechtes, c vorderer Verbindungsast, d vordere Grosshirnarterie, e e vordereGehirnhautarterie, f f feiner Zweig, der mit einem Aste der Siebbeinarterie anastomosiert, g g Grundarterie des Gehirnes, g′ g′ deren Äste, h h Ast der Hinterhauptsarterie, (Gehirn-Rückenmarksarterie), i Rückenmarksarterie, k Äste zum verlängerten Mark, l l hintere Arterie des Kleinhirnes, m innere Gehörarterie, n vordere Arterie des Kleinhirnes, o Äste zu den Sehhügeln, Vierhügeln und Adergeflechten.

b. Der **vordere Ast** (Fig. 22, a″ teilt sich zunächst in zwei Zweige, in die mittlere Grosshirnarterie und vordere Grosshirnarterie.

α. Die mittlere Grosshirnarterie (Fig. 22, b) *(art. cerebri media*

*) Tiefe Gehirnarterie *(a. cerebri profunda)*.

*h.)**) ist stark, läuft um die Zitzenfortsätze in die seitliche (Sylvische) Spalte der Grosshirnhemisphären und schickt ihre zahlreichen Äste in die Gehirnsubstanz. Feinere Äste dringen am Boden des Gehirnes ein.**).

Ein kleinerer Ast, der vor dieser Arterie abgeht und die Adergeflechte der Seitenkammern speist, wird als vordere Arterie des Adergeflechtes *(art. choroidea anterior hom.)* bezeichnet. Fig. 22 b'.

β. Die vordere Grosshirnarterie (Fig. 22, d) *(art. cerebri anterior hom.)* entspringt dort, wo der Nasalast der *carotis interna* durch den die vordere Verbindungsarterie *(art. communicans anterior hom.)* (Fig. 22, c) mit jener der entgegengesetzten Seite verbunden ist. Sie versieht hauptsächlich den vorderen Gehirnlappen, den Balken und den Riechkolben. Jederseits geht auch ein kleines

Fig. 23.

Boden der Schädelhöhle des Pferdes. a a' vordere, b b' hintere Äste der inneren Kopfarterien, c Verbindungsstelle der vorderen Äste, d d Verbindungsstelle der hinteren Äste mit den Ästen der Grundarterie, e Grundarterie. (Leyh.)

Ästchen an den Sichelfortsatz der harten Hirnhaut (vordere Gehirnhautarterie), (Fig. 20, e e). Die fortgesetzte, vordere Gehirnarterie geht jederseits zwischen beiden vorderen Hirnlappen in den Grosshirnbalken und wird nun als Arterie des Gehirnbalkens *(art. corporis callosi)* bezeichnet. Ausserdem gehen kleine Siebbeinarterien *(art. ethmoidales)*, die mit der oberen Nasenarterie anastomosieren, durch die Löcher des Siebbeines. (f.)

Anomalieen. In einem Falle ging die innere Kopfarterie über der Mitte des Halses ab, Gurlt. Es fehlte die rechte innere Kopfarterie und der Willisische Zirkel wurde von der linken allein gebildet, Schwab. Sie war rechterseits doppelt. Der Hauptast verhielt sich, wie gewöhnlich; der schwächere ging durch ein besonderes Loch seitlich vom Keilfortsatz des Hinterhauptbeines und vereinigte sich mit der Grundarterie, Rigot.

Die äussere Kopfarterie***), *carotis externa.* (Fig. 21, 3.)

Syn.: *Arteria r. carotis facialis.*

Die äussere Kopfarterie stellt einen kurzen Stamm dar (4,8 cm

---

*) *Art. transversa r. fossae Sylvii.*

**) Kleine Äste derselben anastomosieren mit der Siebbeinarterie (obere Nasenarterie).

***) Während die deutschen *Vet.-Anat.* als äussere Kopfarterie nur den Stamm

lang) und ist eigentlich nur die Fortsetzung der gemeinschaftlichen Kopfarterie. Sie teilt sich am hinteren Rande des grossen Zungenbeinastes A. in die äussere und B. in die innere Kinnbackenarterie.

Der Stamm der äusseren Kopfarterie giebt nur unbedeutende Äste ab. Es sind:

a. Die mittlere Arterie der Submaxillardrüse (f) *(art. media glandulae submaxillaris)* ist klein und geht zum mittleren Teile der genannten Drüse.

b. Zweige an den Zungenbeinschildmuskel und hinteren Schlundschnürer*) (g).

A. Die **äussere Kinnbackenarterie,** *art. maxillaris externa.* (A, Fig. 21.)

Syn.: Äussere Kieferarterie, Angesichtsarterie. *Art. facialis v. glossofacialis.*

Sie entspringt am hinteren Rande des grossen Zungenbeinastes, dem sie anfangs folgt, und liegt an der Aussenfläche der seitlichen Rachenhöhlenwand. Sie verläuft zuerst in der Tiefe des Kehlganges an der medialen Fläche des Flügelmuskels bis zum Gefässausschnitte des Unterkiefers, biegt sich hier auf die Gesichtsfläche um und heisst nun **Angesichtsarterie.** Sie versieht die Zunge, den äusseren und inneren Kaumuskel, die Kehlgangsmuskeln, die Lippen und Nasenlöcher mit Blut. Bis zum Gefässausschnitte giebt sie ab:

a. Die aufsteigende Gaumenarterie (h) *(art. palatina adscendens).* Sie ist nur klein und versieht hauptsächlcih die oberen Teile des Schlundkopfes und den weichen Gaumen. Zuweilen geht von ihr die eigentliche obere Luftröhrenkopfarterie ab. Die aufsteigende Gaumenarterie entspringt zuweilen aus dem Teilungswinkel der äusseren und inneren Kinnbackenarterie.

b. Die **Zungenarterie** (i) *(art. lingualis)***) entspringt nach einem Verlaufe von 6—8 cm aus der vorderen Wand der äusseren Kinnbackenarterie. Sie läuft, vom Zungenbeinmuskel der Zunge bedeckt, über den mittleren Zungenbeinast an der äusseren Fläche der Kinnmuskeln der Zunge und des Zungenbeines bis zur Spitze der Zunge und macht eine Menge von Windungen. Nur durch die beiden letztgenannten Muskeln ist sie von der Arterie der entgegengesetzten Seite getrennt. Sie giebt, namentlich nach vorne, zahlreiche Äste ab, die zum Teile mit jenen der entgegengesetzten Zungenarterie und feinen Zweigen der gleichseitigen Unterzungenarterie anastomosiren.

---

bis zur Abgabe der äusseren Kinnbackenarterie zählen, beschreiben sie die Franzosen bis zur Abgabe der Schläfenarterie als solche.

*) Obere Luftröhrenkopfarterie, Leyh.

**) Tiefe oder grosse Zungenarterie *(a. l. profunda)*, Froscharterie *(a. ranina).*

Am Zungengrunde fällt ein Ast durch seine Stärke auf und wird als Zungenrückenarterie (*art. dorsalis linguae*) bezeichnet. Ein kleiner aber ständiger Ast (Zungenbeinast, *ramus hyoideus*) geht an der Zungenwurzel quer über das Zungenbein, anastomosiert mit der entgegengesetzten und mit Ästen der Luftröhrenkopfarterie.

c. Äste an den zweibauchigen und Flügelmuskel, sowie an die vereinigten Brust- und Schulterzungenbeinmuskeln. Sie gehen zum Teile schon vor der Zungenarterie ab und versehen mit Zweigen auch die Kehlgangsdrüsen.

d. Die untere Submaxillardrüsenarterie (k) (*art. gl. submaxillaris inferior*) ist schwach und geht zum vorderen Ende genannter Drüse.

e. Die **Unterzungenarterie** (l) (*art. sublingualis*). Sie zweigt sich in der Höhe des Zungenbeinkörpers von der äusseren Kinnbackenarterie ab, läuft zwischen dem Kieferaste und dem unteren Bauch des zweibauchigen Muskels*) im Kehlgange nach vorne, tritt am Kinnwinkel in die Maulhöhle und erreicht im Zungenbändchen und der umgebenden Schleimhaut ihr Ende. Sie versieht die Schleimhaut des Bodens der Maulhöhle und die Muskeln sowie die Haut des Kehlganges. Ferner giebt sie Zweige an die Kehlgangsdrüsen, sowie in der Mitte des Kehlganges einen schwachen, aber langen Ast ab, der in der Nähe des unteren Randes vom Unterkieferaste verläuft, nur vom Kiefermuskel des Zungenbeines bedeckt ist und ins Kinn geht. Er wird als Unterkinnarterie (*art. submentalis*) bezeichnet. Sie anastomosiert mit Zweigen der unteren Zahnarterie (innere Kinnbackenarterie).

Die **Angesichtsarterie** (i) (Fig. 24) verläuft gepaart mit der gleichnamigen Vene und zum Teile mit dem Ohrspeicheldrüsengange. Im Gefässausschnitte des Unterkiefers sind die Lageverhältnisse folgende: hinten und dicht am vorderen Rande des Masseter liegt der Speichelgang, vorne liegt die Arterie und zwischen beiden die Vene. Die Gesichtsarterie giebt ab:

f. Die **Kranzarterie der Unterlippe** (k) (*art. coronaria labii inferioris*). Sie tritt am unteren Rande der Backen von der Gesichtsarterie ab, ist vom Niederzieher der Unterlippe bedeckt und verläuft dicht an der Aussenfläche der Maulschleimhaut. Sie geht in der Tiefe der Lippen, die zahlreiche Äste von ihr erhalten, eine bogenförmige Anastomose mit der entgegengesetzten Arterie ein, anastomosiert aber auch mit Zweigen der unteren Zahnarterie. In der Nähe der Lippenwinkel giebt sie einen stärkeren Ast ab, — die Maulwinkelarterie (*art. anguli oris*), die sich an der Ober- und Unterlippe verbreitet. Sie entsteht auch öfters aus der Kranzarterie der Oberlippe oder selbständig aus der Gesichtsarterie. Die Kranzarterie der

*) Hier wird sie zuweilen beim Ausschälen hypertrophierter Kehlgangsdrüsen verletzt.

Unterlippe versieht den unteren Teil der Backen, die Lippen, die Maulschleimhaut, unteren Backendrüsen und Lippendrüsen.

g. Die **Kranzarterie der Oberlippe** (l) (*art. coronaria labii superioris*) tritt in der Regel am oberen Rande der Backen ab, läuft ebenfalls, der Maulhöhlenschleimhaut dicht anliegend, an die Oberlippe und anastomosiert mit der entgegengesetzten, sowie mit der, zum Foramen incisivum heraustretenden Gaumenarterie. Sie giebt dort starke Gefässe — die vorderen Nasenarterien (*rami nasales anteriores*) an das Nasenloch und die Nasentrompete. Ausserdem versieht sie die Backen, die Haut, oberen Backendrüsen und oberen Lippendrüsen mit Blut. Sie entspringt öfters dicht über der Kranzarterie der Unterlippe und giebt dann die Maulwinkelarterie ab.

Fig. 24.

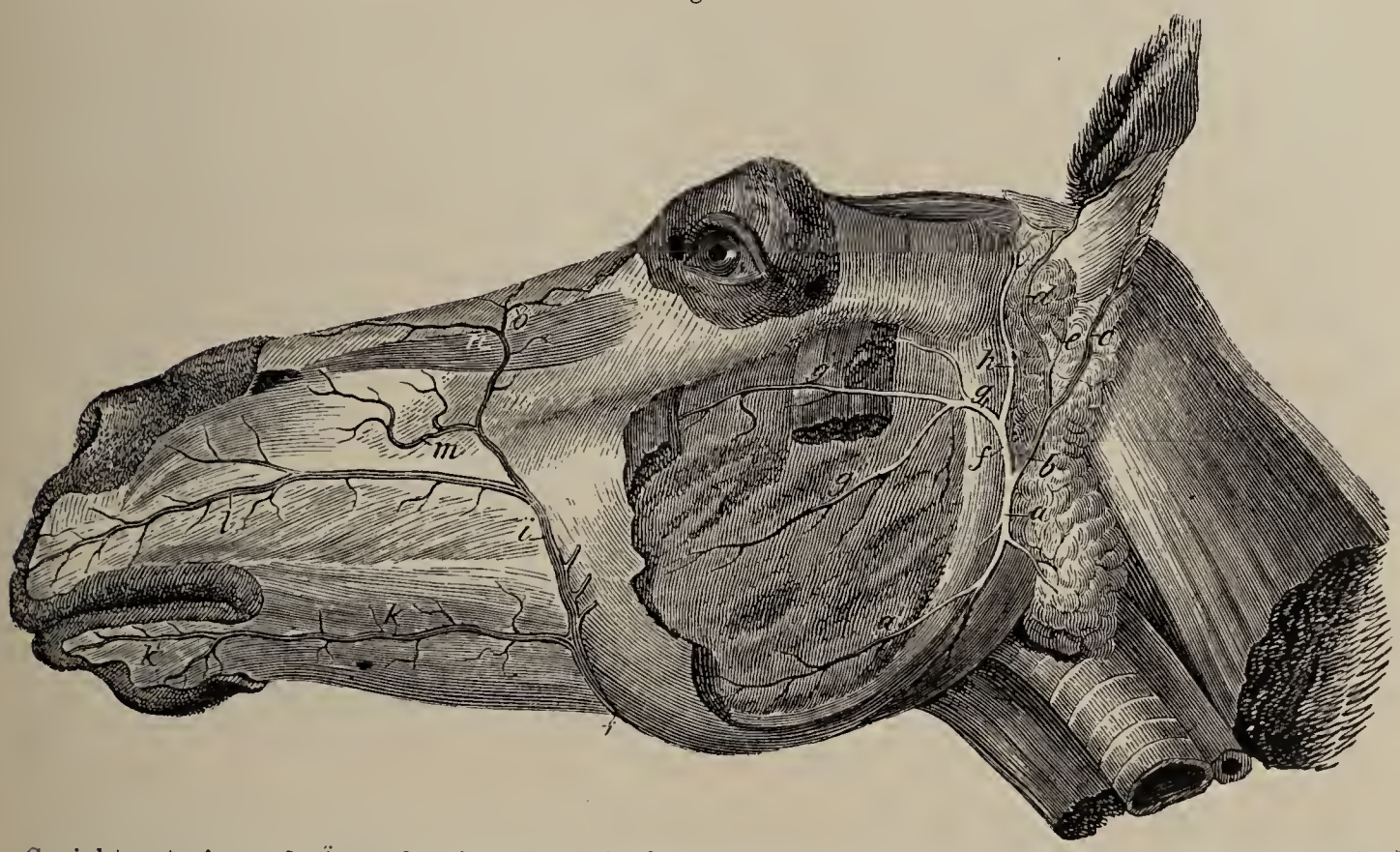

Gesichtsarterie und Äste der inneren Kinnbackenarterie. Pferd. a a′ untere Kaumuskelarterie, b grosse Ohrarterie, c hintere, d laterale, e tiefe (innere) Ohrarterie, f Stamm der Schläfenarterie, g g′ querlaufende Gesichtsarterie, g″ mittlere Arterie des Masseters, h oberflächliche Schläfenarterie. i i Angesichtsarterie, k k Kranzarterie der Unterlippe, l der Oberlippe, m Seitenarterie der Nase, n Nasenrückenarterie, o Augenwinkelarterie. (Leyh.)

h. Die **Seitenarterie der Nase***) (m) (*art. nasi lateralis*) ist schwächer als die vorige, läuft zum Nasenkleinkieferbeinausschnitt und versieht die Nasentrompete und Nasenschleimhaut. Öfters dringt ein Arterienzweig durch einen kurzen Knochenkanal unmittelbar in die Nasenhöhle.

Die Seitenarterie der Nase und die Nasenrückenarterie laufen zuweilen durch den Unteraugenhöhlenkanal. Das Verhältnis ist dann gerade so, wie beim Rinde. Die Angesichtsarterie schliesst dann fast ganz ab, nachdem sie die Kranzarterie der Oberlippe abgegeben hat.

i. Dicht über der Seitenarterie geht meist ein Ast ab, welcher mit der zum Unteraugenhöhlenloch austretenden, oberen Zahnarterie anastomosiert.

---

*) Arterie des falschen Nasenloches.

k. Die Nasenrückenarterie (n) (*art. dorsalis nasi*) ist schwach, läuft gegen die Nasenfortsätze und anastomosiert mit der entgegengesetzten Arterie. Auch von ihr dringen kleinere Äste durch feine Knochenkanäle an die obere Wand der Nasenhöhle. (Man kann sie als obere Nasenäste, *(rami nasales superiores,* bezeichnen.)

l. Die Augenwinkelarterie (o) (*art. angularis oculi*) ist ein kleines, gegen den medialen Augenwinkel verlaufendes Gefäss, das an den Hautmuskel, die Augenlider und die Haut Zweige giebt. Sie anastomosiert mit Zweigen der Unteraugenlidarterie.

B. Die **innere Kinnbackenarterie**, *art. maxillaris interna.* (Fig. 21 B, und Fig. 24.)

Die innere Kinnbackenarterie zieht von ihrem Ursprunge aus unmittelbar bedeckt vom Griffelmuskel des Unterkiefers und dem oberen Bauche des Digastricus, sowie dem grossen Zungenbeinastmuskel gegen das mediale Ende des Unterkiefergelenkes in die Höhe. Sie ist in ihrem Verlaufe bis dahin gedeckt durch die gleichnamige Vene und liegt dicht hinter dem Ohrdrüsenrande des Unterkiefers, unmittelbar dem Luftsacke auf. Sie bildet zwei Bögen. Der erste besitzt eine laterale Konvexität und kommt dadurch zu Stande, dass sie aus der Tiefe etwas nach aussen geht, um den Winkel des grossen Zungenbeinastes äusserlich zu umfassen. Etwas unter dem Drosseladerloch, wo sie vom Unterkieferast des fünften Nervenpaares gedeckt wird, biegt sie unter rechtem Winkel nach vorne um und bildet den zweiten Bogen. Sie tritt dann in den Kanal des grossen Flügelloches ein, kommt im Kinnbackenloch wieder zum Vorschein und verläuft nun in der Keilbeingaumengrube. In ihr zerfällt sie in ihre Endäste. — Sie verzweigt sich in den tieferen Teilen des Schädels und erfüllt namentlich die Knochenkanäle und Rinnen desselben mit ihren Verzweigungen. Bis zum Eintritt in das grosse Flügelloch giebt sie ab:

a. Die **untere Kaumuskelarterie** (a) (*art. maxillo-muscularis*).*) Sie ist ein starker Ast, der mit einem lateralen Zweig in dem hinteren und unteren Rande des Masseters, mit einem medialen im unteren Teile des Flügelmuskels sich verzweigt. Kleinere Zweige gehen an den Griffelmuskel. Ein dritter stärkerer Zweig — die mittlere Ohrspeicheldrüsenarterie (*art. parotidea media,* Leyh) — geht zur Ohrdrüse.

b. Die **grosse Ohrarterie****) (*art. auricularis posterior h.* Fig. 24, b) entspringt dicht über der vorigen. Sie giebt viele Zweige (obere Ohrdrüsenzweige) an die Ohrdrüse und kleinere an die unter ihr gelegenen Muskeln und teilt sich nun in die drei Ohrarterien.

---

*) Äussere Kaumuskelarterie, Gurlt.

**) Obere Ohrdrüsenarterie, Leyh.

α. Die laterale (d) (vordere G.) Ohrarterie (*art. aur. lateralis*) läuft mit dem Ohrdrüsenmuskel zum lateralen Rande der Muschel und verläuft längs desselben.

β. Die hintere Ohrarterie (c) (*art. aur. posterior*) läuft durch das Fettpolster des Ohres zum Grunde der Muschel und teilt sich in zwei Äste. Der eine steigt gerade am Rücken der Ohrmuschel zur Spitze empor, der andere windet sich am Grunde derselben zur medialen Seite und steigt am medialen Rande in die Höhe. Die drei Äste von α. und β. anastomosieren mit einander und dicht am Rande durch zarte Schlingen auch mit der tiefen Ohrarterie.

γ. Die tiefe oder innere Ohrarterie*) (e) geht zur Basis der Felsenbeinpyramide und verläuft in der Spalte zwischen Warzenfortsatz und äusserem Gehörgang. Sie dringt nun, nachdem sie Äste an die Dreher des Ohres, an den Schildknorpel und ans Fettpolster abgegeben, durch eine kleine Öffnung ins Innere des äusseren Ohres und verzweigt sich in der Haut. Ein Ast steigt gerade nach aufwärts, kommt in die Warzenrinne und anastomosiert daselbst mit der Warzenarterie, (siehe Hinterhauptsarterie). Vorher schon giebt sie die Arterie der Trommelhöhle oder Griffelwarzenarterie (*art. tympanica v. stylomastoidea*) ab. Diese geht durch das Warzenloch, oder durch einen, dicht darüber gelegenen kleinen Kanal in die Trommelhöhle und versieht die innere Wand der Trommelhöhle, das Trommelfell (von innen) und die inneren Ohrmuskeln. Sämtliche Ohrarterien geben Zweige an die Ohrmuskeln.

c. Der **Stamm der Schläfenarterien** (Fig. 24 f,) (*truncus arteriarum temporalium*)**) entspringt dicht über der grossen Ohrarterie, besitzt eine Länge von 1,5 cm und teilt sich unter dem Unterkiefergelenke in zwei Äste.

α Die oberflächliche Schläfenarterie***) (h) (*art. temporalis superficialis*) geht dicht hinter dem Kiefergelenke und, bedeckt von der Ohrdrüse, die von ihr Zweige bekommt, unter dem gemeinschaftlichen Muskel des Ohres, der ebenfalls Zweige erhält, an den Schläfenmuskel. Von ihr geht ein Zweig, mit dem inneren Ohrnerven, durch die Muschel ins Innere und verbreitet sich in der Haut†); ein anderer läuft nach vorne und anastomosiert mit der Stirnarterie. Öfters geht ein stärkerer Zweig in den Schläfengang, anastomosiert mit der Warzenarterie und schickt Zweige ebenfalls in den Schläfenmuskel.

---

*) Untere, Gurlt.

**) Der Stamm stellt die eigentliche oberflächliche Schläfenarterie d. M. dar.

***) Hintere oder eigentliche Schläfenarterie, Gurlt. Entspricht zum Teile der *Art. auricularis anterior hom.*

†) Die Zweige zur Muschel und den Muskeln des äusseren Ohres entsprechen den *A. auriculares ant. inf. et sup. hom.*

β. Die **querlaufende Gesichtsarterie** (g g') (*art. transversa faciei*) schlägt sich unter dem Kiefergelenke auf die Angesichtsfläche, läuft ca. 1,5 cm unter dem Jochbogen anfangs oberflächlich und nur vom Hautmuskel bedeckt und tritt dann in die Tiefe des Masseters. Sie anastomosiert durch feine Zweige mit der Gesichtsarterie. Sie giebt Äste an den Masseter, von welchen einer durch seine Stärke sich auszeichnet und als mittlere Arterie desselben beschrieben wird (g''). Zweige dieses Astes anastomosieren öfters mit der Gelenkarterie. Ausserdem giebt die querlaufende Gesichtsarterie feine Äste an den Hautmuskel und das sog. Gänsefussgeflecht, sowie an den Kreismuskel der Augenlider.

An dieser Arterie kann der Puls gefühlt werden und wurde früher häufig die Arteriotomie gemacht.

d. Kleine Zweige an den Luftsack.

e. Die untere Zahnarterie*) (*art. alveolaris inferior*). Sie entspringt kurz vor der zweiten Umbiegung der inneren Kinnbackenarterie, verläuft mit der gleichnamigen Vene und dem Nerven zwischen beiden Portionen des Flügelmuskels und tritt nun in den Unterkieferkanal. Hier giebt sie bei jeden Zahn feine Ästchen an dessen Pulpa und das Alveolarperiost. Am Kinnloche tritt der Hauptast nach aussen und verbreitet sich in der Unterlippe. Ein feiner Zweig jedoch geht in der Fortsetzung des Unterkieferkanales zu dem Hakenzahne und den Schneidezähnen und versieht auch diese in ähnlicher Weise, wie die Backzähne, mit Blut. Vor dem Eintritte in den Unterkieferkanal giebt sie dem Flügelmuskel einige Zweige.

f. Die Äste für den Flügelmuskel (*rami pterygoidei*) sind verschieden in Zahl und Lage und anastomosieren mit den Ästen der äusseren Kinnbackenarterie.

g. Die mittlere (grosse) Hirnhautarterie**) (*art. meningea media*) (Fig. 21, n) ist ein kleines Gefäss, das dicht vor der zweiten Umbiegung entspringt, vom Schläfenast des dreigeteilten Nerven bedeckt zum Dornausschnitt des gerissenen Loches geht und nun in der mittleren Gehirngrube sich ausbreitet. Sie gräbt sich hier immer Furchen in den Knochen und versieht sowohl diese, als auch die harte Hirnhaut.

h. Die Paukenhöhlenarterie (*art. tympanica*) ist ein kleines, zuweilen sehr kleines Gefäss, das nahe der vorigen und vom Unterkieferaste des Trigeminus gedeckt an der Eustachischen Röhre nach aufwärts läuft, durch die Glasersche Spalte in die Paukenhöhle tritt und an der häutigen Auskleidung dieser Höhle, sowie den inneren Ohrmuskeln sich ausbreitet.

i. Die **tiefen Schläfenarterien** (*art. temporales profundae*, Fig. 25 b). Es sind dies in der Regel zwei Äste, ein hinterer und vorderer, von welchen der letztere im Kanal des grossen Flügelloches sich abzweigt und zum kleinen Flügelloche austritt, während der erstere schon vor dem Eintritte ins grosse

---

*) Unterkieferarterie *(art. maxillaris inferior.)*

**) Hintere Gehirnhautarterie s. S. 38; vordere S. 42.

Flügelloch abgeht. Beide verzweigen sich in der Tiefe des Schläfenmuskels. Zweige von ihnen anastomosieren mit der oberflächlichen Schläfenarterie und der Warzenarterie. Von der hinteren geht in der Regel ein stärkerer Zweig, welcher zuweilen selbständig entspringt, unter dem Kiefergelenke in den Masseter, die Gelenkarterie*) des Unterkiefers. Von den hinteren tiefen Schläfenarterien gehen zuweilen auch die sub g. u. h. angeführten Gefässe ab.

k. Die **Augenarterie** (*art. ophthalmica*, Fig. 25, d.) trennt sich schon innerhalb des Flügelkanales, liegt in der Periorbita eingeschlossen und bildet an der Spitze des Periorbitalsackes einen halbkreisförmigen Bogen, tritt durch das Siebbeinloch in die Gehirnhöhle und heisst nun Siebbeinarterie (*art. ethmoidalis*)**). Diese bildet innerhalb der Gehirnhöhle eine ständige Anastomose mit der vorderen Gehirnarterie***), giebt auch Äste an die harte Hirnhaut (*rami meningei antici hom.*), läuft quer über die Siebbeingrube und tritt, in viele Äste zerspalten, durch die Siebbeinlöcher in den Grund der Nasenhöhle. Sie verbreitet sich an der Schleimhaut der Siebbeinzellen, der oberen Dütte und mit grösseren Ästen an der Schleimhaut der oberen Nasenhöhlenwand und der Scheidewand. Soweit sie innerhalb des Periorbitalsackes verläuft, giebt die Augenarterie ab:

Fig. 25.

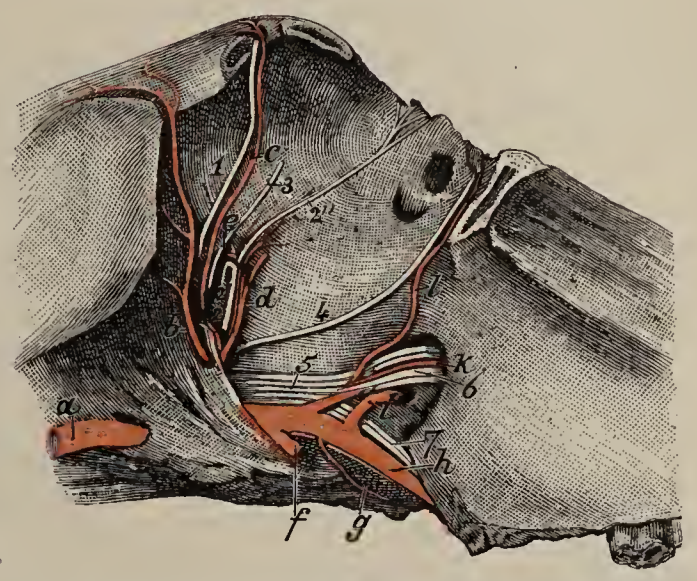

Arterien und Nerven der Augenhöhle und Keilbeingaumengrube vom Pferde. Arterien. a Innere Kinnbackenarterie vor ihrem Eintritt in den Flügelkanal, b tiefe Schläfenarterie, c Stirnarterie, d Augenarterie, e Siebbeinarterie, f Backenarterie, g Arterie des Gaumensegels, h grosse Gaumenarterie, i Keilbeingaumenarterie (Nasenarterie), k Unteraugenhöhlenarterie, l untere Augenlidarterie. Nerven. 1 Stirnnerv, 2 Nasenaugennerve, 2′ Siebbeinnerv, 2″ Unterrollnerv, 3 Rollmuskelnerv, 4 Unteraugenlidnerv, 5 Keilbeingaumennerv, 6 Unteraugenhöhlennerve, 7 grosser Gaumennerv.

α. Äste an die Augenmuskeln, das Augenfett und die Augenhöhlenhaut. Die Muskelzweige zerfallen in vordere und hintere. Von letzteren gehen Zweige — sog. vordere Ciliararterien (*art. ciliares anteriores*) — an den Augapfel. Andere sehr feine Äste gehen zur Conjunctiva des Augapfels und zum Rande der Cornea (*rami episklerales h.*). Ein weiterer Ast verteilt sich im oberen Augenlide.

β. Die hinteren Ciliararterien (*art. ciliares posteriores*) entspringen entweder unmittelbar aus der Augenarterie, oder, was meist der Fall, aus den Augenmuskelarterien, durchbohren die hintere Wand

*) Syn.: Art. des Masseters *(art. masseterica v. corono-condyloidea).*

**) Syn.: Obere oder vordere Nasenarterie *(a. nasalis superior).*

***) Diese Anastomose ist von Interesse für die vergleichende Anatomie. Beim Menschen entspringt bekanntlich die Augenarterie aus der inneren Kopfarterie.

des Augapfels und verbreiten sich an der Iris und Chorioidea. Sie sind aber für das blosse Auge schwer zu erkennen.

αα. Die langen Ciliararterien (*art. c. p. longae*) sind zwei, ein laterales und mediales Stämmchen, die weit unter der Sklera nach vorne laufen und sich zum Gefässkranze der Iris (*circulus arteriosus iridis*) auflösen. (Siehe die schematische Figur beim Auge.)

ββ. Die kurzen Ciliararterien (*art. c. p. breves*) sind 4—6 Stämmchen, die wie die vorigen entspringen, mit vielen Zweigen die Sklera durchbohren und sich sogleich auf der Innenfläche der Chorioidea in Kapillaren umwandeln. Sie anastomosieren mit den vorderen. (Siehe Auge.)

γ. Die Zentralarterie der Netzhaut (*art. centralis retinae*). (Siehe Blutgefässe des Augapfels.)

δ. Die Thränendrüsenarterie (*art. lacrymalis*) stammt unmittelbar aus der Augenarterie, läuft an die obere Wand des Augapfels und verzweigt sich vielästig in der Thränendrüse und dem oberen Augenlide. Sie anastomosiert mit Zweigen der Stirnarterie. Ausser diesem Hauptgefässe gehen auch kleinere Äste der Augenmuskelarterie zur Thränendrüse.

l. Die Stirnarterie (*art. frontalis*)*) läuft ausserhalb der Periorbita an deren oberer Wand und trennt sich meist schon innerhalb des Flügelkanales von der inneren Kinnbackenarterie, entspringt jedoch auch zuweilen von der Augenarterie oder Thränendrüsenarterie. Sie geht durch das Stirnloch und verästelt sich im oberen Augenlide. Sie anastomosiert mit der oberflächlichen und tiefen Schläfenarterie.

m. Die untere Augenlidarterie (Fig. 25, l) (*ramus malaris hom.*) entspringt gemeinschaftlich mit der oberen Zahnarterie und geht an der hinteren Augenhöhlenwand und ausserhalb der Periorbita zum unteren Augenlide. Sie giebt Äste an den Thränenkanal und anastomosiert mit der Augenwinkelarterie.

n. Die Backenarterie (*art. buccinatoria*)**) (Fig. 21, q) entspringt aus der unteren Wand der inneren Kinnbackenarterie kurz nach dem Austritt aus dem Kinnbackenloche, sie ist stark, wendet sich um die Beule des Grosskieferbeines, vom Masseter bedeckt, auf die Backen und verästelt sich in ihnen, sowie in den Backendrüsen. Sie giebt stärkere Äste an den Flügelmuskel, an den Masseter, sowie einen Ast, der öfters selbständig entspringt, an das Fettpolster der Schläfengrube (*art. adiposa*). Äste von ihr anastomosieren mit Zweigen der Angesichtsarterie.

o. Unteraugenhöhlenarterie (Fig. 21, s) (*arteria infraorbitalis*)***) verläuft im Oberkieferkanale und giebt Zweige an die Backzähne und deren

---

*) Obere Augenlidarterie *(a. supraorbitalis)*.

**) Wangenarterie.

***) Obere Zahnarterie *(art. alveolaris superior)*

Alveolarperiost, ähnlich wie die untere Zahnarterie. Der Hauptast tritt zum Unteraugenhöhlenloch nach aussen und anastomosiert mit der Gesichtsarterie*); ein feiner Zweig verläuft jedoch in der Fortsetzung des Oberkieferkanales und versieht den Hakenzahn und die Schneidezähne des Oberkiefers**).

p. Die Keilbeingaumenarterie (*art. spheno-palatina*) (Fig. 25 i,) tritt in der Tiefe der Keilbeingaumengrube durch das Keilbeingaumenloch in die Nasenhöhle. Sie versieht die Schleimhaut am unteren Teile des Nasengrundes (*art. nasalis posterior*), jene der unteren Dütte, des mittleren Nasenganges, der Umgebung der Choanen und des unteren Teiles der Nasenscheidewand (*art. naso-palatina*).

q. Die Arterie des Gaumensegels (Fig. 25, g) *(art. veli palatini)* ist ein schwaches, öfters fehlendes Gefäss, das entgegengesetzt von der oberen Zahnarterie aus der inneren Kinnbackenarterie entspringt und ausserhalb des

Fig. 26.

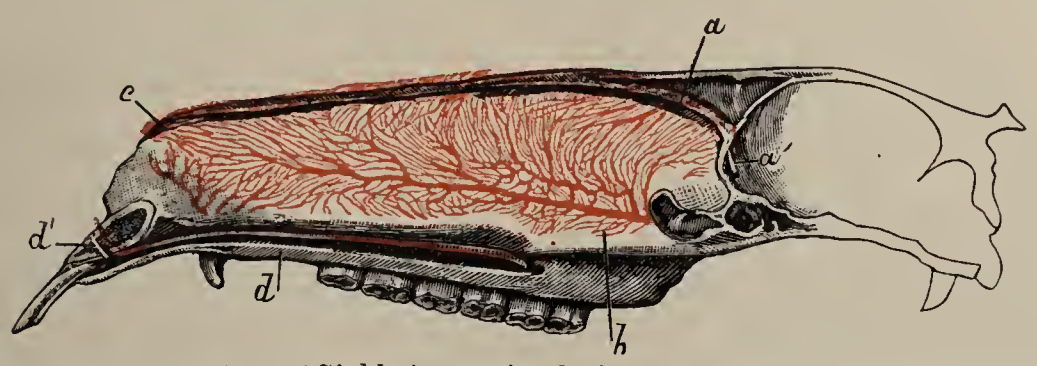

Arterien der Nase vom Pferd. a a' Siebbeinarterie, b Arterie der Nasenscheidewand (*a. naso palatina*), c Äste von der Seitenarterie der Nase und weiter hinten von der Nasenrückenarterie, d grosse Gaumenarterie, welche feine Äste zum Boden der Nasenhöhle sendet, d' Anastomose der Gaumenarterie mit der Kranzarterie der Oberlippe.

Gaumenkanales zum Gaumensegel tritt. Dort anastomosiert sie mit Zweigen der aufsteigenden Schlundkopfarterie.

r. Die grosse Gaumenarterie (Fig. 25, h) (*art. palatina major h.*) ist der fortgesetzte Stamm der inneren Kinnbackenarterie, mit dem sie ihr Ende erreicht. Sie ist stark, geht durch den Gaumenkanal und verläuft dann in der Gaumenrinne. 2—2,5 cm über den Zangen biegt sie sich um und wird jederseits durch eine Knorpelspange, die mit der Nasenscheidewand zusammenhängt, überbrückt. In der Medianlinie (ausnahmsweise seitlich) vereinigt sie sich mit der entgegengesetzten, tritt nun durch das Foramen incisivum und anastomosiert mit der Kranzarterie der Oberlippe. Sie giebt Zweige an den harten Gaumen, ans Zahnfleisch, dann Äste, die durch kleine Kanäle des knöchernen Gaumengewölbes gehen, an die Schleimhaut des Bodens der Nasenhöhle und der unteren Dütte (*rami nasales inferiores*). Einzelne Zweige treten auch an die Nasenscheidewand und die Jacobson'sche und Stenson'sche Röhre.

---

*) Dieser austretende Ast ist zuweilen so stark, dass er noch die Kranzarterie der Oberlippe, sowie die Seitenarterie der Nase, wie beim Schweine, bilden kann (Gurlt). Auch ich habe einen solchen Fall beobachtet.

**) Die Unteraugenhöhlenarterie bildet auch einige feine Anastomosen mit der grossen Gaumenarterie.

Arterien des Halses und Kopfes bei den Wiederkäuern.

Bei den Wiederkäuern entspringt aus dem Aortenbogen ebenfalls eine verhältnismässig lange, vordere Aorta, die sich in die schwache, linke Schlüsselbeinarterie und die starke Armkopfarterie teilt.

1. Linke Schlüsselbeinarterie. Sie giebt ab:
   a. die Vertebralarterie,
      α. die querlaufende Nackenarterie (Rückenarterie),
      β. die tiefe Nackenarterie,
   b. die untere Halsarterie,
   c. die innere Brustarterie,
   d. die äussere Brustarterie und
   e. die Achselarterie.
2. Armkopfarterie.
   a. Die Vertebralarterie,
      α. die querlaufende Nackenarterie,
      β. die tiefe Halsarterie,
   b. den Stamm der beiden Karotiden. — Derselbe ist beim Rinde meist deutlich, bei den kleinen Wiederkäuern kurz. In den selteneren Fällen entspringen beide Karotiden gesondert,
   c. die untere Halsarterie,
   d. die innere Brustarterie,
   e. die äussere Brustarterie,
   f. die Achselarterie. Der Stamm, der nach der Abgabe der Karotiden übrig bleibt, bildet die rechte Schlüsselbeinarterie.

Die **vordere Zwischenrippenarterie** bildet bei den Wiederkäuern entweder einen besonderen Ast der Schlüsselbeinarterie und giebt die ersten 3 Zwischenrippenarterien ab, oder sie wird von einem rückläufigen Aste der Vertebralarterie dargestellt, der zwischen Rippenköpfchen und Höcker der ersten Rippe durchgeht und sich im übrigen ebenso verhält.

Die **querlaufende Nackenarterie** bildet einen schwachen Ast der Vertebralarterie, der unter der ersten Rippe entspringt, sich um den vorderen Rand derselben auf die Oberfläche der Rückenstrecker schlägt und im übrigen wie beim Pferde verhält.

Die **tiefe Nackenarterie** entspringt bei den Wiederkäuern mit der Vertebralarterie und tritt vor dem ersten Rückenwirbel in die Tiefe der Halsmuskeln, oder sie stellt einen Ast der Vertebralarterie dar, der zwischen dem sechsten und siebenten Halswirbel hervorkommt, sich aber im Verlaufe, wie beim Pferde verhält.

Die **Vertebralarterie** verläuft bis zum zweiten Halswirbel wie beim Pferde. Am Zwischenwirbelloche zwischen dem zweiten und dritten Halswirbel giebt sie einen starken Muskelast ab, und tritt dann in den Wirbelkanal, wo sie zur Seite der Wirbelkörper und im Perioste des Rückgrats-

kanales verläuft. Beide Arterien stehen durch zwei bis drei Queräste in Verbindung. Durch das vordere, mediale Flügelloch des Atlas tritt nun die Vertebralarterie, nachdem sie sich mit einem Aste der Knopflocharterie verbunden hat, nach aussen, verbreitet sich in den Rotatoren und Streckern des Kopfgelenkes und ersetzt die schwache Hinterhauptsarterie. — Vor ihrem Austritte durch das Flügelloch giebt sie einen Ast an das Wundernetz der

Fig. 27.

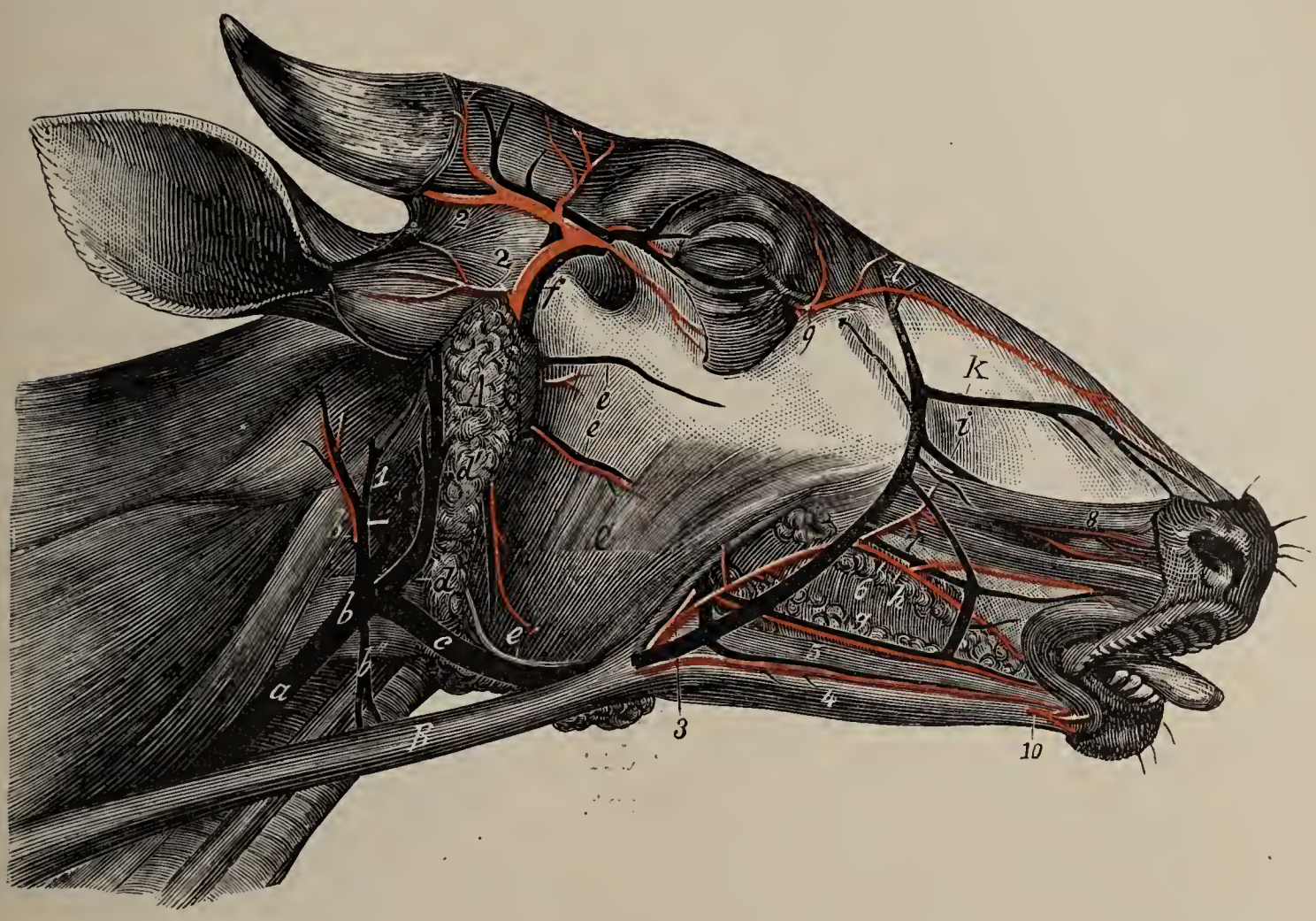

Arterien und Venen des Rinderkopfes. Arterien. 1. Muskeläste der Karotis, 2. oberflächliche Schläfenarterie, 3. Angesichtsarterie, 4. Kranzarterie (und Vene) der Unterlippe, 5. Ast an die Backenmuskeln, 6. Kranzarterie der Oberlippe, 7. Ende der Gesichtsarterie, 8. Seitenarterie der Nase, 9. Unteraugenlidarterie mit der Nasenrückenarterie. Venen. a Äussere Jugularvene, b Vereinigung der äusseren (c) und inneren (d) Kinnbackenvene, b' Hinterhauptsvene (und Arterie), b'' Schilddrüsenvene, d'd' grosse Ohrvene, e e e Gefässe des Masseters, e' Ductus Stenonianus, f oberflächliche Schläfenvene, g Backenvene, h Kranzvene der Oberlippe, i Seitenvene der Nase, k Nasenrückenvene, l Augenwinkelvene. — A Ohrspeicheldrüse, B Brustbeinkiefermuskel, C Masseter.

Schädelhöhle. — Die Rückenmarkszweige bilden durch gegenseitige Verbindung gestreckte Sechsecke im Perioste (*circelli arteriosi hom.*).

Die **untere Halsarterie** verhält sich im Wesentlichen wie beim Pferde. Sie ist jedoch schwächer.

Die **gemeinschaftlichen Kopfarterien** (Fig. 27 u. 28) entspringen entweder wie beim Pferde aus einem unpaaren Stamme, der von der rechten Armkopfarterie kommt, oder jede geht gesondert aus genannter Arterie und der linken Schlüsselbeinarterie*) hervor. Jede gemeinschaftliche Drosselarterie

*) Gurlt giebt letzteres als Norm an; ich (Franck) habe immer nur den ersteren Verlauf gesehen.

verläuft nun, wie beim Pferde, ist jedoch durch den Brustbeinwarzenmuskel und Schulter-Zungenbeinmuskel von der (äusseren) Jugularvene geschieden. Sie giebt nur eine obere Schilddrüsenarterie ab, von welcher die aufsteigende Schlundkopfarterie kommt. Hinter dem Luftröhrenkopfe teilt sie sich:

A. in die äussere und B. innere Kinnbackenarterie. (Die Zungenarterie entspringt öfters selbständig dicht über oder unter der äusseren Kinnbackenarterie.) Als dritter Ast geht C. die Hinterhauptsarterie ab.

A. Die **äussere Kinnbackenarterie** verläuft in der Hauptsache wie beim Pferde, ist jedoch schwächer. Sie giebt ab:

a. Die Zungenarterie. Diese bildet öfters einen selbständigen Stamm der Drosselarterie. Aus ihr entspringt die Unterzungenarterie.

b. Die Angesichtsarterie (Fig. 27 3,) ist schwach und giebt nur die beiden Kranzarterien der Lippen ab. Eine Maulwinkelarterie fehlt oder ist höchst rudimentär. (Die seitliche Nasenarterie und Nasenrückenarterie kommen aus der inneren Kinnbackenarterie.) Im übrigen verhält sie sich wie beim Pferde.

B. **Innere Kinnbackenarterie** (Fig. 27 u. 28)

a. Die äussere Kaumuskelarterie verläuft wie beim Pferde, ist jedoch schwächer.

b. Die grosse Ohrarterie, wie beim Pferde. Auch sie giebt die Griffel-Warzenarterie (*art. stylo-mastoidea*) durch das Warzenloch in die Paukenhöhle.

c. Der Stamm der Schläfenarterie. Aus ihr kommt:

α. die querlaufende Gesichtsarterie. Sie stellt blos einen Muskelast für den Masseter dar und läuft etwa in der Mitte desselben, weit vom Jochbogen entfernt.

β. die vordere Hirnhautarterie. Sie tritt zwischen dem äusseren Gehörgang und dem Hintergelenkfortsatz in den Schläfenkanal und teilt sich hier in mehrere Äste. Ein Teil derselben verbreitet sich an der Auskleidung der Stirnhöhlen; ein anderer Teil tritt durch die Löcher in der Schläfengrube zum Schläfenmuskel und der fortlaufende Stamm tritt durch den Schläfenkanal an die harte Hirnhaut.

γ. Die oberflächliche Schläfenarterie (Fig. 28, g) ist stark, giebt Zweige an den Stirnhautmuskel und die Augenlider, ein starker Ast jedoch, — die Arterie des Hornzapfens — der lateral an der Hornbasis herumläuft, die Gefässhaut des Hornes versieht, sodann mit dem Occipitalwulst quer über den Scheitel zieht, anastomosiert mit Zweigen der entgegengesetzten Arterie. Sie verbreitet sich hauptsächlich in der Haut (Fig. 28).

d. Die Gelenkarterie (*art. corono-condyloidea*) läuft mit dem äusseren Kaumuskelnerven zum Masseter und ist stark. Sie giebt eine tiefe Kaumuskelarterie ab.

e. Die **innere Kopfarterie** wird von mehreren Ästen der inneren Kinnbackenarterie ersetzt. Es sind dies: a. ein stärkerer

Ast, welcher durch das ovale Loch ins Gehirn eintritt, b. mehrere schwächere, rückläufige Äste, welche durch das Hinteraugenhöhlen-Kinnbackenloch eintreten und c. mehrere nicht beständige Zweige, welche das Keilbein durchbohren und in der Schleimgrube desselben münden. Diese sämtlichen Gefässe beider Seiten bilden ein starkes, ausserhalb der harten Hirnhaut gelegenes, den Gehirnanhang umgebendes Wundernetz, an welchem sich auch noch Zweige

Fig 28.

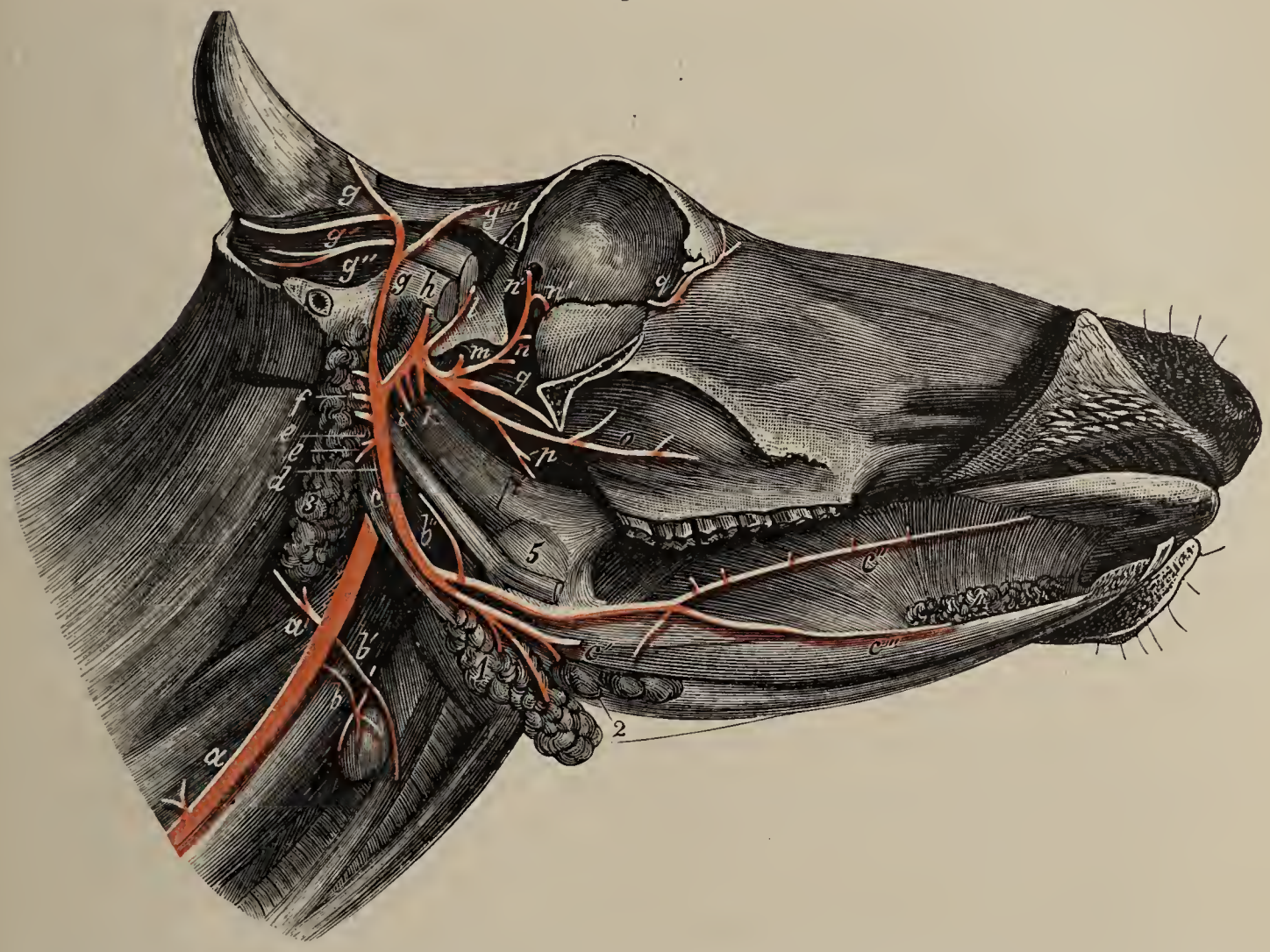

Verlauf der *Maxillaris interna* beim Rinde. Die rechte Unterkieferhälfte ist aus dem Gelenke genommen, das Auge und der Jochbogen entfernt. a Gemeinschaftliche Drosselarterie, a' stärkerer Muskelast, b Schilddrüsenarterie, b' (untere) Luftröhrenkopfarterie, b'' Schlundkopfarterie, c äussere Kinnbackenarterie, c' abgeschnittene Angesichtsarterie, c'' Zungenarterie, c''' Unterzungenarterie, d innere Kinnbackenarterie, e e Äste zur Ohrspeicheldrüse, f f grosse Ohrarterie, g oberflächliche Schläfenarterie, g g' Äste an die Hornwurzel, g'' an den Schläfenmuskel, g''' an das obere Augenlid und die Stirnhaut, h Gelenkarterie, i Zahnarterie des Unterkiefers, k k Äste an den Flügelmuskel, l tiefe Schläfenarterie, m innere Kopfarterie, n Augenarterie, n' Siebbeinarterie, n'' Stirnarterie, o Backenarterie, p hintere Nasenarterie, p' Gaumenarterie, q Unteraugenhöhlenarterie, q' Unteraugenlidarterie. — 1. Kinnbackendrüse, 2. Kehlgangsdrüse, 3. Ohrspeicheldrüse, 4. Unterzungendrüse, 5. Mandeln.

der Vertebral- und Knopflocharterie beteiligen. Aus diesem Netz entwickelt sich jederseits nun eine kurze, aber starke Arterie, die als eigentliche, innere Gehirnarterie bezeichnet wird, die Dura durchbohrt, den Willisischen Zirkel bildet und sich im übrigen gerade so verhält, wie die entsprechende Arterie des Pferdes.

f. Die Augenarterie (Fig. 28, n) bildet innerhalb der Periorbita ein Wundernetz, im übrigen wie Pferd.

g. Die Stirnarterie löst sich auch mit einem Teile ihrer Äste

zu einem Wundernetze auf, tritt dann mit dem Hauptstamme ins Stirnloch und verzweigt sich hauptsächlich in der Schleimhaut der Stirnhöhle. Nur feine, periostale Zweige treten auf die Stirnfläche. (Fig. 28, n".)

h. Die Unteraugenlidarterie (Fig. 28, q') ist stark, tritt am medialen Augenwinkel an die Angesichtsfläche und giebt die Nasenrückenarterie und die rückläufige Augenwinkelarterie ab. Sie giebt auch Zweige an den Thränenkanal.

i. Die Unteraugenhöhlenarterie ist stark, tritt noch mit einem ansehnlichen Aste durch das Unteraugenhöhlenloch auf die Angesichtsfläche und bildet die Seitenarterie der Nase (Fig. 27, 8). Der Zweig für die Schneidezähne des Oberkiefers fehlt.

k. Die Keilbeingaumenarterie verläuft wie beim Pferde, löst sich jedoch am Boden der Nasenhöhle an der unteren Dütte und in Gemeinschaft mit der Siebbeinarterie auch am Siebbeine und der oberen Dütte zu einem zierlichen, langmaschigen Wundernetze auf. Stärkere rückläufige Äste gehen zum Gaumensegel.

l. Die grosse Gaumenarterie ist schwächer, als beim Pferde, tritt durch die Gaumenspalte in die Nasenhöhle und löst sich in der Umgebung des Nasengaumenkanales zu einem Wundernetze auf. Sie geht nicht zur Lippe.

C. Die **Hinterhauptsarterie** giebt ab:

a. Die Knopflocharterie (*art. condyloidea*). Von dieser kommen:

α. Ein starker Ast an die oberen Lymphdrüsen des Halses.

β. Die hintere Gehirnhautarterie. Sie ist schwach und tritt durch die hintere Abteilung des gerissenen Loches an die harte Hirnhaut. Der Hauptstamm tritt nun durch das vordere Knopfloch in die Schädelhöhle, giebt Zweige an die Hirnhaut und verbindet sich durch einen starken Ast mit der Vertebralarterie. Dieser tritt durch das vordere mediale Flügelloch des Atlas zu den kurzen Kopfstreckern. Ein anderer Ast geht zum Wundernetz an der Gehirnbasis und ein dritter (Diploëarterie) tritt durch eine kleine Öffnung in die Diploë der Knopfstücke und Schuppe. Von diesem Aste treten Zweige durch ein Loch an der Genickfläche wieder heraus. Ein grösserer Zweig der Knopflocharterie tritt in die Mündung des Schläfenganges hinein, verläuft in demselben und geht mit seinen Ästen teilweise in den Schläfenmuskel, zum Teil in die Stirnhöhle.

b. Ein schwacher Muskelast geht an den Knopffortsätzen zur Genickfläche des Hinterhauptbeines und verbreitet sich im Perioste der Kapsel und den kurzen Kopfstreckern.

Die *Carotis communis* der **kleinen Wiederkäuer** verhält sich im Wesentlichen wie beim Rinde. Die Zungenarterie entspringt bei ihnen immer selbständig; die Angesichtsarterie läuft nicht durch den Gefässausschnitt, sondern geht (mit dem Ausführungsgange der Ohrspeicheldrüse) quer über den Masseter und teilt sich in die obere und untere Kranz-

arterie der Lippen. Sie wird deshalb wohl auch, jedoch mit Unrecht, als querlaufende Gesichtsarterie, die den kleinen Wiederkäuern fehlt, bezeichnet. Die hintere Kaumuskelarterie, grosse Ohrarterie, die Gesichtsarterie, der Stamm der Schläfenarterie und die Zungenarterie treten fast an einer Stelle von der Carotis ab und zwar in der Mitte zwischen der Basis des äusseren Ohres und dem Unterkieferwinkel, dicht am Ohrspeicheldrüsenrande des Unterkiefers.

Arterien des Halses und Kopfes beim Schweine.

Während beim Pferde ein kurzer, gemeinschaftlicher Stamm, der als vordere Aorta bezeichnet wird, aus dem Aortenbogen entspringt, kommen beim Schweine und überhaupt bei allen kurzhalsigen Tieren Armkopfarterie und linke Schlüsselbeinarterie gesondert aus dem Aortenbogen hervor. Eine vordere Aorta fehlt sohin diesen Tieren. Es entspringt zunächst die Armkopfarterie und unmittelbar über ihr, und im Verlaufe links im Bogen über sie hinwegziehend, die linke Schlüsselbeinarterie. Die weitere Verteilung gestaltet sich folgendermassen:

Armkopfarterie (incl. rechter Schlüsselbeinarterie):

1. Stamm der beiden Karotiden. Derselbe geht aus der linken Wand hervor, liegt unmittelbar unter der Luftröhre und teilt sich wie beim Pferde. — Der nach Abgabe dieses Stammes übrig bleibende Teil der Armkopfarterie heisst nun rechte Schlüsselbeinarterie und diese giebt ab die:
2. Rückenarterie.
3. Tiefe Nackenarterie.
4. Vertebralarterie. (2—4 entspringen öfters aus einem kurzen Stamme.)
5. Untere Halsarterie.
6. Äussere Brustarterie.
7. Innere Brustarterie.

Linke Schlüsselbeinarterie:

1. Tiefe Nackenarterie.
   a. Gemeinschaftliche vordere Zwischenrippenarterie für 3., 4. und 5. Zwischenrippenarterie.
2. Rückenarterie.
   a. Erste vordere Zwischenrippenarterie.
3. Die Vertebralarterie.
4. Untere Halsarterie.
   a. Aus ihr entspringt ein Ast, welcher dem aufsteigenden Aste der unteren Halsarterie entspricht und untere Äste an die Ohrspeicheldrüse abgiebt.
5. Die äussere Brustarterie.
   a. Sie giebt Äste ab, welche dem absteigenden Aste der unteren Halsarterie des Pferdes entsprechen.
6. Die innere Brustarterie und
7. Die Achselarterie.

Die **tiefe Nackenarterie** geht zwischen zweiter und dritter Rippe nach aussen.

Die **Rückenarterie** läuft zwischen der ersten und zweiten Rippe in die Rückenmuskulatur.

Die **Vertebralarterie** verhält sich im Wesentlichen wie beim Pferde.

Untere Halsarterie. Es entspringt aus der rechten (zuweilen auch aus der linken) die unpaare, starke untere Schilddrüsenarterie.

Beide **Karotiden** entspringen in einem kurzen, gemeinschaftlichen Stamm, verlaufen wie beim Pferde und teilen sich in die äussere Kopfarterie und in einen kurzen, gemeinschaftlichen Stamm für die innere Kopfarterie und die Hinterhauptsarterie.

(Die unpaare Schilddrüsenarterie kommt aus der unteren Halsarterie. Zuweilen kommt eine kleine, obere Schilddrüsenarterie aus der Karotis.)

a. **Hinterhauptsarterie** im Wesentlichen wie beim Pferde. (Sie verbindet sich in der Flügelgrube des Atlas mit der Vertebralarterie.)

b. **Innere Kopfarterie** verhält sich im Wesentlichen wie beim Pferde.

c. Die **äussere Kopfarterie** giebt ab:

α. Die Zungenarterie. Aus ihr entspringt die aufsteigende Schlundkopfarterie.

β. Die äussere Kinnbackenarterie. Sie ist ein schwaches Gefäss, welches über der Zungenarterie entspringt und sich im Masseter, in der Kinnbackendrüse und mit Zweigen im Hautmuskel des Kehlganges verzweigt. Eine eigentliche Angesichtsarterie fehlt (wenn man nicht die feinen Zweige, die im Hautmuskel auf die Gesichtsfläche treten, dafür gelten lassen will). Ebenso fehlt eine besondere Kranzarterie der Unterlippe. Sie wird durch Äste der Zahnarterie und der Backenarterie ersetzt. Siehe auch Backenarterie.

d. Die innere Kinnbackenarterie stellt die fortlaufende, äussere Kopfarterie dar und verläuft wie bei den Wiederkäuern ausserhalb des Knochens. Aus ihr kommen:

α. Die grosse Ohrarterie. Sie ist nur schwach, sonst wie Pferd.

β. Der Stamm der Schläfenarterie ist ebenfalls schwach und giebt die oberflächliche Schläfenarterie ab sowie die querlaufende Gesichtsarterie, die jedoch in der Tiefe des Masseters verläuft.

γ. Die untere Zahnarterie tritt in mehreren Ästen durch die mehrfachen Kinnlöcher aus.

δ. Die Backenarterie ist stark und ersetzt durch Äste die fehlende Gesichtsarterie. Sie giebt nämlich starke Zweige an den Masseter und den Maulwinkel. (Maulwinkelarterie.)

ε. Die Unteraugenlidarterie giebt die schwache Augenwinkel- und Nasenrückenarterie ab.

ζ. Die Unteraugenhöhlenarterie giebt die Kranzarterie der Oberlippe und die Seitenarterien der Nase ab. Beide verbreiten sich im Rüssel.

Arterien des Halses und Kopfes beim Fleischfresser.

Bei ihm entspringen, wie beim Schweine, die Armkopfarterie und linke Schlüsselbeinarterie unmittelbar aus dem Aortenbogen. Die linke Schlüsselbeinarterie giebt ab: 1. die tiefe Nackenarterie und 2. die Rückenarterie. Beide entspringen mit einem gemeinschaftlichen Stamm, verhalten sich jedoch im übrigen, wie beim Schweine. Die vordere, gemeinschaftliche Zwischenrippenarterie wird öfters durch einen rückläufigen Ast der 5. (hinteren) Zwischenrippenarterie gebildet. 3. Die Vertebralarterie. 4. Die untere Halsarterie. 5. Die innere und 6. die äussere Brustarterie und die Achselarterie. Die Armkopfarterie giebt erst die beiden Karotiden gesondert ab; der fortlaufende Stamm (die rechte Schlüsselbeinarterie) verhält sich wie die linke, mit dem Unterschiede, dass die Vertebralarterie, Rücken- und tiefe Halsarterie mit einem gemeinschaftlichen Stamme entspringen.

Die **Rückenarterie** verhält sich wie beim Rinde, ihre Verästelung ist in der Hauptsache, wie bei diesem.

Die **tiefe Nackenarterie** entspringt gemeinschaftlich mit der Rückenarterie und geht entweder vor der ersten, oder zwischen der ersten und zweiten Rippe nach aussen.

Die **Vertebralarterie** verhält sich in der Hauptsache wie beim Pferde. Zwischen dem zweiten und dritten Halswirbel giebt sie einen starken Muskelast, wie bei den Wiederkäuern ab. Ein zweiter Ast geht an dieser Stelle durch das Zwischenwirbelloch in den Rückgratskanal und verbindet sich mit der entgegengesetzten zur Grundarterie des Gehirnes. Die fortlaufende, nun aber bedeutend geschwächte Vertebralis geht durch das Querfortsatzloch der Axe und das hintere Flügelloch in die Flügelgrube des Atlas, tritt nun durch die vorderen Flügellöcher und deren Rinne in den Rückgratskanal und verbindet sich mit der Grundarterie.

Untere Halsarterie. Beim Fleischfresser ist namentlich die querlaufende Schulterarterie stark. Sie giebt die vordere Schulterarterie ab und verzweigt sich daher vorzugsweise im vorderen Grätenmuskel.

Karotis. Beim Hunde teilt sich die *Carotis communis* in die Hinterhauptsarterie, in die innere und äussere Kopfarterie. An der Teilungsstelle kommt meist die Knopflocharterie und ein Ast an die Kopfbeuger selbständig hervor. Bis zur Teilung finden sich folgende, wesentliche Unterschiede: eine untere Ohrdrüsenarterie fehlt, wie auch eine untere Arterie der Schilddrüse. Die obere Schilddrüsenarterie ist stark, giebt die aufsteigende Schlundkopfarterie ab und verhält sich im übrigen wie beim Pferde. Die obere Kehlkopfarterie ist stark.

Die Hinterhauptsarterie ist schwach und wird zum Teile durch starke Muskeläste, die von der grossen Ohrarterie abgehen, ersetzt. Sie giebt eine hintere Hirnhautarterie durch ein Emissarium der Genickfläche in die Schädelhöhle, im übrigen wie Pferd.

Die Knopflocharterie ist stark, sonst wie Pferd.

Die innere Kopfarterie ist schwach, läuft durch den Kopfpulsaderkanal in die Schädelhöhle, verbindet sich nicht mit der entgegengesetzten, steht jedoch durch feine Äste, die durch das hintere Augenhöhlenloch gehen, mit der Augenarterie in Verbindung. Sonst wie Pferd.

Die äussere Kopfarterie giebt die Zungenarterie ab, sowie einen starken Ast an den zweibauchigen Muskel.

a. Die äussere Kinnbackenarterie ist schwach, giebt die mittlere Arterie der Kinnbackendrüse ab und zerfällt in die Unterzungenarterie und die Gesichtsarterie. Letztere tritt durch den Gefässausschnitt auf die Gesichtsfläche, ist nur schwach und teilt sich in die Kranzarterien der Unterlippe und die starke Maulwinkelarterie. (Die Kranzarterie der Oberlippe und die Seitenarterie der Nase wird von der fortgesetzten Unteraugenhöhlenarterie gebildet. Die Nasenrückenarterie stammt von der oberflächlichen Schläfenarterie.)

b. Die innere Kinnbackenarterie ist stark, läuft durch keinen Knochenkanal und verzweigt sich, abgesehen von den sub a. erwähnten Unterschieden, wie beim Pferde. Die hintere Ohrarterie und oberflächliche Schläfenarterie ist sehr stark.

Bei der Katze ist erwähnenswert, dass die innere Kopfarterie durch den Kopfpulsaderkanal und durch das ovale Loch in die Schädelhöhle dringt, sich, wie bei den Wiederkäuern, zu einem Wundernetz auflöst, aus welchem jederseits sich erst der einfache Stamm der inneren Kopfarterie herausbildet. Ein kleineres Wundernetze bildet der Verbindungszweig der inneren Kopfarterie mit der Augenarterie. (Gurlt.)

Arterien der Brustgliedmasse beim Pferde.

Zum Verständnis der Benamsung der Arterien an den Gliedmassen der Haussäugetiere ist ein Vergleich derselben mit dem Menschen lehrreich, da er als Fünfzeher die höchste Entwicklnng der Blutgefässe und Nerven an Hand und Fuss aufweist. Von den Haussäugetieren steht ihm am nächsten der Hund, dann das vierzehige Schwein. Das zweizehige Rind und das einzehige Pferd hingegen entfernen sich sehr beträchtlich, so dass die Homologisierung der einzelnen Äste nicht leicht ist. Der Einteilung dieses Buches entsprechend kommt zuerst das Pferd, zuletzt der Hund zur Sprache. Die Nebeneinanderstellung der Fig. auf Tafel 1 ermöglicht jedoch auch die Vergleichung auf umgekehrtem Wege. Diese Tafel ist der vortrefflichen Arbeit von Snssdorf: „Die Verteilung der Arterien und Nerven an Hand und Fuss der Hanssäugetiere" entnommen, welcher sich der Mühe unterzogen hat, dieses noch brach liegende Feld vergleichend = anatomisch zu bearbeiten, nachdem schon Franek auf Seite 850 der alten Auflage auf das Verdienstliche einer solchen Untersuchung hingewiesen. Auch in der Beschreibung folge ich Sussdorfs Angaben.

Die **Achselarterie**, *art. axillaris*. (Fig. 29. 1.)

Sie ist der fortgesetzte Stamm der beiden Schlüsselbeinarterien

und trägt ihren Namen von der Stelle ab, wo sie sich unter dem Scalenus vor der ersten Rippe aus der Brusthöhle zur Gliedmasse umbiegt. Sie besitzt nur eine Länge von 5—6 cm und geht zur medialen Fläche und dem hinteren Teile des Buggelenkes. Sie giebt ab:

a. Die **vordere Schulterarterie** (a) *(art. acromialis h.)*. Es ist dies ein Gefäss von 4—5 mm Stärke, das zum vorderen Teile der Schulter zieht, kleinere Äste an den Unterschulterblattmuskel und vorderen Grätenmuskel giebt und sich im Brustbeinschultermuskel und Anfange des Armwirbelwarzenmuskels verzweigt. Ein Ast geht vor dem Ursprunge des Rabenschnabelmuskels in die Tiefe und giebt Gelenkzweige, sowie Ernährungsarterien für die obere Epiphyse des Armbeinkopfes ab.

b. Die **hintere Schulterarterie** (b) *(art. subscapularis h.)* ist ein starker Ast, der am hinteren Rande des Schulterblattes, in der Tiefe zwischen dem Unterschulterblattmuskel und dem grossen Schulter-Armbeinmuskel in die Höhe steigt und im hinteren Grätenmuskel im dicken und langen Ellenbogenstrecker, sowie dem Schulterhautmuskel sein Ende erreicht. Von ihr gehen ab:

α. Nach rückwärts ein langer Zweig (b′), der dem hinteren Rande des grossen Schulter-Armbeinmuskels folgt und sich in ihm und dem breiten Rückenmuskel verzweigt.

β. Die **hintere umschlungene Armbeinarterie** (b″) (*art. circumflexa humeri posterior*). Sie entspringt lateral, geht hinter dem Buge des Schulter-Armbeingelenkes auf die äussere Seite der Schulter, giebt Zweige an die Kapsel sowie sämtliche, dort gelegenen Muskeln ab und endet im Schulterhautmuskel und der Haut.

γ. Die **umschlungene oder äussere Schulterarterie** (*art. circumflexa scapulae*). Sie ist stärker als die vorige, entspringt über ihr und verläuft mit einem medialen Aste in der Gefässfurche der Unterschulterblattfläche (Fig. 29. b‴), mit dem stärkeren, lateralen Aste, welcher den sehnigen Ursprung des dicken Ellenbogenstreckers durchbohrt, in der Gefässrinne an der lateralen Fläche des Schulterblatthalses. Sie giebt Äste an den kleinen Schulter-Umdrehermuskel, beide Grätenmuskeln und den dicken Ellenbogenstrecker, sowie eine Ernährungsarterie für das Schulterblatt ab.

δ. **Starke Muskeläste** an den oberen Teil des dicken Ellenbogenstreckers und kleinere an den grossen Schulter-Umdrehermuskel.

Die **Armarterie**, *art. brachialis*. (Fig. 29, 2.)

Sie ist die fortgesetzte Achselarterie und verläuft an der medialen Seite des Armbeines. Am unteren Ende des Armbeines zieht sie sich mehr gegen den Bug des Ellenbogengelenkes und giebt hier die untere Seitenarterie der Speiche ab. Vor der Arm-

arterie verläuft der Mediannerv, hinter ihr die gleichnamige Vene und starke Lymphgefässe.

Fig. 29.

Linke Brustgliedmasse des Pferdes von der medialen Seite. 1. Achselarterie. a vordere Schulterarterie, b hintere Schulterarterie, b' Ast an den breiten Rückenmuskel, b'' hintere umschlungene Armarterie, b,,, medialer Ast der äusseren Schulterarterie, b'''' Fortsetzung der hinteren Schulterarterie. 2. Armarterie, c vordere umschlungene Armarterie. d die tiefe Armarterie, e die (innere) Seitenarterie des Ellenbogens, e' die Ernährungsarterie, e'' Zweige an die unteren Armdrüsen, e'''' vordere Hautarterie. 3. Untere Seitenarterie der Speiche. 4. Fortgesetzte Armarterie, f Zwischenknochenarterie, f' Ast zur volaren Abteilung des Fusswurzelnetzes. g Muskelzweige. 6. Radialarterie. 7. Grosse Mittelfussarterie. (Leyh).

a. Die **vordere, umschlungene Armarterie** (c) (*art. circumflexa humeri anterior*), biegt sich an der vorderen Armbeinfläche, bedeckt vom Rabenschnabelmuskel, nach aussen und verzweigt sich in dem geraden Vorarmbeinbeuger, dem grossen Brustarmbeinmuskel und Rabenschnabelmuskel. Sie anastomosiert schliesslich mit der hinteren umschlungenen Armbeinarterie.

b. Kleinere **Muskelzweige** für den grossen Brustarmbeinmuskel, den grossen Schulter-Armbeinmuskel und den geraden Vorarmbeuger.

c. Die **tiefe Armarterie** (d) (*art. profunda brachii*) entspringt in der Mitte des Armbeines unter fast rechtem Winkel und tritt zunächst, in zwei stärkere Äste gespalten, die zuweilen selbständig entspringen, in den dicken Ellenbogenstrecker, doch bekommen sämtliche übrigen Ellenbogenstrecker von ihr Äste. Ein Ast dringt zwischen dem äusseren Ellenbogenstrecker und gewundenen Vorarmbeinbeuger auf die laterale Fläche des Armes und verzweigt sich, dem lateralen Rande des geraden Mittelfussstreckers folgend, an der Haut. Von diesem Aste geht ein Zweig, welcher mit der zurücklaufenden äusseren Zwischenknochenarterie anastomosiert) zum lateralen Höcker sowie an die Kapsel und schon vorher einer mit dem kleinen Ellenbogenstrecker zum sog. Gefässnetze des Ellenbogengelenkes. Letzterer Zweig anastomosiert mit einem Aste der Seitenarterie des Ellenbogens.

d. Die **Seitenarterie des Ellenbogens** (e) (*art. collateralis ulnaris superior h.*). Es ist dies ebenfalls ein stärkerer Ast, der am unteren Rande

des medialen Armbeinkopfes vom Ellenbogenstrecker verläuft und seine Äste hauptsächlich an den breiten Brustmuskel, den medialen Kopf des vierköpfigen und den langen Ellenbogenstrecker abgiebt; ausserdem gehen Zweige an den Schulterhautmuskel, die Haut und die unteren Armdrüsen, sowie die Ellenbogenkapsel. Ein langer Ast (e‴) läuft an der medialen Fläche des Ellenbogenhöckers vorüber und zwischen beiden Beugern der Vorderfusswurzel, gepaart mit der hinteren Hautvene und einem Aste des Ellenbogennerven bis zur Fusswurzel und anastomosiert daselbst mit einem zurücklaufenden Zweige der Radialarterie. Er giebt Zweige an die genannten Muskeln und die Haut.

e. Mit der Arterie sub d, oder gleich darunter entspringt eine kleine, **vordere Hautarterie** (e⁗), die an dem medialen Rande des geraden Mittelfussstreckers verläuft.

f. Die **untere Ernährungsarterie** (e′) (*art. nutritia inferior*) ist ein kleiner Ast, der entweder unmittelbar aus der Armarterie, oder aus den Ästen d und e entspringt und in das Haupternährungsloch der Diaphyse des Armbeines eindringt.

g. **Muskeläste** an den Rabenschnabelmuskel und Vorarmbeinbeuger.

Die **untere Seitenarterie der Speiche** (*art. collateralis radialis inferior hom.*) (vordere Vorarmbeinarterie.)

Sie ist nur wenig schwächer als die fortgesetzte Armarterie, läuft, bedeckt vom unteren Ende der beiden Vorarmbeinbeuger über den Bug des Ellenbogengelenkes und giebt Aste an die genannten Beuger, sowie an die Mittelfuss- und Zehenstrecker, ferner an die Ellenbogenkapsel und das Periost. Ein stärkerer Ast läuft in der Tiefe des lateralen Randes vom geraden Mittelfussstrecker, verbindet sich mit der vorderen Abteilung des Fusswurzelnetzes und anastomosiert mit einem zurücklaufenden Zweige der fortgesetzten Armarterie. Durch einen zurücklaufenden Ast anastomosiert sie mit der aus der fortgesetzten Armarterie stammenden äusseren Zwischenknochenarterie. — Von der unteren Seitenarterie der Speiche entspringt eine Hautarterie, die am unteren Ende und zwischen beiden Vorarmbeinbeugern durchgeht.

Fortgesetzte Armarterie (hintere Vorarmbeinarterie.) (Speichenarterie.) (Fig. 29, 4.)

Sie stellt den fortlaufenden Stamm der Armarterie dar und ist vom Mediannerven begleitet. Sie läuft schief über das mediale Seitenband des Ellenbogengelenkes (— hier kann der Puls gefühlt werden —), tritt dann nahe dem medialen Rande des Vorarmbeines auf die hintere Fläche des genannten Knochens und ist hier vom Beuger des Vordermittelfusses bedeckt. Etwa 7—8 cm über dem Gelenkende des Vorarmbeines spaltet sie sich in ihre zwei Endäste, nämlich in die Ulnar- und Radialarterie.

Die fortgesetzte Armarterie giebt ab:

a. In der Nähe des Ellenbogengelenkes einige **Zweige ans Netz des Ellenbogengelenkes** und an die Beugemuskeln der Fusswurzel und der Zehen.

b. Grosse **Muskelzweige** hauptsächlich für die Beuger der Zehen.

c. Die **Zwischenknochenarterie** (f) (*art. interossea communis hom.*). Es ist dies ein stärkerer Ast, der durch die Ellenbogenspalte hindurchtritt, sich in der Muskelgruppe, die am Streckknorren entspringt, verästelt und mit der unteren Seitenarterie der Speiche anastomosiert. Sie giebt ab:

α. Vor ihrem Eintritt in die Ellenbogenspalte ein schwaches Gefäss*), das in der Mitte der hinteren Fläche des Vorarmbeines nach abwärts läuft und sich im Periost und dem unteren Kopfe des Hufbeinbeugers verzweigt.

β. In der Ellenbogenspalte eine **Ernährungsarterie** für das Vorarmbein.

γ. Nach ihrem Durchtritte giebt sie ein langes Gefäss ab, die *Art. interossea dorsalis hom.*, welche zwischen Vorarmbein und Ellenbogenbein an der Vorderfläche nach abwärts läuft und zum vorderen Teile des Fusswurzelnetzes geht. Sie giebt Zweige an die Mittelfussstrecker und die Haut.

δ. Die **zurücklaufende Zwischenknochenarterie** (*art. recurrens interossea*) ist dünn, geht an der lateralen Seite des Ellenbogengelenkes in die Höhe und anastomosiert mit einem Aste der tiefen Armarterie.

d. Etwa 9 cm über dem Ende des Vorarmbeines geht ein schwacher Ast aus der fortgesetzten Armarterie hervor, die Arterie des hinteren Netzes der Vorderfusswurzel, Gurlt**), welche etwas rückwärts vom medialen Vorarmbeinrande nach abwärts läuft und die hintere Abteilung des Fusswurzelnetzes speist.

e. Das **Gefässnetz am Ellenbogengelenk**, *rete cubitale* (Fig. 30) stellt ein grobmaschiges Gefässnetz dar. Es zerfällt in eine vordere, schwächer ausgebildete und hintere, stärker entwickelte Abteilung. Die vordere bekommt ihre Zweige hauptsächlich von der unteren Seitenarterie der Speiche; die Äste der hinteren Abteilung zerfallen in obere collaterale, die von der tiefen Armarterie und inneren Seitenarterie des Ellenbogens abstammen, und in untere rückläufige, die unmittelbar von der fortgesetzten Armarterie und der Zwischenknochenarterie abstammen. (Vgl. Fig. 30.)

f. Das Fusswurzelnetz (*rete carpeum*) ist ein grobmaschiges Arteriennetz, das hauptsächlich für die Gelenkbänder der Fusswurzel bestimmt ist und deren grössere Stämmchen einen Durchmesser von 0,7—1 mm haben. Es zerfällt in eine dorsale und volare Abteilung (*r. c. dorsale et volare*). Es wird versehen von Ästen der unteren Seitenarterie der Speiche, der Zwischenknochenarterie, der fortgesetzten Armarterie (d) und Zweigen aus der Radialarterie. Jede Abteilung zerfällt in ein oberflächliches und

*) *Art. interossea anterior h.* Nach dieser Abgabe entspricht sie der *Art. interossea posterior h.*

**) *Art. interossea anterior volaris hom.*

tiefes Netz. Erstere verläuft im Fusswurzelrücken in den Fascien, an der Beugeseite im Ringbande der Fusswurzel; das tiefe in der eigentlichen Kapsel. Aus der dorsalen Abteilung entspringen die zwei dorsalen Jntermetacarpealarterien (*art. interemetacarpeae dorsales hom.*), die zwischen Haupt- und Nebenmittelfussknochen verlaufen.

Radialarterie *art. radialis.* (Fig. 29, b.)

Es ist das ein Stämmchen von 3—4 mm Durchmesser, das anfänglich oberflächlich und ausserhalb des Ringbandes der Fusswurzel,*) etwas rückwärts vom medialen Rande und nur durch die Fusswurzelbinden gedeckt nach abwärts läuft, Äste ans Fusswurzelnetz giebt und dann unter das Aufhängeband der Sesambeine tritt. Hier löst sie sich in ein grobmaschiges, langgestrecktes Gefässnetz auf, das durch Äste sowohl mit den dorsalen Jntermetacarpealarterien, als auch der volaren Abteilung des Fusswurzelnetzes in Verbindung steht. Aus dem daraus entspringenden *arc. vol. prof.* (Fig. 31, 5) gehen sodann hervor:

Fig. 30.

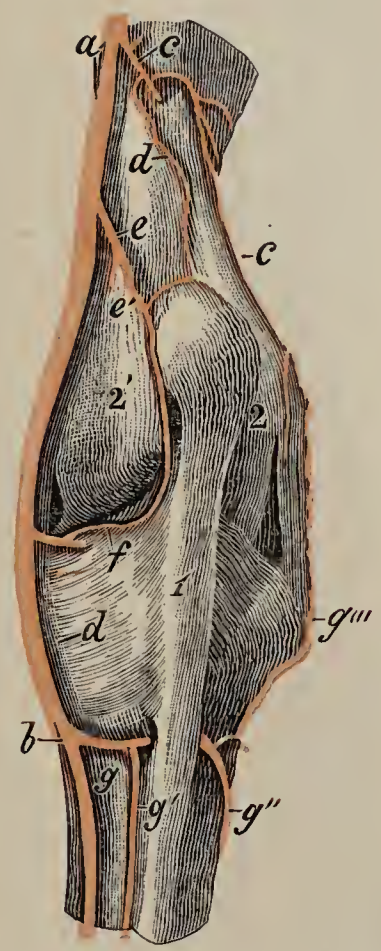

Hauptäste des Gefässnetzes an der Rückseite des rechten Ellenbogengelenkes vom Pferde.
a Armarterie, b Fortsetzung derselben, c tiefe Armarterie, d *art. collateralis rad. media, hom.*, e Seitenarterie des Ellbogens, e' *art. collateralis ulnaris superior, hom.*, f *art. recurrens ulnaris hom.*, g gemeinschaftliche Zwischenknochenarterie, g' *art interossea anterior, hom.*, g'' fortlaufende Zwischenknochenarterie (*art. interossea posterior, hom*), g''' zurücklaufende Zwischenknochenarterie (*art. recurrens interossea, hom.*). 1 Ellenbogenhöcker, 2 lateraler, 2' medialer Muskelhöcker des Armbeines.

a. Die **mediale hintere Zwischenmittelfussarterie** *art. intermetacarpea volaris II.* Sie ist eigentlich das fortgesetzte Stämmchen, 3 mm stark und verläuft in der Tiefe und an der lateralen Fläche des medialen Nebenmittelfussknochens. Aus ihr entspringt die Ernährungsarterie des Hauptmittelfussknochens. (Fig. 31, 3 und 3'.)

b. Die **laterale hintere Zwischenmittelfussarterie** *art. intermetacarpea volaris III* erreicht blos die Stärke von 1,5 mm und läuft wie die vorige, jedoch am lateralen Nebenmittelfussknochen. Unter den Griffelbeinköpfchen und in der Mittellinie des Hauptmittelfussknochens vereinigen sich beide zu einem Stämmchen, von welchem Äste zur vorderen Wand der Kötengelenkskapsel gehen und welches sich mit der grossen Mittelfussarterie verbindet.

*) Hier kann sie zum Unterbinden leicht aufgefunden werden.

Die **Ulnararterie** teilt sich sofort nach ihrer Trennung von der Radialis in einen *ram. vol. prof.* und *sublimis*. Der erstere, die **tiefe Mittelfussarterie** bildet mit der Radialis unterhalb der Fusswurzel den *arc. volar. prof.* (Fig. 31, 5). Der *ram. vol. sublimis* kann als **grosse Mittelfussarterie** bezeichnet werden.

Fig. 31.

Arterien des Vordermittelfusses vom Pferd. 1 grosse Mittelfussarterie, 2 *Ram. vol. prof.* der Ulnaris, 3 mediale, volare Jntermetacarpealarterie, 3' Erährungsast für den Mittelfussknochen, 4 Radialis und laterale Jntermetacarpealarterie, 5 *Arcus volar. prof.*, 6 dorsale mediale Jntermetacarpealarterie vom Carpealnetze kommend, 6' Verbindungsast mit der entsprechenden volaren Jntermetacarpealarterie, 6'' Einmündung der lateralen dorsalen Jntermetacarpealarterie (*art. intermetacarp. perfor.*), 7 Einmündung beider volaren Jntermetacarpealarterien in die Seitenarterie der Zehe, 8 Äste an das 1. Zehengelenk. a Hauptmittelfussknochen, b Nebenmittelfussknochen, c Anfang des oberen Gleichbeinbandes, d Ringband der Gleichbeine, e Sehne des tiefen Zehenbengers, f Ansatz des oberen Gleichbeinbandes.

Diese ist die Fortsetzung der Brachialarterie und besitzt einen Durchmesser von 5—6 mm, tritt mit der Beugesehne des Hufbeines unter dem Ringbande der Fusswurzel hinweg, ist vom entsprechenden Nerven begleitet und läuft längs der Sehne des Kron- und Hufbeinbeugers an der medialen Fläche des Mittelfusses nach abwärts bis über das Kötengelenk, wo sie sich in die laterale und mediale Zehenarterie spaltet. Sie liegt während ihres Verlaufes hinter der Vene, mit der sie durch reichliches Zellgewebe verbunden ist und giebt Äste an die Beugemuskeln, an die Beugesehnen, ans Periost und namentlich reichliche und starke Zweige an die Haut.

Die **Seitenarterien der Zehen**, *arteriae digitorum propr. volares hom.* Fig. 32, 8. u. 9.)

Laterale und mediale Seitenarterie der Zehe laufen an der äusseren Fläche der Sesambeine und vom Seitenrande des Kronbeinbeugers bedeckt nach abwärts. Sie werden im weiteren Verlaufe vom Hufbeinknorpel und den Ballen bedeckt und erreichen ihr Ende am und im Hufbeine. Alle ihre Äste anastomosieren entweder nach vorne oder nach rückwärts. Sie geben ab:

a. Zweige zum Kötengelenke.

b. Einen kleinen Ast zum sog. Sporn.

c. **Vordere** (dorsale) **Arterien des Fessels** (h). Von diesen gehen Zweige zur vorderen Wand der Kapsel, zu den Strecksehnen und zum Kronwulst. Letztere bilden eine zierliche, kranzförmige Anastomose. Unter der Strecksehne und in der Mitte des 1. Zehengliedes findet sich eine starke, quere Anastomose.

d. Die **hinteren** (volaren) **Arterien des Fessels** (i) sind viel schwächer und versehen die Beugesehnen.

e. **Vordere** und **hintere Arterie der Krone**. (e) Ersterer ist stärker und bildet mit einem starken Zweige einen Gefässbogen in der Tiefe des Kronwulstes; ein zweiter ist von der Strecksehne bedeckt und liegt in der Mitte des Kronbeines.

f. Die **Ballenarterie** (k) ist ebenfalls ein verhältnismässig starkes Stämmchen (2,5 mm), das aus der hinteren Wand entspringt, sich bald in 2—3 Äste spaltet, die hauptsächlich gegen die Mittelfurche beider Ballen und die mittlere Strahlspalte im Ballen und Strahle verlaufen. (Die Äste anastomosieren an der Spitze des Fleischstrahles.)

g. Die **Wandarterie des Hufes** trennt sich am Winkel des unteren Sesambeines von der Seitenarterie, läuft sodann durch den Astausschnitt in die Wandrinne und verzweigt sich in der Fleischwand. Äste dringen in den Kanal der Sohlenlöcher ein und anastomosieren mit der Arterie der Fleischsohle.

h. Die **Sohlenarterie des Hufes** ist der fortgesetzte Stamm der Zehenarterie. Sie läuft, vom Hufbeinbeuger bedeckt, in die Sohlenrinne und im Kanale der Sohlenlöcher und anastomosiert sowohl mit der der entgegengesetzten Seite, als auch mit Ästen der Wandarterie des Hufes. Zu den Sohlenrandlöchern treten Zweige nach aussen und bilden um den Sohlenrand herum einen mehr oder weniger deutlichen Gefässbogen, den Leisering als Arterie des unteren Hufbeinrandes bezeichnet. Es ist bezeichnend für alle unsere Haustiere, dass am Hufe keine Endarterien vorkommen. Einzelne kleinere Arterienästchen gehen unmittelbar in Venen über.

Fig. 32.

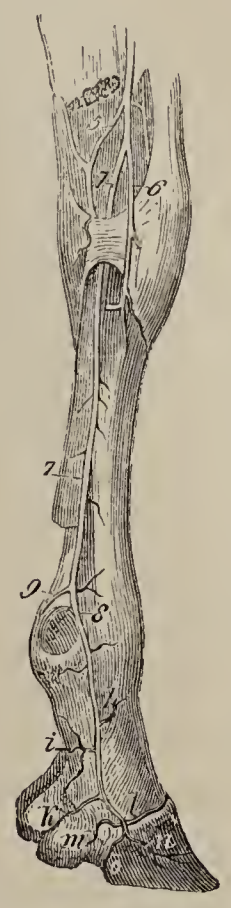

5 der Anfang der Radialarterie, 6 tiefe Ulnararterie, 7 die grosse Mittelfussarterie, 8 die mediale, 9 die laterale Seitenarterie der Zehe, h vordere, i hintere Fesselarterie, k Ballenarterie, l vordere, m hintere Kronarterie, n Wandarterie des Hufbeines. (Leyh).

Arterien der Brustgliedmasse der Wiederkäuer.

Die Achselarterie verhält sich im Wesentlichen wie beim Pferde. Die hintere Schulterarterie ist sehr kräftig, ebenso die, aus ihr entspringende, hintere umschlungene Armarterie, neben welcher ein sehr kräftiger Ast für die Ellenbogenstrecker und die Brustmuskeln sich abzweigt. Die sehr kräftige, vordere umschlungene Armarterie geht dicht neben der hinteren umschlungenen ab, entstammt also nicht der Armarterie.

Die, wie beim Pferde verlaufende Armarterie entsendet in der Mitte

die nur mässig starke tiefe Armarterie. Die schwache Seitenarterie des Ellenbogens reicht nicht bis zur Fusswurzel. Die untere Seitenarterie der Speiche ist schwächer als beim Pferde; sie anastomosiert mit der tiefen Armarterie, nicht aber mit der äusseren Zwischenknochenarterie.

Die fortgesetzte Armarterie läuft unter dem rudimentären *Musc. pronator teres* hindurch und giebt ab:

α. starke Muskelzweige namentlich für die Beugemuskeln an der Rückseite des Vorarmes, von denen einer bis zum Fusswurzelgelenke verläuft.

β. die Zwischenknochenarterie, welche sehr kräftig ist, Äste an das Ellenbogennetz sendet und durch einen Zweig, der zuweilen selbständig aus der fortgesetzten Armarterie entspringt, mit der tiefen Armarterie anastomosiert. Der Hauptstamm der Zwischenknochenarterie läuft in der Gefässrinne zwischen Ellenbogenbein und dem lateralen Rande des Vorarmbeines hinab und giebt dabei Äste an die dort gelegenen Strecker, an den dorsalen Teil des Fusswurzelnetzes und die Haut der Fusswurzel ab. Ein Ast tritt durch eine Spalte am Unterende des Vorarmes zwischen Ulna und Radius auf die Volarfläche und hilft das volare Netz der Vorderfusswurzel bilden.

Kurz nach Abgabe der Zwischenknochenarterie teilt sich die fortgesetzte Armarterie in die Ulnar- und Radialarterie.

Die **Ulnararterie** (*art. ulnaris*) Fig. 33, g zieht von dem Beuger des Vordermittelfusses bedeckt, an der Rückfläche des Vorarmes nach abwärts, ohne erhebliche Äste abzugeben und geht durch den Fusswurzelring zur hinteren Fläche der Beugesehnen des Fusses. Als fortgesetzte Ulnararterie nimmt sie etwa in der Mitte des Metacarpus den *ram. volar. sublimis* der Radialarterie auf (Fig. 33, f) und bildet so den *arc. volar sublim.* Dicht darunter bildet sie mit dem *ram. vol. profund.* der Radialarterie den *arc. volar profund.* und setzt sich hierauf in die gemeinschaftliche Zehenarterie (*art. digit. vol. commun.*) (Fig. 33, g') fort, welche sich endlich in die Seitenarterien der einander zugekehrten Flächen der 3. und 4. Zehe (innere Seitenarterie der lateralen und medialen Hauptzehe) (Fig. 34, d'') teilt. Die weitere Verzweigung s. Fig. 34.

Ein starker, lateraler Ast (Fig. 33, g''), welcher im unteren Drittel der fortgesetzten Ulnararterie unter rechtem Winkel abgeht, teilt sich in einen aufsteigenden und absteigenden Schenkel. Der aufsteigende Schenkel (*art. intermetacarp. vol.*) g''' spaltet sich in einen oberflächlichen und tiefen Ast, von denen der erstere mit Zweigen des volaren Karpealnetzes anastomosiert. Ausserdem entspringen aus dem aufsteigenden Schenkel Gelenkzweige, sowie eine Anastomose mit der Radialarterie. Der absteigende Schenkel bildet die äussere Seitenarterie der 4. Zehe (laterale Hauptzehe). (Fig. 33, g''''.)

Die **Radialarterie** (*art. radialis*) Fig. 33, d zieht über den Beuger des Vordermittelfusses nach abwärts und giebt am unteren Ende des Vorarmes

und an der Fusswurzel ziemlich kräftige Zweige an das Dorsal- und Volarnetz der Fusswurzel (Fig. 33, d′ d″). Namentlich die dorsalen dieser

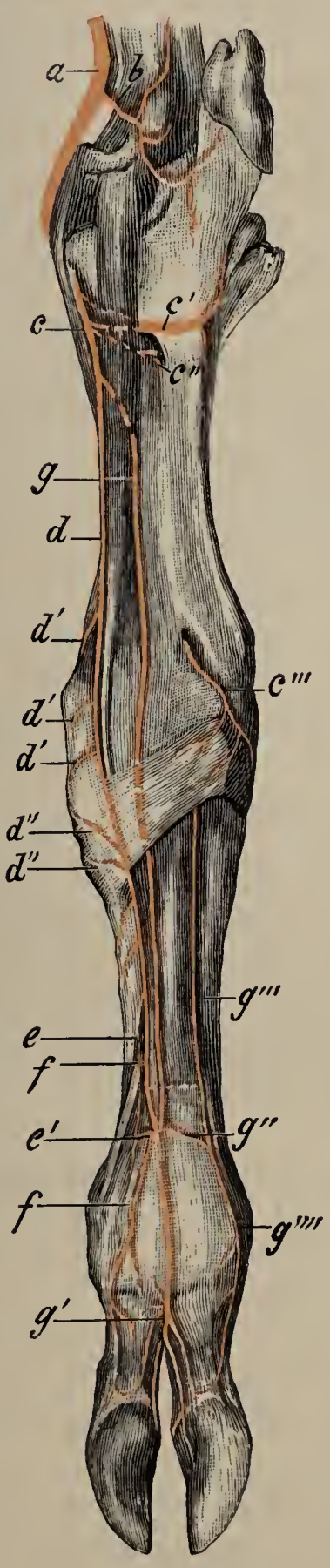

Fig. 33.

Arterien der Brustgliedmasse vom Rinde. a Brachialarterie, b Seitenarterie des Ellenbogens, c Zwischenknochenarterie, c′ zurücklaufende Zwischenknochenarterie, c″ durchbohrender Hauptstamm der Zwischenknochenarterie, c‴ nochmals durchbohrender Ast derselben zum Carpealnetze, d Radialarterie, d′ obere, d″ untere Äste derselben zum Carpealnetze, e tiefer Ast der Radialarterie, welcher bei e′ den *arcus volaris profundus* bildet, f oberflächlicher Ast der Radialis, g Ulnararterie, g′ gemeinschaftliche Zehenarterie, g″ lateraler Querast der Ulnararterie, g‴ aufsteigender, g⁗ absteigender Schenkel desselben.

Fig. 34.

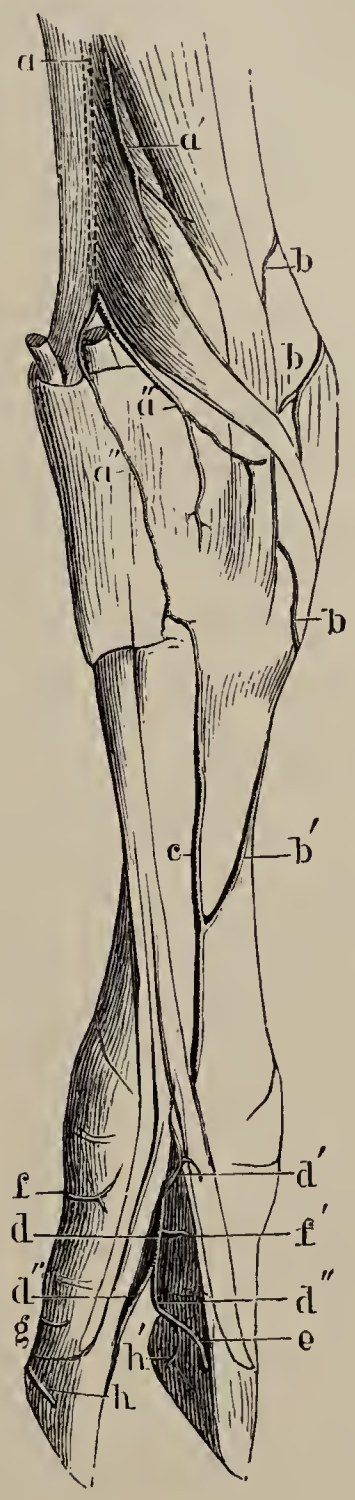

Rechter Vorderfuss des Rindes von vorne. a Fortgesetzte (äussere) Zwischenknochenarterie (*a. interossea posterior h*) a′ Vorderer Ast derselben, a″ Äste zum Carpealnetze, b b b Äste der Radialarterie zum Carpealnetze, b′ Verbindungsast der dorsalen Zwischenmittelfussarterie, c dorsale Zwischenmittelfussarterie, d gemeinschaftliche Zehenarterie (*a. digitalis communis h.*), d′ Hautast, d″ d″ innere Seitenarterien der Zehen (*a. dig. volares hom.*), e innere Klauenbeinarterie, f hintere, f′ vordere Fesselarterie, g vordere Kronenarterie, h äussere, h′ innere Wandarterie des Klauenbeines.

Äste sind besonders stark und bekommen beim sog. Knieschwamm ein operatives Interesse. Ausser von ihnen, wird das Carpealnetz noch durch Äste der äusseren Zwischenknochenarterie gespeist.

Die Radialarterie verläuft ausserhalb des Fusswurzelringes an der medialen Seite der Beugesehnen nach abwärts und giebt unterhalb der Fusswurzel einen Ast ab, welcher das Gelenk versieht und ausserdem die, dem Mittelfussknochen dicht aufliegende *art. intermetacarp. vol. III* nach unten sendet. Durch einen, den Mittelfussknochen durchbohrenden Verbindungsast (*art. intermetacarp. prof. sup.*) steht letztere mit der dorsalen Mittelfussarterie in Zusammenhang.

Nach Abgabe dieser Äste teilt sich die Radialarterie in den oberflächlichen und tiefen Ast:

a. Ersterer, der *ram. vol. subl.,* bildet mit der fortgesetzten Ulnararterie den *arc. vol. subl.*

b. Der letztere, (*ram. vol. prof.*) läuft am medialen Rande des Mittelfussknochens hinab, wird hierauf vom Zwischenknochenmuskel bedeckt und anastomosiert zwischen dessen beiden Endsehnen durch einen kräftigen Ast, den *arc. volar. profund.* mit der fortgesetzten Ulnararterie. Der tiefe Ast versieht die Beugesehne und giebt auch die Ernährungsarterie des Hauptmittelfussknochen ab.

Der *arc. volar. profund.* nimmt die *Art. intermetacarp. vol. III* auf und giebt ausserdem ab:

α. die mediale Seitenarterie der medialen (III.) Hauptzehe.

β. die *art. intermetacarp. perfor. inferior III*, welche durch die untere Öffnung des Mittelfussknochens zur dorsalen Mittelfussarterie geht.

Auf der Dorsalfläche der Fusswurzel entsteht aus dem Carpealnetze die vordere Mittelfussarterie (*art. intermetacarp. dors. III*), welche in der Rinne der verschmolzenen Hauptmittelfussknochen nach abwärts läuft, indem sie die obere und untere *Art. intermetacarp. perfor.* aufnimmt und sich an der Zwischenzehenspalte in die dorsalen Zehenarterien teilt.

Arterien der Brustgliedmasse des Schweines.

Die Achselarterie verläuft in der Hauptsache wie bei den Wiederkäuern. Die umschlungene Schulterarterie, hintere und vordere umschlungene Armarterie, sowie ein kräftiger Ast zu den Ellenbogenstreckern, welcher die tiefe Armarterie teilweise ersetzt, entspringen einem gemeinschaftlichen Stamm, welcher mit der hinteren Schulterarterie die *art. axillaris* verlässt.

Die tiefe Armarterie ist wie beim Wiederkäuer nur schwach.

Die fortgesetzte Armarterie giebt eine kräftige untere Seitenarterie der Speiche ab, welche sich hauptsächlich an der Beugefläche des Ellenbogengelenkes ausbreitet. Nach Entsendung der Zwischenknochenarterie teilt sie sich in der Mitte des Vorarmes in die Ulnar- und Radialarterie.

Die **Ulnararterie** läuft mit dem tiefen Zehenbeuger durch den Fusswurzelring und liegt am Mittelfusse tiefer als beim Rinde. Am Carpeal-

gelenke bildet sie eine Anastomose mit der *art. radialis;* in der Mitte des Metacarpus vereinigt sie sich mit dieser zum *arc. volar. sublim.* und setzt sich in gerader Richtung in die *art. digit. vol. commun. III* fort, welche in der Zwischenzehenspalte die *art. interdigit. perfor.* aufnimmt, um sich dann in die *art. digit. vol. propr.* für die 3. und 4. Zehe zu teilen. Letztere versorgen nicht nur die, einander zugewandten Flächen der 3. und 4. Zehe, sondern auch die entgegengesetzte Seite. Auch die 2. Zehe erhält einen Ast.

Die **Radialarterie** spaltet sich am oberen Ende des Mittelfusses in den oberflächlichen und tiefen Ast.

Der *Ram. volaris sublimis* bildet mit der Ulnararterie den *Arc. volar. subl.* aus welchem die mediale Seitenarterie der 2. Zehe entspringt.

Der *ram. volar. profund.* wendet sich lateral, bildet zwei Jntermetacarpealarterien, deren mediale (III.) sich mit der Ulnararterie zum *arc. vol. prof.* verbindet. Beide Jntermetacarpealarterien entsenden durchbohrende Äste auf die Dorsalfläche und stehen an ihrem distalen Ende durch eine Anastomose in Verbindung. Die laterale Jntermetacarpealarterie läuft endlich in die mediale Seitenarterie der 5. Zehe aus, von der auch die laterale Fläche dieser Zehe versorgt wird und welche mit dem *arc. vol. prof.* anastomosiert. An der Bildung des *arc. volar. profund.* nimmt auch ein Ast der Zwischenknochenarterie des Vorarmes teil.

Auf der Dorsalseite der Fusswurzel liegt ein gut entwickeltes Carpealnetz, welches von der *art. interossea externa infer.* gespeist wird. Aus ihm entspringen drei dorsale Jntermetacarpealarterien, von denen durchbohrende Äste auf die Volarfläche gehen. Diese Jntermetacarpealarterien laufen endlich in die dorsalen Zehenarterien aus. (Sussdorf.)

Arterien der Brustgliedmasse des Fleischfressers.

Beim Fleischfresser hat die Verzweigung der Achselarterie am meisten Ähnlichkeit mit dem Wiederkäuer.

Bemerkenswert sind folgende Punkte:

Die vordere Schulterarterie stammt aus der unteren Halsarterie.

Die Armarterie läuft wie beim Wiederkäuer, bei der Katze geht sie durch das Loch am unteren Ende des Armbeines. Sie verteilt sich wie bei den Wiederkäuern. Die untere Seitenarterie der Speiche ist schwach. Die Zwischenknochenarterie ist stark und zeichnet sich durch einen beträchtlichen hinteren Ast aus, welcher vom viereckigen Vorwärtswender bedeckt, zwischen Ulna und Radius nach abwärts läuft, sich an der Bildung des Fusswurzelnetzes beteiligt und am Carpus einen rückläufigen Ast abgiebt, der mit der Seitenarterie des Ellenbogens anastomosiert. Nach Abgabe der Zwischenknochenarterie erfolgt die Teilung in Ulnar- und Radialarterie.

Die **Ulnararterie** giebt am Carpealgelenke die Arterie für den Daumen (*art. dig. vol. comm. I*) ab, in der Mitte des Metacarpus bildet sie

mit dem *ram. sublim.* der *art. inteross. interna* den *arcus volar. subl.*, aus welchem die volaren gemeinschaftlichen Zehenarterien für die 2—4 Zehen entspringen. Letztere nehmen ausser den entsprechenden volaren Jntermetacarpealarterien, noch je eine durchbohrende Zwischenzehenarterie auf.

Die **Radialarterie** ist nur schwach, läuft medial am Vorarm herab und teilt sich am Carpus in einen dorsalen und volaren Ast. Ersterer speist das *rete carpi dorsale*, aus welchem die dorsalen Jntermetacarpealarterien entstehen, letzterer zieht an der Seite der Fusswurzel herab. Zwischen die Zwischenknochenmuskeln und den tiefen Zehenbeuger tretend, vereinigt er sich mit dem *ram. prof.* der *art. inteross. interna* zum *arcus volar. prof.*

Aus diesem entspringen die *art. intermetacarp. vol. II. III.* u. *IV.*, welche am unteren Ende des Metacarpus in die entsprechenden gemeinschaftlichen, volaren Zehenarterien sich ergiessen. (Sussdorf.)

Die **Dorsalfläche des Fusses** wird von der Radialarterie, der äusseren Zwischenknochenarterie und *art. collat. radial. super.* mit Blut versorgt, welche das Carpealnetz bilden*), aus dem endlich die dorsalen Jntermetacarpealarterien hervorgehen. Letztere laufen in die dorsalen Zehenarterien aus.

Allgemeines über die Arterien der Brustgliedmasse.

Die Arterien am proximalen Teile der Brustgliedmasse weisen nach Obigem bei den Haustieren wenig durchgreifende Verschiedenheiten auf. Die **art. axillaris** bildet die Fortsetzung der *art. subclavia.* Aus ihr entspringt zuerst die *art. acromialis* nach vorne, die *a. subscapularis* nach hinten. In der Verzweigung der letzteren bestehen insoferne Abweichungen, als beim Pferde daraus entspringen: die *a. circumflexa humeri posterior*, ein langer Muskelzweig, die *a. circumflexa scapulae* und Äste an die Ellenbogenstrecker. Beim Rinde kommt zu diesen Zweigen noch die *art. circumflexa humeri anterior*, welche beim Pferd aus der *art. brachialis* kommt. Wie das Rind verhalten sich Schwein und Hund. Die *art. acromialis* kommt beim Hunde aus der *art. transversa scapulae.*

Die **art. brachialis** ist die Fortsetzung der *art. axillaris.* Sie giebt nach vorne beim Pferde ab die *art. circumfl. hum. anter.* und kleine Muskelzweige; nach hinten die *art. profunda brachii.*, die *art. collateralis ulnaris superior* und die *art. nutritia inferior;* ausserdem die *art. collat. radial infer* und einen Ast an die Haut. Beim Rind, Schwein und Hund kommt die *art. circumflexa hum. anterior* von der *art. subscapularis.* Die *art. prof. brachii.* und *art. collateral. uln. sup.* sind viel schwächer als beim Pferde. Beim Hunde kommt hinzu noch die *art. collat. rad. super.* und *art. collat. ulnar. inferior.*

---

*) Sussdorf lässt aus der Vereinigung diesen Arterien ein gemeinschaftliches, über den Carpus laufendes Stämmchen hervorgehen, aus welchem dann die Jntermetacarpealarterien entspringen. Ellenberger lässt den lateralen Ast der *art. collat. rad. sup.* ungeteilt über den Carpus verlaufen unter dem er sich in die drei *art. digitales communes dorsales* teilt.

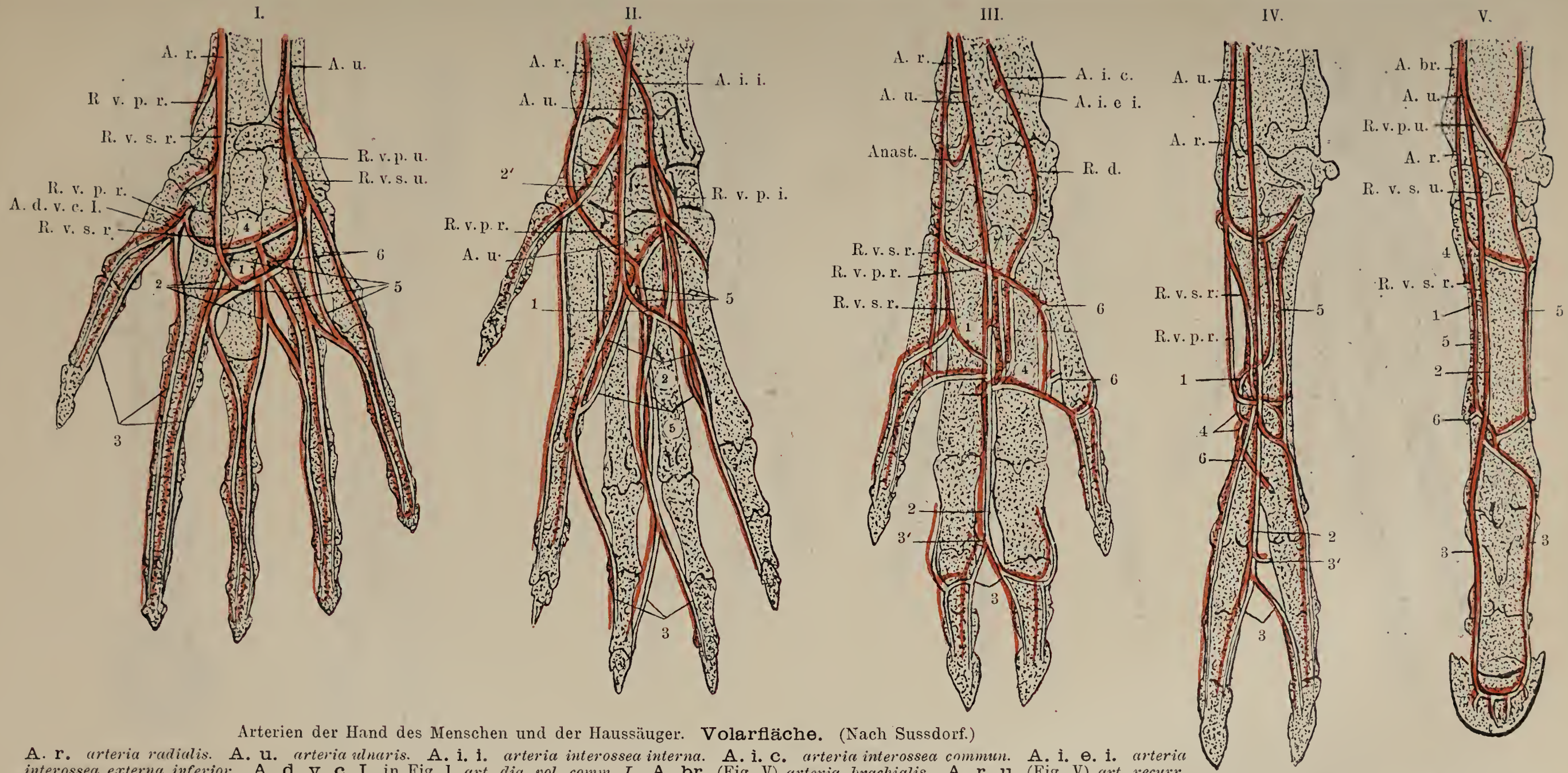

Arterien der Hand des Menschen und der Haussäuger. **Volarfläche.** (Nach Sussdorf.)

A. r. *arteria radialis.* **A. u.** *arteria ulnaris.* **A. i. i.** *arteria interossea interna.* **A. i. c.** *arteria interossea commun.* **A. i. e. i.** *arteria interossea externa inferior.* **A. d. v. c. I.** in Fig. I. *art. dig. vol. comm. I.* **A. br.** (Fig. V) *arteria brachialis.* **A. r. u.** (Fig. V) *art. recurr. ulnar.* **R. v. p. r.** *ramus volar. prof.* der *art. radial.* **R. v. p. u.** *ram. vol. prof.* der *art. uln.* **R. v. s. r.** *ram. volar. superfic. d. art. rad.* **R. v. s. u.** *ram. volar. superfic.* der *art. ulnar.* **R. v. p. i.** (Fig. II) *ram. vol. prof.* der *art. inteross.* **R. v. s. i.** (Fig. II) *ram. vol. superfic.* der *art. inteross.*

1 *arcus volar. superificial.* 2 *art. digit. vol. comm.* 3 *art. digit. vol. propr.* 3′ (Fig. III und IV) *art. interdigit. perforant.* 4 *arc. vol. prof.* 5 *art. intermetacarp. vol.* 6 *art. intermetacarp. perforant.*

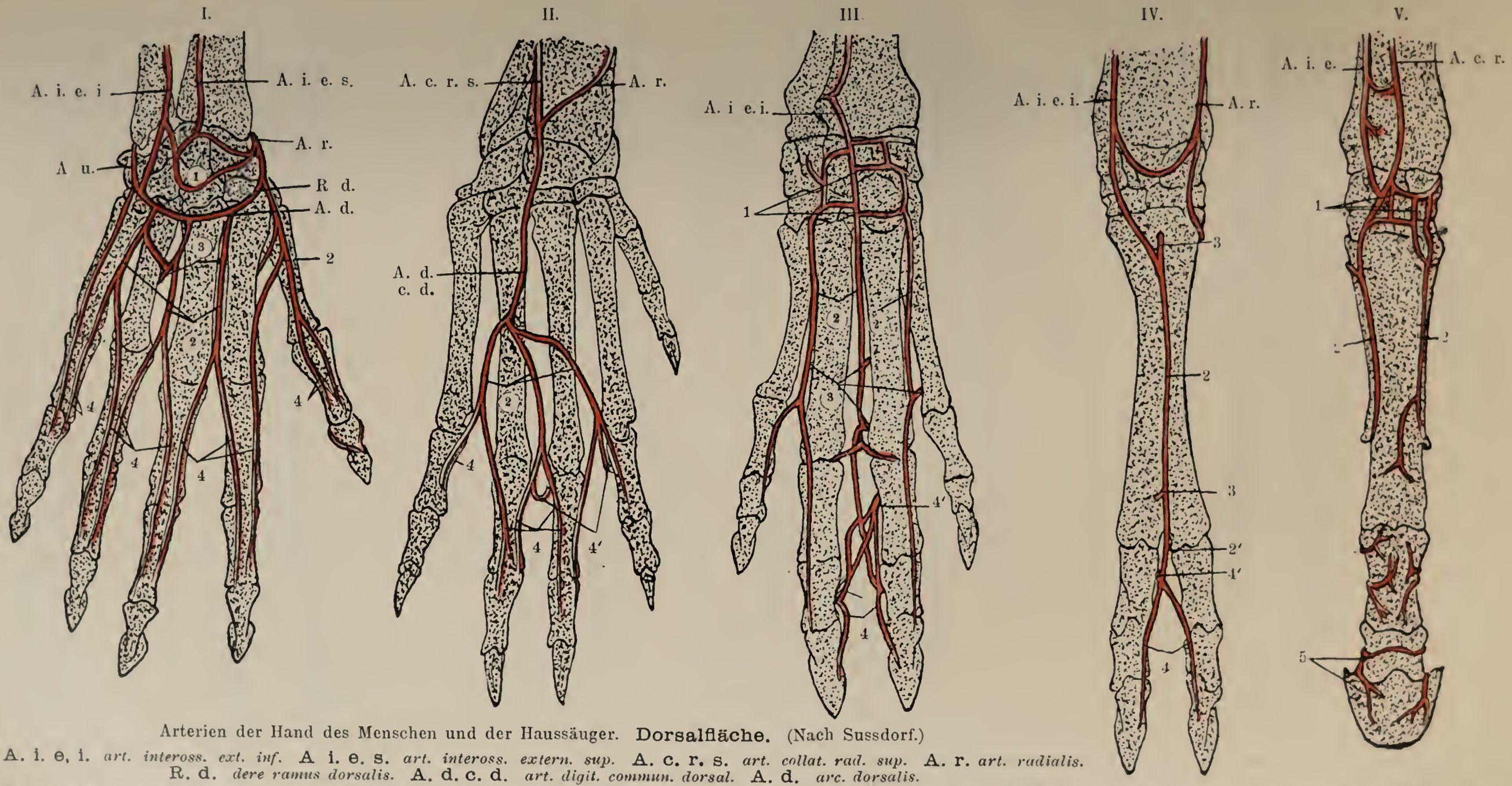

Arterien der Hand des Menschen und der Haussäuger. **Dorsalfläche.** (Nach Sussdorf.)

A. i. e. i. *art. inteross. ext. inf.* **A. i. e. s.** *art. inteross. extern. sup.* **A. c. r. s.** *art. collat. rad. sup.* **A. r.** *art. radialis.* **R. d.** *dere ramus dorsalis.* **A. d. c. d.** *art. digit. commun. dorsal.* **A. d.** *arc. dorsalis.*

1 *Rete carpi dorsale.* 2 *art. intermetacarp. dorsal.* 2′ gemeinschaftlicher Stamm des *art. digit. comm. dorsal.* 3 *art. intermetacarp. perforant.* 4 *art. dig. dors. propr.* 4′ *art. interdigit. perforant.* 5 (Fig. V.) Dorsale Äste der *art. dig. vol. propr.*

Von hier ab ist es zweekmässig, des Verständnisses halber, das Verhalten der Arterien an dem Vorarm und der Hand des Menschen vorangehen zu lassen, weil bei ihm die reichlichste Entwickelung von Verzweigungen vorhanden ist und die Arterien der Haussäugetiere trotz wesentlicher Rückbildung sich mit denen des Mensehen unmittelbar vergleichen lassen.

Die *art. brachialis* teilt sieh beim **Menschen** nach Abgabe der übrigen Zweige zunächst in zwei Hauptäste, die *art. radialis* und *art. ulnaris.*

Die *art. ulnaris* giebt ab: 1. die *art. interossea antibrachii. communis*, welche sieh in die *a. interossea interna* und *externa* teilt, 2. den *ramus dorsalis carpi,* 3. den *ramus sublimis,* welcher mit der *art. radialis* den *arcus volaris sublimis* bildet, aus dem dann die *a. digit. volar. commun. II, III u. IV.* abzweigen, 4. kommt aus der Ulnararterie der *ramus profundus.* Dieser vereinigt sich mit der Radialarterie zum *arcus volaris profundus,* welcher die *art. intermetacarpea II., III.* u. *IV.* entsendet, ausserdem auch die *art. digit. V. volar. propria.*

Die *art. radialis* teilt sich in den *ram. volar. sublimis* und *ram. volar. profundus.* Letzterer giebt ab die *art. dig. communis I. dorsalis* und *volaris*, ausserdem einen Verbindungsast zum *ram. dors. carp. art. uln.* Die Bildung der beiden Gefässbögen, *arc. vol. subl.* und *prof.* mit der *art. uln.* wurde schon erwähnt.

Von Ulnar- und Radialarterie gemeinsam werden in Verbindung mit der *art. interossea externa infer.* und *super.* Gefässbögen auf der Dorsalfläche des Carpus gebildet, aus deren unterem die *art. intermetacarp. commun. dorsal II, III u. IV.* entspringen, auch der *V.* Finger erhält einen Ast aus diesem Gefässnetze.

Dorsale und volare Jntermetacarpealarterien sind durch *art. intermetacarp. perforantes* mit einander verbunden.

Sussdorf fasst das Ergebnis seiner Untersuchungen ungefähr in folgendem zusammen: „Die Hand wird bei Mensch und Tier von der *art. ulnaris, art. radialis* aus den Endästen der *art. brachialis* versorgt, weniger beteiligen sich daran die *art. interossea antibrachii communis* und die *art. collateralis radialis;* die ersteren versehen vorzugsweise die Volarfläche, diese mehr die Dorsalfläche."

„Der Gefässaustausch zwischen den dorsalen und volaren Ästen wird durch perforierende Äste vermittelt und zwar am Vorarm durch *rami perforant. art. inteross.*, an der Hand durch *art. intermetacarp.* und *interdigitales perforantes;* es ist also für Kollateralbahnen gesorgt. Ausserdem wird aber auch die gleiche Fläche meist von zwei Seiten her versehen und auch hier ist durch Gefässbögen zwisehen radialer und ulnarer Seite für Kollateralen Einrichtung getroffen. An der Volarfläche geschieht dies durch den *arc. volar. superfic.* und *prof.,* an der Dorsalfläche dureh das *rete carpei.*

„Aus den Volarbögen gehen die volaren Mittelhand- und Fingerarterien hervor und zwar so, dass jeder Finger im allgemeinen von zwei Seiten her Blut erhält, „indem je eine *art. digit. vol. comm.* aus dem oberflächliehen Bogen zu den einander zugekehrten Fläehen zweier benachbarter Finger führt und indem weiter eine *art. intermetacarp. vol.* aus dem tiefen Volarbogen den Ursprüngen der *art. digit. volar. propr.* zuströmt." Sussdorf. Im Weiteren führt Sussdorf aus:

An der Dorsalfläche kommt das Blut ebenfalls von zwei Seiten. Die dorsalen Jntermetaearpealarterien bringen dieselben aus dem *rete carpei* herab, die perforierenden Jntermetaearpealien und Jnterdigitalarterien, von unten und von der volaren Fläehe her.

Diese Einrichtung, welche beim Menschen am vollkommensten ausgebildet ist, wird vereinfacht mit dem Rückgange der Finger und zwar sehon oben am Vorarme.

Je unbeweglicher die beiden Vorarmknochen gegeneinander werden, um so weiter steigt die Teilung der *art. brachialis* in Ulnar- und Radialarterie herab. Beim Rinde liegt sie schon in der Mitte des Vorarmes, beim Pferde im unteren Drittel.

Aber auch am einzelnen Finger vermindert sich mit seiner Rückbildung die Zahl der Zuflüsse. Der 1. Finger des Hundes erhält nur noch 2 der 5. Finger nur noch 2—3 Zuflüsse.

Die rückgebildeten 2. und 5. Finger des Rindes erhalten nur noch kleine Ästchen der benachbarten gemeinsamen, volaren Fingerarterie, besondere dorsale Zweige bekommen sie überhaupt nicht mehr. Beim Pferde endlich bleibt nur noch eine grössere Fingerarterie, die allerdings von mehreren Seiten reichliche Zuflüsse erhält.

Auch der Druck von aussen beeinflusst die Lage der Arterien. Die *art. rad.* des Menschen läuft am Carpus über die Dorsalseite um sich der Druckwirkung der Muskeln des Daumenballens zu entziehen. Bei den Haustieren fällt dieser Umstand weg und deshalb bleibt die Radialis bei ihnen auf der Volarfläche.

Die Verbindungen der Gefässe unter sich bleiben aber bestehen; die dorsoventralen vermehren sich sogar zum Teil mit der Rückbildung der Finger (z. B. obere und untere Intermetacarpealarterien des Schweines). Die Querverbindungen, d. h. die Gefässbögen zwischen radialer und ulnarer Seite werden aber immer kürzer und damit nimmt die Zahl ihrer Abzweigungen ab, indem sie mehr und mehr aus einem gemeinschaftlichen Stamme hervorgehen.

Die Teilungsstelle der *art. digit. comm.* in die *art. dig. propr.* nähert sich bei der Rückbildung mehr dem distalen Fingerende, da die Finger immer weiter hinab, von gemeinsamer Hautbekleidung überzogen werden. (Sussdorf.)

Die **hintere Aorta**, *aorta posterior.*

Die hintere Aorta ist sehr stark. Sie ist der gemeinschaftliche Stamm für die Arterien der Brustwand, des Bauches und der Baucheingeweide, sowie der Beckengliedmassen und zerfällt in die Brustportion und die Bauchportion.

a. Die **Brustportion** steigt, wie schon vorne angegeben, links vom Schlunde und der Luftröhre zur Wirbelsäule und läuft unter den Wirbelkörpern und etwas links, eingeschlossen im hinteren oberen Mittelfelle, nach rückwärts. Zwischen beiden Zwerchfellpfeilern tritt sie durch den Aortenschlitz in die Bauchhöhle und wird von da aus als Bauchaorta bezeichnet. Die Brustportion der Aorta giebt ab:

α. Paarige Stämme:

1. Die hinteren Zwischenrippenarterien.

β. Unpaarige Stämme:

2. Die Luftröhrenast-Schlundarterie.
3. Die vordere Zwerchfellarterie.

b. Die **Bauchportion** der Aorta ist schon wesentlich schwächer geworden als die Brustportion. ebenso viel dünnwandiger. Sie läuft unter der Wirbelsäule bis zum Ende des dritten Lenden-

wirbels, wo sie in ihre Endäste zerfällt. Sie liegt ebenfalls etwas links. Rechts von ihr und in den hinteren Teilen zwischen ihr

Fig. 35.

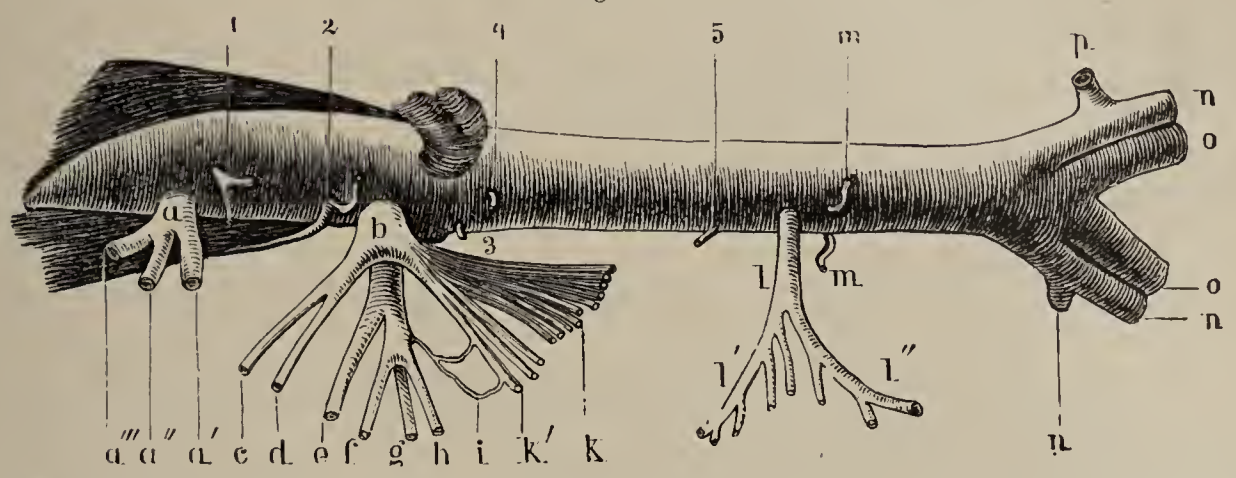

Übersichtliche Darstellung der Bauchaorta vom Pferde mit ihren Ästen. a Bauchschlagader, a′ a″ a‴ Magen-, Milz- und Leberarterie, b vordere Gekrösarterie, c vordere Mastdarmarterie, d obere Grimmdarmarterie, e untere Grimmdarmarterie, f obere, g untere Blinddarmarterie, h Hüftdarmarterie, i (pathologische?) Anastomosen zwischen dem Stamme der Dickdarmarterien und einem Dünndarmaste, k Dünndarmäste, k′ Ast zum Zwölffingerdarme, l hintere Gekrösarterie, l′ l″ vorderer und hinterer Ast derselben, m m innere Samenarterien, n n Darmbeinarterien, o o Beckenarterien, p p umschlungene Darmbeinarterie. 1 Zweige zum Solargeflecht und den Nebennieren, 2 obere (hintere) Zwerchfellarterie und Ast zur Nebenniere, 3 linke Nierenarterie 4 Ast zum Solargeflecht, 5 Ast zum Harnleiter.

Fig. 36.

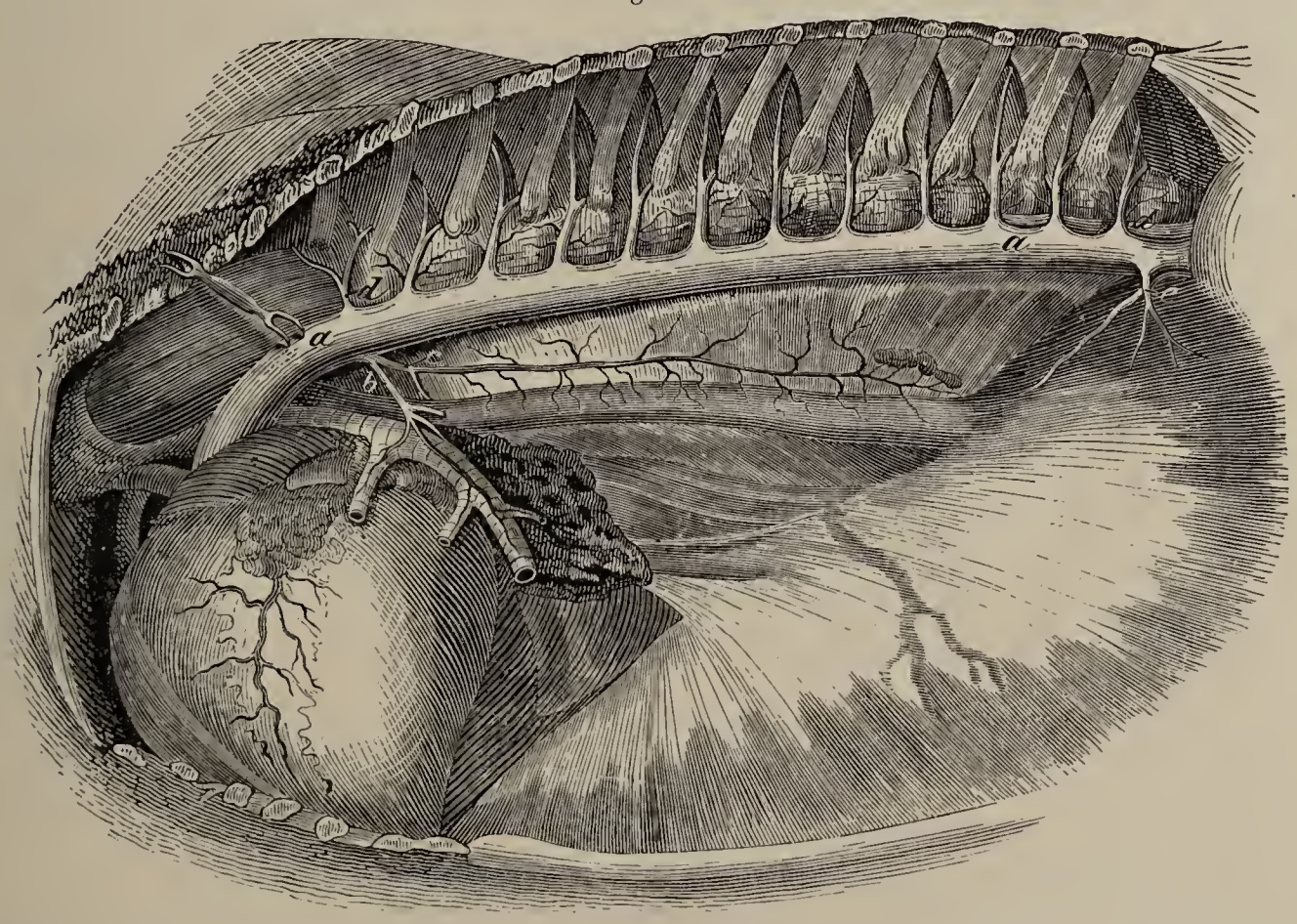

Brusthöhle des Pferdes linkerseits geöffnet. a a Brustportion der hinteren Aorta, b Bronchialarterie, c (vordere) Schlundarterie, d d hintere Zwischenrippenarterien, e (obere) vordere Zwerchfellarterie. (Leyh.)

und der Wirbelsäule liegt die hintere Hohlvene. Erst von der linken Niere an weichen beide auseinander. — Sie giebt ab:

α. Paarige Äste:

1. Die hinteren Zwerchfellarterien;

2. Die Lendenarterien;
3. Die Darmbeinarterien;
4. Die Beckenarterien;
5. Die Nierenarterien;
6. Die inneren Samenarterien*).

β. Ungepaarte Äste:

7. Die Bauchschlagader;
8. Die vordere und
9. Die hintere Gekrösarterie**).

Die **hinteren Zwischenrippenarterien,** *art. intercostales posteriores vel. aorticae.* (Fig. 36, d.)

Syn.: Obere Zwischenrippenarterien.

Das Pferd besitzt meist 14 Paar hintere Zwischenrippenarterien. Die beiden ersten sind häufig jederseits zu einem kurzen Stämmchen verbunden; die letzte läuft hinter der letzten Rippe. — Sie entspringen gepaart aus der oberen Wand der Brustportion der Aorta, laufen nur vom Brustfelle bedeckt, unten an den Mittelstücken der Wirbelkörper vorbei zu den Zwischenrippenräumen und geben hier folgende Zweige ab:

a. Der **Rückenzweig** (*ramus dorsalis vel dorso-spinalis*) teilt sich in den Muskelast und den Rückenmarksast.

α. Der **Muskelast** (*ramus muscularis*) steigt zwischen je zwei Wirbeln zu den Rückenstreckern nach aufwärts und verbreitet sich in den Rückenstreckern und der Haut. Ein Zweig liegt den Zwischendornbändern dicht an.

β. Der **Rückenmarksast** (*ramus spinalis*) ist schwach, tritt durch das Zwischenwirbelloch in den Rückgratskanal und verzweigt sich im Perioste der Rückgratshöhle, in den Umhüllungen des Rückenmarkes und mit feinen Ästchen, welche die Spinalarterie speisen, am Rückenmarke selbst. Im Perioste des Rückgratskanales bilden Zweige dieser Arterien undeutliche, sechseckige Gefässanastomosen mit den benachbarten Gefässen (*circelli arteriosi*). Sie sind beim Wiederkäuer deutlicher.

Die kleine dorsale Rückenmarksarterie erhält an jedem Zwischenwirbelloche feine Zweige des Rückenmarksastes. Die ventrale Rückenmarksarterie erhält jedoch nicht an jedem Zwischenwirbelloche, stärkere Zweige. — Gleich am Ursprunge giebt jede Zwischenrippenarterie ein verhältnismässig starkes Ästchen an die Aortenwand und das hintere obere Mittelfell.

b. Die **fortgesetzten Zwischenrippenarterien** treten nun an den hinteren Rand der Rippen in die hier befindliche Gefässrinne. Die gleich-

---

*) 1—4 sind parietale, 5 und 6 viscerale Äste.

**) Alle 3 sind viscerale Äste.

namige Vene liegt vor, der gleichnamige Nerv hinter ihnen. Anfangs sind sie durch einen Teil der inneren Zwischenrippenmuskeln gedeckt, im weiteren Verlaufe jedoch nur vom Brustfell und der *Fascia endothoracica*. An der unteren Brustwand treten sie unter den dreieckigen Brustmuskel und anastomosieren mit Ästen der inneren Brustarterie oder den unteren Zwerchfellarterien. Die letzten drei Zwischenrippenarterien werden vom Psoas bedeckt. — Sie geben feine Äste an die Pleura, an die Zwischenrippenmuskeln und die Haut.

Die **Bronchial-Schlundarterie**, *arteria broncho-oesophagea*. (Fig. 36, b und c.)

Syn.: Bronchial- und vordere Schlundarterie.

Es ist dies ein kurzes Stämmchen, das aus der rechten Wand der Brustaorta in der Höhe der sechsten Rippe entspringt und sich nach kurzem Verlaufe in die Bronchialarterie und Schlundarterie teilt. Vor dieser Teilung giebt sie in der Regel einen kleinen Zweig an das Mittelfell und die Bronchialdrüsen ab.

a. Die **Bronchialarterie** (*art. bronchialis*) (b) ist die eigentliche Ernährungsarterie der Lunge. Sie läuft links über den Schlund an die Teilung der Luftröhre, um sich hier in zwei Äste zu spalten, die sich mit den Bronchien verzweigen. Ihre Kapillaren stehen mit jenen der Lungenarterie in Verbindung. Sie giebt Zweige an die Bronchialdrüsen und ans Lungengeflecht.

b. Die (vordere) **Schlundarterie** *(art. oesophagea)* (c) ist der kleinere Ast, läuft im hinteren oberen Mittelfell, etwas über dem Schlunde nach rückwärts und anastomosiert kurz vor dem Durchtritte durch das Zwerchfell mit dem Schlundaste der Magenarterie. Sie giebt Äste an den Schlund, an die hinteren Mittelfelldrüsen und ans hintere, obere Mittelfell. Von der Anastomose aus geht jederseits ein Ästchen unter die Lungenpleura, das sich zu einem subpleuralen Kapillarnetze auflöst, und durch dieses mit dem Kapillarnetze der Bronchialarterie und dem respiratorischen Kapillarnetze in Verbindung steht. — Zuweilen entspringen die Schlund- und Bronchialarterien getrennt von einander.

Die **oberen Zwerchfellarterien**, *arteriae phrenicae superiores et inferiores hom.*

Sie zerfallen in vordere und hintere; häufig fehlt eine oder die andere, zuweilen beide.

a. Die vorderen Zwerchfellarterien (Fig. 36, e) stellen zwei oder drei kleine Stämmchen dar, die zuweilen in ein Stämmchen vereinigt sind und im Aortenschlitze von der unteren Wand der Aorta an die Zwerchfellpfeiler treten. Öfters entspringen sie aus einer der hinteren Zwischenrippenarterien.

b. Die hinteren entspringen entweder mit einem besonderen Stämm-

chen dicht vor der vorderen Gekrösarterie, welches einen grösseren Ast an die Nebenniere, den anderen in den rechten Zwerchfellpfeiler schickt, oder sie stellen Äste der Bauchschlagader (meist der Leberarterie) dar. Letzteres ist bei Wiederkäuern und Fleischfressern die Regel.

Die **Bauchschlagader**, *arteria coeliaca.* (Fig. 37 u. 38.)

Syn.: Hallerscher Dreifuss, *tripus Halleri.*

Die Bauchschlagader (Fig. 38) ist ein kurzer, unpaarer

Fig. 37.

Arterien des Darmrohres vom Pferd. A. **Bauchschlagader.** a Milzarterie, b Magenarterie, c Leberarterie. 1 Milzäste, 2 kurze Magenarterien, 3 linke Magennetzarterie, 4 hintere Magenarterie, 4 Schlundast, 5 vordere Magenarterie, 6 Pförtnerarterie. 7 Magenzwölffingerdarmarterie, 7′ rechte Magennetzarterie, 8 Zwölffingerdarmarterie. 9 Leberarterie, 9′ Hauptverzweigungen derselben in der Leber. B. **Vordere Gekrösarterie.** d Stamm der oberen Grimm- und vorderen Mastdarmarterie, e Stamm der unteren Grimm- und der Blinddarmarterien, f Dünndarmarterien. 10 vordere Mastdarmarterie, 11 obere Grimmdarmarterie mit 12 der unteren Grimmdarmarterie, bei 12′ anastomosierend, 13 untere, 14 obere Blinddarmarterie, 15 Hüftdarmarterie, 16 Dünndarmarterien. C. **Hintere Gekrösarterie.** g mittlere, h hintere Mastdarmarterie. 17 Verzweigungen derselben. I Magen, II Milz, III Leber, IV Leerdarm, V Hüftdarm, VI Blinddarm, VII untere, VIII obere Grimmdarmlage, IX Mastdarm.

stärkerer Stamm der Bauchaorta, der kurz nach dem Eintritte der letzteren in die Bauchhöhle von ihrer unteren Wand unter rechtem Winkel abgeht und Magen, Bauchspeicheldrüse, Leber, Milz und Netz mit Blut versieht. Sie teilt sich in der Regel zuerst in zwei Äste, nämlich in die Leberarterie und in ein kurzes Stämmchen, das aber bald in die Magenarterie und Milzarterie zerfällt. Zuweilen erfolgt jedoch auch die Teilung in diese drei Äste von einem

Punkte aus*). Der ganze Stamm liegt den Zwerchfellpfeilern, dem Solargeflechte und der Milzvene dicht an.

a. Die **Magenarterie** (syn. linke Kranzarterie des Magens *art. coronaria ventriculi sinistra hom.*) (a) ist der kleinste der drei Äste und geht an den konkaven Bogen des Magens. Aus ihr entspringt:

α. Der **Schlundast** (Fig. 38, a‴) hintere Schlundarterie). Derselbe geht schon hoch oben von dem Hauptstamme ab, tritt an die Schlundein-

Fig. 38.

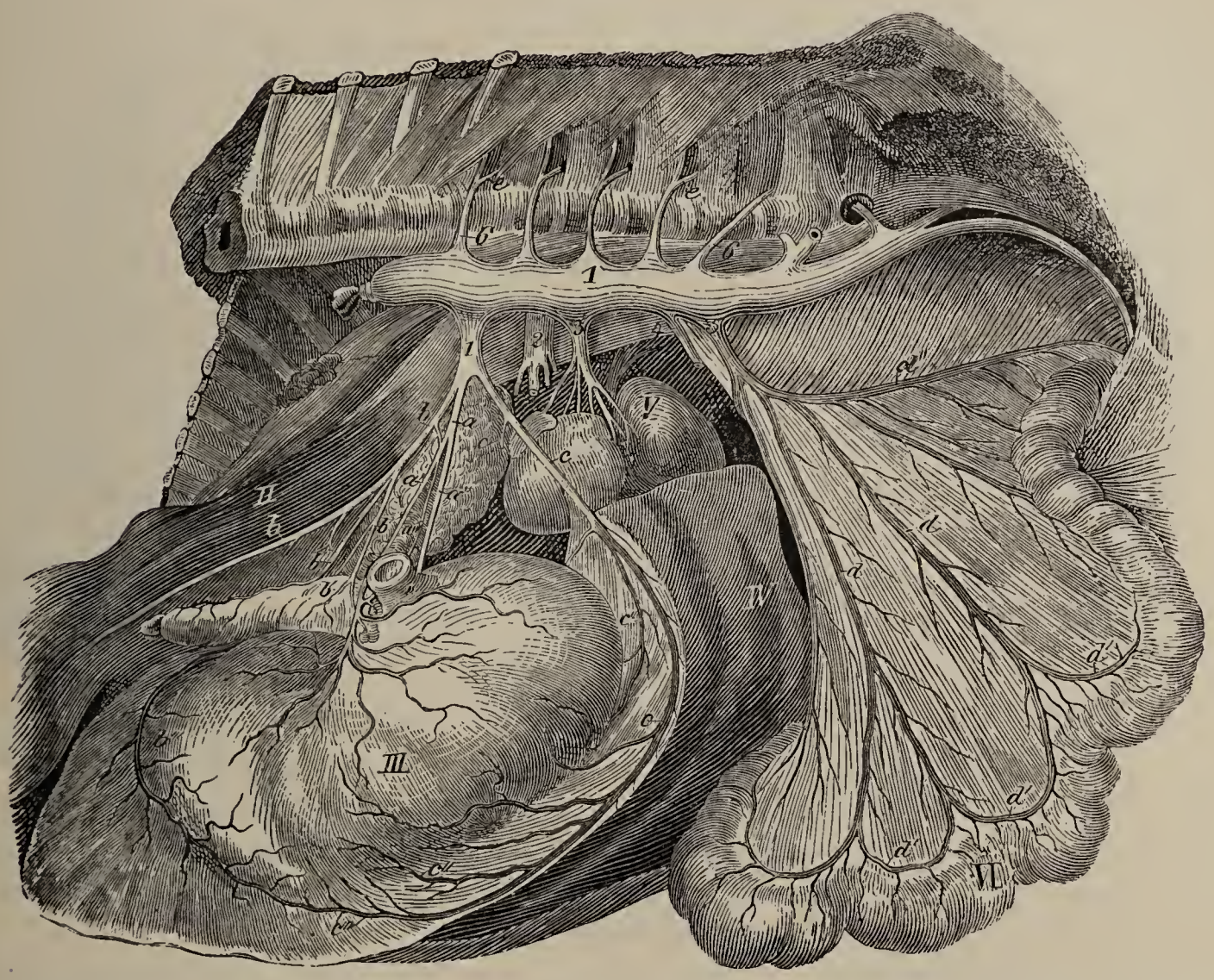

I Bauchaorta, II Leber, III Magen, IV Milz, V linke herabgezogene Niere, VI Mastdarm. 1 Bauchschlagader. a Magenarterie, a′ vorderer, a″ hinterer Ast derselben, a‴ Schlundast, b b Leberarterie, b′ Pförtnerarterie, b″ Zwölffingerdarmarterie, b‴ rechte Magennetzarterie, c c Milzarterie, c′ Zweig an die Bauchspeicheldrüse, c″ c″ kurze Arterien des Magens, c‴ linke Magennetzarterie. 2 Abgeschnittener Stamm der vorderen Gekrösarterie, 3 linke Nierenarterie, 4 linke, innere Samenarterie, abgeschnitten, 5 hintere Gekrösarterie, d d mittlere Mastdarmarterien, d′ d′ Gefässbögen derselben, d″ hintere Mastdarmarterie, 6 Lendenarterien, e e obere Äste derselben. (Leyh.)

pflanzung und die obere Wand des Schlundes, läuft auf ihm in die Brusthöhle und anastomosiert mit dem Schlundast der Bronchialschlundarterie. Von ihr aus gehen Äste unter die Lungenpleura. Er giebt ausserdem Gefässe an die Cardia und den Schlund.

β. Der **vordere Magenast** (Fig. 38, a′) ist der kleinere der zwei Endäste. Er verläuft vorne am kleinen Bogen des Magens und giebt seine Zweige, die mit jenen der kurzen, von der Milzarterie abstammenden Magen-

*) Daher auch Hallerscher Dreifuss, *tripus Halleri.*

arterien, sowie der, von der Leberarterie stammenden Pförtnerarterie anastomosieren, an die vordere Magenwand und den konkaven Bogen.

γ. Der **hintere Magenast** (a″) läuft ebenfalls am kleinen Bogen, jedoch hinten, ist grösser, als der vorige und verzweigt sich an der hinteren Magenwand. Seine Zweige anastomosieren ebenfalls mit den kurzen Magenarterien und der Pförtnerarterie.

Der vordere Ast entspringt öfters aus der Milzarterie; zuweilen entspringen beide Äste getrennt aus der Bauchschlagader.

b. **Milzarterie** (*art. splenica vel lienalis*) (Fig. 38, c.) Sie ist meist der stärkste Ast der Bauchschlagader, läuft etwas links und tritt an der Basis der Milz in die Milzrinne. Sie behält ihren Namen bis zur Spitze der Milz; von dort aus läuft sie zwischen den Blättern des grossen Netzes, längs des grossen Bogens vom Magen, und heisst nunmehr die linke Magennetzarterie (*art. gastro-epiploica sinistra*), die mit der rechten Magennetzarterie (aus der Leberarterie) anastomosiert. — Sie giebt ab:

α. Die **eigentlichen Milzarterien.** Es sind dies viele, zum Teil starke Äste, die einzeln vom Milzhilus aus in die Milzsubstanz eindringen.

β. Die **kurzen Arterien des Magens** (*arteriae breves*) (c″) sind 5 bis 8 Äste, die gewunden im Magenmilzbande verlaufen und am konvexen Bogen des Magens zu letzterem treten. Sie anastomosieren mit den Ästen der Magenarterie.

γ. Die **eigentlichen Netzarterien** sind zarte Gefässe, die vielfach mit einander anastomosieren und in die Blätter des grossen Netzes verlaufen.

δ. Die **linke Magen-Netzarterie** (c‴) (*art. gastro-epiploica sinistra*) ist die fortgesetzte Milzarterie, wird sehr schwach, vereinigt sich mit der rechten Magennetzarterie (αα unten). Sie läuft im Bogen in einer Entfernung von 1—2 cm vom konvexen Magenrande im grossen Netze und giebt an dasselbe, sowie an den Magen seine Zweige ab.

ε. Ausserdem schwache Zweige an das Pancreas. (c′.)

c. Die **Leberarterie**, *arteria hepatica* (Fig. 38, b) ist der zweitgrösste Ast der Bauchschlagader, steigt etwas nach rechts gerichtet und die hintere Hohlvene kreuzend an der Bauchspeicheldrüse nach abwärts und gelangt mit ihren Endästen schliesslich in die Leberpforte, um daselbst in die Leber selbst einzudringen. Der Stamm giebt vorher ab:

α. **Zweige an die Bauchspeicheldrüse** (*rami pancreatici*). Von diesen fallen besonders 1 oder 2 grössere Äste*) für den rechten Lappen derselben auf.

β. Die **Pförtnerarterie** (*arteria pylorica*) (b′). Sie tritt, vom Körper der Bauchspeicheldrüse gedeckt, an die obere Wand des Pylorus und verästelt sich in demselben. Ihre Zweige anastomosieren mit Zweigen der Magenarterie.

*) Rechte Arterie der Bauchspeicheldrüse (Gurlt).

Nachdem diese Äste abgegeben sind, teilt sich die Leberarterie in ihre Endäste, nämlich in die Magenzwölffingerdarmarterie und die eigentliche Leberarterie.

γ. Die **Magenzwölffingerdarmarterie** ist noch 6,5 mm stark und giebt ab:

αα. Die nach vorne verlaufende rechte Magennetzarterie*) (*art. gastro-epiploica dextra*) (b‴). Sie läuft unter dem Körper der

Fig. 39.

Arterie des Dünndarms vom Pferde. 1 Vordere Gekrösarterie, a a Dünndarmäste, a' a' deren Gefässbögen. (Leyh.)

Bauchspeicheldrüse über die hintere Wand des Zwölffingerdarmes zum grossen Bogen des Magens und zwar zwischen den Platten des grossen Netzes und anastomosiert mit der linken Magennetzarterie. Sie giebt kleine Zweige an den Kopf der Bauchspeicheldrüse, und einen stärkeren Ast an die untere Wand des Pförtners, der mit Ästen der eigentlichen Pförtnerarterie anastomosiert. Ausserdem giebt sie kurze Arterien an den Magen und kleinere Zweige an das grosse Netz.

ββ. Die Bauchspeicheldrüsen-Zwölffingerdarmarterie (*art. pancreatico-duodenalis*) giebt einen grösseren Ast an den Körper der Bauchspeicheldrüse und einen nach rückwärts verlaufenden Ast,

*) Rechte Kranzarterie beim Menschen.

die vordere Zwölffingerdarmarterie, (b''), an den Zwölffingerdarm. Diese letztere verhält sich, wie die Dünndarmarterien und anastomosiert mit dem vordersten Dünndarmzweige der vorderen Gekrösarterie. Von ihr gehen einzelne kleinere Aste an die magenähnliche Erweiterung des Grimmdarmes.

δ. Die eigentliche Leberarterie (6 mm stark) tritt hinter der Pfortader und zum Teil vom Gallengang gedeckt in die Leberpforte, giebt zunächst einen kleinen Zweig an den Spigelschen Lappen und teilt sich dann in die drei Endäste für je einen Leberlappen. Vom Aste des mittleren Lappens geht ein Zweig an den Gallengang und Vaterschen Divertikel.

Kleinere Abweichungen kommen in Bezug auf die Verästelung öfters vor. So giebt die Leberarterie öfters eine hintere Zwerchfellarterie ab. Die obere und untere Zwölffingerdarmarterie kommen zuweilen aus einem Stamme.

Die **vordere Gekrösarterie**, *arteria mesenterica anterior (superior hom.)*

Die vordere Gekrösarterie ist ein kurzer, unpaarer 2,4 cm langer, ca. 9 mm starker Stamm, der 7,16 cm von der Mitte der Bauchschlagader entfernt aus der unteren Wand der Bauchaorta entspringt. Von ihm aus erhalten sämtliche Dünn- und Dickdärme, mit Ausnahme des mittleren und hinteren Teiles vom Mastdarme, ihr Blut. Er liegt eingeschlossen in den Platten der vorderen Gekröswurzel*). Die Gefässe der vorderen Gekrösarterie stehen nach vorne mit der aus der Bauchschlagader stammenden vorderen Zwölffingerdarmarterie und nach rückwärts mit der, von der hinteren Gekrösarterie kommenden, mittleren Mastdarmarterie in Verbindung. Der Hauptstamm teilt sich zunächst in 3, meist nur sehr kurze Stämme, nämlich in:

1. den Stamm für die Dünndarmarterien.
2. den Stamm für die Hüftblinddarmarterie und für die untere Grimmdarmarterie.
3. den Stamm für die obere Grimmdarmarterie und vordere Mastdarmarterie (die Letztere entspringt öfters selbständig);

Die **Dünndarmäste** (*arteriae duodenales, jejunales et iliacae*). (Fig. 39.) Dieselben, in der Zahl von 19—21, gehen zwischen den Blättern der vorderen Gekröswurzel zum konkaven Bogen des Darmes, teilen sich in dessen Nähe gabelig in je zwei Äste, von welchen jeder im Bogen mit dem

*) Der Stamm der vorderen Gekrösarterie ist infolge des so häufigen Vorkommens eines Wurmaneurysmas meist pathologisch verändert, ausgebuchtet, verdickt und mit verhärteten Bindegewebszügen umgeben. Eine Menge sekundärer, kollateraler Arterienäste verbindet die 3 Hauptstämme oder grösseren Äste derselben.

zunächst vorderen und hinteren Aste der Nachbararterien anastomosiert. Von diesen Gefässbögen gehen gerade Äste, die Darmzweige (*ramuli intestinales*), an den Darm. Einzelne der grösseren Zweige bilden, jedoch im ganzen beim Pferde nur selten, sekundäre Gefässbögen. Der vorderste der Dünndarmäste anastomosiert mit der vorderen Zwölffingerdarmarterie, der hinterste Ast derselben anastomosiert mit der Hüftdarmarterie. Jeder Dünndarmast versieht ungefähr 60—70 cm Darm mit Blut.

Die **Hüftblinddarmarterie** (*arteria ileocöcalis*) entspringt gemeinschaftlich mit der unteren Grimmdarmarterie und teilt sich in die Hüftdarmarterie und die beiden Blinddarmarterien.

Die **Hüftdarmarterie** (*art. ilea*) geht zurücklaufend an den Hüftdarm, wo sie mit dem letzten Dünndarmaste anastomosiert.

Die beiden **Blinddarmarterien** zerfallen in eine laterale und mediale (*art. coeci lateralis et medialis*)*). Hiervon verläuft die erstere längs der, vom Blinddarmgekröse bedeckten, lateralen Tänie (e), die letztere auf der medialen Seite. Von der Lateralen zieht sich ein lateral gelegener Ast an den Anfang der rechten unteren Lage. Als Arterie des Blinddarmgrundes kann man den Ast der unteren Grimmdarmarterie bezeichnen, welcher an den Grund des Blinddarmes geht.

Fig. 40.

Arterie des Blind- und Grimmdarmes vom Pferde. 1 Vordere Gekrösarterie, a vordere Mastdarmarterie, bb obere, c c untere Grimmdarmarterie, b′ Zweige zum Pancreas, d Gefässbogen der beiden Grimmdarmarterien, e Hüft-Blinddarmarterie. (Leyh.)

*) Obere und untere (Gurlt).

Die beiden **Grimmdarmarterien** verhalten sich in Bezug auf ihren Verlauf ähnlich, sie kommen jedoch aus verschiedenen Stämmchen. Während die **untere** Grimmdarmarterie gemeinschaftlich mit der Hüftblinddarmarterie Ursprung nimmt, kommt die obere Grimmdarmarterie aus demselben Stämmchen wie die vordere Mastdarmarterie. Sie verlaufen ihrem Namen entsprechend, mit der oberen und unteren Lage des Grimmdarmes, bilden in der Beckenflexur einen grossen Gefässbogen, ziehen vom Mesocolon bedeckt, an den, einander zugekehrten Tänien des Grimmdarmes hin und geben zahlreiche Darmäste und Lymphknotenäste ab. Von der oberen Grimmdarmarterie geht ein stärkerer Ast an die magenähnliche Erweiterung und von der unteren ein solcher an den Grund des Blinddarmes, s. bei den Blinddarmarterien. — Als dritte (laterale, kleine) Grimmdarmarterie kann man einen Ast bezeichnen, der von der lateralen Grimmdarmarterie an das Anfangsstück des Colons geht. Zweige der oberen und unteren Grimmdarmarterie umspinnen die gleichnamige Vene in der Form eines zierlichen Wundernetzes.

Die **vordere Mastdarmarterie** (*art. haemorrhoidalis anterior*) (a) geht an den Anfang des Mastdarmes und bildet mit dem nächsten Aste der mittleren, von der hinteren Gekröswurzel, kommenden Mastdarmarterie einen Gefässbogen.

Kleinere Äste gehen von der vorderen Gekrösarterie zu den Mesenterialdrüsen, dem Solargeflecht und den Harnleitern.

Die **hintere Gekrösarterie**, *arteria mesenterica posterior (inferior hom.)*. (Fig. 37, 38.)

Die hintere Gekrösarterie (5) entspringt 11,9 cm, von Mitte zu Mitte der Gefässe gezählt, hinter der vorderen Gekrösarterie, unpaar und ebenfalls aus der unteren Wand der Bauchaorta. Sie teilt sich nach kurzem Verlaufe (4 cm) zwischen den Blättern der hinteren Gekröswurzel in einen vorderen und hinteren Ast.

a. Die **mittlere Mastdarmarterie** (*arteria haemorrhoidalis media*)*) teilt sich nach einem Verlaufe von 11 mm schon in 3 Äste, die zum Darme treten und sich in ähnliche Bögen wie die Dünndarmarterie auflösen. Die Teilung der Äste erfolgt jedoch näher am Darme, als dies bei den Dünndarmarterien der Fall ist. Der vordere Ast anastomosiert mit der vorderen Mastdarmarterie.

b. Die **hintere Mastdarmarterie** (*art. haemorrh. posterior*)**) (d—d″) läuft in den Blättern des Mastdarmgekröses und unter den Lendenwirbeln und dem Kreuzbeine in die Beckenhöhle bis zum flaschenförmigen Teile des Mastdarmes, in welchem sie sich verliert. Feinere Äste anastomosieren mit Zweigen der inneren Schamarterie, den sog. äusseren Mastdarmarterien. Von diesem Aste gehen 4—5 Darmzweige ab, die sich wie jene der mittleren

*) *Art. colica sinistra hom.*

**) *Art. haemorrh. interna hom.*

Mastdarmarterie verhalten*). Ausserdem gehen feine Äste an die Lymphknoten des Mastdarmes.

Die **Nierenarterien** *arteriae renales.* (Fig. 38, 3.)

Es sind dies zwei kurze, jedoch starke Gefässe, die zur Seite der vorderen Gekrösarterie, jedoch noch aus der unteren Aortenwand unter rechtem Winkel entspringen und zwar die rechte etwas vor der linken. Erstere ist etwas stärker und länger, als die linke. Beide gehen zum Ausschnitte der zugehörigen Niere und teilen sich hier in mehrere Äste. Ein Teil dieser Äste tritt von der unteren Fläche in die Nierensubstanz ein, die Hauptäste ziehen jedoch mit dem Harnleiter in den Nierensinus und dringen von hier aus in die Niere ein. An der Basis der Nierenpyramiden bilden sie unvollständige Gefässbögen. — Die rechte Nierenarterie läuft zwischen Aorta und hinterer Hohlvene hinweg. Die Lage der Nierenarterien zur Umgebung ist so, dass unten der Ureter liegt, auf ihn folgt die Nierenvene und auf diese erst die Nierenarterie (resp. deren Hauptäste)**).

Von den Nierenarterien gehen feine Zweige zu den Nebennieren, an die Nierenkapsel, an die Harnleiter und den Bauchknoten des Sympathicus.

Die Nierenarterie ist zuweilen doppelt. Die kleinere, öfters rückläufige, stellt dann einen selbständig gewordenen Ast dar und versieht ein Ende der Niere. — Die Niere erhält noch a. schwache Gefässe, die zur Kapsel gehen, und mit den Rindenarterien in Verbindung stehende Lenden- und Nebennierenarterien; b. gelangen vom Harnleiter aus schwache Arterienzweiglein zur Niere, die mit solchen des Nierenmarkes sich verbinden und welche Zweige den inneren Samenarterien entstammen.

Die **Nebennierenarterien** *arteriae suprarenales* (Fig. 35) sind verhältnismässig zahlreich und kommen von verschiedenen Stellen:

a. Aus der unteren Wand der Aorta. Es sind dies meist zwei Stämmchen, von welchen Äste an die Bauchspeicheldrüse, an das Solargeflecht und den rechten Zwerchfellpfeiler, die anderen an die Nebenniere gehen.

b. Kleine Äste der Bauchschlagader und vorderen Gekrösarterie, die jedoch fehlen, wenn besondere Stämmchen vorhanden sind.

c. Feine Zweige der Nierenarterie.

Die **innere Samenarterie** *art. spermatica interna.* (Fig. 35 u. 43.)

Syn.: Hodenarterie, Eierstocksarterie.

Die inneren Samenarterien sind zwei gepaarte Gefässe, die

---

*) Leyh bezeichnet nur den letzten dieser Äste als hintere Mastdarmarterie.

**) Man kann sich die Lage an dem Worte Uva (Ureter, Vene, Arterie) merken.

in der Nähe der hinteren Gekrösarterie aus der unteren Wand der Bauchaorta entspringen und eine Stärke von 5 mm erreichen. Beim Hengste laufen sie am vorderen Rande einer Bauchfellfalte medial vom Harnleiter über den grossen Psoas, kreuzen sich mit demselben im weiteren Verlaufe und ziehen gegen den Leistenring. Hier treten sie an den vorderen freien Rand des Samenstranges, knäueln sich in Gemeinschaft mit der inneren Samenvene, welche mit ihren Reisern die Arterie umspinnt, zu einem langgestreckten Gefässknäuel dem sog. rankenförmigen Geflecht *(plexus pampiniforme)**) auf und treten nun an das vordere Ende des Hodens. Kurz über dem Hoden giebt jede einen Zweig nach rückwärts an den Nebenhoden, der als Nebenhodenarterie *(art. epipidymidis)* bezeichnet wird. Der Hauptstamm die Hodenarterie *(arteria testicularis)* tritt nun an das vordere Ende des Hodens, läuft am oberen Rande nach rückwärts, wobei er ein Paar Äste an die Albuginea abgiebt. Hierauf läuft er am konvexen Rande nach vorne und giebt rechts und links aufsteigende Äste ab. Er selbst, sowie die zahlreichen, von ihm abgehenden und gegen den oberen Hodenrand aufsteigenden Äste sind korkzieherförmig gewunden und liegen in der Albuginea. In die Hodensubstanz selbst dringen nur feine Zweige ein.

Bei der Stute entsprechen den inneren Samenarterien die Eierstocksarterien *(art. ovarii)*, welche Eierstock, Eileiter und einen Teil des Uterus mit Blut versehen. Sie entspringen wie beim Hengste, laufen am freien Rande des breiten Mutterbandes, eingeschlossen in dessen Platten, zum Eierstock und bilden in der Nähe desselben einen ähnlichen, jedoch schwächeren Gefässknäuel, wie am Hoden. Jede Eierstocksarterie teilt sich in einen vorderen und hinteren Ast. Der vordere ist die eigentliche Eierstocksarterie und tritt vom oberen Rand aus in denselben. Der hintere Ast, der namentlich während der Trächtigkeit stark anwächst, läuft im Bogen am konkaven Rande des Uterushornes und anastomosiert mit dem vorderen Aste der Uterusarterie. Von ihm gehen Zweige zum Eileiter und Uterus.

Die **Lendenarterien**, *arteriae lumbales.* (Fig. 38.)

Es sind dies bei Pferden, die 6 Lendenwirbel besitzen, 5, und

---

*) Das rankenförmige Gefllecht scheint — innerhalb gewisser Grenzen — einen gleichförmigen Blutzufluss der Menge und dem Drucke nach zu sichern. Steigt der Blutdruck im Anfangsstück der *A. spermatica*, so werden die Windungen stärker, womit eine langsamere Strömung und Verminderung des Druckes bezweckt wird. Es stellt diese Einrichtung demnach eine Selbstregulierung dar.

bei solchen, mit nur 5 Wirbeln, 4 Paar Arterienäste, die ähnlich den Zwischenrippenarterien aus der oberen Wand der Bauchaorta entspringen. Sie verhalten sich auch ganz ähnlich, wie die Zwischenrippenarterien. Sie verlaufen nämlich am hinteren Rande der Costalfortsätze, geben einen oberen Muskelast an die Rückenstrecker, einen Rückenmarkast in den Rückgratkanal zu der Rückenmarkarterie, deren Häute und ans Periost. Die fortlaufenden Äste (Bauchäste) laufen mit den Fasern des Querbauchmuskels und versehen die Lendenmuskeln, die Bauchmuskeln, mit Ausnahme des ge-

Fig. 41.

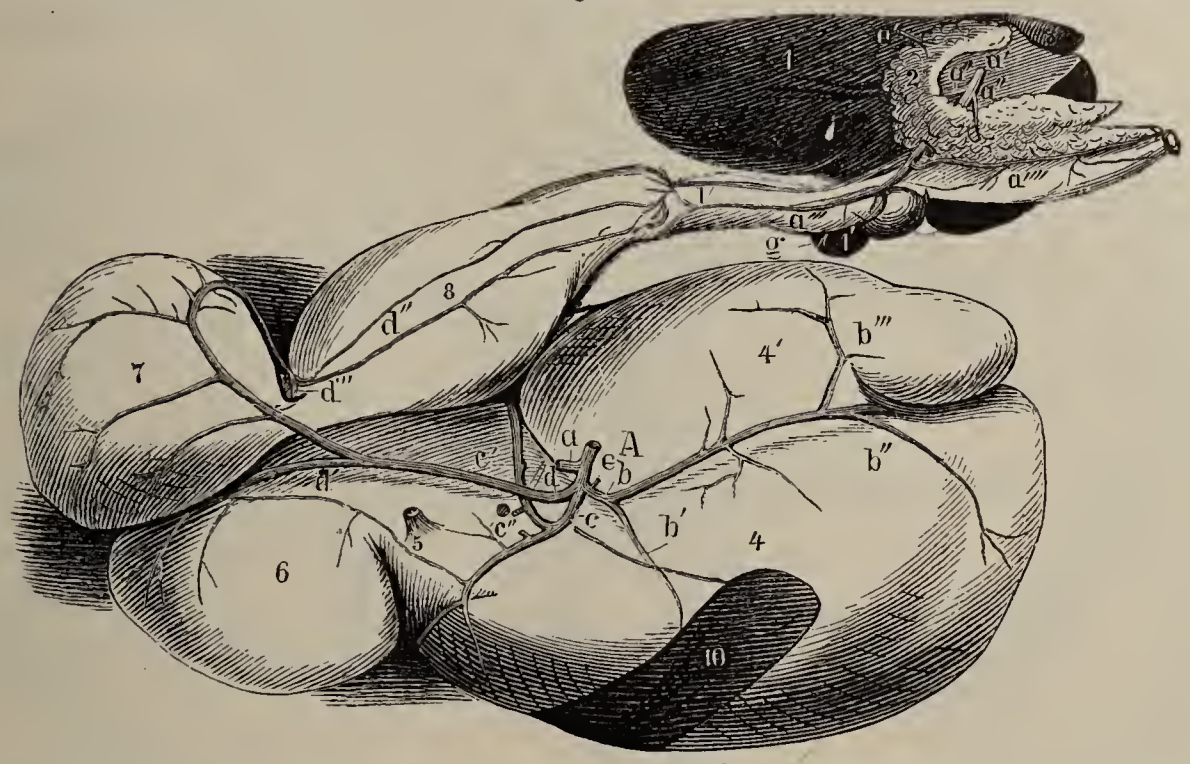

Die Mägen des Rindes von der rechten Seite, sowie Leber und Bauchspeicheldrüse. 1 Leber, 1′ Gallenblase, 2 Pankreas, 3 Hohlvene, 4 linker, 4′ rechter Sack des Wanstes, 5 Schlund, 6 Haube, 7 Buch, 8 Labmagen, 10 Milz. A Die Bauchschlagader, a a′ Leberarterie, a″ a″ Äste an das Pankreas, a‴ (und l) Pförtnerarterie, a⁗ Zwölffingerdarmarterie, b rechte Wanstarterie, b′ Milzarterie, b″ und b″ Äste für die hinteren Blindsäcke, c linke Wanstarterie, c′ Ast zur linken Wanstfläche, c″ Ast zum Zwerchfell, d (rechte) Magenarterie, d′ unterer Ast derselben, d″ oberer Ast des Labmagens, d‴ Ast, der sich zwischen den 3. und 4. Magen verzweigt, e e′ Ast zum Pankreas, g Gallenblasenarterie, l Ast der Pförtnerarterie.

raden, die Haut und den Hautmuskel. Sie anastomosieren mit Zweigen der umschlungenen Darmbeinarterie. Die letzte Lendenarterie, d. h. die fünfte oder vierte entspringt aus der Beckenarterie, läuft von dieser und von den Lendenmuskeln bedeckt nach vorne und tritt in das Loch zwischen den Querfortsätzen der beiden letzten Lendenwirbel. Sie giebt zuweilen auch die vorletzte Lendenarterie ab.

Hintere Aorta der Wiederkäuer.

Die Wiederkäuer besitzen im ganzen 13 **Zwischenrippenarterien,** davon 10 aus der Aorta entspringende, hintere. Die 4. und 5. entspringt in der Regel mit einem gemeinschaftlichen Stamm.

Die **Bauchschlagader** giebt in der Regel die hinteren Zwerchfellarterien ab. Der Stamm der *arteria coeliaca* ist lang, tritt an die obere Wanstfläche und teilt sich hier in die rechte und linke Wanstarterie, die Magenarterie und in die Leberarterie. Die Milzarterie stellt nur einen Ast der linken Wanstarterie dar.

a. Die **rechte Wanstarterie** (linke Magenarterie) (Fig. 41 u. 42, b) läuft in der rechten Längsfurche des Wanstes nach rückwärts zwischen beide hintere Blindsäcke hinein, kommt auf die linke Wanstfläche (Fig. 42, b) und anastomosiert mit Ästen der linken Wanstarterie. Sie giebt auch einen Ast (Fig. 41, e) an die Bauchspeicheldrüse.

b. Die **linke Wanstarterie** (mittlere Magenarterie) (Fig. 41, c) versieht hauptsächlich den vorderen Blindsack der linken Wansthälfte und giebt

Fig. 42.

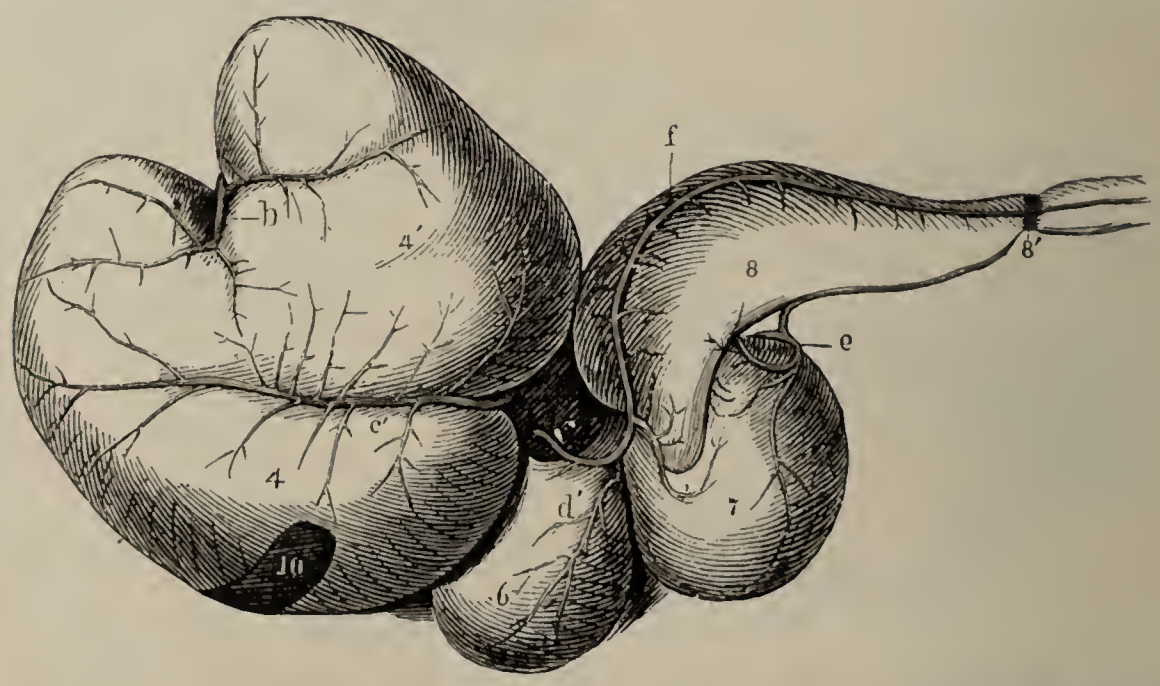

Mägen des Rindes von der linken Fläche. 8′ Pförtner, f untere Arterie des Labmagens (siehe d′ Fig. 41), e Äste für den 3. und 4. Magen (d‴ Fig. 41). Alles übrige wie Fig. 41.

einen Zweig an den zweiten Magen; mit dem Hauptaste (c′) tritt sie zwischen beide vorderen Blindsäcke auf die linke Wanstfläche und anastomosiert (Fig. 42, c′) mit der rechten Wanstarterie. Sie giebt Äste ans Netz. Vor ihr entspringt die Milzarterie in drei bis vier Äste geteilt. (Fig. 41, b′.)

c. Die (rechte) **Magenarterie** (d) ist hauptsächlich für den zweiten und dritten Magen berechnet, giebt jedoch auch Äste ans Netz. Sie teilt sich in einen oberen und unteren Ast. Der obere Ast geht an den konvexen Bogen des Buches, giebt an ihn Äste, verläuft sodann, meist mit 2 Zweigen (d″) am konkaven Bogen des Labmagens und anastomosiert meist mit Ästen der Leberarterie (a‴). Der untere Ast (Fig. 41, d′ und 42, f) tritt an den konvexen Bogen des Labmagens und steht mit der Pförtnerarterie einem Aste der Leberarterie in Verbindung (l).

d. Die Leberarterie (a a′) giebt ab: Zweige an die Bauchspeicheldrüse (a″ a″); die Arterie der Gallenblase *(art. cystica)* (g); die Pförtnerarterie (a‴ und l) und die Zwölffingerdarmarterie (a⁗).

Die **vordere Gekrösarterie** ist lang, tritt am konkaven Ausschnitte in die Darmscheibe und teilt sich, nachdem sie Äste an die Bauchspeicheldrüse (a′ a′) abgegeben hat, in einen oberen, mittleren und unteren Ast. Vor dieser Teilung geht schon die vordere Mastdarmarterie (a″) ab.

a. Der obere Ast (b) oder die Hüftblinddarmarterie*) versieht den Blinddarm, den Hüftdarm, giebt jedoch auch starke Äste an den Knäuel der dicken Gedärme und anastomosiert mit dem nächsten Aste.

Fig. 43.

Darmscheibe des Rindes mit den Verzweigungen der vorderen Gekrösarterie. a Vordere Gekrösarterie, a′ a′ Äste zur Bauchspeicheldrüse, a″ vordere Mastdarmarterie, a‴ Ast der hinteren Gekrösarterie, b oberer Ast (Blind-Hüftdarmarterie incl. der unteren Grimmdarmarterie des Pferdes), b′ eigentliche Blind-Hüftdarmarterie, b″ Hüftdarmarterie, b‴ Grimmdarmäste (entsprechen der unteren Grimmdarmarterie des Pferdes), c mittlerer Ast (obere Grimmdarmarterie des Pferdes), d unterer Ast oder Dünndarmarterie, d′ Schleifen erster, d″ Schleifen zweiter Ordnung mit den Darmästen, e Zwölffingerdarmarterie. — 1 Zwölfingerdarm, 2 Mastdarm, 3 Blinddarm, 4 Hüftdarm, 5 Scheibe des Grimmdarmes, 6 kleinere Lymphknoten im Dünndarmgekröse, 7 langer Lymphknoten des Dünndarmgekröses (pankreas Aselli).

b. Der mittlere Ast (c) oder die aufsteigende (obere) Grimmdarmarterie läuft längs der äusseren Windung des Dickdarmes, giebt Zweige an den Hüftdarm und steht in Verbindung mit dem folgenden Ast.

c. Der untere Ast oder die Dünndarmarterie (d) ist der stärkste

*) Er umfasst auch noch die untere Grimmdarmarterie (des Pferdes).

der 3 Äste. Er läuft am konkaven Bogen des grossen Gekröslymphknotens *(pancreas Aselli)* und anastomosiert mit dem vorigen Aste. Von ihm aus gehen Gefässbögen erster (d′) und zweiter Ordnung (d″) und von den letzteren erst die Darmzweige ab. Feine Zweige gehen zu den Gekrösdrüsen.

Bei Schaf und Ziege fehlt der mittlere Ast. Er wird durch Zweige aus der Hüftblinddarmarterie und der Dünndarmarterie ersetzt.

Die Hüftblinddarmarterie ist verhältnismässig stärker. Der untere Ast versieht den ganzen Dünndarm und die letzte excentrische Windung des Grimmdarmes.

Die **hintere Gekrösarterie** ist sehr klein, entspringt kurz vor der Aortenteilung und spaltet sich in die mittlere und hintere Mastdarmarterie.

Die Nierenarterien und inneren Samenarterien verhalten sich ähnlich wie beim Pferde.

Die Zahl der **Lendenarterien** ist ebenfalls um je eine geringer als die Zahl der Lendenwirbel, also meist fünf. Bei den kleinen Wiederkäuern stellen die Lendenarterien häufig kurze, unpaare Stämmchen dar, die aus der oberen Wand der Aorta entspringen und sich je in die rechte und linke Lendenarterie teilen.

Hintere Aorta des Schweines.

Das Schwein besitzt je nach der Zahl der Rippen 14—16 **Zwischenrippenarterien**, davon 4 vordere, aus dem gemeinschaftlichen Stämmchen entspringende. Die beiden ersten hinteren, aus der Aorta kommenden, bilden öfters ein gemeinsames Stämmchen; ebenso kommt öfters die eine oder andere nicht unmittelbar aus der Aorta, sondern bildet einen Ast einer benachbarten Zwischenrippenarterie.

Die Schlundarterie und Luftröhrenarterie entspringen meist mit je einem besonderen Stämmchen. Die vorderen Zwerchfellarterien fehlen. Die hinteren verhalten sich wie bei den Wiederkäuern.

Der Stamm der **Bauchschlagader** ist verhältnismässig länger, als beim Pferde und giebt eine hintere Zwerchfellarterie für den linken Pfeiler ab. Der rechte Pfeiler bekommt einen Zweig von einer Zwischenrippenarterie. Sie teilt sich hierauf in die grössere Leber- und kleinere Milzarterie. Eine eigentliche Magenarterie (linke Kranzarterie, Gurlt) fehlt sohin dem Schweine.

1. Die Leberarterie giebt ab: a. Äste an die Bauchspeicheldrüse; b. einen Ast für den Spigelschen und oberen Teil des rechten Leberlappens; c. den vorderen Magenast. Von ihm geht der Schlundast (hintere Schlundarterie) ab. d. Abgesehen von jenem Aste treten an das rechte Ende des konkaven Bogens vom Magen büschelförmige Zweige. e. Die Magen-Zwölffingerdarmarterie verhält sich wie beim Pferde. f. Der fortlaufende Stamm teilt sich in vier Hauptäste für die Leberlappen und giebt auch eine Gallenblasenarterie ab.

2. Die Milzarterie verhält sich in der Hauptsache wie beim Pferde. Sie giebt ab: a. Die hintere Magenarterie. Diese entsteht öfters als selbständiger Ast aus dem Winkel der Leber- und Milzarterie. b. Zuweilen kommt aus ihr die (hintere) Schlundarterie. c. Die eigentlichen Milzarterien, linke Magen-Netzarterie und kurzen Magenarterien, wie beim Pferde. d. Kleine Zweige gehen zum Pankreas.

Die **vordere Gekrösarterie** ist lang und stark und tritt an die Wurzel des Dickdarmknäuels. Sie giebt zunächst Zweige für die Bauchspeicheldrüse ab, sodann einen Ast für die aufsteigende Lage des Grimmdarmes (obere Grimmdarmarterie des Pferdes); dann einen kurzen Stamm, aus welchem die Blind-Hüftdarmarterie und die absteigende (untere) Grimmdarmarterie entspringt. Abgesehen von diesen Ästen ist der ganze Stamm und seine Fortsetzung für den Dünndarm bestimmt.

a. Die Dünndarmarterie. Von ihr gehen 8—12 grössere und eine Menge kleinerer Äste ab, die an den Gekrösdrüsen, welche am konkaven Bogen der Därme liegen, Bögen erster Ordnung und kleinere, zweiter Ordnung bilden. Hierauf zerfallen die Arterien in ein reiches Wundernetz, aus welchem die zahlreichen, nahe beisammenstehenden Darmäste abgehen.

b. Die absteigende und aufsteigende Grimmdarmarterie liegt in der Axe des Dickdarmknäuels am konkaven Bogen des Darmes, folgt jedoch den Windungen desselben. An der Umbeugungsstelle derselben anastomosieren sie im Bogen wie beim Pferde. Ihre Äste bilden Wundernetze wie am Dünndarme.

c. Die Blindhüftdarmarterie liegt im Blinddarmgekröse. Ihre Äste bilden ebenfalls reiche Wundernetze, die mit jenen des Dünndarmes durch Zweige zusammenhängen.

Nierenarterien und innere Samenarterien wie beim Pferde.

Die hintere Gekrösarterie verhält sich wie bei den Wiederkäuern.

Lendenarterien sind auf jeder Seite 6 vorhanden, die siebente kommt aus der mittleren Kreuzbeinarterie.

Hintere Aorta der Fleischfresser.

Von den 13 Zwischenrippenarterien sind 4 vordere, aus dem gemeinschaftlichen Stämmchen entspringende.

Die vorderen Zwerchfellarterien fehlen, die hinteren verhalten sich wie bei den Wiederkäuern.

Der Stamm der **Bauchschlagader** ist nur kurz, und teilt sich, wie beim Pferde in eine Leber-, Milz- und Magenarterie (linke Kranzarterie des Magens, Gurlt). Der Stamm giebt meist eine hintere Zwerchfellarterie ab.

a. Die Leberarterie giebt ab: Äste an den Spigelschen und die Hauptleberlappen, sowie eine Gallenblasenarterie; ferner die Magen-Zwölffingerdarmarterie und Pförtnerarterie. Sie verhalten sich in ihrem Verlaufe wie beim Pferde.

b. Die Milzarterie verhält sich wie beim Pferde. Die Äste für die Milz treten an mehreren Stellen der Milzrinne ein.

c. Die Magenarterie teilt sich in einen vorderen und hinteren Ast wie beim Pferde.

Die **vordere Gekrösarterie** bildet einen langen Stamm, der in der Hauptsache für den Dünndarm bestimmt ist. Die Arterien für den Dickdarm sind verhältnismässig schwache Äste, welche gleiche Stärke mit den grösseren Dünndarmästen haben.

a. Dickdarmarterien. Es sind dies zwei Äste. α. Ein kleines Stämmchen giebt die kleine Blindhüftdarmarterie und die untere Grimmdarmarterie ab. β. Ein zweiter, kleiner Ast entspricht der oberen Grimmdarmarterie des Pferdes und geht ans Ende des Grimmdarmes. Beide Grimmdarmarterien bilden einen Gefässbogen. γ. Dicht neben der oberen Grimmdarmarterie oder aus ihr kommt die kleine vordere Mastdarmarterie.

b. Die Dünndarmarterie giebt 13—16 Äste ab, die wie beim Pferde Gefässbögen erster Ordnung und zuweilen unregelmässige, kleinere zweiter Ordnung machen, von welchen dann die Darmzweige abgehen.

Nierenarterien und innere Samenarterien wie beim Pferde.

Die hintere Gekrösarterie ist schwach, die mittlere Mastdarmarterie geht an das Endstück des Grimmdarmes.

Lendenarterien sind 6 vorhanden, die 7. entspringt aus der Beckenarterie.

Arterien der Beckengliedmassen.

Die **Darmbeinarterie**, *art. iliaca externa.* Schenkelarterie, *art. cruralis.* (Fig. 44.)

Syn.: Äussere oder besondere Darmbeinarterie.

Die beiden Darmbeinarterien entspringen am vorletzten Lendenwirbel jederseits unmittelbar aus der Bauchaorta und besitzen eine mittlere Stärke von 2 cm. Sie verlaufen am hinteren Rande der Sehne des Ileo-psoas, sind nur vom Bauchfelle bedeckt und decken zum Teile die Beckenvenen. Dann laufen sie nach abwärts in den Cruralkanal (s. S. 471). Von ihrem Eintritte in diesen an heissen sie nun Schenkelarterien. Die Darmbeinarterie giebt bis dahin ab:

a. Die **umschlungene Darmbeinarterie** (*art. circumflexa ileum h.*) Baucharterie *art. abdominalis* (b′—b‴). Es ist das ein 6—7 mm starkes Gefäss, das dicht am Anfange der Darmbeinarterie entspringt, inmitten zweier gepaarter Venen quer über den Darmbeinkopf des Ileo-psoas läuft und nur vom Bauchfelle bedeckt ist. In der Nähe des lateralen Darmbeinwinkels teilt sie sich in einen vorderen und hinteren Ast. Der vordere tritt unter dem Querbauchmuskel nach aussen und verzweigt sich in ihm und dem inneren Schiefen. Der hintere Ast giebt Zweige an die äusseren Darmbeindrüsen (b‴), tritt nach aussen und verbreitet sich in der Kniefalte und

deren Lymphknoten. Er giebt Äste an die oben genannten Muskeln, an den Bauchhautmuskel und die Haut in der Nähe des Kniegelenkes.

Ausserdem giebt die umschlungene Darmbeinarterie Zweige an den Ileo-psoas und Sartorius.

b. Die **äussere Samenarterie** (*art. spermatica externa*) (b'''') ist

Fig. 44.

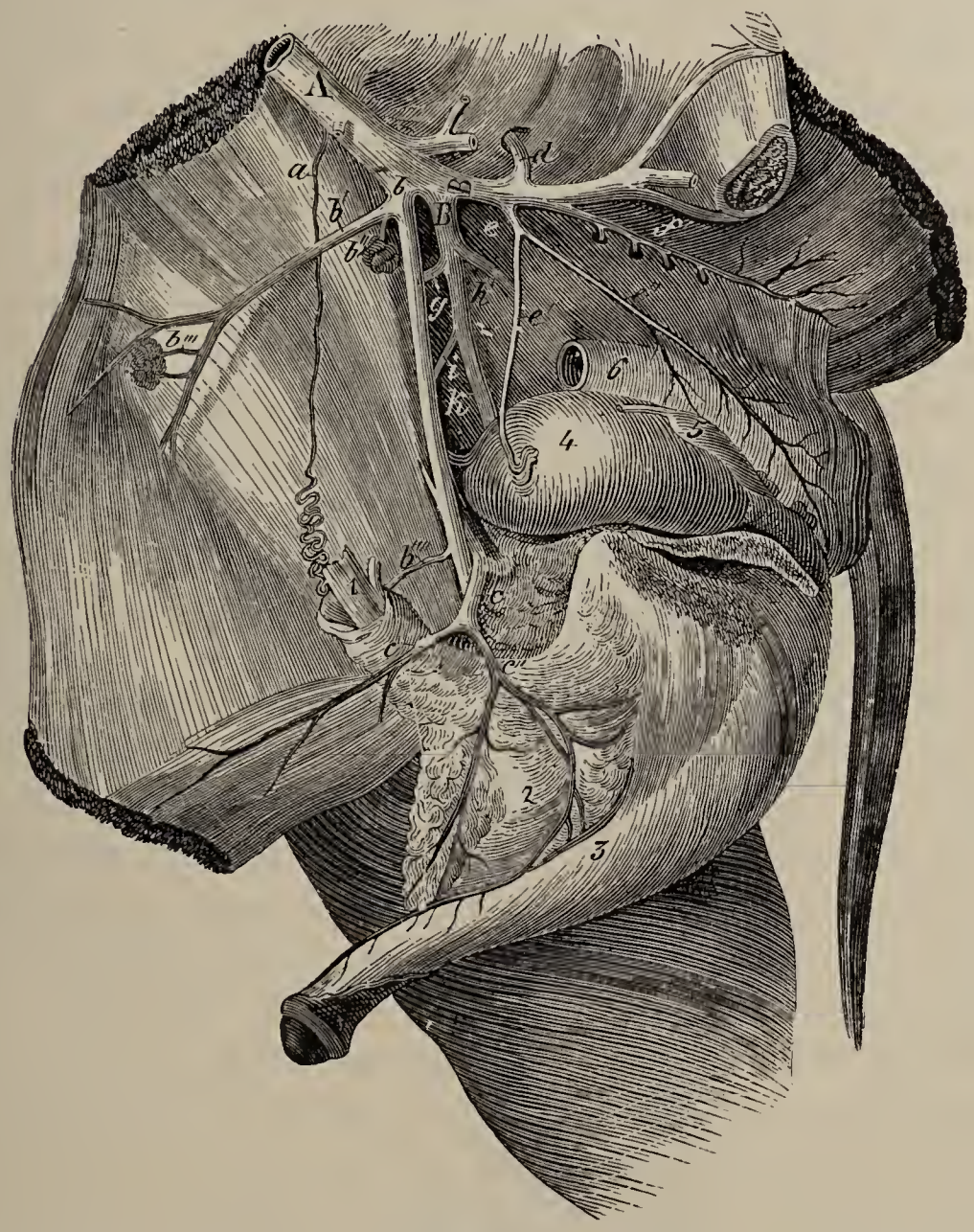

Rechte Beckenhälfte des Pferdes mit der Aortenverteilung. 1 Abgeschnittener Samenstrang, 2 Scheidewand des Hodensackes, 3 Penis, 4 Harnblase, 5 linkes Samenbläschen, 6 Ende vom Mastdarm. A Ende der Bauchaorta, a rechte innere Samenarterie, b rechte Darmbeinarterie, b'—b''' die umschlungene Darmbeinarterie, b'''' äussere Samenarterie, c Stamm der hinteren Bauchdeckenarterien (c') und der äusseren Schamarterie c''. B B Beckenarterien, d die letzte Lendenarterie, e e'' linke innere Schamarterie, e' Nabelarterie, f linke Seiten-Kreuzbeinarterie, g rechte Lenden-Darmbeinarterie, h Kruppenarterie, i äussere umschlungene Schenkelarterie, k rechte Verstopfungsarterie. (Leyh.)

beim männlichen Tiere ein schwaches Gefäss, das in der Mitte der Darmbeinarterie entspringt, am hinteren Rande des *Cremaster externus* nach abwärts läuft und sich in ihm, sowie der gemeinschaftlichen Scheidenhaut verzweigt. Beim weiblichen Tiere ist es ein 5—6 mm starkes Gefäss, das als **vordere Tragsackarterie** *(a. uterina anterior)* zu bezeichnen ist. Sie entsteht dicht hinter dem Ursprunge der umschlungenen Darmbeinarterie, läuft in der Richtung des runden Mutterbandes, das von ihm Zweige erhält, zum

Uterus und anastomosiert innerhalb der Uteruswand mit der Eierstocksarterie und der hinteren Tragsackarterie. Sie giebt feine Äste an den Harnleiter.

c. Die **äussere Schamarterie** *(art. pudenda externa)* (c″) ist ein 8 mm starkes Gefäss, welches gemeinschaftlich mit der hinteren Bauchdeckenarterie, dicht vor dem Eintritte in den Schenkelkanal entspringt, sehr häufig aber auch aus der tiefen Schenkelarterie kommt, und mit der gleichnamigen Vene am medialen Winkel der Bauchöffnung genannten Kanales verläuft. Sie tritt unter dem Poupartschen Bande in den Leistenkanal (beim weiblichen Tiere an der analogen Stelle) und läuft am *Cremaster externus* nach aussen. Sie ist hier von grossen Lymphgefässen und vom dritten Lendennerven begleitet. Beim männlichen Tiere teilt sie sich nach dem Austritt aus dem Leistenkanale in einen vorderen und hinteren Ast, von welchen sich jeder bald wieder in zwei Äste spaltet.

α. Der eine der hinteren Äste geht in die Dartos, in die Haut des Hodensackes und den Schlauch, der andere, untere Rückenarterie der Rute, *a. dorsalis penis inferior* geht in die Rinne des Rückens der Rute und anastomosiert mit der oberen Rutenarterie.

β. Der eine der vorderen Äste geht an der Bauchwand, parallel der Medianlinie, nach vorne bis zum Nabel, wo er mit dem entgegengesetzten Aste anastomosiert, und verzweigt sich an der Kniefalte, in der Haut an der medialen Abteilung des Schenkels, in den Leistenknoten, Hautmuskel, gelben Bauchhaut und dem Schlauch. Der andere, vordere Ast verzweigt sich fast ausschliesslich im Schlauche. Alle diese Äste anastomosieren unter sich und mit den entgegengesetzten.

Beim weiblichen Tiere heisst die Arterie die **Euterarterie** *(art. uberi)*. Sie teilt sich ebenfalls in zwei Äste, einen vorderen und hinteren. Der hintere giebt starke Zweige ans Euter, die Lymphknoten desselben, und geht mit einem Zweige, der mit der inneren Schamarterie anastomosiert, bis zum unteren Schamwinkel. Er giebt Zweige an die umgebende Haut. Der vordere Ast ist stark, giebt ebenfalls viele Zweige ans Euter, an die Kniefalte und deren Lymphknoten und zieht sich gleichfalls bis zum Nabel vor, wo er sich wie beim männlichen Tiere verhält.

d. Die **hintere Bauchdeckenarterie** *(art. epigastrica posterior inferior hom.)* (c′) zweigt sich nach einem Verlaufe von 4,5 cm von dem gemeinschaftlichen Stamme der äusseren Schamarterie und hinteren Bauchdeckenarterie ab, verläuft am Seitenrande des geraden Bauchmuskels sowie gedeckt vom Querbauchmuskel nach vorne und anastomosiert mit der vorderen. Sie hat am Ursprunge eine Stärke von 4 mm.

Die äussere Schamarterie entspringt oft, zuweilen bloss auf einer Seite aus der tiefen Schenkelarterie, hart an ihrem Ursprunge.

Die **Schenkelarterie**, *arteria femoralis (cruralis.)* (Fig. 45.)

Die Schenkelarterie (11 mm stark) tritt durch den Schenkelkanal an die mediale Fläche des Oberschenkels. Sie liegt ober-

flächlicher als die gleichnamige Vene und ist nur durch ein Lymphknotenpaket und die Schamschenkelportion des Poupartschen Bandes vom Leistenkanale getrennt, welch letzterer vor ihr liegt. Im weiteren Verlaufe tritt sie mehr in die Tiefe, liegt dem Oberschenkelbein unmittelbar an und wendet sich von dessen medialer Fläche auf die hintere. An dieser Stelle läuft sie in einer mehr

Fig. 45.

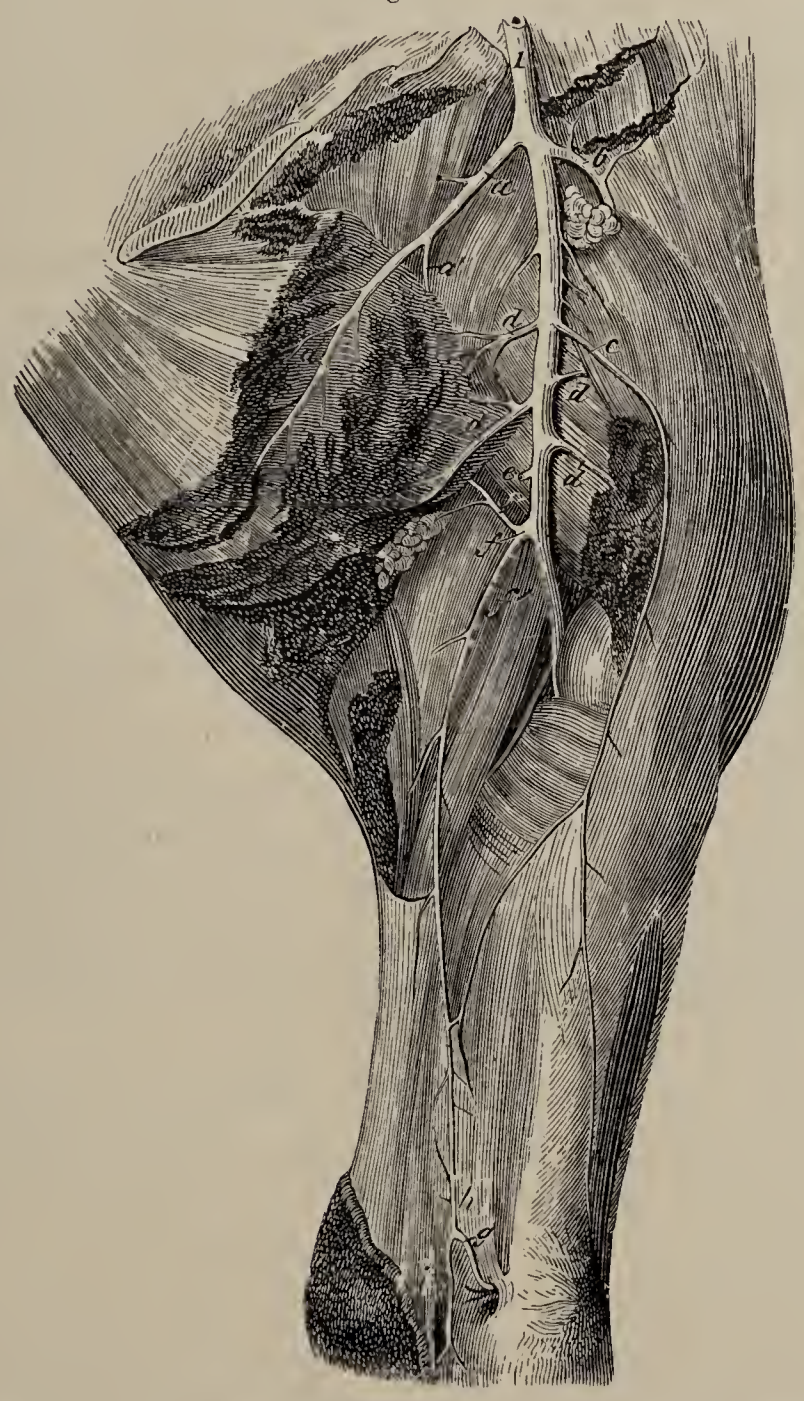

Oberschenkel des Pferdes, mediale Fläche. 1 Oberschenkelarterie, a tiefe Schenkelarterie, b sog. vordere Schenkelarterie, c innere Hautarterie. d d vordere und hintere Muskelzweige, e Ernährungsarterie, f untere Schenkelarterie, f' aufsteigender, f'' absteigender Ast derselben, g Bogen, den die hintere Unterschenkelarterie bildet, h zurücklaufende Unterschenkelarterie, i absteigender Ast der hinteren Unterschenkelarterie. (Leyh.)

und weniger deutlichen Gefässrinne des Knochens. Sie tritt sodann zwischen beiden Köpfen des Kniekehlmuskels in die Tiefe und wird nunmehr als Kniekehlarterie bezeichnet. Bis dahin giebt sie ab:

a. Die **tiefe Schenkelarterie** *(art. femoris profunda)* (8 mm.). Sie entspringt am vorderen Rande des Schambeines unmittelbar nach dem Ein-

tritte in den Schenkelkanal, läuft dann zwischen dem äusseren Verstopfungsmuskel und dem Schambackbeinmuskel nach rückwärts und teilt sich in zwei Äste. Der mediale, schwächere Ast geht hinter dem vorderen Schambackbeinmuskel in den Schamschenkelbeinmuskel und verzweigt sich in ihm, der laterale, innere umschlungene Oberschenkelarterie *art. circumflexa femoris interna* (Gurlt), läuft auf dem äusseren Verstopfungsmuskel nach hinten und abwärts und verzweigt sich im hinteren Teile der Beckenmuskeln.

b. **Vordere Muskeläste.** (b) Dieselben gehen zum Teile in den Sartorius und Gracilis und sind nur schwach; zwei stärkere, von welchen der grössere als vordere Oberschenkelarterie bezeichnet wird, (3,5 mm) treten in die Kniescheibenstrecker. Von dem letzteren treten starke Zweige zum Kniegelenke*).

c. **Hintere Muskeläste.** Sie treten zu den Adductoren. Einen grösseren Ast bekommt namentlich das untere Ende des grossen Gesässbackbeinmuskels.

d. Die **untere Ernährungsarterie** (e) des Oberschenkelbeines *(a. nutritia femoris inferior)* tritt in das grosse Ernährungsloch an der Diaphyse des Backbeines.

e. Die **innere Hautarterie** (c) *(a. subcutanea femoris interna vel saphena magna)***) ist schwach, tritt in der Mitte der Schenkelarterie nach aussen und ist von der Schrankader und dem inneren Hautnerven begleitet. Sie läuft nun, von der oberflächlichen Schenkelbinde bedeckt, an der medialen Seite und etwas nach rückwärts sowie unten und anastomosiert mit dem zurücklaufenden Ast der Unterschenkelarterie.

f. Die **untere Schenkelbeinarterie** *(art. femoris inferior)* (f) (9 mm.) tritt unmittelbar vor dem Eintritte zwischen die Köpfe des Wadenmuskels von der hinteren Wand der Cruralarterie ab und teilt sich sogleich in zwei Äste.

α. Der aufsteigende Ast (f′) ist beträchtlich und verzweigt sich im medialen Kopfe des Kniescheibenstreckers und dem unteren Teile der Kreuzsitzbeinmuskeln.

β. Der absteigende Ast (f″) verzweigt sich hauptsächlich in den Köpfen des Wadenmuskels. Ein dünner Zweig jedoch läuft mit dem Kronbeinbeuger nach abwärts und anastomosiert mit dem zurücklaufenden Aste der Unterschenkelarterie.

Die **Kniekehlarterie,** *arteria poplitea.* (Fig. 46, A.)

Sie ist die fortgesetzte Cruralarterie, tritt zwischen den Köpfen des Wadenmuskels und den beiden Condylen des Oberschenkelbeins in die Kniekehle unter den Kniekehlmuskel und teilt sich, von demselben bedeckt, in die vordere und hintere Unterschenkelarterie. Sie giebt ab:

a. Zweige an den Waden- und Kniekehlmuskel und

b. Mehrere Zweige an das Kniegelenk.

---

*) *Arteriae articulares genu superiores.*

**) *Art. saphena magna* des Menschen, bei dem sie als Tierähnlichkeit in seltenen Fällen beobachtet wurde.

Hintere Unterschenkelarterie, *arteria tibialis postica.* (Fig. 45.)

Sie ist die kleinere der beiden Unterschenkelarterien. Anfänglich vom Kniekehlmuskel bedeckt, verläuft sie an der hinteren Fläche des Unterschenkelbeines nach abwärts und teilt sich 7—8 cm über dem unteren Ende der Tibia in einen lateralen und medialen Ast. Bis dahin giebt sie Muskeläste an die Hufbeinbeuger und eine Ernährungsarterie ab.

a. Der laterale Ast*) tritt, bedeckt von der Sehne des Hufbeinbeugers (Fig. 46, b′) über dem Gelenke, auf die laterale Seite, steigt im Bogen zu dem Fersenbeinhöcker nach aufwärts und verzweigt sich an ihm, der Achillessehne, am Gelenke und lateralen Knöchel**).

b. Der mediale Ast ist die fortlaufende hintere Unterschenkelarterie. Er bildet an der medialen Seite und dicht über dem Gelenke einen Bogen, der aus dem tiefen Blatte der Schenkelbinde heraustritt (Fig. 45, g) und zerfällt in einen aufsteigenden und absteigenden Ast.

α. Der aufsteigende Ast oder die zurücklaufende Unterschenkelarterie *(a. tibialis recurrens)* (Fig. 46, c) läuft vor der Achillessehne nach aufwärts und anastomosiert mit der inneren Hautarterie und dem absteigenden Aste der unteren Schenkelarterie.

β. der absteigende Ast (Fig. 46, d) ist der fortlaufende Stamm und als solcher stärker. Er zieht mit der Sehne des tiefen Zehenbeugers vor dem hinteren Bande des Sprunggelenkes nach abwärts und teilt sich am Mittelfusse in die beiden Plantararterien. An der Umbiegungsstelle giebt er noch einen Ast an den Fersenbeinhöcker und die daselbst befindlichen Sehnen *(art. calcanea medialis h.)*

Fig. 46.

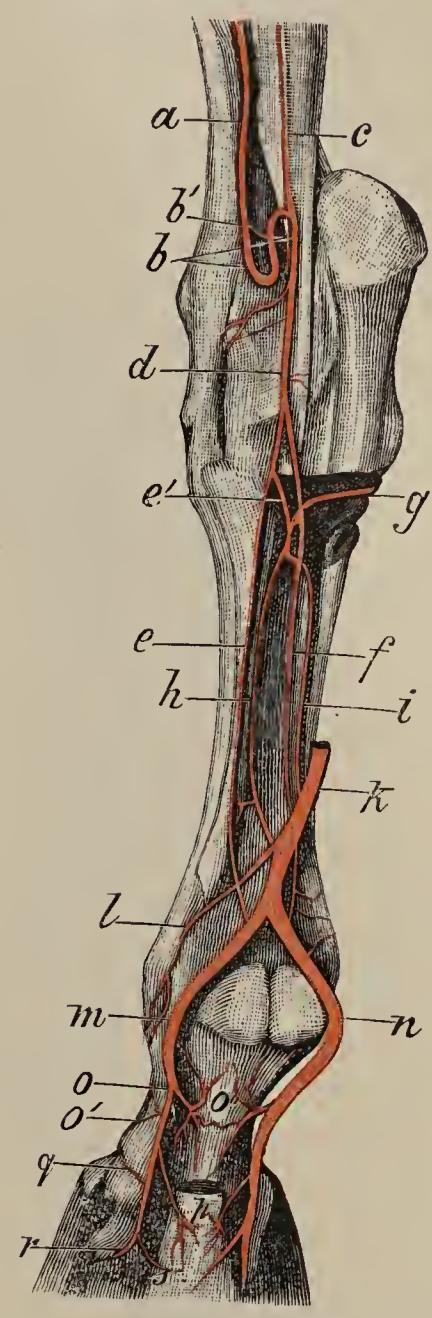

Arterien des Hintermittelfusses vom Pferde. a hintere Unterschenkelarterie, b Bogen mit welchem sie an die Oberfläche tritt, b′ laterale Sprunggelenksarterie, c Anastomose mit der unteren Schenkelarterie, d fortlaufender Ast der hinteren Unterschenkelarterie, e mediale Plantararterie, e′ ihre Anastomose mit der durchbohrenden Sprunggelenksarterie, f laterale Plantararterie, g durchbohrende Sprunggelenksarterie, h mediale Zwischenmittelfussarterie, i laterale Zwischenmittelfussarterie, k grosse laterale Zwischenmittelfussarterie, l Äste ans Zehengelenk, m mediale, n laterale Seitenarterie der Zehe, o hintere, o′ vordere Fesselarterie, p Ballenarterie, q Kronenarterie, r Wandarterie, s Sohlenarterie des Hufbeines.

*) Also auch hier tiefe Teilung gegenüber dem Menschen, wie am Vorderfusse. — Äussere Sprunggelenksarterie *(a. malleolaris externa hom.,* Gurltsche Deutung).

**) Diese Zweige zum Fersenbeinhöcker entsprechen der *Art. calcanea lateralis hom.*

αα. Die laterale Plantararterie läuft lateral von der oberflächlichen Beugesehne am Mittelfusse hinab, an dessen oberem Drittel sie mit der *art. tarsal. perforans* den proximalen Sohlenbogen (Sussdorf) bildet. Sie mündet in den distalen Sohlenbogen oder in die laterale Zehenarterie.

ββ. Die mediale Plantararterie zieht dem medialen Rande der Beugesehne entlang, um sich im unteren Drittel des Mittelfusses mit der dorsalen und plantaren medialen Zwischenmittelfussarterie zu vereinigen und hierauf in den „distalen Sohlenbogen“ (Sussdorf) einzumünden oder aber sie läuft für sich in die mediale Zehenarterie ein wie die laterale Plantararterie in die laterale Zehenarterie. (Fig. 46 e u. f.)

Die **vordere Unterschenkelarterie**, *arteria tibialis antica.* (Fig. 47, 3.)

Syn.: Grosse Unterschenkelbeinarterie.

Sie ist weit grösser (5 mm) als die hintere Schenkelarterie, und anfänglich vom Kniekehlmuskel bedeckt, tritt sodann zwischen dem oberen Teile des kleinen und grossen Unterschenkelbeines durch das Zwischenknochenband auf die vordere (laterale) Fläche der Tibia, läuft, von den Beugemuskeln des Mittelfusses und den Zehenstreckern bedeckt, bis zum Mittelfuss nach abwärts und setzt sich hierauf als grosse Zwischenmittelfussarterie am Mittelfusse fort. Sie geht hierbei unter dem oberen und unteren Querbande sowie dem Schleifenbande hinweg und giebt bis zu ihrem Übergang an den Mittelfuss ab:

a. Äste an das Kniegelenk.

b. Zahlreiche Muskeläste an den Mittelfussbeuger und die Zehenstrecker.

c. Die Wadenbeinarterie (a) (*a. peronea*, Gurlt)*), die am kleinen Unterschenkelbeine herabläuft, oben (sub. b) genannte Muskeln, sowie den Hufbeinbeuger versieht, mit einem Aste die Schenkelfascie durchbohrt und mit einem aufwärts und abwärts steigenden Zweige zur Haut geht.

d. Im Buge des Sprunggelenkes giebt sie die laterale und mediale Knöchelarterie ab *(art. malleolaris lateralis et medialis h.).* Es sind das kleine Ästchen, die sich an der Beinhaut der genannten Knöchel verbreiten.

e. Die **Sprunggelenkarterie** *(art. tarsea)* geht an die Dorsalfläche des Gelenkes.

f. Die **Mittelfussarterie** *(art. metatarsea)* bildet mit der Sprunggelenkarterie das *rete tarsale.* Von der Mittelfussarterie läuft ein feiner Zweig an der Dorsalfläche des Mittelfusses nach abwärts und anastomosiert später mit der grossen Zwischenmittelfussarterie.

---

*) *Art. recurrens tibialis antica hom.*

Aus dem Tarsalnetze entwickelt sich die mediale, dorsale Zwischenmittelfussarterie *(art. intermetatars. dors. II.)*, welche in halber Höhe des Metatarsus sich mit der gleichnamigen, plantaren Arterie vereinigt.

Die fortgesetzte vordere Unterschenkelbeinarterie entspricht der *art. dorsalis pedis hom.* Sie läuft über den lateralen Teil der dorsalen Sprunggelenkfläche und giebt im unteren Drittel der letzteren die:

Fig. 47.

Mediale Seite des linken Unterschenkels vom Pferde. 1 Kniekehlarterie, 2 hint. Unterschenkelarterie, 3 vordere Unterschenkelarterie, a Arterie des kleinen Unterschenkelbeins, b Muskelzweige, 4 durchbohrende Sprunggelenkarterie, 5 grosse Zwischenmittelfussarterie. (Leyh.)

g. **Durchbohrende Sprunggelenkarterie** *(art. tarsea perforans)* ab, welche durch den Sprunggelenkkanal läuft und hier sowohl mit den plantaren Zwischenmittelfussarterien als auch den beiden Plantararterien in Verbindung steht. (s. diese.)

Die plantaren Zwischenmittelfussarterien *(art. intermetatars. plant. II* u. *III)* entsprechen denen am Vordermittelfuss, doch fehlt die mediale (II) häufig. Die stets vorhandene laterale (III) läuft in dem Winkel zwischen Haupt- und Nebenmittelfussknochen hinab und anastomosiert am Unterende des letzteren mit der grossen Zwischenmittelfussarterie (*arc. plant. distars*).

h. Die **grosse, laterale, Zwischenmittelfussarterie** (grosse Schienbeinarterie der Alten) *art. intermetatarsea dors. III* ist der fortlaufende Stamm der *art. tib. ant.* bezw. *art. dors. ped.* Sie läuft anfangs dorsal in der Gefässrinne am lateralen Rande des Hauptmittelfussknochens, tritt dann, zwischen dem lateralen Nebenmittelfussknochen und dem Hauptmittelfussknochen sich hindurchzwängend auf die Plantarfläche, dabei giebt sie Äste ans Periost, die Haut und die Sehnen und teilt sich in die

i. **Seitenarterien der Zehen**, welche sich an der Beckengliedmasse ebenso verhalten, wie an der Brustgliedmasse.

Die **Beckenarterie**, *arteria iliaca interna hom.**) Fig. 44, 48 u. 49.

Syn.: Innere Darmbein- oder Hüftarterie; *art. iliaca interna v. pelvica.*

Sie entsteht durch gabelige Teilung der Bauchaorta am Ende des fünften Lendenwirbels unter einem Winkel von 58—65 °). Sie ist stärker, als die Darmbeinarterien und zerfällt bald in folgende Äste:

a. die letzte Lendenarterie,
b. die Lenden-Darmbeinarterie,
c. die innere Schamarterie,
d. die äussere umschlungene Oberschenkelarterie,
e. die Verstopfungsarterie,
f. die Gesässarterie und
g. die Seitenkreuzbeinarterie.

In seltenen Fällen entspringen die Darmbeinarterien und Beckenarterien je mit einem kurzen gemeinschaftlichen Stamm, der dann als *Iliaca communis* zu bezeichnen ist.

Die **Lenden-Darmbeinarterie**, *arteria ileo-lumbalis* (Fig. 49, 4.)

Syn.: Vordere Darmbeinmuskelarterie, *art. iliaca s. glutaea anterior.*

Es ist dies ein 7 mm starker Ast, der an der unteren Fläche des Kreuzbeinflügels, bedeckt vom grossen Psoas entsteht, in der Gefässrinne am hinteren Rande des lateralen Darmbeinwinkels verläuft und sich dann nach aussen umbiegt. Sie giebt Äste an den Psoas, Rückenstrecker und Gesässmuskel.

Die **innere Schamarterie**, *arteria pudenda interna* (Fig. 44, e.)

Sie entspringt unter spitzigem Winkel aus der unteren Wand der Beckenarterie*) und ist die kleinste ihrer Äste. Sie verläuft gegen den äusseren Gesässbeinausschnitt hin, liegt anfangs innerhalb des breiten Beckenbandes, durchbohrt dasselbe über dem Pfannenkamm und tritt vorne am äusseren Gesässbeinausschnitte wieder in die Beckenhöhle. Sie verästelt sich schliesslich am After, am Penis oder der Scham und giebt ab:

a. Die **Nabelarterie****) (Fig. 44, e') *(art. umbilicalis).* Diese ist nur beim Fötus als solche vorhanden und dann sehr stark. Sie geht bei ihm zur Seite der Blase und der Harnschnur in den Nabel. Beim erwachsenen Tiere bildet sie einen soliden Strang und reicht bis zum Scheitel der Blase. Sie bildet hier den vorderen Rand der Seitenbänder der Blase. — Bei der erwachsenen Stute ist der erste Ast der inneren Schamaterie die hintere Tragsackarterie und aus dieser entspringt erst die Nabelarterie. — Die **hintere Tragsackarterie** oder **Scheidenarterie*****) (*art. uterovesicalis v. vaginalis)* erreicht eine Stärke von 3—4 mm, verläuft im breiten Bande

*) *Art. hypogastrica.*

**) Der Anfang der inneren Schamarterie wird auch schon als Nabelarterie beschrieben; dann bildet die innere Schamarterie einen Ast der Nabelarterie.

***) Die vordere ist ein Ast der Darmbeinarterie.

des Uterus und tritt in der Gegend des Körpers zu ihm. Durch einen vorderen Ast anastomosiert sie mit der vorderen Uterusarterie. Zweige von ihr gehen zur Blase, zum Harnleiter, zur Scheide und dem flaschenförmigen Teile des Mastdarmes*). Beim Hengste bilden die Mastdarmzweige einen besonderen Ast der inneren Schamarterie, von welchem Zweige zu den Samenbläschen der Vorsteherdrüse und zur Beckenportion der Harnröhre gehen.

b. Die **Mittelfleischarterie** *(art. perinea)* ist ein Ast der inneren Schamarterie, der beim männlichen Tiere seitlich zwischen After und Rute, beim weiblichen seitlich zwischen After und dem oberen Schamwinkel liegt. Von ihr gehen ab:

Fig. 48.

Arterien der Geschlechtsorgane vom Hengst, schematisch. 1 innere Samenarterie, 2 äussere Samenarterie, 3 Schenkelarterie, 4 äussere Schamarterie, 4′ Äste an die Vorhaut, 4″ Äste an die Rute, 5 Beckenarterien beider Seiten, 6 Nabelarterie der linken Seite, 7 innere Schamarterie, 8 Ast zu den accessorischen Geschlechtsdrüsen, 9 Mastdarmäste, 10 Arterie der Harnröhrenzwiebel, 11 Verstopfungsarterie der linken Seite, 12 Arterie des kavernösen Körpers der Rute, 13 Äste an den Gesässbeinrutenmuskel, 14 obere Rückenarterie der Rute. a Hoden, b Samenleiter, c Samenbläschen, d Vorsteherdrüse, e Cowpersche Drüse, f Harnblase, g Harnröhre, h Rute, i Mastdarm, (nach Chauveau).

α. Zweige an den After (äussere Mastdarmarterie, *art. haemorrhoidalis externa h.)* und den Afterlymphknoten.

β. Zweige an die Dammmuskel und .

γ. die Arterie der Harnröhrenzwiebel *(art. bulbosa)*. Sie ist der Endast, stark und dringt unmittelbar vor der Vereinigung beider Mittelfleischmuskeln in die Harnröhrenzwiebel ein. — Beim weiblichen Tiere geht sie an den Schwellkörper des Scheidenvorhofes.

Es ist hier von Interesse zu wissen, dass beim Menschen der Stamm, in welchen die Aorta zerfällt, und aus dessen Verlängerung unmittelbar die innere

*) Sog. innere Mastdarmarterie *(art. haemorrhoidalis media hom.)*

Schamarterie hervorgeht, soweit als Beckenarterie bezeichnet wird, bis die Gesässbeinarterie abgegeben ist. Beim Pferde ist es freilich üblich geworden, den ganzen Stamm (also die eigentliche Beckenarterie) ihrer Kleinheit wegen schon als innere Schamarterie zu bezeichnen, was fürs Pferd angehen mag, die Vergleichung mit den übrigen Haustieren jedoch wesentlich erschwert. Beim Pferde ist es namentlich die starke Seitenkreuzbeinarterie und starke Verstopfungsarterie, welche die Verhältnisse wesentlich verändert haben. Wollte man die Verhältnisse des Pferdes unmittelbar auf die übrigen Haussäugetiere übertragen, so müsste man sagen, die Aorta teile sich schliesslich in beide innere Schamarterien und die mittlere Schweifarterie. Die beiden inneren Schamarterien würden dann die hauptsächlichsten Äste der Beckenarterie vom Pferde abgeben. Dieses Verhältnis ist namentlich beim Schweine sehr in die Augen springend.

Äussere umschlungene Oberschenkelarterie, *art. circumflexa femoris externa h.* (Fig. 49, 6) (entspringt beim Menschen aus der *art. iliaca externa*, ebenso bei unseren anderen Haustieren.)

Syn.: Untere Darmbeinmuskelarterie, *art. glutaea inferior.*

Sie ist 7—8 mm stark und wendet sich in der Nähe des hinteren Darmbeinwinkels, wo sie eine Gefässrinne besitzt, nach aussen, giebt dort eine Ernährungsarterie ab und verzweigt sich im Ileo-Psoas, in den Kruppenmuskeln, im Spanner der Schenkelbinde und den Kniescheibenstreckern.

Die Gesäss- oder Kruppenarterie, *art. glutaea.* (Fig. 49, 5.)

Syn.: Hintere oder obere Darmbeinmuskelarterie. *A. glutaea posterior.*

Sie ist stärker als die vorige (12 mm), tritt in der Nähe des medialen Winkels vom Darmbeine hinter dem Darm-Kreuzbeingelenke, wo sie eine Gefässfurche besitzt, durch den Gesässausschnitt des breiten Beckenbandes nach aussen und versieht mit vielen Asten die Kruppenmuskeln und die grossen Nervenstämme.

Die Verstopfungsarterie, *arteria obturatoria.* (Fig. 49, 7.)

Es ist dies ein 7 mm starker Ast, der am hinteren Winkel des Darmbeines aus der Beckenarterie entspringt, in der Gefässrinne zum vorderen (lateralen) Winkel des verstopften Loches tritt und durch dasselbe nach aussen geht. Sie verzweigt sich an den Adductoren und der Rute (resp. Scham) und giebt folgende Äste ab:

a. Kleine **Zweige** in der Umgebung des **verstopften Loches** an den birnförmigen und inneren Verstopfungsmuskel, an das runde Band der Pfanne und deren Fettpolster, sowie ans Periost.

Ausserhalb des ovalen Loches teilt sie sich in einen medialen und lateralen Ast.

b. Der **laterale Ast** (h) ist der grössere und versieht den äusseren Verstopfungsmuskel, den Zwillingsmuskel, das Fettpolster des ovalen Loches, hauptsächlich jedoch den äusseren und inneren Kreuzsitzbeinmuskel und den hinteren Schambackbeinmuskel.

c. Der **mediale Ast** (i) ist beim männlichen Tiere fast ebenso gross (5 mm), als der laterale, beim weiblichen Tiere viel schwächer (2,5 mm). Er läuft zum hinteren Gesässbeinausschnitt und teilt sich beim männlichen Tiere in folgende Äste:

α. Die **Arterie des cavernösen Körpers der Rute** *(arteria corporis cavernosi penis)**). Es ist das eine vielästige Arterie, welche den Gesässbein-Rutenmuskel durchsetzt und in den cavernösen Körper eindringt. Ihre Zweige anastomosieren mit Zweigen der nächsten Arterie.

Fig. 49.

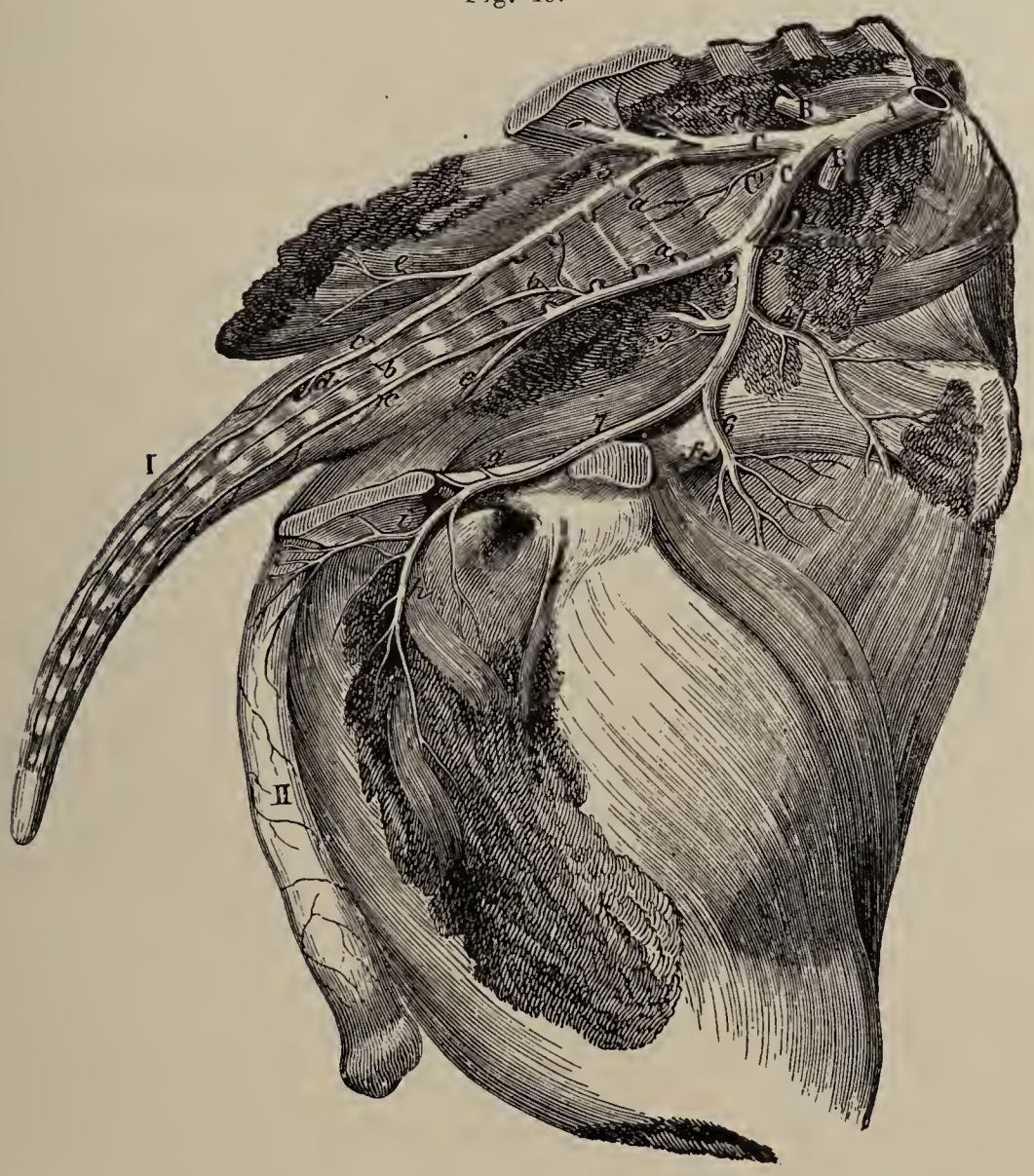

Verästelung der Beckenarterien des Pferdes; rechte Beckenhälfte ist entfernt. I Schweifrübe, II Penis. A Ende der Bauchaorta, B B Darmbeinarterie, C C Beckenarterien, C′ mittlere Kreuzbeinarterie. 2 2 Innere Schamarterien abgeschnitten, 3 3 Seiten-Kreuzbeinarterien, a a untere Kreuzbeinarterien, b b mittlere Schweifarterie, c c untere Seitenarterien des Schweifes, d die obere Seitenarterie des Schweifes, e e Sitzbeinarterie, 4 Lendendarmbeinarterie, 5 Kruppenarterie, 6 äussere umschlungene Schenkelarterie, f Ernährungsarterie des Darmbeins, 7 Verstopfungsarterie, g Ernährungsarterie des Gesässbeins, h lateraler, i medialer Ast der Verstopfungsarterie. (Leyh.)

β. Die **obere Rückenarterie der Rute** (*art. dorsalis penis superior*). Sie verläuft in der Rinne am Rücken der Rute bis über den Hodensack, wo sie mit der, aus der äusseren Schamaterie kommenden, unteren Rückenarterie der Rute anastomosiert. Sie giebt Zweige an den Gesässbein-Rutenmuskel, an den Harnröhrenmuskel und das After-Rutenband, einen Zweig an die Haut des Dammes und 4—5 Zweige, welche in den cavernösen Körper der Rute eindringen.

---

*) Tiefe Rutenarterie, *art. profunda penis h.*

Beim weiblichen Tiere gehen die Äste als Rückenarterie der Clitoris und kavernöse Arterie der Clitoris in den Kitzler und den Gesässbein-Kitzlermuskel.

Die **Seiten-Kreuzbeinarterie,** *arteria sacralis lateralis.* (Fig. 49, 3.)

Es ist dies ein 9—10 mm starker Stamm, der seitlich an der Unterfläche des Kreuzbeinkörpers, anfangs zwischen den Blättern und später ausserhalb des breiten Beckenbandes nach rückwärts läuft, sich hauptsächlich im oberen Teile der Hinterbackenmuskeln verzweigt und folgende Äste abgiebt:

a. die **unteren Kreuzbeinarterien.** Es sind dies kleine Zweige, welche den Rückenmarkszweigen der Rippenarterien etc. entsprechen, die von den unteren Löchern des Kreuzbeines aus in den Kreuzbeinkanal eindringen und zum sog. Pferdeschweif des Rückenmarkes gehen. Die vorderste tritt durch die Öffnung zwischen dem Querfortsatze des lezten Lendenwirbels und jenem des Kreuzbeines in den Kreuzbeinkanal.

b. Die **mittlere Schweifarterie** *(a. coccygea)* (b) entspringt meist aus der rechten, zuweilen aus der linken Seiten-Kreuzbeinarterie, läuft, gepaart mit der mittleren Schweifvene, in der Mitte der Schweifwirbelkörper, in der schwachen Rinne, welche die höchst rudimentären Schweifwirbel bilden und zwischen den beiden Flügelfortsätzen des Mastdarmes hindurchtretend bis zur Spitze des Schweifes. Sie giebt Äste an die Niederzieher des Schweifes und die Haut und besitzt über dem After noch eine Stärke von 3 mm.

Im letzten Abschnitte der mittleren (und seitlichen) Schweifarterien finden sich beim Pferde, Rinde und Schweine ausgedehnte Wundernetze; beim Hunde und der Katze bilden diese Netze sehr kleine Gefässknäuel, sog. *Glomeruli caudales* (Arnold).

c. Die **unteren Seitenarterien des Schweifes** (cc) (*art. caudae laterales inferiores*) stellen die Fortsetzung der Seitenkreuzbeinarterien dar, sind jedoch über dem After schon viel schwächer, (1,5—2 mm). Sie laufen, bedeckt vom langen Niederzieher seitlich, dicht unter den rudimentären Querfortsätzen der Schweifwirbel; geben Äste an die Niederzieher, an die Haut, jedem Wirbel eine kleine Ernährungsarterie und zwischen je zwei Querfortsätzen einen kleinen Ast zu den oberen Schweifarterien.

d. Die **oberen Seitenarterien des Schweifes** (*art. laterales superiores caudae)* entspringen jederseits in der Höhe des dritten oder vierten Schweifwirbels aus den vorigen, mit welchen sie gleiche Stärke haben, und verlaufen seitlich und in der Tiefe der hinteren Schweiffläche zwischen den rudimentären Zitzen- und Querfortsätzen. Sie werden vom langen Heber bedeckt und versehen die dorsale Seite des Schweifes mit Blut.

Die **mittlere Kreuzbeinarterie.** *Art. sacralis media.* (Fig. 49, C'.)

Sie fehlt in der Regel dem Pferde und ist als der fortlaufende Stamm der Bauchaorta aufzufassen. Wenn vorhanden, ist sie nur schwach und erschöpft sich in der Regel zu frühe, als dass sie die mittlere Schweifarterie abgeben könnte. Sie liegt nicht genau in

der Mitte des Kreuzbeines. Beim Fohlen findet sie sich meist noch als feines Ästchen vor.

Tabelle über die Weite und Wandstärke der Arterien vom Pferde.

Namen der Arterien.	Gefäss-weite in mm	Wand-stärke in mm	Ort wo untersucht wurde.
Lungenarterie	—	3	Vor Teilung.
Aortenstamm	—	6	—
Vordere Aorta	41	4,5	—
Hintere Aorta	57	5,5	5. Rückenwirbel.
„ „	38	1,5	17. Rückenwirbel, obere Wand.
„ „	—	2,9	Untere Wand.
„ „	—	0,8	Kurz vor ihrer Teilung, ob. Wand.
Bauchportion	—	2,5	Untere Wand.
Linke Schlüsselbeinarterie	29,5	—	Ursprung.
Arm-Kopfarterie	35	—	„
Rückenarterie	10	—	Stamm.
Tiefe Halsarterie	8	—	„
Vertebralarterie	10	—	Ursprung.
Innere Brustarterie	10,5	—	„
Äussere Brustarterie	8	—	„
„ „	2,5	—	Hinter der Schulter.
Achselarterie	24	1,6	An 1. Rippe.
Untere Halsarterie	8	—	„
Stamm der Karotiden	20,5	—	Mitte.
Linke Carotis commun.	12,3	—	Ursprung.
Rechte „ „	16	1,4	„
Hinterhauptsarterie	4,6	—	„
Innere Kopfarterie	4,5	—	„
Äussere Kopfarterie	14	—	„
Äussere Kinnbackenarterie	6	—	„
Zungenarterie	5	—	„
Untere Zungenarterie	3	—	„
Angesichtsarterie	5	0,7	Gefässausschnitt.
Kranzarterie der Oberlippe	3	—	Ursprung.
Kranzarterie der Unterlippe	4	—	„
Innere Kinnbackenarterie	9	—	„
Grosse Ohrarterie	4,5	—	„
Stamm der Schläfenarterien	5	—	Mitte.
Äussere Kaumuskelarterie	4	—	Ursprung.
Oberflächliche Schläfenarterie	3	—	„
Querlaufende Gesichtsarterie	3,5	—	„
Grosse Gaumenarterie	4,5	—	„
Verzweigung der Achselarterie:			
Hintere Schulterarterie	7	—	Ursprung.
Armbeinarterie	11	0,9	Mitte Armbein.
Untere Seitenarterie der Speiche	5,7	—	Ursprung.
Fortgesetzte Armarterie	6	—	„
Radialarterie	3,2	—	Mitte.
Grosse Mittelfussarterie	5,5	1,6	Mitte Fessel.
Seitenarterien der Zehen	4	—	„
Äste der hinteren Aorta:			
Luftröhrenast — Schlundarterie	5	—	—
Zwischenrippenarterien	4	—	Im Mittel.
Bauchschlagader	18	1	Ursprung.

Namen der Arterien.	Gefässweite in mm	Wandstärke in mm	Ort wo untersucht wurde.
Leberarterie	9	—	Ursprung.
Eigentl. „	5,7	—	„
Milzarterie	10	—	„
Magenarterie	7	—	„
Vorderer Ast derselben	5,5	—	„
Hinterer Ast derselben	5	—	„
(Hintere) Schlundarterie	3	—	„
Vordere Gekrösarterie	9	1,5	(Stamm.)
Obere Grimmdarmarterie	—	1,7	An rechter oberer Lage.
Dünndarmast	—	0,3	Mitte.
Hintere Gekrösarterie	—	—	„
Nierenarterie	15	1	Linke, Ursprung.
Innere Samenarterie, Hengst . .	5	—	„
Eierstocksarterie	5	—	„
Darmbeinarterien	19	—	„
Beckenarterien	20	—	„
Umschlungene Darmbeinarterie .	7	—	Ursprung.
Hintere Bauchdeckenarterie . . .	4	—	„
Crnralarterie	11	1	Im Crnralkanale.
Kniekehlarterie	6	—	
Hintere Unterschenkelarterie . .	3,5	—	Ursprung.
Vordere Unterschenkelarterie . .	5	—	Mitte des Schenkels.
Grosse Zwischenmittelfussarterie .	4	1,5	Ursprung.
Seitenarterien der hinteren Zehe	3	—	Mitte.
Verzweigungen d. Beckenarterien.			
Lendendarmbeinarterie	7	—	Ursprung.
Innere Schamarterie	4	—	Tiefe der seitl. Aftergrube.
Äussere umschlungene Oberschenkelarterie	7,5	—	Ursprung.
Kruppenarterie	11	—	„
Verstopfungsarterie	7	—	„
Seitenkreuzbeinarterie	11	—	„
Gesässbeinarterie	7	—	„
Mittlere Schweifarterie	4	—	5. Schweifwirbel.

Bemerkungen: 1. Die Zahlen über die Gefässweite stellen den Durchschnitt von 6 Messungen dar, die an den Arterien gut injicierter, mittelgrosser Pferde gemacht wurden. 2. Die Zahlen in Bezug auf Wandstärke sind einer einmaligen Messung eines grossen Pinzgauerpferdes entnommen.

Arterien der Beckengliedmasse der Wiederkäuer.*)

A. Die **Darmbeinarterie** verhält sich im wesentlichen wie beim Pferde. Die tiefe Schenkelarterie ist stark und geht dicht über dem Eintritt in den Schenkelkanal ab; von ihr kommt die Bauchdeckenarterie.

Die äussere Schamarterie ist, wie auch häufig beim Pferde ein Ast der tiefen Schenkelarterie, geht jedoch nicht zur Rute.

*) Ich folge in der Darstellung der Arterien des Mittel- und Unterfusses den Darstellungen von Sussdorf „die Verteilung der Arterien und Nerven an Hand und Fuss der Haussängetiere“ Stuttgart 1889.

Die Euterarterie (äussere Schamarterie des männlichen Tieres) ist bei milchenden Kühen stark. Der Hauptstamm läuft in der Nähe der Medianlinie an der oberen Euterfläche hin und schickt je ein Paar stärkere Zweige an die hintere und vordere Abteilung des Euters; hintere und vordere Milchdrüsenarterie. Die schwache Fortsetzung des Hauptstammes begleitet die Milchader und reicht fast bis zum Schaufelknorpel des Brustbeines.

Die vordere Schenkelarterie giebt auch die umschlungene Oberschenkelarterie ab.

Die **innere Hautarterie** *art. saphen. magn.* ist ein beträchtliches Gefäss, welches mit der Sehne des tiefen Zehenbeugers nach abwärts zieht. Sie teilt sich am Sprunggelenke in die mediale und laterale Plantararterie.

a. Die mediale Plantararterie läuft am medialen Rande der Beugesehnen hinab, vereinigt sich am oberen Mittelfussende mit der durchbohrenden Sprunggelenksarterie, weiter unten bildet sie eine Anastomose mit der lateralen, plantaren Zwischenmittelfussarterie und im unteren Drittel des Mittelfusses teilt sie sich in einen medialen und lateralen Ast.

α. Der mediale Ast läuft in die 2. gemeinschaftliche Zehenarterie aus

β. Der laterale Ast zieht zur Zwischenzehenspalte, vereinigt sich hier mit der dorsalen 3. Zwischenmittelfussarterie und bildet dann die plantare gemeinschaftliche (3.) Zehenarterie für die 2. und 3. Zehe.

Fig. 50.

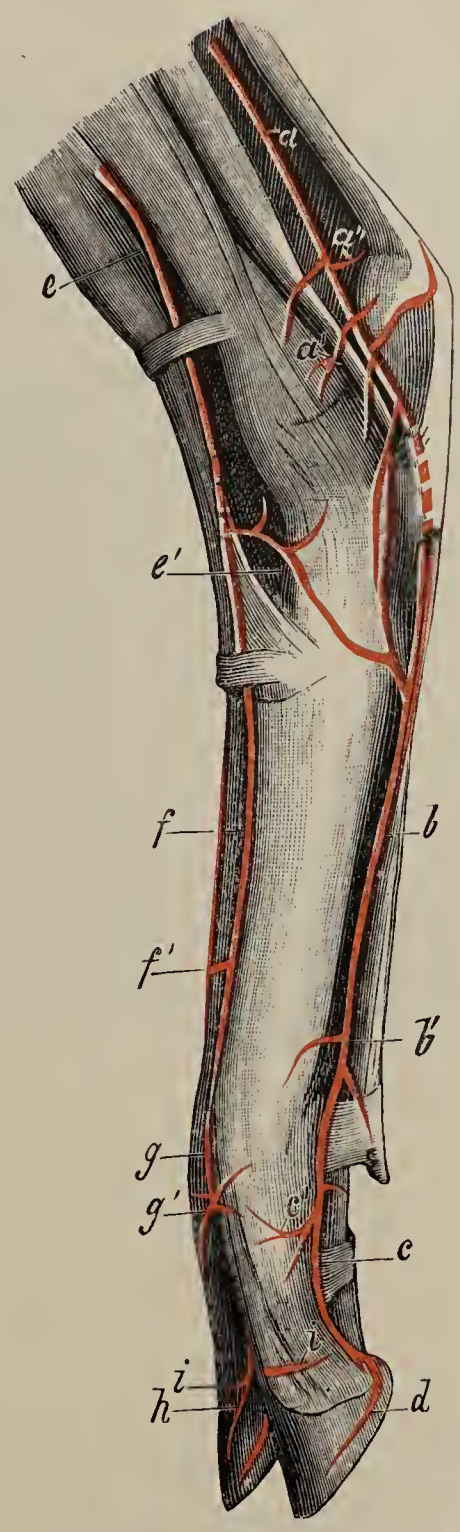

Hinterfuss des Rindes von der medialen Fläche, a die innere Hautarterie, a' mediale Knöchelarterie, a'' zurücklaufende Schenkelarterie, b mediale Plantararterie, b' tiefer Sohlenbogen, c äussere Seitenarterie der medialen Zehe, c' vordere Fesselarterie, d Arterie der äusseren Klauenwand, e vordere Unterschenkelarterie, e' Gelenkast, f grosse Zwischenmittelfussarterie, f' Hautast, g gemeinschaftliche Zehenarterie, g' Hautäste, h tiefe Klauenbeinarterie, i i vordere Kronenarterien.

b. Die laterale Plantararterie geht am lateralen Rande der Beugesehnen nach unten und bildet mit der durchbohrenden Sprunggelenksarterie den „proximalen“ Sohlenbogen (Sussdorf), weiter unten steht sie mit einem Zweig der 3. durchbohrenden

Zwischenmittelfussarterie in Verbindung und bildet dann die 4. plantare gemeinschaftliche Zehenarterie, welche mit der 3. plantaren gemeinschaftlichen Zehenarterie anastomosiert.

Die **vordere Unterschenkelarterie** *art. tib. ant.* giebt am Sprunggelenke nach aussen die Sprunggelenkarterie ab *(art. tarsea)*, ferner die durchbohrende Sprunggelenkarterie *(art. tars. perf.)* welche, durch den Sprunggelenkkanal auf die Plantarfläche ziehend, sich hier durch einen lateralen und medialen Ast mit den Plantararterien in Verbindung setzt; sie selbst läuft als mittlere (3.) plantare Zwischenmittelfussarterie weiter, welche unten mit der durchbohrenden 3. Zwischenmittelfussarterie in Verbindung steht.

Der fortgesetzte Stamm der vorderen Unterschenkel- bezw. Fussrückenarterie ist die

mittlere (3.) dorsale Zwischenmittelfussarterie (*art. intermetatars. dors. III*). Sie läuft in der Rinne der verschmolzenen Hauptmittelfussknochen herab, giebt die durchbohrende (3.) Zwischenmittelfussarterie ab, welche durch ein Loch des Knochens mit der entsprechenden plantaren Zwischenmittelfussarterie sich vereinigt, um dann durch einen lateralen und medialen Ast den „distalen" Sohlenbogen (Sussdorf) zu bilden.

Der fortlaufende Stamm der 3. dorsalen Zwischenmittelfussarterie geht in die dorsale (3.) gemeinschaftliche Zehenarterie über, die sich mit der entsprechenden plantaren Arterie im Bogen verbindet, aus welchem die dorsalen Zehenzweige hervorgehen.

B. Die **Beckenarterie** ist jederseits ein langer Stamm, welcher an der inneren Beckenwand nach rückwärts läuft. Sie giebt ab:

a. Die Nabelarterie, aus welcher beim männlichen Tiere öfters eine zweite äussere Samenarterie entspringt. Beim weiblichen Tiere geht die hintere Tragsackarterie ab, welche Tragsack, Harnblase, Harnröhre und Scheide mit Blut versieht.

b. Die Lendendarmbeinarterie ist nur sehr schwach.

c. Die Gesässarterie entspringt mit mehreren, verschieden starken Ästen, welche am medialen Darmbeinausschnitte die Beckenhöhle verlassen.

d. Die sehr schwache Verstopfungsarterie verzweigt sich nur im inneren Verstopfungsmuskel. Ihre Stelle vertritt ein kleiner Ast der tiefen Schenkelarterie (s. oben).

e. Die innere Schamarterie giebt die innere Mastdarmarterie ab und spaltet sich in die Rutenrückenarterie, welche bis zum vorderen Rutenende reicht und in die tiefe Rutenarterie, welche den kavernösen Körper und die Harnröhre versorgt. Beim weiblichen Tiere geht die innere Schamarterie zur Clitoris.

f. Die kräftige Sitzbeinarterie läuft durch den lateralen Gesässbeinausschnitt nach aussen zu den dort liegenden Muskeln und giebt ausserdem die Mittelfleischarterie ab.

g. Die Seitenkreuzbeinarterien sind äusserst schwach.

(Die äussere umschlungene Oberschenkelarterie entspringt gemeinschaftlich mit der vorderen Schenkelarterie aus der Schenkelarterie s. Darmbeinarterie.)

Fig. 51.

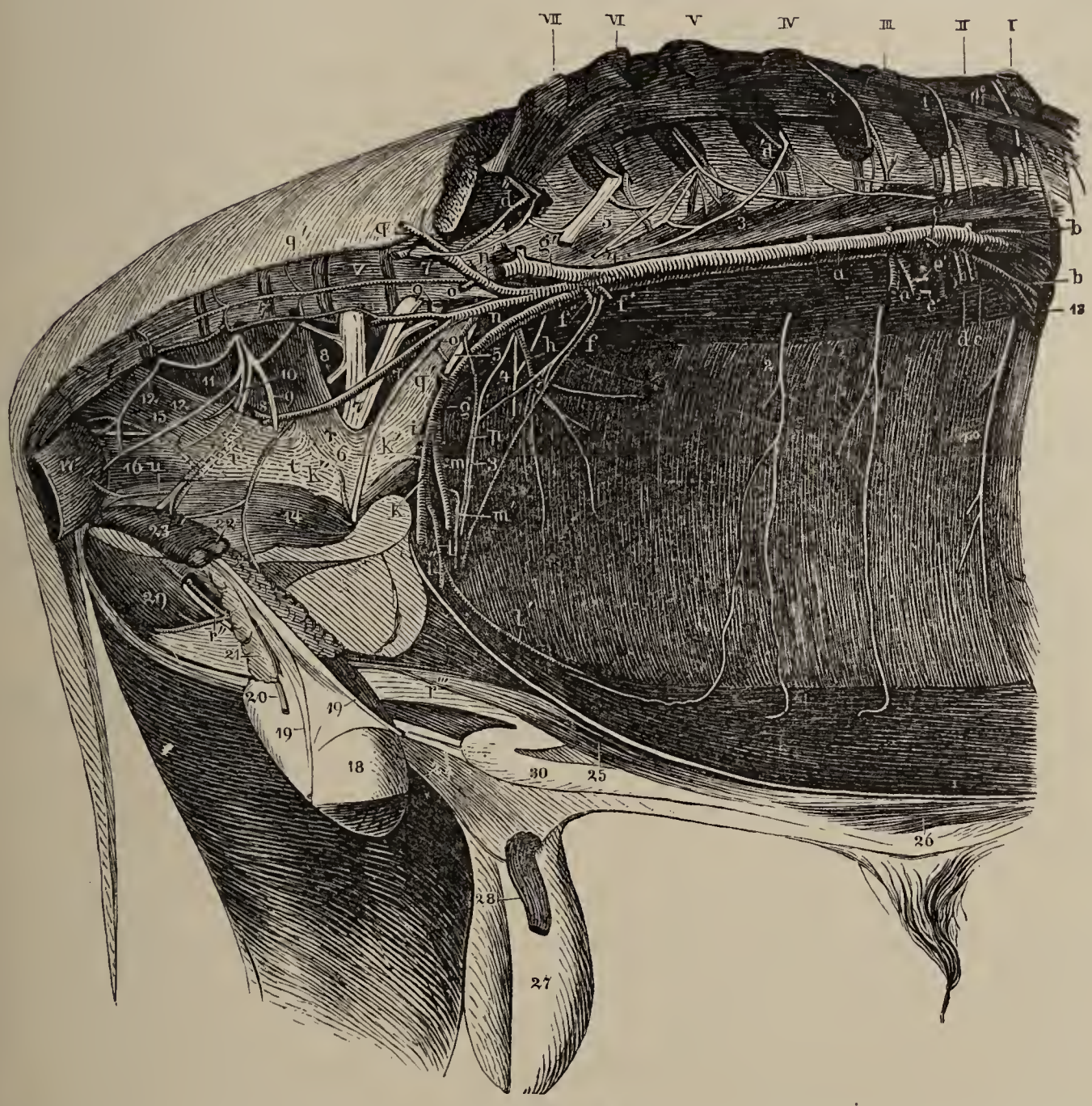

Geöffnete Bauch- und Beckenhöhle des Stieres; der Mastdarm ist nach rückwärts, die Blase nach abwärts gezogen. Er besass 7 Lendenwirbel. **Arterien:** a Bauchaorta, b b hintere Zwerchfellarterien, c Bauchschlagader, c′ Zweige zur Nebenniere, d vordere Gekrösarterie, d′ d′ Lendenarterien, d″ letzte Lendenarterie aus der Darmbeinarterie, e Nierenarterien, e″ Zweige zum Solargeflecht, f linke und f′ rechte innere Samenarterie, f″ abgeschnittene hintere Gekrösarterie, g g′ linke und rechte Darmbeinarterie, h linke umschlungene Darmbeinarterie, i äussere umschlungene Oberschenkelarterie (sind meist zwei Äste), k tiefe Schenkelarterie, k′ Zweig zum Verstopfungsloch, k″ von aussen eindringende Zweige zum Verstopfungsloch, l Bauchdeckenarterie, l′ hintere Bauchdeckenarterie, l″ äussere Schamarterie, m Schenkelarterie, m′ äussere Samenarterie, n n′ Beckenarterien, o o Nabelarterien, p Zweig zum äusseren Cremaster (der die äussere Samenarterie zuweilen ersetzt), q hintere Darmbeinmuskelarterie, q′ schwache Seitenkreuzbeinarterie, q″ Lendendarmbeinarterie, r fortgesetzte Beckenarterie (schon innere Schamarterie beim Pferde), r′ eigentliche innere Schamarterie, r″ Rückenarterie und Rückennerve der Rute, r‴ Nervenast zum hinteren Vorhautmuskel, s Gesässarterie, t Ast an die Harnblase und Wilsonschen Muskel etc., u innere Mastdarmarterie, v mittlere Kreuzbeinarterie. **Nerven;** 1° erster Lendennerve, 1, 1 Lendenbauchnerve, 2, 2 Lendenleistennerve, 3, 3 äusserer Samennerve, 4,4 äusserer Hautnerve des Schenkels, 5, 5 Cruralnerve, 6 Verstopfungsnerve, 7 der Hüftnerve, 8 der hintere Gesässnerve, 9 Ast zum Beckengeflecht, 10 innerer Schamnerve, 11 hinterer Hautnerve des Schenkels, 12, 12 hinterer Mastdarmnerve, 13 Zwerchfellpfeiler, 14 innere Verstopfungsmuskel, 15 Gesässbeinmuskel des Schweifes, 16 Hebemuskel des Afters, 17 Mastdarm (nach rückwärts gezogen), 18 Harnblase, 19 Samenleiter, 20 Harnleiter, 21 sog. Samenbläschen, 22 Vorsteherdrüse, 23 Wilsonscher Muskel, 24 Afterrutenmuskel, 25 hinterer, 26 vorderer Vorhautmuskel, 27 Hodensack, 28 abgeschnittener rechter Samenstrang, 29 Gesässbeinrutenmuskel, 30 Rute. I—VII 1. bis 7. Lendenwirbel.

C. Die **mittlere Kreuzbeinarterie**, die Fortsetzung der hinteren Aorta am Kreuzbein ist beim Rinde sehr kräftig. Sie läuft dem Kreuzbeinkörper entlang und geht schon vor der Teilung der hinteren Aorta aus deren dorsaler Wand ab. Sie setzt sich in die mittlere Schweifarterie fort, welche durch die Hämalbögen an der ventralen Seite der Schweifwirbelkörper zieht. — Am Anfang ihres Verlaufes giebt die mittlere Kreuzbeinarterie Äste an die schwachen, von der Beckenarterie kommenden Seitenkreuzbeinarterien, welche sonst bald erschöpft wären. Am Anfange des Schweifes entspringt aus ihr ein Ast, welcher sich in die Seitenarterien des Schweifes teilt und diese spalten sich wieder je in eine obere und untere Seitenarterie des Schweifes.

Arterien der Beckengliedmasse des Schweines.

Die **Darmbeinarterie** verhält sich ähnlich wie bei den Wiederkäuern. Sie giebt ab: a. Die umschlungene Darmbeinarterie, welche aber tiefer unten entspringt als beim Pferde. b. Die äussere Samenarterie. c. Die tiefe Schenkelarterie, aus welcher die hintere Bauchdeckenarterie und äussere Schamarterie gesondert entspringen. Die erstere kommt öfters von der umschlungenen Darmbeinarterie, letztere giebt keinen Ast an die Rute, sondern geht nur zur Vorhaut.

a. Die umschlungene und vordere Schenkelarterie entspringen wie beim Wiederkäuer mit gemeinsamem Stamm aus der Darmbein- bezw. Schenkelarterie.

Von der Schenkelarterie gehen Muskelzweige und ein hinterer Muskelast ab; ferner die

A. **innere Hautarterie** *art. saphen. magn.* Dieselbe ist stark und bleibt meist ungeteilt, ihr fortlaufender Stamm am Mittelfuss entspricht der 1) **medialen Plantararterie**. Diese giebt am Sprunggelenke a. einen tiefen Ast ab, welcher einen Zweig ans Sprunggelenk entsendet und dann in die Tiefe dringt. Quer über die Mittelfussknochen ziehend, vereinigt sie sich mit der lateralen Plantararterie, wenn eine solche vorhanden. Sie giebt ab die 2. und 3. plantare Zwischenmittelfussarterie und läuft in die 4. aus, welche sämtlich durchbohrende Zwischenmittelfussarterien auf die Dorsalfläche entsenden und in die Zehenarterien übergehen.

b. Der oberflächliche Ast der medialen Plantararterie läuft längs der Beugesehnen in der Mitte der Plantarfläche herab und steht durch die 3. durchbohrende Zwischenmittelfussarterie mit der 3. plantaren und dorsalen Zwischenmittelfussarterie in Verbindung. Sie setzt sich fort in die gemeinschaftliche 3. plantare Zehenarterie. Diese nimmt die 3. durchbohrende Zwischenzehenarterie auf und versieht die 3. und 4 Zehe mit Blut. (Sussdorf.)

2) Die **laterale Plantararterie** ist nur selten vorhanden.

B. Die **vordere Unterschenkelarterie** *art. tibial. antica* giebt ab:

1) die durchbohrende Sprunggelenkarterie, welche mit der lateralen Plantararterie sich verbindet. Vor ihrem Eintritt in das Sprunggelenk entsendet die durchbohrende Sprunggelenksarterie die 4. dorsale Zwischenmittelfussarterie, welche mit der entsprechenden plantaren anastomosiert und nach unten in die laterale Seitenarterie der 4. Zehe übergeht. (Sussdorf.)

Der fortlaufende Stamm der vorderen Unterschenkelbeinarterie (bezw. *art. dors. ped.*) wird zur 3. dorsalen Zwischenmittelfussarterie und diese geht in die 3. dorsale gemeinschaftliche Zehenarterie über. Beide stehen mittelst durchbohrender Äste mit den entsprechenden plantaren Arterien in Verbindung. (Sussdorf.)

Die 2. dorsale Zwischenmittelfussarterie kommt von der entsprechenden plantaren Arterie.

Die **Beckenarterien** verhalten sich wie bei den Wiederkäuern. Die Verstopfungsarterie fehlt in der Form wie beim Pferde. Statt ihrer tritt ein kleiner Ast der tiefen Schenkelarterie nach vorn. Auch die **mittlere Kreuzbeinarterie** verhält sich wie beim Rinde.

Arterien der Beckengliedmasse beim Fleischfresser.

Die **Darmbeinarterie** verhält sich ähnlich wie bei den Wiederkäuern. Sie giebt ab: a. die umschlungene Darmbeinarterie, welche aber häufig auch aus der Aorta kommt. b. Die äussere Samenarterie. c. Die tiefe Schenkelarterie, welche schon vor dem Eintritt in den Schenkelkanal entspringt. Aus ihr kommen gesondert die äussere Schamarterie und hintere Bauchdeckenarterie. Letztere giebt einen schwachen Ast an die Umgebung des ovalen Loches.

Von der Schenkelarterie entspringt der gemeinschaftliche Stamm der äusseren umschlungenen und vorderen Schenkelarterie; ferner Muskeläste und der hintere Muskelast, sowie die

innere Hautarterie. Diese ist sehr stark und giebt einen, medial um den Unterschenkel ziehenden, dorsalen Ast ab, welcher mit einem Zweige der vorderen Unterschenkelarterie anastomosiert. Das daraus hervorgehende Gefäss teilt sich am oberen Drittel des Mittelfusses auf der Dorsalfläche in einen lateralen und medialen Ast. Der mediale Ast wird zur 2. gemeinschaftlichen dorsalen Zehenarterie, der laterale Ast bildet die 3. u. 4. gemeinschaftliche dorsale Zehenarterie.

Der fortgesetzte Stamm der inneren Hautarterie teilt sich in eine laterale und mediale Plantararterie.

Die mediale Plantararterie anastomosiert mit der lateralen Plantararterie durch einen fibularen Ast. Der tibiale Ast entsendet die 1. Zwischenmittelfussarterie und geht dann zum Sohlenballen.

Die laterale Plantararterie bildet mit der durchbohrenden Sprunggelenkarterie den Sohlenbogen, von dem ein quer verlaufender Stamm die

2. 3. u. 4. plantare Zwischenmittelfussarterie ableitet. Durchbohrende Zwischenmittelfuss- und Zwischenzehenarterien stellen die Verbindung mit den entsprechenden dorsalen Arterien her. Die 2. und 4. Zwischenmittelfussarterie versorgen die entsprechenden Zehen, die 3. Zwischenmittelfussaterie hingegen giebt Zweige an die 3. und 4. Zehe ab.

Die **vordere Unterschenkelarterie** sendet am Unterschenkel einen anastomosierenden Ast zu dem dorsalen Aste der inneren Hautarterie (s. oben). Am Oberende des Mittelfusses entsendet sie die Mittelfussarterie *(art. metatarsea)* aus welcher die 3. und 4. dorsale Zwischenmittelfussarterie entspringen.

Der fortgesetzte Stamm der vorderen Unterschenkelarterie entsendet noch die feine 1. und die kräftigere 2. Zwischenmittelfussarterie. Von den dorsalen Zwischenmittelfussarterien gehen durchbohrende Äste zur plantaren Fläche; auch stehen sie mit den gemeinschaftlichen, dorsalen Zehenarterien in Verbindung.

Der Plantarbogen wird durch einen Ast hergestellt, welcher die 2. Zwischenmittelfussspalte durchbohrt und sich mit der lateralen Plantararterie sowie dem fibularen Aste der medialen Plantararterie vereinigt.

Die **Beckenarterie** verhält sich wie bei Schwein und Wiederkäuer ebenso die:

mittlere Kreuzbeinarterie. Diese ist stark, giebt kurz nach ihrem Ursprunge jederseits einen starken Ast ab, aus dem die letzte Lendenarterie und die schwache Seitenkreuzbeinarterie entspringt.

Allgemeines über die Arterien der Beckengliedmasse.

Unter den Ästen der **Darmbeinarterie** zeichnet sich bei sämtlichen Haustieren, die *art. saph. magna* durch ihre bedeutende Entwickelung gegenüber dem Pferde aus. Durch die Plantararterien nimmt sie wesentlichen Anteil an der Versorgung des Fusses. Hiezu kommt noch als Unterschied der gemeinschaftliche Ursprung von umschlungener und vorderer Schenkelarterie, welch erstere beim Pferde ein Ast der Beckenarterie ist.

Für die Versorgung des Fusses sind im allgemeinen dieselben Grundsätze massgebend, wie sie S. 72 für die Hand, bezw. den Vorderfuss angegeben wurden. Auch hier*) giebt sich das Bestreben nach Herstellung von kollateralen Bahnen kund.

Als *dorso-plantare* Verbindungen dienen in erster Linie die *Art. intermetatarseae* und *interdigitales*. Bei Schwein, Rind und Pferd, kommt hiezu als besonders starker Verbindungsast noch die *art. tarsea perforans*. Schon beim Schweine, mehr aber noch beim Rind und Pferd macht sich die Tendenz zur Versorgung auch der Dorsalfläche von der Plantarfläche aus geltend.

Die seitlichen Collateralverbindungen sind nicht so entwickelt wie am Vorderfuss. In der Bildung des Sohlenbogens und ihrer Zehenzweige nähert sich der Fuss

---

*) Vergl. Sussdorf, die Verteilung der Arterien und Nerven an Hand und Fuss der Haussäugetiere.

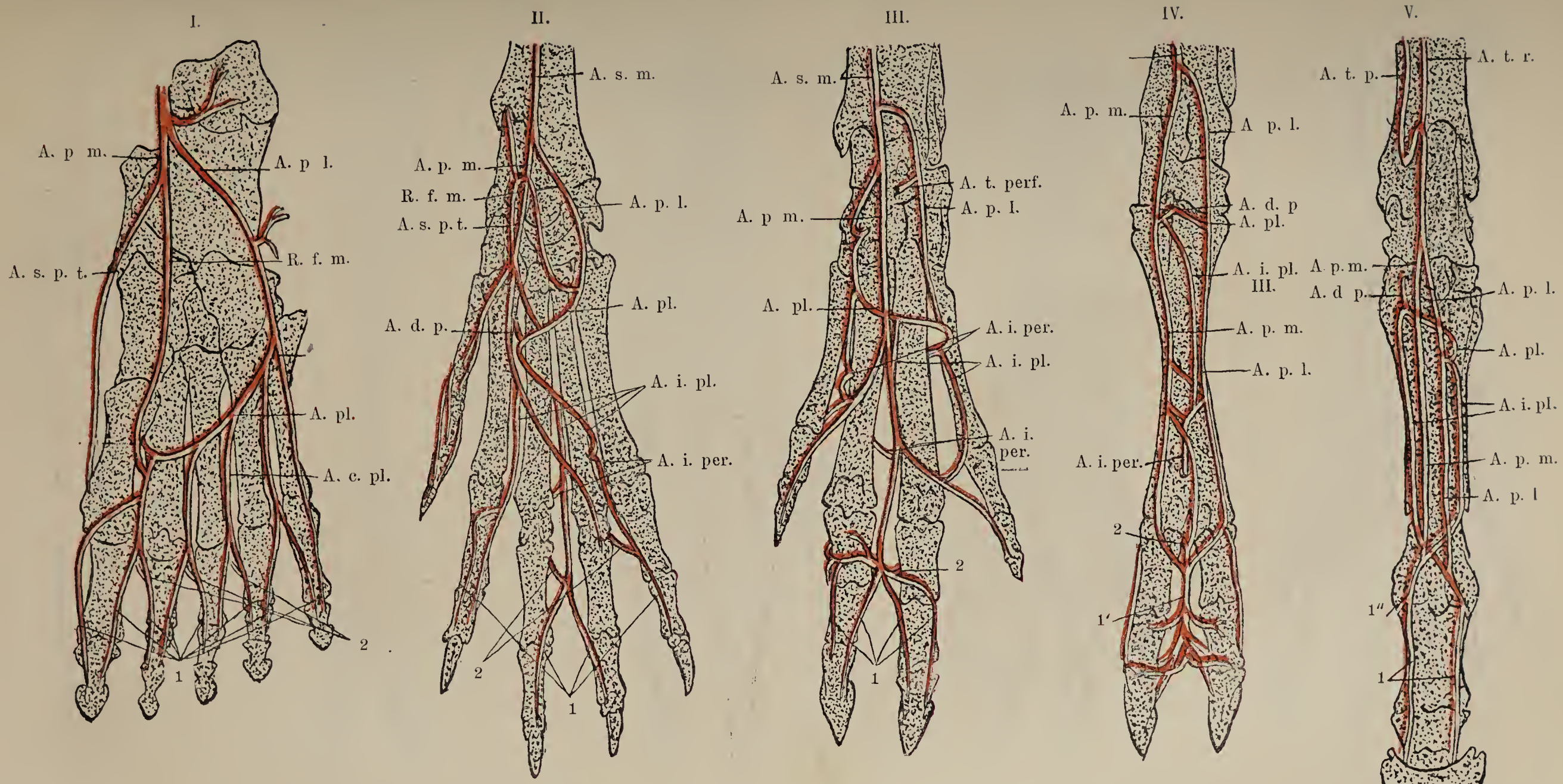

Arterien am Fusse des Menschen und der Haussäuger. **Plantarfläche.** (Nach Sussdorf.)

A. p. m. *arteria plantaris medial.* **A. p l.** *arteria plant. lat.* **R. f. m.** *ram. fibularis der a. plant. med.* **A. s. p. t.** *art. superfic. ped. tibial.* **A. d. p.** *arteria dorsalis pedis.* **A. s. m.** (Fig. II u. III) *arteria saphen. maj.* **A. s.** (Fig. IV) *art. saphen.* **A. t. p.** (Fig. V) *arter. tibial. post.* **A. t. r.** (Fig. V) *art. tib. recurrens.* **A. pl.** *arcus plantaris.* **A. i. pl** *art. intermetatars. pl.* **A i per.** *art. intermetatars. perforant.* 1 *art. dig. plant. propr.* 2 *art. dig. plant. perforant.* 1′ (Fig. IV) *art. dig. plant. commun.* 1″ *art. dig. dors. propr.*

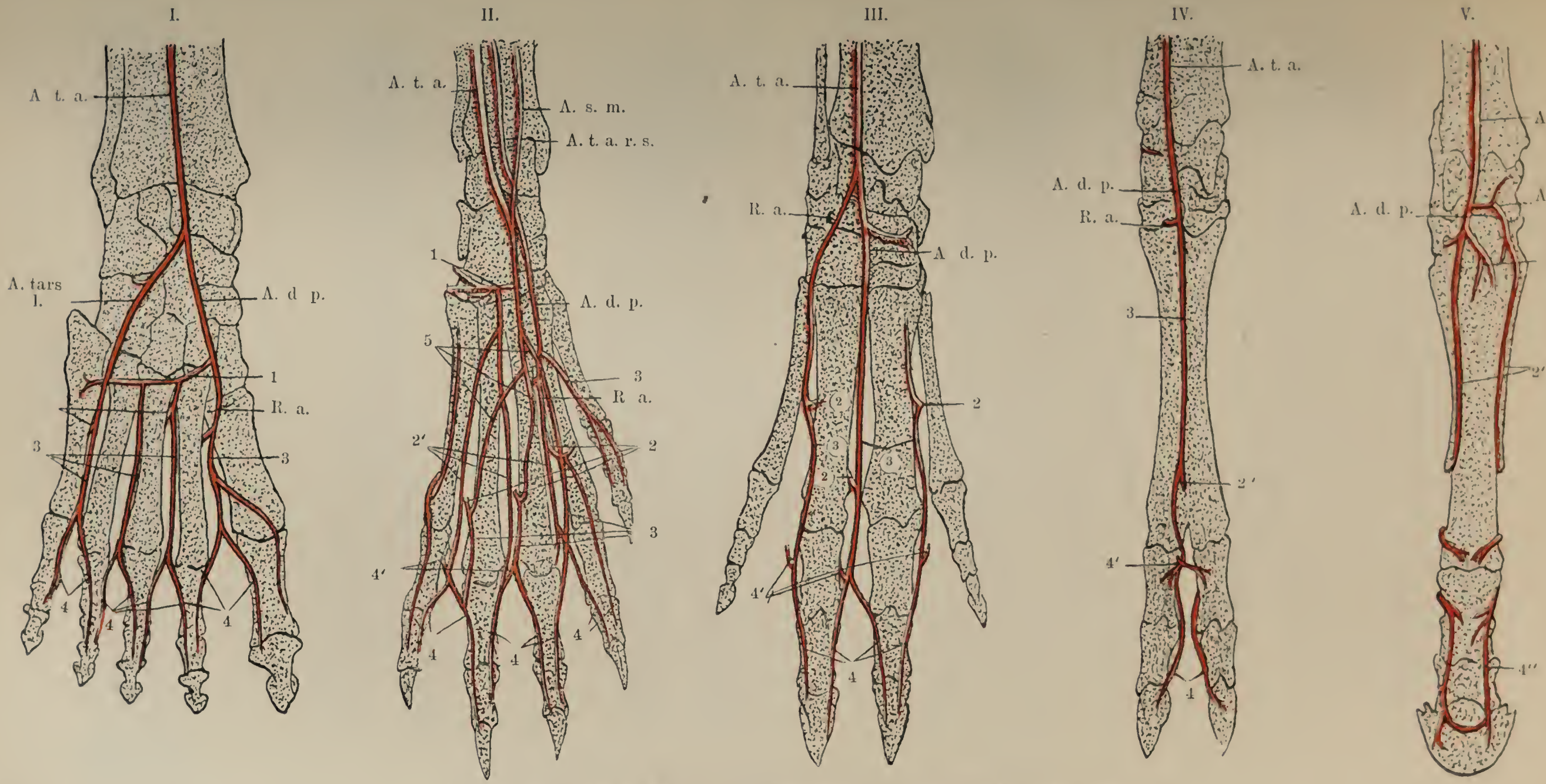

Arterien des Fusses von Mensch und Haussäugern **(Dorsalfläche)** (nach Sussdorf).

A. t. a. *arteria tibialis antica.* A. **tars.** l. *arteria tarsalis lateralis.* **A. d. p.** *art. dorsal. ped.* **A. s m.** *art. saphen. magn.* **A. t. a. r. s.** *ram. super.* der *art. tib. ant.* **R. a.** *ram. anastomot.*
1 *art. metatars.* 2 *art. intermetatars. perforant.* 2′ (Fig. II) *art intermetatars. dors.* 2″ (Fig. IV) *art. intermetatars. perf. inferior.* 3 *art. digit. ped. comm. dors.* 4 *art. dig. dors. propriae.* 4′ *art. interdigit. perfor.* bei 4″ (Fig. V) von der plantaren Seite kommend. 5 (Fig. II) Anastomosen der *a. saph. magn.* und der *intermetatars. perfor.*

der Tiere noch mehr der Hand als beim Menschen. Auch hier bestehen oberflächliche und tiefe Gefässe an der Sohlenfläche, welche unter sich verbunden sind.

Die Zahl der Zehenarterien geht mit den Zehen zurück und es bleibt bei Schwein, Rind und Pferd je nur ein grösserer Stamm.

Beim Hunde besteht in soferne eine Abweichung in der Versorgung der Dorsalfläche, als diese nicht nur von der *art. tibial. antica* sondern auch von der *art. saph. magna* Zufuhr erhält.

Die Venen.

Anlage der Hauptstämme.

Die Venen des Dottersackes, welche durch die *venae omphalo-mesentericae* dem Embryo zugeführt werden, bleiben mit der

Fig. 52.

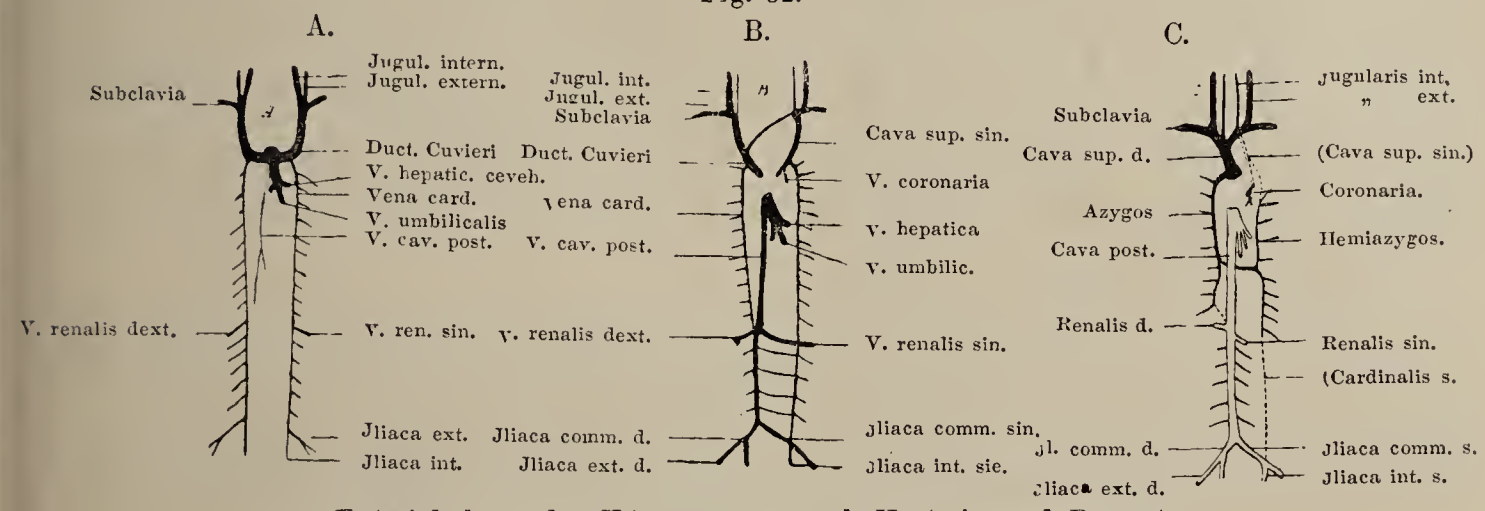

Entwickelung der Körpervenen nach Hertwig und Bonnet.

Rückbildung des Dottersackes in der Entwickelung ebenfalls zurück, um den Venen der Allantois den Platz zu räumen. Von dieser aus ziehen die Nabelvenen zum Leibesnabel, indem sie in den Stamm der *venae omphalo-mesentericae* einmünden, welcher nach der Rückbildung der Dottersackvenen als Stamm der Nabelvenen erscheint.

Im Embryo treten als Hauptvenenstämme des Kopfteiles die Jugularvenen auf, vom kaudalen Körperteil kommen die beiden Kardinalvenen, welche mit den Jugularvenen vereinigt, durch zwei kurze Querstämmchen, die Ductus Cuvieri, von rechts und links in die Nabelvene einmünden. In der Medianlinie des Körpers aber liegt die unpaare untere (hintere) Hohlvene und diese übernimmt mehr und mehr die Abfuhr des Blutes aus dem kaudalen Körperabschnitte. Der hintere Teil der Kardinalvenen schwindet und nur ihr vorderer Abschnitt, welcher die metameren Zwischenrippenvenen aufnimmt, erhält sich; die linke Kardinalvene aber verliert auch noch ihre Einmündung in den aus dem Ductus Cuvieri sich entwickelnden Venenstamm und setzt sich durch einen Querast mit der rechten Kardinalvene in Verbindung; erstere ist dadurch

zu der halbungepaarten Vene, letztere zur ungepaarten Vene geworden. (Fig. 52, C.)

Die Ductus Cuvieri, welche jederseits vom Kopfe und den Gliedmassen starke Stämme erhalten, nämlich die *jugularis externa* und *interna*, dazu noch Venen vom Halse und die *v. subclavia* aufnehmen, werden nun so weit. dass die Kardinalvenen sehr dagegen zurücktreten und man bezeichnet darum die Strecke von der Vereinigung der *subclavia* mit der *jugularis communis* bis zum Herzen als obere (vordere) Hohlvenen. (Fig. 52, B u. C.)

Aus dem zwischen beiden Hohlvenen liegenden Venengeflechte entwickelt sich später eine mächtige Anastomose, durch welche das Blut immer mehr der rechten Hohlvene zugeführt wird. Die linke verliert dadurch ihre Verbindung mit dem Herzen und es bleibt endlich nur noch eine einzige obere, (vordere) Hohlvene bestehen. Von der linken erhält sich nur noch ein ganz kurzes Stück am Herzen, welches die Herzvenen aufnimmt und bildet so einen *sinus coronarius* (Gegenbaur). (Fig. 52. C.)

Auch im Gebiete der unteren, (hinteren) Hohlvene haben sich inzwischen noch mannigfache Veränderungen eingestellt, indem die Venen des Beckens und der Beckengliedmasse sich aus der Verbindung mit den Kardinalvenen lösen und in die Hohlvene einmünden. Dasselbe ist der Fall mit den Lendenvenen und den Nierenvenen. (Fig. 52, B.)

Auch dort, wo die Hohlvene an der Leberanlage vorbeigeht verschieben sich die Verhältnisse zu ihren Gunsten, so dass die Hohlvene als der zum Herzen führende Hauptstamm erscheint, welcher die Lebervenen und die Nabelvene aufnimmt. Beim Pferde schwindet die Nabelvene auf der Durchtrittstrecke durch die Leber völlig, so dass sämtliches Nabelvenenblut durch die Lebergefässe in die Hohlvene kommt. Bei den übrigen Haustieren erhält sich jedoch noch ein Rest in Form des *ductus venosus Arantii*, während der Zeit des intrauterinen Lebens.

Diese Ableitung des Nabelvenenblutes durch die Leber entsteht dadurch (Fig. 53), dass bei der Entwickelung der Leber zuführende Gefässe aus der Nabelvene in die Leber wuchern, und abführende, welche sich wieder in die Nabelvene ergiessen. Die zuführenden Gefässe, nehmen auch die Dottersackvenen, sowie die Venen des Darmes auf. Später wird der Stamm der letzteren, die Mesenterialvene, zum Hauptgefäss und von den Dottersackvenen erhält sich nur das Stück einer derselben von der Einmündung der Mesen-

terialvene bis zur Leber. Dieses wird nunmehr als Pfortader bezeichnet. (Fig. 53, 4.)

Mit dem Aufhören des Blutstromes der Dottersackvenen und später auch der Nabelvenen bei der Geburt, erhält die Leber nur noch das Venenblut des Darmrohres durch die Pfortader und sendet dasselbe durch die Lebervenen der Hohlvene zu.

Fig. 53.

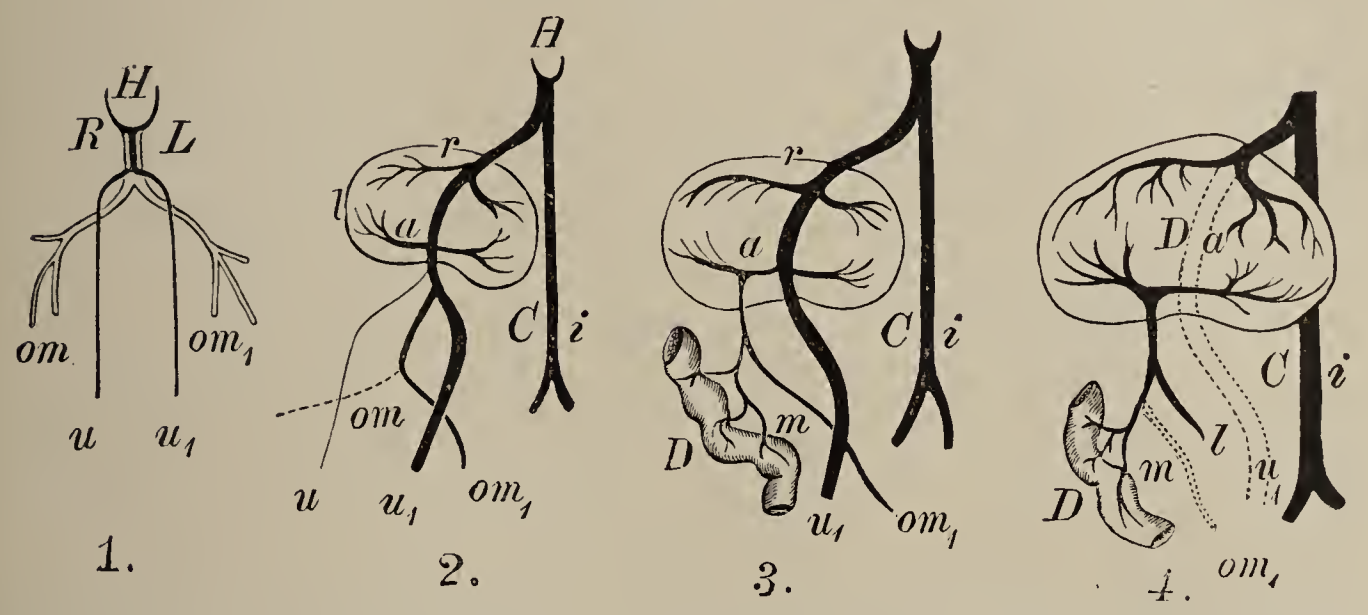

Entwickelung des Pfortaderkreislaufes aus der Nabelvene, dem Dottersack- und Mesenterialvenen (nach Landois.)

H Herz, **R** rechte, **L** linke Körperseite, **om** *Vena omphalomesenterica dextra*, **om**^{1} *sinistra*, **u** *Vena umbilicalis dextra*, **u**^{1} *sinistra*, **Ci** *Vena cava inferior*, **a** *Venae advehentes* der Leber aus der Nabelvene, **r** *Venae revehentes*, **D** Darm, **m** *vena mesenterica*. **l** in Fig. 4 *Vena linealis*, **l** in Fig. 2 Leber.

Die **Kranzvenen des Herzens,** *venae coronariae cordis.*

a. Die **grosse Kranzvene** *(v. coron. cord. magna)* entspringt an der Herzspitze und verläuft in der linken Längenfurche. Sie nimmt daselbst Zweige von den Seitenwänden beider Ventrikel, sowie von der Scheidewand auf und steht an der Herzspitze mit dem Aste der rechten Längenfurche in Verbindung. Am oberen Ende der linken Längsfurche angekommen, geht sie über den Querast der linken Kranzarterie hinweg und verläuft nun über demselben, zwischen der linken Vorkammer und Kammer nach rückwärts und rechts bis unter die Einmündung der hinteren Hohlvene. Hier nimmt sie den grossen Ast der rechten Längsfurche auf, durchbohrt die Wand der rechten Vorkammer und mündet dicht unter der hinteren Hohlvenenmündung und unter der ovalen Grube in die rechte Vorkammer. Zwischen der letzteren und der Hohlvenenmündung findet sich eine schwache, halbmondförmige Falte des Endokardiums, sehr selten jedoch eine eigentliche sog. Thebesische Klappe. Selbst im Falle ihres Vorhandenseins ist sie doch nur höchst rudimentär. Dicht vor ihrer Einmündung, zuweilen davon gesondert, ergiessen sich eine oder zwei kleine Kranz-

venen, die vom Septum der Kammern kommen und je eine oder zwei kleine Klappen besitzen. Die Äste der grossen Kranzvene begleiten die Arterienäste in doppelter Zahl.

b. Die **kleinen Kranzvenen** *(venae coronariae cord. minores)*. Es sind dies 4 bis 6 kleine Stämmchen mit doppelten Ästen, die mit den Ästen der rechten Kranzarterie gepaart sind. Sie kommen nur von der Seitenwand der rechten Kammer und Vorkammer und dem arteriösen Kegel, treten in der rechten Querfurche unter der Kranzarterie hinweg und münden gesondert in die rechte Vorkammer. Ihre Mündungen liegen versteckt längs der Querrinne in den Buchten und besitzen kleine Klappen. Die Mündungen sind von den Balken oft ganz verdeckt und schwer zu finden.

Die **Lungenvenen**. *venae pulmonales.* (Fig. 11.)

Die Lungenvenen entstehen aus dem Haargefässnetze, in welches sich die Lungenarterie auflöst. Sie begleiten mit ihren Zweigen und Ästen die Bronchien, liegen der ventralen Wand derselben an und münden in der Regel mit 4 bis 5, zuweilen bis zu 9 Stämmchen dicht neben einander und unter der Lungenarterie in nächster Nähe der Scheidewand in die linke Vorkammer. Zwei von diesen Stämmen zeichnen sich durch ihre Stärke aus. An der Einmündungsstelle finden sich keine Klappen, ebensowenig im Bereiche ihrer Verzweigung. Die Muskelfasern der Vorkammern liegen nach Art eines Schliessmuskels um die Mündungen herum und vermögen bei der Zusammenziehung derselben den Rückfluss von Blut zu hindern. Wo zwei Äste zusammenstossen, finden sich halbmondförmige Falten. Die Lungenvenen führen arterielles Blut aus der Lunge ins Herz. Bei allen Haussäugetieren ziehen sich von der linken Vorkammerwandung Herzmuskelfasern bis zur Lungenwurzel.

Die **vordere Hohlvene**. *vena cava anterior.* (Fig. 55.)

Syn.: Obere Hohlvene. *vena cava superior* oder *descendens hom.*

Die vordere Hohlvene ist ein starker, unpaarer Venenstamm, der in der Hauptsache mit der vorderen Aorta gepaart ist. Sie liegt unter der letzteren und etwas nach rechts, ist wie sie von den Blättern des vorderen Mittelfelles umschlossen, am ersten Rippenpaare durch Bandfasern befestigt und reicht von da bis zum Ende des Lowerschen Sackes. Sie wird aus folgenden Ästen dargestellt:

1. Von der rechten und linken Drosselvene.
2. Von der rechten und linken Halswirbelvene.
3. Von der rechten und linken vereinigten tiefen Nacken- und Rückenvene.

4. Von der ungepaarten Vene.
5. Von der rechten und linken inneren Brustvene, und
6. Von der rechten und linken Achselvene.

1. Die **Drosselvenen.** *venae jugulares.* (Fig. 54.)

Syn.: Äussere Drosselvenen; Halsader. *vena jugularis externa hom.*

Die Drosselvene ist ein starkes, gepaartes Gefäss (von 1,9 cm im Mittel), hauptsächlich bestimmt, das Blut vom Kopfe zurückzuführen. Sie beginnt jederseits seitlich vom Luftröhrenkopfe, am unteren Ende der Ohrspeicheldrüse, verläuft dann oberflächlich in der Drosseladerrinne (zwischen dem Brustbeinkiefermuskel und dem vorderen Rande des Armwirbelwarzenmuskels) und ist nur von der dünnen Fascie des Halshautmuskels, im unteren Drittteile vom fleischigen Teile desselben und von der Haut bedeckt. In den oberen zwei Drittteilen wird sie durch den Schulterzungenbeinmuskel, und im unteren Drittel durch ein lockeres, fetthaltiges Zellgewebe von der Drosselarterie geschieden. Sie ist fast ihrer ganzen Länge nach von dem Halshautnerven (vom 7. Kopfnerven) begleitet und wird von vielen Ästen der Halsnerven gequert. Kurz vor dem Eintritte in die Brusthöhle vereinigen sich beide Jugularvenen zu einem kurzen, medianen Stamm, der unter dem der Karotiden liegt, durch ein lockeres Zellgewebe und Lymphknoten von ihm geschieden ist und dann in die vordere Hohlvene einmündet. — Das obere Drittteil der Jugularvene ist ganz klappenlos; nur an der Einmündung der sie bildenden Stämme finden sich Astklappen. In den unteren zwei Drittteilen finden sich in der Regel 5, zum Teil zu dreien gestellte Klappen.

Die Jugularvenen werden in der Hauptsache gebildet A. von der inneren und B. von der äusseren Kinnbackenvene. Hierzu gesellt sich als dritter Stamm in der Regel die Schilddrüsenvene, ausnahmsweise die untere Gehirnvene*). In die Jugularvene münden: Luftröhren-, Schlund- und Muskelzweige**) und kurz vor ihrem Ende die Bugader. Ausserdem nimmt sie auf:

a. Die **untere Halsvene.** *(vena cervicalis descendens.)* Sie läuft gepaart mit der gleichnamigen Arterie, nimmt ihren Ursprung im vorderen

*) Letzteres wird von der Veter.-Anat. als Regel angenommen. Ich (Franck) muss jedoch gestehen, dass ich das letztere Verhalten nur ausnahmsweise sah.

**) Ein stärkerer Muskelzweig vom *Longus colli,* der auch zuweilen Äste vom Luftröhrenkopf und der Schilddrüse aufnimmt, begleitet die Drosselarterie und mündet meist am unteren Rande des Schulter-Zungenbeinmuskels, zuweilen noch tiefer unten in die Jugularvene. Er vertritt die Stelle der inneren Jugularvene der übrigen Tiere. In einem Falle war diese *Jugularis interna* stark entwickelt.

Rippenhalter, in den vor der Luftröhre gelegenen Muskeln und den am unteren Halsende gelegenen Lymphknoten. Sie führt zuweilen in die Achselvene.

A. Die **äussere Kinnbackenvene.** *vena maxillaris externa.* (Fig. 54.)

Syn.: Soweit sie an der Gesichtsfläche verläuft: Vordere Angesichtsvene, *vena facialis anterior.*

Sie ist schwächer, als die innere Kinnbackenvene und verläuft zum Teil am Angesichte (vordere Angesichtsvene)*), zum Teil im Kehlgange (eigentliche äussere Kinnbackenvene). Sie ist fast durchgängig gepaart mit der gleichnamigen Arterie; im Gefässausschnitte liegt sie zwischen Arterie und Ohrspeicheldrüsengang und deckt die erstere zum Teile. In sie münden: a. die Augenwinkelvene, b. die Nasenrückenvene, c. die Seitenvene der Nase und Zweige vom Masseter. Die Kranzvenen der Lippen stellen ein grobmaschiges Netz dar und führen zunächst in das Venennetz der Backen. Durch dieses letztere stehen sie mit der äusseren und inneren Kinnbackenvene in Verbindung. (Siehe Backenvenen.) Die sub. a bis c genannten Gefässe liegen oberflächlich, während alle zum Gebiete der Backenvenen gehörigen Äste sich in der Tiefe der Muskulatur befinden. In die Augenwinkelvene ergiesst sich der mediale Teil des einfachen Venengeflechtes beider Augenlider.

1. Ein besonderes Interesse bietet ein unpaarer Stamm, die sogenannte **Augengehirnvene** oder **oberer Verbindungsast** *(v. ophthalmo-cerebralis v. ramus communicans superior).* Derselbe geht am oberen Rande der Backen, von dem Masseter bedeckt, nach rückwärts, bildet an der Beule des Grosskieferbeines eine spindelförmige Anschwellung, durchbohrt dann die Periorbita und steht durch Äste, die im Kanale des grossen Flügelloches verlaufen, unmittelbar mit dem fächerigen Blutleiter, und durch Zweige, die von der unteren Gehirnvene stammen und an der Eustachischen Röhre herablaufen, mit der unteren Gehirnvene in Verbindung. Der Verbindungsast ist klappenlos und stellt eine Verbindung der Venen des Gehirns mit der Angesichtsvene dar. (Es ist somit der Abfluss des Blutes aus dem Gehirne, sowohl bei gehobenem, als auch gesenktem Kopfe möglich.) In den oberen Verbindungsast münden hauptsächlich die reichlichen Venengeflechte der Nasenschleimhaut und des harten Gaumens, sowie einige kleine Venen aus dem Auge und die obere Zahnvene.

*) Tiefer Ast der *vena facialis anterior hom.*

a. Der harte Gaumen besitzt ein starkes, klappenloses Venengeflecht, das nur durch ganz vereinzelte Ästchen mit Venen der Backen und Lippen in Verbindung steht. In dem hinteren Teile ist es einfach, nach vorwärts wird es mehrschichtig. Es besitzt in der Höhe des Zwischenzahnrandes 5—6 Lagen. Die Netze sind in den Staffeln stärker, als in den Staffelthälern, so zwar, dass am injicierten und präparierten Objekte man deut-

Fig. 51.

1 Die äussere Kinnbackenvene, A die Gesichtsvene, a Kranzvene der Oberlippe, b Maulwinkelvene, c Kranzvene der Unterlippe, a' gemeinschaftlicher Stamm der Kranzvenen, d Augenwinkelvene, e Nasenrückenvene, e' Seitenvene der Nase, f oberer, g unterer Verbindungsast. 2 Die innere Kinnbackenvene, h die grosse Ohrvene, i der Schläfenvenenstamm, k die oberflächliche Schläfenvene, l die querlaufende Gesichtsvene, m obere Gehirnvene, n äussere Kaumuskelvene 3 untere Gehirnvene, 4 Drosselvene, 0 0 0 Muskel, Schlund- und Luftröhrenzweige. (Leyh.)

lich die einzelnen Staffeln erkennen kann. In der Medianebene, besonders in dem hinteren Teile des harten Gaumens macht sich in diesem starken Venengeflechte eine Art Naht bemerkbar. Doch stehen sowohl die rechte, als auch die linke Hälfte durch reichliche Queräste mit einander in Verbindung. Der Abfluss erfolgt durch die grosse, schon Klappen besitzende Gaumenvene. Dieselbe läuft jedoch ausserhalb des Gaumenkanales und nur ein kleiner Zweig begleitet die Gaumenarterie. Sowohl die grosse Gaumenvene, wie der letztgenannte kleine Zweig münden nach kurzem Verlaufe in die Augen-Gehirnvene.

b. Das Venengeflecht der Nasenschleimhaut ist ebenfalls beim Pferde in ganz ausserordentlicher Weise entwickelt. Dasselbe zerfällt in das Geflecht an der Schleimhaut der Nasenscheidewand und in jenes der beiden Dütten und des Siebbeinlabyrinthes. Auch diese sämtlichen Geflechte sind klappenlos. Das Geflecht an der Nasenscheidewand ist in der Gegend des *centrum venos. Schwabii* am stärksten und 4—6schichtig. An der dorsalen Seite, sowie an den hinteren Teilen der Nasenschleimhaut ist es einfach. Sehr beträchtlich sind auch die Venengeflechte an der Aussenfläche beider Dütten entwickelt; sie sind an ihrer Basis 6- und mehrschichtig. Die Geflechte an dem Siebbeinlabyrinthe sind etwas weniger entwickelt. Von Interesse ist, dass die ganze Riechgegend, die hinterste Partie der Nasenscheidewand, sowie die Basis des Siebbeinlabyrinthes auf eine Strecke von etwa 1 cm mit diesen Geflechten nicht im Zusammenhang steht, sondern ihr Blut unmittelbar in die Venen des Gehirns (des Riechkolbens) abführt. Es sind dies jedoch nur sehr schwache Gefässe. Auch der Boden der Nasenhöhle, sowie die die Pflugschare umgebende Schleimhaut (diese im hohen Grade) und die Schleimhaut in der Umgebung der Choanen nehmen an diesen Venengeflechten teil. In die Schwellkörper der Nasenhöhlen ergiesst sich auch das grobmaschige Netz von Venen, welches in der Auskleidung der Nebenhöhlen der Nase sich befindet und welches stärkere Venen enthält, als man bei der Zartheit der erwähnten Schleimhaut erwarten sollte. Alle diese sub b genannten, (mit Ausnahme der Riechgegend) haben nur den einzigen Abflussweg durch die kurze, klappenführende Keilbeingaumenvene (*vena spheno-palatina*)*). Sie ergiesst sich, nachdem sie das Keilbeingaumenloch durchbohrt hat, sogleich in die Augen-Gehirnvene.

c. Die Venen des weichen Gaumens gehen zum Teile in die grosse Gaumenvene, zum Teile münden sie in Äste, die zur inneren Kinnbackenvene führen.

d. Die obere Zahnvene oder Unteraugenhöhlenvene (*ven. alveolaris superior v. infraorbitalis*) begleitet die gleichnamige Arterie. Sie mündet in die Keilbeingaumenvene.

e. Die Venen des Auges führen in den oberen Verbindungsast, soweit er in der Periorbita eingeschlossen ist, ohne eine mit der Augenarterie gepaarte Vene zu bilden. Die Äste sind jedoch mit den gleichnamigen Arterien gepaart. (Vgl. Blutgefässe des Auges.)

2. Die Zungenvene mit der Unterzungenvene (*vena lingualis et sublingualis*). Letztere besitzt auch eine Unterkinnvene. Sie laufen sämtlich gepaart mit den Arterien, doch liegt die Zungenvene oberflächlicher, als die Arterie.

3. Venenäste aus den Kehlgangsknoten, der Kinnbackendrüse und dem Flügelmuskel. Die sub 2 u. 3 genannten Äste führen in der Tiefe des Kehlganges in die äussere Kinnbackenvene.

---

*) Syn.: *vena nasalis posterior.*

B. Die **innere Kinnbackenvene**, *vena maxillaris interna.*

Syn.: Hintere Gesichtsvene. *vena facialis posterior.*

Die Venen, welche die innere Kinnbackenvene bilden, sind fast alle mit den entsprechenden Arterien gepaart und erfordern daher grösstenteils keine besondere Beschreibung; doch ist der Verlauf nicht überall genau derselbe, wie bei den Arterien. Der Hauptstamm derselben verläuft hinter dem Unterkiefergelenke und am Ohrspeicheldrüsenrande des Unterkiefers, geht dann oberflächlich durch eine Furche der Ohrspeicheldrüse bis zu deren unterem Ende und verbindet sich dort mit der äusseren Kinnbackenvene und Schilddrüsenvene zur Drosselvene. In die innere Kinnbackenvene münden eine grössere Anzahl von Ästen:

1. Als Anfang der inneren Kinnbackenvene bezeichnet man den **unteren Verbindungsast**. Derselbe läuft an dem unteren Rande der Backen nach hinten, macht hinter dem letzten Backzahne eine starke, spindelförmige Anschwellung, schlägt sich auf die mediale Fläche des Unterkieferastes um und besitzt soweit keine Klappen. Nun tritt er zwischen beide Portionen des Flügelmuskels und wird hier schon als innere Kinnbackenvene bezeichnet. Vorn steht er mit der Angesichtsvene in Verbindung. In ihn münden:

a. Die Backenvenen (*plexus buccalis*). Dieselben bilden ein aus starken Venen gebildetes, von perivasculären Lymphräumen umgebenes Venengeflecht, in welches das ebenfalls in der Tiefe liegende Geflecht der Kranzvenen der Lippen einmündet. Von einer Backenvene, Lippenvene etc. lässt sich sohin nicht reden. Das Backenvenengeflecht hat nun in der Hauptsache zwei abführende Venen:

α. Ein starker Ast verbindet sich mit der äusseren Kinnbackenvene, und zwar gegenüber dem Anfange des unteren Verbindungsastes.

β. Ein zweiter starker Ast verbindet sich, bedeckt vom Masseter, unmittelbar mit dem unteren Verbindungsaste selbst

b. Die Zungenrückenvene (*vena dorsalis linguae.*) wird von Ästen der Unterzungenvene, aus Muskel- und Schleimhautzweigen, sowie von Zweigen der Schleimhaut des Kehldeckels gebildet und steht mit der grossen Zungenvene in Verbindung.

c. Die untere Zahnvene (*v. alveolaris posterior*) ist gepaart mit der gleichnamigen Arterie.

d. Zweige aus dem Flügelmuskel, gepaart mit den Arterien.

e. Die tiefen Schläfenvenen (*venae temporales profundae*) stehen vielfach mit einander in Verbindung, gehen unter dem Unterkiefergelenke, wo sie eine Gelenksvene aufnehmen, die kleine Portion des Flügelmuskels durchbohrend in die Schläfengrube und verbinden sich sodann mit dem unteren Verbindungsaste. Sie stehen durch einen Ast mit der vorderen Gehirnvene in Verbindung. In sie mündet:

α. die Stirnvene *(vena frontalis)*. Sie verläuft hinter dem Stirnfortsatze (nicht im Stirnloche) und steht durch einen besonderen, nur selten fehlenden Ast mit den Venen der harten Hirnhaut in Verbindung. Letzterer tritt durch ein kleines Emissarium, das in der Schläfengrube, dicht über der hinteren Augenhöhlengräte sich befindet und in einen langen in die mittlere Schädelgrube ausmündenden Knochenkanal, zuweilen Halbkanal, führt. In die Stirnvene münden zum Teile die Venen der Thränendrüse.

f. Die oberflächliche Schläfenvene (*r. temporalis superficialis*) läuft mit der gleichnamigen Arterie. In sie mündet:

α. Die querlaufende Gesichtsvene (*vena transversa faciei*). Sie steht vorne (nasalwärts) mit der Angesichtsvene in Verbindung und liegt in der Tiefe des Masseters; nach rückwärts (caudal) tritt sie an die Oberfläche, liegt dorsal von der gleichnamigen Arterie und besteht meist aus zwei stärkeren Ästen. In sie ergiesst sich ein kleines Stämmchen, das vom Schläfenwinkel der Augenlider kommt und das Blut aus dem grobmaschigen Venennetze derselben lateralwärts ableitet.

β. Die obere Gehirnvene (*r. cerebralis superior*) ist der fortgesetzte Querblutleiter, der in dem Schläfenkanale nach aussen tritt, unter der Gelenkwalze nach hinten geht, unter dem Zitzenfortsatz eine kleine Anschwellung bildet und sich in die Schläfenvene ergiesst. Sie steht mit den tiefen Schläfenvenen in Verbindung.

2. Die grosse Ohrvene *(vena auricularis posterior)**) läuft mit der Arterie gepaart und ergiesst sich in die innere Kinnbackenvene.

3. Ebenso Äste aus der Ohrspeicheldrüse. Ferner

4. Die untere Kaumuskelvene *(vena maxillo-muscularis)***).

In den unteren Verbindungsast, soweit er vom Unterkiefer bedeckt ist, mündet ein grobmaschiges Venengeflecht, das in der Tiefe der Schläfengrube und Unterschläfengrube gelagert ist und zum Teile die kleine Portion des Flügelmuskels von der medialen und lateralen Seite umgiebt. Das Hauptgefäss dieses Netzes stellt die sub e angeführte tiefe Schläfenvene dar. Dieses Netz bekommt Äste von der Knopflochvene, von den Venen, die aus dem Schläfengang heraustreten, vom fächerigen Blutleiter, dann Äste von den umliegenden Muskeln dem Luftsacke und Zweige aus der Paukenhöhle. Es ergiesst sich in dasselbe auch noch die untere Zahnvene, die gepaart mit der gleichnamigen Arterie verläuft. Als besondere Venen, die in das Gebiet der inneren Kinnbackenvene gehören, sind noch aufzuzählen:

5. Die untere Gehirnvene (*vena cerebralis inferior*). Sie entspringt mit einigen Stämmen aus dem fächerigen Blutleiter und mit einem andern, der aus dem Knopfloche (sog. Knopflochvene) austritt. Alle diese Äste verbinden sich unmittelbar an der Schädelbasis zu einem Stamme, der die innere

---

*) Obere Ohrdrüsenvene *(vena parotidea superior)*.

**) Kaumuskelvene *(vena masseterica)*.

Kopfarterie eine Strecke weit begleitet und etwa 3 cm über der Vereinigung mit der äusseren Kinnbackenvene in die innere Kinnbackenvene einmündet. In sie mündet:

a. die Hinterhauptsvene *(vena occipitalis)*. Sie ist in Bezug auf ihre Äste mit der gleichnamigen Arterie gepaart und steht in mehrfacher Verbindung mit dem Hinterhauptsblutleiter. Öfters mündet sie unmittelbar in die innere Kinnbackenvene.

b. Die Knopflochvene *(vena condyloides)**).

C. Die **Schilddrüsenvene,** *vena thyreoidea.*

Syn.: Obere Schilddrüsenvene.

Sie ist ein ziemlich starkes Gefäss und stellt in der Regel den 3. Ast zur Bildung der Jugularvene dar. Sie entsteht aus der (unteren) Luftröhrenkopfvene, der oberen und unteren Schilddrüsenvene (letztere fehlt öfters) sowie der absteigenden Schlundkopfvene (gepaart mit der aufsteigenden Schlundkopfarterie) und verbindet sich am Anfange der Jugularvene mit dieser. Öfters geht die Schilddrüsenvene mit der *carotis communis* durch lockeres Zellgewebe verbunden, bis zum Brusteingange und mündet erst dort in die Jugularvene. Sie stellt dann eine wahre *Jugularis interna* vor. In einem Falle war das Verhältnis links, wie soeben erwähnt, rechts wie sonst.

Die **Halswirbelvene,** *vena vertebralis.* (Fig. 55, e.)

Sie läuft gepaart mit der gleichnamigen Arterie im Querfortsatzkanale, entspringt am zweiten Halswirbel mit Muskelzweigen und einem Rückenmarksaste, steht hier mit der Hinterhauptsvene in Verbindung und führt zwischen dem ersten Rippenpaare in die vordere Hohlvene. In sie münden:

a. Rückenmarkszweige. Sie stammen aus dem Wirbelblutleiter und der Rückenmarksvene.

b. Muskelzweige von den Beuge- und Streckmuskeln des Halses.

Die **tiefe Nackenvene,** *vena cervicalis profunda.*

Syn.: Obere Halsvene, *ven. cervic. superior.*

Sie läuft mit der gleichnamigen Arterie gepaart, bildet jedoch mit der Rückenvene, kurz vor ihrer Mündung in die vordere Hohlvene ein gemeinschaftliches Stämmchen. — In sie münden Zweige aus den Halsstreckern, der Haut und dem Nackenbande, sowie die erste Zwischenrippenvene.

---

*) Untere Hirnhautvene *(vena meningea inferior),* Knopffortsatzvene.

Die **Rückenvene**, *vena dorsalis.* (Fig. 55, f.")

Syn.: Vordere Zwischenrippenvene, *vena intercostalis anterior.*

Sie läuft ebenfalls in allen Verästelungen gepaart mit der gleichnamigen Arterie, verbindet sich jedoch meist mit der tiefen Halsvene zu einem kurzen gemeinschaftlichen Stamme*). Sie wird zusammengesetzt aus der eigentlichen gemeinschaftlichen Zwischenrippenvene (für die 3. bis 5. Zwischenrippenvene) und der querlaufenden Nackenvene, in welche die zweite Zwischenrippenvene mündet.

Die **ungepaarte Vene**, *vena azygos.* (Fig. 55, g.)

Sie stellt einen Sammelstamm für sämtliche hintere Zwischenrippenvenen dar**) und liegt rechterseits in der Brusthöhle an den Wirbelkörpern, unmittelbar über dem Hauptstamme des Milchbrustganges und der Brustaorta. Am 6. Rückenwirbel geht sie im Bogen nach abwärts und mündet im Lowerschen Sack der rechten Vorkammer. Zuweilen ist ihre Mündung selbständig in der genannten Vorkammer. Sie entspringt mit einzelnen Zweigen, bedeckt von den Zwerchfellpfeilern, aus den Lendenmuskeln, steht regelmässig mit der ersten Lendenvene in Verbindung und nimmt folgende Venen auf:

a. Die letzten 14 Zwischenrippenvenen der rechten Seite und jene der linken Seite, die nicht in die halbungepaarte Vene gehen. Diese selbst laufen gepaart mit den gleichnamigen Arterien.

b. Die halbungepaarte Vene *(vena hemiazygos).* Dieselbe liegt linkerseits von der Aorta und hängt mit der ersten linken Lendenvene zusammen. Sie ist von verschiedener Länge und reicht vom 14. bis 11. Rückenwirbel. Sie geht dann unten zwischen der Aorta und den Wirbeln auf die rechte Seite und mündet in die ungepaarte Vene. Sie nimmt die 4—7 letzten Zwischenrippenvenen der linken Seite auf, fehlt aber zuweilen und dann münden die letzteren unmittelbar in die ungepaarte Vene.

c. Die Bronchialschlundvene *(vena broncho-oesophagea)* ist ein kurzes Stämmchen, das von der Bronchialvene und (vorderen) Schlundvene gebildet wird. Beide laufen gepaart mit den gleichnamigen Arterien.

---

*) *Veine sous-dorsale antérieure* der Franz.

**) Da die hintere Hohlvene in der Brusthöhle weit von der Wirbelsäule entfernt ist, so hätten die hinteren Zwischenrippenvenen einen grossen Weg zurücklegen müssen, um zu ihr zu gelangen.

d. In die Azygos münden endlich an fast jedem Lendenwirbel starke Diploëvenen, welche das Blut aus den Wirbelkörpern herausbefördern.

Die ungepaarte Vene verbindet das System der hinteren Hohlvene mit jenem der vorderen und kann bei Stauungen im Gebiete der ersteren regulierend wirken.

Die **innere Brustvene**, *vena thoracica interna.* (Fig. 55, d.)

Sie läuft gepaart mit der gleichnamigen Arterie und folgt allen deren Verästelungen. Sie setzt sich demnach aus der vor-

Fig. 55.

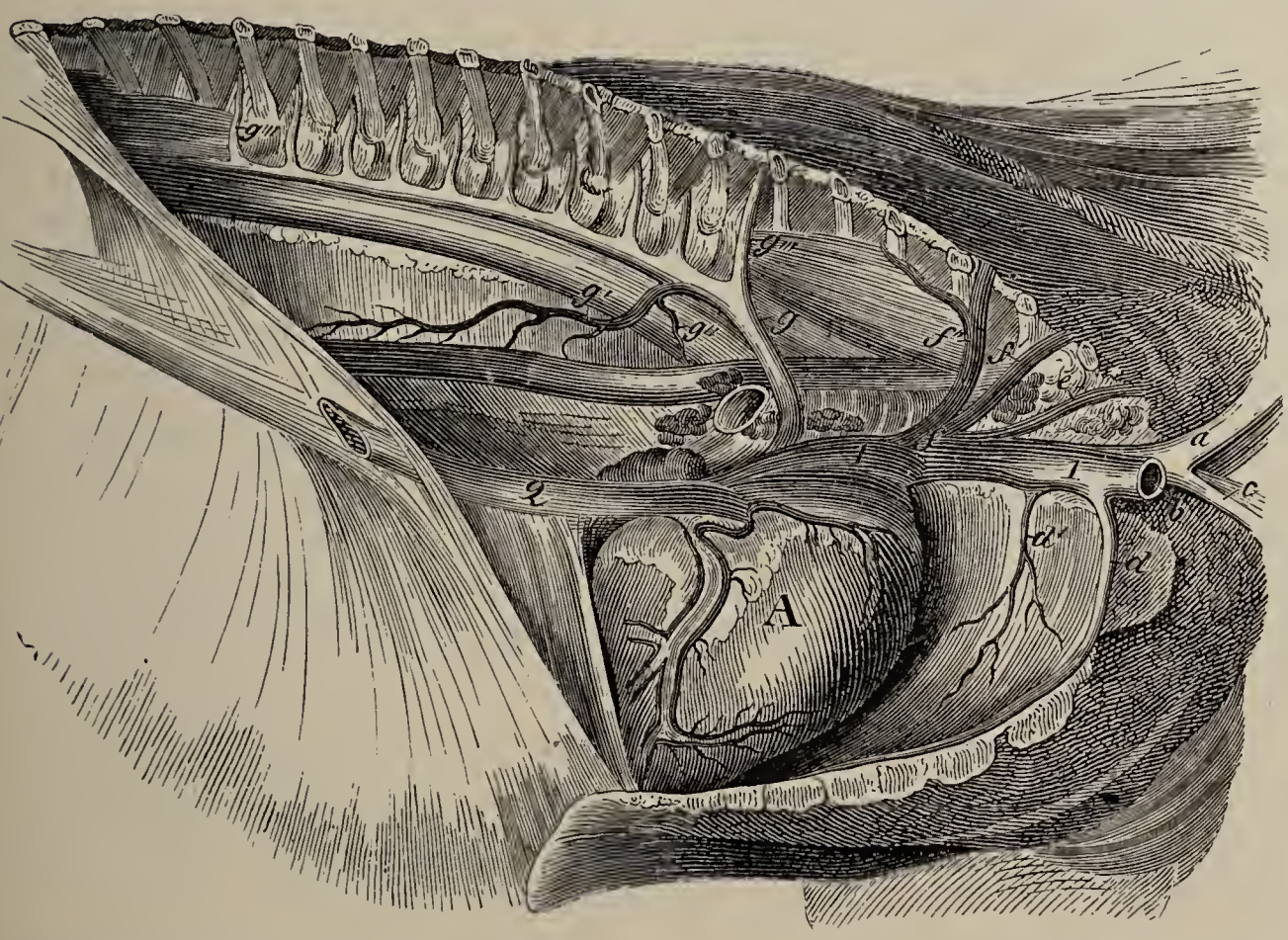

Brusthöhle des Pferdes von rechts geöffnet. 1 1 Vordere Hohlvene, a linke Achselvene, b abgeschnittene rechte Achselvene, c die linke Drosselvene, d die rechte innere Brustvene, d' vordere, Mittelfellvene, e rechte Halswirbelvene, f gemeinschaftlicher Stamm der tiefen Halsvene f' und der Rückenvene f'', g ungepaarte Vene, g' Schlundvene, g'' Bronchialvene, g''' g'''' Zwischenrippenvene. (Leyh.)

deren Bauchdeckenvene, die mit den Bauchwandvenen anastomosiert, sowie den unteren Zwerchfellvenen (Zwerchfellmuskelvenen) zusammen und nimmt ferner äussere und innere Muskeläste auf, ebenso steht sie in Verbindung mit den Zwischenrippenvenen. In sie mündet ferner eine kleine mittlere Zwerchfellvene und Zweige aus der Thymusdrüse resp. dem vorderen Mittelfelle. Sie mündet meist unmittelbar in die vordere Hohlvene oder in die Achselvene.

Venen der Brustgliedmassen. (Fig. 56.)

Die Venen der Vordergliedmasse zerfallen in tiefe und oberflächliche. Erstere laufen gepaart mit den Arterien und bedürfen keiner speziellen Beschreibung. Sie enthalten alle viele

Klappen, mit Ausnahme der Venennetze der Weichteile des Hufes, die klappenlos sind. Die Muskeläste sind in der Regel doppelt, d. h. jeder Arterienast ist von zwei Venen begleitet.

Die oberflächlichen oder Hautvenen haben nur stellenweise Arterien zu Begleitern. Sie liegen ausserhalb der Schenkelfascie, sind nur noch von der Aponeurose des Hautmuskels gedeckt und sind sämtlich, wenigstens bei feinhäutigen Pferden, durch die Haut hindurch zu erkennen. Sie stehen an allen Gelenken mit den tiefen Venen in Verbindung.

A. Venen der Zehen.

Die Zehen besitzen jederseits eine Seitenvene *(vena digitalis lateralis et medialis*, Fig. 56, a), die vor der Arterie liegt und erst von der Mitte des Fesselbeines an einfach wird. Sie werden aus den Venennetzen der Weichteile des Hufes, sowie der tiefen Hufbeinvene gebildet. Man unterscheidet folgende, unter sich jedoch zusammenhängende Venennetze:

a. Das Venennetz der Fleischsohle. Es besteht aus Lagen engmaschiger Venennetze und wird durch das Netz des Fleischstrahles vergrössert.

b. Das Venennetz der Fleischwand zeichnet sich durch dichte, teilweise mehrfach übereinanderliegende, langgestreckte Maschen aus und steht mit dem der Sohle durch einen Kranz von Venenästen*), die am Sohlenrande liegen, in Verbindung.

c. Das Venennetz der Krone (a′) ist stark, dicht geschichtet und zerfällt in ein oberflächliches und tiefes. Am oberen Rande der Krone bilden beide Lagen, entsprechend dem oberflächlichen und tiefen Arterienkranze der Krone, einen Kranz stärkerer Sammelstämme.

α. Die oberflächliche Lage liegt über der Strecksehne und ausserhalb der Schildknorpel.

β. Die tiefe Lage ist vorne von der Streksehne bedeckt und liegt nach rückwärts an der inneren Fläche der Schildknorpel. Beide Lagen stehen mit einander in Verbindung durch Venenäste, die den Knorpel durch bohren**).

d. Die tiefe Hufbeinvene läuft mit der gleichnamigen Arterie gepaart im Inneren des Hufbeines und mündet in das tiefe Netz der Krone.

e. Vom Venennetze der Ballen, das mit jenem des Strahles und der Fleischsohle in Verbindung steht, führen die Ballenvenen, die durch einen stärkeren Querast mit einander in Verbindung stehen, zu den Seitenvenen. — Die vom Kronennetz wegführenden und sich zur Seitenvene der Zehe zusammensetzenden Venenäste besitzen schon Klappen.

---

*) Vene des Hufbeinrandes, Leisering.

**) Leisering und Hartmann, der Fuss des Pferdes etc.

Die beiden Seitenvenen bilden über den Sesambeinen einen, unter den Beugesehnen gelegenen sog. Sesambogen, von welchen sowohl die oberflächlichen, als auch tiefen Venen der Gliedmasse entspringen.

B. Oberflächliche Venen der Brustgliedmasse.

a. Die innere (mediale) Hautvene *(vena cephalica)*. Dieselbe verläuft an der medialen Seite des Mittelfusses gepaart mit der fortgesetzten Ulnararterie und wird soweit auch als grosse oder innere Mittelfussvene beschrieben (*vena volaris interna,* Leyh) (b). Sie liegt seitlich, vor der Sehne des Hufbeinbeugers und vor der Arterie, geht dann mit der Radialarterie ausserhalb des Fusswurzelringes nach aufwärts und steht hier durch Äste mit den tiefen Venen in Verbindung. Am Vorarme läuft sie anfangs an der medialen Fläche und ausserhalb der Fascie; am oberen Ende zieht sie sich gegen die Beuge des Ellenbogengelenkes, nimmt hier die vordere Hautvene auf und steht ebenfalls mit den tiefen Venen in Verbindung, sowie auch durch einen starken Ast über dem Beugeknorren des Armbeines mit der Armbeinvene. Von der Ellenbogenbeuge aus tritt sie nun in die Rinne zwischen den Anfang des Armwirbelwarzenmuskels und kleinen Brust-Armbeinmuskels (seitliche Brustfurche), läuft an der medialen Seite des Buggelenkes vorbei und mündet in der Tiefe der Herzgrube in das untere Ende der Jugularvene. Sie heisst von der Ellenbogenbeuge an Bugader (d) und hat in ihrem oberen Teile eine kleine Arterie zur Begleitung.

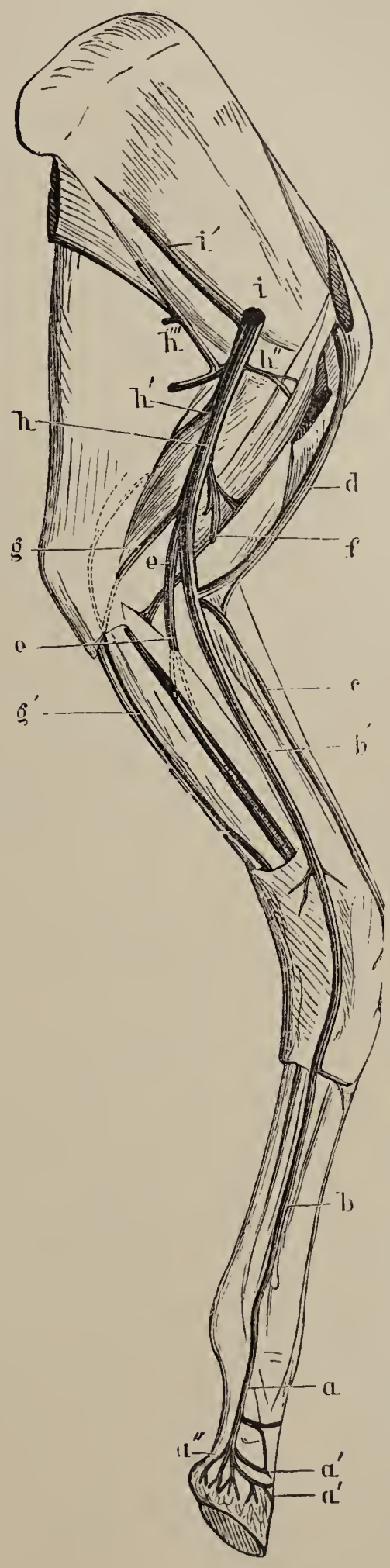

Fig. 56. Oberflächliche Venen der linken Brustgliedmasse von der medialen Seite. a Mediale Seitenvene der Zehe, a' a' Venennetz der Krone, a'' Ballenvene, b b' mediale Hautvene (b sog. grosse oder mediale Mittelfussvene), c vordere Hautvene des Vorarmes, d Bugader, e Speichenvene, f Seitenvene der Speiche, g g' Seitenvene des Ellenbogens, h Armbeinvene, h' tiefe Armbeinvene, h'' vordere umschlungene Armbeinvene, h''' (hintere Schultervene, Leyh). i Achselvene, i' hintere Schultervene.

b. Die vordere Hautvene des Vorarmes (c) *(v. mediana hom.?)* entspringt aus einem grobmaschigen Venennetze an der Vorderfläche des

Carpealgelenkes und der Haut, läuft an dem medialen Rande des geraden Mittelfussstreckers in die Höhe und mündet an der Ellenbogenbeuge in die grosse Hautvene.

C. Tiefe Venen.

1. Am Mittelfusse finden sich, abgesehen von der grossen Mittelfussvene (siehe innere Hautvene), noch eine laterale (äussere) und tiefe Mittelfussvene, die beide aus dem Sesambogen entspringen.

a. Die laterale Mittelfussvene läuft mit der gleichnamigen Arterie am lateralen Rande der Beugesehnen in die Höhe, ist grösser als diese, geht durch den Fusswurzelring und verbindet sich höher oder tiefer mit der tiefen Mittelfussvene zur Speichenvene (*rena radialis*).

b. Die tiefe Mittelfussvene ist die kleinste, läuft auf der Rückfläche des Mittelfusses bedeckt vom Fesselbeinbeuger, durch den Fusswurzelring und verbindet sich mit der vorigen zur Speichenvene.

2. Die Venen des Vorarmes laufen gepaart mit den Arterien in allen ihren Verzweigungen. Hinten mit der Arterie verläuft die Speichenvene *(rena radialis)*, vorn und lateral die Seitenvene der Speiche (*r. collateralis radialis inferior*). Beide sind in der Regel doppelt, sogar zuweilen dreifach, dann jedoch kleiner und durch Queräste vielfach verbunden.

3. Die Venen des Armes sind in allen Ästen mit den Arterien gepaart, die Äste oder deren Zweige meist doppelt. Die Armvene (h) (*rena brachialis)* liegt hinter der Arterie. Die Äste haben gleiche Namen, wie jene der Arterien.

4. Die Achselvene (i) *(rena axillaris)* liegt hinter (unter) der gleichnamigen Arterie, mit der sie in allen Stücken gepaart ist, und nimmt die Venen der Schulter auf. Ausser diesen mündet auch noch meist die äussere Brustvene in sie ein.

Die äussere Brustvene *(vena thoracica externa)*.

Syn.: Sporader, Brust-Hautvene.

Die Sporader ist ein beim Pferdegeschlechte grosses, ästiges Gefäss (sie erreicht kurz vor ihrer Mündung einen Durchmesser von nahezu 2 cm), dessen Hauptstamm in der Höhe des Ellenbogenhöckers seitlich an der Brustwand verläuft. Von der 6. Rippe an nach rückwärts verläuft sie in einer deutlichen Furche des Brusthautmuskels, hinter dem Ellenbogengelenke wird sie vom Muskel bedeckt. Sie nimmt mit mehreren Ästen ihren Ursprung aus dem Venennetze, an der Unterfläche des Bauches*) und bildet hier Anastomosen mit den Venen des Schlauches oder Euters (äussere Schamvene). Andererseits münden in sie viele Muskeläste, die in der

---

*) Die sog. Bauchwandvenen (nicht zu verwechseln mit den Bauchdeckenvenen, die äusserlich nicht sichtbar sind).

Hauptsache in der Richtung der Rippenknorpel verlaufen und grösstenteils aus dem Hautmuskel stammen. An ihrem unteren Rande verläuft die gleichnamige Arterie, die jedoch schon in der Höhe der 6. oder 7. Rippe sie verlässt. Ein grösserer Nervenast des Armgeflechtes läuft über ihr und meist 1—2 cm von ihr getrennt. Etwa handbreit hinter dem Ellenbogenhöcker tritt sie unter den grossen Brustarmbeinmuskel sowie die Schulter und mündet in der Regel in die Achselvene, ausnahmsweise in die hintere Schultervene oder Armvene. Sie steht immer durch einen Ast mit der vorderen (und mittelbar mit der hinteren) Bauchdeckenvene in Verbindung.

Die **hintere Hohlvene,** *vena cava posterior (inferior h.).*

Sie bildet sich aus dem Zusammenflusse der beiden gemeinschaftlichen Darmbeinvenen in der Höhe des 5. Lendenwirbels und ist am Anfange teilweise von der Bauchaorta bedeckt. Namentlich gilt dies von der linken gemeinschaftlichen Darmbeinvene*), die ganz vom Endstücke der Bauchaorta überbrückt wird. Im weiteren Verlaufe zieht sie sich mehr auf die rechte Seite und verläuft neben der Bauchaorta. In der Nierengegend entfernt sie sich von den Wirbeln, steigt nach abwärts, kommt in den für sie bestimmten Ausschnitt der Leber, verläuft, jedoch nur beim Pferdegeschlechte, eine Strecke weit an der vorderen Leberfläche**), durchbohrt sodann den Zwerchfellspiegel im Hohlvenenloch und zieht in halber Höhe der Brusthöhle etwas nach rechts, um entgegengesetzt von der Einmündung der vorderen Hohlvene in den rechten Vorhof des Herzens sich zu ergiessen. Sie zerfällt ihrem Verlaufe nach in eine Bauch- und Brustportion (Fig. 52, 2). Die erstere nimmt nur jene Äste auf, welche den paarigen Zweigen der Bauchaorta entsprechen. Die, den unpaaren Ästen der Aorta entsprechenden sammeln sich in der Pfortader. Die Brustportion nimmt ausser den Zwerchfellvenen gar keine Äste auf, alle den Ästen der Brustaorta entsprechenden Venen werden vielmehr von der ungepaarten und halbungepaarten Vene gesammelt.

In die hintere Hohlvene ergiessen sich:

Viscerale Gefässe:

a. die Lebervenen,

*) Dieser Umstand ist für den Rückfluss des Blutes, namentlich linkerseits, einigermassen hinderlich und soll das leichtere Vorkommen von Oedemen an den Hintergliedmassen und ganz besonders an der linken, erklären.

**) Den Bau vergl. Sussdorf in Ellenbergers Histiologie S. 162.

b. die Nierenvenen,
c. die inneren Samenvenen.

Parietale Gefässe:
a. Die Zwerchfellvenen,
b. die Lendenvenen.

Die **Lebervenen**, *venae hepaticae.*

Die Lebervenen bilden einen Teil der Lebermasse und sind klappenlos. Sie entspringen aus den sog. Centralvenen innerhalb der Leberläppchen und sammeln sich zu 3—4 grösseren sowie sehr vielen kleineren Stämmen, die sich an der vorderen Leberrinne in die Hohlvene ergiessen.

Die **Nierenvenen**, *venae renales.*

Die Nierenvenen sind zwei starke, unter fast rechtem Winkel in die hintere Hohlvene einmündende Gefässe, die mit den gleichnamigen Arterien gepaart sind. Sie treten aus dem Nierenausschnitt heraus, verlaufen zwischen Ureter und Arterie und nehmen die Venen der Nebennieren und der Nierenkapsel auf. An der Einmündung in die hintere Hohlvene besitzen sie je eine grosse Klappe, ebenso an jenen Stellen, wo die Äste zusammenmünden. Die Äste in der Nierensubstanz sind klappenlos. — Die linke Nierenvene ist länger als die rechte.

Die **inneren Samenvenen**, *venae spermaticae internae.*

Die inneren Samenvenen entspringen beim Hengste vom Hoden. Die einzelnen Venenäste treten sämtlich am oberen Hodenrande heraus und bilden eine stärkere Vene sowie mehrere feinere Venenäste. Erstere tritt medial vom Kopfe des Nebenhodens heraus und läuft nur wenig geschlängelt mit der inneren Samenarterie am vorderen Rande des Samenstranges in die Höhe. Die kleineren Äste bilden eine dichte Lage um den gewundenen Teil der inneren Samenarterie und umhüllen dieselbe, zu einem reichmaschigen Netze, dem rankenförmigen Geflechte sich vereinigend. Am oberen Ende desselben bilden hierauf die Venenzweige grössere Äste, die in den Hauptstamm münden. Die inneren Samenvenen ergiessen sich in der Nähe der Nierenvenen in die Hohlvene oder in die letztgenannten Venen. Sie besitzen viele, zu 2 und 3 stehende Klappen; soweit sie in der Hodensubstanz verlaufen, sind sie klappenlos. Klappenlos sind auch die dünnen Venen des rankenförmigen Geflechtes.

Bei weiblichen Tieren kommt das gleichwertige Gefäss, Uterus-Eierstocksvene, mit einem Aste vom Horne des Uterus, mit dem anderen vom Eierstocke. Letzterer bildet ein kleines rankenförmiges Geflecht, ersterer anastomosiert mit der Uterusvene. Der Stamm läuft mit der Eierstocksarterie.

Die **Zwerchfellvenen**, *venae phrenicae.*

Es sind in der Regel zwei starke Venen, die, soweit sie im Zwerchfellspiegel verlaufen, keine Arterie zur Begleitung haben. Sie entspringen an der Anheftung des Muskelfleisches vom Zwerchfelle, sind dort mit der

unteren Zwerchfellarterie gepaart und münden rechts und links im Hohlvenenloche des Zwerchfellspiegels in die hintere Hohlvene.

Die **Lendenvenen**, *venae lumbales.*

Sie sind gepaart mit den gleichnamigen Arterien und entstehen aus Muskel- und Rückenmarkszweigen. Letztere stehen sowohl mit dem Wirbelblutleiter, als auch der Rückenmarksvene in Verbindung. In sie ergiessen sich auch Diploëvenen, die aus den Körpern der Lendenwirbel austreten. —

Fig. 57.

Die Pfortader des Pferdes mit ihren Ästen. 1 Milz, 2 Magen, 3 3 Dünndarmschlingen, 4 Blinddarm, 5 Grimmdarm, 6 6 Mastdarm, 7 Bauchspeicheldrüse, 8 Leber. a a Hauptstamm der Pfortader, b vordere Gekrösvene, b' b' Venen des Dünndarmes, b'' Hüft-Blinddarmvene, b''' Grimmdarmvene, c c hintere Gekrösvene, d Magen-Milzvene, d' hinterer Ast der Magenvene, d'' Milzvene, d''' kurze Venen des Magens. (Leyh.)

Die linken Lendenvenen sind, der rechtseitigen Lage der Hohlvene wegen, länger, als die rechten und gehen zwischen Wirbelkörpern und Bauchaorta zur Hohlvene. Öfters vereinigt sich je eine linke und rechte Lendenvene zu einem gemeinschaftlichen Stämmchen. Die vorderste Lendenvene jederseits steht mit der ungepaarten und resp. halbungepaarten Vene in Verbindung.

Die **Pfortader**, *vena portae.* (Fig. 57.)

Die Pfortader bildet einen kurzen, unpaaren Stamm, der bestimmt ist, das Blut, welches durch die unpaaren Äste der Bauchaorta, Bauchschlagader, vordere und hintere Gekrösarterie, zu den

Baucheingeweiden geliefert wurde, in die Leber, also nicht unmittelbar in die hintere Hohlvene, wie es die Analogie erforderte, zurückzuführen. — Der Stamm ist nur kurz, beginnt unter der vorderen Gekrösarterie, durchbohrt den Pfortaderring der Bauchspeicheldrüse und zieht sich dann etwas nach rechts in die Leberpforte. Dort teilt er sich in drei Hauptäste für jeden Leberlappen und löst sich, wie bei der Leber schon erwähnt, in ein Kapillarnetz auf, welches schliesslich in die Lebervenen überführt. Der Stamm der Pfortader besitzt an der Einmündung der grösseren Äste wirkliche einzeln oder zu zweien gestellte Klappen, die jedoch zuweilen nur wenig entwickelt sind. Die Äste selbst in ihrem weitern Verlaufe sind klappenlos.

In den Stamm selbst münden ein:

a. Zweige aus der Bauchspeicheldrüse:

b. Die Magenzwölffingerdarmvene (*vena gastro-duodenalis*). Sie entsteht aus der Bauchspeicheldrüsen-Zwölffingerdarmvene und der rechten Magen-Netzvene und ist gepaart mit den gleichnamigen Arterien.

c. Die hintere Magenvene *(ramus inferior venae ventriculi)*. Sie ist gepaart mit dem gleichnamigen Arterienaste und mündet dicht vor der Leberpforte in die Pfortader.

Den eigentlichen Pfortaderstamm bildet:

a. Die Magenmilzvene (*vena ventriculo-lienalis*). Sie wird gebildet aus der starken Milzvene, aus der linken Magennetzvene, aus der vorderen Magenvene, aus Zweigen von der Bauchspeicheldrüse und den kurzen Magenvenen. Alle diese Gefässe laufen mit den gleichnamigen Arterien.

b. Die grosse (vordere) Gekrösvene (*vena mesenterica major v. anterior*). In sie münden die Venen des Dünndarmes, die Venen des Grimm-, Blind- und Hüftdarmes. Die Grimmdarmvene zeigt gegenüber den gleichnamigen Arterien das Abweichende, dass sie nur an beiden linken Lagen doppelt ist und an der Umbiegungsstelle hinter dem Zwerchfelle einen einzigen Stamm bildet. Im übrigen sind alle Äste genau mit den Arterien gepaart. Die vordere Mastdarmvene, die übrigens mit der gleichnamigen Arterie gepaart ist, mündet in der Regel nicht in die grosse, sondern in die kleine Gekrösvene.

c. Die kleine (hintere) Gekrösvene (*vena mesenterica minor v. posterior*) nimmt die hintere und mittlere Mastdarmvene auf, die mit den gleichnamigen Arterien gepaart sind. Die erstere geht Verbindungen ein mit dem Venengeflechte des Afters und Mittelfleisches, das sich in die innere Schamvene entleert. Ausserdem mündet in sie auch die vordere Mastdarmvene, sowie eine kleine, unpaare Vene, die vom Zwölffingerdarme kommt und im Mastdarm-Zwölffingerdarmbande verläuft. — Die kleine Gekrösvene mündet häufig in die Magenmilzvene und dann wird der Stamm der

Pfortader 1. von der Magenmilzvene, 2. vom Stamme der Dünndarmvenen und 3. von der vereinigten Grimmdarm- und Blind-Hüftdarmvene gebildet. Kleinere Abweichungen kommen jedoch nicht selten vor.

Die **Nabelvene**, *vena umbilicalis.*

Sie ist beim Fötus ein starkes Gefäss, welches arterielles Blut von der Placenta in die Pfortader und hintere Hohlvene führt und beim erwachsenen Tiere verschwindet. (s. Bd. II. S. 115.)

Die **gemeinschaftliche Darmbeinvene**, *vena iliaca communis.*

Syn.: Darmbeinvenen.

Die beiden gemeinschaftlichen Darmbeinvenen bilden zwei kurze, starke Stämme, die aus der Vereinigung der Beckenvene und Schenkelvene hervorgehen, und am vorletzten Lendenwirbel miteinander die hintere Hohlvene bilden. Sie liegen jederseits zwischen der Darmbein- und Beckenarterie und werden von diesen Arterien zum Teil überlagert und gepresst. In sie münden:

a. Die mittlere Kreuzbeinvene (*vena sacralis media*). Sie ist schwach, ungepaart, verläuft mit der gleichnamigen Arterie und hat ihren Ursprung im Mastdarm. Wenn die gleichnamige Arterie fehlt, so fehlt auch sie.

b. Die letzte Lendenvene begleitet die gleichnamige Arterie.

c. Die umschlungene Darmbeinvene ist gepaart mit der gleichnamigen Arterie. Ihre Äste sind doppelt und laufen zu beiden Seiten der zugehörigen Arterienäste.

Die **Beckenvene**, *vena hypogastrica.*

Die Beckenvene liegt über der Darmbeinvene und bildet mit der Schenkelvene die gemeinschaftliche Darmbeinvene. Ihre Aste sind gepaart mit den gleichnamigen Arterien. Sie nimmt auf:

a. die Seitenkreuzbeinvene *(vena sacralis lateralis).* In sie münden:

α. Die Schweifvenen. (Siehe weiter unten.)

β. Die Sitzbeinvene (*vena ischiadica*).

γ. Die unteren Kreuzbeinvenen, die aus den unteren Kreuzbeinlöchern herauskommen und mit den Wirbelblutleitern anastomosieren.

b. Die Kruppenvene (*vena glutaea*).

c. Die innere Schamvene (*vena pudenda interna*). Sie ist ein mehrästiges Gefäss, welches in den Hauptzügen die gleichnamige Arterie begleitet. Ein stärkerer Ast läuft ausserhalb des breiten Beckenbandes am lateralen Rande des Gesässbeines und über dem Pfannenkamme nach vorwärts, ein anderer innerhalb des breiten Beckenbandes. Beide vereinigen sich erst weit vorne. Der erstgenannte Ast entspricht in seinem Verlaufe der Mittelfleischarterie und nimmt die Hautvenen des Schweifes auf. Durch einen Ast steht sie mit der Verstopfungsvene in Verbindung. In die innere Schamvene ergiessen sich:

α. Die Schweifvenen (*venae caudales*). Es sind dies 4, nämlich eine obere (dorsale), untere (ventrale) und zwei seitliche (laterale). Sie liegen alle oberflächlicher als die Arterien und führen sowohl in die Seitenkreuzbeinvene, als auch in die innere Schamvene ihr Blut ab. Beim Wiederkäuer und Fleischfresser, wo neben der mittleren Kreuzbeinarterie auch eine starke, mittlere Kreuzbeinvene vorkommt, stehen die Schweifvenen auch mit dieser in Verbindung. Alle Schweifvenen bilden viele Verbindungen unter sich selbst.

β. Die Venengeflechte und kavernösen Körper der Geschlechts- und Harnorgane ergiessen ihr Blut in die Verstopfungsvene, in die innere und äussere Schamvene. Es sind folgende Geflechte und kavernöse Körper besonders erwähnenswert.

Beim männlichen Tiere münden ausserdem in die innere Schamvene:

α. Das weitmaschige Venengeflecht um die Vorsteherdrüse und um das vordere Ende des Wilsonschen Muskels, sowie des Blasenhalses.

β. Das Venengeflecht um das Beckenstück der Harnröhre.

γ. Der kavernöse Körper der Harnröhre ergiesst sein Blut durch die schwache, mit der gleichnamigen Arterie gepaarte *vena bulbosa* unmittelbar, und durch die Rückenvenen des Penis mittelbar in die innere Schamvene. Die Rückenvenen des Penis (*venae dorsales penis*) stellen einen bedeutenden, aus zwei symmetrischen Hälften bestehenden und von sehr starken Venen gebildeten klappenhaltigen Venenplexus dar, der am Rücken des Penis seine Lage hat. Beide Hälften stehen durch Queräste mit einander in Verbindung. Der Plexus wird gegen die Wurzel des Penis einfacher und besteht dort nur noch aus einigen wenigen, starken Venen, die zwischen den Gesässbeinrutenmuskeln, dem Penis und dem hinteren Gesässbeinausschnitte eingeklemmt sind. Vor dieser Stelle findet sich beim Pferde immer eine starke Verbindung mit Ästen der Verstopfungsvene.

In den Rückenvenenplexus des Penis ergiessen sich: 1. Venen aus dem Kaputzenfortsatze der Eichel, und dadurch mittelbar aus dem kavernösen Körper der Harnröhre. 2. Venen vom Harnschneller, der Vorhaut und der Bauchwandung. 3. Nahe der Wurzel des Penis führen einige Venen — sog. *venae emissariae* — aus dem kavernösen Körper des Penis heraus und in die Rückenvenen. Ihren Abfluss haben die Rückenvenen nach rückwärts in die innere Schamvene und Verstopfungsvene und am vorderen Teile in die äussere Schamvene.

Beim weiblichen Tiere ergiesst sich in die innere Schamvene:

α. Das Venengeflecht um den Blasenhals und Gebär-

muttermund. Es führt durch die hintere Uterusvene in die innere Schamvene.

β. Das weitmaschige Venennetz der Scheide.

γ. Die Schwellkörper des Scheidenvorhofes münden analog der *vena bulbosa* in die innere Schamvene.

δ. Die kavernösen Körper der Clitoris ergiessen ihr Blut in die Verstopfungsvene.

ε. Die Venen des Euters (siehe Euter) senden ihr Blut nur im hinteren Teile durch einige stärkere Venen, die zwischen beiden Schenkeln gegen den unteren Schamwinkel in die Höhe steigen sog. Dammvenen, in die innere Schamvene und, wo vorhanden, zum Teile in die Verstopfungsvene. Der Hauptteil des venösen Blutes ergiesst sich in die äussere Schamvene.

d. Die Lendendarmbeinvene (*vena ileolumbalis*) ist gepaart mit der gleichnamigen Arterie.

e. Die äussere umschlungene Oberschenkelvene mündet in die Cruralvene.

Venen der Beckengliedmassen. (Fig. 58.)

Die Venen der hinteren Gliedmassen zerfallen, wie jene der vorderen, in oberflächliche und tiefe. Letztere sind mit den Arterien gepaart, erstere nur zum Teil. Im übrigen gilt für sie alles, was bei Gelegenheit der Vordergliedmasse gesagt wurde.

Fig. 58.

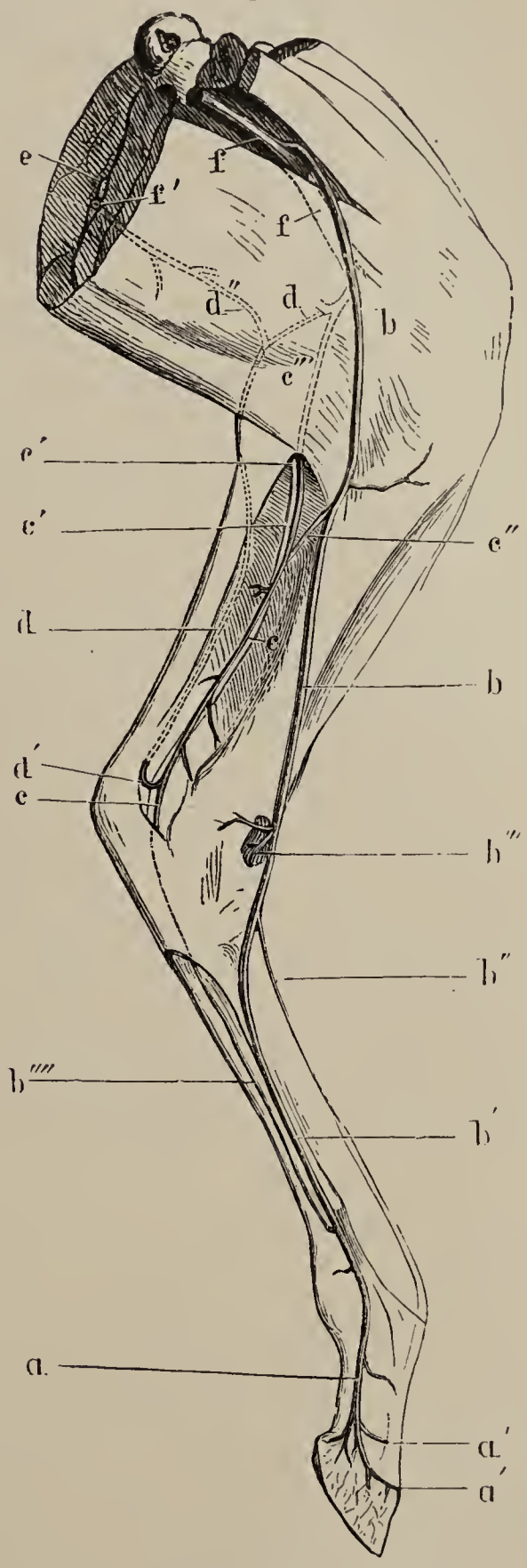

Oberflächliche Venen der linken hinteren Gliedmasse des Pferdes von der medialen Seite, a Mediale Seitenvene des Hinterfusses, a' a' Venennetz des Kronwulstes, b' b Schrankader, b' mediale oder grosse Mittelfussvene, b''' Verbindungsast mit der tiefen Mittelfussvene, b'''' mediale, hint. Mittelfussvene, c c hintere Hautvene des Unterschenkels, c' c' fortgesetzter Schenkelbeinnerv, d d äussere Hautvene des Unterschenkels, d' Verbindung mit der hinteren Hautvene, d'' Verbindung der äusseren Hautvene mit einem Aste der Gesässbeinvene (f'), e Querschnitt des Hüftnerven, f f Cruralvene.

A. Venen der Zehen.

Sie verhalten sich genau, wie am Vorderfusse.

B. Oberflächliche Venen der Beckengliedmassen.

a. Die Schrankader oder grosse (innere) Hautvene (b b') (*vena saphena magna h.*) entsteht aus dem Sesambogen und läuft an der medialen Seite des Mittelfusses, zwischen dem Knochen und den Beugesehnen in die Höhe. Im oberen Dritteile des Mittelfusses geht sie etwas nach vorne auf die Beugeseite des Sprunggelenkes, nimmt Gelenkzweige auf und steht mit den tiefen Venen in Verbindung*). Vorher schon nimmt sie eine kleine vordere (oberflächliche) oder dorsale Mittelfussvene (b") auf, die am medialen Rande der Strecksehne verläuft. Soweit die Schrankader am Mittelfusse verläuft, wird sie als grosse oder innere (mediale) Mittelfussvene (b') bezeichnet. — Vom Buge des Sprunggelenkes läuft sie an der medialen Seite des Unterschenkels, ausserhalb der Schenkelfascie, nur bedeckt von der Aponeurose des Hautmuskels, nach aufwärts mit der inneren Hautarterie. In der Mitte des Oberschenkels tritt sie zwischen dem langen und breiten Einwärtszieher in die Tiefe und mündet in die Cruralvene ein, in vielen Fällen jedoch in die äussere Schamvene. Sie giebt am Kniegelenke keinen Zweig in die Tiefe.

b. Die hintere Hautvene des Unterschenkels (*vena plantaris h.*)**) (c) läuft mit dem Stamme der Plantararterien und ist die fortgesetzte, hintere laterale Mittelfussvene. Sie bekommt Zweige von der medialen Fläche des Sprunggelenkes und Fersenbeinhöckers, läuft hinter der Schrankader und vor der Achillessehne, mit der zurücklaufenden Unterschenkelarterie an der medialen Fläche des Schenkels in die Höhe und ist vom äusseren Blatte der eigentlichen Unterschenkelbinde bedeckt. Sie verbindet sich unterhalb des Kniegelenkes durch einen Ast (c") mit der Schrankader, mit einem zweiten Aste (c"') begleitet sie den Bauch des tiefen Zehenbeugers und mündet in die untere Oberschenkelvene, begleitet von einem Arterienaste.

c. Die äussere (laterale) Hautvene (d) (*vena saphena parva h.*)***) nimmt ihren Ursprung mit vielen Zweigen an der lateralen Seite des Sprunggelenkes und Fersenbeinhöckers, läuft lateral am Schenkel und zwar ausserhalb der eigentlichen Schenkelbinde und vor der Achillessehne in die Höhe, wendet sich am oberen Ende dieser Sehne nach rückwärts und tritt nun zwischen dem äusseren und inneren Kreuzsitzbeinmuskel in die Tiefe, um sich über den beiden Köpfen des Wadenmuskels mit der unteren Oberschenkelvene zu verbinden. — Über dem vorderen Rande des Fersenbeines und vor der Achillessehne steht sie durch einen starken Querast (d') mit der hinteren Hautvene in Verbindung.

---

*) Hier bildet sie bei varicöser Erweiterung den sog. Blutspat.

**) *Vena malleolaris interna*, Leyh.

***) *Vena malleolaris externa*, Leyh.

C. Tiefe Venen der Beckengliedmassen.

1. Venen des Mittelfusses. Abgesehen von der grossen Mittelfussvene (siehe Schrankader) finden sich am Mittelfusse noch zwei hintere (eine laterale und mediale) und eine tiefe Mittelfussvene, die jedoch sämtlich kleiner sind, als die grosse.

a. Die hintere laterale Mittelfussvene läuft mit dem gleichnamigen Plantarnerven am lateralen Rande der Beugesehnen des Kron- und Hufbeines in die Höhe, geht unter dem hinteren Sprunggelenksbande hinweg und setzt sich in die hintere Hautvene fort. Sie ist (mit Ausnahme der grossen) die grösste der drei Mittelfussvenen.

b. Die hintere mediale Mittelfussvene ist weitaus die kleinste und nur ein Ast der grossen Mittelfussvene. Sie läuft mit dem medialen Plantarnerven am medialen Rande der Beugesehnen in die Höhe und verbindet sich am unteren Ende des Fersenbeines mit der tiefen Mittelfussvene.

c. Die tiefe Mittelfussvene läuft an der inneren Fläche des medialen Metatarsale, vom Aufhängebande bedeckt, in die Höhe, ist die zweitstärkste und in der Regel in zwei Äste geteilt, von welchen der zweite Ast, der sich jedoch am oberen Ende des Mittelfusses wieder mit dem Hauptaste vereinigt, an der inneren Fläche des lateralen Metatarsale verläuft. Sie tritt mit der gleichnamigen Arterie durch den Kanal zwischen Tarsale 3. und 4. sowie dem Centrale auf die Beugeseite des Sprunggelenkes und geht dort in die vordere Unterschenkelvene über.

2. Venen des Unterschenkels. Am Unterschenkel befindet sich eine vordere und hintere Unterschenkelvene. Beide sind mit den gleichnamigen Arterien gepaart. Die erstere ist gross, meist doppelt und bildet vor dem Durchtritte zwischen Tibia und Fibula eine starke, birnförmige Ausbuchtung. Die beiden Unterschenkelvenen bilden die, mit der gleichnamigen Arterie gepaarte Kniekehlvene.

3. Venen des Schenkels.

Die Cruralvene ist gepaart mit der Cruralarterie, liegt jedoch im oberen Dritteile tiefer als die Arterie. Sie zerfällt in eine Schenkelportion und Bauchportion. Die Schenkelportion*) besitzt gleichnamige Äste, wie die Cruralarterie. Die Bauchportion reicht bis dorthin, wo sie sich mit der Beckenvene zur Darmbeinvene vereinigt und nimmt die Verstopfungsvene auf. — Besonderes Interesse bietet der gemeinschaftliche Stamm der hinteren Bauchdeckenvene und äusseren Schamvene. Beide münden in die mit der gleichnamigen Arterie gepaarte, tiefe Schenkelvene.

a. Die hintere Bauchdeckenvene (*vena epigastrica posterior*) ist doppelt und begleitet die gleichnamige Arterie.

b. Die äussere Schamvene (*vena pudenda externa*) ist sehr gross und begleitet mit einem Aste die gleichnamige Arterie. Mit dem weitaus grösseren tritt sie jedoch durch eine eigens für sie bestimmte Abteilung

*) Besondere Darmbeinvene, *tronc iliaque externe ou crural* der Franzosen.

des Schenkelkanales, die am vorderen Rande und oberen Ende des breiten Einwärtsziehers ausmündet.

Die äussere Schamvene setzt sich zusammen α. aus den Bauchwandvenen einschl. der Venen der Vorhaut und des Hodens und β. aus Venen des Kaputzenfortsatzes vom Penis. Die Bauchwandvenen stellen grosse, oberflächliche, an der unteren Bauchwand gelegene Hautvenen dar, die bei erhitzten Pferden überaus deutlich sind. Sie stehen zum Teile mit Venenästen der äusseren Brnstvene in Verbindung. Die Venen aus dem Kaputzenfortsatze bilden einen Teil der Rückenvenen des Penis. (Siehe pag. 134 und Penis.)

Beim weiblichen Tiere ergiesst sich neben den Bauchwandvenen der grössere Teil der Eutervenen in die äussere Schamvene. Die grösste der Bauchwandvenen wird wohl auch bei der Stute als Milchader bezeichnet.

Venen der Wiederkäuer.

Vordere Hohlvene.

Dieselbe nimmt auf 1. die beiderseitigen Drosselvenen, 2. die Achselvenen, 3. die inneren Brustvenen, 4. die Halswirbelvenen, 5. die vorderen Zwischenrippenvenen, 6. die halbungepaarte Vene.

1) Die **Drosselvenen** sind jederseits doppelt; wie beim Menschen, Schwein, Fleischfresser und manchmal auch beim Pferde findet sich eine innere und äussere Drosselvene.

a. Die innere Drosselvene, (*v. jugularis interna*) ist klein, entsteht aus der Hinterhaupts-, der Luftröhrenkopf- und Schilddrüsenvene und begleitet die Drosselarterie. Sie mündet kurz vor dem Eintritt in die Brusthöhle in die äussere Drosselvene. Häufig jedoch fehlt sie und dann mündet die Hinterhauptsvene in die Schilddrüsen- und Luftröhrenkopfvene, deren gemeinschaftlicher Stamm den 3. Ast der äusseren Drosselvene bildet. In wieder anderen Fällen wird die innere Drosselvene von einer unteren Schilddrüsenvene gebildet, welche Äste aus dem langen Halsbeuger aufnimmt.

b. Die äussere Drosselvene setzt sich aus der äusseren und inneren Kinnbackenvene zusammen, ist stärker als beim Pferde und durch Muskeln völlig von der Carotis getrennt. Im übrigen verhält sie sich wie beim Pferde. Manchmal nimmt sie auch den Stamm der Hinterhaupts-, Luftröhrenkopf- und Schilddrüsenvene auf.

α. Die äussere Kinnbackenvene entsteht aus folgenden Venen:

Die Gesichts- oder Lippenvene nimmt auf 1. die Augenwinkelvene, welche mit der Stirnvene zusammenhängt. Letztere tritt durch das Stirnloch auf die Oberfläche und läuft in der Rinne des Stirnbeines herab. 2. Die Nasenrückenvene, in welche die Seitenvene der Nase mündet. Sie ist häufig doppelt und verläuft wie beim Pferde. 3. Das von der Kranz-

vene der Unter- und Oberlippe, sowie der Backenvene gebildete Netz ist schwächer als beim Pferde. 4. Muskelzweige vom äusseren Kaumuskel und Hautäste. 5. Der untere Verbindungsast verhält sich wie beim Pferde, jedoch fehlt der Sinus öfters. Der obere Verbindungsast fehlt; Gaumenvene, untere Nasenvene, obere Zahnvene und Unteraugenlidvene gehen in die innere Kinnbackenvene.

Die Gesichtsvene schlägt sich nach Aufnahme dieser Äste um den Unterkieferrand und nun nimmt die äussere Kinnbackenvene noch auf. 1. Zweige vom inneren Kaumuskel, dem zweibauchigen, dem Brust- und Schulterzungenbeinmuskel. Ferner 2. die Submaxillardrüsenvenen. 3. Die Zungenvene. 4. Die Unterzungenvene.

β. Die innere Kinnbackenvene verhält sich in der Hauptsache wie beim Pferde. Sie nimmt auf: 1. Die Gaumenvene. 2. Die hintere Nasenvene. 3. Die Unteraugenhöhlenvene und obere Zahnvene, welch erstere mit der Kranzvene der Oberlippe anastomosiert. 4. Die Unteraugenlidvene. 5. Zweige der unteren Gehirnvene. 6. Die tiefe Schläfenvene. 7. Den unteren Verbindungsast. 8. Die Schläfenvene, in letztere münden: a. die schwache querlaufende Gesichtsvene, b. die hintere Schläfenvene mit der Augenvene, welche in der Schläfengrube nach rückwärts und über den Jochbogen hinzieht. 9. Die grosse Ohrvene. 10. Die äussere Kaumuskelvene. 11. Zweige von der Parotis. 12. Die untere Gehirnvene. Diese ist meist nicht mit der Hinterhauptsvene verbunden, welche den Anfang der inneren Drosselvene bildet; manchmal verbindet sie sich jedoch mit derselben.

In der Umgebung des Unterkiefergelenkes findet sich ein förmliches Venengeflecht, welches mit dem unteren Verbindungsaste, der tiefen Schläfenvene, und der unteren Gehirnvene zusammenhängt und in die innere Kinnbackenvene mündet; die letztere schikt Zweige durch die Löcher in der Tiefe der Schläfengrube.

Achselvene. In den Weichteilen der Klauen finden sich ähnliche Venennetze wie beim Pferde, auf denen sich eine Anzahl von Stämmchen entwickelt.

A. Zehenvenen. a. Die vorderen (dorsalen) Zehenvenen verlaufen an der Vorderwand der Zehen und anastomosieren mit den übrigen Zehenvenen. Über dem 2. Zehenglied vereinigen sie sich zu einem Stamme, der durch einen starken Ast mit der volaren Zehenvene sich verbindet und dann in die dorsale Zwischenmittelfussvene übergeht.

b. Die hinteren (volaren) Zehenvenen liegen hinten im Zwischenklauenspalt und nehmen das Blut aus dem Zwischenklauenteil der Fleischwand auf. Sie gehen in die mediale grosse Mittelfussvene über.

c. Laterale und mediale äussere Seitenvene der Zehen sind schwächer, stehen durch Anastomosen mit den vorderen in Verbindung und setzen sich in der lateralen und medialen, oberflächlichen Mittelfussvene fort.

B. Mittelfussvenen sind 4 vorhanden: eine vordere, eine grosse und eine mediale und laterale oberflächliche.

a. Die vordere Zwischenmittelfussvene ist die Fortsetzung der vorderen Zehenvenen. Sie läuft oberflächlich und etwas medial am Mittelfussknochen in die Höhe, zieht dann der Innenseite des Vorarmbeines entlang und mündet entweder in die innere Hautvene, oder setzt sich in die vordere Hautvene fort. Über dem Kötengelenke steht sie durch einen Querast mit der medialen, oberflächlichen Mittelfussvene in Verbindung.

b. Die Ellenbogenvene, grosse Mittelfussvene ist die Fortsetzung der hinteren Zehenvenen. Sie ist doppelt, begleitet die gleichnamige Arterie, tritt jedoch am Fusswurzelringe etwas mehr auf die mediale Seite. Sie geht durch den Fusswurzelring und vereinigt sich mit der Speichenvene. Durch Äste ist sie mit der medialen und lateralen Mittelfussvene verbunden.

c. Die Speichenvene, mediale Mittelfussvene ist die Fortsetzung der medialen Seitenvene der medialen Zehe und zieht, von der Fortsetzung des Fusswurzelringes gedeckt an den Beugesehnen nach aufwärts, tritt dann ausserhalb des Fusswurzelringes und teilt sich hier in zwei Stämme. An der Rückfläche der Fusswurzel nimmt sie einen durchbohrenden Zweig auf, welcher durch das Loch am oberen Ende des Mittelfussknochens geht. Der vordere Stamm der Speichenvene mündet in die innere Hautvene. Der hintere vereinigt sich mit der Ellenbogenvene.

d. Die laterale Mittelfussvene stammt von der äusseren Seitenvene der lateralen Zehe, ist schwach, läuft lateral an den Beugesehnen in die Höhe und mündet in die vorige.

C. Die tiefen Venen begleiten von der Fusswurzel aufwärts die Arterien. Die Muskeläste sind doppelt, die Hauptstämme meist einfach.

Der Stamm der vereinigten Ellenbogen- und Speichenvene nimmt die untere Seitenvene der Speiche (vordere Vorarmbeinvene) auf, und geht dann in die Armvene über. In diese ergiessen sich die Seitenvene des Ellenbogens, die tiefe Armvene, die vordere umschlungene Armvene und die hintere Schultervene, welche das Blut der umschlungenen Schultervene und hinteren umschlungenen Armvene mit sich führt.

In die Achselvene münden: die vordere Schultervene, die äussere Brustvene und die querlaufende Nackenvene.

D. Die oberflächlichen Venen am Arme und Vorarme sind:

a. die vordere Hautvene des Vorarmes, b. die innere (mediale) Hautvene desselben und c. die Bugader.

ad a. Die vordere Hautvene ist stärker als beim Pferde, stellt die Fortsetzung der vorderen Zwischenmittelfussvene dar und mündet in die Bugader. Über der Fusswurzel anastomosiert sie mit der inneren Hautvene.

ad b. Die innere Hautvene des Vorarmes ist schwächer und etwas tiefer gelegen, als beim Pferde. Sie nimmt einen Ast der Speichenvene auf, tritt am oberen Ende des Vorarmes in die Tiefe und ergiesst sich in die Armvene.

ad. c. Die Bugader entspringt am unteren Ende des Schulterbeulenmuskels aus der vorigen, nimmt dann die vordere Hautvene auf, ist jedoch im ganzen schwächer als jene des Pferdes, mit der sie gleichen Verlauf hat.

Zu Aderlässen eignen sich nur die Venen des Ballens, die äusseren Seitenvenen der Zehen, die vordere Mittelfussvene und vordere Hautvene des Vorarmes.

Die **innere Brustvene** läuft neben der gleichnamigen Arterie her; in die vordere Bauchdeckenvene mündet die bei der Kuh sehr beträchtliche Bauchhautvene. Beim Rinde und namentlich bei milchenden Kühen ist ein Ast der Bauchhautvene (Milchader bei der Kuh) sehr stark entwickelt. Sie bildet eine unmittelbare Fortsetzung der, an der oberen Fläche jeder Euterhälfte verlaufenden, äusseren Schamvene, und nimmt die Venen des Euters auf. Sie läuft, durch die Haut hindurch sichtbar, seitlich von der Linea alba nach vorn und mündet mit grosser Öffnung seitlich von der Basis des Schaufelknorpels vom Brustbein in die vordere Bauchdeckenvene und durch sie in die innere Brustvene. Die Durchbohrungsstelle des Haut- und geraden Bauchmuskels wird als Milchnäpfchen (Milchgrube) bezeichnet. — Diese Vene wird zum Aderlasse bei Euterentzündungen benutzt. (Siehe auch Bd. I S. 395 und unten sub E.)

Die **Halswirbelvene** vereinigt sich mit der **oberen Halsvene**, verhält sich aber sonst wie beim Pferde.

Die **vorderen Zwischenrippenvenen** verlaufen mit den gleichnamigen Arterien.

Halbungepaarte Vene. Bei den Wiederkäuern und dem Schweine fehlt meist die ungepaarte Vene und es ist meist nur die halbungepaarte Vene entwickelt, die sohin linkerseits an der Wirbelsäule verläuft. Sie nimmt die hinteren Zwischenrippenvenen beider Seiten auf und mündet in die grosse Kranzvene des Herzens. Manchmal ist jedoch das Verhältnis wie beim Pferde.

Hintere Hohlvene der Wiederkäuer.

Die hintere Hohlvene läuft beim Wiederkäuer dem oberen Rande der Leber entlang, nicht über die Vorderfläche wie beim Pferde.

Der mittleren Kreuzbeinarterie entsprechend findet sich eine mittlere Kreuzbeinvene, welche die mittlere Schweifvene, die Seitenvene des Schweifes und die Seitenkreuzbeinvenen aufnimmt.

In die kurzen **Beckenvenen** münden die Sitzbeinvene, die meist doppelte Gesässvene, die innere Schamvene und die innere Mastdarmvene. Eine Verstopfungsvene wie sie das Pferd hat, fehlt; an ihrer Stelle ist nur ein kleines Gefäss vorhanden, welches das Blut von den Muskeln in der Umgebung des ovalen Loches abführt.

Darmbeinvenen. A. Zehenvenen. An den Zehen des Hinterfusses entspringen ähnlich dem Vorderfusse zwei grosse, vordere Zehenvenen, die sich zu einem Stamme vereinigen, und je zwei schwächere hintere Zehenvenen. Die inneren hinteren Zehenvenen sind nur kurz und führen zu den vorderen. Die beiden äusseren stehen über dem Kötengelenke durch eine quere Anastomose, aus welcher die beiden tiefen, hinteren Zwischenmittelfussvenen entspringen, in Verbindung.

B. Mittelfussvenen. a. Zwei kleine vordere Mitttelfussvenen verlaufen mit der Arterie.

b. Die grosse vordere Mittelfussvene liegt oberflächlich, entspringt aus den vorderen Zehenvenen und steigt an dem lateralen Rande der Strecksehnen in die Höhe. Im Buge des Sprunggelenkes münden in sie starke Gelenkäste und Hautzweige. Sie tritt hier in die Tiefe und wird zur vorderen Unterschenkelvene.

c. Die mediale hintere Mittelfussvene läuft, vom Aufhängeband der Sesambeine gedeckt, an der medialen Seite des Mittelfussknochens in die Höhe, tritt durch die Öffnung am oberen Ende des Knochens in den Spalt zwischen diesem und dem Centrotarsale und verbindet sich im Buge des Sprunggelenkes mit der vorderen Unterschenkelvene.

d. Die laterale hintere Zwischenmittelfussvene ist weit stärker als die vorige und läuft in der Tiefe am lateralen Mittelfussrande in die Höhe. Unter dem Sprunggelenke wird sie oberflächlich und geht in die äussere (laterale) Hautvene des Schenkels über.

C. Tiefe Schenkel- und Unterschenkelvenen. Sie verhalten sich wie beim Pferde.

D. Oberflächliche Venen. Die Wiederkäuer besitzen eine äussere (laterale) und innere (mediale) Hautvene des Schenkels.

a. Die innere (mediale) Hautvene ist weit schwächer als jene des Pferdes, hat aber mit ihr gleichen Verlauf. Sie entspringt aus Haut- und Gelenkästen an der lateralen Seite des Sprunggelenkes und anastomosiert mit der hinteren Unterschenkelvene und der äusseren Hautvene.

b. Die äussere Hautvene des Schenkels ist stärker als die innere, entsteht aus der lateralen, hinteren Zwischenmittelfussvene, anastomosiert mit der vorderen Unterschenkelvene und verhält sich im übrigen wie bei dem Pferde.

E. Die äussere Schamvene verhält sich beim männlichen Wiederkäuer wie beim Pferde. Bei der Kuh ist namentlich die sog. Milchader stark entwickelt. Sie steht sowohl mit der äusseren Schamvene, als der Dammvene in Verbindung. Die Klappenrichtung ist jedoch so, dass das Blut in ihr nach vorne fliessen muss. Sie läuft seitlich der Medianlinie, empfängt zahlreiche Seitenäste, tritt hinter und seitlich vom Schaufelknorpel des Brustbeines in die Tiefe (sog. Milchnäpfchen) und geht in die innere Brustvene über. An dieser Übergangsstelle mündet die mit der gleich-

namigen Arterie gepaarte, vordere Bauchdeckenvene ein. Sie führt demnach das Blut in die vordere Hohlvene. Die sog. Milchader wird zu Aderlässen benutzt.

Pfortader. Die sehr entwickelte Pfortader entsteht aus vorderer und hinterer Gekrösvene, sowie der Magenvene, ausserdem münden die rechte Magennetzvene und Äste der Bauchspeicheldrüse ein.

Die vordere Gekrösvene entsteht beim Rind aus einem oberen, mittleren und unteren Ast, bei Schaf und Ziege nur aus einem oberen und unteren.

Die hintere Gekrösvene mündet meist in die vordere.

Die Magenvene wird von drei, den Arterien entsprechenden Ästen, einem linken, mittleren und rechten gebildet. In den linken Ast ergiesst sich die Milzvene. Auch bei den Wiederkäuern kommen in der Zusammenmündung der grösseren Pfortaderäste, namentlich im Bereiche der Magenvenen, wirkliche Klappen vor.

Venen des Schweines.

Vordere Hohlvene.

Die vordere Hohlvene entsteht aus: den Drosselvenen, den Achselvenen, den inneren Brustvenen, den Halswirbelvenen, den oberen Halsvenen und der halbungepaarten Vene.

Drosselvenen sind jederseits eine äussere und innere vorhanden, ihre Äste verhalten sich wie bei den Wiederkäuern.

Auch das Schwein hat eine äussere und innere Kinnbackenvene, wie das Rind. Erstere wird wie bei diesem gebildet, ist ebenfalls durch Muskeln gänzlich von der Carotis geschieden und aussen durch ein starkes Fettpolster gedeckt. Sie eignet sich daher nicht wohl zum Aderlassen.

1. Die Angesichtsvene verläuft in der Hauptsache wie beim Pferde, doch ist bemerkenswert, dass die starke Nasenrückenvene, welche die Venen des Rüssels aufnimmt, in der Gefässrinne der Nasenbeine nach aufwärts läuft und sich in die Stirnvene ergiesst. An der Basis der Nasenbeine steht sie durch einen starken Querast mit der entgegengesetzten Vene in Verbindung. Sie bildet ferner starke Anastomosen mit der Unteraugenlidvene und schwächere mit der Angesichtsvene. Die letztere besitzt einen vorderen und hinteren Verbindungsast, jedoch ohne Sinus, wie beim Pferde und wird vom Backennerven (vom 7.) begleitet.

2. Die innere Kinnbackenvene nimmt eine sehr schwache und tiefliegende, querlaufende Gesichtsvene auf. Sonst wie beim Pferd.

3. Die untere Gehirnvene verhält sich wie bei den Wiederkäuern.

Die **Achselvenen** verhalten sich im wesentlichen wie beim Wiederkäuer.

Vordere Zehenvenen sind 4 vorhanden, zwei stärkere für die Hauptzehen und zwei schwächere für die Afterzehen; unter dem Carpus ver-

einigen sie sich zur vorderen Mittelfussvene, welche in die innere Hautvene mündet.

Die äusseren Seitenvenen der beiden Hauptzehen münden teils in den tiefen Gefässbogen, teils verbinden sie sich durch Zweige mit den vorderen Zehenvenen (Leisering). Die inneren Seitenvenen der Hauptzehen nehmen je einen Zweig von jeder Afterzehe auf und bilden den Stamm der oberflächlichen Ellenbogenvenen. (Leisering.)

Die Speichenvene und hintere äussere Mittelfussvene entspringen aus dem tiefen Gefässbogen. Die innere hintere Mittelfussvene ergiesst sich in die tiefe Ellenbogenvene.

Die Ellenbogenvene hat einen oberflächlichen und tiefen Ast, ersterer mündet in die innere Hautvene, letzterer in die Armvene.

Im übrigen sind die tiefen Venen gepaart mit den Arterien.

Die innere Hautvene verhält sich wie bei den Wiederkäuern, die Bugader entspringt aus der Ellenbogenvene (hintere Vorarmbeinvene).

Die **inneren Brustvenen** verlaufen mit den Arterien.

Die **Halswirbelvenen** verhalten sich wie beim Pferde.

Die **oberen Halsvenen** nehmen die querlaufende Nackenvene und vordere Zwischenrippenvene auf; in letztere münden links drei und rechts fünf Zwischenrippenvenen.

Die **halbungepaarte Vene** verhält sich wie bei den Wiederkäuern, eine ungepaarte Vene fehlt auch dem Schweine; erstere nimmt von links 11, von rechts 9 Zwischenrippenvenen auf.

Die **hintere Hohlvene** verhält sich in der Hauptsache wie beim Pferde, an der Leber wie beim Wiederkäuer.

Darmbeinvenen. A. Zehen und Mittelfuss. Es findet sich eine vordere (dorsale) Mittelfussvene, welche aus den vorderen Zehenvenen entsteht. Sie geht in die vordere Unterschenkelvene über, bildet jedoch mit einem Aste die äussere Hautvene des Schenkels. Beide hintere (plantare) Zehenvenen jeder Hauptzehe bilden, nach Aufnahme der hinteren Venen der Afterzehen mit einander den über den Sesambeinen gelegenen Sohlenbogen. Aus diesem entspringen die hintere äussere und hintere innere Mittelfussvene; erstere bildet die innere Hautvene und hängt mit der hinteren Unterschenkelvene zusammen; letztere führt in die äussere Hautvene.

B. u. C. Die oberflächlichen und tiefen Venen des Schenkels verhalten sich wie bei den Wiederkäuern, auch die **Beckenvenen** verhalten sich wie bei diesen.

Ausserdem nimmt die Hohlvene auf: 6 Lendenvenen, die inneren Samenvenen, Nierenvenen, Lebervenen und Zwerchfellvenen, welche sich ähnlich wie beim Pferde verhalten.

Die **Pfortader** bildet sich aus denselben Ästen wie beim Pferde. Die Milzvene nimmt die obere Magenvene auf.

Venen der Fleischfresser.

Die **vordere Hohlvene** entsteht aus: 1. den beiden Drosselvenen, 2. den Achselvenen, 3. den inneren Brustvenen, 4. den Halswirbelvenen, 5. den tiefen Nackenvenen, 6. den querlaufenden Nackenvenen, 7. der ungepaarten Vene.

Die **Drosselvenen** sind jederseits doppelt. Die Angesichtsvene verhält sich in den Hauptzügen, wie beim Rinde. Die Stirnvene tritt beim Hunde unter dem Augenbogenfortsatze in die Augenhöhle, geht durch das hintere Augenhöhlenloch in die Gehirnhöhle und mündet in die Blutleiter an der Schädelbasis. Zuvor verbindet sie sich mit der Augengehirnvene durch einige Queräste. Der untere Verbindungsast fehlt. In die äussere Drosselvene ergiesst sich als dritter Stamm meist die Hinterhauptsvene mit der unteren Gehirnvene und dann wird die innere Drosselvene von der Schilddrüsenvene und Kehlkopfvene allein gebildet. Beide äusseren Jugularvenen stehen durch einen Querast, der unter und vor dem Ringknorpel verläuft, mit einander in Verbindung.

Die äussere Kinnbackenvene verhält sich in der Hauptsache wie beim Pferde. Die Zungenvene, welche die Unterzungenvene aufnimmt, ergiesst sich kurz vor der Mündung der äusseren Kinnbackenvene in die letztere und steht in der Nähe ihrer Mündung durch einen starken Querast mit der entgegengesetzten in Verbindung. Der Anfang der inneren Kinnbackenvene wird vom Stamme der Schläfenvene, der Backenvene, tiefen Schläfenvene, Zungenrückenvene, welche einen Ast der Gaumenvene und unteren Zahnvene aufnimmt, sowie von der Kaumuskelvene gebildet. Ausserdem münden ein die obere Gehirnvene, oberflächliche Schläfenvene und die grosse Ohrvene.

Der Stamm der äusseren Drosselvene nimmt die untere Halsvene, querlaufende Schultervene und innere Hautvene auf.

Achselvene. Jede Zehe hat zwei vordere (dorsale) Seitenvenen, die innere Zehe nur eine vordere; diese sammeln sich zu drei grösseren Ästen am Mittelfusse, aus welchen in der Höhe des Carpus sich die vordere Hautvene bildet. Die hinteren (volaren) Zehenvenen verhalten sich wie die dorsalen. Sie sammeln sich über dem 1. Zehengelenke zu drei oberflächlichen Stämmchen, welche mit einem Aste der äusseren Zwischenknochenvene unter dem Carpus einen oberflächlichen Bogen bilden. Von diesem geht medial die *v. salvatella* zur vorderen Hautvene, ausserdem ein starker *ramus communicans* zur äusseren Zwischenknochenvene. Die Speichenvene verläuft mit der Arterie, die Ellenbogenvene besitzt einen oberflächlichen und tiefen Ast, welche sich beide in die Armvene ergiessen.

Die untere Seitenvene der Speiche (vordere Vorarmvene), sowie die übrigen tiefen Venen verhalten sich ähnlich den entsprechenden Arterien.

Oberflächliche Venen: Die vordere Hautvene ist stark. Die innere Hautvene entspringt aus dem oberflächlichen Venenbogen, sie tritt

über dem Carpus an die Vorderfläche und nimmt die vordere Hautvene auf, steht am Ellenbogengelenk mit der Ellenbogenvene in Verbindung und ergiesst sich in die Jugularis.

Die übrigen, in die vordere, Hohlvene mündenden Venen bieten nichts besonders Abweichendes.

Die ungepaarte Vene verhält sich wie beim Pferde, die halbungepaarte Vene nimmt nur die letzten Zwischenrippenvenen auf und ergiesst sich dann in die ungepaarte Vene. Zuweilen ist nur die ungepaarte Vene vorhanden, die dann zur Kranzvene führt. Wenn die halbungepaarte Vene zugegen ist, nimmt die ungepaarte die zehn letzten Zwischenrippenvenen der rechten und die vierte bis zehnte Zwischenrippenvene der linken Seite auf.

Die **hintere Hohlvene** wird von denselben Venen gebildet wie beim Pferde; an der Leber verhält sie sich wie beim Wiederkäuer. Ebenso verhalten sich die Darmbein- und Beckenvene wie bei diesem.

A. Zehen- und Mittelfussvenen. Wie am Vorderfusse kommen aus den Interdigitalräumen der Zehen drei Venen, in welche die Seitenvenen der vier Hauptzehen münden. Sie verbinden sich zu einem Stamme, der gegen den medialen Rand des Sprungelenkes aufsteigt und noch eine Seitenvene des 4. und 5. Fingers aufnimmt. Dieser Stamm geht mit einem schwächern Aste (vordere Hautvene) in die innere Hautvene über und mit einem stärkern in die äussere Hautvene. Die hintern Seitenvenen der Zehen vereinigen sich zu drei Ästen und dann zum Sohlenbogen, aus dem eine laterale und mediale Mittelfussvene entspringt. Erstere geht in die äussere, letztere in die innere Hautvene des Schenkels über.

B. Die Hautvenen des Schenkels zerfallen in eine innere (mediale) und äussere (laterale).

a. Die innere Hautvene ist die schwächere. Sie besitzt einen Ast (vordere Hautvene des Schenkels) aus dem Stamme der vorderen Mittelfussvene und einen hinteren Ast, der vor der Achillessehne nach aufwärts läuft und von der medialen Mittelfussvene abstammt.

b. Die äussere Hautvene ist die fortgesetzte vordere Zwischenmittelfussvene. Sie nimmt auch noch die laterale Mittelfussvene auf und ist stärker als die innere Hautvene.

c. Die vordere Unterschenkelvene ist schwach und die hintere auf einige Muskelzweige beschränkt.

Die **Pfortader** verhält sich wie beim Schwein. Die Milzvene nimmt den Stamm der vereinigten oberen und unteren Magenvene auf.

Die Lymphgefässe.

Allgemeines.

Das ganze Lymphgefässsystem lässt sich mit einem Flussgebiete vergleichen, welches eine Nebenbahn des Blutgefässsystems darstellt, in die aus den letzteren in die Gewebe ausgesickerte, und

nicht zum Stoffwechsel verbrauchte Flüssigkeit, durch die Lymphgefässe wieder in den Blutkreislauf zurückgeführt wird. Dazu kommt noch die im Darmrohre aufgesaugte Nahrungsflüssigkeit, der Chylus, welcher durch die Lymphbahnen des Darmes in den Hauptlymphstrom gelangt und mit diesem in die Blutbahn sich ergiesst. Die Einmündung in letztere findet an den in der Nähe des Herzens befindlichen, grossen Venenstämmen statt, im übrigen jedoch fehlt jede offene Verbindung mit Blutgefässen.

Der Anfang der Lymphgefässe wird von den intercellulären Saftlücken gebildet, welche in Verbindung mit den Lymphkapillaren stehen, und wie letztere sind auch die Saftlücken häufig mit Endothel ausgekleidet. Anfänge von Lymphgefässen mit offenen Mündungen trifft man in den serösen Häuten der Brust- und Bauchhöhle. Es finden sich hier rundliche Lücken zwischen den Grenzen der Endothelzellen, in welche Flüssigkeiten von den Lymphgefässen mit grosser Kraft angesogen werden.

Fig. 59.

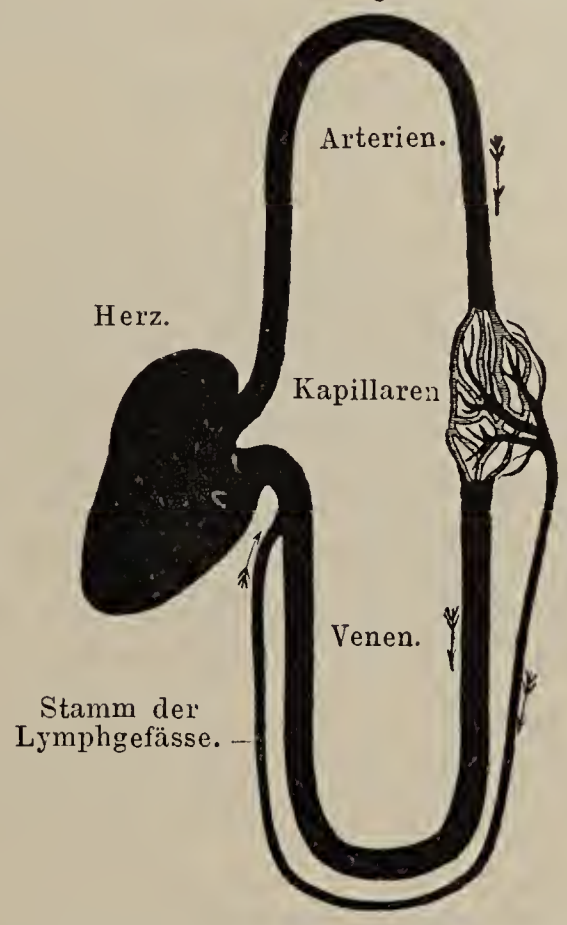

Schema des Verhaltens vom Lymph- und Blutgefässsystem.

Die aus den Lymphkapillaren sich sammelnden, aber immer sehr zartwandigen, grösseren Lymphgefässe besitzen zum grossen Teile Klappen, welche jedoch den in der Tiefe der Organe laufenden Lymphkanälen fehlen. An vielen Stellen knotig angeschwollen, dann plötzlich wieder verengert, zeigen die grösseren Lymphgefässe eine unregelmässige, knorrige Beschaffenheit. Dabei ist ihr Verlauf bei weitem nicht so regelmässig wie der von Arterien- oder Venen. Die Hauptstämme halten zwar meist eine bestimmte Richtung und Lage ein, doch findet man bei ihnen auch vielerlei Abweichungen. Bei den kleineren Zuflüssen ist es ganz unmöglich, eine, für alle Fälle zutreffende Beschreibung zu geben, immerhin aber lassen sich oberflächliche und tiefe Lymphgefässe von einander scheiden. Erstere verlaufen in der Hauptsache mit den Hautvenen, diese mit den Arterien, beide aber stehen vielfach in Verbindung mit einander. Jedes Lymph-

gefäss geht vor seiner Einmündung wenigstens einmal, meist öfters durch einen Lymphknoten und bildet in Beziehung zu diesem das zuführende Gefäss *(vas afferens)*, nach seinem Austritte das abführende Gefäss *(vas eferens)*. An Zahl sind die abführenden Gefässe zwar geringer, ihre Leistung dagegen ist grösser.

Eigentümlichen Verlauf zeigen die Lymphgefässe an einzelnen Körperstellen (Gehirn, Rückenmark, Hoden). Hier sind die Arterien, Kapillaren und Venen von einer Bindegewebscheide umzogen, welche mit der Blutgefässwand einen mantelförmigen, nur von einzelnen Faserzügen durchsetzten Hohlraum bildet und als Lymphraum zu deuten ist. Derartige Lymphscheiden bezeichnet man als perivasculäre Lymphgefässe.

Die Lymphknoten, drüsenähnlich aussehende und daher auch häufig als Drüsen bezeichnete Anhäufungen von cytogenem Gewebe, sind vielfach in die Bahn der Lymphgefässe eingeschaltet. Teils von kaum sichtbarer Grösse, können einzelne auch einen Durchmesser von mehreren Centimetern erreichen. Vielerorts sind sie zu mehreren, gruppenweise zusammengelagert und bilden so, oft schon durch die Haut sicht- und fühlbare Lymphknotenhaufen. Die einzelnen Knoten zeigen nicht selten einen deutlichen Ausschnitt, (hilus), welcher aber auch fehlen kann. Die Färbung der Schnittflächen ist meist eine graulich- oder weisslich-speckige, nicht selten ist auch eine mehr oder minder starke, schwarze Pigmentierung zugegen. Immer aber kann man eine äussere, dunklere Rindenzone von der inneren, helleren Markmasse unterscheiden.

Im feineren Bau stehen die Lymphgefässe den Blutgefässen sehr nahe. Die innerste Schicht besteht aus der zarten, endothelialen Intima, dieser folgt bei grösseren Gefässen die sehr schwache Muscularis und endlich die Adventitia. Die Lymphkapillaren und die Auskleidung der Saftlücken bestehen nur aus der Intima.

In der Rindenmasse der Lymphknoten liegen, meist in geringen Abständen von einander die Lymphfollikel als rundliche, weiss erscheinende Körperchen. Gegen die Aussenfläche des Lymphknotens abgestumpft, setzen sie sich in die Markmasse in Form von netzartig mit einander verbundenen Strängen, den sog. Markschläuchen fort. Follikel und Markschläuche bilden das Parenchym des Lymphknotens. Von der Kapsel aus ziehen sich zwischen ihnen kräftige Scheidewände hindurch, welche jedoch nicht unmittelbar ihnen aufliegen. Gerüstwerk und cytogenes Gewebe der Follikel und Schläuche sind vielmehr durch eine lymphgefüllte Spalte, den Umhüllungsraum getrennt und nur wenige zarte, diesen letzteren überbrückende Spannfassern stellen die Verbindung zwischen Scheidewänden und dem Parenchym her. Die zuführenden Lymphgefässe dringen durch die Kapsel in die Umhüllungsräume ein, in welchen die Lymphe an Follikeln und Markschläuchen vorbeistreicht und von ihnen neue Lymphkörperchen zugeliefert erhält. Mit einigen Zweigen sammeln sie sich wieder zu einem gemeinschaftlichen Stamm oder auch in mehreren

Stämmchen, welche auf der entgegengesetzten Seite als abführende Gefässe den Lymphknoten wieder verlassen.

Das cytogene Gewebe der Lymphfollikel wird von einem ausserordentlich feinen, mit Endothelzellen belegten Fasernetz gebildet; dessen Maschen inmitten des Follikels weiter sind, als in seinen Aussenteilen.

Aus demselben Gewebe bestehen die Markschläuche. Die Spannfassern sind zarte Bindegewebsbrücken zwischen cytogenem Gewebe und Scheidewand; sie, wie die ganze Wand der Umhüllungsräume sind mit Endothol überzogen. Die Kapsel endlich und die Scheidewände sind aus derberem Bindegewebe gebildet.

Die Versorgung der Lymphknoten mit Blutgefässen geschieht vom Hilus aus; anfangs in den Scheidewänden verlaufend, dringen die Arterien schliesslich in die Markschläuche ein und ähnlich ist die Bahn der Venen. Schwächere Ästchen senken sich aber von der Kapsel her in den Knoten ein.

Die in den Markschläuchen verlaufenden Arterien verzweigen sich mit diesen, um von ihnen aus neben Haargefässen in die Follikel einzudringen. Das daraus hervorgehende Capillarnetz ist ziemlich weitmaschig und zeigt an der Peripherie des Follikels, wo es am entwickeltsten ist, schleifenförmige Umbiegungen, welche in die Anfänge der Venen übergehen.

Fig. 60.

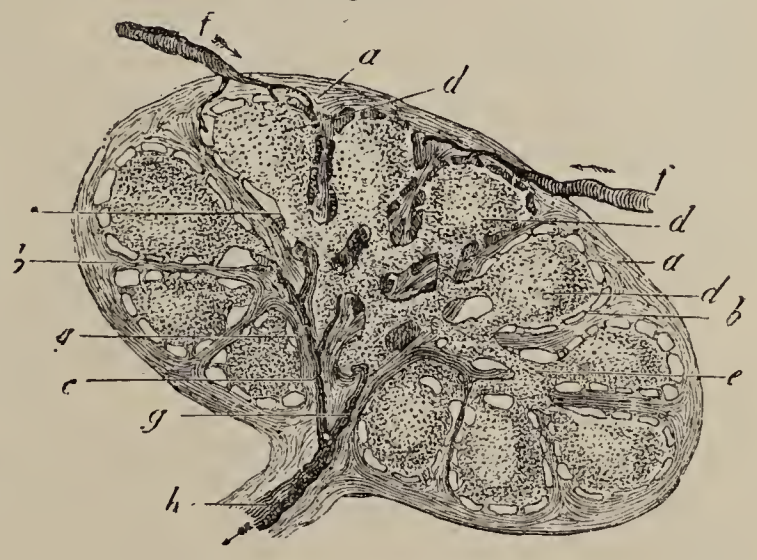

Durchschnitt einer kleinen Lymphdrüse, halb systematisch. a Hülle. b Scheidewände der Follikel, c Scheidewände der Marksubstanz, e Lymphröhren, f Vasa afferentia, g Übergang in das vas efferens h. (Frey.)

Der Verlauf der Lymphgefässe in den Organen richtet sich nach deren Aufbau.

Die **Haut**, sowie die allgemeine Decke überhaupt, besitzen ein entwickeltes, klappenloses Lymphcapillarsystem, das oberflächlich gelagert ist (jedoch noch tiefer als die Blutcapillaren) und welches durch senkrechte Äste mit den, im subcutanen Zellgewebe liegenden, klappenführenden eigentlichen Lymphgefässen in Verbindung steht. Auch die Haarfollikel, die Talg- und Schweissdrüsen sind von Lymphcapillaren umgeben. (s. Haut.)

Die Lymphspalten des subcutanen Zellgewebes stehen nicht mit den Lymphgefässen desselben in unmittelbarer Verbindung, sondern führen in die Lymphcapillaren der Haut oder des daruntergelegenen Hautmuskels.

Die Lymphgefässe der **Muskeln** werden durch ein reichliches Lymphcapillarnetz hergestellt, welches in den Hauptzügen den Blutcapillaren folgt und mit den Lymphspalten des *Perimysium internum* zusammenhängt.

Die Lymphbahnen der **Knochen** sind zahlreicher, als man früher glaubte. Man kann periostale, solche im Knochen selbst und solche in der Markhöhle unterscheiden.

Zwischen dem eigentlichen Knochen und der Innenschichte des Periostes finden sich subperiostale Lymphräume, welche unmittelbar mit jenen des Knochens in Verbindung stehen, sowie mit Lymphspalten, die sich zwischen der äusseren und inneren Lage des Periostes befinden. Diese letzteren führen erst in die eigentlichen, an der Oberfläche der Beinhaut gelegenen Lymphgefässe.

Die Lymphgefässe des Knochens selbst bilden perivasculäre Räume um die in den Havers'schen Gängen befindlichen Gefässe. Nur in den grössten Gängen gehen sie in wirkliche Lymphgefässe selbst über. Sie führen in die supraperiostalen Lymphgefässe.

Endlich finden sich noch in den Röhrenknochen zwischen Knochenmark und dem eigentlichen Knochen sog. perimyeläre Lymphräume, die mit perivasculären Räumen der in den Ernährungskanälen verlaufenden Gefässe zusammenhängen und welche ebenfalls in die supraperiostalen Lymphgefässe münden. — An den Schädelknochen finden sich perivasculäre Lymphräume, die am Gehirnschädel in den Epiduralraum (siehe Gehirnhäute) führen. Es besteht demnach auch hier eine Verbindung zwischen den Lymphbahnen an der äusseren und inneren Seite des Gehirnschädels (Schwalbe).

Die Lymphgefässe der **Gelenke** wurden beim Pferd und Rinde von Tillmanns mit Erfolg injiciert. Er konnte ein reichliches, verzweigtes Lymphgefässnetz unter dem Endothelhäutchen und in der Tiefe des subsynovialen Bindegewebes nachweisen, das sich von der Gelenkhöhle aus füllen liess. (Beim Hunde gelang dies nicht.) Die oberflächliche Lage liegt dicht unter dem Endothelhäutchen, ist aber noch von den feinsten Blutcapillaren bedeckt. Sie treten, indem sie weiter werden, in das tiefer gelegene Bindegewebe, wo sie zum Teile die Blutgefässe umgeben, laufen im Periost weiter, ohne in den Knochen einzutreten und führen in die supraperiostalen Lymphgefässe. In den Gelenkzotten sind niemals Lymphgefässe.

Der **Milchbrustgang**, *canalis thoracicus.*

Syn.: *ductus chyliferus*, *d. lumbothoracicus*, *d. Pequetianus*, Bruströhre, Speisesaftröhre.

Der Milchbrustgang ist das stärkste Lymphgefäss des Körpers und führt die Darmlymphe, sowie drei Vierteile der Körperlymphe in die Blutbahn.

ad a. Der Milchbrustgang beginnt mit einer breiten, abgeplatteten, unregelmässig cylindrischen, in ihrer Form übrigens sehr veränderlichen Ampulle, die als **Cysterne des Milchbrustganges***) bezeichnet wird. Diese liegt in der Höhe des zweiten Lendenwirbels, zwischen beiden Zwerchfellpfeilern, über der Aorta und unter den Wirbelkörpern und zieht sich rechterseits noch bis in die Brusthöhle hinein. Die dünne durchscheinende Wandung desselben ist mit den genannten Nebenorganen verbunden. In dieselbe ergiessen sich Äste aus den Lendendrüsen, solche aus dem gesamten Darmkanale, dem Magen, der Leber und der Milz. Diese Äste bilden in der Regel drei Stämme, die man α. als den Stamm der Lendendrüsen, β. als den hinteren und γ. vorderen Eingeweidestamm bezeichnen kann. Hierzu gesellen sich δ. kleinere Zweige, die aus Leber, Magen und Milz selbständig kommen und einmünden.

---

*) Lendenanschwellung, Pequet'scher Behälter. Chylus- oder Milchbehälter.

ad α. **Stamm der Lendendrüsen.** Die ausführenden Lymphgefässe aus den Lendendrüsen bilden in der Regel schliesslich zwei stärkere Äste, die in den meisten Fällen zu einem Stamme sich vereinigen. In diesen Stamm mündet in der Mehrzahl der Fälle der hintere Eingeweidestamm ein. (Fig. 61, 3.)

ad β. Der **hintere Eingeweidestamm** entsteht aus der Vereinigung der Lymphgefässe der Bauchportion vom Mastdarme, mit Lymphgefässen des Dünndarmes, liegt linkerseits von der vorderen Gekrösarterie, tritt dann zwischen Aorta und hintere Hohlvene und mündet schliesslich hinter dem rechten Aste des Pankreas in die Cysterne. Er hat einen Durchmesser von 1—1½ cm und ist in der Regel vor seiner Einmündung ampullenförmig erweitert. (Fig. 61, a.)

ad γ. Der **vordere Eingeweidestamm** ist meist stärker, als der hintere; setzt sich aus Lymphgefässen des Dünndarmes, Dick-

Fig. 61.

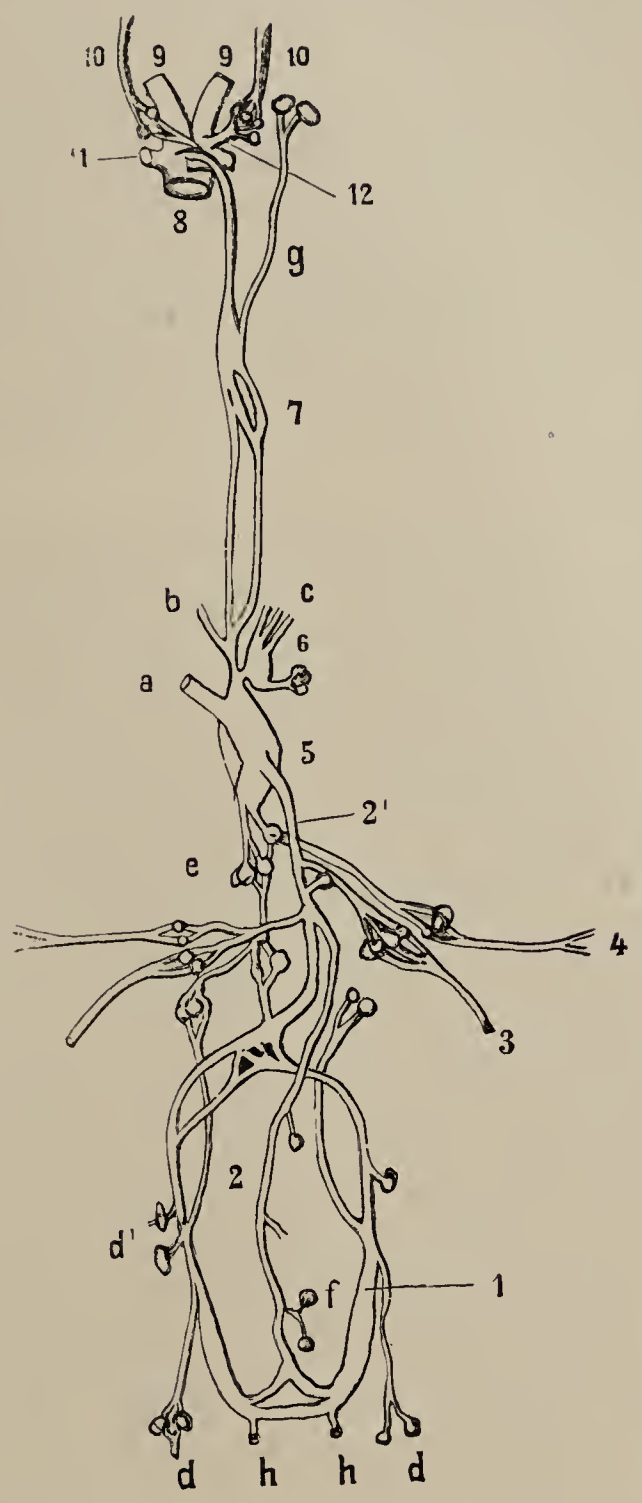

Milch-Brustgang des Pferdes mit seinen hauptsächlichsten Ästen. 1 Starkes tiefes Lymphgefäss des Beckens, 2 Hauptlymphgefäss des Beckenstücks vom Mastdarm, 2' direkte Verbindung der tiefen Beckenlymphgefässe mit dem Anfang des Milchbrustganges 3 mit der Darmbeinarterie verlaufendes Lymphgefäss, das aus der hinteren Gliedmasse die Lymphe bringt und zunächst in die Lendendrüsen führt, 4 Lymphgefäss vom lateralen Darmbeinwinkel; es führt Lymphe aus der Bauchwand und verläuft mit der umschlungenen Darmbeinarterie, 5 Milchcysterne, 6 ampullenförmige Erweiterung, in welche Lymphgefässe aus der oberen Zwerchfellhälfte führen, 7 Milchbrustgang, 8 vordere Hohlvene, 9 9 Jugularvenen, 10 10 grosses Lymphgefäss am Halse, 11 linke Achselvene, 12 rechter Luftröhrenstamm. a, b Hauptlymphgefässe aus dem Darme, c Lymphgefässe aus dem Zwerchfelle, d d ausführende Lymphgefässe vom After mit den seitlichen Afterdrüsen, d' tiefe Lymphgefässe der Hüftgegend, die aus kleinen Lymphdrüschen in der Nähe des Seitenkreuzbeinrandes kommen. e Lymphdrüschen in der Lendengegend, f Lymphdrüsen und ausführende Lymphgefässe an der oberen Mastdarmwand, g ein zurücklaufendes Lymphgefäss aus den vorderen Mittelfelldrüsen.

darmes, des Magens, der Leber und der Milz zusammen. Er liegt links von der vorderen Gekrösarterie, geht nach vorne zwischen der letzteren und der *arteria coeliaca*, biegt sich dann plötzlich nach rückwärts und geht über die rechten Nierengefässe hinweg, hinter welchen er sich in die Cysterne ergiesst. Er ist etwa 10 cm lang, ampullenförmig erweitert und bildet eine Art Cysterne. (Fig. 61, c.)

ad δ. Die **kleinen rechten Zweige** liegen in der Nähe der *arteria coeliaca* und münden links von der Cysterne mit mehreren Öffnungen, 7 bis 8 cm vor dem Zusammenfluss der Lenden- und Darmäste.

Der **eigentliche Milchbrustgang** geht nun etwas rechts, über den Zwerchfellpfeilern in die Brusthöhle und gelangt zwischen die ungepaarte Vene und den oberen Rand der Aorta. Er ist hier nur von der Pleura überzogen. An jedem Intercostalraum bekommt er kleine Lymphgefässe, die aus den kleinen Lymphdrüsen der oberen Brustwand stammen. Am 6ten Rückenwirbel entfernt er sich etwas von den Wirbeln, geht unter der ungepaarten Vene hinweg, erhält von unten Äste, die von den Schlund- und Bronchialdrüsen kommen, tritt nun auf die linke Seite und schimmert hier durch das vordere Mittelfell durch. Er liegt hier über der Herzbasis und zwischen den grossen Gefässstämmen und macht eine S-förmige Biegung. In der Höhe der ersten Rippen tritt er zwischen die unteren Halsdrüsen ein, liegt der medialen Fläche der Rücken- und tiefen Halsarterie und den gleichnamigen Venen an, sowie dem grossen Brust- und unteren Halsknoten des Sympathicus. Nachdem er die Brusthöhle verlassen, liegt er über dem Schlunde, ist von der ersten Rippe durch die Vertebralvene getrennt, wendet sich dann nach abwärts und mündet in den Anfang der vorderen Hohlvene und zwar an deren oberer Wand, wo beide Jugularvenen sich vereinigen. An seiner Mündung ist er eiförmig erweitert und erhält hier, besonders linkerseits, mehrere Äste aus benachbarten Lymphdrüsen.

Die Weite des Michbrustganges ist an den verschiedenen Stellen sehr veränderlich und schwankt zwischen 7 und 24 mm. Er besitzt nur spärliche, zu zweien gestellte Klappen, davon befinden sich zwei, meist insufficiente, an seiner Mündung.

Der Milchbrustgang teilt sich in der Regel in zwei Teile. Hiervon verläuft der kleinere, linke Ast in der linken Brusthöhle über der Aorta, der rechte grössere wie oben beschrieben. Beide vereinigen sich dann meist über der Herzbasis. Niemals kommt es vor, dass sie getrennt münden. (Colin.) — Zuweilen vereinigen sich beide Äste zu wiederholten Malen und bilden Inseln. Öfters entwickelt sich rechts oder links in der Brusthöhle aus den Drüsen der oberen Brustwand ein stärkerer

rückläufiger Ast, der in der Nähe der Zwerchfellpfeiler in den Hauptstamm mündet. — Durch wiederholte Teilung kann ein dreifacher Milchbrustgang entstehen, neben einfacher Mündung. — Abweichungen in Bezug auf die Einmündung in die Venen sind beim Pferde selten, doch kommen sie vor. So mündet er zuweilen mit zwei Ästen dicht hinter oder neben einander, nur einen kleinen Zwischenraum zwischeninne lassend, ein Verhältnis, das beim Hunde häufig vorkommt. Der Ort jedoch, wo diese beiden Äste einmünden, bleibt unverändert. Derselbe liegt nämlich an der oberen Wand des vorderen Hohlvenenanfanges, genau an der Vereinigung beider Jugularvenen. Niemals mündet der Kanal in die linke Achselvene oder in den Winkel zwischen linker Achselvene und linker Jugularis (Colin).

Der **rechte Luftröhrenstamm**, *truncus trachealis s. jugularis dexter.*

Syn.: Rechter Lymphstamm.

Es ist dies der zweite Hauptlymphstamm des Körpers, soferne er seine Lymphe unmittelbar in die Venen ergiesst. Er wird von jenen Gefässen gebildet, die von der rechten Zwerchfellhälfte, vom grössten Teile der rechten Brustwand, von der rechten Hälfte des Kopfes, Halses und von der rechten Brustgliedmasse kommen. Diese Gefässe gelangen sämtlich zu den am Brusteingange gelegenen Lymphdrüsen. Nachdem sie dieselben durchsetzt haben, vereinigen sie sich zu 3 oder 4 Ästen, die den rechten Luftröhrenstamm zusammensetzen. Derselbe ist bloss 3—4 cm lang, liegt dem Milchbrustgange gerade gegenüber und erreicht nahezu dessen Weite. Seine Wandung ist jedoch dünner. Er mündet gewöhnlich seitlich und rechts vom Milchbrustgange. An seiner Einmündung befinden sich zwei halbmondförmige Klappen. Zuweilen bilden einige seiner Äste Windungen um die Achselarterie. Öfters steht er mit dem Milchbrustgang durch grosse Anastomosen in Verbindung oder er vereinigt sich kurz vor seiner Mündung gänzlich mit ihm.

Lymphgefässe am Kopf.

Die Lymphgefässe des Kopfes haben die Aufgabe, die Lymphe von der Kopfhaut, von der Kopfmuskulatur, aus den Knochen, aus den Organen der Maul-Nasenhöhle, aus dem Auge, Gehörorgane und dem Gehirne abzuführen. Sie wurden zum Teile bei den bezüglichen Organen schon erwähnt. Hier möge nur noch folgendes erwähnt werden:

Die abführenden, klappenbesitzenden Lymphgefässe des vorderen Teiles vom Kopfe bilden an den Lippenwinkeln ein schönes Geflecht und wenden sich von den Lippen und den Nasenlöchern gegen den Ohrspeicheldrüsengang, und dann gegen den Gefässausschnitt des Unterkiefers, von wo sie in die Kehlgangsdrüsen gelangen. Sie liegen unmittelbar unter der Haut. Von der Unterkiefersymphyse bis zum Masseter kann man 12—15

Stämmchen zählen. Von besonderem Interesse sind beim Pferde ausserordentlich entwickelte, perivasculäre Lymphräume, die das Venennetz der zwischen beiden Lagen des Backenmuskels gelegenen Backenvenen und der in dasselbe einmündenden, tief in der Muskulatur gelegenen Kranzvenen der Lippen umscheiden. Mit diesem Netze hängen unmittelbar die Lymphcapillaren der Nasenschleimhaut und der Backenschleimhaut zusammen. Diese Lymphräume führen in die oberflächlichen Lymphgefässe, die zu den Kehlgangsdrüsen ziehen. In die Kehlgangsdrüsen führen auch Lymphgefässe aus den vorderen Teilen der Zungen- und Backenschleimhaut. Sie liegen unmittelbar unter der Haut.

Die Nasenschleimhaut enthält sehr reichliche Lymphcapillaren, welche die Venen begleiten. Die Netze derselben bilden an den Schwellkörpern viele, den Venen entsprechende Netze. Sie hängen nach aufwärts mit den Lymphcapillaren der Riechhaut zusammen, welch letztere in unmittelbarer Verbindung mit den Lymphräumen des Gehirnes (Subduralraum und Subarachnoidealraum) stehen und von dort aus injiciert werden können. Mit den Lymphcapillaren der Nasenschleimhaut stehen auch die Lymphräume der Nebenhöhlen der Nase (die Venen umscheidende perivasculäre Räume und submucöse Lymphräume) in Verbindung. Gegen die Rachenhöhle zu hängen die Lymphcapillaren mit jenen der Rachenhöhlenschleimhaut, die in die oberen Halsdrüsen führen, zusammen. — Die ausführenden Lymphgefässe gehen zu den oberen Halsdrüsen. 1—3 Stämme begleiten die äussere Kinnbackenvene, 3—4 Zweige verlaufen am vorderen und hinteren Rande des *musc. digastricus*.

Die Lymphgefässe der oberen Kopfgegend (äusseres Ohr und Umgegend) sind dünn und schwer zu verfolgen. Sie führen zu einer kleinen Drüse beim Einhufer, die an der medialen Fläche der Parotis liegt (sog. Ohrlymphdrüse. Sie ist beim Wiederkäuer sehr gross). Die ausführenden Lymphgefässe dieser Ohrlymphdrüse gehen zu den oberen Halsdrüsen.

Seitlich von den Luftsäcken liegt ein schönes Netz von Lymphgefässen, das ebenfalls in die oberen Halsdrüsen führt. Es scheint die Lymphe von der Schädelbasis, von der Rachenhöhle, Eustachischen Röhre, dem mittleren Ohre, der Parotis und Submaxillaris aufzunehmen.

Lymphgefässe des Halses.

Die Lymphgefässe am Halse zerfallen a. in solche, welche die Lymphe vom Kopfe weiterführen und b. in die eigentlichen Halslymphgefässe, die in den einzelnen Organen des Halses wurzeln.

ad a. Jene Lymphgefässe, welche die Kopflymphe am Halse entlang führen, stellen die ausführenden Gefässe der oberen Halsdrüsen dar und verlaufen in der Tiefe der Drosseladerrinne in der Hauptsache gepaart mit der *Carotis communis*. Sie vereinigen sich 10—20 cm. nach ihrem Austritte aus den oberen Halsdrüsen zu einem oder zwei starken Stämmen, von welchen

der grössere (oder alleinige) die Stärke einer Schreibfeder oder darüber erhält. Dieser starke Stamm, der in gleicher Weise an beiden Halsseiten vorkommt, verläuft seitlich an der Luftröhre unter dem Schulterzungenbeinmuskel, dessen unterem Rande er eine Strecke weit angeheftet ist. Er verläuft neben dem *nervus recurrens* und tritt in die unteren Halsdrüsen ein. Linkerseits mündet er zuweilen unmittelbar in den Milchbrustgang kurz vor dessen Einmündung in die vordere Hohlvene. In diesen beiderseitigen Stamm ergiesen sich einige, zuweilen lange Äste, die vom Schlunde und der Luftröhre kommen und die mittlere Halsdrüse durchsetzen.

ad b. Die eigentlichen Halslymphgefässe zerfallen in oberflächliche und tiefe. Die oberflächlichen liegen im subcutanen Zellgewebe, bilden hier ein schönes Netz und ziehen in den Hauptzügen vom Nackenrande des Halses gegen das Buggelenk, um in die Bugdrüsen zu gelangen. In dieselben Lymphdrüsen ziehen oberflächliche Lymphgefässe, die quer über die Schulter nach vorne und abwärts gehen, sowie solche der ganzen Brustgliedmasse, die mit der inneren und mit der vorderen Hautvene des Vorarmes sowie mit der Bugader verlaufen. Beim Rinde geht ein Teil derselben durch die oberflächlich gelagerten kleinen Lymphdrüsen, die sich am vorderen Rande des Kaputzenmuskels befinden. Die tiefen Lymphgefässe des Halses folgen dem Verlaufe der tiefen Halsarterie und Vene und münden in die unteren Halsdrüsen, zum Teil innerhalb der Brusthöhle.

Nachdem die sub b genannten Lymphgefässe die Bugdrüsen durchsetzt haben, vereinigen sie sich mit jenen der Gliedmassen und jenen der Brust, welche die Achseldrüsen durchsetzt haben, und gelangen nun ebenfalls in die unteren Halsdrüsen.

Die ausführenden Gefässe der unteren Halsdrüsen vereinigen sich linkerseits meist ganz oder teilweise mit dem Milchbrustgange oder münden auch gesondert (meist nur teilweise) dicht neben ihm in die vordere Hohlvene ein. Rechterseits bilden einige der grösseren ausführenden Gefässe den rechten Luftröhrenstamm, während die anderen in den Milchbrustgang führen oder sich gesondert von ihm in die vordere Hohlvene ergiessen.

Lymphgefässe der Brust.

Die Lymphgefässe der Brust zerfallen in solche der äusseren Brustwand, in solche der inneren Brustwand und in solche der Brusteingeweide. Die Brusthöhle selbst ist als grosser Lymphraum aufzufassen, der mit den Lymphgefässen der Pleura durch offene Mündungen (sog. Stomata) in unmittelbarer Verbindung steht.

a. Die oberflächlichen Lymphgefässe der äusseren Brustwandung liegen an der ventralen Wand auf der Aussenfläche des grossen Brustarmbein- und breiten Brustmuskels, laufen von rückwärts nach vorn und münden gemeinschaftlich mit jenen der vorderen Gliedmasse in die Bugdrüsen. Die tiefen begleiten die Sporader und gehen zu den Achsel-

drüsen. Die seitlichen Gefässe ziehen quer über die Schulter und gehen in die Achseldrüsen.

b. Die Lymphgefässe der inneren Brustwandung zerfallen in solche des Zwerchfelles, der Rippenwandung und des Mittelfelles. Die Lymphgefässe des Zwerchfelles bilden im sehnigen Teile des Zwerchfellspiegels, sowie in der Serosa selbst ein reichliches Capillarnetz, aus welchen sich eigentliche, klappenführende Lymphgefässe entwickeln. Von diesen geht ein grösserer Stamm, der auch Lymphe von der hinteren Zwerchfellfläche abführt, nach aufwärts und mündet an der Durchtrittsstelle in den Milchbrustgang. Andere, abführende Lymphgefässe verlaufen im Mittelfell und führen linkerseits in den Milchbrustgang, rechterseits grösstenteils in den rechten Luftröhrenstamm. Rechterseits macht sich namentlich ein starkes Gefäss wahrnehmbar, das den rechten Zwerchfellnerven begleitet und wie die anderen in die unteren Halsdrüsen geht. Von den fleischigen Teilen des Zwerchfelles endlich ziehen Stämme nach abwärts und verlaufen mit der inneren Brustarterie und Vene. Diesen Stämmen gesellen sich welche zu, die mit den vorderen Bauchdeckengefässen verlaufen und Lymphe von der Bauchwand abführen. In diese, seitlich von der Herzfläche des Brustbeines verlaufenden Lymphgefässe münden kleinere Gefässe ein, die aus den Intercostalräumen kommen. Auch diese Lymphstämme führen zu den unteren Halsdrüsen, soweit sie zwischen den ersten Rippen liegen. — Die Lymphgefässe der Seitenbrustwandung und oberen Brustwand führen die Lymphe aus den Intercostalräumen und der Rückgratshöhle oben in den Milchbrustgang, unten in die Lymphgefässe seitlich vom Brustbeine. Die Lymphgefässe des Mittelfelles entstammen zum Teile dem Zwerchfelle, dem Herzen und der Lunge, zum Teile sind es eigene. Alle führen in die unteren Halsdrüsen.

Die Lymphgefässe der Lunge gehen durch die Bronchialdrüsen, die des Herzens durch die an der Herzbasis gelegenen Lymphdrüsen und schliesslich in die unteren Halsdrüsen. — Die Lymphgefässe der linken Zwerchfellhälfte, die meisten der linken seitlichen Brustwand münden, nachdem sie die unteren Halsdrüsen durchsetzt haben, in den Milchbrustgang. Ein Teil derselben führt in den rechten Luftröhrenstamm, die rechtseitigen führen grösstenteils in den rechten Luftröhrenstamm. Einzelne Äste münden meist unmittelbar in der Umgebung beider Hauptstämme in die vordere Hohlvene.

Die Stomata sind reichlich an der Pleura. Sie finden sich am Zwerchfelle, der Rippenpleura und besonders der Lungenpleura*). Sie stehen hier mit oberflächlichen Lymphspalten der Pleura und im weiteren Verlaufe mit tiefen Lymphgefässen, welche die Bronchien begleiten, in Verbindung.

*) Von Klein speciell bei Hunde und Katze nachgewiessen.

Lymphgefässe der Bauch- und Beckenhöhle.

Dieselben zerfallen in solche der äusseren Bauchwand, in solche der Wandung der Bauch- und Beckenhöhle und in solche der Bauch- und Beckeneingeweide.

a. Die Lymphgefässe der äusseren Bauchwand liegen oberflächlich, ausserhalb der gelben Bauchhaut und kommen von der Haut, Vorhaut, den Hüllen des Hodens und vom Euter. Sie gehen nach rückwärts in die Schamdrüsen. Aus diesen Drüsen gehen 6—8 locker verbundene Stämme hervor, zum Teil von der Stärke einer Schreibfeder, treten in den Leistenkanal ein, vereinigen sich hier zu 2 oder 3 starken Stämmen und verlaufen samt den ausführenden Lymphgefässen der Leistendrüsen mit der Darmbeinarterie zu den Lendendrüssen.

b. Die Lymphgefässe der Wandungen der Bauchhöhle liegen im Peritonäum selbst, woselbst sie ein Netzwerk feiner Kanälchen darstellen, die nach vorne mit den Lymphgefässen des Zwerchfelles in Verbindung stehen und durch die abführenden Lymphgefässe desselben ihren Inhalt entleeren (siehe Brusthöhle). Nach rückwärts führen sie zum Teil in die äusseren Darmbein- und Lendendrüsen. Tiefere Lymphgefässe begleiten die hinteren Bauchdeckenarterien und gelangen zu den Lendendrüsen, andere gehen mit den vorderen Bauchdeckengefässen in die Brusthöhle (siehe diese). Die Lymphgefässe der Beckenhöhlen führen zu den Lendendrüsen. Einen sehr wichtigen Abschnitt für den Abfluss der Bauchhöhlenlymphe stellt das Zwerchfell dar. Zwischen den radiären Fasern des Zwerchfellspiegels finden sich nämlich stärkere und schwächere anastomosierende Sehnenbündel. Im Bereiche derselben liegen freie Lymphgefässöffnungen (sog. Lymphgrübchen)*). Sie stehen mit den Lymphgefässen des Zwerchfelles in Verbindung und haben ihren Abfluss durch die abführenden Lymphgefässe an der Vorderfläche des Zwerchfelles.

Die visceralen Lymphgefässe der Bauch- und Beckenhöhle werden, so weit sie vom Magen- und Darmkanale kommen, als Chylus- oder Milchgefässe bezeichnet, da sie ausser Lymphe auch flüssige, verdünnte Bestandteile aus den Nahrungsmitteln (sog. Chylus) in sich aufnehmen. Manche (Colin z. B.) bezeichnen nur die Gefässe des Dünndarms, die sich namentlich durch ihre Fettresorption auszeichnen, als Chylusgefässe. Alle visceralen Lymphgefässe entleeren ihren Inhalt schliesslich in den Milchbrustgang. Es sind hier zu erwähnen:

1. Die Lymphgefässe der Nieren und Nebennieren folgen ihren Blutgefässen, gehen durch die im Hilus derselben gelegenen Drüsen und münden in den Milchbrustgang.

2. Die Lymphgefässe der Leber (siehe diese) treten zur Leberpforte heraus, gehen in die hier gelegenen Lymphdrüsen und münden schliesslich in die Cysterne des Milchbrustganges.

---

*) *Puits lymphatiques.*

3. Die Lymphgefässe der Milz bilden unter der Serosa namentlich beim Wiederkäuer ein reiches Netz, gehen durch die Drüsen der Milz und führen, die Chylusgefässe begleitend, zum vorderen Eingeweidestamm.

4. Die Lymphgefässe der Bauchspeicheldrüse sind gross und zahlreich, gehen durch die im Pankreas gelegenen Lymphdrüsen und gelangen in den vorderen Eingeweidestamm.

5. In Bezug auf die Lymphgefässe des Darmkanales und Magens (soweit derselbe eine eigentliche Darmschleimhaut enthält) hat man drei Schichten zu unterscheiden, nämlich das Netz in der Schleimhaut, jenes in der Muskelhaut und die Lymphgefässe des Gekröses.

α. In der Darmschleimhaut liegen zwei Netze von Lymphcapillaren, ein inneres und äusseres. Ersteres liegt dicht unter dem Epithel, wird durch die *muscularis mucosae* in zwei undentlich getrennte Schichten geschieden und nimmt die Lymphgefässe der Darmzotten auf. Es besteht aus feineren Capillaren, als das äussere. Letzteres liegt in der Submucosa, zeigt stärkere Lymphcapillaren und hängt mit dem vorigen zusammen. Durch die Peyer'schen und solitären Drüsen wird es jedoch deutlich vom inneren Netze abgetrennt. Beide Netze sind klappenlos. Von dem letzteren führen Stämmchen, die schon Klappen besitzen, durch die Muskelhaut, verbinden sich hier mit dem Lymphcapillarnetz der Muskelhaut und gehen dann am concaven Bogen des Darmes in die Lymphgefässe des Gekröses über. Beim Schafe ist das innere Netz sehr weit und an der Einmündung der Zottengefässe buchtig.

β. In der Muskelhaut finden sich vielschichtige Netze von Lymphcapillaren, die mit jenen sub α. zusammenhängen und ebenfalls in die Lymphgefässe des Gekröses überführen. Das grobe Netz, welches die Sammelstämme zwischen der Längs- und Kreisfaserlage bilden, wurde früher als subseröses bezeichnet.

γ. Die Lymphgefässe des Gekröses gehören grösstenteils dem Darme an, sind klappenführend, besitzen eine Muscularis und verlaufen in den Hauptzügen mit den Blutgefässen. Während der Fettverdauung sind sie durch den Chylus weiss gefärbt, daher Milchgefässe. Die eigenen Lymphgefässe des Mesenteriums sind zum Teil kleine Gefässe, die keine Muscularis besitzen, wie die Gefässe der Darmwand selbst und verlaufen mit den Blutgefässen. Die übrigen bilden zarte Lymphcapillaren, die mit den kleinen Venen verlaufen.

6. Die ausführenden Lymphgefässe des Magens folgen der Magenarterie, anastomosieren mit jenen der Milz und Leber, und vereinigen sich zu weniger gewundenen Stämmen, die zum Teile unmittelbar in den Milchbrustgang münden, zum grösten Teile erst, nachdem sie sich mit dem vorderen Eingeweidestamm verbunden haben. (Die Lymphgefässe der Magenwand selbst siehe beim Magen.)

7. Die Lymphgefässe des Afters durchsetzen mit jenen des Schweifes zwei Lymphdrüsenhaufen, die seitlich vom After und über der Fortsetzung der seitlichen Schweifvenen gelegen sind. Die Lymphgefässe des flaschenförmigen Teiles vom Mastdarme kommen in der Zahl von etwa 6 in die Gekrösdrüsen an der hinteren Gekrösarterie und nachdem sie diese durchsetzt haben, in die Lendendrüsen. Die Lymphgefässe der Bauchportion desselben durchsetzen die am concaven Bogen derselben gelegenen Gekrösdrüsen.

Die ausführenden vereinigen sich zum Teil mit dem Lymphgefässplexus der Lendendrüsen, zum Teil (die vorderen) vereinigen sie sich mit den Lymphgefässen des Colons.

8. Die Lymphgefässe des Colons sind sehr stark und zahlreich. Sie begleiten die Blutgefässe und durchsetzen die Lymphdrüsen des Colons. Sie sammeln sich schliesslich zu zwei starken Stämmen, die in die Cysterne einmünden. Die Lymphgefässe des Cöcums vereinigen sich mit jenen des Colons.

9. Die Lymphgefässe des Dünndarmes sind zahlreich (1—2 Dezimeter jenseits der Gekrösdrüsen zählt man noch 4—500 Gefässe), verlaufen im Gekröse, wo man sie besonders nach Fettaufnahme sehr deutlich als weisse Faden nachweisen kann, sie durchziehen dann die Gekrösdrüsen des Dünndarmes und vereinigen sich mit den beiden Eingeweidestämmen.

Die Lymphgefässe der Vordergliedmasse.

Sie entspringen ähnlich, wie jene der hinteren, und zerfallen ebenfalls n oberflächliche ausserhalb der Fascien verlaufende, die mit der medialen Hautvene und vorderen Hautvene des Vorarmes verlaufen, und tiefe, welche die tiefen Blutgefässe, in mehrfacher Anzahl begleiten. Sie treten zum Teile, indem die oberflächlichen die Vorarmbeinfascie durchbohren, in die Ellenbogendrüsen, zum Teile unmittelbar in die Achseldrüsen ein. Die ausführenden Gefässe dieser Drüsen (gegen 10) kreuzen die Armbeinvene und gelangen in die Achseldrüsen. Die ausführenden Lymphgefässe gesellen sich jenen des Halses und Kopfes bei, durchsetzen die unteren Halsdrüsen und gelangen rechterseits in den rechten Luftröhrenstamm, linkerseits in den Milchbrustgang. — Ein grosser Teil der oberflächlichen Lymphgefässe geht in den Hauptzügen mit der inneren Hautvene und Bugader und gelangt zu den Bugdrüsen. Die oberflächlichen Lymphgefässe der Schulter führen quer über dieselbe und gehen in die Bugdrüsen; die tiefen begleiten die Sporader und führen zu den Achseldrüsen.

Lymphgefässe der hinteren Gliedmasse.

Dieselben zerfallen in oberflächliche und tiefe.

a. Die oberflächlichen Lymphgefässe verlaufen dicht unter der Haut, stammen aus der Huflederhaut und bekommen im weiteren Verlaufe Äste aus der Haut, der Muskulatur und den Gelenken. Zwei Stämmchen, die neben den Seitenarterien der Zehen verlaufen, sind schon an der ersten Phalange deutlich wahrnehmbar. Dieselben verlaufen in den Hauptzügen mit der *vena saphena magna*, werden um so stärker, je höher sie nach aufwärts steigen und treten, nunmehr zu 6—8 Stämmen vereinigt, mit der Schrankader in den Schenkelkanal ein, um in die Leistendrüsen einzumünden.

b. Die tiefen Lymphgefässe entstammen wohl zu unterst aus

dem Inneren des Hufbeines, im weiteren Verlaufe aus den Knochen und dem Perioste, sowie den tiefgelegenen Muskeln und den Gelenken, begleiten die tiefgelegenen Arterien und Venen (liegen demnach innerhalb der Fascien) und gehen mit der vorderen und hinteren Unterschenkelvene zu den Kniekehldrüsen. Zu diesen tiefen Lymphgefässen gesellen sich auch einige von den oberflächlichen Lymphgefässen, die in der Höhe des Sprunggelenkes in die Tiefe treten. Die aus den Kniekehldrüsen hervorgehenden Lymphgefässe schlagen nun zwei Wege ein. Die Mehrzahl derselben (6—8 Stämmchen) gehen zwischen Cruralarterie und Vene zu den Leistendrüsen, ein oder zwei Stämmchen dagegen gehen mit dem Ischiadicus und einer Vene zum äusseren Gesässbeinausschnitte, treten dort in eine kleine Lymphdrüse und verfolgen dann die Bahn der inneren Schamvene, um schliesslich in die Lendendrüsen zu gelangen.

Die ausführenden Lymphgefässe der Leistendrüsen, wenige, aber starke Stämme, verlaufen mit der Darmbeinarterie und gleichnamigen Vene bis zur Lendengegend in die Höhe, um schliesslich in die Lendendrüsen einzutreten.

Die oberflächlichen Lymphgefässe der Kruppe liegen dicht unter der Haut, bilden ein reichliches Geflechte und ziehen mit solchen der Flanken zu den Drüsen der Kniefalte. Die austretenden Gefässe dieser Drüsen verlaufen mit einem Aste der umschlungenen Darmbeinarterie und Vene, gelangen in die Bauchhöhle, in die äusseren Darmbeindrüsen und schliesslich in die Lendendrüsen.

Die tiefen Lymphgefässe der Kruppe sind schwer zu verfolgen und wenig untersucht. Sie folgen wahrscheinlich den Hauptgefässstämmen (den Gefässen der Kruppenmuskeln, den Verstopfungsgefässen und tiefen Schenkelgefässen?) und gelangen schliesslich zu den Lendendrüsen.

Die Lymphgefässe des Schweifes.

Die Lymphgefässe des Schweifes zerfallen in oberflächliche und tiefe, sind jedoch noch fast gar nicht untersucht. Die ersteren gehen mit den seitlichen Schweifvenen zu den seitlich am After gelegenen Lymphdrüsen. Im weiteren Verlaufe scheinen sie die innere Schamvene zu begleiten. Die tiefen Lymphgefässe scheinen mit den Seitenkreuzbeinvenen zu verlaufen, in eine dicht unter dem seitlichen Kreuzbeinrande gelegene, der *vena ischiadica* dicht anliegende Lymphdrüse einzutreten, um schliesslich zu den Lendendrüsen zu gelangen.

Lymphdrüsen.

Lymphdrüsen am Kopfe.

a. Die **Kehlgangsdrüsen** *(glandulae submaxillares)* stellen zwei beträchtliche Lymphdrüsenhaufen dar, die im Kehlgange zwischen dem Ende der Brust-, Zungenbeinmuskel und dem Flügelmuskel gelagert sind. Sie

konvergieren nach vorne und stehen vor dem Körper des Zungenbeines mit einander in Verbindung. Einige Drüschen ziehen sich bis zum Kehlkopfe hinauf. Äusserlich sind sie nur von der Haut und dem Hautmuskel bedeckt.

Sie nehmen sämtliche Lymphgefässe der vorderen Kopfhälfte auf.

α. Die zuführenden Gefässe verlaufen mit der Gesichtsvene und Unterzungenvene und kommen von den Backen, der Nase sowie von der Maulschleimhaut und Zungenspitze. In sie ergiesst sich zum grössten Teile das Lymphgefässnetz der Nasenschleimhaut und des harten Gaumens.

β. Die ausführenden Gefässe führen zu den oberen Halsdrüsen.

b. Die **Lymphdrüsen der Ohrdrüsengegend***) sind beim Pferde nur klein, liegen hinter dem Kiefergelenke und sind zum Teil zwischen den Läppchen der Ohrdrüse eingelagert. Sie machen sich durch ihre rötliche oder graue Farbe bemerkbar. Ein Teil dieser Drüsen liegt, vom Griffelmuskel und der Submaxillardrüse bedeckt, unmittelbar auf dem Luftsacke. Beim Rinde ist eine dieser Drüsen gross, ragt über die Ohrspeicheldrüse vor und liegt dicht unter dem Unterkiefergelenk. Die zuführenden Gefässe stammen vom Ohr, von der Ohrspeicheldrüse, von der Schläfengegend, Rachenhöhle und zum Teile von der Schädelbasis. Die ausführenden gehen zu den oberen Halsdrüsen. Beim Schafe finden sich einige kleine Lymphdrüsen längs der querlaufenden Gesichtsarterie, in der Mitte des Masseters. Sie bekommen Lymphgefässe aus der unteren Kopfhälfte.

Lymphdrüsen des Halses.

a. Die **oberen Halsdrüsen** (obere Luftröhrendrüsen, *glandulae tracheales superiores*)**) liegen jederseits an der hinteren Wand des Luftröhren- und Schlundkopfes und in der Umgebung der Schilddrüse. Ein stärkeres Paket (namentlich bei den Wiederkäuern) findet sich an der hinteren Wand der Rachenhöhle. Sie stehen zuweilen ohne Unterbrechung mit den Kehlgangsdrüsen in Verbindung.

Zuführende Gefässe sind: die Lymphgefässse der Schädelbasis, der Rachenhöhle, des Luftröhrenkopfes und Luftsackes, sowie die ausführenden Gefässe der Kehlgangsdrüsen und Drüsen der Ohrspeichelgegend. Die abführenden Gefässe gehen zu den unteren Halsdrüsen.

b. **Mittlere Halsdrüsen** *(glandulae tracheales v. cervicales mediae).* Sie bilden ein kleines Paket, das am oberen Dritteil der Luftröhre gelagert ist. Sie sind vom Schulterzungenbeinmuskel bedeckt, liegen vor der *carotis communis* und hinter dem Seitenrande der Luftröhre. Die zuführenden

---

*) Hintere Kieferdrüsen. *Glandulae maxillares posteriores,* Gurlt. *Gld. parotideae,* Cruv. *Gld. subauriculares.*

**) *Gl. cervicales profundae sup. hom. Gl. retropharyngeales.*

Gefässe kommen von Luftröhre und Schlund, zum Teile aber sind es ausführende Gefässe der oberen Halsdrüsen. Die ausführenden Gefässe gehen zu den unteren Halsdrüsen.

c. Die **unteren Halsdrüsen** (*glandulae tracheales inferiores*)*) sind zahlreich und liegen in der Tiefe der Herzgrube dicht vor dem Brusteingange an der unteren Wand der Luftröhre sowie in der Umgebung der grösseren Gefässstämme, bedeckt von dem Brustbeinkiefermuskel. Sie ziehen sich zwischen den ersten Rippen noch in die Brusthöhle (vordere Mittelfelldrüsen). Beim Fohlen decken sie den Halsteil der Thymusdrüse. Meist hängen sie seitlich mit den Bugdrüsen zusammen, stossen in der Medianlinie an einander und nehmen die ausführenden Gefässe der Bugdrüsen, der mittleren und oberen Halsdrüsen auf, also sämtliche Gefässe des Halses und Kopfes. Das ausführende Gefäss rechts ist der Luftröhrenstamm. Links gehen die Abfuhrwege in den Milchbrustgang.

Lymphdrüsen der Brustgliedmasse.

a. Die **Ellenbogendrüsen** (*glandulae cubitales h.*)**) liegen medial über dem Ellenbogengelenke am Armbeine und etwas nach vorne, wobei sie die Brachialarterie decken, selbst bedeckt vom Brustvorarmbeinmuskel. — Sie fehlen den übrigen Tieren. Die zuführenden Gefässe stammen vom Fusse und Vorarm, die abführenden gehen zum Teil in die Bugdrüsen, grösstenteils jedoch zu den Achseldrüsen.

b. Die **Achseldrüsen** (*glandulae axillares*)***) liegen an der medialen Seite der Schulter im Winkel, den der hintere Rand des grossen Brustarmbeinmuskels mit dem hinteren Rande des grossen Schulterarmbeinmuskels macht und zwar an der Einflussstelle der Sporader in die Achselvene. Sie nehmen die Lymphgefässe der äusseren Brustwand, der medialen Schulterfläche, sowie die ausführenden Gefässe der Ellenbogendrüsen auf. Die wegführenden Gefässe gehen in die unteren Halsdrüsen.

c. Die **Bugdrüsen** (*glandulae cervicales superficiales h.?*)†) liegen unmittelbar vor dem Brustbein-Schultermuskel, bedeckt vom Arm-Wirbel-Warzenmuskel und ziehen seitlich von dem Brustbeinkiefermuskel bis zum Brustbeinschnabel herab. In sie führen die oberflächlichen und tiefen Lymphgefässe des Halses und der Schulter, sowie des Armes und Vorarmes. Die ausführenden Gefässe gehen zu den unteren Halsdrüsen.

In Folge von Quetschung durch das Kummet schwellen sie öfters bedeutend an, verlöten mit dem Armwirbelwarzenmuskel und bilden eine Form der sog. Brust-

---

*) Syn.: Untere Luftröhrendrüsen, *glandulae cervicales profundae inferiores hom.*

**) Syn.: Armdrüsen, Gurlt; untere Armdrüsen, Schwab und Leyh.

***) Obere Armdrüsen.

†) Nackendrüsen, Gurlt; Achseldrüsen, Schwab.

beule. An dem Drüsenhaufen verläuft der Hauptast der unteren Halsarterie und unteren Halsvene.

Lymphdrüsen der Beckengliedmasse.

a. Die **Kniekehldrüsen** (*gl. popliteae*) stellen einen kleineren Drüsenhaufen dar, welcher in der Tiefe zwischen dem äusseren und inneren Kreuzsitzbeinmuskel unmittelbar über der Spalte der Köpfe des Wadenmuskels gelegen ist. Sie nehmen die abwärts gelegenen, tiefen Lymphgefässe der hinteren Gliedmasse auf. Die ausführenden Gefässe gehen zu den Leistendrüsen und den Drüsen am äusseren Gesässbeinausschnitt.

b. Die tiefen **Leistendrüsen** (*gl. inguinales profundae h.*) bilden einen grossen Haufen, der im Schenkelkanale liegt und die Schenkelgefässe deckt. Die zuführenden Gefässe kommen von den Kniekehldrüsen und der hinteren Gliedmasse überhaupt.

c. Die **Lymphdrüsen der Kniefalte***) (*gland. iliacae externae hom.*) liegen am vorderen Rande des Spanners der breiten Schenkelbinde in der Kniefalte des Bauchhautmuskels eingeschlossen. Bei den Wiederkäuern sind sie so stark, dass sie durch die Haut schimmern. Sie erhalten Lymphgefässe vom vorderen Teile des Schenkels, von der äusseren Fläche der Hüftgegend und der Flanken. Die ausführenden Lymphgefässe nehmen ihren Hauptverlauf mit einem Zweige der umschlungenen Darmbeinarterie, dringen mit ihr in die Bauchhöhle ein und gelangen zu den Lendendrüsen.

d. Die **Schamdrüsen** (*gland. pubis.*)**) sind zahlreich und liegen beim männlichen Tiere über dem Schlauche und am Halse des Hodensackes seitlich dem Penis an. Beim weiblichen Tiere liegen sie über dem Euter. — Bei den Wiederkäuern findet sich eine grössere Lymphdrüse rückwärts in einer Grube des Euters. Die zuführenden Gefässe stammen von den äusseren Geschlechtsteilen, dem Euter, der unteren Bauchwand und medialen Schenkelfläche, die ausführenden Gefässe gehen zu den Lendendrüsen und in den Milchbrustgang.

Lymphdrüsen der Brusthöhle.

Sie zerfallen in solche der Brustwandungen (incl. des Mittelfelles) und in solche der Brusteingeweide. Zu ersteren gehören folgende:

a. Die **Drüsen der oberen Brustwand** sind klein, aber zahlreich und liegen teilweise zur Seite der Wirbelkörper, teilweise in den Zwischenräumen je zweier Rippenköpfchengelenke***). Die zuführenden Gefässe kommen aus dem Rückgratskanal, aus den Rückenstreckern, den Zwischenrippenmuskeln, dem Brustfelle und zum Teile auch von dem Zwerchfelle. Die ausführenden Gefässe gehen in den Milchbrustgang.

---

*) Weichendrüsen, *gl. plicae genu.*

**) *Gl. inguinales superficiales hom.*

***) *Glandulae intercostales h.*

b. Die **Drüsen der unteren Brustwand** (*glandulae sternales hom.*) liegen zwischen den Gelenken der Rippenknorpel nahe am Brustbeine. Sie sind klein und sparsam und folgen dem Verlaufe der inneren Brustvene. Die zuführenden Gefässe kommen vom geraden Bauchmuskel, der Vorderfläche des Zwerchfelles und den Zwischenrippenmuskeln, die ausführenden gehen zum Teil in die vorderen Mittelfelldrüsen, zum Teile unmittelbar in den Milchbrustgang und Luftröhrenstamm.

Lavocat erwähnt noch oberflächliche Lymphdrüsen, die dem Verlaufe der Sporader folgen sollen, die ich jedoch nicht finden kann.

Die Lymphdrüsen der Mittelfelle zerfallen:

c. In **vordere Mittelfelldrüsen** (*glandulae mediastinae anteriores*). Sie sind zahlreich, liegen zwischen den Blättern des vorderen Mittelfelles in der Umgebung der vorderen Hohlvene und des Schlundes. Sie hängen mit den unteren Halsdrüsen zusammen. Die zuführenden Gefässe kommen vom Herzen und Herzbeutel, von der Brustdrüse, vom Zwerchfelle, der Brustwand. Die ausführenden Gefässe gehen in den Milchbrustgang und rechten Luftröhrenstamm.

d. Die **hinteren Mittelfelldrüsen** (*gl. mediastinae posteriores*) sind weniger zahlreich, klein. Sie liegen unter dem Aortenbogen, an der Aorta und über dem Schlunde. Die zuführenden Gefässe kommen vom Herzbeutel, dem Mittelfelle, dem Schlunde und Zwerchfelle; die ausführenden Gefässe führen zum Teile in die Bronchialdrüsen und vorderen Mittelfelldrüsen, zum Teile unmittelbar in den Milchbrustgang. — Bei den Wiederkäuern ist die Lymphdrüse über dem Schlunde beträchtlich.

e. Als **Zwerchfelldrüse** könnte man eine kleine, zuweilen fehlende, kleine Lymphdrüse bezeichnen, die dicht an der Vorderfläche des Zwerchfelles, zwischen rechtem *Nerv. phrenicus* und hinterer Hohlvene liegt.

Die Lymphdrüsen der Brusteingeweide zerfallen:

a. In die **Bronchialdrüsen***) (*glandulae bronchiales*). Sie sind in der Regel schwarz pigmentiert und liegen an der Teilung der Trachea, zum Teile noch an den grösseren Bronchien der Lunge selbst. Die zuführenden Gefässe kommen von der Lunge und zum Teil von den hinteren Mittelfelldrüsen, die ausführenden gehen in die vorderen Mittelfelldrüsen oder in den Milchbrustgang.

b. Die **Lymphdrüsen des Herzens** fallen mit den hinteren Mittelfelldrüsen zusammen.

Lymphdrüsen der Bauch- und Beckenhöhle.

Sie zerfallen ebenfalls in parietale und viscerale.

A. **Parietale Lymphdrüsen.**

a. Die **Lendendrüsen** (*gl. lumbales*). Sie sind zahlreich, liegen in der Lendengegend über der Aorta und hinteren Hohlvene und zum Teile von

*) Lungendrüsen, Gurlt.

den Lendenmuskeln bedeckt an dem Körper der Lendenwirbel. Sie erstrecken sich vom vorderen Ende des Kreuzbeines bis zur vorderen Gekrösarterie. Zwei Gruppen derselben, die jederseits im Winkel zwischen der Darmbeinarterie und umschlungenen Darmbeinarterie und im Winkel beider Beckenarterien liegen, werden speziell als innere (mediale) Darmbeindrüsen (*gl. iliacae internae*) bezeichnet. Die zuführenden Gefässe kommen zum Teile von den Beckenorganen, von den Lendenmuskeln und den oberen Teilen der Bauchwand, namentlich sind es aber ausführende Gefässe der Leistendrüsen. Die ausführenden Gefässe führen in den Milchbrustgang.

b. Die **lateralen Darmbeindrüsen** (*gl. iliacae laterales*) sind sparsam und liegen in der Nähe des lateralen Darmbeinwinkels im Teilungswinkel der umschlungenen Darmbeinarterie. Die zuführenden Gefässe kommen von der seitlichen und unteren Bauchwand, von der lateralen Fläche des Oberschenkels, sowie von den Drüsen der Kniefalte. Die ausführenden Gefässe gehen zu den Lendendrüsen.

c. Die **Kreuzbeindrüsen** (*gl. sacrales*). Es sind das kleine Drüschen, die vereinzelt an der unteren Wand und nahe den Seitenrändern des Kreuzbeines gelegen sind. Die zuführenden Gefässe kommen von der oberen Beckenwand und dem Schweife, die ausführenden gehen zu den Lendendrüsen.

d. Die **Gesässbeindrüsen** (*gl. ischiadicae h.*). Es ist dies eine beim Pferde nur schwache, beim Wiederkäuer stärkere Drüse, die am äusseren Gesässbeinausschnitt, ausserhalb der Beckenhöhle liegt. Die zuführenden Gefässe kommen namentlich von den Kniekehldrüsen, ausserdem von den Kruppen- und Hinterbackenmuskeln, die ausführenden gehen in die Kreuzbein- und Lendendrüsen.

e. Die **Lymphdrüsen der oberen Weichengegend** (Hungergruben). Sie finden sich nur bei den Wiederkäuern, sind sehr klein, meist braunrötlich gefärbt und, zuweilen sehr zahlreich, unter der allgemeinen Decke in den Hungergruben gelagert. Sie haben eine gewisse Ähnlichkeit mit der Struktur der Milz.

f. Einige kleine Lymphdrüsen finden sich im Verlaufe der vorderen Bauchdeckenarterie und unteren Zwerchfellarterie. Bei älteren Pferden fehlen sie meist.

g. Die Schamdrüsen; siehe Lymphdrüsen der hinteren Gliedmasse.

B. **Viscerale Lymphdrüsen.**

Alle visceralen Lymphdrüsen nehmen die Lymphe (Chylus) der zugehörigen Organe auf und führen unmittelbar oder mittelbar in den Milchbrustgang.

h. Die Lymhdrüsen der Leber (*gl. hepaticae*) sind zahlreich und liegen in der Leberpforte.

i. Die Lymphdrüsen der Bauchspeicheldrüse (*gl. pancreaticae*) sind zahlreich den Läppchen des Pankreas eingestreut.

k. Die Lymphdrüsen der Milz (*gl. lineales*) liegen vereinzelt in der Milzrinne.

l. Die Lymphdrüsen der Nieren (*gl. renales*) liegen zerstreut im Nierenausschnitte.

m. Die Lymphdrüsen des Magens (*gl. gastricae*) liegen am konkaven Bogen und sind ebenfalls zahlreich. — Bei den Wiederkäuern liegen sie ebenfalls an der Anheftungsstelle des kleinen Netzes, am Wanste in den beiden Längsfurchen.

n. Die Gekrösdrüsen (*gl. mesentericae*) werden nach dem zugehörigen Darme benannt und liegen zwischen den Blättern des Gekröses eingeschlossen. (Bd. I, Fig. 351.)

α. Jene des Dünndarmes liegen am Ursprunge der vorderen Gekröswurzel und sind sehr zahlreich. — Bei den Wiederkäuern liegen sie in der Nähe des konkaven Bogens des Darmes und sind länglich. Eine derselben (Bd. I, Fig. 43, 7) erreicht eine Länge von 60 cm. Kleinere finden sich an verschiedenen Stellen des Gekröses eingestreut. Beim Schweine findet sich eine Gruppe kleiner, rundlicher Lymphdrüsen an der Gekröswurzel, andere längliche, und eine sehr lange liegen in der Nähe der konkaven Bögen des Dünndarmes, wie bei den Wiederkäuern. Eine längere, an der Hüftdarmarterie liegende Mesenterialdrüse beim Fleischfresser wird besonders als *Pankreas Asellii* bezeichnet.

β. Die Drüsen des Grimmdarmes sind äusserst zahlreich. Sie liegen zwischen den Blättern des Mesocolon in den Nischen des Quermuskels vom Grimmdarm, zum Teile liegen sie der Darmwand unmittelbar auf.

γ. Die Drüsen des Blinddarmes liegen an der oberen Wand im Mesocöcum.

δ. Die Mastdarmdrüsen liegen zerstreut im Mastdarmgekröse. Zum Teile liegen sie unmittelbar dem Darme an, zum Teil ziehen sie sich bis zur hinteren Gekröswurzel in die Höhe.

o. Die Afterdrüsen (*gl. anales*). Es sind dies zwei Drüsenhaufen, welche dicht vor dem vorderen Rande des willkürlichen Schliessmuskels des Afters und unmittelbar über der seitlichen Schweifvene, in den seitlichen Aftergruben gelagert sind. Eine dritte, kleinere mediane Drüse liegt zwischen beiden flügelförmigen Fortsetzungen des Afters in der mittleren Aftergrube. In diese Drüsen führen Lymphgefässe vom After, dem Schweife und der Dammgegend. Die ausführenden Gefässe gehen (von den seitlichen Drüsen) in die Lendendrüsen, von der medianen in die Milchcysterne.

Milchbrustgang der Wiederkäuer.

1. Rind. Bei ihm sind die Wurzeln des Milchbrustganges anders. Hier bilden die Lymphgefässe der Darmscheibe nach und nach einen grossen

Stamm, der die grosse Gekrösarterie und Vene begleitet. Er geht mit dem letztgenannten Gefässe unter dem Pancreas hinweg und bekommt hinter der Leber einen grossen Ast, der aus den Lymphgefässen der Mägen, der Leber und der Milz entstanden war. (Der letztgenannte Ast mündet zuweilen unmittelbar in die Cysterne.) Nun teilt sich der grosse Stamm 10—12 cm von der Aorta entfernt in zwei Äste. Der eine wendet sich nach rückwärts und empfängt am oberen Rande der Aorta den gemeinschaftlichen Stamm der Lendengefässe. Der andere geht nach vorwärts bis zum ersten Lendenwirbel und bildet hier einen Bogen um die rechten Nierengefässe. Vom vorderen Ende dieses Bogens entwickelt sich mit schwacher Anschwellung der Milchbrustgang. In anderen Fällen führt der Magen-Leber-Milzast unmittelbar zur Cysterne, ebenso hinter demselben der Darmast, nachdem er einen rückläufigen Ast abgegeben hat, der mit dem Stamm der Lendengefässe anastomosiert. — Der Stamm der Lendengefässe verläuft in beiden Fällen am oberen Rande der Aorta, um sich in die Cysterne zu ergiessen, nachdem er sich zuvor mit dem vorderen Aste verbunden hat.

Der eigentliche Milchbrustgang verläuft beim Rinde, wie beim Pferde. Er liegt jedoch etwas tiefer über der Aorta und den Wirbelkörpern (die ungepaarte Vene fehlt ja dem Rinde meist rechterseits) und ist fast völlig von Fett und kleinen Lymphdrüsen bedeckt. Er mündet ähnlich dem Pferde an der Vereinigungsstelle der linken Jugularis mit der vorderen Hohlvene.

Abweichungen kommen beim Rinde häufig vor. Am seltensten ist der Kanal in seinem ganzen Verlaufe einfach. Öfters teilt er sich über dem Herzen in zwei Äste, die gemeinschaftlich oder getrennt münden. Im letzteren Falle ist die Mündung im Winkel, den die Jugularis und zugehörige Achselvene bilden oder am Zusammenfluss beider Jugularvenen u. zw. an deren oberer Wand. — Beide Kanäle können sich weiter teilen, so dass 3—4fache Teilung vorhanden ist. Hier ist öfters die Einmündung eine 3- oder 4fache. Vor der Einmündung finden sich öfters Queranastomosen. — Der Kanal ist öfters, wie beim Pferde, dem ganzen Verlaufe nach doppelt (dies ist der gewöhnliche Fall) und mündet jeder Ast gesondert, beide dicht neben einander an der Vereinigung beider Jugularvenen, einer rechts, der andere links, in nächster Nähe von deren Vereinigung mit der Achselvene. — Zuweilen vereinigen sich die ursprünglichen doppelten Äste zu einem, der sich nahe seiner Mündung wieder in 4 Äste teilt, die einzeln, zwei rechts, zwei links, in gewöhnlicher Weise endigen.

2. Schaf und Ziege. Hier sind die Verhältnisse ähnlich dem Rinde. Die Lymphgefässe aus den Lendendrüsen bilden am Beckeneingange zwei Gefässe, vereinigen sich zu einem vierklappigen Stamme von ca. 10 cm Länge, der unter der Aorta verläuft und sich in die Aorta ergiesst. — Das Hauptlymphgefäss der Darmscheibe teilt sich etwa 5—6 cm vom Ursprung der vorderen Gekrösarterie in 6—8 parallel verbundene Äste, die sich in zwei

Bündel teilen und in die Cysterne ergiessen, nachdem sie die rechten Nierengefässe kranzartig umfasst haben (Colin).

Milchbrustgang des Schweines.

Der Milchbrustgang ist hier gewöhnlich seiner ganzen Ausdehnung nach einfach. Er teilt sich öfters 3—4 cm vor seiner Ausmündung in 2 Äste, die sich in eine eiförmige Ampulle ergiessen. Diese letztere mündet, nachdem sie die Lymphgefässe der linken Halshälfte und Kopf sowie der linken Gliedmasse aufgenommen hat, am Ende der linken Jugularvene.

Milchbrustgang der Fleischfresser.

Hund. Alle Wurzeln der Cysterne (Lenden-Darm-Magengefässe etc. münden für sich in die eiförmige, meist gut entwickelte Milchcysterne. Diese letztere liegt über der Aorta in der Bauchhöhle und verlängert sich vor dem rechten Zwerchfellpfeiler in die Brusthöhle. Der Verlauf ist ähnlich dem Schwein. Es kommen viele Abweichungen vor. Er mündet entweder wie beim Pferde am Anfang der vorderen Hohlvene, dicht hinter der Vereinigung beider Jugularvenen, oder im Winkel zwischen linker Jugularvene und linker Axillaris.

Das Nervensystem.

Allgemeines.

Auf den niedersten Entwickelungsstufen im Tierreiche besitzen alle Zellen dieselbe oder ähnliche Empfindlichkeit, erst später kommt es zur Ausbildung besonderer Sinneszellen, welche mit dem Vermögen ausgestattet sind, die von aussen kommenden Reize in vollkommener Weise aufzunehmen und auf andere Zellen zu übertragen.*)

Die einfachste Anordnung dieser Art besteht in einer Epithelzelle, welche an der Basis einen Fortsatz in die Tiefe sendet und durch diesen in mittelbare Berührung mit einer kontraktilen Zelle tritt (Fig. 62). Reize, welche diese Sinnesepithelzelle aufnimmt, werden in eine Bewegung der innervierten kontraktilen Zelle umgesetzt und was hier in der Einzahl veranschaulicht ist, kann auch im Vielfachen stattfinden.

Die in dem Epithel sitzende Sinneszelle können wir eine motorische nennen, weil ihre Reizung unmittelbar Bewegung zur Folge hat. Eine weitere Stufe der Fortbildung besteht darin, dass motorische Sinneszellen in die Tiefe versenkt werden und in grösserer Anzahl zusammengelagert, einen Nervenknoten, die erste Anlage eines Zentralnervensystemes, bilden können. Um aber bei der tiefen Lage die Reize der Aussenwelt empfangen zu können, ist für die motorischen Sinneszellen eine zweite Sorte von Nerven- bezw. Sinneszellen notwendig geworden, die sensiblen Nervenzellen. Auch diese sitzen zuerst im Ektoderm als Sinnesepithelien (Fig. 63) und senden einen Nervenfaden an die in der Tiefe sitzende motorische Nervenzelle. Als Erscheinung weiterer Ausbildung tritt jedoch auch hier die Versenkung in die Tiefe ein, so dass die sensible Nervenzelle nun ausser dem, zur motorischen Nervenzelle gehenden Fortsatz, auch einen peripheren, zur Oberfläche ziehenden besitzt, der entweder nur kurz ist oder aber eine beträchtliche Länge erreicht. (Fig. 64.) In letzterem Falle nennen wir den, zum Zentralnervensystem ziehenden Faden die zentrale, den zur Oberfläche ziehenden, die periphere Nervenfaser. Ebenso wie die motorischen Sinneszellen können aber auch die sensiblen den unmittelbaren Zusammenhang mit der Oberfläche verlieren; dann erhalten sie in derselben Weise, wie die in die Tiefe gerückten motorischen Zellen ihre Reize durch ein System sekundärer, mehr oberflächlich liegender sensibler Zellen zugeleitet. So wird System um System in das Innere der Gewebe verlagert und dadurch entsteht eine immer beträchtlicher werdende Zunahme des Zen-

*) Ich stimme in Folgendem zum grossen Teile mit Lenhossek überein.

tralnervensystemes. Selbstverständlich bewahren die motorischen und sensiblen Nervenzellen den Zusammenhang mit bestimmten Körperteilen, doch treten die Sinneszellengruppen, oder wie man sie nennen kann, die Nervenzentren bei den höheren Tieren in so mannigfache anatomische und physiologische Wechselbeziehung, dass die ursprünglichen Verkettungen nur noch zum Teil erkennbar sind. Einfacher liegen die Verhältnisse noch am Rückenmark, viel verwickelter sind sie am Gehirn.

Die Ontogenese zeigt bei den Wirbeltieren eine unverkennbare Ähnlichkeit mit dem eben besprochenen phylogenetischen Schema.

Die Anlage des Zentralnervensystemes d. h. des Gehirnes und Rückenmarkes ist auch hier ektodermal, ebenso wie die der peripheren Nerven. Die Zellen, aus

Fig. 62.

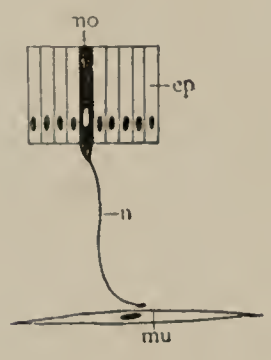

Fig. 63.

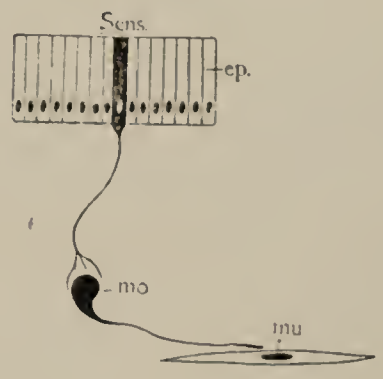

Fig. 64.

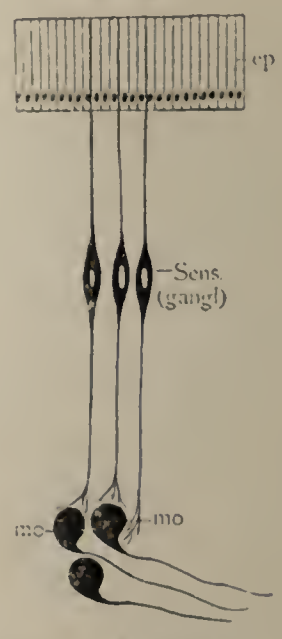

Schema der Umbildung von Sinnesepithelien in Nervenzellen. s. Text.

welchen ersteres hervorgeht, lagern sich hier zu einer Platte zusammen, die sich bald als Medullarrohr in die Tiefe senkt. (Fig. 66 me.) Von hier aus senden sie Fasern in den Körper hinaus zu den Muskeln und Drüsen, (Fig. 67 mo) oder aber bilden sie durch ebensolche Fasern, die jedoch innerhalb des Zentralnervensystemes bleiben, Verbindungswege zwischen den einzelnen Nervenzentren: in einander verkettete Projektionssysteme.

Die Anlage der peripheren Nerven ist ebenfalls mit wenigen Ausnahmen auf eine bestimmte Gegend beschränkt. Diese Ausnahmen sind jene Sinneszellen, welche im Epithel verbleiben, z. B. die Riechzellen. Die übrigen aber entsprechen sämtlich den Ausläufern von in die Tiefe gerückten sensiblen Zellen. Die Anlagen dieser sensiblen Nervenzellen sind ursprünglich am Übergange des Medullarfurchenepitheles in das gewöhnliche Ektoderm gelagert und bilden hier die am Medullarrohr entlang laufende Ganglienleiste. (Fig. 65 gangl.) Mit der Versenkung in die Tiefe (Fig. 66) tritt an dieser Leiste eine Segmentierung ein, wodurch die Spinalganglien entstehen.

Von den Zellen dieser Ganglien aus (Fig. 67 gangl.), wuchern nun zentripetale Nervenfasern zum Gehirn und Rückenmark, zentrifugale dagegen zur Oberfläche. (Fig. 68) Die zentripetalen Fasern treten an motorische oder sensible Zellen des Zentralnervensystemes. Die zentrifugalen dagegen enden entweder frei im Epithel oder mit bestimmten Nervenendorganen. (s. Bd. I, S. 42.)

Das Rückenmark.

Entwickelungsgeschichtliches. An den Epithelien der Medullarrinne treten bald nach dem Verschlusse Veränderungen ein, welche dieselben zu Nervenzellen gestalten. Die an die Lichtung des Rohres grenzende Zellschicht, d. h. die ursprüngliche Oberflächenschicht der Rinne, weist im Gegensatz zu den tieferen, an das Mesoderm grenzenden Lagen, reichliche Zellvermehrung auf und wird daher als Keimschicht bezeichnet. In ihr entstehen Keimzellen, welche bald einen Nerven-

Fig. 65.

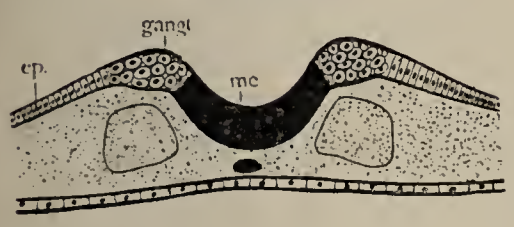

Fig. 66.

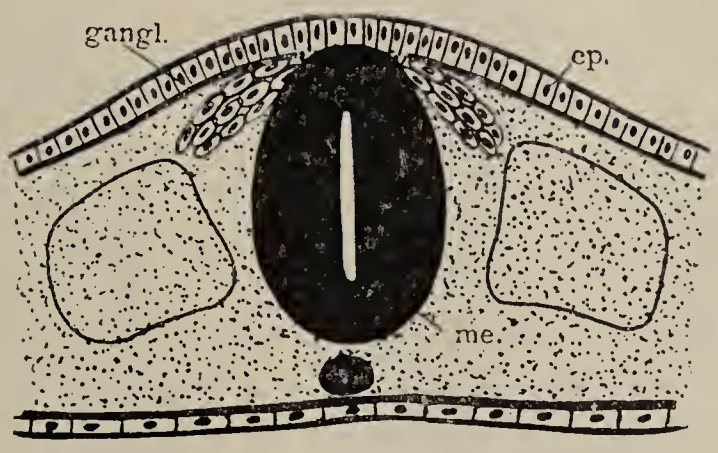

Fig. 67.

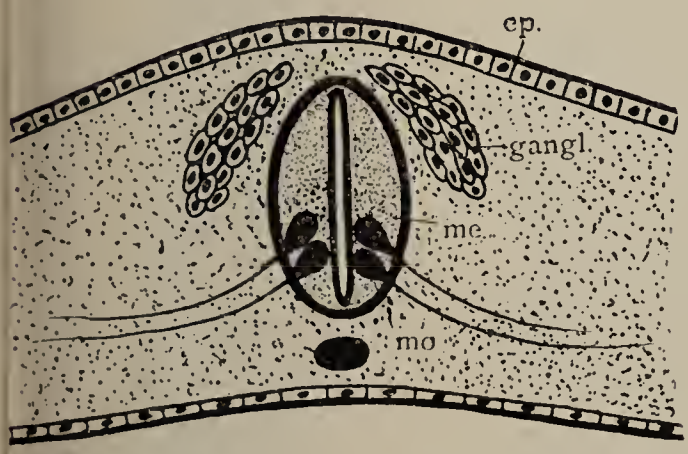

Fig. 68.

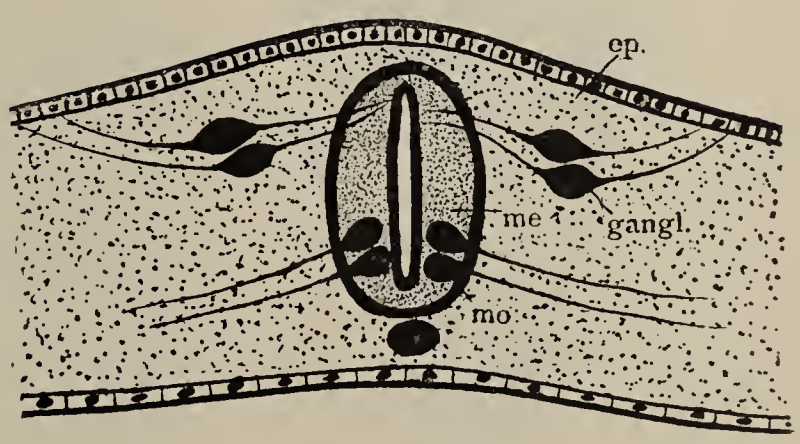

Schema der Entwickelung des Medullarrohres und der Spinalganglien; motorische und sensible Nerven. ep. ectodermales Epithel, me. Medullarrinne und Medullarrohr, gangl. Ganglienleiste und Spinalganglien, mo. motorische Nervenwurzel.

fortsatz aussenden und nun Neuroblasten genannt werden. Diese bleiben nicht in der Keimschicht liegen, sondern wandern mehr gegen die Aussenfläche des Medullarrohres, wohin ihnen stets neue Zellen von der Keimschicht aus nachgeschoben werden. Schon sehr früh zeigen sich an ihnen die Protaplasmafortsätze; zuerst ist nur ein solcher, dem Nervenfortsatz gerade gegenüber, vorhanden, bald aber gesellen sich neue hinzu. Die ganze Neuroblastenwanderung entspricht somit offenbar dem in die Tiefe Gesenktwerden der epithelialen Sinneszellen, wie dasselbe oben beschrieben wurde. Aber nicht alle Zellen des Medullarrohres werden zu Neuroblasten. Ein Teil derselben bildet als Spongioblasten das Gerüstwerk des Rückenmarkes und ihre Anordnung ermöglicht eine Einteilung des embryonalen Rückenmarkes auf Querschnitten in 3 Zonen:

1. Die Schicht, in welcher die Keimzellen liegen, wird wegen der säulenartigen Anordnung der Spongioblastenleiber als Säulenschicht bezeichnet. 2. Auf diese folgt eine ziemlich dicke Lage, in welcher sich die Kerne der Spongioblasten vorfinden und die von His deswegen als Kernzone bezeichnet wird. Zwischen den Spongioblasten finden sich hier massenhafte Neuroblasten. 3. In der äussersten Schicht endlich

liegen keine Neuroblasten mehr, die Spongioblasten bilden hier vielmehr ein zierliches Netzwerk, welches nur noch für die Neuroblastenfasern durchgängig ist, den Randschleier. Durch ihn treten die Nervenfasern teilweise als Nervenwurzeln aus dem Rückenmark aus, oder sie wachsen innerhalb des Randschleiers nach einer anderen Gegend des Medullarrohres bezw. Gehirnes und bilden dann intramedulläre Bahnen. Die, von aussen hereinwachsenden, sensiblen Nerven benutzen aber den Randschleier als Bahn, um in ihm zu ihrem Bestimmungsort zu gelangen.

Im Gegensatz zu den Neuroblasten ist die Vermehrung der Spongioblasten eine sehr spärliche, doch fehlt sie nicht ganz; man findet vielmehr in allen 3 Zonen vereinzelnte Kernteilungsbilder.

Mit der Zunahme der Neuroblasten und der, von ihnen ausgesendeten Nervenfasern tritt eine, bald für das blosse Auge kenntlich werdende Sonderung der Rückenmarksmasse ein, welche namentlich deutlich wird, wenn die Nervenfasern ihre Markscheiden erhalten haben, weil jetzt die Nervenfaserschicht, d. h. die ursprüngliche Randschleierzone sich scharf durch ihre weisse Farbe von der grauen Neuroblasten-, bezw. Nervenzellenmasse abhebt. Die Fasermasse selbst sondert sich aber immer schärfer in drei paarige Stränge, (Fig. 73, Seite 176) die ventralen, dorsalen und Seitenstränge, indem die Nervenzellenmasse auf dem Querschnitt mehr oder

Fig. 69.

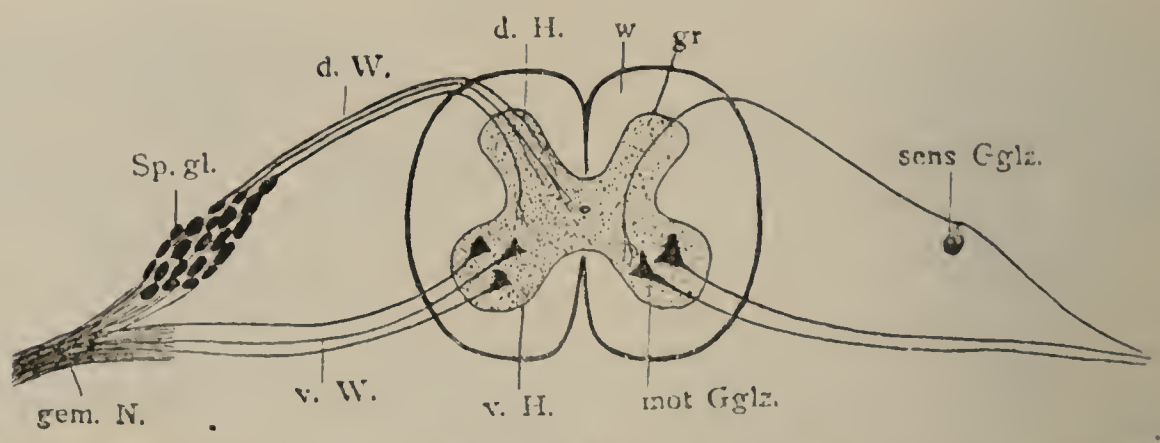

Schema eines Rückenmarkquerschnittes mit den Nervenwurzeln. w. weisse, gr. graue Masse. mot. Gglz. motorische Ganglienzelle, sens. Gglz. sensible Ganglienzelle, Sp. gl. Spinalganglion, v. W. ventrale Wurzel, d. W. dorsale Wurzel, gem. N. gemischter Nerv.

weniger die Form eines H annimmt, an welchem man die ventralen oder Vorderhörner und die dorsalen oder Hinterhörner unterscheidet. In dem queren Verbindungsbalken zwischen den beiderseitigen Hörnern liegt aber der am fertigen Rückenmark aufs äusserste eingeengte Centralkanal, die ursprüngliche Lichtung des Medullarrohres.

Die Nervenwurzeln des Rückenmarkes stehen zu den Hörnern des H in festen Beziehungen. Die ventralen oder motorischen Wurzeln verlassen das Rückenmark indem sie von den Spitzen der ventralen Hörner aus die weisse Masse durchsetzen. Sie sind aus Neuroblasten des Medullarrohres herausgewuchert. Die dorsalen oder sensiblen Wurzeln hingegen sind von den Spinalganglien aus in die dorsalen oder Hinterhörner hineingewuchert. Hiezu kommen am Halsteile des Rückenmarkes noch die, ebenfalls motorischen Seitenwurzeln, welchen die Seitenhörner entsprechen.

Von dem, das Rückenmark umscheidenden Mesoderm werden endlich noch Hüllen geliefert, die sog. Rückenmarkshäute, welche gemeinsam mit den Hirnhäuten besprochen werden sollen.

Bau des Rückenmarkes.

Das Rückenmark ist im ausgebildeten Zustande ein kräftiger, weisser Strang, welcher dem Rückgratskanale locker eingelagert ist und in dessen Mitte der sehr enge **Centralkanal** verläuft. Am Kopfe geht das Rückenmark ohne scharfe Grenze in das verlängerte Mark über, (Fig. 70) schweifwärts

Fig. 70.

a Gehirn, b b Rückenmark, c Halsnerven.

Fig. 71.

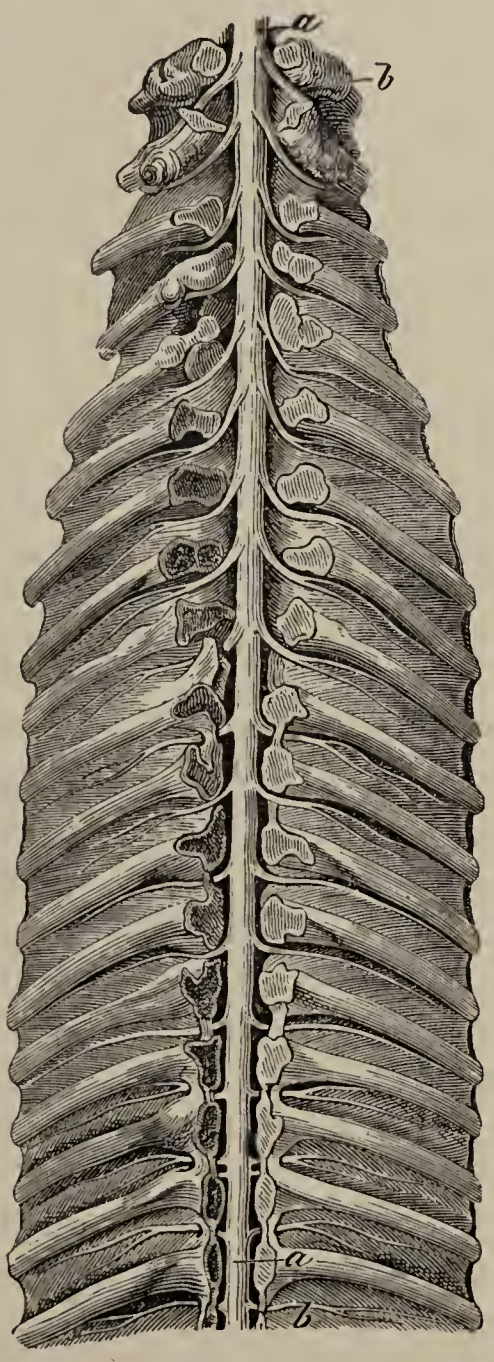

a—a Rückenmark, bb Rückennerven

Fig. 72.

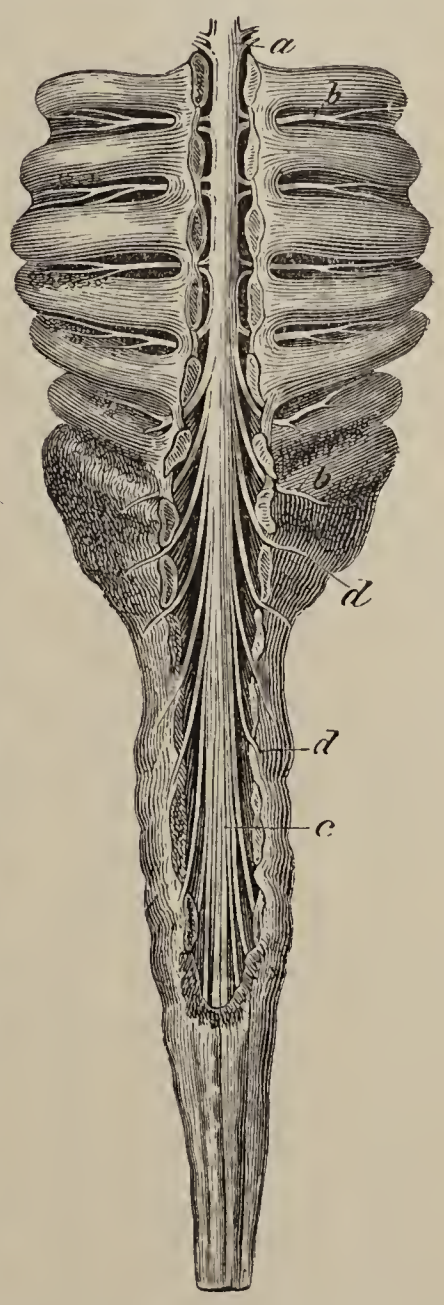

a Rückenmark, b b Lendennerven, c Schweifnerven (sog. Pferdeschweif), dd Kreuznerven. (Leyh.)

bilden die dort abgehenden hintersten Nervenstämme den sog. Pferdeschweif *(cauda equina)* (Fig. 72). Das eigentliche, im Kreuzbeinkanale gelegene Ende aber läuft in den Endfaden *(filum terminale)* aus. Am Halse und Rücken ist der Querschnitt des Rückenmarkes fast rund; am Übergange der Halsportion in die Rippenportion und ebenso in der Lendengegend schwillt es spindelförmig an und ist von oben und unten flachgedrückt.

Diese beiden Verdickungen, die **Hals-** und die **Lendenanschwellung** *(intumescentia cervicalis et lumbalis)* haben ihren Grund darin, dass hier die sehr kräftigen Nerven der Gliedmassen abgehen, bezw. hereinkommen und dementsprechend sowohl die Faser- als die Ganglienzellenmasse vermehrt ist.

Der Dorsalfläche des Rückenmarkes entlang läuft die **dorsale Längsfurche** *(fissura mediana dorsalis)* der Ventralfläche entlang die **ventrale Längsfurche** *(fissura mediana ventralis)* oder kurzweg Dorsal- und Ventralfurche. Aber nur die ventrale Längsfurche geht tief zwischen die beiden Rückenmarkshälften, die dorsale ist völlig von der, das Rückenmark umhüllenden *Pia mater* erfüllt und tritt nur als flache, oberflächliche Rinne in Erscheinung. Eine, dem Eintritte der dorsalen Nervenwurzeln entlang ziehende Rinne wird endlich als dorsale Seitenrinne *(fissura dorsalis lateralis)* bezeichnet.

Auf dem Querschnitte zeigt das Rückenmark die in Form eines H angeordnete, centrale graue Masse und die, darum gelegene weisse Substanz. Letzere ist durch die Hörner des H jederseits in drei Stränge zerlegt. Es sind dies die dorsalen, ventralen und Seitenstränge.

Die **dorsalen** oder **Hinterstränge** liegen zu beiden Seiten der Dorsalfurche und sind nochmals in zwei undeutlich getrennte Stränge geteilt, nämlich die zarten und die Keilstränge.

1. Die **zarten Stränge***) liegen unmittelbar an der Medianfurche. Sie beginnen schwach im Lendenmarke, nehmen kopfwärts, namentlich am Halsmarke an Stärke zu und erreichen im verlängerten Marke, seitlich von der Rautengrube ihr Ende.

2. Die Keilstränge**) liegen lateral von den vorigen und sind stärker als sie. Beim Pferde sind sie nur undeutlich von ihnen getrennt, während sie bei den Wiederkäuern gut abgegrenzt sind. Im Lendenmarke, wo sie den ganzen Hinterstrang darstellen, beginnend, reichen sie bis zum verlängerten Marke und enden seitlich von der Rautengrube.

b. die **ventralen** oder **Vorderstränge** liegen rechts und links von der Ventralfurche; im Halsmarke finden sich in ihnen zwei Hauptfaserzüge, welche für das blosse Ange nicht getrennt erscheinen: die Pyramiden-Ventralstrangbahn und das Ventralstranggrundbündel.***)

1. Die Pyramiden-Ventralstrangbahn fehlt mit Ausnahme der Fleischfresser, bei welchen Frank eine solche angiebt, während sie andere nicht fanden.

2. Als Ventralstrang-Grundbündel bezeichnet man Fasern der Vorderstränge, welche sich neben der Pyramidenvorderstrangbahn vorfinden.

c. Die **Seitenstränge** liegen im dem dreieckigen Raum zwischen den dorsalen und ventralen Hörnern des H; von den Dorsalsträngen werden sie durch die dorsalen, von den Ventralsträngen durch die ventralen Nervenwurzeln getrennt. In ihnen verlaufen jederseits dreierlei Hauptfaserzüge: die direkte

---

*) Goll'sche Stränge.

**) Grundbündel der Hinterstränge, Flechsig. Burdach'sche Stränge.

***) Frank unterschied eine gekreuzte und ungekreuzte Pyramiden-Vorderstrangbahn. Nur letztere kann auf diesen Namen Anspruch machen, da jene aus der Pyramiden-Seitenstrangbahn hervorgeht.

Kleinhirn-Seitenstrangbahn, die Pyramiden-Seitenstrangbahn und das Seitenstrang-Grundbündel. Auch zwischen diesen Bahnen ist eine grobanatomische Trennung nicht möglich.

1. Die direkte Kleinhirn-Seitenstrangbahn liegt lateral etwas dorsal und oberflächlich. Sie beginnt an der Lendenanschwellung und lässt sich bis zum Kleinhirn verfolgen, in welches sie mit dem strickförmigen Körper eintritt. Beim jungen Kätzchen kann man nach Entfernung der Pia diesen Zug mit blossem Auge sehen.

2. Die Pyramiden-Seitenstrangbahn liegt medial von der vorigen im Seitenstrange, ist ebenfalls im Lendenmarke am schwächsten und nimmt kopfwärts an Umfang zu. Der eigentliche Anfang dieser Bahn ist ebenso, wie jener der Pyramiden-Ventralstrangbahn in der Grosshirnrinde zu suchen; ihre Fasern vermitteln den

Fig. 73.

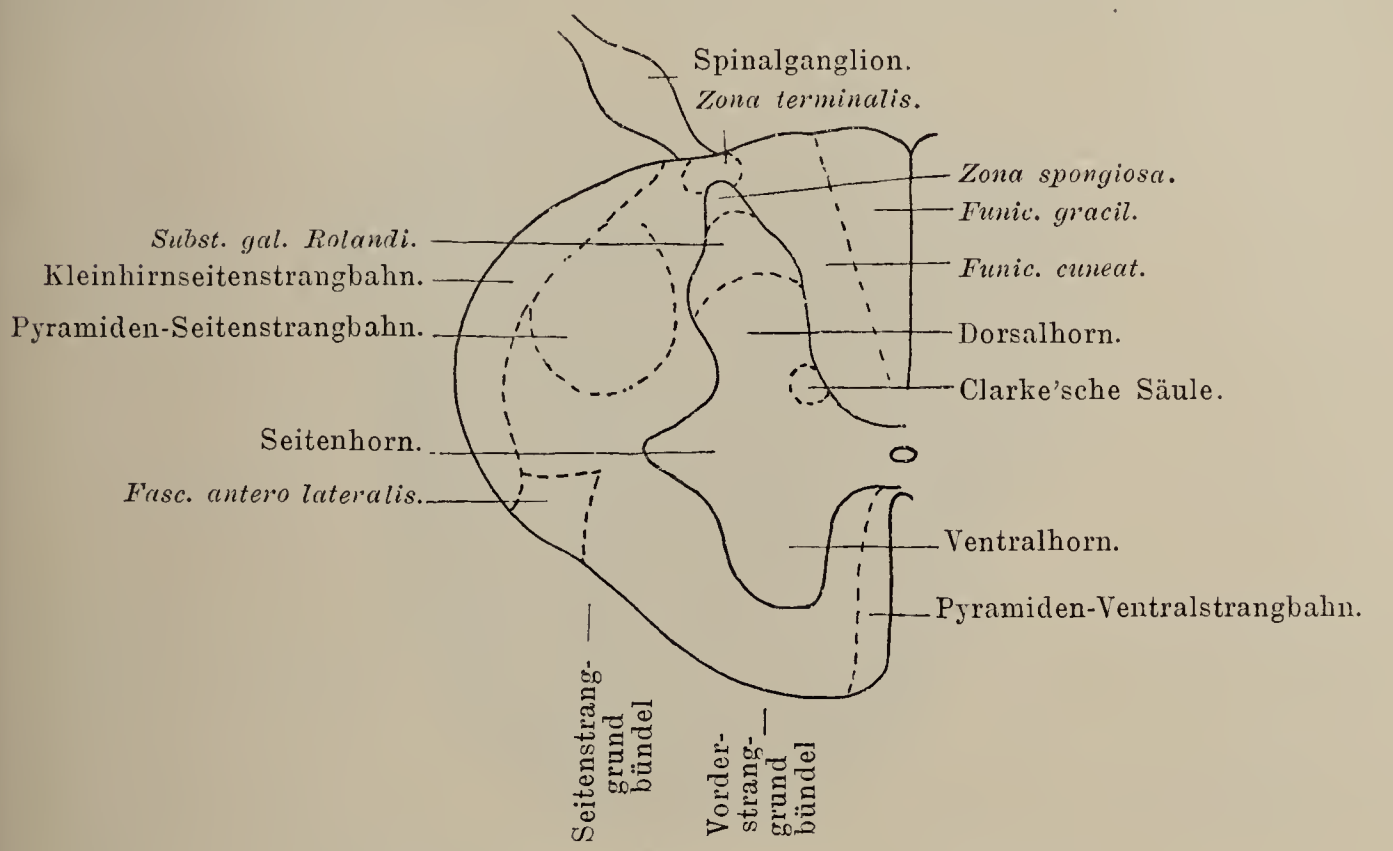

Schema eines Rückenmarkquerschnittes (nach Edinger).

Zusammenhang zwischen letzterer und den motorischen Centren des Rückenmarkes; daher erklärt es sich, dass sie dort, wo besonders starke motorische Nerven abgehen, also an der Hals- und Lendenanschwellung, vom Kopfe her gerechnet, eine besonders starke Einbusse an Umfang erfährt.

Im verlängerten Marke tritt die Pyramiden-Seitenstrangbahn mit der Pyramiden-Ventralstrangbahn als Pyramide zu Tage.

3. Als Seitenstrang-Grundbündel bezeichnet man den, ventral von den vorigen Bahnen gelegenen Teil der Seitenstränge. Die dünne Faserlage zwischen der Pyramiden-Seitenstrangbahn und der grauen Substanz führt den Namen Grenzschicht.

Die Dorsalstränge beider Seiten stehen unter sich nicht in Zusammenhang, zwischen den beiden Ventralsträngen hingegen findet sich in der Tiefe der Ventralfurche eine Brücke, die ventrale oder weisse Commissur; deren Farbe von hier sich kreuzenden, markhaltigen Nervenfasern der Ventralstränge herrührt.

Die **graue Masse** des Rückenmarkes stellt körperlich gedacht eine vierseitige kanellierte Säule dar, indem die auf dem Querschnitt als Hörner erscheinenden Teile in Wahrheit Leisten sind, deren Gestalt jedoch sehr verschieden ist. Kräftig entwickelt sind sie an den Anschwellungen des Rückenmarkes, zierlich und schlank an den dünneren Teilen. An der Spitze der Hörner, d. h. auf der Kante der Leisten treten die Nervenwurzeln ein bezw. aus. Die Verbindungsbrücke der beiderseitigen Hälften der grauen Masse wird als graue Commissur bezeichnet und kann man eine dorsale und ventrale graue Commissur unterscheiden, welche durch den Centralkanal von einander getrennt sind.

Die Hörner werden als dorsale, ventrale und Seitenhörner bezeichnet.

1. Die **dorsalen** oder **Hinterhörner** (*cornua dorsalia*) besser (*columnae dorsales*) sind schlank und laufen gegen den Eintritt der dorsalen Nerven-

Fig. 74.

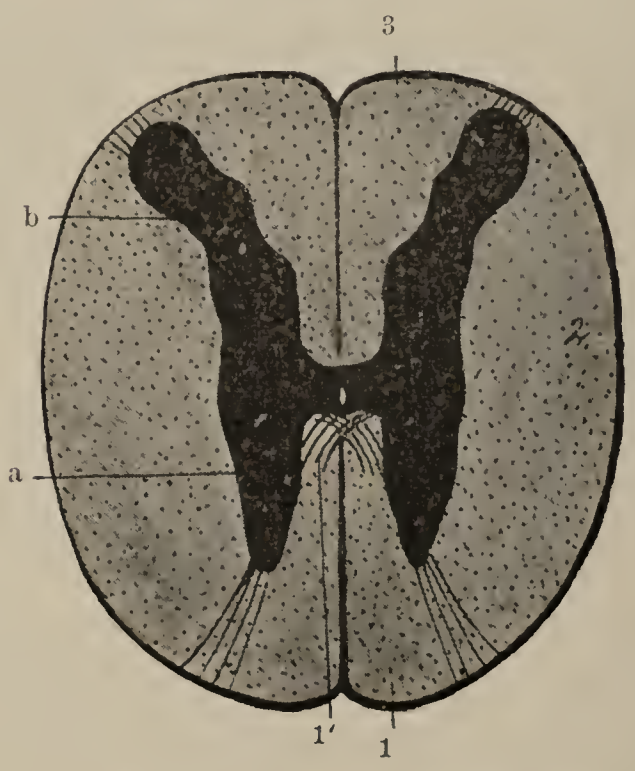

Querschnitt durch das Rückenmark.
a Ventralhorn, b Dorsalhorn, 1 Ventralstrang, 1′ ventrale Commissur, 2 Seitenstrang, 3 Dorsalstrang.

wurzeln ziemlich spitz zu, dabei durchbrechen sie die weisse Fasermasse fast vollständig. Die kappenförmig ihnen aufliegende, meist mit blossem Auge deutlich erkennbare Masse wird als *Substantia gelatinosa Rolandi* bezeichnet.

Noch weiter gegen die Hornspitze zu liegt die *Zona spongiosa* und über diese weg noch die *Zona terminalis*. Die, medial an der Basis der Dorsalhörner liegende Ganglienzellengruppe bezeichnet man als Clarkesche Säule.

Durch die Dorsalhörner werden die Dorsalstränge von den Seitensträngen getrennt.

Die **ventralen** oder **Vorderhörner** sind viel kräftiger als die Dorsalhörner, auf dem Querschnitte kolbig verdickt und ventral noch von viel weisser Fasermasse bedeckt. Aus ihrer ventralen, abgerundeten Kante entspringen

die ventralen Nervenwurzeln. Hörner und Wurzeln miteinander trennen die Vorderstränge von den Seitensträngen, aber nur in unvollkommener Weise.

Die **Seitenhörner** sind am deutlichsten im nasalen Teil des Brustmarkes und am Halsmarke ausgeprägt; an letzterem jedoch verschmelzen sie mehr oder weniger mit den Ventralhörnern. Sie zweigen sich jederseits als niedrige Leiste in dem Winkel zwischen Dorsal- und Ventralhorn ab, gehören aber im Grunde genommen zu den letztgenannten. An den übrigen Teilen des Rückenmarkes sind sie nur undeutlich.

Die **Processus reticulares** (Lenhossek) sind netzartig mit einander verbundene Züge grauer Substanz, die sich lateral am Halse des Dorsalhornes loslösen und Nervenfaserbündel der Pyramiden-Seitenstrangbahn umschliessen. Gegen den Kopf zu werden diese *Processus reticulares* immer

Fig. 75.

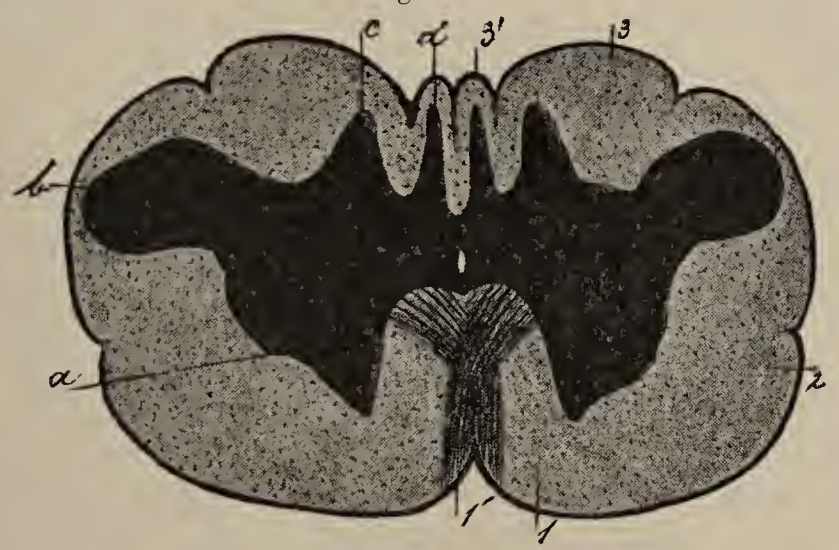

Querschnitt durch das Halsmark.

a Ventralhorn, a' *process reticularis*, b Dorsalhorn, c Kern der Keilstränge, d Kern der zarten Stränge, 1 Ventralstrang, 1' ventrale Commissur, 2 Seitenstrang, 3 Keilstrang, 3' zarter Strang.

zahlreicher, während sie sich schweifwärts allmählich verlieren. Im verlängerten Marke tritt an ihre Stelle allmählich eine Loslösung des Kantenteiles der Dorsalhörner (s. verl. Mark).

Die **Nervenwurzeln** des Rückenmarkes sind segmental angeordnet; ihre Stärke ist am grössten an den beiden Anschwellungen, d. h. dort wo die Nerven der Gliedmassen aus ihnen hervorgehen.

Die **Dorsalwurzeln** treten von den Spinalganglien aus in das Rückenmark ein und gelangen zur Spitze der Dorsalhörner, in welche sie eindringen. An der Eintrittstelle ins Rückenmark findet sich eine leichte Vertiefung, wodurch dem ganzen Strang entlang eine schwache Rinne, die **dorsale Seitenfurche** gebildet wird. Distal vom Spinalganglion vereinigen sich die Dorsalwurzeln mit den ventralen zum gemeinsamen, gemischten Nervenstamm.

Die **Ventralwurzeln** treten an der Kante der Ventralhörner aus. Auf Querschnitten durch das Rückenmark bilden ihre Fasern nicht dichtgeschlossene Bündel, wie die Fasern der Dorsalwurzeln; sie laufen vielmehr stark zerklüftet durch die weisse Masse, um sich nach dem Austritte zu grösseren Bündeln zu vereinigen.

Beide Wurzelarten entspringen nicht in derselben Höhe des Rückenmarkes; es sammeln sich vielmehr eine Anzahl von Bündeln fächerförmig von nasalen und caudalen Ursprungstellen zusammenlaufend zu einem gemeinsamen Stamme.

Die **Spinalganglien** sind den Dorsalwurzeln eingelagert und bilden die Kerne der sensiblen Nerven. Sie liegen in der Gegend der Zwischenwirbellöcher und sind an den Anschwellungen des Rückenmarkes am grössten.

Histologie des Rückenmarkes.

Allgemeines: Die Rückenmarksmasse ist zusammengesetzt aus den Nervenzellen mit ihren Protaplasmafortsätzen, den Nervenfasern, der aus den Spongioblasten entstandenen Stützmasse oder Neuroglia, sowie aus mesodermalem Gewebe, bestehend in Bindegewebe und Blutgefässen.

Die Nervenzellen sind multipolar, ihre Protoplasmafortsatzenden vielfach verzweigt, wodurch ein dichter Filz gebildet wird. Die Protoplasmafaserfortsätze der Ganglienzellen verbinden sich niemals mit einander. Der Nervenfortsatz kann ähnlich den Protoplasmafortsätzen sich in feinste Fäserchen auflösen, oder, obwohl er einzelne Fäserchen abgiebt, zu einer langen Nervenfaser werden. (Golgi.)

Fig. 76.

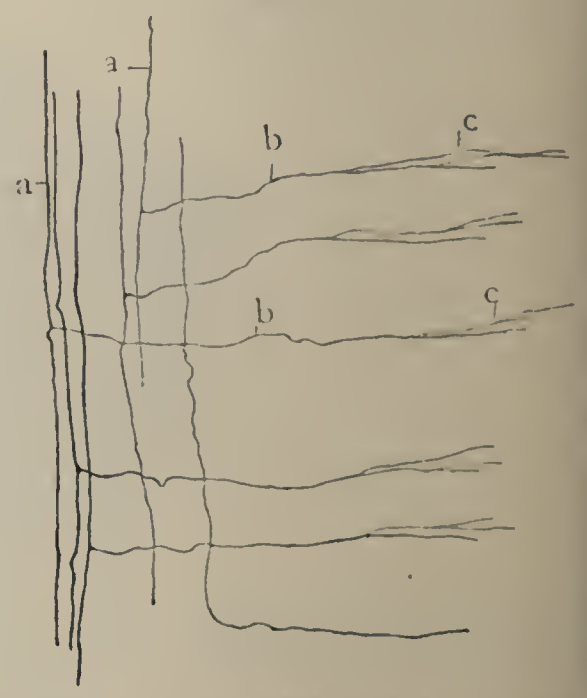

Strangfasern des Rückenmarkes, a mit Collateralen, b und deren Endverästelungen c.

Die Nervenfasern der Stränge stammen teils von den eintretenden, sensiblen Wurzelfasern ab, indem zwar stets ein feiner Zweig derselben, die sog. Collaterale, unmittelbar an der Eintrittsstelle in die graue Substanz eindringt, wogegen ein nasal und ein caudal verlaufender Schenkel in den Dorsalsträngen weiterläuft und dabei Collateralen in andere Teile der grauen Masse senden kann. (Fig. 76, a, b, c.)

Ein anderer Teil der Strangfasern stammt von Nervenzellen der grauen Masse, und läuft meist gehirnwärts. Eine sehr beträchtliche Menge endlich kommt aus dem Gehirn und erreicht ihr Ende im Rückenmark. Beide Faserarten bilden Bahnen, die nach der Richtung, in welcher die Fasern verlaufen, aufsteigende oder absteigende genannt werden. Dabei denkt man sich immer die Nervenzelle, welcher die Faser entstammt als Ausgangspunkt. Auch diese Strangfasern senden Collateralen in die graue Masse, welche dort sich fein verteilen und mit ihren Zweigen an Nervenzellen oder deren Protoplasmafortsätze herantreten, niemals aber mit ihnen verschmelzen. Die Berührung zwischen Nervenfaserende und nicht zu ihnen gehörigen Nervenzellen ist nur eine mittelbare; ein zusammenhängendes Netz von Faserverzweigungen und Protoplasmafortsätzen besteht also nirgends, sondern nur ein innig sich durchflechtender Filz. (Fig. 77.)

Einzelheiten: Die **Nervenzellen** des Rückenmarkes zerfallen in: motorische Zellen, in Zellen der Stränge und in Zellen, deren nervöser Fortsatz nicht aus der grauen Substanz herausgeht sondern sich in derselben fein verästelt.

a. Die motorischen Zellen (Fig. 77, III f u. IV. b) geben den Fasern der ventralen Nervenwurzeln Ursprung, zeichnen sich durch bedeutende Grösse aus und liegen zerstreut im Ventralhorne der grauen Masse.

b. Die Zellen der Stränge entsenden Fasern in die Ventral- und Seitenstränge und finden sich in allen Teilen der grauen Substanz. (Fig. 77, II, d.)

Zellen, welche Fasern in die Dorsalstränge abgeben, konnte v. Kölliker entgegen den Beobachtungen von Ramon y Cayal nicht finden.

Fig. 77.

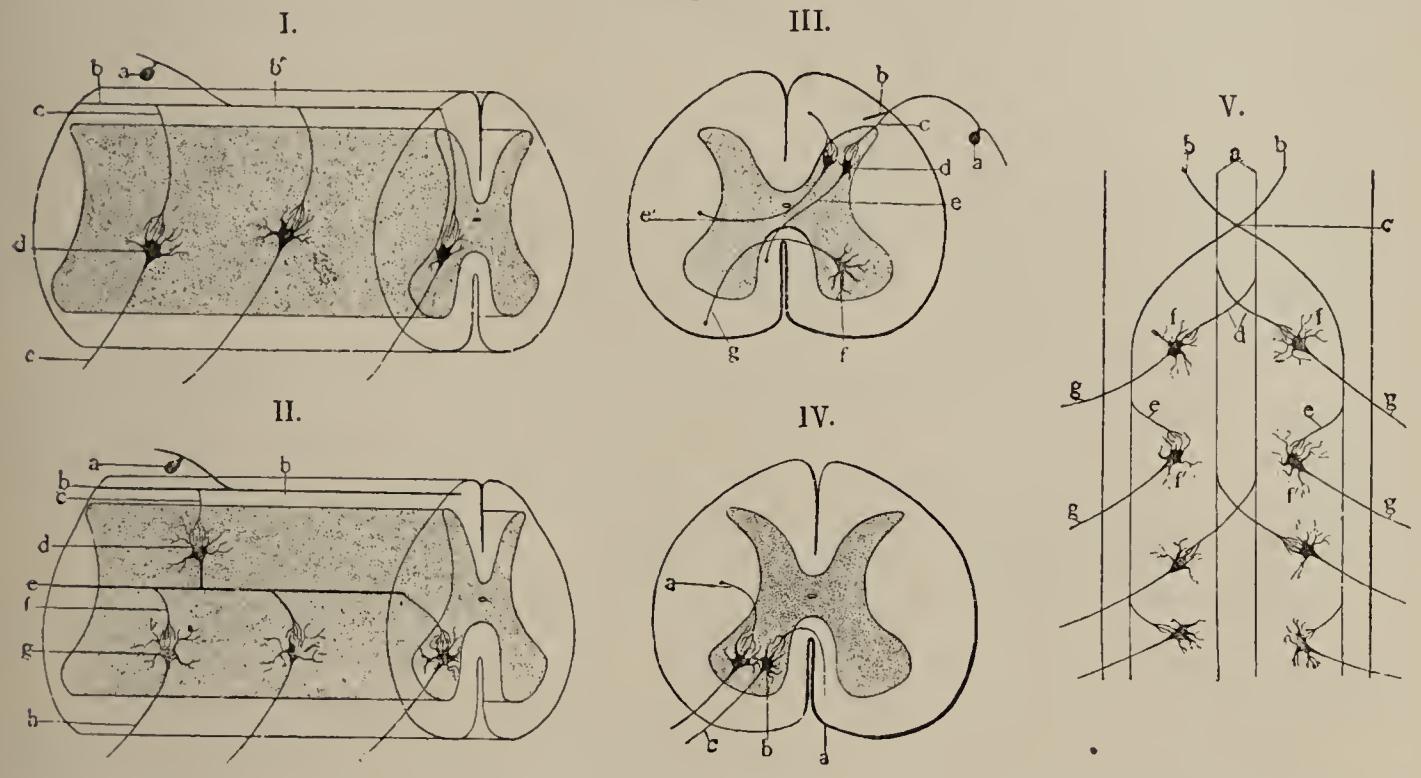

Schema des Verhaltens von Nervenzellen, Nervenfasern und ihren Collateralen im Rückenmarke. (Siehe Text.)

Fig. I. a Spinalganglienzelle, b nasaler, b′ caudaler Teil der sensiblen Wurzelfasern, c Collaterale, d motorische Nervenzellen, e motorische Wurzelfaser.

Fig. II. a Spinalganglienzelle, b Wurzelfaser im Dorsalstrange, c Collaterale, d Dorsalhornzelle, e Seitenstrangfaser, f Collaterale derselben, g motorische Nervenzelle, h motorische Wurzelfaser.

Fig. III. a Spinalganglienzelle, b sensible Wurzelfaser im Dorsalstrange, c Collaterale, d Dorsalhornzellen, welche ihre Nervenfortsätze in die Ventralstränge e und Seitenstränge e′ senden, f Ventralhornzelle mit Nervenfortsatz g zum entgegengesetzten Ventralstrang.

Fig. IV. a Pyramidenseiten- und Ventralstrangfaser, b motorische Nervenzellen, b motorische Wurzelfaser.

Fig. V. a Pyramidenventralstrangbahn, b Pyramidenseitenstrangbahn, Pyramidenkreuzung, d Collateralen der Ventralstrangbahn, e Collateralen der Seitenstrangbahn, f motorische Nervenzellen, g motorische Wurzelfasern. (Nach A. v. Kölliker.)

c. Die Zellen, deren Nervenfortsatz in der grauen Masse verbleibt, finden sich nur im Dorsalhorn. Sie sind im Gegensatze zu den motorischen Zellen sehr klein.

Die **sensiblen Wurzelfasern** (Fig. 77, I, a, b, c) teilen sich, wie oben schon erwähnt, nach ihrem Eintritt in das Rückenmark in einen nasal und einen caudal verlaufenden Schenkel; diese Longitudinalfasern verlaufen zum Teil auf grosse Strecken, (4—6 cm) zum Teil biegen sie aber auch in die graue Substanz ein und enden in ihr mit feinen Verästelungen. Dass dorsale Wurzelfasern mit Nervenzellen der grauen Rückenmarksmasse sich verbinden, wurde bisher bei Säugern nicht beobachtet, die Spinalganglien, oder im peripheren Epithel sitzenden Sinneszellen sind als ihre Centren anzusehen. (Fig. 77, III, a.)

Die, von den longitudinalen, sensiblen Strangfasern abgehenden Collateralen verästeln sich nach ihrem Eintritt in die graue Massse in allen Gegenden derselben.

Am zahlreichsten sind diese Endigungen in der ventralen Grenzgegend der *Substantia gelatinosa* und in den Clarcke'schen Säulen. Viele Collateralen ziehen aber auch bis in den ventralen Teil der Ventralhörner, häufig zu dichten Bündeln zusamengelagert.

Die **Fasern der Ventral- und Seitenstränge**, welche von den Ventral- und Seitenstrangzellen abstammen, geben Seitenästchen, die Ventral- und Seitenstrangcollateralen ab, welche namentlich in das Ventralhorn und den ventralen Teil des Dorsalhornes eintreten und hier in gleicher Weise, wie die Collateralen der sensiblen Nervenwurzeln frei enden. (Fig. 77, IV, a und V.)

Auch viele der Längsfasern selbst biegen in die graue Masse ein und enden frei in derselben.

Alle Collateralen der Strangfasern, alle Seitenästchen von nervösen Zellenfortsätzen, und die Endigungen der, in die graue Masse einbiegenden Wurzel- und Strangfasern enden in der gleichen Weise. „Dieselben geben unter spitzen oder rechten Winkeln eine grössere oder geringere Zahl von Ästen ab und erzeugen schliesslich feine Endbäumchen, welche die Nervenzellen umspinnen, ohne sich mit denselben zu verbinden, oder unter einander Anastomosen zu bilden."

„Die gröberen Collateralen verlaufen vorwiegend in den Querschnittsebenen des Markes oder in schwach schief aufsteigenden Ebenen, während die feineren und feinsten Enden erst schief und longitudinal gerichtet sind. Letzteres kommt auch bei gröberen Collateralen vor und bilden dieselben manchmal selbst kleine Längsbündel." (v. Kölliker.)

Die **Commissura ventralis** (weisse Commissur) besteht:

1. Aus nervösen Fortsätzen von Zellen der grauen Masse, welche sich in der Commissur kreuzen und als Längsfasern der Ventralstränge weiterlaufen. (Fig. 77, III, c.)

2. Aus sich kreuzenden Collateralen der Ventral- und Seitenstränge. (Fig. 77, V, d.)

3. Aus sich kreuzenden Protoplasmafortsätzen eines Teiles der medial gelegenen Zellen der Ventralhörner.

Die **Commissura dorsalis** ist gebildet:

1. Von sich kreuzenden Collateralen der sensiblen Wurzelfasern.

2. Sind möglicherweise auch Kreuzungen von Collateralen des hinteren Teiles der Seitenstränge darin enthalten und nach den Angaben von Ramon y Cayal auch Kreuzungen von nervösen Fortsätzen der Zellen seitlich vom Centralkanale und der *Substantia gelatinosa*. Letztere Befunde erschien v. Kölliker zweifelhaft, ebenso die Kreuzung von Protoplasmafortsätzen der Dorsalhornzellen.

Die **Zellen der Neuroglia**, d. h. der Stützemasse des Rückenmarkes endlich zerfallen nach v. Kölliker in primitive und sekundäre. Erstere bilden das Flimmerepithel des Centralkanales, die letzteren werden durch die Spongioblasten hergestellt, welche überall zwischen den Zellen und Fasern liegen und deren Zusammenhalt bedingen.

Der Centralkanal wird von der *Substantia gelatinosa centralis* umgeben, in welche Fortsätze der Flimmerepithelien hineinreichen.

Die Oberfläche des Rückenmarkes wird selbst nach dem Abziehen der *Pia mater* von einer dünnen Schicht pialen Bindegewebes überzogen, die als tiefe oder zirkulärfaserige Lage der Pia bezeichnet wird. Von dieser Schichte ziehen sich, besonders beim Wiederkäuer auffallend, rein bindegewebige Blätter radiär in die Tiefe und bilden ein Fachwerk für die Längsfasern des Rückenmarkes. Mit diesen Blättern, die aus ächtem, leimgebendem Bindegewebe bestehen, ziehen sich auch Blutgefässe mit ihren perivaskulären Räumen ins Mark. Auch das die Dorsalfurche des Rückenmarkes erfüllende Bindegewebe gehört hierher.

Feinere Verhältnisse der Strangbahnen.

Die Lage der **Pyramidenbahnen** ist bei den einzelnen Tierarten sehr verschieden: Sie beginnen bei allen Tierarten in den Nervenzellen der Grosshirnrinde und laufen von hier zu den motorischen Centren der Ventralhörner des Rückenmarkes, wobei sie unterwegs schon Collateralen in die graue Masse senden. Sie können auf diese Weise mehrere motorische Centren zugleich beeinflussen. v. Kölliker nimmt an, dass die motorischen Zellen, entsprechend den Metameren des Körpers, in Gruppen oder segmentalen Kernen angeordnet sind, von denen jeder zu bestimmten Muskeln in Beziehung steht. Durch die Innervation derselben mittelst der Collateralen sind die coordinierten Bewegungen erklärlich. (Fig. 77, V.)

Während die Pyramidenbahn aber bei Maus, Ratte und Meerschweinchen nach Lenhossek in den Dorsalsträngen verlaufen, liegen sie bei den Carnivoren*) den Wiederkäuern und dem Pferde in den Seitensträngen, beim Menschen zum Teil in den Seitensträngen, zum Teil in den Ventralsträngen. Lenhossek spricht die Vermutung aus, dass „in der Reihe der Säugetiere von den niederen Formen zu den höheren allmählich eine Ablenkung der Pyramidenbahn aus den Dorsalsträngen in die Seiten- und Ventralstränge stattfindet."

Die Fasern der **Kleinhirn-Seitenstrangbahn** entspringen vor allem in den Zellen der Clarke'schen Säule, diejenigen der wahrscheinlich ebenfalls zentripetalleitenden **Ventralstrang-Grundbündel** und der **Ventralseitenstränge** von Zellen der grauen Masse.

Die **Dorsalstränge** endlich werden in der Hauptsache von den longitudinalen Fasern der sensiblen Wurzeln hergestellt (s. o.).

Die cerebrospinalen Nerven im Allgemeinen.

Die cerebrospinalen, d. h. zum Gehirn oder Rückenmarke gehörigen Nerven sind meist aus markhaltigen Nervenfasern (s. Bd., I S. 40) zusammengesetzt und erscheinen daher dem blossen Auge weiss. Der ganze Nerv ist von einer mit Fettzellen durchlagerten Bindegewebsschichte, dem Epineurium, umscheidet, von welchem aus Züge ins Innere der Nerven ziehen und als Perineurium dessen einzelne gröbere Bündel umhüllen. Noch feinere Bindegewebswände halten die feineren Bündelchen zusammen, Endoneurium, von denen endlich feinste Blätter abgehen, welche als Fibrillenscheiden jede einzelne Nervenfaser umgeben. Ausser fibrillärem Bindegewebe, finden sich auch elastische Fasern oder Platten in diesem Hüllen- und Gerüstwerk.

*) Nach Franck (dieses Buch 2. Aufl. S. 944) besitzen die Fleischfresser äusserst schwache und unsymmetrische Pyramiden-Vorderstrangbahnen. Flechsig und Spitzka scheinen solche nicht beobachtet zu haben. Was Franck als gekreuzte Pyramiden-Vorderstrangbahn bezeichnete, ist keine Vorderstrangbahn im wahren Sinne des Wortes, sondern geht aus den Pyramiden-Seitenstrangbahnen im nasalen Teile des Halsmarkes hervor, s. verl. Mark bei Pyramidenkreuzung.

Die Blutgefässe der Nerven verlaufen innerhalb des Epineuriums, langgestreckte Massen im Gerüstwerk bildend. Die Lymphwege finden sich in den Lückenräumen des Bindegewebes und zwar so, dass jede Nervenfaser von Lymphe umspült wird.

Perineurium und Epineurium stehen mit der Dura und Pia des Gehirnes und Rückenmarkes in Zusammenhang, ihre Lymphgefässe nur mit dem Subdural- und Subarachnoidealraum; die den Nerven umspinnenden Lymphgefässe stehen in keiner Beziehung zu ihnen.

Alle metameren Nerven des Halses und Rumpfes zerfallen in einen dorsalen und ventralen Ast, und wird nach deren Versorgungsgebieten die Gesamtmuskulatur des Körpers in dorsale und ventrale unterschieden (s. Bd. I, S. 352).

Deutlich ausgesprochene Metamerie findet sich an sämtlichen Nerven des Halses, Rumpfes und Schweifes, doch findet in der Lenden- und Kreuzbeingegend ein Austausch von Bündeln zwischen mehreren metameren Wurzeln statt. Eine weitere Ausnahme macht der Accessorius, welcher erst innerhalb des Rückgratskanales schädelwärts zieht, sich dort den Kopfnerven beigesellt, nachher aber doch wieder zu den ihm angehörigen Muskeln des Halses herabläuft. Er ist demnach zum grössten Teile wenigstens kein Kopf- sondern ein Halsnerve. Zugleich giebt er ein Beispiel, wie innig die Beziehungen zwischen Muskel und Nerv bleiben. Wenn erstere auch weitgehende Verschiebungen in nasaler oder caudaler Richtung erfahren, so bleiben die Nerven doch stets mit ihnen in Zusammenhang. Dass ein Nerv seinen Muskel verlassen und zu einem anderen in Beziehung treten würde, kommt nicht vor. Darin sind zum Teil auch jene Geflechtbildungen begründet, welche namentlich an dem Ursprunge der Gliedmassennerven so stark entwickelt sind. Kräftige Nervenbündel treten hier von einer metameren Wurzel zur anderen, so dass der periphere Nerv nicht mehr etwas einheitliches, sondern aus verschiedenartigen metameren Teilen zusammengesetztes ist.

Will man daher die metamere Zusammengehörigkeit von Nerv und Muskel genau verfolgen, so müssen diese Geflechte in jedem Falle berücksichtigt werden, namentlich aber bei verschiedenen Tierarten.

Auch im peripheren Verlaufe der Nerven findet vielfach ein Austausch von Fasern statt, sog. Anastomosenbildungen. Das Wort Anastomose ist aber hier nicht in dem Sinne zu nehmen, dass ein Nerv im anderen physiologisch aufgehe; es ist vielmehr ein Ein-

lenken und Nebeneinanderherlaufen verschiedenartiger Nervenbündel in derselben Bahn.

Im allgemeinen Verlaufe halten sich die Nerven zwar vielfach an die Arterien, häufig ziehen sie jedoch auch völlig unabhängig von ihnen nach ihrem Ziele. Die meisten haben dabei eine ziemlich tiefe Lage, einige aber laufen auch sehr oberflächlich und die sensiblen Nerven der Haut ziehen sogar auf sehr beträchtliche Strecken unter der allgemeinen Decke hin. Der Eintritt und die Verteilung der motorischen Nerven in den Muskel ist verschieden; meist treten sie in einem oder mehreren starken Strängen an den Muskel, um sich kurz vor dem Eindringen in einige feinere Äste zu spalten, welche häufig weit im Muskel zu verfolgen sind. Oft aber findet die Spaltung auch erst im Muskel selbst statt.

So lange der Nerv zwischen den Muskeln verläuft, ist er von reichlichem Bindegewebe umhüllt. Im Muskel selbst jedoch ist er dieser Scheide entblösst und liegt sozusagen nackt da. Einige Nerven treten in die Muskeln ein, geben Äste an dieselben ab, ziehen dann aber wieder weiter zu anderen Muskeln oder der Haut. Wie die anderen Arterien, so sind auch manche Nerven in Knochenrinnen oder Kanäle eingelagert und dadurch vor grober Einwirkung von aussen geschützt.

Nerven des Rückenmarkes.

A. **Halsnerven** (Nackennerven), *nervi cervicales.* (Fig. 78 und 80.)

a. Im Allgemeinen.

Alle unsere Haussäugetiere besitzen 8 Paare Halsnerven.

Die dorsalen Äste der Halsnerven verbreiten sich in der Haut und in den Muskeln der Nackengegend. Alle, mit Ausnahme des ersten, verbinden sich hierbei mit dem ventralen Aste des Beinerven.

Die ventralen Äste verbreiten sich in der Haut sowie den Muskeln an der Kehlgegend des Halses und geben Fäden an den sog. Halshautnerven des siebenten, die jedoch nur eine Strecke weit in der Bahn desselben laufen und dann wieder austreten. Zweige der ventralen Äste steigen nach abwärts und bilden mit dennächstfolgenden Schlingen.

Sowohl die ventralen als dorsalen Äste sind gemischt und von beiden gehen Haut- und Muskelzweige ab.

Jene Hautzweige, die von den dorsalen Ästen abstammen, treten am dorsalen Rande des Nackenbandes zur Haut; die Haut-

Fig. 78.

Hautnerven am Vorderteil des Pferdes. a Halshautnerv vom 7., b Kehlgangshautnerven, b' grosser Ohrnerve, c Endast des 11. Gehirnnerven, d Hautast zur Brustspitze vom 5. und e vom 6. Halsnerven (sog. Schulterhautnerve), f Hautnerven, die von den Zwischenrippennerven abstammen, g äusserer Hautnerv des Vorarmes, h Zweig vom inneren Hautnerven des Vorarmes (vom Ellenbogennerven), i oberflächlicher Ast *(ram. dorsalis)* des Ellenbogennerven, k k Hautzweig der Halsnerven (stammen von den dorsalen Ästen ab), l Hautnerve des Widerristes, m—m'' Hautäste der Zwischenrippennerven, n sog. Gänsefussgeflecht, V 2 — V 6 Hautzweige der Halsnerven, die von deren ventralen Wurzeln abstammen.

zweige dagegen, welche von den ventralen Ästen kommen, gehen zwischen dem dunkleren und helleren Teile des Armwirbelwarzen-

muskels nach aussen und schicken aufsteigende Reiser zur Haut der Kehle und absteigende zur Haut an den Seitenflächen des Halses.

b. Im Besonderen.

Der 1. **Halsnerv** tritt zum doppelten, vorderen Flügelloche des Atlas nach aussen und zerfällt in der Rinne, die beide Löcher verbindet, in den dorsalen und ventralen Ast.

a. Der dorsale Ast, **Hinterhauptsnerv** *(nervus ocipitalis h.)*, steigt von der Rückfläche des Atlas sofort in die Höhe, ohne in die laterale Abteilung des vorderen Flügelloches einzutreten, läuft zwischen dem Seitenträger-Hinterhauptsmuskel und den kurzen Kopfstreckern nach aussen und verzweigt sich in den genannten, sowie in den rückwärts an der Ohrmuschel befindlichen Muskeln. Kleine Zweige gehen zur Haut.

b. Der ventrale Ast tritt durch die laterale Abteilung des vorderen Flügelloches, schickt hier Fäden zum spindelförmigen Knoten des Sympathicus, zum Schlundkopfgeflecht, zum zwölften Gehirnnerven, zur Schilddrüse, und verbreitet sich im Brustbein-Schildmuskel, im Brust- und Schulter-Zungenbeinmuskel, im Trägerhinterhauptsmuskel, Träger-Griffelmuskel und langen Kopfbeuger. Ein feiner Zweig geht ferner zur sog. Atlasschleife (siehe zweiten Halsnerven) und zum Zungenbein-Schildmuskel.

2. **Halsnerv** (V_2, Fig. 78). Derselbe tritt durch das vordere Loch der Axe nach aussen und teilt sich wie die übrigen Halsnerven.

a. Der dorsale Ast verzweigt sich in den rückwärts gelegenen Streckmuskeln und giebt einen langen, mit der zurücklaufenden Hinterhauptsarterie verlaufenden Hautast, zur Genickgegend.

Zweige desselben bilden das, der Platte des Nackenbandes in der Höhe des dritten Halswirbels anliegende, tiefe Halsgeflecht.

b. Der ventrale Ast ist stärker und giebt ab:

α. Verbindungsfäden zum 1. Halsnerven und zum 11. Gehirnnerven. Sie bilden das sog. oberflächliche Halsgeflecht. Ausserdem gehen Fäden zum tiefen Ohrgeflecht.

β. Den **grossen Ohrnerven** *(nervus auricularis magnus,* b′, Fig. 78). Derselbe tritt am hinteren Rande der Ohrspeicheldrüse nach aussen und verbindet sich mit einem Zweige des 1. Halsnerven zur Atlasschleife, tritt dann auf die äussere Fläche der Ohrspeicheldrüse und von hier an die hintere und mediale Fläche der Ohrmuschel, worauf er sich mit dem hinteren Ohraste des 7. Gehirnnerven zum hinteren Ohrgeflecht verbindet, dessen Fäden in der Haut und den Muskeln an der Rückfläche des Ohres enden. Die Hauptverzweigungen folgen den Gefässen.

γ. Den **Hautnerven des Kehlganges und des Halses** (*nervus subcutaneus colli superior et medius,* b, Fig. 78). Es ist dies ein stärkerer Hantast, der Zweige in die Haut des Kehlganges, der Backen, des Kinnes und der Kehlgangdrüsen abgiebt, und abwärts laufende Äste, die grossenteils in der Bahn des Halshantastes vom Facialis absteigen und schliesslich in der Haut an der Kehle enden, entsendet.

Der zweite Halsnerv giebt noch Fäden an den Schulter-Zungenbeinmuskel, wie der erste an den Brustbein-Schild- und Brust-Zungenbeinmuskel.

Dritter, vierter und **fünfter Halsnerv** (V_3—V_5, Fig. 78) verhalten sich, wie im allgemeinen angegeben wurde. Sie geben Zweige zum tiefen und oberflächlichen Halsgeflecht. Der 5. giebt einen starken Hautast an die Haut der Brustspitze und die obere, sehr schwache Wurzel des Zwerchfellnerven.

Der **sechste, siebente** und **achte Halsnerv** bilden mit ihren starken ventralen Wurzeln in Gemeinschaft mit Ästen der zwei ersten Rückennerven das Brachialgeflecht. Ausserdem entsteht aus der ventralen Wurzel des 6. und 7. Halsnerven die mittlere und untere Wurzel des Zwerchfellnerven. Der 6. giebt speziell einen starken Hautnerven für das Buggelenk ab, **Schulterhautnerv** oder **oberflächlicher Schulternerv,** *nerv. superficialis scapulae s. supraclavicularis h.*, d, Fig. 78). — Die dorsalen Wurzeln der 3 letzten Halsnerven sind schwach; die Hautäste derselben gehen an den nasalen Teil des Widerristes.

B. Die **Rückennerven** *(nervi dorsales)*, richten sich bei allen unseren Haustieren nach der Zahl der Rückenwirbel; das Pferd besitzt demnach jederseits 18 Rückennerven. Der ventrale Ast des letzten Rückennerven wird bei Pferden mit 5 Lendenwirbeln auch als Lenden-Bauchnerve bezeichnet. Seine Beschreibung folgt beim Lendengeflecht.

a. Die **dorsalen,** schwächeren Äste gehen zwischen den Querfortsätzen der Wirbel, zuweilen durch besondere Löcher an denselben nach aufwärts, treten zwischen den Zacken der Rippenheber heraus und zerfallen in Muskel- und Hautäste. Die Muskeläste versehen die verschiedenen Abteilungen der Rückenstrecker, die gezähnten Muskeln und Rippenheber; die Hautzweige kommen in der Höhe des gemeinschaftlichen Rippenmuskels nach aussen und verbreiten sich in der Haut des Rückens.

b. Die **ventralen** Äste oder die **Zwischenrippennerven** *(nervi intercostales)* sind weitaus stärker als die dorsalen, laufen am

hinteren Rande der Rippen mit den Zwischenrippenarterien nach abwärts und verlieren sich in den Rippenwandungen mit den sog. inneren Ästen. Sie geben ab:

α. Einige verhältnismässig starke (in der Regel 3) Zweige an den Grenzstrang des Sympathicus, resp. deren Ganglien. Siehe *rami communicantes.*

β. Der erste und zweite Zwischenrippennerv giebt gleich von seinem Ursprunge aus je einen starken Ast zum Armgeflechte.

γ. Der Zwischenrippennerv giebt ferner äussere Zweige ab, von welchen sensible Zweige zur Haut und motorische zum breiten Rückenmuskel, zum Hautmuskel und äussern schiefen Bauchmuskel gehen.

δ. Der fortgesetzte Zwischenrippennerv, sog. innerer Zweig, versieht den Zwischenrippenmuskel und Brustbeinrippenmuskel. Sie geben Hautäste an die ventrale Bauchseite.

Die hinteren Ventraläste verlaufen am Ende zwischen dem Querbauchmuskel und dem inneren schiefen und verzweigen sich in ihnen. Der letzte Zwischenrippennerv verläuft etwas hinter der letzten Rippe.

C. Die **Lendennerven** *(nervi lumbales).*

Das Pferd besitzt 5 oder 6 Paar Lendennerven.

a. Die dorsalen Äste verhalten sich wie jene der Rückennerven. Sie verzweigen sich in den Rückenstreckern und die Hautäste treten am lateralen Rande des Kopfes vom grossen Kruppenmuskel, welcher den Rückenstreckern aufgelagert ist, zur Haut (a, Fig. 76).

b. Die ventralen Äste geben, wie die Brustnerven, Zweige an den Grenzstrang des Sympathicus. Im Übrigen spalten sie sich wie die Zwischenrippennerven, in äussere und innere Äste. Sie bekommen besondere Namen. Die hinteren 4 oder 5 bilden das sog. **Lendengeflecht.** Sie finden ihre Beschreibung bei diesem. Alle geben Zweige an den Psoasmuskel.

D. Die **Kreuzbeinnerven** *(nervi sacrales).*

Das Pferd besitzt 5 Paar Kreuznerven.

a. Die dorsalen Äste verbreiten sich in dem äusseren und inneren Kreuzsitzbeinmuskel. Die Hautäste derselben treten am oberen Rand des grossen Kruppenmuskels nach aussen (Fig. 78, bb).

b. Die ventralen Äste verbinden sich zum Kreuzbeingeflecht. (Siehe dieses.)

E. Die **Schweifnerven** *(nervi coccygei).*

Es sind dies jederseits 5 Paare, die zwischen den ersten 6 Schweifwirbeln nach aussen treten. Sie entspringen, wie sämtliche

Rückenmarksnerven, mit zwei Wurzeln, die sich mit einander verbinden und dann in zwei Äste spalten. An den dorsalen Wurzeln finden sich kleine, spindelförmige Ganglien.

a. Die dorsalen Äste bilden zwei Stränge, die bedeckt vom langen Schweifheber und über den Zwischenquermuskeln nach rückwärts laufen und in den Schweifmuskeln und der Haut enden.

b. Die ventralen Äste laufen ventral von den Querforsätzen zur Seite der Schweifwirbelkörper. Sie bilden ebenfalls zwei Stränge. Der erste bekommt einen Zweig vom ventralen Aste des letzten Kreuzbeinnerven und giebt seinerseits einen solchen an den zweiten Schweifnerven u. s. f. bis zum fünften. Sie sind von den langen Niederziehern bedeckt. Von den ventralen Ästen gehen feine Fäden an die zarte Fortsetzung des Grenzstranges vom Sympathicus.

Fig. 79.

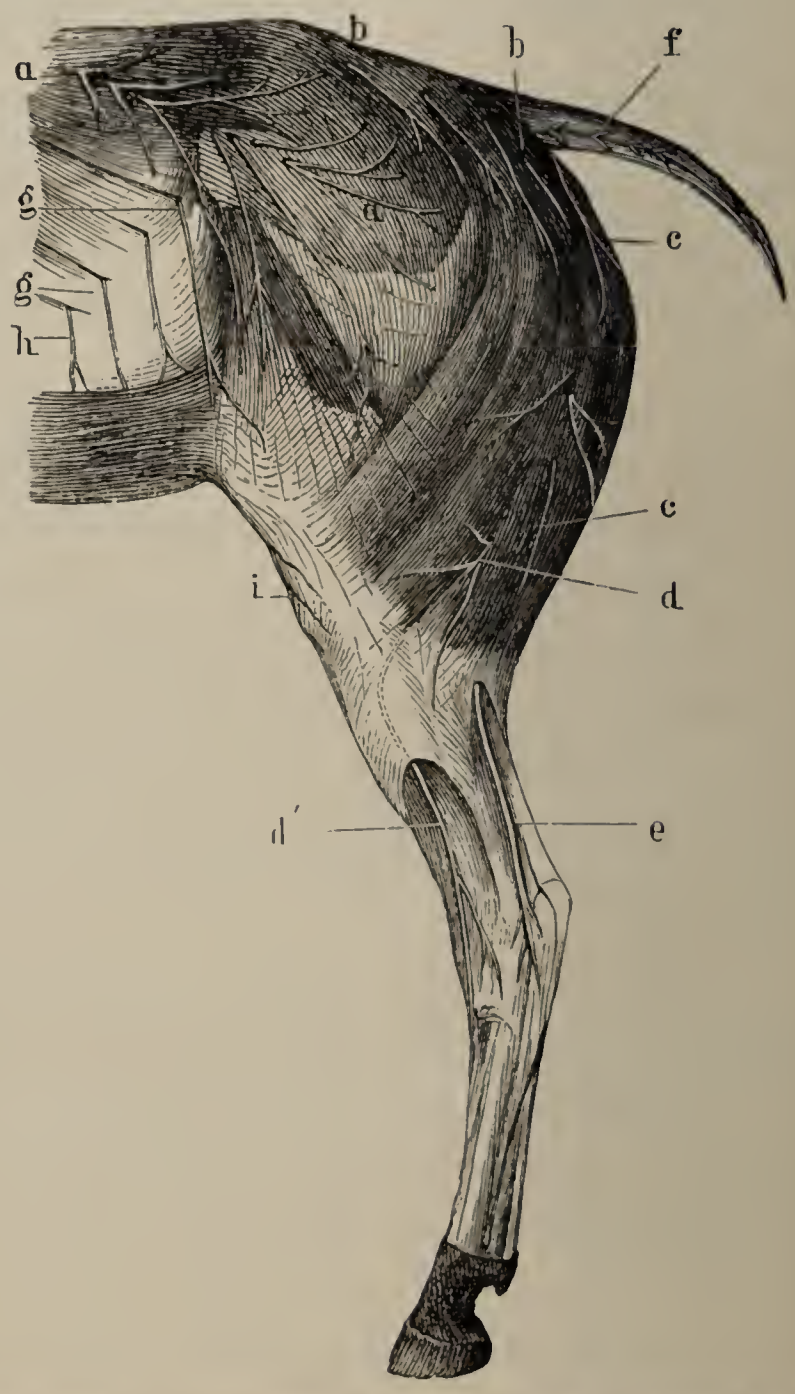

Hautnerven der hinteren Körperhälfte vom Pferde. a a Hautnerven, die von den oberen Ästen der Lendennerven abstammen, b b Hautnerven von den oberen Ästen der Kreuzbeinnerven. c c Zweige des hinteren Hautnerven vom Oberschenkel, d Hautast vom Wadenbeinnerven, d' oberflächlicher Ast des Wadenbeinnerven, e hinterer Hautnerv des Schenkels (Ast vom Oberschenkelnerven), f Hautzweige der Schweifnerven, g g äussere Äste der 3 ersten Lendennerven, h äusserer Ast des letzten Zwischenrippennerven, i Zweige vom äusseren Hautnerven des Schenkels.

c. Der Endfaden des Rückenmarkes *(filum terminale)* läuft in der medianen Rinne, die der Fortsetzung des Kreuzbeinkanales entspricht und erlischt allmählich. Er wird von einer Fortsetzung der harten Rückenmarkshaut gebildet, in der anfänglich noch zwei zarte Nervenfäden enthalten sind, die jedoch bald schwinden.

Das **Armgeflecht** *(plexus brachialis)* (Fig. 80 und 81.)

Das Armgeflecht wird von den ventralen Wurzeln des 6., 7. und 8. Halsnerven, sowie von Ästen aus der Wurzel des 1. und 2. Rückennerven gebildet. Die zwei stärksten Äste desselben sind die Wurzel vom 8. Halsnerven und 1. Brustnerven. An die einzelnen Wurzeln des Armgeflechtes treten starke Äste des Sympathicus

Fig. 80.

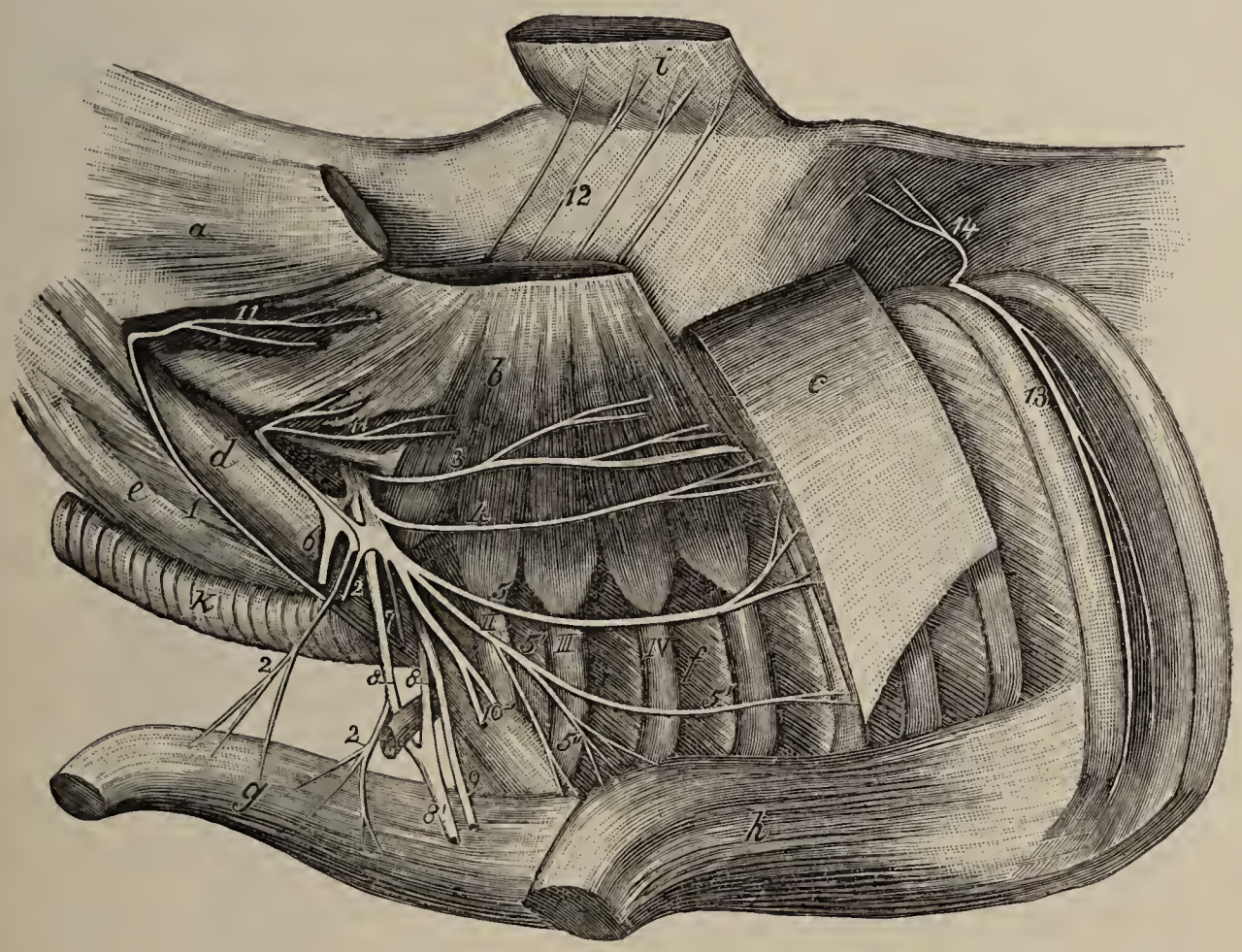

Nerven der linken Brustseite vom Pferde. Vom Achselgeflecht nur zwei Wurzeln sichtbar. 1 eine Wurzel des Zwerchfellsnerven, (die übrigen Wurzeln desselben sind hier nicht gezeichnet), 2 vordere Brustnerven, 3 äusserer Respirationsnerve (oberer hinterer Brustnerve), 4 mittlerer, 5 unterer hinterer Brustnerve, 5, 5′ Äste zum breiten Rückenmuskel, 5″ zum tiefen Brustmuskel, 6 vorderer Schulternerve, 7 Unterschulternerv, 8, 8 Schleife des Mediannerven, 8′ vereinigter Mediannerve, 9 Ellenbogennerve, 10 Speichennerv und Achselnerv, 11 Dorsaläste der letzten Halsnerven, 12 Ende der Dorsaläste der ersten Rückennerven im rautenförmigen Muskel, 13 Ventraläste des 9. Rückennerven, 14 Dorsaläste derselben. a Halsportion, b Brustportion des breiten gezähnten Muskels, c breiter Rückenmuskel, d Scalenus, e langer Halsbeuger, f Zwischenrippenmuskeln, g Brustbeinschultermuskel, h grosser Brustarmbeinmuskel, i rautenförmiger Muskel, k Luftröhre.

und leiten den gemischten Nerven der Brustgliedmasse vasomotorische Nervenfasern zu. Das Geflecht schlägt sich vor dem vorderen Rande der ersten Rippe und zwischen den beiden Portionen des Scalenus unter die Schulter und löst sich hier in die Nerven der Brustgliedmasse auf. Die drei Hauptnerven der Gliedmassen (der Ulnaris, Radialis und Medianus) geben zahlreiche vasomotorische Äste und solche zu den nächstgelegenen Kapselbändern ab.

a. Die **Brustnerven** *(nervi thoracici* oder *pectorales)*, zerfallen in vordere und hintere.

α. Die **vorderen Brustnerven** (*n. pectorales anteriores*) (Fig. 81, e) sind meist 2, selten 4 kleine Zweige, von welchen der obere selbständig, die unteren aus der Schlinge, welche die Achselarterie umfasst, entspringen*) und den grossen und kleinen Brustarmbeinmuskel, den Brustbeinschultermuskel, sowie den breiten Brustmuskel versehen.

Fig. 81.

Armgeflecht der rechten Gliedmasse von der medialen Seite. a Ast vom 7., b vom 8. Halsnerven, c Ast vom ersten, d vom 2. Rückennerven, e vordere, f hintere Brustnerven (beide etwas zur Seite gelegt), g vorderer Schulternerv, h Unter-Schulternerven, i Achselnerv, k Ellenbogennerv, l Muskelhautnerv, m Speichelnerv, n Mediannerv, o vorderer Hautnerv, f fortgesetzter Mediannerv (hinterer Vorarmnerv). Leyh.

β. Die **hinteren Brustnerven** (*n. pectorales posteriores*) (Fig. 81, f), sind drei starke, nach rückwärts verlaufende Äste, die sich im hinteren Teile der Brustmuskeln verzweigen und keine Hautäste abgeben.

αα. Der obere oder äussere Respirationsnerv (*n. respiratorius*)**) tritt über der kleinen Portion des Scalenus nach rückwärts, verbreitet sich im breiten gezähnten Muskel und entspricht einem dorsalen Aste des 7. Halsnerven. (Fig. 80, 3.)

ββ. Der mittlere entspringt mit dem Achselnerven und versieht den breiten Rückenmuskel. (Fig. 80, 4.)

γγ. Der untere geht mit dem grossen Brustbeinmuskel (der von ihm starke Zweige erhält) nach rückwärts, begleitet mit einem Zweige die äussere Brustvene und endet im Brusthautmuskel und breiten Rückenmuskel. Zweige dieses Astes verbinden sich mit den äusseren Ästen der Zwischenrippennerven, ebenso bildet er eine Verbindung mit den vorderen Brustnerven. (Fig. 80, 5.)

*) Zuweilen kommt noch einer aus dem Ellenbogennerven.

**) *N. thoracicus longus.*

b. Der **vordere Schulternerv** (*nervus suprascapularis h.*), (Fig. 81, g), ist ein starker Ast, der hauptsächlich aus dem 7. Halsnerven entspringt, in die Spalte zwischen vorderem Grätenmuskel und dem Unterschulterblattmuskel dringt, an der lateralen Fläche des Schulterblatthalses nach rückwärts geht und sich in den beiden Grätenmuskeln, sowie den beiden Schulter-Umdrehermuskeln verzweigt. (Fig. 82, 1.)

c. Die **Unterschulternerven** (*nervi infrascapulares*), (Fig. 82, h), sind 1—3 kleinere Äste, die rückwärts vom vorigen entspringen und sich im Unterschulterblattmuskel verzweigen.

d. Medial von den beiden genannten Nerven entspringt die vordere Wurzel des Mediannerven, die mit der hinteren Wurzel des Mittelnerven eine gürtelförmige Schleife um die Achselarterie bildet, aus welcher folgende Äste hervorgehen:

α. Der **Muskelhautnerv** (*nerv. musculo-cutaneus h.*) (Fig. 82, l). Ein schwacher Ast, der an der medialen Seite des Buggelenkes vorüber, zwischen beiden Portionen des Rabenschnabelmuskels durchgeht, ihnen Zweige abgiebt und sich sodann im geraden Vorarmbeuger verästelt. Er ist beim Pferde nur Muskelnerv und giebt keine Hautzweige ab.

β. Ein vorderer Brustnerv. (Siehe weiter unten.)

e. Der **Achselnerv** (*nervus axillaris*) (Fig. 82, i), ist ein starker Nerv, der in der Mitte des Brachialgeflechtes entspringt, zum Buge des Armgelenkes tritt und am hinteren Rande des Unterschulterblattmuskels vor der hinteren Schulterarterie nach aussen durchtritt. Er verbreitet sich im hinteren Grätenmuskel, im langen und mittleren Schulter-Armbeinmuskel, im Kapselspanner, im Anfange des Armwirbelwarzenmuskels und im Schulterhautmuskel. Von ihm entspringt ferner:

α. Der Schulterhautzweig (*nervus cutaneus humeri*), der sich an der medialen Seite unter dem breiten Brustmuskel in der Haut verzweigt.

β. Ein kleiner Ast für die hintere Wand der Gelenkkapsel und den kleinen Schulter-Armbeinmuskel.

f. Der **Speichennerv** (*nervus radialis*) (Fig. 82, m), ist stark und entspringt neben dem Achselnerven*). Er läuft hinter der Armarterie und rückwärts vom Achselnerven nach abwärts und tritt über der tiefen Armarterie, dem gewundenen Vorarmbeinbeuger folgend, dessen hinterem Rande er anliegt, auf die laterale Seite des Armbeines um sich unter dem Buge des Ellenbogengelenkes in seine Endäste zu teilen. Er giebt ab:

α. Muskeläste oder hintere Äste für die Ellenbogenstrecker. Sie begleiten im allgemeinen die tiefe Armarterie. Ein Zweig des untersten Muskelastes verbindet sich mit einem solchen des Ellenbogennerven.

---

*) Er hat zuweilen mit dem Ellenbogen- und Mediannerven einen gemeinschaftlichen Ursprung.

Fig. 82.

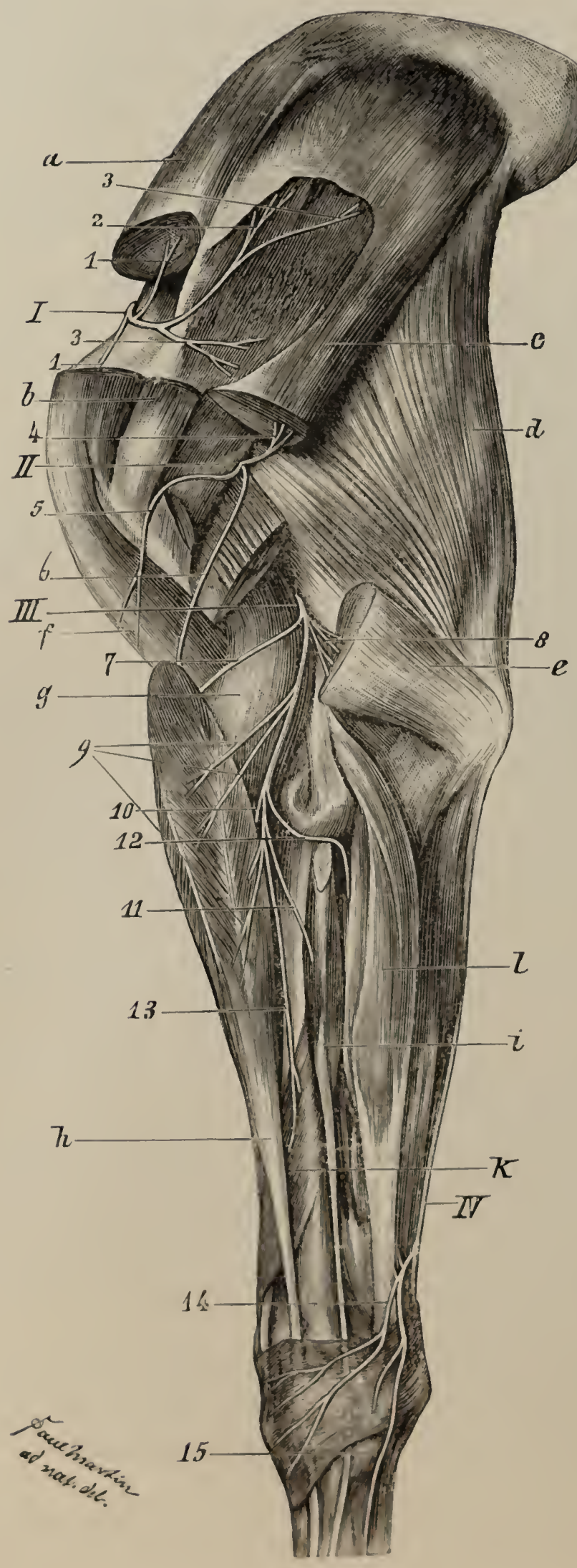

Nerven der lateralen Seite von der Brustgliedmasse des Pferdes

I. Vorderer Schulternerv. 1 Äste zum vorderen Grätenmuskel, 2 zum hinteren Grätenmuskel, 3 zum grossen Schulter-Umdrehermuskel. **II. Achselnerv.** 4 Ast zum grossen Schulter-Umdrehermuskel, 5 Schulterhautzweig, 6 Ast zum Anfang des Armwirbel-Warzenmuskels. **III. Speichennerve.** 7 Äusserer Hautnerv, 8 Äste zu dem lateralen Armbeinellenbogenmuskel, 9 Äste zum grossen Zehenstrecker, 10 Ast zum geraden Mittelfussstrecker, 11 zum seitlichen Zehenstrecker, 12 zum lateralen Beuger der Vorderfusswurzel, 13 zum gewundenen Mittelfussstrecker. **IV. Ellenbogennerv.** 14 Hautäste des Ellenbogennerven zur Vorderfusswurzel, 15 zum Vordermittelfuss. a Vorderer, b hinterer Grätenmuskel, c grosser Schulter-Umdrehermuskel, d Schulterblattkopf, e lateraler Armbeinkopf des 4köpfigen Ellenbogenstreckers, f gerader, g gewundener Vorarmbeinbeuger, h langer, i seitlicher Zehenstrecker, k gewundener Mittelfussstrecker, l lateraler Beuger der Vorderfusswurzel.

β. Der fortlaufende Stamm oder untere Ast giebt äussere Hautnerven (*nervi cutanei externi superiores*, Gurlt) (Fig. 78, g) ab, die am lateralen Rande des geraden Mittelfussstreckers bis zur Fusswurzel herablaufen und sich in der Haut verzweigen. — Seine Muskeläste gehen zum gewundenen Beuger des Vorarmbeines, zu beiden Mittelfussstreckern, zu den Zehenstreckern und zum lateralen Beuger der Vorderfusswurzel.

g. Der **Ellenbogennerv** (*nervus ulnaris*) (Fig. 82, k), entspringt in der Nähe des vorigen, läuft hinter ihm und am vorderen Rande

des langen Ellenbogenstreckers nach abwärts. In der Nähe des Ellenbogengelenkes tritt er unter den letztgenannten Muskel, läuft nun an der Rückseite des Vorarmes, zwischen beiden Köpfen des medialen Beugers der Vorderfusswurzel und im weiteren Verlaufe zwischen den Innenrändern derselben, bedeckt von der tiefen Vorarmfascie bis zur Vorderfusswurzel nach abwärts, wo er in den tiefen und oberflächlichen Ast zerfällt. Er giebt ab:

α. Den inneren Hautnerven (*nervus cutaneus internus h.*). Derselbe tritt am unteren Ende des Armbeines vom Stamme ab, durchbohrt das untere Ende des breiten Brustmuskels, tritt an die Oberfläche der Vorarmfascie und erhält meist Fäden vom Radialnerven. Er verbreitet sich nun, in mehrere Äste zerfallend, die bis zur Fusswurzel herabreichen, an der medialen und hinteren Fläche der Haut des Vorarmes. Einige Fäden gehen auch zur lateralen Fläche.

β. Muskeläste an den medialen Beuger der Vorderfusswurzel und den Ellenbogenkopf des durchbohrenden Beugers.

γ. Der oberflächliche (Haut-) Ast (*ramus dorsalis*), (Fig. 82, 14 u. 15) windet sich um die Sehne des lateralen Beugers der Vorderfusswurzel nach aussen und geht an der lateralen Seite des Mittelfusses bis zur Köte herab. Seine Zweige verbreiten sich in der Haut der Fusswurzel und des Mittelfusses namentlich an der lateralen Seite. Von ihm gehen feine Zweige zur Kapsel des Fusswurzelgelenkes.

δ. Der tiefe Ast (*ramus volaris*) verbindet sich unter der Sehne des medialen Beugers der Vorderfusswurzel mit dem lateralen Aste des Mediannerven. (Fig. 83, d′.)

h. Der **Mittelnerv** (*nervus medianus*) (Fig. 81, n) ist der stärkste Ast, der aus dem Armgeflechte hervorgeht*). Er begleitet die Hauptverästelungen der Armarterie und ihrer distalen Fortsetzung; entspringt mit einer vorderen und hinteren Wurzel, die eine Schlinge um die Achselarterie bilden, aus dem Brachialgeflecht, läuft dann am vorderen Rande der Armarterie nach abwärts, kreuzt in der Gegend des medialen Seitenbandes vom Ellenbogengelenke die Arterie**) und begleitet nun die fortgesetzte Armarterie. Der Nerv ist von der tiefen Vorarmfascie überzogen und giebt Zweige ab an die Ellenbogenkapsel sowie an die grösseren Arterien und Venen; ausserdem:

α. Den vorderen Hautnerven (*N. cutaneus externus h.?*). Derselbe begleitet die untere Seitenvene der Speiche, tritt mit einem verhältnismässig starken Aste zwischen dem Armwirbel-Warzenmuskel und dem geraden Vorarmbeuger auf die Oberfläche der Vorarmfascie, läuft in der Nähe des medialen Randes vom geraden Mittelfussstrecker nach abwärts und verliert sich erst an der Vorderfläche der Köte. Ein Zweig begleitet die innere Hautvene. Er versieht hauptsächlich

*) Ausnahmsweise ist der Speichennerv stärker.

**) Er geht hier mit der Arterie unter der oberflächlichen Portion des Seitenbandes hinweg.

die Haut an der Vorderseite des Vorarmes, der Fusswurzel und des Mittelfusses. — In der Nähe des Ursprunges dieses Nerven gehen feine Fäden zur vorderen Wand der Ellenbogenkapsel.

β. Muskelzweige. Sie treten unter den medialen Bandhöcker des Ellenbogenbeines und versehen den gewundenen Vorarmbeuger, den Beuger des Vordermittelfusses, den tiefen Zehenbeuger mit Ausnahme seines Ellenbogenkopfes und im weiteren Verlaufe den, beim Pferde bandförmigen Zwischenknochenmuskel (ob. Gleichbeinband).

Ein feiner Zweig geht zur Ellenbogenspalte (*nervus membranae interosseae*), der beim Pferde nur periostale Zweige und einen Faden zum Ernährungsloch abgiebt.

Über der Fusswurzel teilt sich der Mediannerv in einen medialen und lateralen Ast (*ram. radialis* und *ram. ulnaris*) s. unten.

Nerven am Vorderfusse des Pferdes im Zusammenhang:*)

(Siehe Seite 196.)

I. Vom **nerv. medianus** kommt. (Fig. V., S. 199 u. 200.)

a. Der *ram. radialis*, medialer Mittelfussnerv, welcher neben der grossen Mittelfussarterie herabläuft und zum *ram. ulnaris* schief über die Beugesehne weg einen Verbindungsast (*ramus communicans*) sendet. Am 1. Zehengelenke teilt er sich in einen vorderen und hinteren (dorsalen und volaren) Ast.

α. Der dorsale Ast läuft vor der Seitenarterie der Zehe, und verzweigt sich in der Haut des 1. und 2. Zehengliedes, sowie dem Perichondrium des Hufbeinknorpels.

β. Der volare Ast liegt am volaren Rande der Seitenarterie und folgt all ihren Verzweigungen auch im Inneren des Hufbeines.

b. Der *ramus ulnaris*, lateraler Mittelfussnerv, vereinigt sich bald mit dem *ramus volaris* des Ulnaris (s. oben) und läuft nun lateral der Sehne des tiefen Zehenbeugers entlang über die Volarfläche der Fusswurzel. Hierauf giebt er den *ramus profundus* an die Zwischen-Knochenmuskeln und das Periost, sein fortlaufender Stamm der *ram. superficial.* aber verhält sich genau, wie der *ram. radialis* am Mittelfusse und der Zehe.

Die Zweige des *nerv. ulnaris* und *radialis* zum Fusse wurden bei den betr. Nerven schon erwähnt, sie sollen hier nochmals angeführt sein, um einen Vergleich der Nerven des Pferdefusses mit denen der übrigen Haustiere (s. die folgenden Seiten) zu erleichtern.

II. Der **nervus ulnaris** giebt schon vor der obenerwähnten Vereinigung mit dem *ram. ulnaris* des Mediannerven ab den: *ramus dorsalis*, welcher den Ulnarrand der dorsalen Fussfläche bis gegen das 1. Zehengelenk hinab versorgt.

III. Der **nervus radialis** versieht mit seinen Hautästen nur noch die dorsale Mittelfussfläche; bis zum 1. Zehengliede reicht er nicht mehr (s. oben).

*) Nach Sussdorf. „Verteilung der Arterien und Nerven etc."

Nerven der Brustgliedmasse beim Wiederkäuer.

Beim Wiederkäuer fehlt der Ast vom 2. Rückennerven zum Armgeflechte. Der Hautast des Speichennerven ist stark, reicht bis zu den Klauen und

Fig. 83.

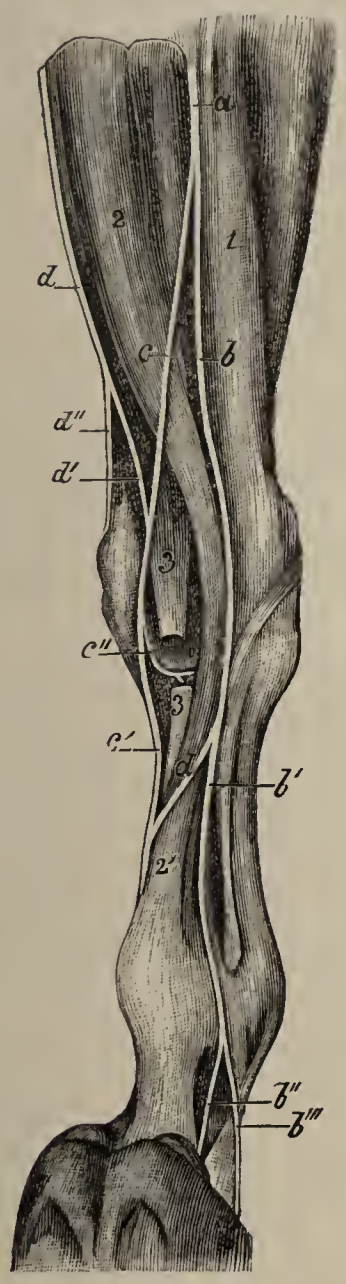

Linker Vorderfuss des Pferdes von hinten gesehen.

a Mediannerv, b dessen *ramus radialis*, b' seine Fortsetzung am Mittelfuss (medialer Mittelfussnerv), b'' volarer, b''' dorsaler Zehenast desselben (vorderer und hinterer Seitennerv der Zehe, c *ramus ulnaris* des *nerv. medianus*, c' dessen oberflächlicher Ast (lateraler Mittelfussnerv), c'' dessen tiefer Ast (tiefer Mittelfussnerv), d Ellenbogennerv, d dessen Anastomose mit dem *ram. ulnaris* des Mediannerven, d'' *ramus dorsalis*. 1 Vorarmbein, 2 oberflächlicher Zehenbeuger, 2' dessen Sehne, 3 tiefer Zehenbeuger.

Fig. 84.

Rechter Vorderfuss des Pferdes von der medialen Seite.

q *ram. ulnaris* des Mediannerven, r *ramus radialis* desselben, s *nervus ulnaris*, s' dessen dorsaler Ast, t Anasotmose des *nerv. uln.* mit dem *ram. ulnar.* des *nerv. median.* u. Anastomose zwischen *ramus ulnaris* und *ram. radialis* des *n. medianus* (zwischen lateralem und medialem Mittelfussnerven), v Zehenäste des Mediannerven.

verbindet sich mit dem äusseren Hautnerven des Medianus. Sonst wie Pferd.

Nerven am Vorderfuss.*)

I. Vom **nerv. medianus** kommt: a. der *ramus radialis*, welcher mit zwei Ästen an die 3. Zehe, sowie an die rückgebildete 2. geht. (Fig. IV., S. 199 u. 200.)

b. Der *ramus ulnaris* geht mit einem Aste zur radialen Fläche der 4. Zehe mit dem zweiten tritt er zum *nervus ulnaris*.

*) Nach Sussdorf. „Verteilung der Arterien und Nerven etc.“

II. Der **nerv. ulnaris** läuft mit a. dem *ram. dorsalis* zur ulnaren Dorsalseite der 4. Zehe, sein Stamm zieht über die Beugefläche der Fusswurzel und teilt sich in:

b. einen *ram. superficialis*, welcher mit dem Verbindungsast vom *nerv. median.* zur 4. und rückgebildeten 5. Zehe geht.

c. Der *ram. prof.* versieht die Zwischenknochenmuskeln.

III. Der **nerv. radialis** versieht die dorsale Radialfläche des 4. und die ganze Dorsalfläche der 3. Zehe.

Nerven der Brustgliedmasse beim Schwein.

Armgeflecht und Hautast des Speichennerven wie beim Rinde. Verbindung des Ulnaris mit dem Medianus wie beim Pferde.

Nerven am Vorderfuss.*) (Fig. III., S. 199 u. 200.)

I. Der **nerv. medianus** giebt ab: a. den *ramus radialis* für die 2. Zehe, b. u. c. die *nerv. digit. comm. II u. III*, von welchen die entsprechenden besonderen Zehennerven abzweigen. Der III. gemeinschaftliche Zehennerv sendet einen *ramus communicans* zum *ram. superf.* des *nerv. ulnaris.*

II. Der **nerv. ulnaris** giebt, noch ehe er die Fusswurzel erreicht, a. den *ram. dorsalis* ab, welcher zur 5. Zehe geht und mit dem Radialis anastomosiert.

b. Der *ramus superificialis* versieht als IV. gemeinschaftlicher Zehennerv die Ulnarfläche des 5. sowie die einander zugekehrten Flächen der 5. und 4. Zehe und verbindet sich dabei mit einem Ast des *nerv. median.*

c. Der *ram. profund.* versieht die an der Beugefläche des Mittelfusses gelegenen Muskeln.

III. Der **nerv. radialis** versorgt in der Hauptsache die dorsale Fusswurzelfläche, schon oberhalb der Fusswurzel teilt er sich in a. den *ram. radialis*, welcher einen Ast an die Radialfläche der 2. Zehe abgiebt und als II. gemeinschaftlicher Zehennerv die benachbarten Flächen der 2. und 3. Zehe versieht.

b. Der *ram. ulnaris* spaltet sich in den III. u. IV. gemeinschaftlichen dorsalen Zehennerven, welch letzterer mit dem Dorsalaste des *Ulnaris* anastomosiert.

Nerven der Brustgliedmasse beim Fleischfresser.

Die Äste des Armgeflechtes wie beim Wiederkäuer, der Ast vom 6. Halsnerven ist sehr stark.

Der Muskelhautnerv ist stark, durchbohrt jedoch den Rabenschnabelmuskel nicht. Er versieht ausser dem genannten Muskel und dem geraden Vorarmbeuger auch den gewundenen Vorarmbeuger und die vordere Wand der Ellenbogenkapsel. An der medialen Seite des Gelenkes giebt er einen Ast an den Mediannerven; ausserdem geht von ihm ein, zwischen den beiden Vorarmbeugern hervortretender Hautnerv ab.

*) Nach Sussdorf. „Verteilung der Arterien und Nerven etc.“

Der Speichennerv entsendet einen starken Hautast, welcher inmitten der vorderen Vorarmfläche, die vordere Hautvene des Vorarmes begleitend, über die Fusswurzel nach abwärts zieht und zu den Zehen geht. Ausserdem bekommt der kurze Auswärtszieher Äste von ihm. Sonst verhält er sich wie beim Pferde.

Der Ellenbogennerv ist stärker als der Mediannerv.

Der Mediannerv ist schwächer, versieht den *musc. pronator teres* und *quadratus*. Bei der Katze geht er durch das Loch am distalen Ende des Armbeines.

Nerven am Vorderfusse.*) (Fig. II., S. 199 u. 200.)

I. Der **nerv. medianus** teilt sich an der Beugefläche der Fusswurzel in

a. den *ram. ulnaris (superfic.)*, welcher den Sohlenballen versieht und

b. den *ram. radialis (profund.)*, welcher mit einem Zweige zum Daumen und der radialen Fläche der 2. Zehe, mit einem anderen, zur Ulnarfläche der 2. Zehe und zur radialen Fläche der 3. Zehe geht. Die Äste zur 2. und 3. Zehe stehen mit dem *n. ulnaris* in Verbindung.

II. Vom **nerv. ulnaris** zweigt ab: a. der *ram. superficial.*, welcher den Carpalballen versieht und sich dann spaltet in:

α. Einen Dorsalast für die ulnare Dorsalfläche der 5. Zehe.

β. Einen Zweig zur 5. Zehe und einen weiteren, welcher als IV. gemeinschaftlicher Zehennerv die 4. und 5. Zehe versorgt.

b. Der *ram. profundus* versieht α. als III. gemeinschaftlicher Zehennerve die 3. und 4. Zehe, sowie die dazu gehörenden Muskeln. β. und γ. Durch 2 *ram. anastom.* verbindet er sich mit dem Mediannerven und giebt ausserdem Zweige an die Zwischen-Knochenmuskeln, sowie die besonderen Muskeln der 1. und 2. Zehe ab.

III. Der **nerv. radialis** teilt sich in den: a. *ram. radialis*, welcher als 1. gemeinschaftlicher Zehennerv zur 1. und 2. Zehe geht. b. Der *ram. ulnaris* geht zur Dorsalfläche und teilt sich hier in den II., III. und IV. gemeinschaftlichen dorsalen Zehennerven, welche aber das 3. Zehenglied nicht mehr versorgen.

Allgemeines über die Nerven des Vorderfusses.

Ein Vergleich der Handnerven des Menschen und der Haussäuger führt Sussdorf**) zu folgenden Schlüssen: Die Nerven der Hand sind noch konservativer in der Beibehaltung ihrer Innervationsgebiete als die Arterien. Bei eingetretenem Fingermangel erhält sich der zugehörige *n. digitor. commun.* als besonderer Stamm, welcher an die entsprechende Seite des übrig gebliebenen Fingers geht. Der Mediannerv bleibt im allgemeinen ganz an der Volarfläche und versorgt hier die Mehrzahl der Finger mit Ausnahme des Hundes, bei welchem höchstens noch die Radialseite des 3. Fingers Medianusfasern erhält, die übrigen ulnaren Finger werden bei ihm vom Ulnarnerven versorgt. Bei allen Mehrzehern (excl. Mensch) wird der 3. Finger vom *n. ulnaris* und *medianus* versorgt und auch beim Pferde ist das der Fall.

*) Nach Sussdorf. „Verteilung der Arterien und Nerven etc."

**) Vergl. die mehrerwähnte Arbeit.

Der Ulnarnerv innerviert den übrigen Teil der Hohlhand- und volaren Fingerbekleidung, wie aber auch den grössten Teil der Mittelhandmuskeln. Ausserdem wird von ihm aber auch der Ulnarteil der Streckseite versorgt, aber nur bis zur Mitte des dritten Fingers. Das übrige Gebiet des Handrückens fällt dem Radialnerven zu. Beim Hunde versieht der Ulnarnerv sogar nur die Ulnarseite des 5. Fingers.

Der **Zwerchfellnerv** *(nervus phrenicus)* (die Figur siehe hinten beim Sympathicus) entspringt jederseits mit drei Wurzeln aus den ventralen Ästen des 5., 6. und 7. Halsnerven. Diese Wurzeln laufen auf der lateralen Seite des Rippenhalters nach rückwärts und ventral, um sich dann zu einem Strange zu vereinigen, welcher in die Brusthöhle und über die Herzbasis zwischen Herzbeutel und Brustfell wegläuft. Der linke Nerv zieht nun zwischen den Blättern des Mittelfelles nach rückwärts und verbreitet sich vom Spiegel aus im Zwerchfelle. Der rechte Nerv folgt dem unteren Rande der hinteren Hohlvene. Die Zwerchfellnerven bekommen vor der Herzbasis Äste vom ersten Brustganglion des Sympathicus und Zweige derselben anastomosieren mit solchen des Sympathicus in den Zwerchfellpfeilern. Der Herzbeutel, sowie das Mittelfell bekommen von ihnen kleine Zweige, ebenso gehen kleine Zweige zur Vertebralarterie und oberen Halsvene.

Lendengeflecht *(plexus lumbalis*, Fig. 85).

Das Lendengeflecht wird durch die schlingenförmige Verbindung der ventralen Äste der Lendennerven hergestellt. Zwischen dem letzten Zwischenrippennerven und dem ersten, ventralen Lendennerven fehlt diese Verbindung. Das Lendengeflecht ist verschieden, je nachdem das Pferd 5 oder 6 Lendenwirbel besitzt. Wenn nur 5 Lendenwirbel vorhanden, dann fehlt der erste Lendennerv, also im Lendengeflecht der sog. Lendenbauchnerv. Es beginnt also beim Pferde mit 5 Lendenwirbeln das Geflecht sogleich mit dem 2. Aste des Lendengeflechtes, mit dem Lendenleistennerven.

a. Der **Lendenbauchnerv** *(nervus lumbo-hypogastricus)**) (a) ist der ventrale Ast des **ersten** Lendennerven und tritt einwurzelig und ohne mit dem nächsten eine Schlinge zu bilden, zwischen 1. und 2. Lendenwirbel aus dem Wirbelkanal. Er verläuft sodann zwischen *Ileopsoas* und *Quadratus lumborum,* zwischen welchen beiden Muskeln er sichtbar wird und teilt sich in einen äusseren und inneren Ast. Ersterer verläuft zunächst zwischen dem inneren schiefen und dem Quer-Bauchmuskel, die von ihm Zweige erhalten und endet in der Haut der lateralen Schenkelfläche. Der innere

*) Darmbein-Bauchnerv, *n. ilio-hypogastricus*, Gurlt.

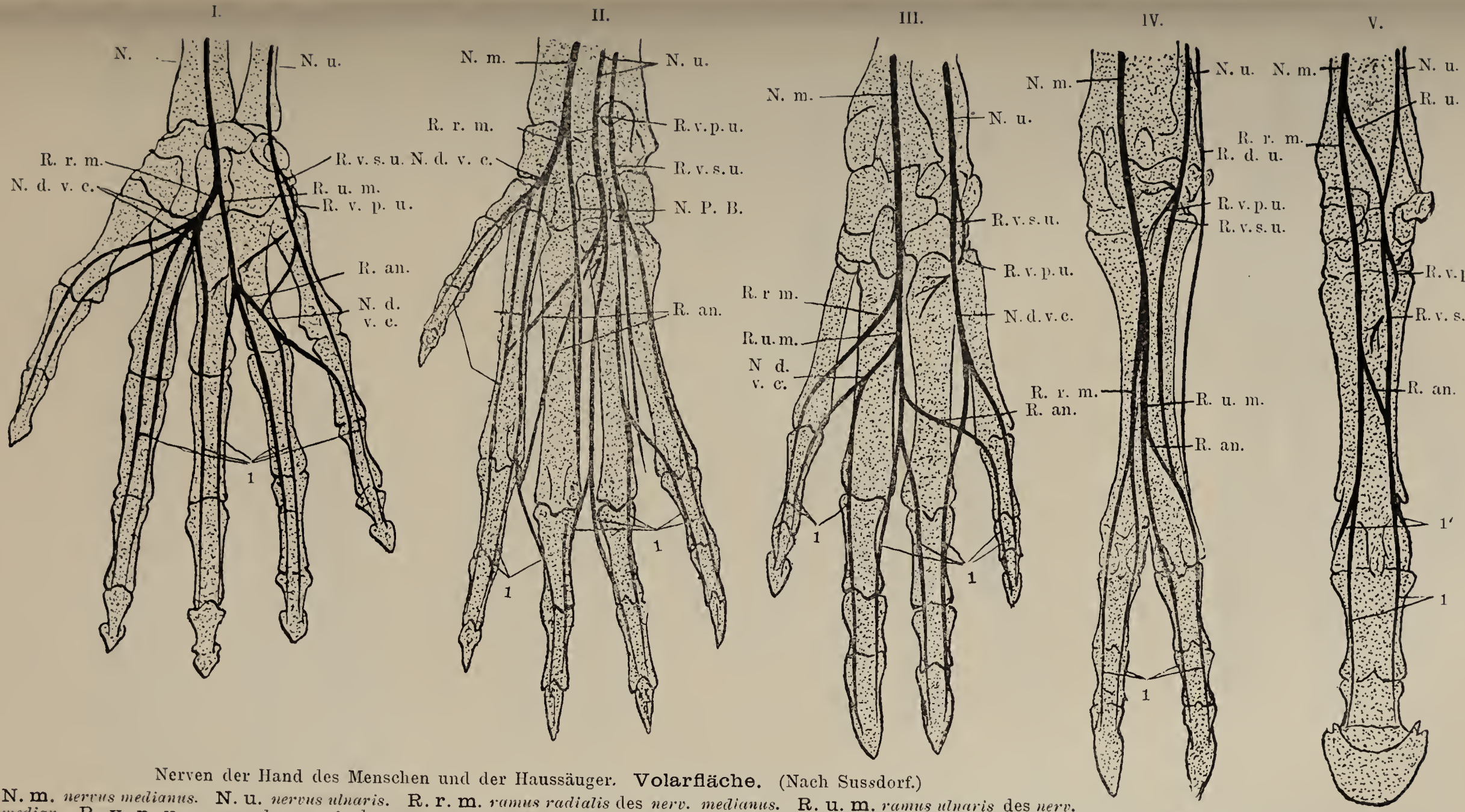

Nerven der Hand des Menschen und der Haussäuger. **Volarfläche.** (Nach Sussdorf.)

N. m. *nervus medianus.* **N. u.** *nervus ulnaris.* **R. r. m.** *ramus radialis* des *nerv. medianus.* **R. u. m.** *ramus ulnaris* des *nerv. median.* **R. v. p. u.** *ram. volar. prof.* des *nerv. ulnaris.* **R. v. s. u.** *ram. vol. superfic. d. nerv. ulnar.* **R. d. u.** (Fig. IV) *ramus dorsalis* des *nerv. ulnar.* **N. d. v. c.** *nerv. dig. vol. comm.* **R. an.** *ramus. anastomoticus.* 1 *nerv. dig. vol. propr.* 1′ (Fig. V) dorsale Zweige des *nerv. digit. propr.* **N P. B.** (Fig. II) Nerv für den Palmarballen.

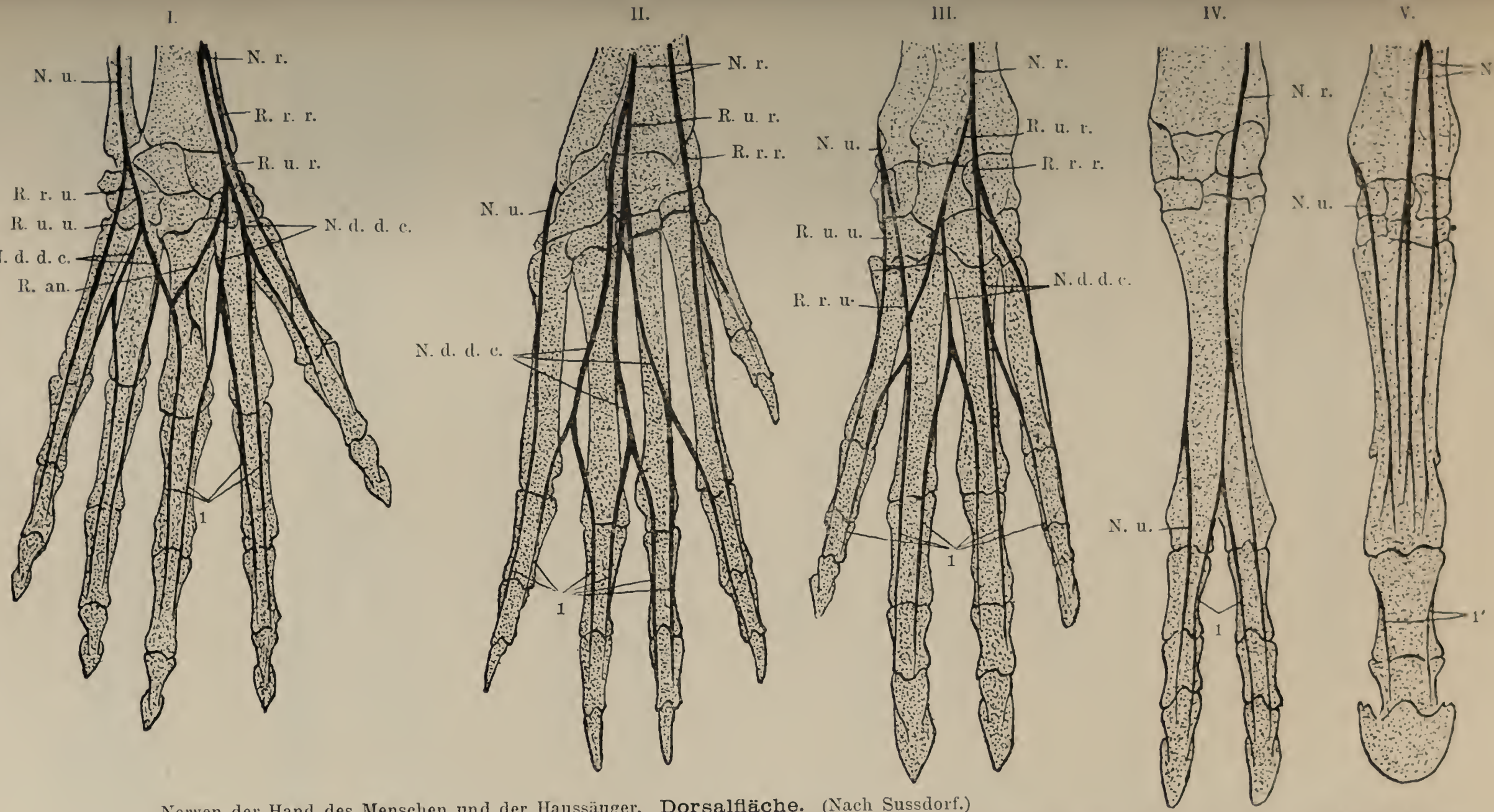

Nerven der Hand des Menschen und der Haussäuger. **Dorsalfläche.** (Nach Sussdorf.)

N. u. *nervus ulnaris.* **N. r.** *nerv. radialis.* **R. u. u.** *ram. ulnar. d. nerv. ulnar.* **R. r. u.** *ram. radialis d. nerv. uln.* **R. r. r.** *ram. radialis d. nerv radial.* **R. u. r.** *ram. ulnaris d. nerv. radial.* **R. an.** *ram. anastomot.* **N. d. d. c.** *nerv. digit. dors. commun.* 1 *nerv. dig. dors. propr.* 1′ (Fig. V) dorsale Äste d. *n. digit. vol. propr.*

Ast läuft, vom Bauchfelle gedeckt, bis in die Gegend des Bauchringes, wo er sich entweder mit dem nächsten Nerven verbindet, oder unmittelbar nach aussen tritt. Der innere schiefe und Querbauchmuskel, sowie die Vorhaut und die Haut des Hodensackes und Euters bekommen von ihm Zweige.

b. Der **Lenden-Leistennerv** *(nervus lumbo-inguinalis)* (b) ist der Ventralast des **zweiten** Lendennerven und kommt zwischen 2. und 3. Lendenwirbel heraus. Er hängt durch eine schwache Schleife mit dem nächsten Nerven zusammen und tritt wie der vorige am lateralen Rande des grossen Psoas hervor.

Der äussere Ast desselben geht wie der gleichnamige des vorigen Nerven über dem Muskelfleische des Querbauchmuskels nach aussen und verbreitet sich in denselben Organen wie jener, ausserdem noch in der Vorhaut, dem Hodensack und Euter.

Der innere Ast zieht sich in die Nähe des inneren Leistenringes und verbreitet sich im inneren schiefen, sowie im geraden Bauchmuskel. Er verbindet sich mit einem Zweige des äusseren Samennerven.

c. Der **äussere Samennerv** *(nervus spermaticus externus)* (c) kommt aus dem 3. Zwischenwirbelloch der Lende, entspricht sohin dem Ventralaste des **dritten** Lendennerven. Er bildet eine Schleife mit dem nächsten und vorhergehenden, tritt mit zwei Ästen zwischen den Fasern des kleinen Psoas heraus, läuft über der umschlungenen Darmbeinarterie hinweg, giebt einen Zweig an den inneren schiefen Bauchmuskel*) und geht, in einen hinteren und vorderen Ast gespalten, beim männlichen Tiere zum inneren Leistenring und mit dem *Cremaster externus* nach aussen. Er verzweigt sich im genannten Muskel, in der gemeinschaftlichen Scheidehaut und in der Vorhaut; beim weiblichen Tiere, wo er der Euterarterie folgt, verbreitet er sich im Euter.

d. Der **äussere Hautnerv des Schenkels** *(nervus cutaneus femoris externus)* (d) enspricht dem Ventralaste des **vierten** Lendennerven und steht durch Schleifen mit dem vorhergehenden und folgenden Nerven in Verbindung. Er läuft mit der umschlungenen Darmbeinarterie schief nach aussen und durchbohrt etwas hinter dem lateralen Darmbeinwinkel die Muskulatur, tritt hierauf an die mediale Schenkelfläche, nahe am vorderen Rande derselben und verbreitet sich an der Haut in der Umgebung des Kniegelenkes.

e. Der **Schenkelnerv** *(nervus cruralis)* (e) ist sehr stark, entspricht dem Ventralaste des **fünften** Lendennerven und steht durch eine Schlinge mit dem vorigen und durch eine stärkere mit dem nächsten Nerven in Verbindung. Er läuft am hinteren Rande des kleinen Lendenmuskels nach abwärts und geht lateral von dessen Sehne zum Schenkelkanal zwischen den vorderen und medialen Kopf des Kniescheibenstreckers, welch letzterer mit seinen 4 Köpfen, wie auch der Sartorius von ihm versehen werden. Er giebt folgende Äste ab:

---

*) Derselbe wird öfters vom Lenden-Leistennerven abgegeben.

α. Zweige an den kleinen Psoas, an die Köpfe des *Ileopsoas* und an den äusseren schiefen Bauchmuskel.

β. Einen stärkeren Ast, der mit der Lendendarmbeinarterie verläuft und als Lendendarmbeinnerv bezeichnet werden kann. Er verzweigt sich im *Ileopsoas*, im Spanner der breiten Schenkelbinde, im äusseren Kruppenmuskel und der Haut.

γ. Den inneren Hautnerven des Schenkels (*nervus saphenus*) (e'). Derselbe läuft im Schenkelkanale zwischen dem langen und breiten Einwärtszieher, die von ihm Zweige erhalten, zum Schenkel, geht an der äusseren Öffnung des Schenkelkanales auf die Oberfläche der Schenkelfascie und folgt mit einem stärkeren Aste der Schrankader bis zur Mitte des Mittelfusses. Kleinere Zweige verbreiten sich an der Haut der ganzen inneren Oberfläche des Schenkels, auch die Leistendrüsen bekommen von ihm Zweige.

f. Der **Verstopfungsnerv** (*nervus obturatorius*) (f) bekommt einen stärkeren Ast aus dem 5. und einen schwachen aus dem 4. sowie einen aus dem 6. Zwischenwirbelloch der Lende, so dass man ihn wohl besser als einen **zweiten ventralen Ast des fünften Lendennerven** ansehen könnte (dann würde die 1. Wurzel des Hüftnerven dem 6. Lendennerven entsprechen). Er ist der zweitstärkste Ast des Lendengeflechtes, läuft am vorderen Rande der Verstopfungsvene zum ovalen Loche des Beckens, tritt durch den vorderen, lateralen Winkel desselben nach aussen und teilt sich dann in einen vorderen und hinteren Ast. Der vordere Ast tritt am hinteren Rande des vorderen Schambackbeinmuskels aus dem Becken und innerviert diesen, den Schamschenkelbeinmuskel und den mittleren Schambackbeinmuskel. Der hintere Ast durchbohrt den äusseren Verstopfungsmuskel, der von ihm Äste erhält, wie auch der hintere Schambackbeinmuskel. Auch die Gelenkkapsel des Oberschenkels bekommt von ihm zarte Zweige.

g. Durch das 6. Zwischenwirbelloch der Lendenwirbel (zwischen 6. Lenden- und 1. Kreuzbeinwirbel, also dem untern Ast des 6. Lendennerven entsprechend) tritt die starke vordere Wurzel des Ischiadicus. Sie verknüpft das Lendengeflecht mit dem Kreuzbeingeflecht. (Siehe Kreuzbeingeflecht.)

Kreuzbeingeflecht. *Plexus sacralis.* (Fig. 85.)

Das Kreuzbeingeflecht wird von den ventralen Ästen der Kreuzbeinnerven gebildet und hängt vorne durch den, zwischen letztem Lendenwirbel und dem Kreuzbeine hervorkommenden Ast mit dem Lendengeflechte, nach rückwärts durch eine Schleife mit den Schweifnerven zusammen. Es liegt grösstenteils an der lateralen Fläche des breiten Beckenbandes und zerfällt in zwei Abteilungen:

A. In das Hüftgeflecht *(plexus ischiadicus)* bestehend aus dem Hüftnerv, dem Kruppen-, Sitzbein- und hinteren Hautnerven.

B. In das dahintergelegene Scham-Mastdarmgeflecht (*plexus pubo-coccygeus*), welches vom inneren Schamnerv, mittleren und hinteren Mastdarmnerven gebildet wird.

A. Hüftgeflecht. *Plexus ischiadicus.*

Dasselbe entspringt mit drei starken Wurzeln; dem letzten Lendennerven, sowie dem ersten und zweiten Kreuzbeinnerven. Aus ihm geht hervor:

Fig. 85.

Lenden- und Kreuzbeingeflecht des Pferdes. a Lendenbauchnerv, a′ vorderer, a″ hinterer Ast desselben. b Lenden-Leistennerv, c äusserer Samennerv, d äusserer Hautnerv des Schenkels, e e Schenkelnerv, e′ innerer Hautnerv des Schenkels, f Verstopfungsnerv, g Gesässnerv, h Sitzbeinnerv, i hinterer Hautnerv des Oberschenkels, k innerer Schamnerv, k′ mittlerer Mastdarmnerv, k″ Rückennerv der Rute, l hinterer Mastdarmnerv, m m Hüftnerv, m′ Muskelast (hinterer Oberschenkelnerv, Leyh), m″ Wadenbeinnerv, m‴ hinterer Hautnerv des Unterschenkels, n hinterer Muskelnerv (kleiner Unterschenkelnerv, Leyh), o fortgesetzter Schenkelbeinnerv (grosser Unterschenkelnerv, Leyh.)

a. Der **Gesäss-** oder **Kruppennerv** *(nervus glutaeus superior h.)* (g). Derselbe entspringt aus der vorderen Wurzel des *plexus ischiadicus*, geht mit der oberen Darmbeinmuskelarterie nach aussen und verbreitet sich in den Kruppenmuskeln.

b. Der **Sitzbeinnerv** *(nervus glutaeus inferior h.)* (h) ist stärker als der vorige, entspringt aus der hinteren Wurzel des Hüftgeflechtes d. h. aus dem

ersten und zweiten Kreuzbeinloche, läuft ausserhalb des breiten Beckenbandes etwas unter der Seitenkreuzbeinarterie nach rückwärts und verbreitet sich im oberen Teile des äusseren Kreuzsitzbeinmuskels vom Schenkel sowie im grossen Kruppenmuskel.

c. Der **hintere Hautnerv des Oberschenkels** (*nervus cutaneus femoris posterior*) (i) entspringt ebenfalls von der hinteren Wurzel dieser Geflechtsabteilung, aus dem ersten und zweiten Kreuzbeinloche, deckt den vorigen an seinem Ursprunge medianwärts und steht mit der nächsten Abteilung in Verbindung. Es ist dies ein Stämmchen, das sich bald in zwei Äste spaltet und am hinteren Rande des breiten Beckenbandes, vor dem Ansatze des grossen Gesässbackbeinmuskels aus der Beckenhöhle tritt, zwischen dem äusseren und inneren Kreuzsitzbeinmuskel zur Haut geht und sich in ihr verzweigt. Die drei erwähnten Muskeln bekommen Zweige von ihm. — In seinem Verlaufe kreuzt er sich mit dem inneren Schamnerven und tauscht Fasern mit ihm aus.

d. Der **Hüftnerv** (*nervus ischiadicus*) (m, m) ist der grösste Nerv des Geflechtes und des Körpers überhaupt. Alle drei Wurzeln, ja sogar eine kleine vierte vom dritten Kreuzbeinloche, tragen zu seiner Bildung bei. Er ist der Hauptnerv für die Beckengliedmasse, läuft ausserhalb des breiten Beckenbandes über dem kleinen Kruppenmuskel und hinter dem Pfannengelenke in der Tiefe der Gesässfurche nach abwärts und reicht mit seinen Verzweigungen bis in den Huf. Aus ihm gehen hervor:

α. Zweige an die Zwillingsmuskeln, den inneren Verstopfungsmuskel und den birnförmigen Muskel.

Unter dem Pfannengelenke, zuweilen auch schon in der Beckenhöhle, teilt sich der Hüftnerv in den Wadenbeinnerven und Schenkelbeinnerven.

β. Der **Wadenbeinnerv** (*nervus peroneus*) (m″) ist der laterale, schwächere Ast. Er läuft in der Tiefe zwischen dem äusseren und inneren Kreuzsitzbeinmuskel nach abwärts, giebt hierbei Zweige an die Kniegelenkkapsel ab und einen hinteren Hautzweig, der zwischen dem unteren und mittleren Ast des äusseren Kreuzsitzbeinmuskels zur Haut der Hinterbacken geht. Auch die Blutgefässe der Kniekehle bekommen von ihm Zweige. Er geht nun über den lateralen Kopf des Gastrocnemius, der von ihm einen Zweig erhält, zur Gegend vom Köpfchen des kleinen Unterschenkelbeines und teilt sich hier in 2 Äste:

αα. Der tiefe Ast (*n. peroneus profundus*) versieht den Mittelfussbeuger und die Zehenstrecker. Ein stärkerer Ast dieses Nerven zieht sich mit der vorderen Unterschenkelarterie nach abwärts, vorderer Unterschenkelbeinnerv (*nervus tibialis anticus*) und teilt sich im Buge des Sprunggelenkes in zwei Zweige. Der laterale Zweig versieht den Rollbeinmuskel, geht vor der grossen Mittelfussarterie nach abwärts und verästelt sich im Perioste und der Haut (*n. cutaneus pedis dorsalis medius hom.*). Der mediale Ast tritt an das mediale Griffelbein und verzweigt sich ebenfalls im Perioste und der Haut.

ββ. Der oberflächliche Ast (*n. peroneus superficialis*) giebt anfänglich noch einen Muskelzweig an den mittleren Zehenstrecker*) läuft dann bis über die Hälfte des Schenkels zwischen den Blättern der Schenkelfascie nach abwärts, um sie später zu durchbohren. Am Sprunggelenke giebt er einen Ast an die Haut der lateralen Sprunggelenkfläche, zieht sich am Rücken des Mittelfusses zum Kötengelenke nach abwärts und endet in der Haut (*n. cut. ped. medialis h.*, Fig. V. S. 210).

γ. Der **Schenkelbeinnerv** (*nervus tibialis*)**) ist der eigentliche fortgesetzte Hüftnerv. Er geht zwischen dem inneren und äusseren Kreuzsitzbeinmuskel bis zur Spalte zwischen den Köpfen des Wadenmuskels und mit seinen Ästen bis ins Hufbein. Aus ihm kommen:

αα. Ein Muskelast (m') für den äusseren und inneren Kreuzsitzbeinmuskel sowie den grossen und kleinen Gesässbackbeinmuskel. Derselbe geht hinter dem Hüftgelenke vom Hauptstamme ab.

ββ. Der hintere Hautnerv des Unterschenkels (*n. suralis*) (m''') begleitet die äussere Hautvene. Er läuft am lateralen Kopfe des Gastrocnemins nach abwärts, durchbohrt am äusserlich sichtbaren Anfange der Achillessehne die Unterschenkelfascie und läuft lateral bis zum Kötengelenke am Mittelfusse zwischen Haupt- und Nebenmittelfussknochen nach abwärts. Er versieht die laterale Abteilung der Haut des Schenkels, des Sprunggelenkes und des Mittelfusses.

Fig. 86.

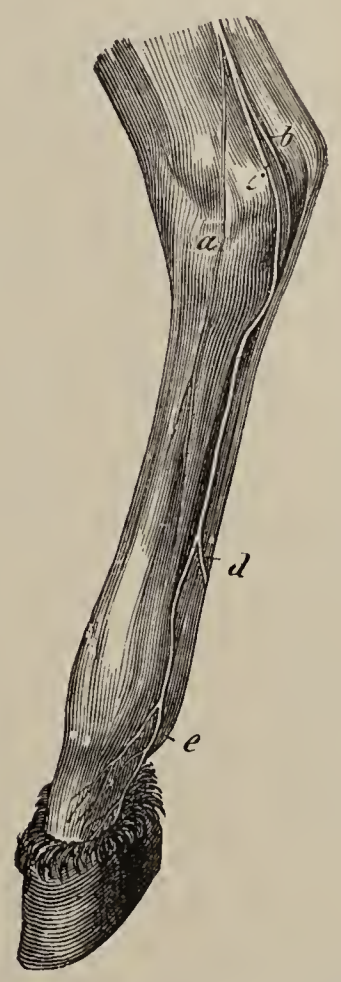

Nerven am rechten Hinterfuss des Pferdes, mediale Seite. a medialer Hautnerv des Unterschenkels, b lateraler Sohlennerv, c medialer Sohlennerv, d Verbindungsast für beide, e medialer Seitennerv der Zehe. (Leyh.)

γγ. Der hintere Muskelnerv (n) geht mit der hinteren Schenkelarterie, tritt durch die Spalte der Köpfe des Wadenmuskels, die von ihm Zweige erhalten, in die Kniekehle und versieht den Kniekehlmuskel sowie die Köpfe des Hufbeinbeugers, den Kronbeinbeuger und kleinen Fersenbeinstrecker. — Vom Aste des Kniekehlmuskels geht ein schwacher aufsteigender Zweig zur hinteren Wand der Kniegelenkkapsel.

Der **fortgesetzte Schenkelbeinnerv** ist stark und läuft mit der hinteren Hautvene an der medialen Seite des Schenkels und vor der

*) Die Innervation der *musculi peronei* und anderer siehe bei den betreffenden Muskeln.

**) Er wäre der Lage nach als hinterer Unterschenkelbeinnerv zu bezeichnen.

Achillessehne nach abwärts. Er ist jedoch noch bedeckt vom mittleren Blatte der Unterschenkelfascie. Dicht über dem Sprunggelenke teilt er sich in den äusseren und inneren Sohlennerven. Am oberen Ende der äusserlich sichtbaren Achillessehne giebt er ab: (Fig. 86.)

δδ. den medialen Hautnerven des Unterschenkels *n. saph. m.* Derselbe durchbohrt die Schenkelfascie, länft vor dem fortgesetzten Schenkelnerven und hinter der Schrankader an der medialen Seite des Unterschenkels und Fusses, hier zwischen Haupt- und Nebenmittelfussknochen, bis zum Kötengelenke nach abwärts und verzweigt sich in der Haut.

εε. Der mediale Sohlennerv (*nervus plantaris medialis)* (Fig. 86, c) verläuft an der medialen Seite der Beugesehnen nach abwärts, giebt im unteren Dritteile des Mittelfusses einen Verbindungsast (Fig. 86, d), wie am Vorderfusse zum lateralen Sohlennerven und verhält sich im weiteren Verlaufe, wie der gleichnamige Nerv des Vorderfusses.

ηη. Der laterale Sohlennerv *(nervus plantaris lateralis)* läuft lateral an den Beugesehnen nach abwärts und verhält sich im weiteren Verlaufe wie der gleichnamige Nerv des Vorderfusses.

Nerven der Beckengliedmasse beim Wiederkäuer.

A. **Lendengeflecht.** Die Unterschiede gegenüber dem Pferde sind unbedeutend und kaum grösser, als die individuellen Schwankungen bei ein und derselben Tierart. Auch hier beteiligen sich die beiden ersten (bei Vorhandensein von 7 Lendenwirbeln die drei ersten) Lendennerven nicht am Geflechte. Die einzelnen Äste sind schärfer gesondert; der Lendenleistennerv verbreitet sich mit seinem hinteren Aste nur im geraden Bauchmuskel. Der äussere Samennerv verbindet sich öfters durch einen Zweig mit dem äusseren Hautnerven des Schenkels.

B. **Kreuzbeingeflecht.** Das Geflecht selbst verhält sich ähnlich wie beim Pferde, doch sind die beiden Abteilungen desselben, Hüftgeflecht und Schammastdarmgeflecht schärfer von einander getrennt. Die Verhältnisse am distalen Teile der Gliedmasse sind nach Sussdorf folgende:

I. Der **nervus tibialis** giebt schon am Unterschenkel den *n. suralis* zur lateralen Fläche der Fusswurzel ab und teilt sich hierauf in die beiden Sohlennerven. a. Der **n. plantaris medialis** läuft neben den Beugesehnen her und spaltet sich in der Mitte des Metatarsus in α. den *nerv. digitor. ped. plant. comm. II.* für die mediale Afterzehe und die Medialfläche der inneren Hauptzehe. β. den *n. dig. ped. plant. comm. III.* welcher sich am Zwischenzehenspalte in 2 Äste für die 3. und 4. Zehe gabelt. Beide Äste erhalten Anastomosen vom *n. peroneus.* (Fig. IV., S. 209 u. 210.)

b. Der **n. plantaris lateralis** giebt den *n. dig. ped. plant. comm. IV.* an die laterale Fläche der 4. und die 5. (laterale After-)Zehe ab. Sein *ram. prof.* biegt unter dem Tarsalgelenke medial ab und versieht die Muskeln an der Sohlenfläche des Mittelfusses.

II. Der **nervus peronaeus** giebt ab: a. den **peronaeus superficialis**, welcher am lateralen Rande des Sprunggelenkes sich als *(n. cutaneus dorsi pedis medius* in drei Äste teilt:

α.) Der laterale Ast versieht als *n. cut. ped. medius* die Dorsalfläche der 4. Zehe. β.) Der mittlere Ast *n. dig. ped. dors. comm. III* vereinigt sich an der Zwischenspalte mit dem Zehenaste des *n. per. prof.*, sendet ausserdem durchbohrende Zweige zu den Zehennerven der Sohlenfläche und versieht im weiteren die einander zugewandten Flächen der 3. und 4. Zehe. γ.) Der mediale Ast geht als *n. cut. ped. medialis* zur Dorsalfläche der 3. Zehe.

β. Der **nerv. peronaeus profund.** verhält sich wie beim Schweine (siehe d.).

Nerven der Beckengliedmasse des Schweines.

A. Im **Lendengeflechte** finden sich keine wesentlichen Unterschiede gegenüber dem Pferd und Wiederkäuer.

B. Die vordere Abteilung des **Kreuzbeingeflechtes** wird vom vorletzten und letzten Lendennerven, sowie dem 1. und 2. Kreuzbeinnerven gebildet, die hintere Abteilung vom 2. und 3. Kreuzbeinnerven. Am Unterschenkel findet sich folgende Verteilung (Sussdorf): (Fig. III., S. 209 u. 210.)

I. Der **nervus tibialis** teilt sich am Sprunggelenke in die beiden Sohlennerven. a. Der **nerv. plantaris medial.** spaltet sich in der Mitte des Mittelfusses in den *nerv. dig. ped. plant. comm. II u. III* ausserdem geht ein *ramus communicans* zu dem benachbarten Aste des *n. plant. lat.* b. Der **nerv. plantar. lateral.** giebt am 4. Zwischenraum der Mittelfussknochen ab: den *ram. superficialis*, von welchem ein Ast als *n. cutaneus ped. dors. extern.* zur Dorsalfläche der 5. Zehe zieht, während ein anderer die benachbarten Flächen der 5. und 4. Zehe versorgt. Der *ram. profundus* versieht die Muskeln der Sohle und anastomosiert mit dem *ram. superfic.*

II. Der **nervus peronaeus** liegt dorsal und teilt sich schon am Unterschenkel in den oberflächlichen und tiefen Wadenbeinnerven. a. Der **nerv. peron. superfic.** liegt lateral und teilt sich an der Fusswurzel in α. den *n. dig. ped. dors. comm. II* und β. in einen zweiten Ast, von welchem der *n. dig. ped. dors. III u. IV* abzweigen. Ersterer steht mit dem *n. intermetatars. dors. III* (vom *n. peron. prof.*) in Verbindung. b. Der **nerv. per. prof.** liegt mehr medial und teilt sich in den obenerwähnten, medialen Verbindungsast zum 3. gemeinschaftlichen Zehennerven und in den *ram. lateral.*, welcher den *musc. ext. dig. brev.* versieht.

Nerven der Beckengliedmasse beim Fleischfresser.

A. Das **Lendengeflecht** zeigt keine wesentlichen Unterschiede gegenüber dem Schwein und Rind. Der Schenkelnerv entspringt mit je einer Wurzel aus dem 3., 4. und 5. Lendennerven; der Verstopfungsnerv vom 4., 5. und 6. Lendennerven.

B. **Kreuzgeflecht.** Die vordere Abteilung wird von den drei letzten Lendennerven und dem ersten Kreuznerven gebildet, die hintere vom 1. und 2. Kreuznerven.

Nerven des Fusses:*) I. Der **n. tibialis** teilt sich schon weit oberhalb des Sprunggelenkes in die beiden Sohlennerven. a. Der **n. plantar. medialis** giebt ab α. den *ram. fibularis* (lateralen Ast), welcher zum Sohlenkissen zieht und β. den *ram. tibialis* (medialen Ast), welcher als *n. dig. ped. comm. plant. I* zur 1. und 2. Zehe zieht. b. Der **nerv. plant. lat.** spaltet sich in den oberflächlichen und tiefen Ast. α. Der *ram. superficialis* teilt sich in den *n. dig. ped. plant. comm. II, III u. IV*, von denen erstere beide mit dem lateralen Ast des *n. plant. med.* in Verbindung stehen. β. Der *ram. prof.* versieht die tiefen Muskeln der Sohlenfläche des Metatarsus. (Fig. II., S. 209 u. 210.)

II. **nerv. peronaeus** gabelt sich in der Mitte des Unterschenkels in den oberflächlichen und tiefen Ast. a. Der **n. peron. superfic.** giebt ab den *α. n. cutan. dors. ped. medialis*, welcher jedoch fehlen kann. β. Der andere Zweig des oberflächlichen Wadenbeinnerven, des *n. cutan. dors. ped. medius* entsendet die *n. dig. ped. dors. comm. II, III u. IV*, deren jeder sich mit einem Aste des *n. per. prof.* in Verbindung setzt. b. Der **n. peron. profund.** teilt sich am Sprunggelenke in die drei *n. intermetatarsei dorsal. II, III u. IV*, deren Verbindung eben erwähnt wurde. Der *ram. lateral.* des *n. per. prof.* versieht den *musc. ext. dig. ped. brev.*

Allgemeines über die Fussnerven.

Sussdorf fasst seine diesbezüglichen Untersuchungsergebnisse etwa in folgendem zusammen: Zwischen den Hand- und Fussnerven besteht eine bemerkenswerte Übereinstimmung. Der *n. medianus* erinnert an den *n. plant. medial.* der *n. ulnar.* an den *n. plant. lat.* „Wie der *nerv. median.* in der Volarseite der medialen Finger sowie den radialen und oberflächlichen Muskeln sein Innervationsgebiet fand und der *n. ulnaris* in der Volarfläche der ulnaren Finger nebst den tieferen Muskeln der Hohlhand, so versorgt der *n. plant. med.* vorzugsweise die medialen Zehen und oberflächlichen Mittelfussmuskeln, der *n. plant. lat.* die lateralen Zehenteile und die tiefen Sohlenmuskeln. Hier wie dort gehen beide Äste Verbindungen mit einander ein, hier wie dort greift der laterale Versorger der Beugeseite auch auf die laterale Abteilung der Dorsalfläche über. Die gleiche Homologie zwischen Innervation der Hand und des Fusses kann aber auch an der Dorsalseite dieser Gliedmassenteile beobachtet werden“ (Sussdorf). Die Hauptstämme der Fussnerven erhalten sich bei allen Haustieren, mag auch die Zahl der Zehen auf eine herabsinken; ebenso die gegenseitigen Verbindungen der benachbarten Nerven. Namentlich beständig ist die Verbindung zwischen dem *n. peron. prof.* und *superficialis.* (Sussdorf.)**)

---

*) Sussdorf.

**) Das Nähere über diese obenangeführten Punkte ist in der mehrerwähnten Arbeit Sussdorfs nachzusehen.

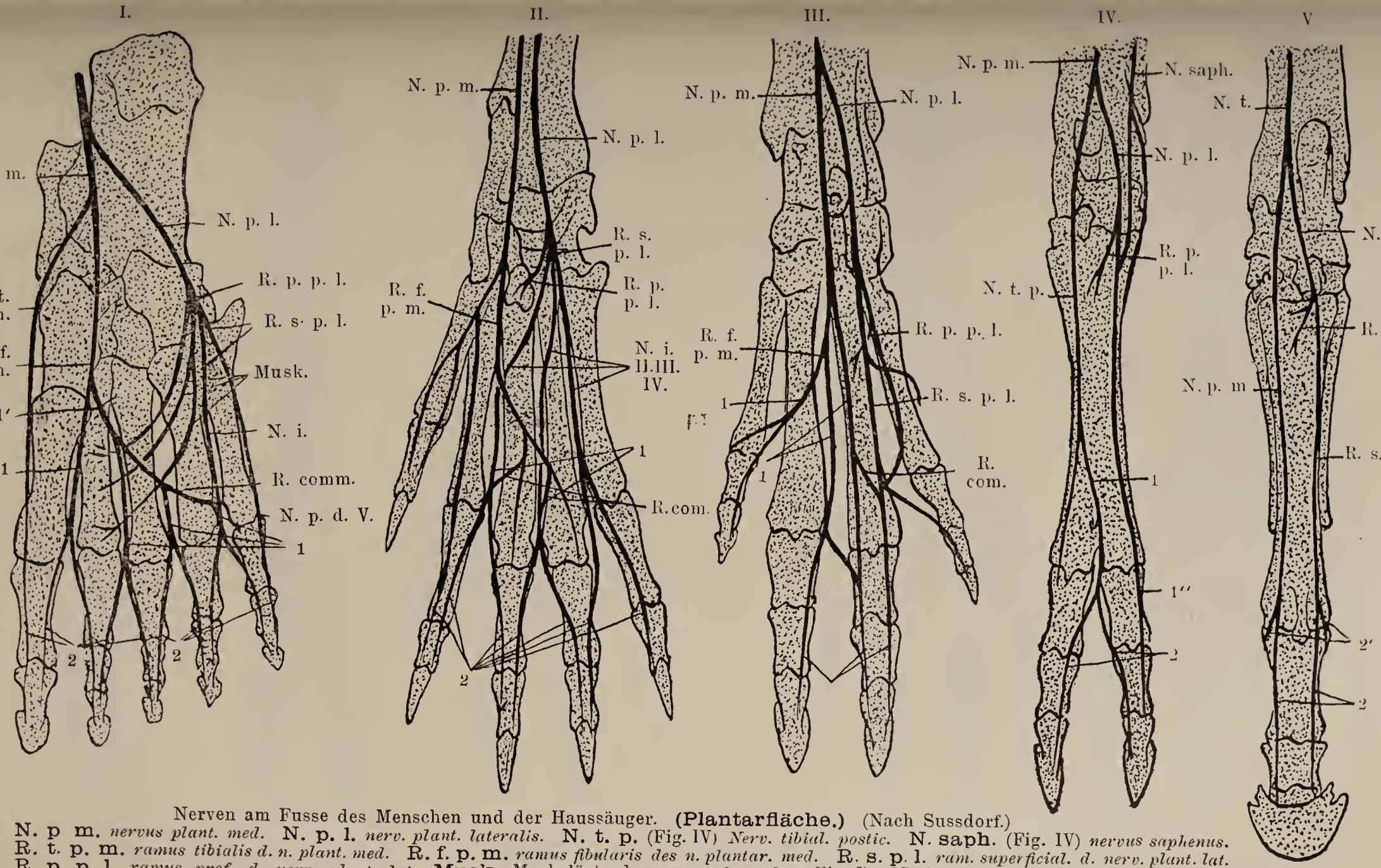

Nerven am Fusse des Menschen und der Haussäuger. **(Plantarfläche.)** (Nach Sussdorf.)
N. p m. *nervus plant. med.* **N. p. l.** *nerv. plant. lateralis.* **N. t. p.** (Fig. IV) *Nerv. tibial. postic.* **N. saph.** (Fig. IV) *nervus saphenus.*
R. t. p. m. *ramus tibialis d. n. plant. med.* **R. f. p. m.** *ramus fibularis des n. plantar. med.* **R. s. p. l.** *ram. superficial. d. nerv. plant. lat.*
R. p. p. l. *ramus prof. d. nerv. plant. lat.* **Musk.** Muskeläste des *nerv. plant. lat.* (Fig. I). **N. i.** *nerv. intermetatars.* **R. com.** *ram. communic.*
N. p. d. V. (Fig. I) *nerv. dig. ped. V. dorsal.* 1 *nerv. digit. ped. plant. communes.* 1′ (Fig. I. und III.) Stamm für den *nerv. dig. ped. plant. comm.* II und III. 1″ (Fig IV) *nerv dig. plant. fib.* IV. 2 *nerv. dig. plant. propr.* 2′ (Fig. V) *nerv. dig. dors. propr.* NB. In Figur V. ist der *ram. communicans* nicht gezeichnet; er ist auch beim Pferde vorhanden.

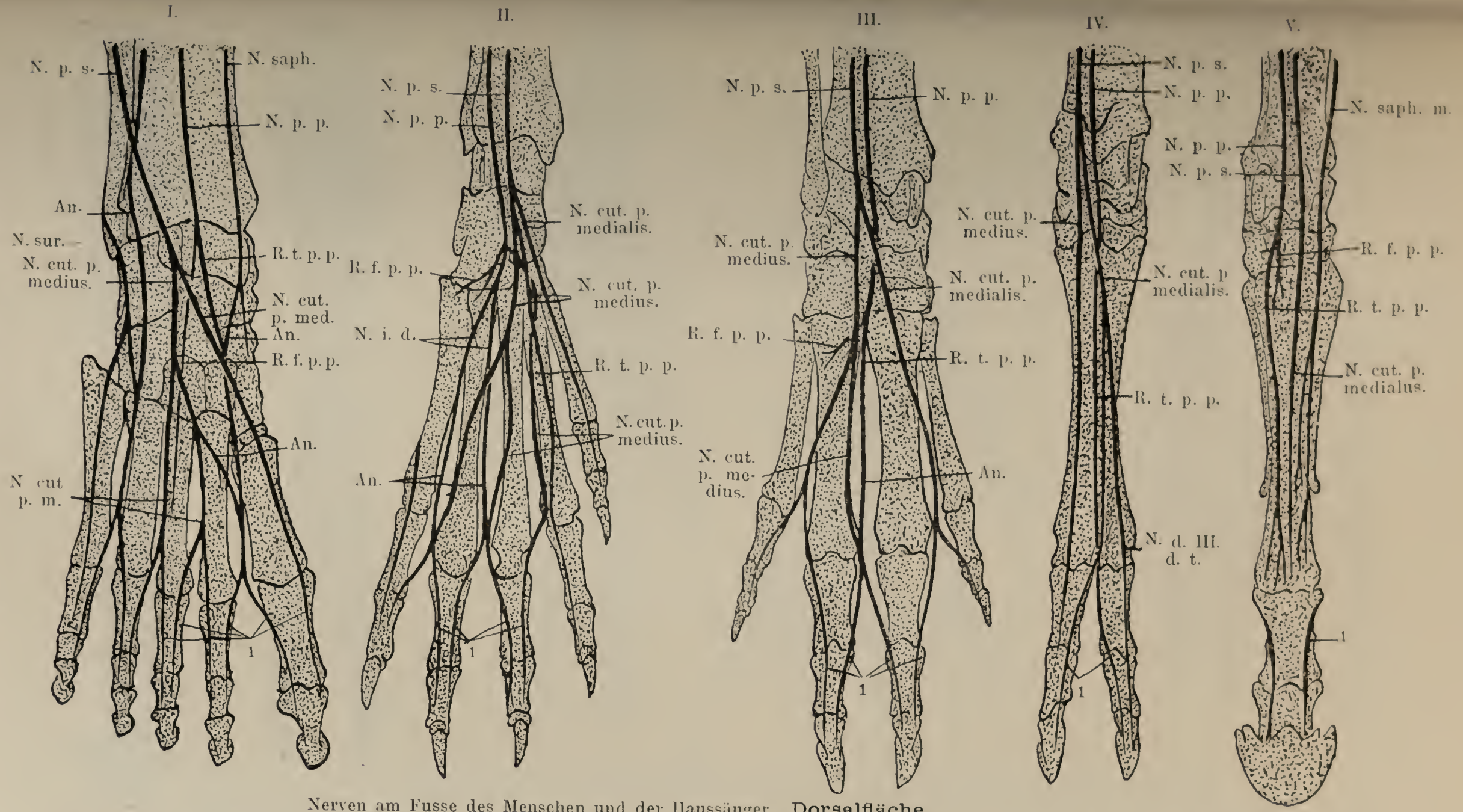

Nerven am Fusse des Menschen und der Haussäuger. **Dorsalfläche.**

N. p. s. *nerv. peroneus superificial.* **N. p. p.** *nerv. per. prof.* **N. saph.** *nervus saphenus.* **R. t. p. p.** *ramus tibial. d. nerv. per. prof.* **R f. p. p** *ram. fib. d. nerv. per. prof.* **N. cut. p. medialis.** *nervus cutaneus pedis medialis.* **N. cut. p. medius.** *nerv. cut. ped. medius.* **N. sur.** (Fig. I) *nerv suralis.* **N. d. III. d. t.** (Fig. IV) *nerv. digit. III. dorsal. tibialis.* 1 *Nerv. digit. dorsal. propr.* (Nach Sussdorf.)

B. **Scham-Mastdarmgeflecht,** *plexus pubo-coccygeus.*

Dasselbe entspringt mit zwei Wurzeln, die aus dem dritten und vierten Kreuzbeinloche hervorkommen, steht jedoch mit dem Hüftgeflechte in Verbindung. Aus ihm gehen hervor:

a. Zwei Äste, aus dem dritten und vierten Kreuzbeinnerven, zum Beckengeflecht (s. dieses).

b. Der **innere Schamnerv** *(nervus pudendus internus)* (Fig. 85, k), ist verhältnismässig stark, entspringt aus dem vierten Kreuzbeinloche, kreuzt sich mit dem hinteren Hautnerven des Schenkels, verläuft mit der gleichnamigen Arterie, tritt zwischen beide seitlichen Aufhängebänder der Rute im hinteren Gesässbeinausschnitt nach aussen und wird nunmehr als Rückennerv der Rute *(nervus dorsalis penis)* (k″) bezeichnet. Er verläuft sehr geschlängelt in der Furche am Rücken der Rute, giebt feine Äste in den cavernösen Körper und verliert sich in der Vorhaut. — Von dem inneren Schamnerven geht ein Ast, der Mittelfleischnerv, *(nervus perinealis)* durch die seitliche Aftergrube nach aussen und verbreitet sich in der Haut des Afters und des Mittelfleisches bis zum Hodensacke herab. Ein schwacher Ast, mittlerer Mastdarmnerv, tritt an den Hebemuskel des Afters (k′).

c. Der **hintere Mastdarmnerv** (*plexus coccygeus hom.*) (l). Es sind dies zwei schwache Nerven, die aus dem vierten und fünften Kreuzbeinloche kommen und unter sich, sowie meist auch mit dem inneren Schamnerven zusammenhängen. Sie verzweigen sich mit vielen feinen Ästen in den willkürlichen Muskeln des Afters und der Haut; einzelne rückläufige Fäden scheinen zu den organischen Muskeln des Afters zu gehen. — Ein Zweig geht zum Gesässbeinmuskel des Schweifes.

Das Gehirn.

Entwickelungsgeschichtliches: Am vordersten Ende des Medullarrohres bilden sich 3 blasige Erweiterungen aus, von deren vorderster sich bald die kugeligen Augenblasen zu beiden Seiten deutlich abheben. Aus den drei Abteilungen entstehen

Fig. 86.

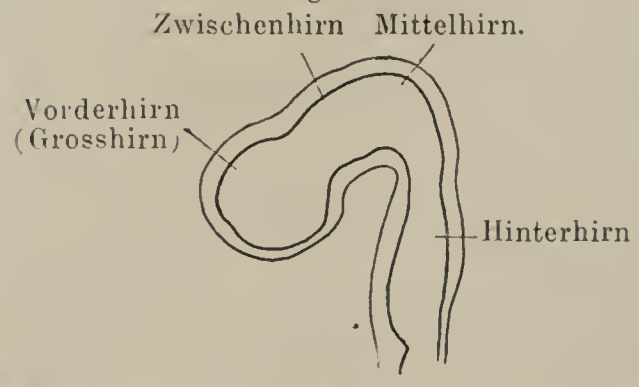

Medianschnitt durch das Gehirn eines 20tägigen Schafembryo. (Nach Bonnet.)

Fig. 87.

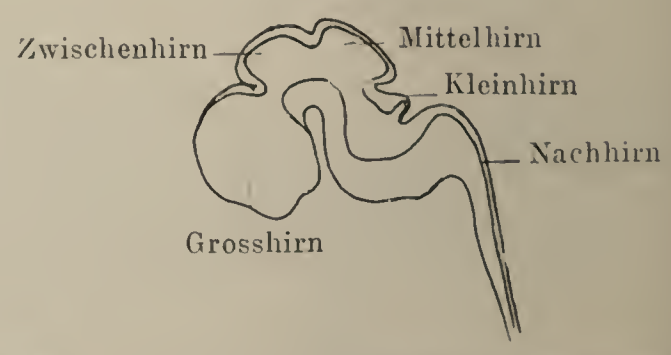

Medianschnitt durch das Gehirn eines Schafembryo von 3,5 cm Länge.

Krümmungen der Gehirnbläschen vom Schafembryo.

in kurzer Zeit fünf, indem am I. Hirnbläschen eine Teilung in Vorderhirn und das dahinter gelegene Zwischenhirn eintritt; das II. Hirnbläschen wird zum Mittelhirn; das III. bildet wie das erste zwei Abteilungen: das Hinterhirn und das Nachhirn.

Fig. 88.

Gehirnbläschen vom 6,8 cm langen Pferdeembryo. (Nach Bonnet.)

Am Vorderhirn tritt bald die Hemisphärenbildung in Erscheinung und durch mächtiges Wachstum der beiden Halbkugeln entsteht daraus das Grosshirn. Aus dem Zwischenhirn werden später die Sehhügel mit Umgebung, aus dem Mittelhirn die Vierhügel und Hirnstiele, das Hinterhirn wandelt sich in Brücke und Kleinhirn um, das Nachhirn endlich wird zum verlängerten Mark. Die Lichtung des Medullarrohres bezw. der Gehirnbläschen bleibt in Form der sog. Gehirnkammern erhalten.

Während ursprünglieh das Gehirn in einer Ebene lag, entstehen bald infolge des Längenwaehstumes Krümmungen, durch welehe Vorderhirn und Zwisehenhirn naeh vorne umgekniekt werden, wogegen Mittel- und Hinterhirn in einen kurzen, ventral konvexen Bogen sich zusammenlegen; es sind also 3 Kniekungen vorhanden, die erste ist e Kopfbeuge, die zweite die Brüekenbeuge, die dritte die Naekenbeuge. (Fig. 87.)

Nun tritt ein ausserordentliehes Wachstum des Grosshirnes ein, die beiden Halbkugeln legen sieh nach hinten über das Zwischenhirn und später auch über das Mittelhirn weg, so dass diese ganz dem Anblick entzogen werden. Auch der Deekenteil des Hinterhirns wuchert mäehtig, so dass dasselbe als Kleinhirn bald weit über das Mittelhirn emporragt. Sowohl am Grosshirn, wie am Kleinhirn tritt in späterer Zeit oberflächliehe Furehenbildung auf, dureh welehe bald seharf begrenzte Hirnwindungen in Erseheinung gebraeht werden. Diese Windungen in Form und Zahl bei den einzelnen Tierarten versehieden, sind am Grosshirn typiseh für die Art und treten aueh in bestimmter Folge auf. Neben den Hauptfurehen bezw. Windungen bilden sich mehr oder weniger zahlreiehe Nebenfurehen, wodureh das Bild ein seheinbar verworrenes wird.

Fig. 89.

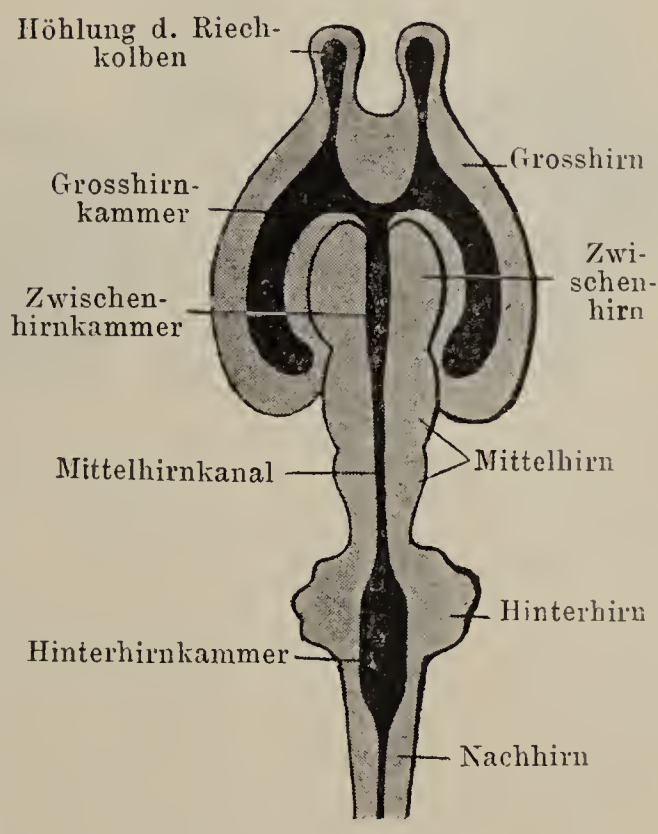

Schema der Hohlräume des Gehirnes.

Während sieh so die äussere Form der Gehirnbläsehen umgestaltet, treten auch im Inneren und an den Wandungen Veränderungen ein. Der Hohlraum der Bläschen, anfangs sehr geräumig, wird dureh das Diekenwaehstum der Wände mehr und mehr zu einer Spalte umgewandelt; welche als einfaeher Kanal das Nachhirn, Mittelhirn und Zwischenhirn durehzieht, in letzterem aber später dureh mediane Versehmelzung der Seitenwände in eine dorsale und ventrale Abteilung gespalten wird, die sich allerdings naeh vorne wieder vereinigen. Am Grosshirn bleibt der Hohlraum in der Medianlinie völlig zurüek, um so mäehtiger aber entwiekeln sieh seine Seitenteile und so kommt es, dass an Stelle der ursprünglieh einfaehen Höhlung zwei seitliehe Kammern treten, welche in der Medianlinie dureh eine enge Öffnung untereinander und mit der Kammer des Zwisehenhirns in Zusammenhang stehen. (s. Sehema Fig. 89.)

Fig. 90.

Querschnitt durch das verläng. Mark eines 6 cm langen Katzenembryo.

Die Veränderungen in der Gehirnwand sind folgende:

1. Am **Nachhirn** (Fig. 90) wächst der Boden des Rohres d. h. die ventrale Wand mäehtig in die Dieke und bildet die *medulla oblongata*. Die sehr dünn bleibende Deeke ist die *membrana tectoria ventriculi quarti*; die Seitenwand aber verdickt sieh zu den mäehtigen *pedunculi cerebelli*, welehe das Kleinhirn naeh hinten mit dem verlängerten Marke verbinden.

2. Der Boden des **Hinterhirnes** (Fig. 91) verdickt sieh zu der Brüeke *(pons)*, seine Decke wächst mäehtig aus zum Kleinhirn *(cerebellum)*, vor und hinter demselben aber bleibt sie äusserst dünn in Form des *velum medullare nasale* und

caudale. Die mässig stark werdenden Seitenteile endlich bilden Verbindungsschenkel zwischen Kleinhirn und Brücke, sowie Kleinhirn und Mittelhirn, es sind das die *crura cerebelli ad pontem* und *ad corpora quadrigemina*.

3. Auch das **Mittelhirnbläschen** (Fig. 92) erfährt am Boden eine beträchtliche Massenzunahme, indem sich hier die mächtigen Grosshirnschenkel *(pedunculi cerebri)* und die *lamina perforata posterior* entwickeln. Die, ebenfalls sehr

Fig. 91.
Kleinhirn

Querschnitt durch Kleinhirn und Brücke eines 6 cm langen Katzenembryo.

Fig. 92.
Vierhügel

Querschnitt durch die Vierhügel eines 6 cm langen Katzenembryo.

Sehhügel Fig. 93.

stark werdende Decke bildet die *corpora quadrigemina*, die Seitenteile aber die *brachia conjunctiva* und das *corpus geniculatum mediale*, ebenfalls Teile von ansehnlicher Dicke. Es ist also hier die Zunahme der Wand eine allseitig nahezu gleichmässige und während der Hohlraum im Nach- und Hinterhirn eine horizontal liegende Spalte war, ist er hier ein rundlicher, aber ziemlich enger Kanal geworden.

Fig. 94.



Querschnitt durch Zwischen- und Grosshirn eines 6 cm langen Katzenembryo.

4. Am **Zwischenhirn** (Fig. 93) verwandelt sich der Boden in die *corpora candicantia*, das *tuber cinereum cum infundibulo* und das *chiasma nervorum opticorum*. Die eigentliche Decke bildet die *membrana tectoria ventriculi tertii* und die *epiphysis*. Die Seitenteile verdicken sich zu den ziemlich massigen Sehhügeln, die ursprünglich getrennt sind durch die senkrecht stehende Spalte der Mittelhirnkammer. Später aber wird diese Spalte in der Mitte quer durchbrückt und die Sehhügel durch eine mächtige Kommissur mit einander verbunden. Dorsal und ventral von dieser bleiben die nasal und caudal zusammenhängenden Abteilungen der Zwischenhirnkammer bestehen. (Fig. 93, 3, 3.)

5. Ganz bedeutende Umänderungen erfährt endlich die Wandung des **Grosshirnes** (Fig. 94). Am Boden wird durch eine hügelige Hervorragung das *corpus striatum* gebildet (Fig. 95, b); dem sich ventral und nasal die *lamina perforata anterior*

und der *lobus olfactorius* anlegt. Decke und Seitenteile umgrenzen als Grosshirnmantel die Grosshirnkammern, ihr medialer Teil aber wirft gegen den Hohlraum des Gehirnbläschens zu Falten, aus deren einer die Ammonshörner (Fig. 95, d) hervorgehen, während die andere, mehr ventral gelegene die seitlichen Adergeflechte (Fig. 95, c) bildet. Ein Teil der medialen Wände aber legt sich aneinander und bildet so das *septum pellucidum* (Fig. 109, Seite 231), in dessen ventralem Teile das Gewölbe *(fornix)* entlang zieht. Rings um das *septum pellucidum* aber zieht sich das *corpus callosum* von einer Hemisphäre zur anderen. Der medial gelegene, nasale Wandteil des Grosshirnbläschens endlich wandelt sich um in die *commissura anterior*.

Ebenso wie beim Rückenmarke bilden sich am Gehirn aus dem umgebenden mesodermalen Gewebe Hüllen die Gehirn- und Rückenmarkhäute.

Fig. 95.

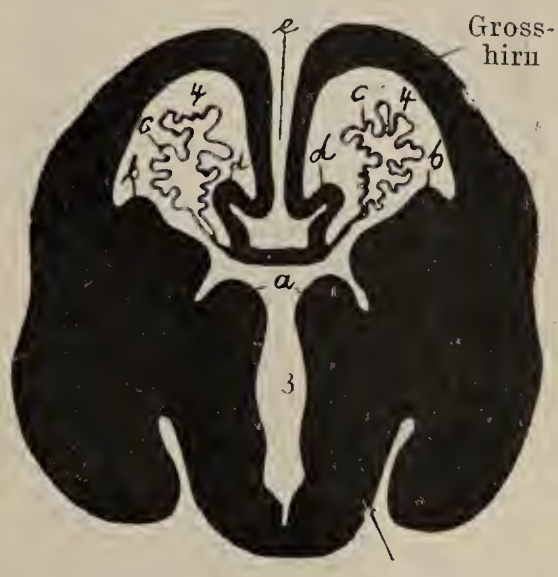

Querschnittt durch das Gehirn eines Katzenembryo am Übergange der Zwischenhirnkammer in die Grosshirnkammern.

Bau des Gehirnes.

Entsprechend der von hinten nach vorne immer weiter gehenden Aus- und Umbildung der Gehirnbläschen, soll hier der naturgemässe Weg der Beschreibung eingeschlagen und das Nachhirn bezw. verlängerte Mark, welches ganz allmählich aus dem Rückenmarke hervorgeht, zuerst der Betrachtung unterzogen werden, das Grosshirn aber an den Schluss kommen.

Hinterhirn.

1. Medulla oblongata. Verlängertes Mark. Nachhirn.

Das verlängerte Mark stellt den Übergang vom Rückenmarke zum Gehirne dar und kennzeichnet sich als solcher sowohl durch sein Äusseres, als auch durch seinen inneren Aufbau. Es reicht vom ersten Halsnerven bis zum caudalen Ende der Brücke und verbreitert sich vom Rückenmark aus gegen diese hin; dabei erscheint es mehr plattgedrückt und auf der dorsalen Fläche im nasalen Teile, wo ihm das Kleinhirn aufliegt, ausgehöhlt, während die ventrale Fläche schwach gewölbt ist. (vergl. Fig. 100, 103 und 104.)

Die Höhlung auf der dorsalen Fläche ist die Fortsetzung des Zentralkanales vom Rückenmark und wird durch das nasale und caudale Marksegel in Verbindung mit dem Kleinhirn dorsal überdacht. Nasal geht diese 4. Gehirnkammer oder Hinterhirnkammer in den Mittelhirnkanal über. Am Boden der Hinterhirnkammer ist neben der schwachen Medianfurche noch jederseits deutlich der **Hinterstrang** des Rückenmarkes zu finden, dessen medialer Teil, der **zarte Strang**, *(funiculus gracilis)* am

Fig. 96

Pferdegehirn von der dorsalen Fläche. a linke, a' rechte Hemisphäre, a Scheitel, a''' sog. Hinterhauptslappen, b Hirnbalken, c Austrittsstelle der grossen Gehirnvene, d d'' Kleinhirn, d Wurm, d' linke, d'' rechte Hemisphäre. (Leyh.)

Fig. 97.

Pferdegehirn von der Basis. a a Grosshirnschenkel, b Markkügelchen, c Trichter, d Gehirnanhang, e birnförmiger Lappen, f Riechfeld g Brücke, g g' Brückenschenkel des kleinen Gehirns, h verlängertes Mark, i Pyramiden, k *tuberculum faciale*, l strickförmige Körper. (Leyh.

Fig. 98.

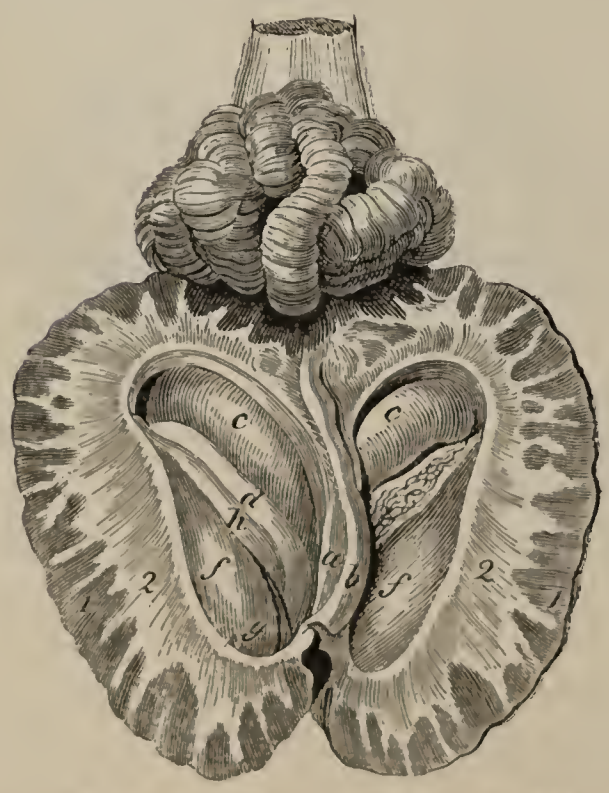

Die Seitenkammern des Pferdegehirnes geöffnet. 1 1 graue, 2 2 weisse Gehirnmasse, a halbdurchsichtige Scheidewand, b Hirnbalken. c c Ammonshörner, d Saum, f f die gestreiften Körper, g nasales, h caudales Horn der Grosshirnkammer. (Leyh.)

Fig. 99.

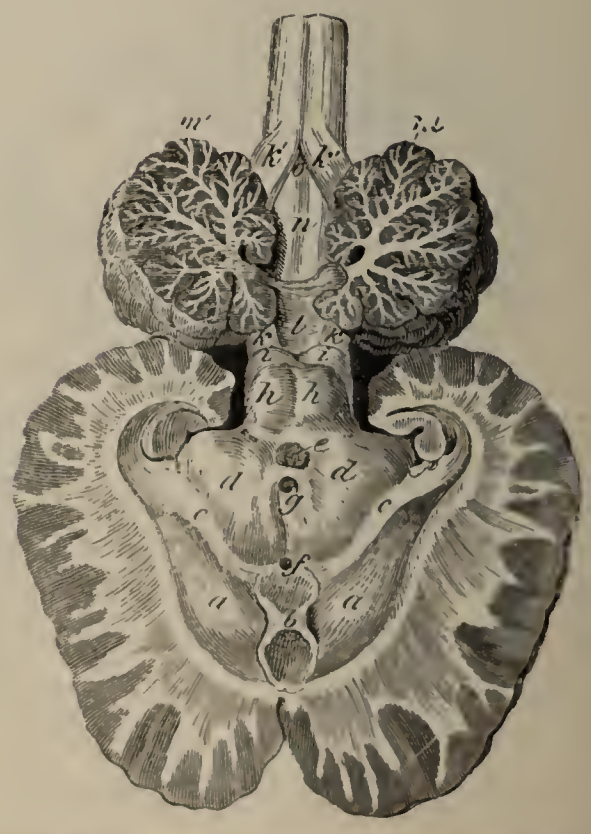

Pferdegehirn nach Entfernung des Gewölbes (und der Ammonshörner). a a die gestreiften Körper, b Rest des Gewölbes, c c Grenzstreifen, d d Sehhügel, e Zirbel, f nasale, g caudale Zwischenhirnöffnung, h h nasales, i i caudales Vierhügelpaar, k k nasale, k' k' caudale Kleinhirnschenkel. l nasales Marksegel, m linke, m' rechte Kleinhirnhälfte mit dem sog. Lebensbaum, n Hinterhirnkammer, o dreieckige Grube. (Leyh.)

stärksten ist; beim Pferde ist er jedoch nur undeutlich vom lateralen Teil des Hinterstranges, dem Keilstrang getrennt. Am Beginne der Rautengrube, d. h. des Caudalabschnittes der Hinterhirnkammer sind die zarten Stränge auseinandergedrängt und schwellen zur Keule (*clava*) an; von da aus werden

Fig. 100.

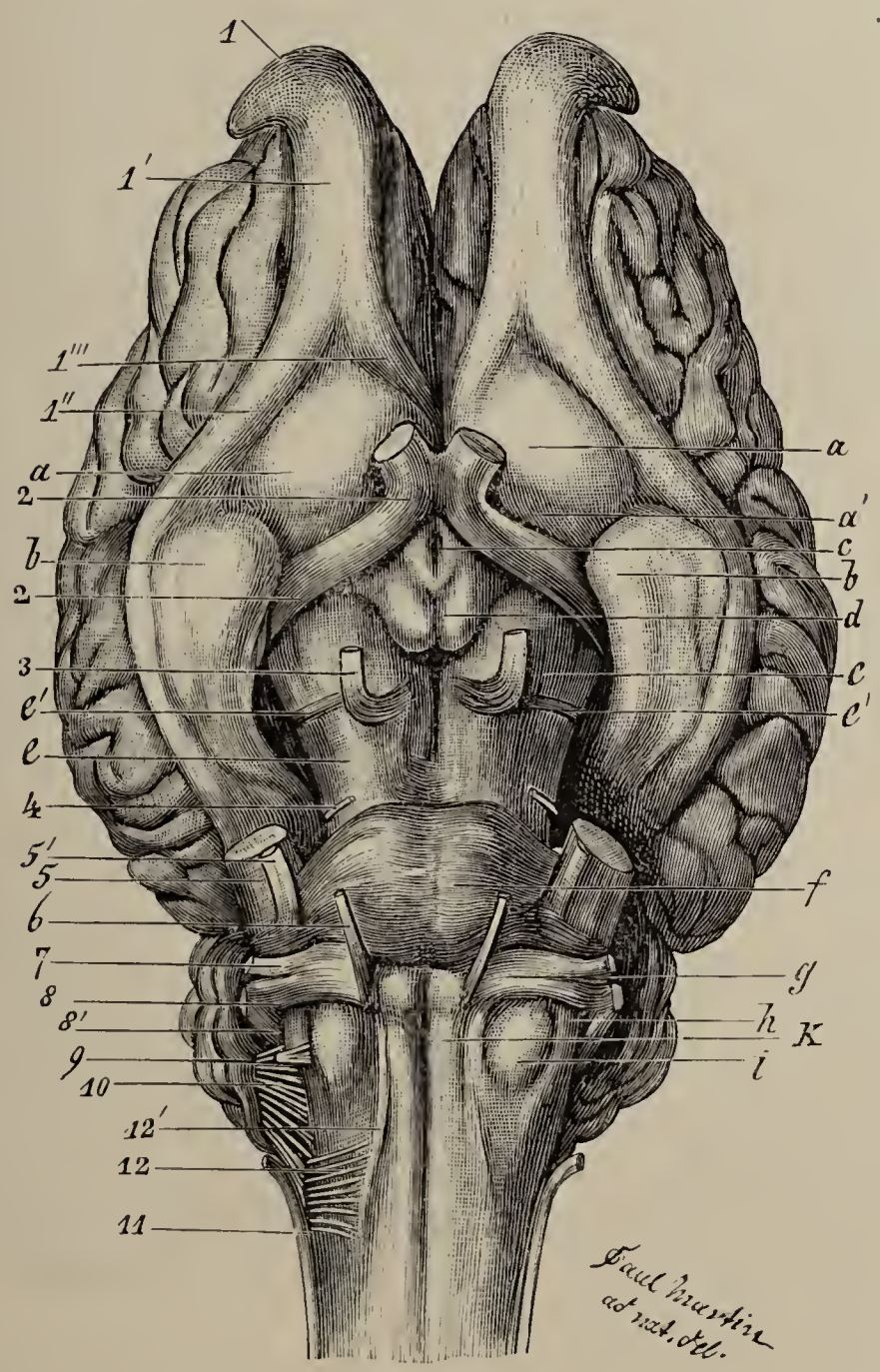

Ventralseite des Pferdegehirnes. a Riechfeld, a' Querband, b birnförmiger Lappen, *lobus piriformis*, c Trichter, d Markkügelchen, e Hirnstiel, e' *tractus peduncularis transversus*, f Brücke, g Vorbrückchen, h Teil des strickförmigen Körpers, i *tuberculum faciale*, k Pyramiden. 1 Riechkolben, 1' Riechwindung, 1'' lateraler, 1''' medialer Schenkel derselben, 2 Sehnervenkreuzung und *tractus opticus*, 3 *Oculomotorius*, 4 *Trochlearis*, 5 *Trigeminus*, 5' dessen motorische Wurzel, 6 *Abducens*, 7 *Facialis*, 8 *Acusticus*, 8' dessen dorsale Wurzel, 9 *Glossopharyngeus*, 10 *Vagus*, 11 *Accessorius*, 12 *Hypoglossus*, 12' *Hypoglossuslinie*.

sie dünner und verschwinden allmählich. An Stelle der Keule enthalten sie den Kern der zarten Stränge (*nucleus funiculi gracilis*). Der **Keilstrang** (*funiculus cuneatus*), der laterale Teil des Hinterstranges, ist stärker als der zarte Strang, schwillt seitlich von der Rautengrube hügelig an (*tuberculum cuneatum*) und birgt hier den Kern des Keilstranges (*nucleus funic. cuneat*).

Lateral vom Keilstrange liegt die **absteigende Wurzel des nervus trigeminus.** Dieselbe kommt vom *ganglion Gasseri*, tritt an der Brücke in die Gehirnmasse ein und läuft nun bis an den Anfang des Halsmarkes, wo ihre Fasern in die graue Masse der Dorsalhörner des Rückenmarkes und deren nasale Fortsetzung sich einsenken.

Die Seitenstränge des Rückenmarkes setzen sich wohl noch auf das verlängerte Mark fort, heben sich aber nicht mehr deutlich ab. Die Ventralstränge treten in die Tiefe in die Nähe des Zentralkanales.

Ventral bemerkt man am verlängerten Marke die Fortsetzung der Ventralspalte des Rückenmarkes, welche hier aber eine sehr flache Furche geworden ist. Seitlich von ihr verlaufen die **Pyramiden**, jederseits gebildet von einem schmalen, aber deutlich begrenzten Strang, welcher unter der Brücke hervorkommt und caudal in die Ventralstränge des Rückenmarkes übergeht. In der Höhe der ersten Halsnerven liegt die **Pyramidenkreuzung**, in welcher ein Übertritt der Pyramidenfasern von einer Seite auf die andere stattfindet. Sie ist aber bei unseren Haustieren nicht so scharf begrenzt, wie beim Menschen, sondern erfolgt ganz allmählich in der nasalen Hälfte des Halsmarkes. Neben den Pyramiden liegt bei unseren Haustieren der **Facialishöcker**, eine dreieckige, schwache Hervorragung, welche medial und lateral von einem Nervenfaserzug umgrenzt wird. Der mediale entspricht den zur Seite gedrängten, ehemaligen Vordersträngen, der laterale einem Teile des Seitenstranges.

(Die Oliven, welche beim Menschen nach aussen deutlich sichtbar sind, heben sich bei den Haustieren nicht ab.)

Als **strickförmigen Körper** (*corpus restiforme*) bezeichnet man den seitlich vom Facialishöcker gelegenen, sehr kräftigen Strang, in welchem mehrere Bahnen enthalten sind, nämlich die Kleinhirnseitenstrangbahn, die Bogenfasern und eigenen Fasern. Ein Teil der Bogenfasern kommt ventral, neben der sog. Hypoglossuslinie heraus, zieht nasal und dorsal und dann in dem strickförmigen Körpern zum Kleinhirn. Diese äusseren Bogenfasern (*fibrae arciformes externae*) sind bei allen Haustieren, nachdem die Pia mater abgezogen, recht deutlich zu sehen.

Quer über die Ventralfläche hinweg zieht am Nasalende der *medulla oblongata* das **Vorbrückchen** (*ponticulus, corpus trapezoïdes*). Dasselbe begleitet den caudalen Rand der Brücke als quere, bandähnliche Fasermasse, welche lateral von den Pyramiden hervorbricht und ins Kleinhirn ausstrahlt. Bei keinem unserer Haustiere ist es von der Brücke bedeckt, wie das beim Menschen der Fall ist.

2. Die Brücke. Pons.

Die Brücke ist bei den Haustieren ein breites, flaches Band, welches quer am Nasalende des verlängerten Markes gelegen ist und die Pyramiden und Grosshirnschenkel zum Teile bedeckt. An der Ventralfläche findet sich eine mediane Furche (*sulcus basilaris*) für die Grundarterie des Gehirnes:

die Seitenteile der Brücke aber verschmälern sich dorsal und gehen in die Brückenschenkel des Kleinhirnes (*crura cerebelli ad pontem*) oder Brückenarme über.

3. Kleines Gehirn. (Cerebellum.)

Das Kleinhirn entstand, wie schon anfangs erörtert, aus der Decke des Hinterhirns; nasal und caudal von ihm blieb diese Decke äusserst dünn und bildete das nasale und caudale Marksegel. Ersteres füllt die Lücke zwischen Kleinhirn und Vierhügeln aus, letzteres deckt die Hinterhirnkammer zwischen Kleinhirn und verlängertem Marke. Das Wachstum des *cerebellum* bezweckt in erster Linie eine Massenzunahme an Nervenzellen und Fasern überhaupt, dann aber besonders noch eine Oberflächenvergrösserung. Wir sehen daher seine Rinde eine Menge von tiefen Haupt- und Nebenfurchen bilden und muss sich die innere Fasermasse natürlich dieser Oberflächenumgestaltung anpassen, indem sie eine baumartige Verzweigung annimmt.

Bei keinem unserer Haustiere wird das Kleinhirn vom Grosshirn bedeckt, wie dies beim Menschen und Affen der Fall ist. Es zerfällt in den median gelegenen Wurm und die seitlichen Hemisphären.

Der **Wurm** (*vermis*) ist gegenüber dem Menschen bei den Haustieren ausserordentlich stark entwickelt und überragt die Hemisphären bei weitem; aber nur sein dorsal gelegener Teil kann am unverletzten Kleinhirn, welches noch mit dem Grosshirn in Zusammenhang steht, übersehen werden. Der ventrale Teil des Wurmes bedeckt die Hinterhirnkammer und stossen dabei nasales und caudales Ende beinahe zusammen, nur die spitze, dorsale Ausbuchtung dieser Kammer trennt beide.

Die **Hemisphären** sind klein und werden von einer Anzahl ziemlich unregelmässiger Lappen aufgebaut.

Die Windungen der Kleinhirnoberfläche bilden schmale, durch tiefe Furchen getrennte, grösstenteils querstehende Blätter. Sie bergen in ihrem Inneren, wie jeder Schnitt zeigt, die weissen Markleisten oder Markblätter, über welche sich in dünner Schicht die graue Rindenmasse weglegt. Die feineren Markleisten vereinigen sich zu gröberen und diese fliessen zu einem starken Stamme zusammen, so dass die ganze weisse Fasermasse ein auf der Schnittfläche baumförmiges Aussehen erhält und daher als Lebensbaum (*arbor vitae*) bezeichnet wird. Die Hauptmasse der weissen Substanz, der Markkern (*nucleus medullaris*) liegt an der ventralen Seite und wird am besten auf Querschnitten übersehen.

Lappen. Der Zubehör einer jeden vom Markkerne ausgehenden Hauptmarkleiste wird als Lappen (*lobus*), die sekundären als Läppchen bezeichnet. Die tertiären Läppchen, die mit den letzten Markblättern zusammenhängen, bilden die Windungen (*gyri* oder Randwülste). Ein grosser Teil der Windungen und Läppchen liegt in der Tiefe versteckt. — Die Hauptlappen werden durch tiefe, bis zum Markkern reichende Furchen von einander getrennt.

Man hat beim Menschen drei Hauplappen, die sich vom Wurm auf die Hemisphären fortsetzen und die sich auch bei unseren Haussäugetieren wieder vorfinden, aufgestellt *). Es sind dies:

*) Es ist notwendig, Medianschnitte gut gehärteter Gehirne zu verwenden, von welchen die Pia völlig entfernt wurde, um diese Verhältnisse klar zu übersehen.

1. Der Nasallappen des Wurmes und der Hemisphäre,
2. der Dorsallappen des Wurmes und der Hemisphäre und
3. der Caudallappen des Wurmes und der Hemisphäre.

Ein jeder dieser Hauptlappen zerfällt in sekundäre, die besondere Namen erhielten. Sie finden sich auch, meist in weniger deutlicher Entwickelung, bei unseren Haustieren, doch ist es nicht immer gut möglich, die Homologie derselben mit dem menschlichen Kleinhirne nachzuweisen. Sie folgen, wenn man vom Wurme ausgeht, von vorne nach hinten (vom nasalen Ende zum caudalen) in folgender Weise; Fig. 101 und 102.

Fig. 101.

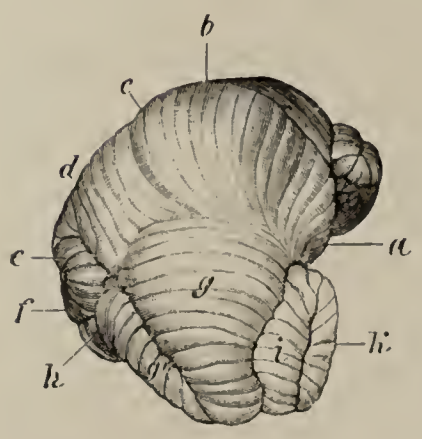

Lappen d. Kleinhirnes v. Hunde. a *lobus centralis*, b *lobus monticuli*, c *culmen*, d *declive*, e *tuber valvulae*, f *pyramis*, g u. g' *lob. quadrangularis*, g *lob. lunatus anterior*, g' *lob. lunat. inferior*, h *lob. cuneiformis*, i *lob. semilunaris superior* (nasale Hälfte), k *lobus semilunaris inferior* (nasale Hälfte).
Nach Ellenberger und Baum.

a. **Nasallappen:**

1. Die *lingula*. Sie bildet eine Gruppe von drei kleinen, ganz ventral gelegenen Läppchen, deren hinterstes mit dem nasalen Marksegel unmittelbar in Verbindung steht*).

2. Der *lobus centralis* ist bei unseren Haustieren nur in seinem Wurmteile entwickelt. Die Hemisphärenteile (die sog. *alae lobuli centralis hom.*) fehlen.

3. Der *lobus monticuli (culmen)* folgt auf den letztgenannten und bildet auch bei unseren Haustieren deutliche Hemisphärenteile (sog. *lobi lunati anteriores*).

b. **Dorsallappen:**

4. Declive *(laminae transversae superiores)*. Er hat deutliche Hemisphärenlappen, die als *lobi lunati posteriores* bezeichnet werden.

5. *folium cacuminis*. Derselbe hängt nur undeutlich mit seinem Hemisphärenteil — dem *lobus posterior superior* (dorsal und vorn bei unseren Tieren) — zusammen.

Fig. 102.

A.

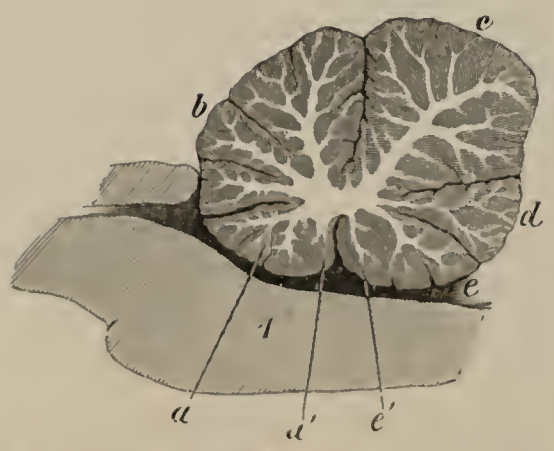

Längsschnitt vom Kleinhirn des Hundes. a *lobus centralis*, a' *lingula*, b *lobus monticuli*, c *declive*, d *pyramis*, e *uvula*, e' *nodulus*.

B.

Querschnitt vom Kleinhirn des Hundes. a Markkerne d. Hemisphären, b *nucleus dentatus*, c *med. oblongata*, d nasales Ende d. Unterwurmes.

(Nach Ellenberger und Baum.)

6. *tuber valvulae* hängt ebenso undeutlich mit seinem *lobus posterior inferior*, dem dorsal und caudal gelegenen Hemisphärenteil zusammen.

---

*) Es ist demnach die *lingula* beim Tiere mehr entwickelt als beim Menschen. Während sie bei letzteren nur undeutliche, dem nasalen Marksegel quer aufliegende Windungen darstellt, bildet sie bei unseren Haussäugetieren förmliche Läppchen. Möglicherweise ist jedoch nur das hinterste Läppchen als *lingula* anzusprechen.

7. *pyramis* bildet in ihrem Hemisphärenteile einen kleinen *lobus cuneiformis.*

c. **Caudallappen:**

8. Die *uvula* ist stark entwickelt, hat jedoch keinen Hemisphärenteil, d. h. keine Mandel *(tonsilla).*

9. Der *nodulus* ist ein kleines Läppchen, mit dessen Markblatt das caudale Marksegel verschmilzt. Er steht mit einem kleinen Läppchen der Hemisphäre in Verbindung, welches sich ebenfalls mit dem caudalen Marksegel verbindet und der Mandel *(tonsilla)* des Menschen analog (nicht homolog) ist. Es wird jedoch, obgleich es ziemlich selbständig ist, besser der Flocke *(flocculus)* zugerechnet. Diese letztere bildet den lateralsten Teil der Kleinhirnhemisphäre und ist bei unseren Haustieren verhältnismässig stark entwickelt.

Die Kleinhirnschenkel. (Fig. 104.) Das Kleinhirn steht durch Züge von Nervenfasern mit den verschiedenen Abteilungen des Gehirnes und mit dem Rückenmarke in Verbindung. Es werden diese Markzüge, die beiderseits je in der Zahl drei sich vorfinden, im allgemeinen als die Kleinhirnschenkel bezeichnet:

1. Die **Brückenschenkel des Kleinhirnes** (*crura cerebelli ad pontem*) bilden die seitliche Fortsetzung der Brücke (s. diese). Sie stellen den stärksten Kleinhirnschenkel dar und verlaufen im Kleinhirn am meisten lateral. Die Fasern derselben beginnen in der grauen Kleinhirnrinde.

2. Die **Mittelhirnschenkel** (*brachia conjunctoria*) entstehen medial von den vorigen aus dem Markkerne des Kleinhirnes und streben dorsal von der Haube den Vierhügeln zu, unter welchen sie verschwinden. Sie begrenzen hierbei die Rautengrube nach vorne.

3. Die **Nachhirnschenkel** des Kleinhirnes (*crura cerebelli ad medullam oblongatam*) verbinden das Kleinhirn caudal mit dem verlängerten Marke und werden hergestellt vom strickförmigen Körper im engeren Sinne, von einem Teile der Kleinhirn-Seitenstrangbahnen, von den Fasern des Vorbrückchens (*corpus trapezoides medull. oblong.*) und eigenen Fasern, die aus Ganglienzellen des verlängerten Markes entstehen. (Siehe strickförmiger Körper.)

Hinterhirnkammer.

Vierte Gehirnkammer (*ventriculus quartus*). Diese Gehirnkammer besteht eigentlich aus einem Teil des Hohlraumes vom Nachhirn und der Kleinhirnkammer. Sie ist bedeckt vom Wurme des Kleinhirnes, hängt nasal mit dem Mittelhirnkanale und caudal mit dem Zentralkanale des Rückenmarkes zusammen. Den Boden derselben bildet das verlängerte Mark und dessen Fortsetzung über der Brücke. Man kann folgende Dinge daran unterscheiden:

a. Die **Decke** ist der dorsale Teil des Kleinhirnes und führt durch einen schmalen Raum zwischen nasalem und caudalem Teile des Wurmes bis zum weissen Markkerne des letzteren. Diese dorsale Fortsetzung des 4. Ventrikels bis zum Markkerne des Wurmes wird das **Zelt** genannnt.

b. Das **nasale Marksegel** (*velum medullare nasales*) schliesst die

Lücke im Dache der Hinterkammer zwischen Kleinhirn und Vierhügeln. Es beginnt an der Spitze des Zeltes, ist dort mit der Lingula verbunden, heftet sich seitwärts an die Bindearme des Kleinhirnes an und erreicht an den caudalen Vierhügeln, wo die Kreuzung des 4. Gehirnnerven in ihm liegt, sein Ende. Es besteht aus Markmasse, der aussen eine dünne Lage grauer Substanz aufgelagert ist. Innen wird es vom Epithele der 4. Gehirnkammer überzogen.

c. Das **caudale Marksegel** (*velum medullare caudale*) ist viel schwächer als das nasale, lässt sich aber bei allen Haustieren als Ganzes deutlich nachweisen. Es besteht wie das nasale aus eigentlicher Gehirnsubstanz und bildet die in der Entwickelung stehen gebliebene Deckplatte des 4. Ventrikels. Sie heftet sich mit ihrem caudalen Ende an beiden zarten Strängen (deren clavae) an, dann am sog. *tuberculum acusticum*, macht längs des Gehörnerven eine starke seitliche Ausbuchtung und lässt sich nun unter dem nodulus bis zum Markkerne des Kleinhirnes, mit dem sie zusammenhängt, verfolgen. Die Hinterhirnkammer bildet über dem Anfangsteile des Gehörnerven, entsprechend der lateralen Anheftung des caudalen Marksegels, eine seitliche Ausbuchtung, die als *recessus lateralis* derselben bezeichnet wird.

Derjenige Teil des caudalen Marksegels, welcher das dreieckige, zwischen den zarten Strängen gelegene Ende des vierten Ventrikels schliesst, wird beim Menschen als Riegel (*obex*), die seitliche Anheftung längs des *tuberculum acusticum* und über dem strickförmigen Körper hinweg als *ligula* bezeichnet. Bei der Herausnahme und beim ungehärteten Gehirn wird das caudale Marksegel leicht verletzt. Am gehärteten Gehirne kann man sogar die Pia abnehmen, ohne das caudale Marksegel einzureissen. Man kann da leicht nachweisen, dass keinerlei Zusammenhang der vierten Gehirnkammer mit den umliegenden Subarachnoidealräumen besteht.

d. Der seitliche Verschluss der Hinterhirnkammer wird caudalwärts von den stricktörmigen Körpern im weiteren Sinne und am *recessus lateralis* von dem caudalen Marksegel, nasalwärts von den Bindearmen des Kleinhirnes hergestellt.

e. Der **Boden** der 4. Hinterhirnkammer stellt eine, über dem verlängerten Marke und dem Brückenteile desselben gelegene, verschoben viereckige Grube, die **Rautengrube**, *sinus rhomboidalis* dar, die in ihrer Oberfläche ganz von grauer Substanz bedeckt ist. Man unterscheidet hier (Fig. 104):

α. eine mediane Furche als Fortsetzung des Zentralkanales vom Rückenmarke.

β. Seitlich dieser Furche liegen zwei graue Längsstränge, die als runde Stränge (*fasciculi teretes*) bezeichnet werden und eine Fortsetzung der ehemaligen Ventralhörner des Rückenmarkes darstellen. Etwa in deren Mitte findet sich ein schwaches Höckerchen (*eminentia funic. teretis*), die dem inneren Knie des 7. Nervenpaares entspricht.

γ. Das caudal gelegene, zugespitzte Ende der Rautengrube, welches in

den Zentralkanal des Rückenmarkes führt, heisst die **Schreibfeder** (*calamus scriptorius*).

δ. Die sog. grauen Flügel (*alae cinereae*) stellen zwei kleine, dreieckige, den Seitenrändern und der Spitze der Schreibfeder dicht anliegende graue Wülste dar, die noch Teile der hinteren Hörner des Rückenmarkes darstellen und zum Bereiche des Kernes vom 9. und 10. Gehirnnerven gehören.

ε. Das *tuberculum acusticum* (Fig. 104), stellt einen stark entwickelten, seitlich von den runden Strängen gelegenen Längswulst dar; in welchem ein Teil der Fasern vom Gehörnerven sein Ende erreicht.

ζ. Die Adergeflechte des Kleinhirnes (*plexus choroidei ventriculi quarti*) zerfallen in drei Teile, von welchen der unpaare quer, dorsal und rückwärts in der Tiefe zwischen Unterwurm und verlängertem Marke, die beiden andern seitlich zwischen den Hemisphären des Kleinhirnes und strickförmigen Körpern liegen. Sie werden von der Pia zusammengehalten, liegen dem caudalen Marksegel unmittelbar auf und verhalten sich im übrigen wie jene des Grosshirnes.

Mittelhirn.

Vierhügel und Hirnstiele.

a. **Vierhügel** (*corpora quadrigemina*). Hervorgegangen aus der Mittelhirndecke und in frühen Entwickelungszeiten völlig zu Tage tretend, nehmen die **Vierhügel** beim ausgebildeten Gehirn eine sehr versteckte Lage ein, indem die Grosshirnhemisphären sich über das Zwischen- und Mittelhirn nach hinten überlegen und sie allmählich ganz zudecken. Man gelangt am besten zu ihnen, wenn man die Hinterhauptslappen des Grosshirnes nach vorne und seitwärts umschlägt oder abschneidet. Da der Mittelhirnhohlraum beinahe in seiner ganzen Ausdehnung ein enger Kanal bleibt, so bilden die Vierhügel mit der ventral ihnen jederseits anliegenden Haube und den Hirnstielen eine zusammenhängende, solide Masse. Man unterscheidet nasale und caudale Vierhügel. (Fig. 103 und 104.)

Die nasalen Vierhügel (Fig. 103) sind bei den Haustieren verhältnismässig grösser als beim Menschen und liegen schief über die caudalen hinweg. Beim Pflanzenfresser und Schweine sind die ersteren grösser als die letzteren; beim Fleischfresser dagegen sind die caudalen ebenso gross oder grösser als die nasalen. Bei allen aber liegen die caudalen Hügel weiter auseinander als die nasalen, und ist die sie trennende Furche seichter. An jedem Vierhügel liegt lateral ein Seitenarm (*brachium*); der des nasalen Vierhügels ist beim Pferde sehr kurz und geht in den *tractus opticus,* d. h. den äusserlich sichtbaren Anfang des Sehnerven über. Der caudale Arm ist länger und verschwindet unter dem medialen Kniehöcker.

Die Oberfläche der nasalen Vierhügel hat bei unseren Haustieren, nicht aber beim Menschen, eine graue Farbe, während die caudalen weiss erscheinen.

Die dorsale Verbindung der Vierhügel mit dem Kleinhirn wird durch das nasale Marksegel (Fig. 104) vermittelt.

Unter die caudalen Vierhügel ziehen sich vom Kleinhirn her die nasalen Kleinhirnschenkel, welche die seitliche Begrenzung der Hinterhirnkammer bildend, sich hier in die Tiefe senken. Lateral lässt sich ein undeutlicher, breiter Faserzug unterscheiden, welcher unter den Brückenarmen vorkommend etwas dorsal ansteigt und sich dem Arm der caudalen Vierhügel anlegt; es ist dies die Schleife (Fig. 103, g) (*laqueus*). Zwischen Vierhügeln, Sehhügeln

Fig. 103.

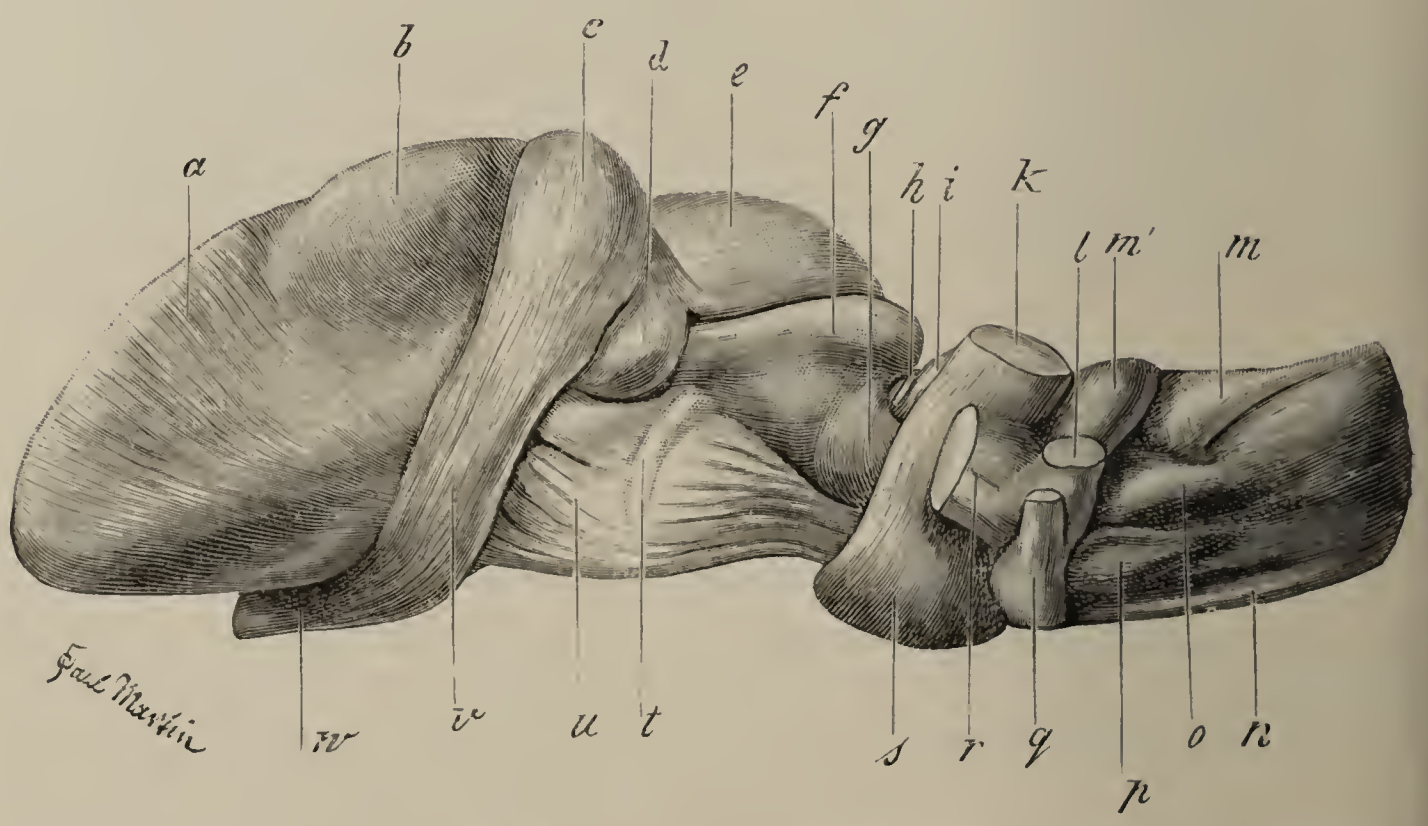

Gehirnstamm des Pferdes von der Seite.
a Streifenhügel, von welchem das übrige Grosshirn abgeschält ist, b nasaler Winkel des Sehhügels, c lateraler Kniehöcker, d medialer Kniehöcker, e nasaler Vierhügel, f caudaler Vierhügel, g Schleife, h Rollmuskelnerv, i Mittelhirnschenkel des Kleinhirnes, k Brückenschenkel des Kleinhirnes, l Hörnerv, m Nachhirnschenkel des Kleinhirnes, m' *tuberculum acusticum*, n Pyramiden, o strickförmiger Körper, p *tuberculum faciale*, q *Facialis*, r *Trigeminus*, s Brücke, t *tractus peduncularis transversus*, u Hirnstiel, v *tractus opticus*, w *chiasma nervorum opticorum*.

und Hirnstielen liegt in einer dreieckigen Grube der mediale Kniehöcker (Fig. 103, d) (*corp. geniculatum mediale*), welchem sich nasal der grössere, laterale Kniehöcker (Fig. 103, c) (*corpus geniculatum laterale*) anschliesst. Letzterer ist jedoch schon ein Bestandteil des Zwischenhirnes.

Als **Hirnstiele, Grosshirnschenkel** (*crura s. pedunculi cerebri*) (Fig. 103, u) bezeichnet man die mächtigen, den ventralen Teil des Mittelhirnes bildenden Verbindungsstränge zwischen verlängertem Marke und Grosshirn. Nasalwärts sich verbreiternd, kommen sie unter der Brücke zum Vorschein und verschwinden wieder unter dem schief über sie weglaufenden Sehnerven. Zwischen ihnen liegt eine seichte Furche, in welcher nasal das Markkügelchen emporragt. Dorsal sind sie ebenfalls von einer Furche begrenzt, welche den unteren Rand

einer noch von den Vierhügeln und Sehhügeln begrenzten und vom medialen Kniehöcker ausgefüllten Grube bildet.

Nach Entfernung der *pia mater* ist die Längsfaserung der Hirnstiele sehr gut zu sehen, ebenso bemerkt man dann einen deutlichen Querfaserzug

Fig. 104.

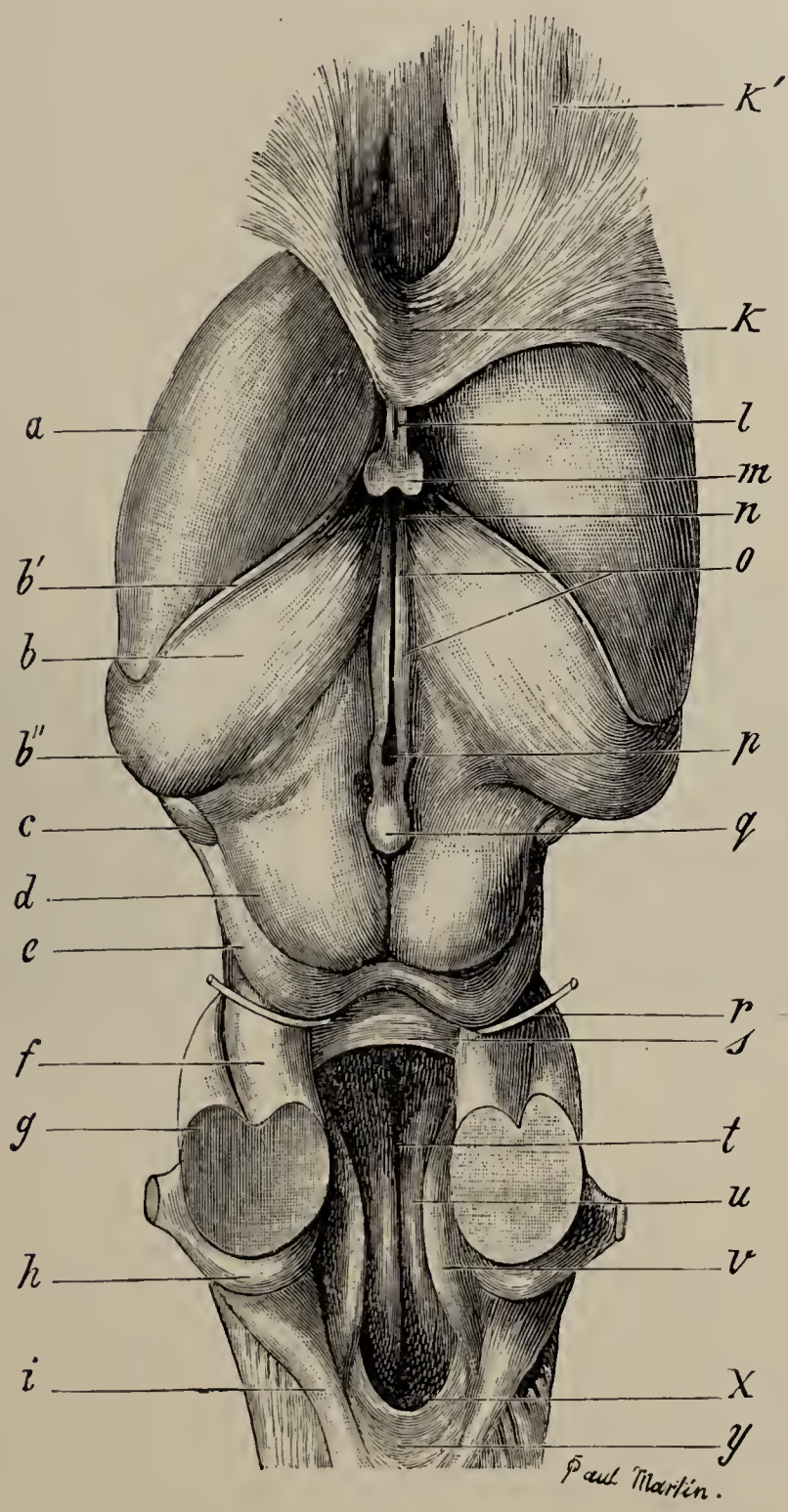

Ansicht des Hirnstammes von der dorsalen Seite.
a Streifenhügel, b Sehhügel, b′ Grenzstreif, b″ lateraler Kniehöcker, c medialer Kniehöcker, d nasaler Vierhügel, e kaudaler Vierhügel, f Mittelhirnschenkel des Kleinhirnes, g Brückenschenkel des Kleinhirnes, h *tuberculum acusticum*, i Nachhirnschenkel des Kleinhirnes, k Balkenknie, k′ Balkenstrahlung, l halbdurchsichtige Scheidewand, m Säulen des Gewölbes, n nasale Zwischenhirnöffnung, o Markstreifen der Sehhügel, p kaudale Zwischenhirnöffnung, q Zirbel, r Rollmuskelnerv, s nasales Marksegel, t Medianfurche der Hinterhirnkammer, u Rautengrube, v graue Flügel, x Schreibfeder, y kaudales Marksegel.

(*tractus peduncularis transversus*) (Fig. 103, t), welcher zwischen medialem Kniehöcker und kaudalem Vierhügel zum Vorscheine kommend, ventralwärts bis in die Nähe der Medianfurche zu verfolgen ist, wo er sich allmählich verliert.

Zwischenhirn.

Sehhügel und Zwischenhirnkammer.

Als ursprünglicher Bestandteil des Vorderhirnes, ist das Zwischenhirn innig mit demselben verbunden. Wie Fig. 104 zeigt, schliessen sich die Streifenhügel dicht an das Zwischenhirn an, mit ihm und dem Mittelhirn eine mächtige Ganglienmasse bildend, welche jedoch erst sichtbar wird, wenn man den darüber sich weglegenden Hinterhauptslappen des Grosshirnes samt den zwischenliegenden Blutgefässen wegnimmt. Entwickelungsgeschichtlich bestehen beträchtliche Verschiedenheiten gegenüber Grosshirne, welche bewirken, dass das Zwischenhirn in seinem Baue mehr dem Mittelhirne ähnlich wird. Immerhin unterscheidet es sich auch von diesem in einigen wesentlichen Punkten.

Am Mittelhirn hatte eine Dickenzunahme sämtlicher Wandteile stattgefunden, am Zwischenhirn entwickeln sich fast nur die Seitenteile zu massigen Gebilden, während die Decke keine nervösen Teile einschliesst, sehr dünn bleibt und sich mit der Gefässhaut verbindet; auch der Boden erreicht keine besondere Stärke, wenigstens im kaudalen Teile, indem die Zwischenhirnkammer eine hohe, schmale Spalte bildet, welche allerdings später in eine dorsale und ventrale Abteilung getrennt wird.

Die **Sehhügel** (*thalami optici*) (Fig. 103, b) sind zwei mächtige, dorsal in eine Querkante zulaufende, abgerundete Wülste von weisser Farbe, getrennt durch eine mediane Furche, unter derselben aber verbunden durch eine stark entwickelte Kommissur. Zwei rundliche Erhabenheiten auf der dorsalen Thalamusfläche entsprechen den nasalen und kaudalen Winkeln. Der nasale Winkel (*tuberculum anterius hom.*) (Fig. 103, b) ist niedrig und medial gewendet, wogegen der lateral gelegene, kaudale Winkel als lateraler Kniehöcker (Fig. 103, c) einen sehr augenfälligen Vorsprung bildet. Seitwärts und ventral geht aus diesem ein breiter Nervenzug hervor, dessen Faserbündel schon vom nasalen Vierhügel her zu verfolgen sind, der **tractus opticus** (Fig. 103, v), der Gehirnteil des Sehnerven. Derselbe läuft schief über die Hirnstiele in nasoventraler Richtung weg und reicht bis zu dem, an der Ventralfläche des Gehirnes gelegenen *chiasma nervorum opticorum*. Der **mediale Kniehöcker** (Fig. 103, d), wurde schon bei den Vierhügeln besprochen, welchen er in der That auch angehört. Mit dem Sehnerven hat er nichts zu thun, denn die Fasern, welche vom *tractus opticus* oberflächlich über ihn wegziehen, laufen zu anderweitigen Gehirnteilen.

Die oberflächliche Grenze der Sehhügel gegen die *corpora striata* des Grosshirnes bildet der ihrem nasalen Rande entlanglaufende weisse **Grenzstreif** (*stria terminalis*) (Fig. 104, b′). Dicht neben und parallel mit der Medianfurche läuft ebenfalls jederseits ein weisser Streifen vom Nasalende der Furche bis zur Zirbel. Einige schwache Faserzüge treten von diesen **Markstreifen** (*striae medullares*) (Fig. 104, o) an letztere hin und kreuzen sich in ihr teilweise. Es sind dies die **Zirbelstiele** (*pedunculi conarii*).

Die mediane Verbindung beider Sehhügel, die *commissura media*, **mittlere** oder **graue Gehirnkommissur**, bricht sehr leicht durch und wurde daher auch schon als *commissura mollis* bezeichnet.

Die **Zwischenhirndecke** wird von einer zarten Haut, der *tela chorioides superior* (Fig. 106, d) gebildet, welche als dreiseitig begrenzte Haut von den Vierhügeln über die Sehhügel bis zum Nasalende der Zwischenhirnkammer zieht. In und auf ihr liegt ein dichtes Gefässnetz, das mittlere Adergeflecht, welches an der Verbindungsöffnung zwischen Gross- und Zwischenhirnkammer in die seitlichen Adergeflechte übergeht (Fig. 106). Im kaudalen Teile der Zwischenhirndecke hat sich ein ungefähr erbsengrosses, derbes Gebilde von graulicher Farbe und länglichrunder Form entwickelt, die

Fig. 105.

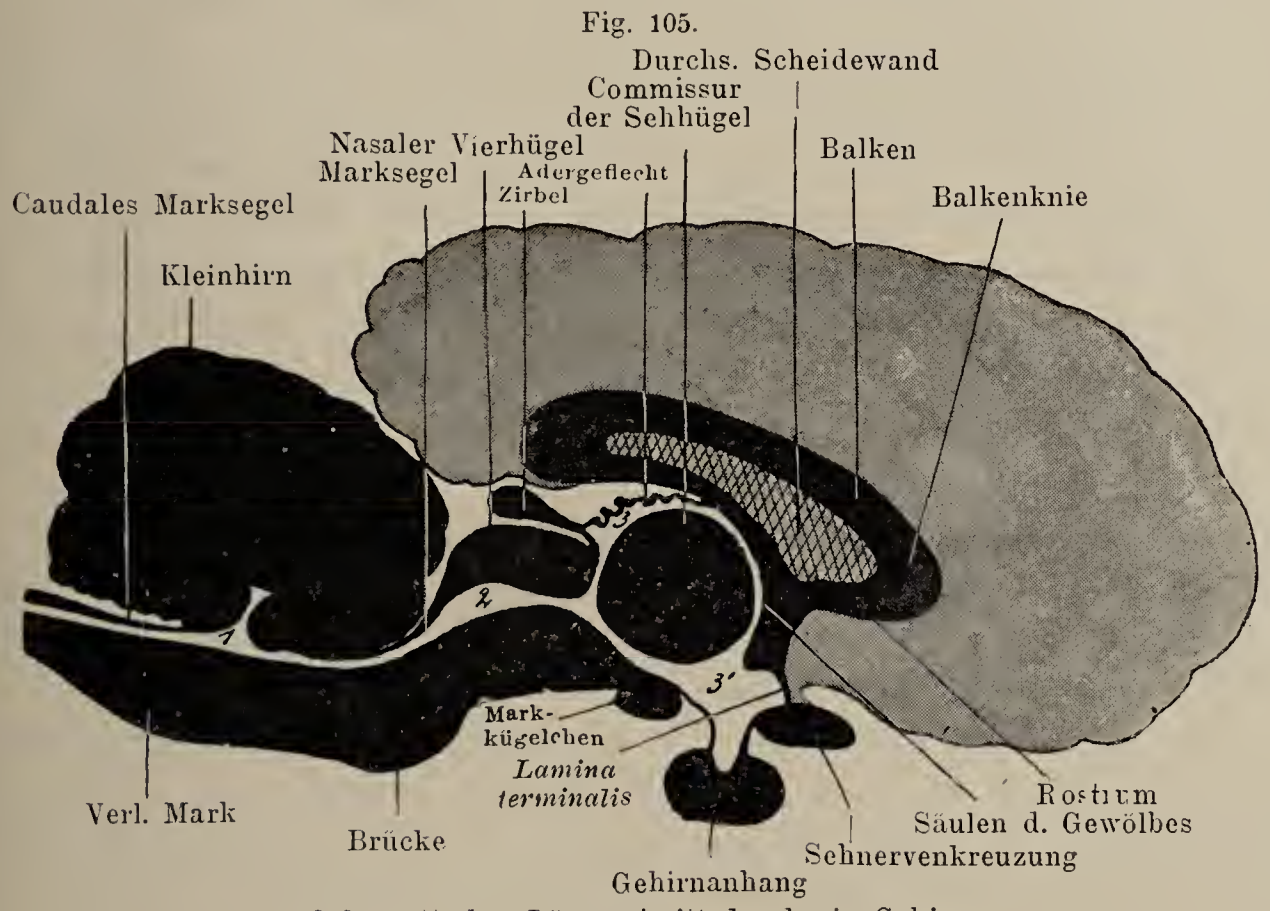

Schematischer Längsschnitt durch ein Gehirn.

Zirbel (*epiphysis cerebri*) (Fig. 105). Zwischen den Seh- und Vierhügeln eingebettet zeigt dieses zapfenförmige Organ kaudal mit seiner Spitze. Seine Basis liegt dicht über der kaudalen Gehirnöffnung und deckt dieselbe teilweise; dabei steht sie sowohl mit den Zirbelstielen, als mit der kaudalen Gehirnkommissur in Verbindung; umzogen und teilweise dadurch befestigt ist sie von zahlreichen locker, aufliegenden Gefässen.

Der **Zwischenhirnboden** endlich hat eine deutlich bezeichnete, nasale Grenze in dem *tractus opticus* und dem *chiasma nerv. opt.* Die kaudale Abgrenzung hingegen ist undeutlich, indem ein Teil der Hirnstiele zum Mittelhirne gehört. Zwischen beiden Hirnstielen liegt das bei den Haussäugetieren äusserlich einfach erscheinende **Markkügelchen** (*corpus mammillare v. candicans*) (Fig. 100, d), welches erst nach Abnahme des zum grossen Teil darüber gelegenen Gehirnanhanges vollständig übersehen werden kann. Kaudal springt

es mit abgerundeter Spitze in die breite Furche zwischen den Hirnstielen vor; nasal geht es rechts und links vom *infundibulum* in den nasal vom Trichter gelegenen **grauen Hügel** (*tuber cinereum*) über. Das Markkügelchen ist beim Wiederkäuer und Schwein weiss, das *tuber cinereum* grau. Beim Pferde ist dieser Farbenunterschied nicht so deutlich, doch immerhin beim Fohlen gut nachweisbar.

Beim Fleischfresser und Kaninchen sind zwei getrennte *corpora candicantia* vorhanden, und das deutlich davon geschiedene *tuber cinereum* schliesst die Öffnung für den Trichter ein; es liegen hier demnach die Verhältnisse genau wie beim Menschen.

Der **Trichter** (*infundibulum*) (Fig. 97, c) bildet einen kurzen, lockeren, den Gehirnanhang mit dem *tuber cinereum* verbindenden Schlauch.

Der **Gehirnanhang** (*hypophysis*) selbst (Fig. 97, d) ist ebenso, wie die Zirbel ein rätselhaftes Gebilde, von Haselnussgrösse, flachgedrückter, runder Form und rotbrauner Farbe, an dem man einen nasalen, mehr rötlich, und einen kaudalen, graulich gefärbten Teil unterscheiden kann.

Die **Zwischenhirnkammer** oder der dritte Ventrikel schliesst sich als hohe Spalte nasal an den Mittelhirnkanal an, wird aber durch die Kommissur der Sehhügel in eine dorsale und ventrale Abteilung getrennt, um am Nasalende wieder zu einem Raume zu verschmelzen. Die Stellen, an welchen dorsale und ventrale Abteilung zusammenhängen, bilden ziemlich enge Öffnungen und sind als **nasale und kaudale Zwischenhirnöffnung** (Fig. 104, n und p) zu bezeichnen. Die erstere wird, weil man von ihr aus in ventraler Richtung zum Trichter gelangt, auch der *aditus ad infundibulum*, letztere der *aditus ad aquaeductum Sylvii* genannt.

Die nasale Gehirnöffnung ist demnach kaudal von der Sehhügelkommissur begrenzt, dorsal von ihr liegt die Öffnung in die Grosshirnkammern ventral der Trichter. Quer an ihrer Nasalwand vorbei zieht die nasale Gehirnkommissur, während die Säulen des Gewölbes senkrecht in dieser Wand herabsteigen. Eine kleine, nasal gerichtete Ausbuchtung dieser Gehirnöffnung unmittelbar über der Sehnervenkreuzung, der *recessus opticus* (Fig. 105), wird gegen die Ventraloberfläche des Gehirnes durch die dünne, graue Schlussplatte (*lamina terminalis cinerea*) (Fig. 105) abgegrenzt. Die Platte reicht dabei von der nasalen Gehirnkommissur bis zur Dorsalfläche der Sehnervenkreuzung.

Die kaudale Gehirnöffnung liegt dicht vor der Zirbel und grenzt kaudal an die kaudale Gehirnkommissur. Der Trichter endlich führt zum Gehirnanhang, in dessen dorsalem Teile er blind endigt.

Der dorsale Abschnitt des Nasalteiles der Zwischenhirnkammer steht durch das *foramen Monroi* mit den seitlichen Grosshirnkammern in Verbindung und gehört im Grunde genommen selbst schon zum Hohlraume des Grosshirnes. Entwickelungsgeschichtlich stellt er nichts anderes vor, als den medianen Teil des Grosshirnbläschens, welcher stark in der Entwickelung zurückgeblieben ist.

Grosshirn.

Übersicht.

Das Grosshirn bedeckt Zwischen- und Mittelhirn fast ganz.

Die beiden, median durch die dorsale Längsfurche geschiedenen Hemisphären liegen mit ihrer ebenen medialen Fläche einander an; ihre Aussenfläche ist abgerundet und lässt sich eine Gliederung in einzelne Lappen, wie solche beim Menschen deutlich in Erscheinung tritt, nur sehr unbestimmt erkennen. Sehr reich entwickelt sind hingegen namentlich beim Pferde und Rinde die Windungen und Furchen, von denen die quer von der Basis heraufziehende Sylvische Furche am tiefsten eingeschnitten ist.

Die Grosshirnbasis wird nasal durch den Riechkolben *(bulbus olfactorius)* (Fig. 100, 1) verlängert, dessen caudal sich gabelnder, bandförmig aussehender Teil als Riechwindung (Fig. 100, 1') bezeichnet wird. Zwischen den Gabelästen dieses *tractus olfactorius* erhebt sich das Riechfeld, *lamina perforata anterior* (Fig. 100, a) welches kaudal von dem dreieckigen Hügel *lobus piriformis* (Fig. 100, b) überragt wird. Die Verbindungsmasse zwischen beiden Hemisphären liegt in der Tiefe der Längsspalte und wird dorsal vom Balken (*corpus callosum*) (Fig. 96, b), nasal von der nasalen Commissur hergestellt, welche beide noch durch dünnere Wandteile ergänzt werden.

Nach Abtragung der Grosshirnkammerdecke erblickt man in der Medianebene das am ventralen Rande des Balkens sich anheftende und von diesem förmlich umgürtete, *septum pellucidum* (Fig. 98, a) als halbdurchsichtige Scheidewand zwischen beiden Hemisphären. Als Rest der früher tiefer herabreichenden Längsspalte findet sich in ihm ein feiner Spaltraum, seinem Ventralrande entlang läuft aber ein kräftiger, weisser Faserzug, das Gewölbe (*fornix*) Fig. 105.)

Im Inneren der Grosshirnkammer erhebt sich vom Boden der Streifenhügel, *corpus striatum* (Fig. 98, f), welcher kaudal in die Sehhügel und Hirnstiele übergeht und so die Verbindung des Grosshirnes mit dem Zwischenhirne darstellt. Als eine nach innen vorspringende Falte der medialen Grosshirnwand sind die Ammonshörner, *cornua Ammonis* (Fig. 98, c) anzusehen. Sie laufen der Längsaxe der Streifenhügel entlang und sind über die Sehhügel weggelegt. An ihrem nasalen Rande zieht sich ein weisses Mark-

band hin, der Saum, *fimbria* (Fig. 98, d) und unter ihnen hervor quellen die, ebenfalls als Falten entstandenen seitlichen Adergeflechte, *plexus chorioidei* (Fig. 107, c), welche als wirr gekräuselte Masse die Rinne zwischen Streifenhügeln und Ammonshörnern erfüllen.

Die Grosshirnbasis.

Von der übrigen Grosshirnoberfläche unterscheidet sich wesentlich der nasale Teil der Basis, wo eine Gruppe von Gebilden liegt, die mit dem Geruchsinne in Beziehung stehen.

Der **Riechkolben**, *bulbus olfactorius* (Fig. 100, 1), eine hohle Ausbuchtung des Grosshirnes, ist bei sämtlichen Haustieren sehr stark entwickelt. Er hat eine dorsal aufgebogene, lappenförmige Gestalt und erfüllt jederseits die für ihn bestimmte Siebbeingrube. Beide Riechkolben sind von einander durch das *rostrum* des Siebbeines und den Sichelfortsatz der harten Hirnhaut getrennt. Durch die feinen Löcher der Siebplatte treten die von der Nasenschleimhaut kommenden Bündel des Riechnerven in ihn ein und kaudal geht er über in die **Riechwindung** *gyrus olfactorius* (*tractus olfactorius*) (Fig. 100, 1'). Auch diese ist bei den Haustieren gut ausgebildet und birgt als Fortsetzung des Riechkolbens einen Hohlraum, welcher bei allen Haussäugern während des ganzen Lebens offen bleibt und die Verbindung der Grosshirnkammern mit der Riechkolbenhöhle vermittelt. Kaudalwärts allmählich sich verbreiternd, lässt der *gyrus olfactorius* die sich gabelnden Schenkel, an welchen die Riechstreifen (*striae olfactoriae*) bemerkbar sind, hervorgehen. Der äussere Schenkel (Fig. 100, 1'') beschreibt lateral um die *lamina perforata anterior* und den *lobus piriformis* herumziehend einen schönen Bogen, wogegen sich der innere Schenkel (Fig. 100, 1''') nach der Medialfläche des Grosshirnes wendet, dabei ebenfalls der *lamina perforata anterior* dicht anliegt, worauf er in den *gyrus cinguli* übergeht. Ein dritter, in die *lamina perforata* selbst eindringender Zug verschwindet dem Auge. Während der Riechkolben eine grauliche Farbe an der Aussenfläche besitzt, fallen alle zur Riechwindung gehörigen Teile durch ihre weisse Farbe auf.

Das **Riechfeld** *lamina perforata anterior* (Fig. 100, a), so genannt, weil beim Menschen nach Abziehen der Pia mater zahlreiche, von eindringenden Blutgefässen herrührende Öffnungen zu Tage treten, bildet eine flache, grauliche Erhabenheit. Ihre laterale und mediale Umgrenzung wird von den Riechstreifen hergestellt, kaudal ist sie durch eine flache Furche vom *lobus piriformis* getrennt. Ausserdem aber zieht sich hier der *tractus opticus* entlang und teilweise von diesem bedeckt, ein bandartiger Faserzug, welcher am medialen Teile des *lobus piriformis* endet. Es wäre wohl passend, diesen Streifen als Querband (*bandelette diagonale (Broca)* zu bezeichnen. Er entspricht einem Teile des *gyrus uncinatus* beim Menschen (Fig. 100, a').

Der **birnförmige Lappen** endlich, *lobus piriformis* (Fig. 100, b) (Zitzenfortsatz, dreieckiger Hügel), um den sich lateral und kaudal, beim Pferde auch

noch medial der äussere Schenkel des *gyrus olfactorius* herumzieht, stösst mit seiner Medialfläche an den *tractus opticus*. Sein nasaler und medialer Rand erheben sich in ziemlich scharfer Kante, sein Kaudalteil hingegen läuft allmählich in den Hinterhauptslappen aus. Diese hakenartige Form wird verständlich, wenn man weiss, dass das über die Sehhügel sich herüberkrümmende Ammonshorn seine mediale Wand und damit seine Grundlage bildet. Er ist demnach hohl und als Ausbuchtung der Grosshirnwand zu betrachten, was auch durch einige schwache Furchen und Windungen an seiner Oberfläche angedeutet wird.

Balken, Gewölbe und Ammonshorn.

Zum Verständnis dieser Teile trägt wesentlich eine kurze Besprechung ihrer Entwickelungsgeschichte bei: Die Verbindungsöffnung der seitlichen Grosshirnkammern, ursprünglich eine weite Öffnung, bleibt später an Grösse sehr zurück, indem der mediane Teil des Grosshirnbläschens gegenüber den Seitenteilen ein sehr geringes Wachstum aufweist und endlich wird die Verbindungsöffnung nur noch von dem Monroischen Loche gebildet. Durch dieses stehen dementsprechend die Grosshirnkammern nicht nur unter sich, sondern auch mit der Zwischenhirnkammer in Verbindung. An der Grenze zwischen Gross- und Zwischenhirn aber bleibt die Gehirnwand ähnlich, wie wir das schon am Dache des Zwischenhirnes sehen, sehr dünn und es erstreckt sich diese verdünnte Grenzlinie mit der Ausdehnung der Grosshirnhemisphären über die Sehhügel auch mehr in schiefer Richtung kaudal und seitwärts. Ihr entlang stülpt sich die Grosshirn-

Fig. 106.

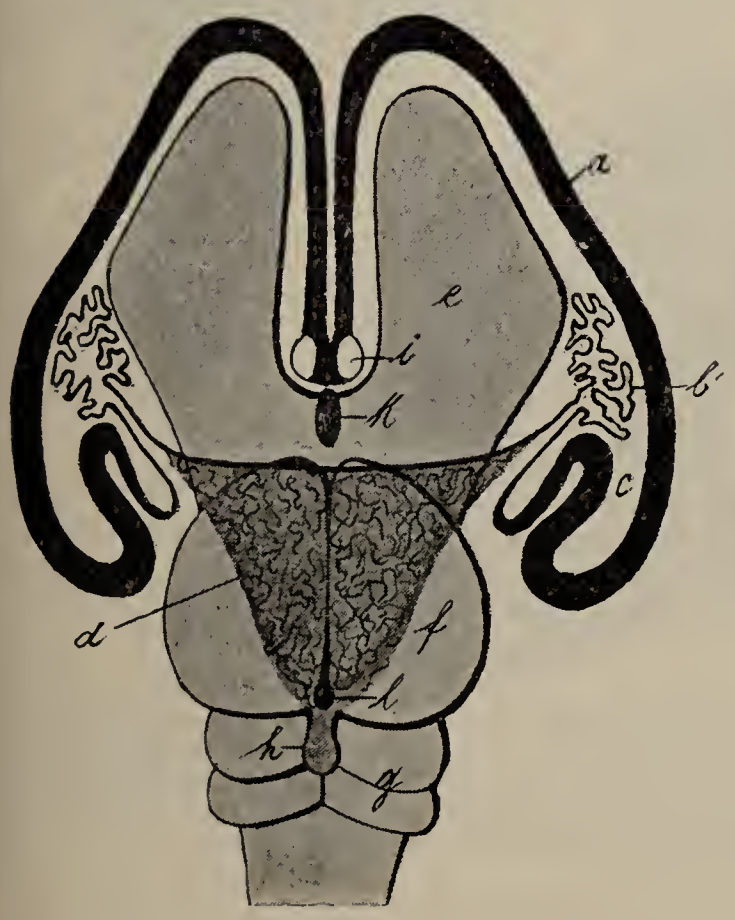

Schematische Horizontalansicht des Gehirnes, das Grosshirn eröffnet gedacht.
a Grosshirnmantel, b seitliches Adergeflecht, c Ammonshorn, d mittleres Adergeflecht, e Streifenhügel, f Sehhügel, g Vierhügel, h Zirbel, i Säulen des Gewölbes, quer durchschnitten, k nasale, l kaudale Zwischhirnöffnung.

Fig. 107.

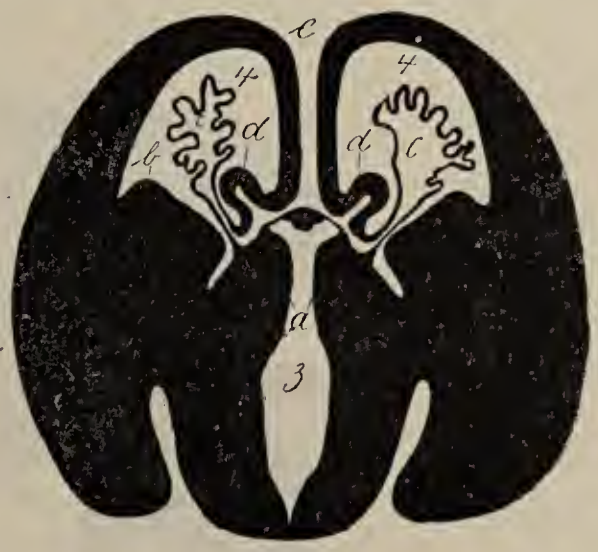

Querschnitt durch Gross- und Zwischenhirn eines Katzenembryo.
a Sehhügel, b Streifenhügel, c seitliches Adergeflecht, d Ammonshornfalte, e Grosshirnmantel, 3 Zwischenhirnkammer, 4 Grosshirnkammer.

wand von der medialen Fläche jederseits als Adergeflechtsfalte in die Grosshirnhohlräume ein (Fig. 106, b). Der dorsale Begrenzungsrand dieser Einfaltung, welche als *fissura transversa* bezeichnet wird, nebst dem benachbarten Gebiete der medialen Grosshirnwand ist der sog. Randbogen (Fig. 111). Dorsal von der Adergeflechtsfalte hat sich noch

Fig. 108.

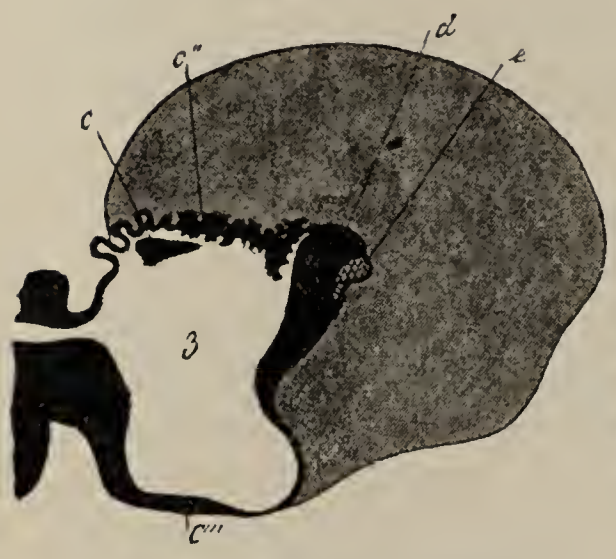

Fig. 109.

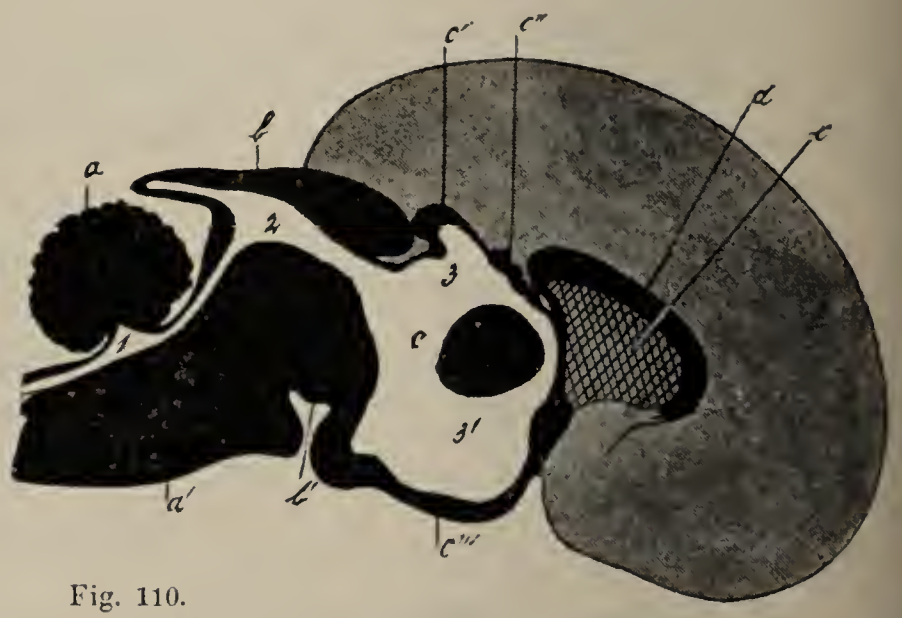

Fig. 110.

Mediane Längsdurchschnitte durch embryonale Katzengehirne in verschiedenen Entwickelungsformen. a Kleinhirn, a' Brücke, b Mittelhirn, c Commissur der Sehhügel, c' Zirbel, c'' *tela chorioides*, c''' Boden des Zwischenhirnes, d Balken, e *septum pellucidum*. 1 Hinterhirnkammer, 2 Mittelhirnkanal, 3 dorsale, 3' ventrale Abteilung der Zwischenhirnkammer. Die Figuren zeigen die Entwickelung des Balkens und der halbdurchsichtigen Scheidewand aufs deutlichste.

eine zweite Einfaltung der medialen Grosshirnwand gebildet, die Ammonshornfalte, (Fig. 106, c), welche dem Verlaufe der *fissura transversa* folgend, sich über die Sehhügel weglegt. Die ventrale Kante des Randbogens aber, also der Dorsalrand der Adergeflechtsfalte wird zum Gewölbe, einem Faserzuge, dessen Kaudalende zwischen Ammonshorn- und Adergeflechtsfalte schief über die Sehhügel wegliegt. Der Mittel- und Nasalteil dieses Faserzuges aber dringt in dem caudoventralen Balkenabschnitt und der *lamina terminalis* bis zum *corpus mammillare* vor, zwei starke, einander anliegende Bündel, die Säulen des Gewölbes bildend.

Der unmittelbar vor dem Monroischen Loche gelegene Wandteil der, mit ihrer Medialfläche aneinanderstossenden Grosshirnbläschen wird zur halbdurchsichtigen Scheidewand *(septum pellucidum)* (Fig. 108—110), welche ursprünglich von aussen her

noch zugänglich ist (Fig. 108), später völlig vom Balken umschlossen wird (Fig. 105). Der Balken ist ursprünglich nur eine Verdickung der *lamina terminalis*, d. h. des nasalen Teiles der medianen Wand des Grosshirnbläschens. Diese Verdickung nimmt auf dem Längsschnitt bald hakenförmige Gestalt an (Fig. 109 u. 110) und bildet sich als brückenartiger Auswuchs der *lamina terminalis* weiter. Er legt sich im Bogen nasalwärts über das *septum pellucidum* hinweg und umschliesst dieses letztere endlich vollständig (Fig. 105). Sein kaudoventraler Ursprung an der *lamina terminalis* wird mit der starken, caudalen Ausbiegung schwächer (Fig. 110) und erst mit der Entwickelung der Gewölbesäulen (Fig. 105) wird dieser Abschnitt wieder dicker.

Der **Balken** (*corpus callosum, commissura magna cerebri*) ist am Grunde der tiefen, beide Hemisphären trennenden Längsfurche gelegen. Sein nasaler, zuerst entstandener Teil biegt sich ventral in scharfem Bogen um und wird als Balkenknie (*geni corporis callosi*) bezeichnet; dessen gegen die Grosshirnbasis zulaufendes Ende sich verdünnt und den Namen *rostrum* (Fig. 105) trägt. Der mittlere Balkenabschnitt oder Körper (Fig. 105) ist in leichtem, dorsal gewölbtem Bogen geschwungen, schneidet kaudal mit dem ventral umgerollten Balkenwulste (*splenium corporis callosi*) ab und bedeckt hier noch einen Teil des Zwischenhirnes. Dorsal wird der Balken begleitet von einer Furche an der medialen Hemisphärenwand, der *fissura hippocampi*. Seiner oberen Fläche entlang laufen zwei schwache, längsfaserige **Markstreifen**, die *striae longitudinales*, zwischen welchen in der Medianlinie eine schwache Längsfurche, die Balkennaht (*raphe*) gelegen ist. Auch an dem, von den Hemisphären bedeckten Teile des Balkens finden sich noch Längsbündel die *striae obtectae*, vor. In der Hauptsache besteht der Balken jedoch aus Querfasern, welche gleichliegende Teile der Grosshirnrinde mit einander verbinden. Sie sind in dem medianen Balkenteil dicht gelagert, rechts und links aber fahren sie in bogenförmigen Bündeln auseinander, Balkenstrahlung (*radiatio c. c.*), um zu ihren Bestimmungsorten in der Grosshirnrinde zu gelangen, (Fig. 104, k') wobei sie in beträchtlicher Ausdehnung die Decke der Grosshirnkammern bilden.

Fig. 111.

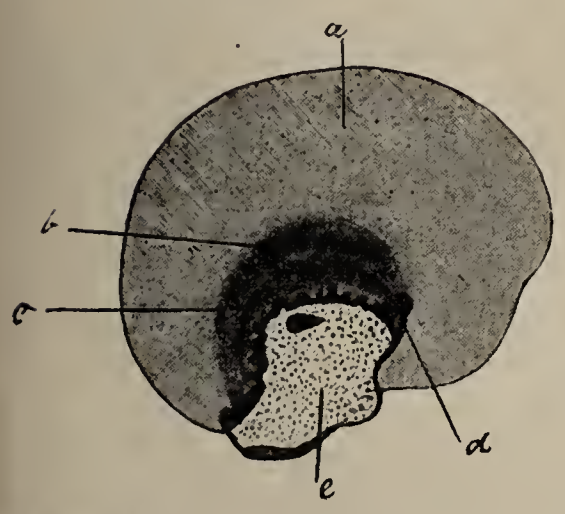

Medianer Durchschnitt durch das Gehirn eines Katzenembryo. a Grosshirnhemisphäre, b Ammonshornfalte, c Adergeflechtsfalte. zwischen b u. c das Gewölbe als ventrale Kante des Randbogens, d Balkenanlage, e Zwischenhirnkammer.

Man kann diese Ausstrahlung leicht sichtbar machen, wenn man an gehärteten Gehirnen die Grosshirnrinde mit der Pinzette entfernt. Drei Abteilungen sind an der Balkenstrahlung unterscheidbar:

1. Die nasale A. (vordere oder kleine Zange *forceps anterior s. minor*) bildet vom Balkenknie ausgehend einen Bogen und versieht beide Stirnlappen und Teile des Scheitellappens.

2. Die mittlere A. verbindet nasal die gegenseitigen Scheitellappen; ihre, über dem Seitenventrikel gelegene Ausbreitung, welche dessen Decke bildet, führt

auch den Namen *tapetum* und verbindet die Schläfenlappen, sowie Teile der Hinterhauptslappen.

3. Die kaudale A., welche vom Balkenwulste ausgeht, bildet einen kaudal geöffneten Bogen (hintere oder grosse Zange *forceps posterior s. major*) und verbindet Hinterhaupts- und Schläfenlappen. Da erstere aber bei den Haustieren nur wenig entwickelt sind, so ist die grosse Zange bei ihnen nur schwach und flach.

Gegen die Seitenteile der Hemisphären zu wird die Balkenstrahlung zum grossen Teile unter fast rechtem Winkel von der Stabkranzfaserung, d. h. den Verbindungszügen zwischen Grosshirnrinde und Hirnstielen durchbrochen.

Auch die Ammonshörner erhalten als Grosshirnrindenabschnitt einen Teil der Balkenstrahlung, welcher als Psalterium bezeichnet wird.

Die **halbdurchsichtige Scheidewand**, *septum pellucidum*, (Fig. 108 bis 110) trennt beide Grosshirnkammern, lässt aber sehr häufig nicht mehr erkennen, dass sie von den medialen Wänden beider Hemisphären gebildet wird, indem ihre beiden Platten meist völlig mit einander verschmelzen. Wo dies nicht stattfindet, bleibt eine kleine, nach aussen gänzlich abgeschlossene Lücke bestehen, welche bisher fälschlicherweise als Kammer bezeichnet wurde. Passender ist der Name Spalte der durchsichtigen Scheidewand (*spatium septi pellucidi*). Ihre Dicke beträgt nur wenige Millimeter, ihre Höhe ist im nasalen Teile bedeutender als kaudal, da dort der Abstand zwischen Balken und Gewölbe, zwischen welchen das *septum* ausgespannt ist, grösser ist als hier.

Das **Gewölbe**, *fornix*, (Fig. 105) ist ein dem Dorsalrande der Adergeflechtsfalte (Fig. 111) entlang laufender Faserzug, dessen Namen man am besten versteht, wenn man am gehärteten Gehirn das Zwischenhirn dicht vor dem *tractus opticus* herausschneidet und nun das Grosshirn von der ventralen Seite betrachtet. Indessen kann das Gewölbe auch von den Grosshirnkammern aus übersehen werden, sein Name ist dann jedoch weniger verständlich.

Das Gewölbe durchsetzt, vom Markkügelchen verfolgt, als rundlicher paariger Strang den Boden der Zwischenhirnkammer. Zuerst noch getrennt, treten diese Stränge, indem sie dorsal ansteigen, zusammen, bilden hier die Säulen des Gewölbes (*columnae fornicis*) (Fig. 105) und streben in der Nasalwand der Zwischenhirnkammer aufwärts, laufen dorsals über das *foramen Monroi* als ventrale Begrenzung der halbdurchsichtigen Scheidewand und gehen von hier auf den Nasalrand der Ammonshörner über. Beträchtlich verbreitert und abgeplattet, ist hier das Gewölbe eine mit ihrem medialen Teile an die Ventralfläche des Balkens sich anlegende Markplatte, welche die Zwischenhirnkammer bedeckt; ihr lateraler Teil aber liegt den Sehhügeln auf, jedoch nicht unmittelbar, sondern getrennt von ihnen durch die dünne Zwischenhirndecke, die *tela chorioides*. Weiter kaudal verlässt auch der mediane Teil des Gewölbes den Balken, so dass dieser hier an der Ventralfläche völlig zu Tage tritt (*lyra*).

Die auseinanderlaufenden Teile des Gewölbes bezeichnet man als **kaudale Schenkel** (*crura posteriora*); sie gehen teilweise in die Ammonshörner

über, teils ziehen ihre Fasern als weisser, bandartiger **Saum** (*fimbria*) (Fig. 98, d) am Nasalrande der Ammonshörner weiter und biegen mit ihnen um die Sehhügel herum gegen die Spitze des *lobus piriformis* hin.

Wie nun S. 226 angegeben, bildet die *stria terminalis* des Sehhügels den ventralen Rand der *fissura transversa*, der *fornix* den dorsalen. Trotzdem liegen beide Faserzüge am ausgebildeten Gehirne nicht aufeinander, sondern sind die Gewölbeschenkel weiter kaudal gerückt, so dass die *fimbria* als weisses Markband kaudal neben dem Grenzstreif herläuft. Die Sehhügel jedoch sind von der Grosshirnkammer aus nicht mehr sichtbar, wie das beim Menschen der Fall ist.

Die **Ammonshörner** (*cornua Ammonis, Hippocampus*). Als Falte der medialen Grosshirnwand legen sich die Ammonshörner über die Sehhügel hinweg und bilden dementsprechend eine schneckenartig gewundene, ins Innere der Grosshirnkammer vorspringende Erhabenheit, deren Medialende zwischen den Schenkeln des Gewölbes und der durchsichtigen Scheidewand liegt, während das laterale Ende sich an der Spitze des *lobus piriformis* befindet. Unter ihrem, vom Saum eingefassten Nasalrande quellen die *plexus chorioidei* hervor. Die freie, der Seitenkammer zugekehrte Oberfläche ist von dem dünnen weissen **Muldenblatte**, *alveus*, überzogen. Das ventrale, in den *lobus piriformis* reichende Ende ist verdickt und besitzt Vertiefungen und Erhabenheiten (*digitationes cornuum Ammonis*). Die konkave Ventralfläche des Ammonshornes ist hingegen mit Ausnahme des zum Gewölbe gehörigen Teiles grau gefärbt und zeigt eine eigentümlich gezähnte Leiste, den **gyrus dentatus**, welcher, von zwei tiefen Furchen eingefasst, dem Saum entlang läuft. Kaudal liegt dem *gyrus dentatus* der **gyrus Hippocampi** an, von ihm getrennt durch den tiefen Spalt der Ammonshornfalte.

gyrus dentatus, cornu Ammonis und *gyrus Hippocampi* bilden also zusammen eine Falte, welche kaudal mit dem *gyrus Hippocampi* aus der Grosshirnrinde hervorgeht, sich in Form der Ammonshörner in die Grosshirnkammer einbuchtet und mit dem *gyrus dentatus* in die *fimbria* bezw. den *fornix* sich wieder umschlägt. Auf dem Querschnitt bieten alle zusammen unverkennbar das Bild eines liegenden S, welchem nasal die *fimbria* aufgesetzt ist.

Die **seitlichen Adergeflechte**, *plexus chorioides laterales* (Fig. 107, c). An der Grenze des Grosshirnes gegen das Zwischenhirn bleibt die Wandung dünn und schlägt sich in Form einer Falte in das Innere der Grosshirnkammer hinein. Nervenzellen oder Fasern entwickeln sich darin nicht, dagegen wuchert die Pia mater in die Falte und bringt reichliche Gefässe mit, welche den Faltencharakter mehr und mehr zum Verschwinden bringen. So entstehen die seitlichen Adergeflechte und diese gehen an der Nasalgrenze der früheren Spalte in das mittlere Adergeflecht, welches im Dache der Zwischenhirnkammer sich entwickelt hat, über. Es befindet sich diese Übergangsstelle am ausgebildeten Gehirn an der Kaudalwand des *foramen Monroi*.

Die *plexus chorioides laterales* sind nun zwei rötliche Stränge, welche aus feinen Gefässen, namentlich Venen bestehen. Sie liegen in der Furche zwischen Streifenhügel und Ammonshorn und decken hier den in die Grosshirnkammern hereinragenden Teil der Sehhügel. Aus ihnen und dem mittleren Adergeflechte geht die grosse Gehirnvene hervor.

Nicht selten haben sie eine hellere Farbe und sind ihnen perlmutterartig glänzende Cholestearinkrystalle eingelagert, die durch massenhafte Ansammlung zu Geschwulstbildung der Adergeflechte führen können.

Die **Streifenhügel**, *corpora striata* (Fig. 99, a). In jeder Seitenkammer erhebt sich vom Boden ein rundlicher Wulst, welcher nasal von den Ammonshörnern gelegen, die Gestalt einer Keule besitzt, deren dicker Teil sich kaudalwärts rasch verjüngt und abflacht. Lateral geht dieser Streifenhügel in die Seitenwand des Gehirnes über, medial stösst er an die Säulen des Gewölbes; kaudal aber setzt er sich in den Sehhügel und Hirnstiel fort. Seine Grenze gegen ersteren wird durch die *stria terminalis* bezeichnet, während der Übergang in den Hirnstiel vom *tractus opticus* umfasst wird. An der Oberfläche grau, zeigt er auf Querschnitten eine blätterartige Anordnung der grauen und weissen Substanz; daher sein Name.

Die **Grosshirnkammern**, *ventriculi laterales* (Fig. 89).

Die Umgestaltung der Grosshirnwand hat auch eine solche des Hohlraumes zur Folge. Aus der bläschenartigen Höhle wird mehr und mehr eine Spalte, in welcher, wie in den übrigen Höhlungen des Zentralnervensystemes nur wenig Flüssigkeit sich befindet. Indem sich dazu noch die kaudalen Teile des Grosshirnes über die Sehhügel weglegen, bekommt die ganze Spalte eine bogenförmige Krümmung, deren Anfang nasal von den Streifenhügeln liegt, während das Ende bis in die Spitze des *lobus piriformis* hineinreicht; man kann also ein **Nasalhorn** (*cornu nasale*) und ein **Ventralhorn** (*cornu ventrale*) unterscheiden; ersteres ist der am Streifenhügel gelegene Teil, letzteres zieht in den *lobus piriformis* hinab. Ein Kaudalhorn (*cornu caudale*), wie sich ein solches beim Menschen und Affen noch in den stark entwickelten Hinterhauptslappen hinein erstreckt, findet sich bei den Haustieren nicht. Als ein Teil der Grosshirnkammer ist ausserdem der ziemlich beträchtliche Hohlraum der *bulbus olfactorius* anzusehen, welcher bei den Haustieren durch die Höhlung des *tractus olfactorius* zeitlebens in Verbindung mit den Grosshirnkammern bleibt und als eine Verlängerung des Nasalhornes anzusehen ist.

Die Gliederung der Grosshirnoberfläche.

Die Aussenfläche des Grosshirnmantels ist von einer Menge von Furchen durchzogen, zwischen welchen als rundlich erhabene Wälle die Windungen gelegen sind. Beide sind bei den einzelnen Tierarten typisch ausgeprägt und können daher zur genaueren Ortsbezeichnung benutzt werden.

Die Furchen *fissurae.*

Allgemeines Verhalten.

Ihrer Bedeutung gemäss werden die Furchen eingeteilt in Grenzfurchen, Hauptfurchen, Nebenfurchen und accessorische Furchen.

Die Grenzfurchen bilden die Trennungslinien zwischen histologisch oder auch anderweitig von einander verschiedenen Gehirnbezirken und sind sehr gleichbleibend bei den verschiedenen Tierarten. Letzteres gilt auch teilweise für die tief eingeschnittenen Hauptfurchen, doch kommen hier bedeutende Abweichungen nach der Tierart häufig vor. Noch mehr ist dies der Fall bei den Nebenfurchen. Diese sind teilweise Abzweigungen der Hauptfurchen, teils verlaufen sie in den Zwischenräumen zwischen ihnen. Als accessorische Furchen endlich bezeichnet man unregelmässig vorkommende, seichte Furchen oder Eindrücke, denen eine morphologische Bedeutung nicht zugesprochen werden kann.

Im allgemeinen, jedoch nicht in jedem Einzelfalle, sind die Hauptfurchen gleichbedeutend mit den Totalfurchen, die Nebenfurchen mit den Rindenfurchen.

Als Totalfurchen bezeichnet His tiefe, schon frühzeitig entstehende Furchen, welche die zur Zeit noch dünne Grosshirnwand auch gegen den Ventrikel hinein ausbuchten. Die Rindenfurchen hingegen sind weniger tief und auf die Oberfläche beschränkt. Die einfachste Anordnung der Furchen finden wir beim Fleischfressergehirn, namentlich dem der Katze, wogegen die Pflanzenfresser eine viel reichere Gliederung der Grosshirnoberfläche aufweisen. Zwischen beiden bildet den Übergang das Schwein, als Omnivore. Aber auch das Gehirn des Herbivoren zeigt im embryonalen Zustande sehr einfache und übersichtliche Verhältnisse, indem allein die Hauptfurchen vorhanden sind. Erst später treten die Nebenfurchen, Kerben und Verästelungen hinzu, so dass das Bild ein verwickeltes wird (Fig. 116—119). Im allgemeinen ist die Zahl der hinzutretenden Nebenfurchen u. s. w. bedeutender bei grossen, als bei den kleinen Individuen.

Grenzfurchen sind: (vergl. Furchen des Hundegehirnes Fig. 111—113.)

a. Die *fiss. rhinalis* und *rhinalis posterior.* Erstere bildet die Grenze zwischen dem *tractus olfactorius* und den lateral daran anstossenden Gehirnteilen. Kaudal setzt sie sich von der *f. Sylvii* an fort in die *f. rhinalis posterior*, welche lateral vom *lobus piriformis* hinzieht, dann dorsomedial umbiegt und häufig in die *f. splenialis* übergeht.

Nasal geht die *f. rhinalis* oft über in die *f. olfactoria*, während als caudale Fortstetzung der *f. rhin. post.* sich häufig die *f. occipito-temporalis* findet.

b. Die *fissura Hippocampi* zieht als Grenzlinie des *lobus piriformis (hippocampi)* an der medialen Hemisphärenfläche mit kaudalwärts konvexem Bogen von der Gegend des Balkenwulstes zur Mitte des Ventralrandes vom Grosshirn.

Haupt- und Nebenfurchen:

Für die Furchen an der Aussenfläche des Grosshirnes bildet den Mittelpunkt die

a. **fissura Sylvii.** Als tief eingeschnittene Rinne zieht sie von der *fissura rhinalis* in dorsokaudaler Richtung weg und endet einfach oder gegabelt. Ein nasaler Fortsatz dieser Furche wird als *processus anterior*, ein kaudaler als *proc. posterior* bezeichnet, während ein dorsaler den Namen *proc. acuminis* trägt. Am Boden der *fiss. Sylvii* findet sich die Insel *(insula)*, eine kleine Gehirnwindung, welche aber bei einigen Tierarten durch die sich überwölbenden Ränder der Sylvischen Furche dem Auge entzogen wird. Durch die Sylvische Furche werden Stirn- und Schläfenlappen des Grosshirnes von einander geschieden.

Mehr oder weniger konzentrisch sind um die *fiss. Sylvii* drei Bogenfurchen gelagert, welche besonders schön am Fleischfressergehirn ausgeprägt sind. Die zunächst der *fiss. Sylvii* gelegene ventrale oder

b. **erste Bogenfurche** *f. ectosylvia* besteht aus dem Mittelstück, dem nasalen und temporalen Schenkel, manchmal fehlt das erstere, bei einzelnen Tierarten auch die ganze Furche. Die einzelnen Stücke heissen *f. ectosylvia media, anterior* und *posterior*.

Die **zweite** (mittlere) **Bogenfurche**, *fiss. suprasylvia*, ist bei einzelnen Tierarten nicht mehr bogenförmig, sondern gestreckt. Sie besteht aus *f. suprasylvia anterior, media, posterior* und häufig kommt dazu noch eine *superior*. Das am meisten nasal gelegene Stück wird manchmal als *fissura diagonalis* selbständig.

Die **dritte** (dorsale) **Bogenfurche** ist noch häufiger gestreckt, als die mittlere. Sie besteht im kaudalen Teile aus der *f. medilateralis*, welcher sich nasal die *f. lateralis* anschliesst; rechts und links laufen neben dieser die *f. ectolateralis* und *entolateralis (confinis)* her, welche beide aber häufig fehlen. Als nasale Fortsetzung der *f. lateralis* sind die *f. ansata* und *coronalis* anzusehen. Oft ist aber die Verbindung zwischen diesen Teilstücken der dritten Bogenfurche unterbrochen und die *ansata* treibt ausserdem nicht selten einen medio-nasal gerichteten Fortsatz.

c. Quer an der Medialfläche des Grosshirnes biegt auf den Nasalteil der Aussenfläche herüber die

fissura cruciata, nasal bezw. kaudal von ihr liegen ebenfalls auf der Aussenfläche die *f. praecruciata* und *posteruciata*, während die *f. cruciata minor* auf der Medialfläche des Grosshirnes als kleiner Ast von der *f. splenialis* abzweigt.

d. Die **fissura praesylvia** liegt schief medio-nasal ansteigend vor den oralen Enden der Bogenfurchen und der *f. cruciata*. Nasal von ihr zieht neben dem Medialrand des Grosshirnes häufig die *f. prorea* hin, während die *f. frontalis* in unregelmässiger Weise davor gelagert ist.

e. Auf der medialen Grosshirnfläche läuft dem Balken parallel die nie fehlende

fissura splenialis. Kaudal umbiegend, vereinigt sie sich manchmal mit der von der Ventralfläche herkommenden *f. rhinalis posterior*. Nasal hingegen verbindet sie sich nicht selten mit der *f. cruciata*. In einiger Entfernung von ihr verläuft häufig die *f. suprasplenialis*, welche in die kaudal gelegene *f. postsplenialis* umbiegt. Nasal vom Balkenknie aber zieht sich die *fiss. genualis* als offenbare Fortsetzung der *f. splenialis* weiter, wenn sie noch nicht mit dieser verbunden ist.

Hauptunterschiede der Gehirnfurchen.*)

Die Furchen der Gehirnoberfläche weichen bei den einzelnen Haustieren wesentlich von einander ab. Hund und Katze auf der einen, Wiederkäuer und Einhufer auf der anderen Seite bilden zwei Gruppen, zwischen welchen das Schwein in der Mitte steht; der Omnivore bildet also den Übergang vom Karnivoren zum Herbivoren. Die einfachen Formen des Fleischfressergehirnes sind bei ihm noch wohl zu erkennen, sie sind aber schon mannigfach bereichert durch Furchen, wie sie beim Wiederkäuer in höherer Entwickelung vorkommen.

Das Gehirn des Karnivoren ist ausgezeichnet durch die Bogenfurchen und das Überwiegen der Vertikalfurchen über die Horizontalfurchen. Ein Kranz von drei Bogenfurchen umzieht die *f. Sylvii*, 1) die *f. ectosylvia*, 2) die *f. suprasylvia*, 3) die aus der *f. coronalis*, *lateralis*, und *medilateralis* zusammengesetzte dritte Bogenfurche. Auch die meisten anderen Furchen verlaufen bogenförmig und mehr oder weniger vertical. Beim Schweine ist von den drei Bogenfurchen nur noch eine ganz vollständig. 1) Die *f. ectosylvia* ist nur noch stückweise vorhanden, 2) die *f. suprasylvia* ist vollständig, 3) die dritte Bogenfurche ist eine Längsfurche geworden, welche in zwei Abschnitte zerfällt: a. in die nasal von der *f. cruciata* gelegene *f. coronalis* und b. in die kaudal davon befindliche *f. lateralis* mit der *f. medilateralis*.

Bei den Wiederkäuern und Einhufern hat sich das Gehirn gestreckt und etwas gegen die Medianlinie umgewendet, so dass die dorsalen Furchen sich der Längsspalte des Gehirnes mehr nähern und die *f. entolateralis* sogar auf die Medialfläche der Hemisphären zu liegen kommt. Zu den Hauptfurchen kommen viele Nebenfurchen. Die *f. suprasylvia* ist ebenfalls zu einer Längsfurche geworden, so dass nun keine eigentliche Bogenfurche mehr vorhanden ist, da die *f. ectosylvia antica* und *postica* nur undeutlich sind.

An der Gehirnbasis besteht ein wesentlicher Unterschied des Karnivorengehirnes gegenüber dem Gehirn der übrigen Haustiere, indem der *lobus piriformis* beim Hunde furchenfrei ist, während er bei den übrigen Haustieren mindestens eine Längsfurche besitzt. Die nasale Grenzfurche lässt ausserdem bei ihm eine viel deutlichere Scheidung in *f. rhinalis* und *postrhinalis* erkennen.

*) Ich folge hier ganz den trefflichen Darstellungen Ellenbergers, die Furchen und Windungen der Grosshirnoberfläche des Pferdes, der Wiederkäuer und des Schweines. Archiv für wissenschaftliche und praktische Tierheilkunde. Band 18, Heft 3.

Die *f. Sylvii* ist bei den Karnivoren mit der *f. rhinalis* verbunden; ähnlich so beim Schweine. Bei den übrigen Haustieren fehlt die Verbindung in der Regel; die Insel ist bei ihnen frei, bei den Karnivoren durch die sich nähernden Ränder der *f. Sylvii* verdeckt. Die Schenkel der *f. Sylvii*, bei den Karnivoren nur undeutlich und auch beim Schweine wenig entwickelt, sind beim Wiederkäuer und Pferde wohlentwickelt; die *f. praesylvia* ist bei ihnen und dem Schweine mehr nasal verschoben als beim Hunde.

Die *f. suprasylvia* besitzt bei den Huftieren noch einen *processus superior*, welcher den Karnivoren meist fehlt. Der *proc. posterior* ist beim Karnivoren nicht immer mit der *f. suprasylvia media* verbunden, bei den Huftieren dagegen stets.

Die *f. cruciata* ist bei den Karnivoren deutlicher ausgeprägt als bei den übrigen Haustieren.

Die *f. coronalis* ist der Längsspalte des Gehirnes bei letzteren näher gerückt als bei den Karnivoren und während sie bei den Karnivoren mit der *f. lateralis* verbunden ist, bleibt sie bei den übrigen Haustieren von ihr getrennt. Manchmal steht sie beim Schweine und auch bei den übrigen Haustieren mit der *f. cruciata* in Verbindung.

Die *f. diagonalis* fehlt meist beim Hunde, während sie bei den anderen Haustieren regelmässig zugegen ist.

Die *f. ansata* ist beim Hunde deutlich, bei den übrigen Haussäugern nur wenig oder gar nicht entwickelt.

Die *f. splenialis* umzieht bei Hund und Schwein nur das *splenium* und den Kaudalteil des Balkenkörpers, bei den Wiederkäuern reicht sie bis zum Balkenknie oder noch weiter. Beim Pferde zieht das Nasalende sogar noch um das Balkenknie herum, es ist daher der Name *f. calloso-marginalis* passender bei den letztgenannten Tieren. Mit der *f. rhinalis* ist die *f. splenialis* bei den Huftieren nicht verbunden, dagegen mit der *f. cruciata*.

Furchen der einzelnen Haustiere.*)

Hund.

a. Furchen der Aussenfläche.

1. Grenzfurchen. a. Die *f. rhinalis* ist die Grenzfurche zwischen *tractus olfactorius* und der übrigen Hirnrinde und steht mit der *fiss. olfactoria, praesylvia Sylvii* und *rhinal. post.* in Verbindung. b. Die *fiss. rhinalis posterior* verbindet sich am Kaudalende mit dem, an der Kleinhirnfläche aufsteigenden Schenkel der *fiss. splenialis*. Häufig setzt sich die *f. rhin.* aber weiter kaudal fort und kann sich noch mit der *f. ecto-* oder *entolateralis* oder *suprasylvia* vereinigen. c. Die *fiss. Hippocampi* zieht als Grenze zwischen Ammonshorn und der übrigen Hirnmasse in caudal stark konvexem Bogen von der medialen Hemisphärenfläche zur Mitte des Ventralrandes der Hemisphäre.

2. Haupt- und Nebenfurchen. a. Die *fiss. Sylvii* ist kurz, ihre Ränder bedecken die gut ausgebildete Insel. Bei Mopsgehirnen fand Ellenberger die

*) Ich folge hier zum Teil den Darstellungen Ellenbergers, s. a. a. o.

Insel frei, so dass die *f. Sylvii* gegabelt erscheinen. b. Bogenfurchen. 1.) Die *f. ectosylvia* bildet einen schönen Bogen mit kurzem Mittelstück. 2.) Die *f. suprasylvia* ist ebenfalls schön bogenförmig; von ihrem Mittelstück geht die kleine *f. ansata minor* nasal ab. 3.) Die dritte Bogenfurche lässt ebenfalls deutlich die Bogenform erkennen. *F. lateralis* und *medilateralis* hängen zusammen. Aus dem Kaudalende der *f. lateralis* entspringt manchmal die quere, medial verlaufende *f. occipitalis transversa*. Die *fiss. ectolateralis* ist lang und deutlich, die *entolateralis* häufig vorhanden, oft aber auch fehlend. An die *f. lateralis* schliesst sich die *coronalis* an und an ihrer Verbindungsstelle geht in medio-nasaler Richtung die *f. ansata* ab. c. Die *fiss. cruciata* entspringt aus der *splenialis* und schneidet tief in den dorsalen Hemisphärenrand ein; sie endet einfach oder gegabelt. Zwischen ihr und der *f. ansata* findet man häufig die *f. postcruciata*. Quer vor dem Nasalende der drei Bogenfurchen und der Kreuzfurche legt sich d. die *f. praesylvia* hinweg. Aus der *f.*

Fig. 112.

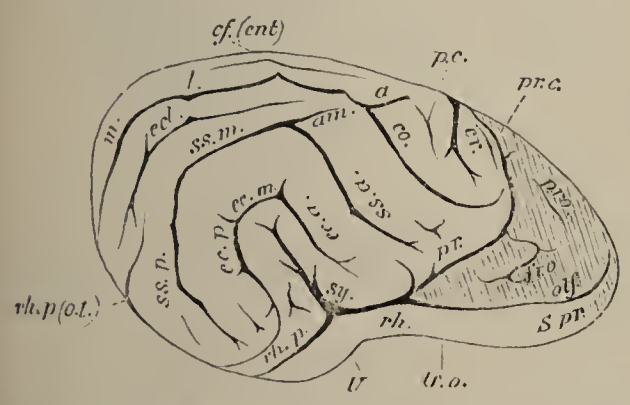

Furchen des Hundegehirnes von der lateralen Seite.

sy. *fiss. Sylvii.* **rh.** *rhinalis.* **rh. p.** *postrhinalis.* **ec. m.** *ectosylvia media.* **ec. a.** *ectos. ant.* **ec. p.** *ectos. post.* **ss. m.** *suprasylvia media.* **ss a.** *supras. ant.* **ss. p.** *supras. post.* **am.** *ansata minor.* **m.** *medilateralis.* **l.** *lateralis.* **ec. l.** *ectolateralis.* **cf. (ent.)** *entolateralis.* **a.** *ansata.* **co.** *coronalis.* **olf.** *olfactoria.* **fro.** *frontalis.* **pr.** *praesylvia.* **pro.** *prorea.* **cr.** *cruciata.* **pr. c.** *praecruciata.* **pc.** *postcruciata.* **U** *Uncus.* **tr. o.** *tractus olfactorius.* **S. pr.** *gyrus. subprorea.*

(Nach Ellenberger und Baum.)

Fig. 113.

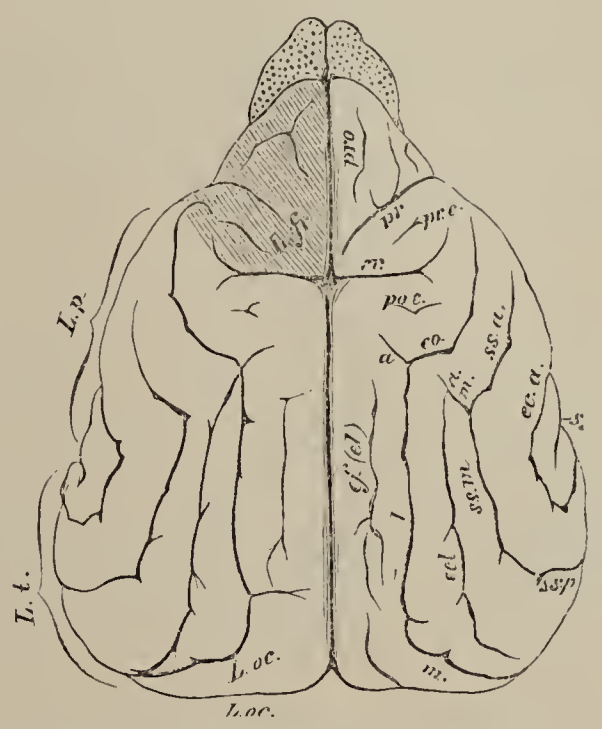

Furchen des Hundegehirnes von oben.

s. *fissura Sylvii.* **ec. a.** *ectosylvia anterior.* **ssm.** *suprasylvia media.* **ss. a.** *suprasylvia anterior.* **ss. p.** *suprasylvia posterior.* **a. m.** *ansata minor.* **m.** *medilateralis.* **l.** *lateralis.* **ecl.** *ectolateralis.* **cf. (el)** *entolateralis* **co.** *coronalis.* **a.** *ansata.* **pr.** *praesylvia.* **pro.** *prorea.* **cr.** *cruciata.* **pr. c.** *praecruciata.* **po. c.** *postcruciata.* **L. fr.** *lobus frontalis.* **L. p.** *lobus parietalis.* **L. t.** *lobus temporalis.* **L. oc.** *lobus occipitalis.*

(Nach Ellenberger und Baum.)

rhinalis entspringend, zieht sie in nasal konvexem Bogen bis zum Dorsalrande der Hemisphäre. Zwischen ihr und der Kreuzfurche findet sich häufig die kleine *f. praecruciata*. Parallel mit dem dorsalen Hemisphärenrand läuft im Winkel, welchen dieser mit der *f. praesylvia* bildet, die *f. prorea*; weiter ventral findet sich die *f. frontalis* und ganz ventral, meist die Fortsetzung der *f. rhinalis* bildend, die *f. olfactoria*.

B. Furchen der Medialfläche.

1.) Die *fiss. splenialis* umzieht das *splenium corp. callos.*, reicht bis zum nasalen Drittel des Balkens, wo sie in die *f. cruciata* übergeht. Kaudal geht sie schief über die Kleinhirnfläche des Grosshirnes wegziehend in die *f. rhinal. post.* über. Letzterer Abschnitt dürfte nach Ellenberger der *f. occipito-temporalis* entsprechen. Eine auf der medialen Gehirnfläche in dorsaler Richtung abgehende Furche bezeichnet Ellenberger als *f. cruciata minor*; sie liegt kaudal von der *f. cruciata*. Um den

kaudalen Bogen der *f. splenialis* zieht sich dorsal die *f. suprasplenialis*, kaudal die *f. postsplenialis*, mit einander einen ähnlichen Winkel bildend, wie die *f. splenialis* selbst. 2.) Die um das *genu corp. callosi* ziehende *f. genualis* ist sehr unbeständig. Sie entspricht zum Teil der *fiss. calloso-marginalis hom.* und bildet die Nasalgrenze des *gyrus fornicatus*. Nasal von ihr liegt die unbedeutende *f. rostralis*. 3.) Die *f. occipito-temporalis* bildet endlich häufig die kaudale Fortsetzung der *f. rhinalis posterior*.

Katze.

Fissura rhinalis und *postrh.* deutlich ausgesprochen; letztere nie mit der *f. splenialis* verbunden, *f. Hippocampi* und *f. Sylvii* wie beim Hunde. *F. ectosylvia ant. ant.* und *post.* stets vorhanden, aber nie miteinander verbunden. *F. suprasylvia* deutlich, in doppelt abgeknicktem Bogen verlaufend. *F. lateralis* und *medilateralis* verschmelzen, *ecto-* und *entolateralis* fehlen. An die *f. lateralis* schliesst sich nasal die *f. ansata* an, welche aber mit der deutlichen *coronalis* häufig nicht verbunden ist. In dem Raum zwischen *f. coronalis, praesylvia* und *ectosylvia ant.* zieht in schiefer Richtung die kurze *f. diagonalis*, etwas oral gelegen, herüber. Als nasale Fortsetzung des *rhinalis ant.* findet sich eine kleine *f. olfactoria* und schon vorher zweigt die tiefe *f. praesylvia* von der *f. rhinalis* ab, welche sich im Bogen vor das Oralende der *f. diagonalis* und *coronalis* legt. *F. cruciata* ist sehr deutlich, aber fast nie mit der *f. splenialis* verbunden. Letztere beschreibt kaudal keinen so scharfen Bogen wie beim Hunde; auch fehlt der absteigende Verbindungsschenkel zur *f. rhin. post. F. suprasplenialis* oft nur undeutlich, manchmal aber auch sehr gut entwickelt und der *splenialis* gleichlaufend, *f. genualis* fehlend, oder auch gut entwickelt. *F. prorea, postcruciata, cruciata minor* und *occipito-temporalis* fehlen, ebenso die *rostralis*.

Fig. 114.

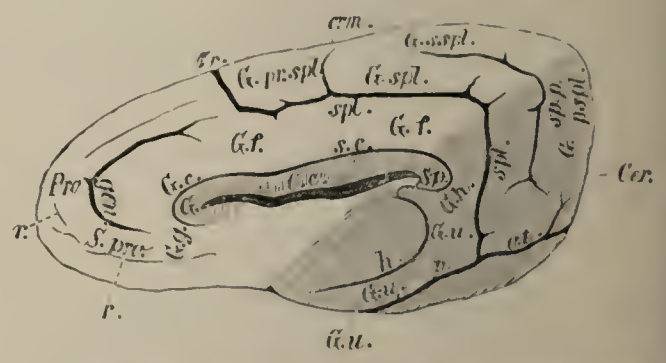

Furchen und Windungen des Hundegehirnes von der medialen Seite.

Furchen. **spl.** *fissura splenialis.* **crm.** *cruciata minor.* **cr.** *cruciata.* **sp. p.** *postplenialis.* **p.** *postrhinalis.* **ot.** *occipitotemporalis.* **gen.** *genualis.* **r.** *rostralis.* **h** *hippocampi.*
Windungen. **g. spl.** *gyrus splenialis.* **G. pr. spl.** *praesplenialis.* **G. sspl.** *suprasplenialis.* **G. pspl** *postsplenialis.* **G. g.** *genualis.* **Gc.** *cinguli.* **G. f.** *fornicatus.* **G. h.** *hippocampi.* **G. u.** *uncinatus.* **G. u. p.** *uncinatus posterior.* **Pro.** *gyrus prorea.* **S. pro.** *gyrus suprorea.* **Cer.** *Cerebellarfläche.*
(Nach Ellenberger und Baum.)

Schwein.

A. 1.) *Fiss. rhinal.* deutlich: 2.) *fiss. postrhin.* schwach; 3.) *fiss. Hippocampi* ganz undeutlich.

a. *Fiss. Sylvii* tief; Insel meist nicht zu sehen, sondern nur bei weitgespaltener Sylvischer Furche zu Tage liegend. Der *proc. acuminis* läuft dorsokaudal und reicht fast bis zur *f. suprasylvia; proc. anter.* und *poster.* vorhanden oft aber auch fehlend.

b. *F. ectosylvia posterior* als schwache Furche angedeutet, die *ectos. anterior* hingegen nur in einigen undeutlichen Resten erhalten.

b' *F. suprasylvia* schön bogenförmig; der kaudale Schenkel verbindet sich manchmal mit der *f. postrhinalis*, der nasale geht meist in die *f. diagonalis* über. Der gut entwickelte *proc. superior* läuft in die *f. cruciata* ein. Die *f. diagonalis* erreicht mit ihrem Nasalende manchmal die *f. coronalis*.

b″. Die *f. lateralis* zieht zuweilen als *f. medilateralis* auf die Kleinhirnfläche, *f. ectolateralis* und *entolateralis* vorhanden. Die *f. coronalis* geht an der medialen Gehirnfläche aus der *f. splenialis* hervor, seltener aus der *f. cruciata.* Sie zieht dann dorsal und tritt über den Dorsalrand der Hemisphäre auf die Aussenfläche, diesem Rande nasal entlang laufend, biegt sie allmählich lateral aus und geht entweder in die *f. praesylvia* über oder endet blind lateral von ihr. Die *f. ansata* zweigt medial von der *coronalis* ab.

c. *F. cruciata* geht aus der *f. splenialis* hervor, biegt kaudal von der *coronalis* auf die Aussenfläche um und sendet einen ziemlich langen, am Ende gespaltenen Ausläufer in nasaler Richtung ab. Derselbe läuft der *coronalis* parallel und nähert sich derselben mit seinem medialen Gabelaste. An der Umbiegungsstelle läuft der *proc. superior* der *f. suprasylvia* in die *f. cruciata* ein.

d. *F. praesylvia* sehr deutlich und tief. Sie geht aus dem Nasalende der *f. rhinalis ant.* hervor und läuft häufig in schönem Bogen mit der *f. coronalis* zusammen. *f. olfactoria* angedeutet, manchmal auch deutlich.

Fig. 115.

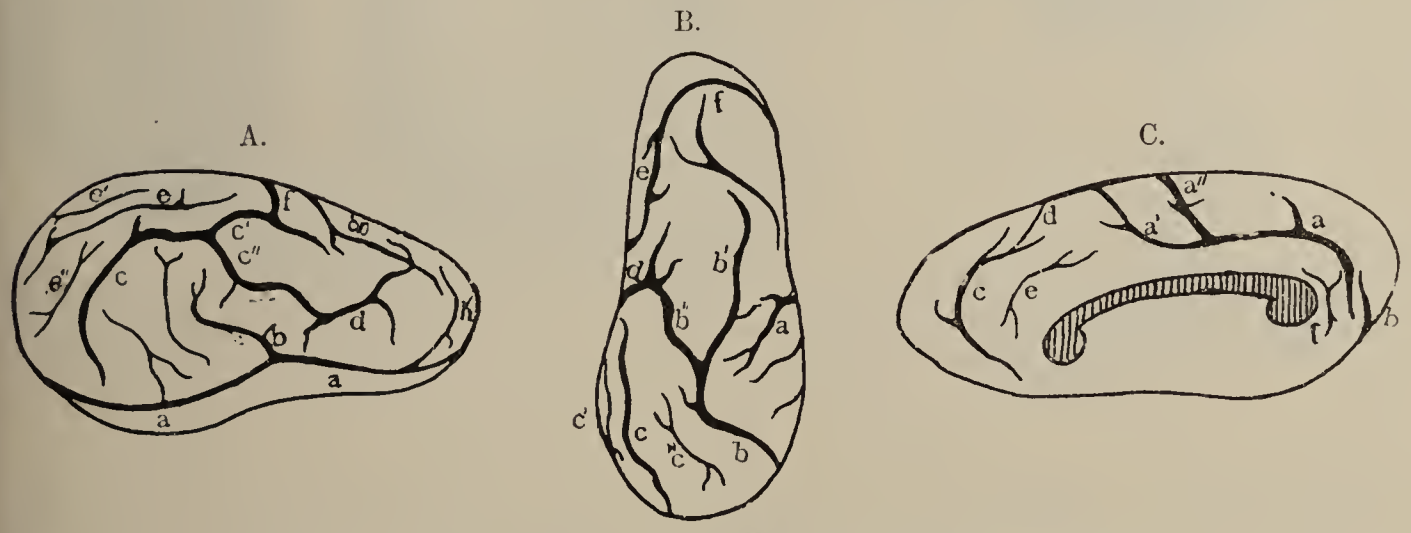

Furchen des Schweinegehirnes. (Nach Ellenberger und Baum.)
A von der lateralen Seite. a a *fiss. rhinal. anter.* und *post.*, b *Sylvii*, c *suprasylvia*, c′ *suprasylvia superior*, c″ *coronalis*, d *diagonalis*, e *lateralis*, e′ *entolateralis*, e″ *ectolateralis*, f *cruciata*, g nasaler Fortsatz der *cruciata*, h *praesylvia.*
B. a *fiss. Sylvii*, b *suprasylvia post.*, b′ *suprasylvia ant.*, b″ *suprasylvia superior*, c *lateralis*, c′ *entolateralis*, c″ *ectolateralis*, d *cruciata*, e nasaler Fortsatz der *cruciata*, f *praesylvia.*
C. a *splenialis*, a′ *cruciata*, a″ *cruciata minor.*, b *rhinal. post.*, c *rostralis*, d *ansata*, e *genualis*, f *infrasplenialis.*

F. prorea vorhanden, aber vom *bulbus olfactorius* bedeckt. Sie läuft dem Medialrande der Hemisphäre parallel. Am *lobus piriformis* eine schwache Längsfurche

B. *F. splenialis* steht mit der *cruciata* in Verbindung. Aus ihrem Nasalrande geht die *f. coronalis* hervor; kaudal läuft sie mit der *postrhinalis* zusammen. *F. genualis* nicht immer deutlich. *F. rostralis* angedeutet, die *f. ansata* geht manchmal in die *genualis* über, ist aber nicht beständig. *F. postsplenialis, suprasplenialis* und *infrasplenialis* fehlen.

Wiederkäuer.

A. 1. *Fiss. rhinalis* und 2. *f. postrhinalis* geben eine Anzahl von vertikal, bezw. schief dorsal verlaufenden Nebenästen ab, welche namenlos sind. Der *lobus piriformis* besitzt eine deutliche Längsfurche. 3. *f. Hippocampi.*

a. *Fiss. Sylvii;* der mittlere Schenkel, *(proc. acuminis)* beständig, der *proc. anterior* reicht manchmal bis zur *f. rhinalis*; der *proc. poster.* fehlt zuweilen;

öfters verbindet er sich mit der *f. postrhinalis*. Da die *f. Sylvii* in ihrem ventralen Teile offen ist, liegt die Insel als rundliche Erhabenheit hier frei zu Tage und zwar an der Vereinigungsstelle der drei Schenkel. In Folge dessen tritt die Sylvische Furche

Fig. 116.

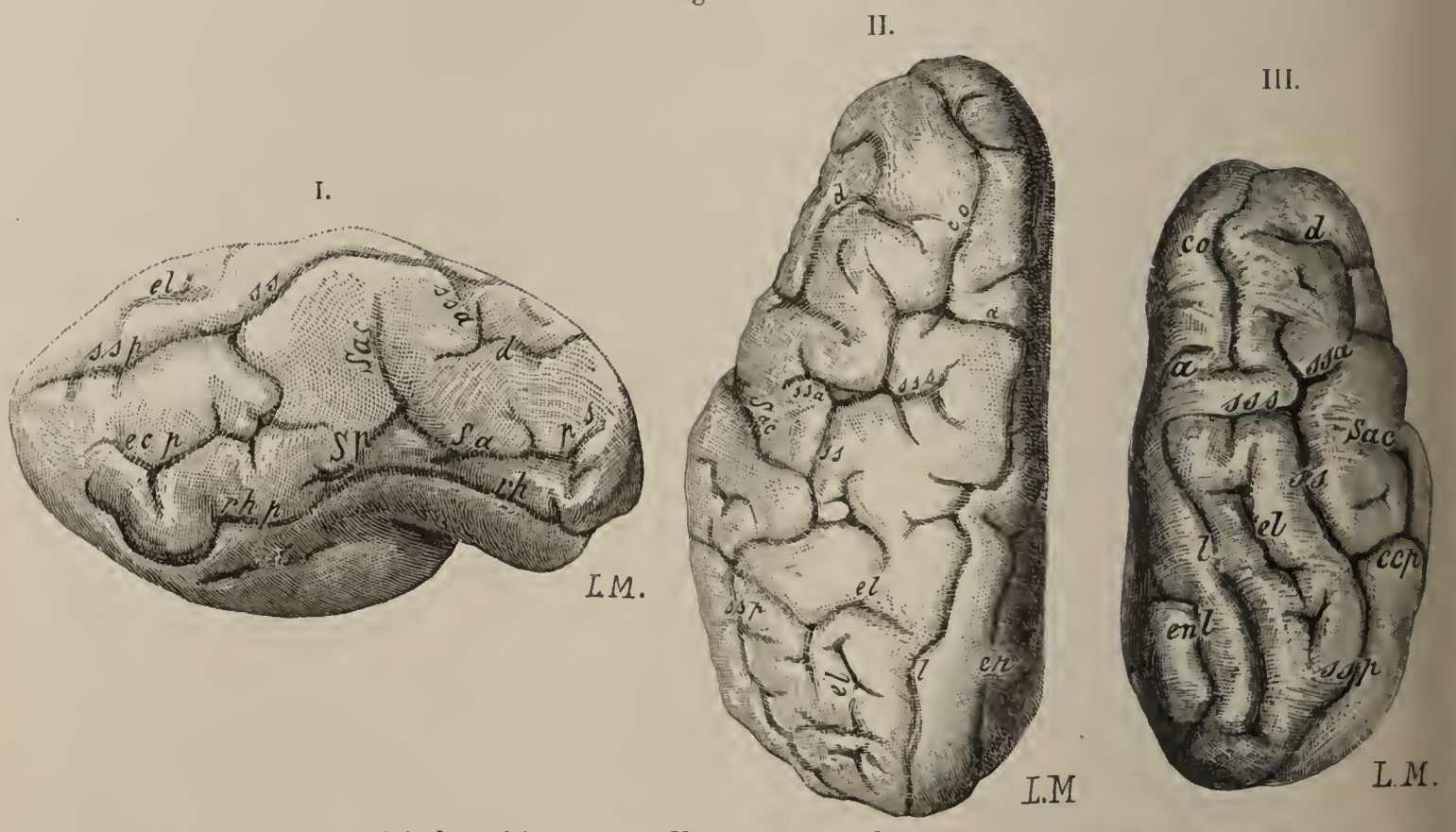

Furchen von embryonalen Rindergehirnen. I. u. III. vom 20 Wochen alten, II. vom 24 Wochen alten Fötus. rh. *fiss. rhinalis.* rh. p. *postrhinalis.* S. a. *Sylvii anterior.* S. p. *Sylvii posterior.* S. a. c. *Sylvii acuminis.* ec. p. *ectosylvia posterior.* p. s. *praesylvia.* ss. *suprasylvia.* ss. a. *suprasylvia anterior.* s. s. s. *suprasylvia superior.* ss. p. *suprasylvia posterior.* d. *diagonalis.* l. *lateralis.* m. l. *medilateralis.* el. *ectolateralis.* enl. *entolateralis.* a. *ansata.* co. *coronalis.*

Fig. 117.

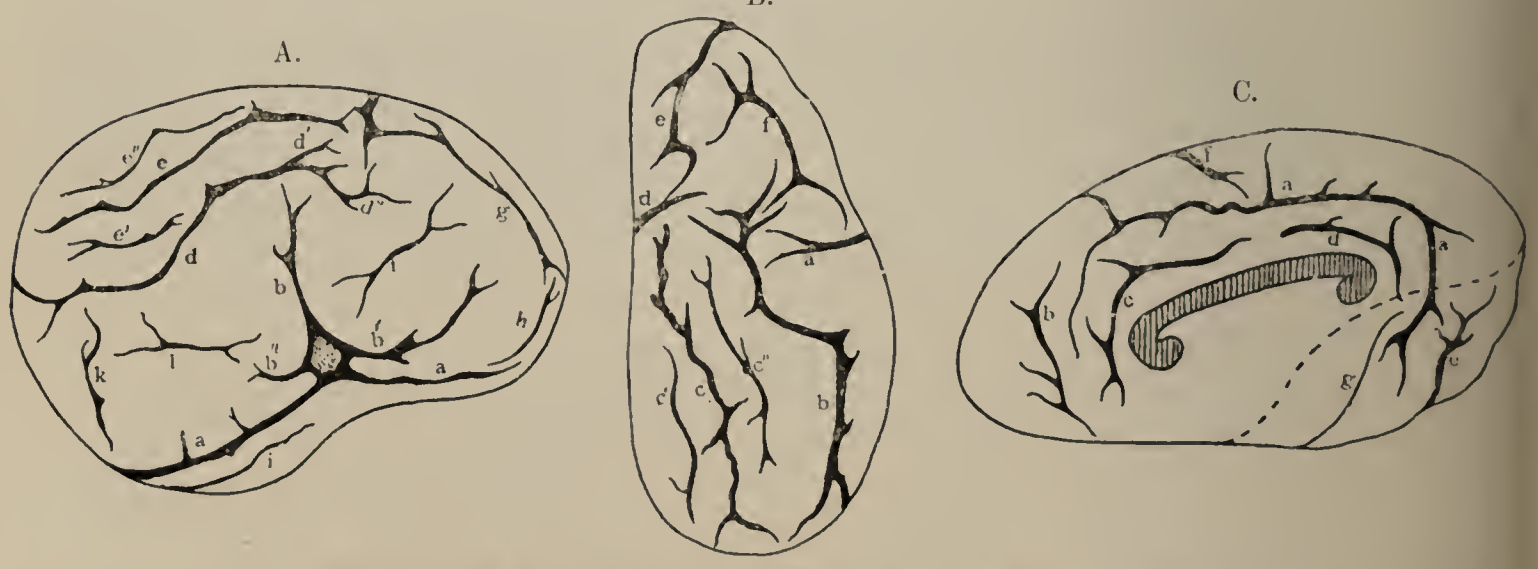

Furchen des Rindergehirnes. (Nach Ellenberger und Baum.)
A von der lateralen Seite. a a *fiss. rhinal. ant.* und *post.* b *Sylvii.* b' *proc. ant.* b'' *proc. post.* dazwischen die Insel, d *suprasylvia.* d' *suprasylvia sup.* d'' *suprasylv. ant.* e *lateralis.* e' *ectolateralis.* e'' *entolateralis.* f *diagonalis.* g *coronalis.* h *praesylvia.* i Längsfurche im *lobus piriformis.* k und l *ectosylvia.*
B von oben. a *fiss. Sylvii.* b *suprasylvia.* c *lateralis.* c' *entolateralis.* c'' *ectolateralis.* d *cruciata.* e *coronalis.* f *diagonalis.*
C von der medialen Seite. a *fiss. splenialis.* b *rostralis.* c *genualis.* d *infrasplenialis.* e *rhinalis posterior.* f *cruciata.* g *Hippocampi.*

durch einen naso-ventralen Gabelast mit der *fiss. rhinalis*, durch einen kaudoventralen aber mit der *f. postrhinalis* in Verbindung.

b. Die *f. ectosylvia anterior* fehlt, die *estosylvia posterior* ist nur eine ganz schwache Furche.

b'. Die *f. suprasylvia* verläuft ziemlich gestreckt und geht nasal nicht selten in die *f. cruciata* über. Der kaudale Schenkel ist manchmal von der übrigen *f. suprasylvia* losgelöst. *F. diagonalis* vom Nasalende der *suprasylvia* getrennt; dorso-nasal in leichtem Bogen verlaufend

b''. *F. lateralis* sehr lang; geht kaudal in die *medilateralis* über. Beide sind häufig stark geschlängelt und gekerbt, manchmal sogar unterbrochen. *ectolateralis* vorhanden, und hier und da ebenfalls unterbrochen und gekerbt. *entolateralis* etwas schwächer und mit dem Nasalende manchmal auf die Medialfläche der Hemisphäre gerückt oder mit der *lateralis* zusammenfliessend. Die *coronalis* entspringt meist aus der *cruciata,* in welchem Falle die Verbindung mit der *lateralis* fehlt. Sie läuft dem Dorsalrande der Hemisphäre entlang, biegt dann ventral und

Fig. 118.

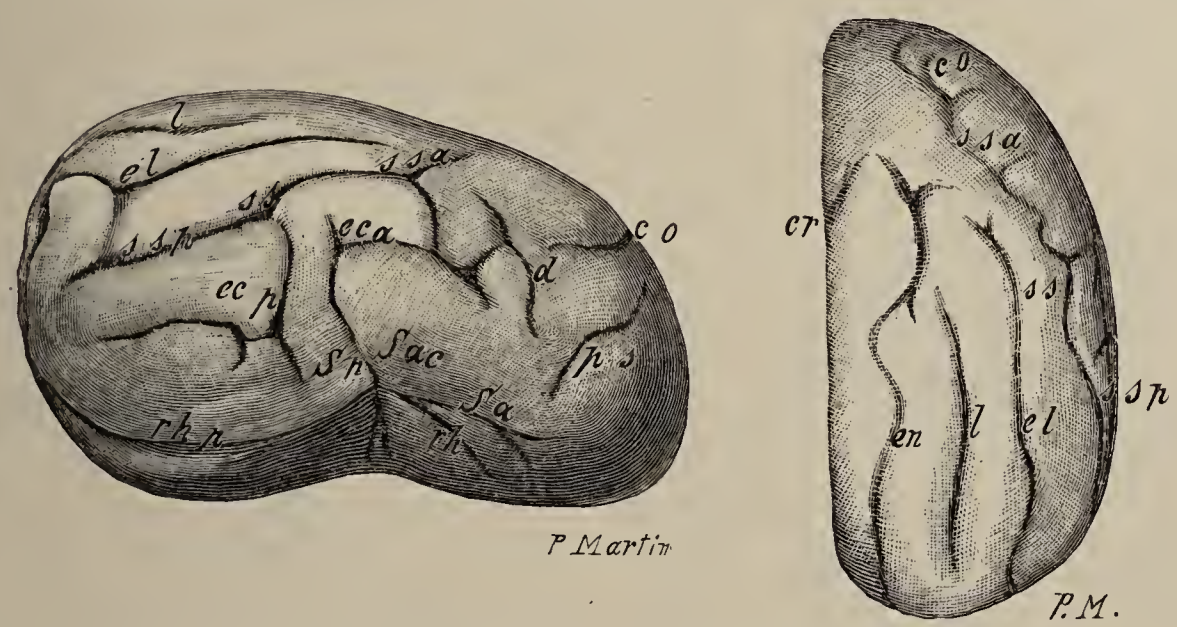

Furchen des embryonalen Pferdegehirnes.
rh. *fissura rhinalis.* rhp. *postrhinalis.* S. a. *Sylvii anterior.* S. p. *Sylvii posterior.* Sac. *Sylvii acuminis.* eca. *ectosylvia anterior.* ecp. *ectosylvia posterior.* p. s. *praesylvia.* d. *diagonalis.* ss. *suprasylvia.* ssa. *suprasylvia anterior.* ss. p. *suprasylvia posterior.* l. *lateralis.* el. *ectolateralis.* en. *entolateralis.* co. *coronalis.* cr. *cruciata.*

etwas lateral um und endet entweder blind oder sie geht in die *fi. praesylvia* über, Medionasal von ihr läuft dem Dorsalrande die *fiss. prorea* entlang, zum Teil vom *bulbus olfactorius* bedeekt.

c. *F. cruciata* entspringt aus der *splenialis* und geht, quer über den Dorsalrand weglaufend, in die *coronalis* über.

d. *F. praesylvia*, nicht besonders stark entwickelt; entspringt meist aus der *rhinalis*, oft aber auch erst dorsal von ihr. Mit der *coronalis* kann sie sich verbinden oder nicht.

B. *F. splenialis* vielfach gekerbt und gebuchtet, das Kaudalende zieht um den Balkenwulst, das Nasalende noch weiter als das Balkenknie, auf diese Weise eine *f. calloso-marginalis* bildend. *suprasplenialis* fehlt, *infrasplenialis* angedeutet, *postsplenialis* vorhanden.

F. genualis deutlich; geht manchmal in die *splenialis* über. *rostralis* gut entwickelt, manchmal mit der *splenialis* verbunden.

Pferd.

A. 1. *f. rhinalis* und 2. *f. postrhinalis* vorhanden; tief, mit vielen dorsal laufenden Nebenfurchen. *f. Hippocampi* undeutlich; auf dem *lobus piriformis* eine deutliche Längsfurche und mehrere undeutliche Eindrücke.

a. *F. Sylvii* wenig deutlich, offen; Insel daher sichtbar. Der *proc. posterior* kurz, manchmal mit der *f. postrhinalis* verbunden; *proc. anterior* sehr lang, beinahe bis zur *f. coronalis* reichend. *proc. acuminis* kurz.

b. *F. ectosylvia anterior* und *posterior* angedeutet.

b′. *F. suprasylvia* sehr langgestreckt, leicht geschlängelt und mit vielen Nebenästchen versehen. Der *proc. superior* läuft gegen die *cruciata* hin und verbindet sich sogar mit ihr. Die *diagonalis* steht sehr aufrecht und zieht in Sförmigem Bogen an dem *proc. ant.* der *supras.* vorbei, verbindet sich manchmal mit ihm und reicht nahe an die *coronalis.*

b″. *F. lateralis* sehr lang, biegt kaudal als *f. medilateralis* auf die Kleinhirnfläche um; *ectolateralis* meist lang, aber unterbrochen, lateral davon eine zweite *ectolateralis* in Form von Furchenstücken zwischen der *ectolateralis* und

Fig. 119.

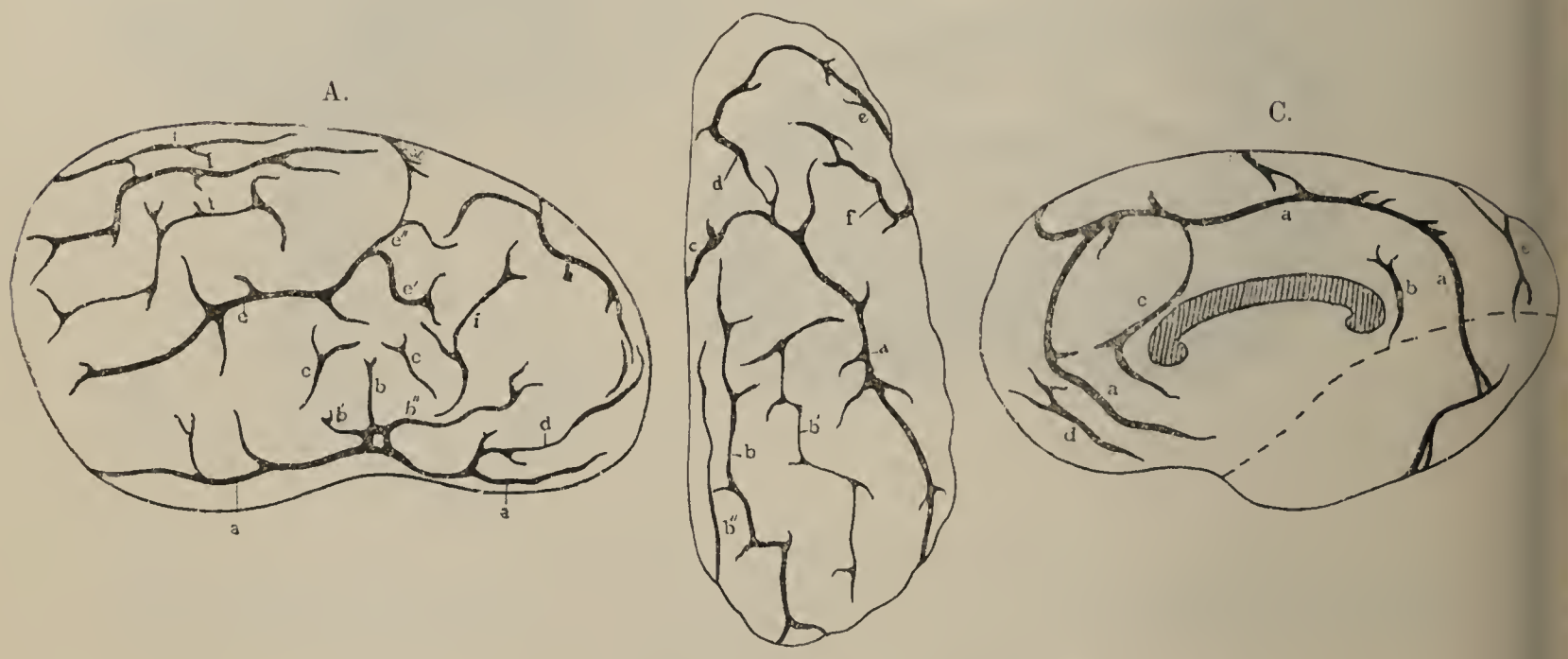

Furchen des Pferdegehirnes. (Nach Ellenberger und Baum.)
A von der lateralen Seite. a. a. *fiss. rhinalis u. postrhinalis.* b *Sylvii.* b′ *proc. posterior.* b″ *proc. anter.* c. c. *ectosylvia ant.* und *post.* d. *praesylvia.* e. *suprasylvia.* e′ *suprasylvia anterior.* e″ *suprasylvia superior.* f. f. f. *lateralis, entolateralis u. ectolateralis.* g. *cruciata.* h. *coronalis.* i *diagonalis.*
B von oben. a *fiss. suprasylvia.* b *lateralis.* b′ *ectolateralis.* b″ *entolateralis.* c *cruciata.* d *coronalis.* e *praesylvia.* f *diagonalis.*
C von der medialen Seite. a *fiss. calloso-marginalis.* b *infrasplenialis.* c *genualis.* d *rostralis.* f *medilateralis.*

suprasylvia vorhanden. Auch zwischen *ectolateralis* und *lateralis* finden sich solche. Die *entolateralis* kann auf die mediale Grosshirnfläche hinüber gerückt sein. Alle drei Längsfurchen vielfach gekerbt und mit Nebenfurchen versehen. *F. coronalis* beginnt nasal von der *cruciata*, selten entspringt sie aus ihr, dagegen fast immer aus der *suprasylvia* Mit ihrem Bogen sich dem Medialrand der Hemisphäre nähernd, geht sie lateral umgebogen entweder in die *praesylvia* über oder sie endet blind. Vorhandensein der *ansata* fraglich.

c. *F. cruciata* gut entwickelt; entspringt aus der *calloso-marginalis.*

d. *F. praesylvia* entspringt aus der *rhinalis* und verläuft parallel mit dem *proc. anter* der *f. Sylvii*; ausnahmsweise mit diesem verbunden. Sie biegt dorsal um und kann sich mit der *coronalis* vereinigen. *f. prorea* fehlt manchmal.

B. *F. splenialis* und *calloso-marginalis* bilden mit einander eine lange Furche, welche den Balken umzieht und sowohl nasal als kaudal umbiegt. Aus dem

kaudalen, der *splenialis* entspreehenden Teil entspringt die *cruciata*. Beide Furehenteile haben viel Nebenkerben. *f. genualis* manehmal ventral aus der *calloso-marginalis* entspringend, wohlentwiekelt, *rostralis* kurz und tief; *infrasplenialis* kurz aber deutlieh; *suprasplenialis* seieht, oft fehlend.

Die Windungen *gyri*.

Die Windungen werden den sie begrenzenden Furchen entsprechend benannt. Wie diese, sind sie daher ebenfalls um die *fiss. Sylvii* gelagert und auch an ihnen lassen sich nasaler, caudaler Schenkel und Verbindungsstück von einander sondern. Im Allgemeinen kann man 4 bogenförmige Hauptwindungen unterscheiden, welche jedoch bei manchen Tieren teilweise miteinander verschmelzen. Am klarsten sind die Windungsverhältnisse beim **Hunde** und soll dieser daher als Typus vorangeschickt werden.

Fig. 120.

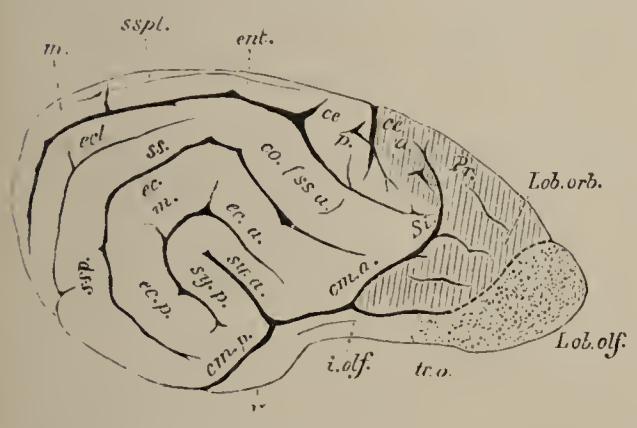

Windungen des Hundegehirnes von der lateralen Seite.

sy. a. *gyrus sylviacus anterior.* **sy. p.** *sylviacus posterior.* **ec. m.** *ectosylvius medius.* **ec. a.** *ectosylvius anterior.* **ec. p.** *ectosylvius posterior.* **ss.** *suprasylvius.* **co. (ss. a.)** *suprasylvius anterior.* **ss. p.** *suprasylvius posterior.* **ecl.** *ectolateralis.* **m.** *medilateralis.* **ent.** *entolateralis.* **suppl.** *suprasplenialis.* **ce. p.** *centralis posterior.* **ce. a.** *centralis anterior.* **cm. a.** *compositus anterior.* **cm. p.** *compositus posterior.* **Si.** *sigmoideus,* **Pr.** *Prorea.*
(Nach Ellenberger und Baum.)

Fig. 121.

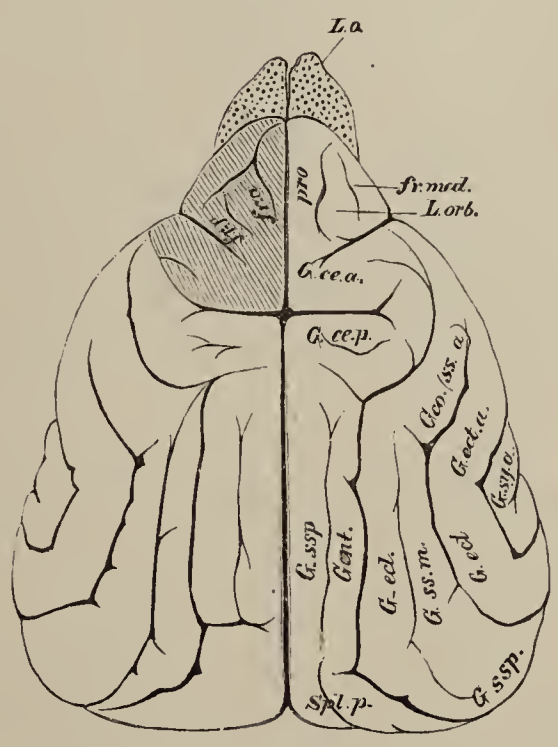

Windungen des Hundegehirnes von oben.

G. sy. a. *gyrus sylviacus anterior.* **G. ect.** *ectosylvius.* **G. ect. a.** *ectosylvius anterior.* **G. ss. m.** *suprasylvius medius.* **G. co.** (ss. a.) *suprasylvius anterior.* **G. ss. p.** *suprasylvius posterior.* **G. ecl.** *ectolateralis.* **G. ent.** *entolateralis.* **G. ssp.** *suprasplenialis.* **Spl. p.** *splenialis posterior.* **G. ce. p.** *centralis posterior.* **G. ce. a.** *centralis anterior.* **pro.** *fissura prorea.* **fr. med.** *fissura frontalis media.* **fra.** (links) *fiss. front. anterior.* **fr. p.** (links) *fiss. front. posterior.* **L. o.** *lobus olfactorius.* **L. orb.** *lobus orbitalis.*
(Nach Ellenberger und Baum.)

Die **erste Bogenwindung** wird zusammengesetzt aus dem *gyrus sylviacus anterior et posterior.*

Die **zweite Bogenwindung** besteht aus dem *gyrus ectosylvius anticus medius* und *posticus.*

An der **dritten Bogenwindung** beteiligen sich der *gyrus coronalis* als nasaler Teil. Im kaudalen Abschnitte tritt durch die *fissura ectolateralis* eine Längsteilung in den *gyrus suprasylvius posterior* und den medial davon

gelegenen *gyrus ectolateralis* ein. Der mittlere Teil heisst *gyrus suprasylrius medius.*

Die **vierte Bogenwindung** *(gyrus marginalis)* endlich wird medial von der *fissura splenialis* begrenzt und dadurch von dem *gyrus cinguli* getrennt. Häufig ist sie durch die *fiss. entolateralis* der Länge nach gespalten. Als einzelne Teile derselben kann man unterscheiden: a. den *gyrus centralis anterior et posterior,* welche nasal und kaudal von der *fissura cruciata* liegen, b. den *gyrus entolateralis.* c. den *gyrus suprasplenialis.* d. *gyrus postsplenialis.* e. *gyrus praesplenialis.* f. *gyrus splenialis,* deren Lage aus Fig. 113 hervorgeht.

Der **gyrus fornicatus** ist die zwischen der vierten Bogenwindung und dem Balken an der Medialfläche des Gehirnes entlang laufende Windung. Sie zerfällt a. in den *gyrus cinguli,* b. *gyrus genualis,* c. *gyrus Hippocampi,* d. *gyrus uncinatus,* deren Namen sich von selbst verstehen. Als *isthmus* bezeichnet man die dünne Stelle des *gyrus fornicatus* an der nasalen Krümmung des *splenium.* Der *gyrus prorea* liegt zwischen *f. prorea* und *rostralis.* Nasal von den Bogenwindungen liegt noch a. der *gyrus supraorbitalis* als sagittal gestellte, auf die Medialfläche hinüberziehende Fortsetzung des *gyrus centralis anterior.* b. der *gyrus orbitalis,* welcher lateral, ventral und kaudal von der *fissura prorea* liegt c. die *subprorea,* die ventral von der *fissura olfactoria* liegt und auf die mediale Seite übergreift.

Als **gyrus compositus anterior** und **posterior** bezeichnet man zwei Windungen, von denen die erstere quer vor den Nasalenden, die letztere quer vor den Kaudalenden der Bogenfurchen liegt. In ihnen werden alle vier Bogenwindungen vereinigt.

Windungen des Schweinegehirnes. Die erste und zweite Bogenwindung sind in eine vereinigt, an welcher allerdings kaudal die Trennung noch sichtbar ist. Der *gyrus suprasylviacus* verhält sich in der Hauptsache wie beim Hunde. Der *gyrus marginalis* ist kurz, auf den kaudalen Teil der Hemisphäre beschränkt und reicht bis zur *f. ansata.*

Wiederkäuer. Erste und zweite Bogenwindung sind nur kaudal getrennt. *gyrus suprasylvius* stark entwickelt, kaudal doppelt, *gyrus marginalis* schwach und auf den kaudalen Teil des Grosshirnes beschränkt.

Pferd. Erste und zweite Bogenwindung im nasalen Teile trennbar. Der *gyrus suprasylvius* zerfällt kaudal in zwei Windungen und reicht bis zur *fiss. cruciata,* in der Gegend der letzteren ist er mit dem *gyr. marginalis* verbunden, nicht aber mit der 2. und 1. Bogenwindung. Der *gyrus marginalis* zerfällt kaudal ebenfalls in zwei Windungen und erreicht nasal sein Ende nahe der *fiss. cruciata.*

Lappen des Grosshirnes *(lobi).*

Es ist üblich, das Grosshirn in einzelne Lappen einzuteilen. Dieselben werden nach den Knochen der Schädelkapsel benannt, neben welchen sie gelagert sind, eine entwickelungsgeschichtliche Grundlage besitzt diese Einteilung jedoch nicht. Die so bezeichneten Lappen lassen sich nur zum Teile scharf

von einander abtrennen. Ebenso ist es z. Z. nur zum Teile möglich, die topographische oder funktionelle Homologie der Lappen von Mensch und Tier nachzuweisen.

1. Der **Stirnlappen** (*lobus frontalis, orbitalis*) wird von der *fissura rhinalis*, der *fiss. praesylvia, fiss. cruciata* und von der, an der medialen Fläche, vor dem Balkenknie gelegenen *fiss. rostralis* (Fig. 120 u. 121) begrenzt.

2. Der **Scheitellappen** (*lob. parietalis*) ist bei den Haustieren weitaus der bedeutendste und wird in der Hauptsache von dem nasalen und dorsalen Teile der 4. resp. 3. Bogenwindung hergestellt. Er wird durch die *fissura suprasylvia* von dem Schläfenlappen getrennt. Kaudal geht er ohne scharfe Grenze in den Hinterhauptslappen über (Fig. 96, a, S. 216).

3. Ein eigentlicher **Hinterhauptslappen** (*lob. occipitalis*) ist bei den Haustieren ebensowenig zur Entwickelung gelangt, als ein Hinterhorn der Grosshirnkammer. Er findet sich nur beim Affen und Menschen gut ausgebildet vor. Bei den Haustieren nennt man Hinterhauptslappen gewöhnlich den dorsalen und kaudalen Teil des Scheitellappens, der in der Hauptsache dem dorsokaudalen Abschnitte der 3. und 4. Bogenwindung entspricht (Fig. 96, a″).

4. Der **Schläfenlappen** (*lob. temporalis*) wird nasal von der *fissura Sylvii,* ventral von der *fiss. rhinalis posterior,* dorsal von der *fiss. suprasylvia* begrenzt und geht dorsokaudal in den Scheitel- und Hinterhauptslappen über. Er wird hauptsächlich vom kaudalen Teile der 1. und 2. Bogenwindung gebildet.

An diese Lappen schliessen sich an 5. der **Riech- und Sichellappen**.

Der Riechlappen (*lobus olfactorius*) (Fig. 120) wird vom *tractus olfactorius*, dem *bulbus olfactorius*, dem Riechfeld und *lobus piriformis* (Zitzenfortsatze) gebildet und ist bei allen Haussäugetieren sehr gut entwickelt. Derselbe wird ergänzt durch den Sichellappen (*lob. falciformis*). Dieser liegt an der medialen Fläche des Grosshirnes, umfasst den *gyrus cinguli* mit seinen Fortsetzungen, den *gyrus dentatus* (Fig. 114), den *gyrus Hippocampi* und steht sowohl nasal, als auch kaudal mit dem *tractus olfactorius* in Verbindung. Zu diesem Lappen wird noch das Gewölbe und die *lamina septi pellucidi* (pag. 234) gerechnet. Bei unseren Tieren lässt sich thatsächlich zwischen Riech- und Sichellappen keine scharfe Grenze ziehen.

Gewicht des Gehirnes.

Die relative Schwere des Gehirns ist verschieden nach der Tierart und nach dem Alter. Je kleiner die Tiere, um so schwerer ist verhältnismässig das Gehirn. Auch junge Tiere haben daher verhältnismässig schwerere Gehirne als erwachsene. Da aber das Gehirn sein Gewicht, mit nur geringen Schwankungen, fast immer in gleicher Weise beibehält, während der Körper bei günstiger Ernährung an Gewicht viel zunimmt, unter entgegengesetzten Verhältnissen viel an Gewicht verliert, so sind Schwankungen im Verhältnis zwischen Körper- und Hirngewicht bei demselben Tiere, je nach seinem augenblicklichen Ernährungszustande nicht selten. Am meisten macht dies bei den Pflanzenfressern aus, wo die Anfüllung der Eingeweide sehr wechselt. Folgende Zahlen sind daher nur als grobe Mittelzahlen aufzufassen:

Tierart.	Absolutes Hirngewicht in Gramme nach Chauveau.	Verhältnis zum Körpergewicht.	Verhältnis des Rückenmarks zum Gehirn. Nach Chauveau.
Pferd	650	$^1/_{563}$—$^1/_{800}$	1 : 2.27
Esel	360	$^1/_{260}$—$^1/_{454}$	1 : 2.4
Schwein	160	$^1/_{750}$—$^1/_{972}$	1 : 2,3
Rind	480	$^1/_{600}$	1 : 2,18
Schaf	130	$^1{}_{250}$—$^1/_{350}$	1 : 2,6
Ziege	130	$^1/_{300}$	1 : 2,6
Hund	180	$^1/_{100}$	1 : 5,14
Ganz kleine Hunde	—	$^1/_{28}$—$^1/_{57}$	—
Katze	30	$^1{}_{90}$—$^1/_{138}$	1 : 3,75
Kaninchen	10	—	1 : 2

Der gröbere Bau der Gehirnmasse.

Nachdem im Vorhergehenden die Entwickelung und Form der einzelnen Hirnteile besprochen werden, kann nun eine Betrachtung des inneren Aufbaues der Gehirnmasse sich daran anschliessen. Auch hier ist es zweckmässig, vom verlängerten Marke auszugehen, da dieses allmählich vom Bau des Rückenmarkes in den des Gehirnes überführt.

Von vorneherein ist dabei festzuhalten, dass eine wesentliche Umänderung in der Anordnung der grauen und weissen Masse eintritt. Am Rückenmarke bildete die erstere eine vierfach kannellierte Säule, von Hförmigem Querschnitt. Am verlängerten Marke ändert sich die Form in der durch Fig. 122 wiedergegebenen Weise und treten neben der zentralen grauen Masse auch vereinzelte mehr peripher gelegene Herde derselben auf. Am Grosshirn endlich findet mit der gewaltigen Zunahme an seelischen Zentren eine solche Anhäufung von grauer Masse statt, dass eine zweckmässige Verbindung der Zentren auf diese Art nicht mehr möglich ist. Die graue Masse dringt daher an der Ventralseite des Grosshirnes zur Oberfläche vor und überzieht als graue Hirnrinde die aus den Leitungsbahnen bestehende, weisse Markmasse. Auch am Kleinhirn hat ein massenhaftes Übertreten der Nervenzellenmasse an die Oberfläche stattgefunden und an beiden Gehirnteilen, Gross- und Kleinhirn, findet eine so starke Flächenausdehnung derselben statt, dass durch Bildung von Furchen und Windungen Raum für die Zwischenlagerung neuer Zentren geschaffen wird. Offenbar ist mit der Verlegung eines Teiles der Zentren an die Oberfläche eine zweckmässigere Anordnung der Faserbahnen ermöglicht worden, indem sie nun sozusagen in Reih und Glied um das zentrale Grau herumgestellt sind.

Namentlich für jene Bahnen, welche von dem noch zentral liegenden Grau der Brücke, der Seh- und Vierhügel u. s. w. zu den Rindenzentren ziehen, ist diese Lagerung viel günstiger, als wenn die ganze Nervenzellen-

masse auf einem Klumpen im Inneren zusammengehäuft wäre. Ihren Ausdruck findet diese Vereinfachung in der Sehstrahlung, Stabkranzfaserung u. s. w. Aber auch für die Verbindung der einzelnen Rindenzentren unter sich ist viel mehr freier Spielraum und es dürfte wohl der Schluss gerechtfertigt sein, dass gerade die massenhafte Ausbildung neuer Verbindungsbahnen unter den einzelnen Zentren der ursprünglich völlig zentralen grauen Masse, den Anstoss zum Hinausrücken eines Teiles der letzteren an die Oberfläche gegeben hat.

Das verlängerte Mark.

Am besten kann man sich von dem allmählichen Übergange des Rückenmarkes in das verlängerte Mark auf Querschnitten überzeugen. Als wesentlich hervorzuheben ist die starke Ausdehnung der Dorsalhörner mit gleichzeitiger

Fig. 122.

Fig. 123.

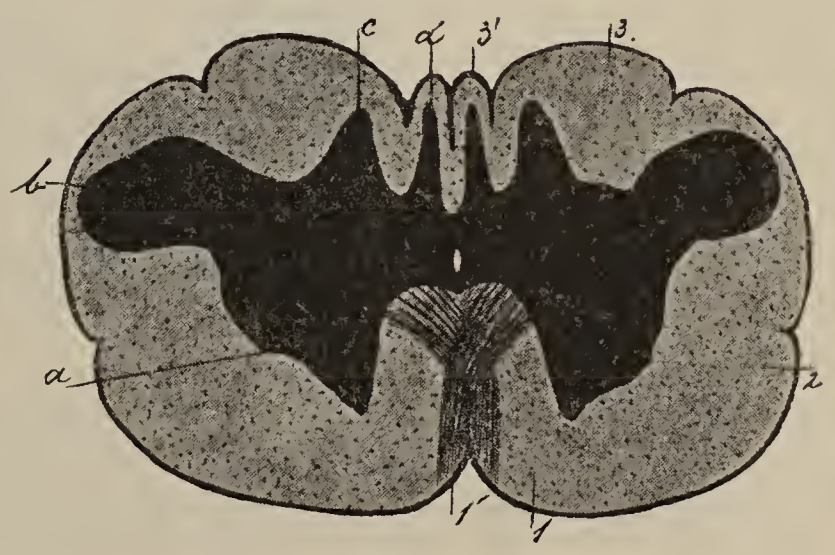

Schematische Querschnitte durch den Übergangsteil des verlängerten Markes ins Rückenmark a Ventralhorn, a′ *proc. reticularis*, b Dorsalhorn, c „Kern" des Keilstranges, d „Kern" des zarten Stranges. 1 Ventralstrang, 1′ Pyramidenkreuzung, 2 Seitenstrang, 3 Keilstrang, 3′ zarter Strang.

Zerklüftung in einzelne „Kerne", sowie das dorsale Ansteigen des Zentralkanales, welcher sich allmählich zur Hinterhirnkammer erweitert. Im nasalen Teile der *medulla oblongata* dringen immer mehr weisse Fasermassen zwischen die graue Nervenzellenmasse ein, so dass nur noch ein kleiner Teil des zentralen Graues bestehen bleibt; das übrige aber ein netzförmig grau und weissgemischtes Aussehen erhält. Einzelne stärkere weisse Bahnen und Anhäufungen von Ganglienzellen in Form von grauen Kernen heben sich darin besonders deutlich ab.

Die einzelnen Umlagerungen gegenüber dem Rückenmarke bestehen nun in folgendem:

Die **Dorsalhörner** weichen in der Höhe des ersten Halswirbels allmählich auseinander, rücken mehr ventral und kommen schliesslich seitlich vom Zentralkanale zu liegen. Ihre, schon im Halsmarke mehr rundlich gewordenen Kanten gabeln sich jederseits in drei Leisten. Die mediale derselben

ist der „Kern“ der zarten Stränge, der mittlere die „Kern“ der Keilstränge, die laterale endlich, das fortgesetzte eigentliche Dorsalhorn, wird auch als „Kern“ der kaudalen Quintuswurzel bezeichnet; wie wir später sehen werden ist jedoch für alle drei Gebilde der Name Kern im früheren Sinne unpassend, denn diese grauen Massen sind nicht die Ausgangspunkte, sondern die Endstationen der angeführten Faserzüge. Indessen soll vorerst noch der alte Name bleiben. Nach und nach findet eine völlige Trennung dieser drei Kerne von einander statt und nur noch ein Teil des Dorsalhorngraues bleibt am Zentralkanale liegen. Auch vom **Ventralhorn** wird der Kantenteil allmählich abgelöst, indem ein massenhafter Übertritt von Fasern der Pyramiden-Seitenstrangbahn in die Pyramidenkreuzung stattfindet (Fig. 122). Als Ventralhornrest ist dieser abgelöste

Fig. 121.

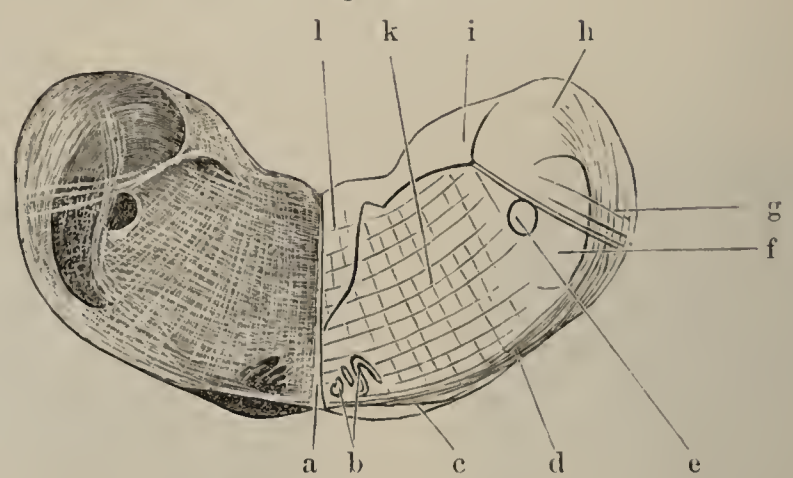

Querschnitt durch das verlängerte Mark des Pferdes mit blossem Auge betrachtet (Gehirn in Müllerscher Flüssigkeit gehärtet.) Die quergeschnittenen Faserbündel erscheinen daher dunkel statt weiss wie am frischen Marke.

a Raphe, b kaudale Olive, c Pyramide, d äussere Bogenfasern, e ehemaliges Hinterhorn, („Kern“ der kaudalen Quintuswurzel) f kaudale Quintuswurzel, g Vaguswurzel, h *corpus restiforme*, i Vaguskern, k *formatio reticularis*, l Olivenzwischenschicht.

Teil noch eine Strecke weit nasal zu verfolgen, schliesslich aber wird er von durchtretenden Fasermassen völlig zerklüftet. Ein Teil des Ventralhornes bleibt am Zentralkanale liegen und bildet motorische Nervenkerne. Die ganze graue Masse aber, welche um den Hohlraum gelegen ist, bezeichnet man nun als zentrales Höhlengrau und während, wie eben erwähnt, der mediale Teil derselben als vom Ventralhorn abstammend, dem motorischen Hypoglossus Ursprung giebt, laufen in den lateralen, vom Dorsalhorn abstammenden Teil, Endigungen des sensiblen Vagus und Glossopharyngeus ein. Es haben also diese Abschnitte des Zentralgraues dieselbe Aufgabe, wie die entsprechenden Teile des Rückenmarkes.

Ausser diesen, mit der grauen Masse des Rückenmarkes unmittelbar zusammenhängenden Teilen heben sich auf Querschnitten durch das verlängerte Mark noch folgende graue Kerne ab:

1. Im Kaudalteile die **kaudale Olive** (Fig. 126, cO). Dieselbe liegt ganz ventral in der Nähe der Medianlinie und dorsal von der Pyramidenbahn. Sie beginnt beim Pferde etwa 3½ cm caudal von der Brücke, hat bis 2 cm

von ihr die grösste Entwickelung und endet etwa $1^1/_2$ cm von ihr entfernt. Ihre Ausbildung ist bei unseren Haustieren eine geringe und ist sie äusserlich durch keinerlei Anschwellung gekennzeichnet. Sie liegt in schiefer Richtung mit dem dorsalen Teile medial und zeigt bei allen Tieren mehr oder weniger Schlangenform auf dem Querschnitt. Der mediale, häufig losgelöste Teil, welcher unmittelbar den Pyramiden aufliegt, wird als mediale oder ventrale Nebenolive*) bezeichnet, der laterale Abschnitt ist hingegen bei unseren Haustieren mit der eigentlichen Olive zusammenhängend, während man beim Menschen auch eine laterale Nebenolive unterscheiden kann.

2. Die **nasale Olive** (Fig. 128, oO) ist bei unseren Pflanzenfressern, besonders beim Pferde nur schwach entwickelt. Sie beginnt bei letztgenanntem

Fig. 125.

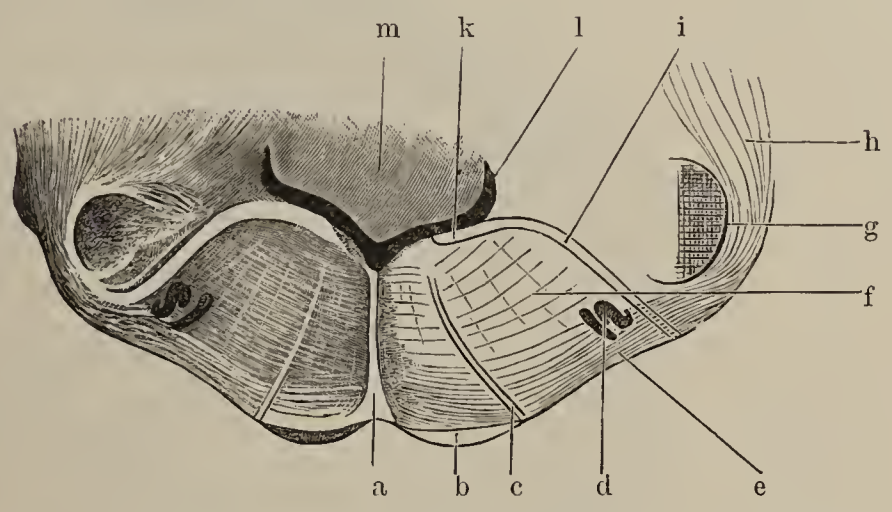

Querschnitt durch das verlängerte Mark mit blossem Auge betrachtet (Gehirn in Müllerscher Flüssigkeit gehärtet, die querdurchschnittenen Nervenfaserbündel erscheinen daher dunkel statt weiss wie am frischen Marke.

a Raphe, b Pyramide, c *nervus abducens*, d nasale Olive, e äussere Bogenfasern zum *corp. restiforme* ziehend, f *formatio reticularis*, g kaudale Quintuswurzel, h *corpus restiforme*, i Facialis, k Facialisknie, l Hinterhirnkammer, m Kleinhirn.

Tiere etwa $^1/_4$ cm vom Kaudalrande der Brücke entfernt, also im Bereiche des Vorbrückchens, zunächst mit einem Kerne. Nasal treten dann noch zwei kleine Seitenkerne hinzu, worauf sie etwa $^1/_2$ cm nasal vom Kaudalrande der Brücke endet. Der laterale Kern dieser Olive hat einen förmlichen Stiel, dessen Fasern in das gleichseitige Vorbrückchen einzustrahlen scheinen. Medial von der nasalen Olive verlaufen die Wurzelfasern des *nervus abducens*.

Bei den Fleischfressern ist die Lage der nasalen Olive wie beim Pferde, ihre Form ist jedoch nicht so rundlich, sondern schön Sförmig gewunden, wie die kaudale Olive; ausserdem ist sie beträchtlich stärker als beim Pferde.

---

*) Pyramidenkern (unrichtig). Beim Pferde ist die mediale Nebenolive doppelt. Man hat bisher als (untere) Olive bei unseren Tieren das *tuberc. faciale* gelten lassen. Es war dies eine unrichtige Deutung der bezüglichen Verhältnisse des Menschen. Man hatte übersehen, dass durch die beim Menschen so mächtige Entwickelung der Pons Teile der *medull. oblong.* verdeckt werden, die bei unseren Tieren frei zu Tage liegen (z. B. die Gegend des Vorbrückchens). Es sind demnach jene Teile, die beim Menschen und Tiere unmittelbar kaudal von der Brücke liegen, durchaus nicht homolog.

3. In der gitterartig aussehenden *formatio reticularis* finden sich noch einige Gruppen zerstreuter Nervenzellen, welche zum Teile regelmässig angetroffen werden. Es ist das:

a. Der ventral von der kaudalen Trigeminuswurzel, lateral von der Kaudalolive, im Kaudalteile der *medulla oblongata* gelegene **nucleus lateralis***). Beim Pferde nur wenig entwickelt, springt er hingegen bei der Katze und dem Hund als breite Masse in die Augen. Beim Pferde beginnt er etwas kaudal von der Olive, etwa 3'/₂ cm hinter dem Kaudalrande der Brücke; er

Fig. 126.

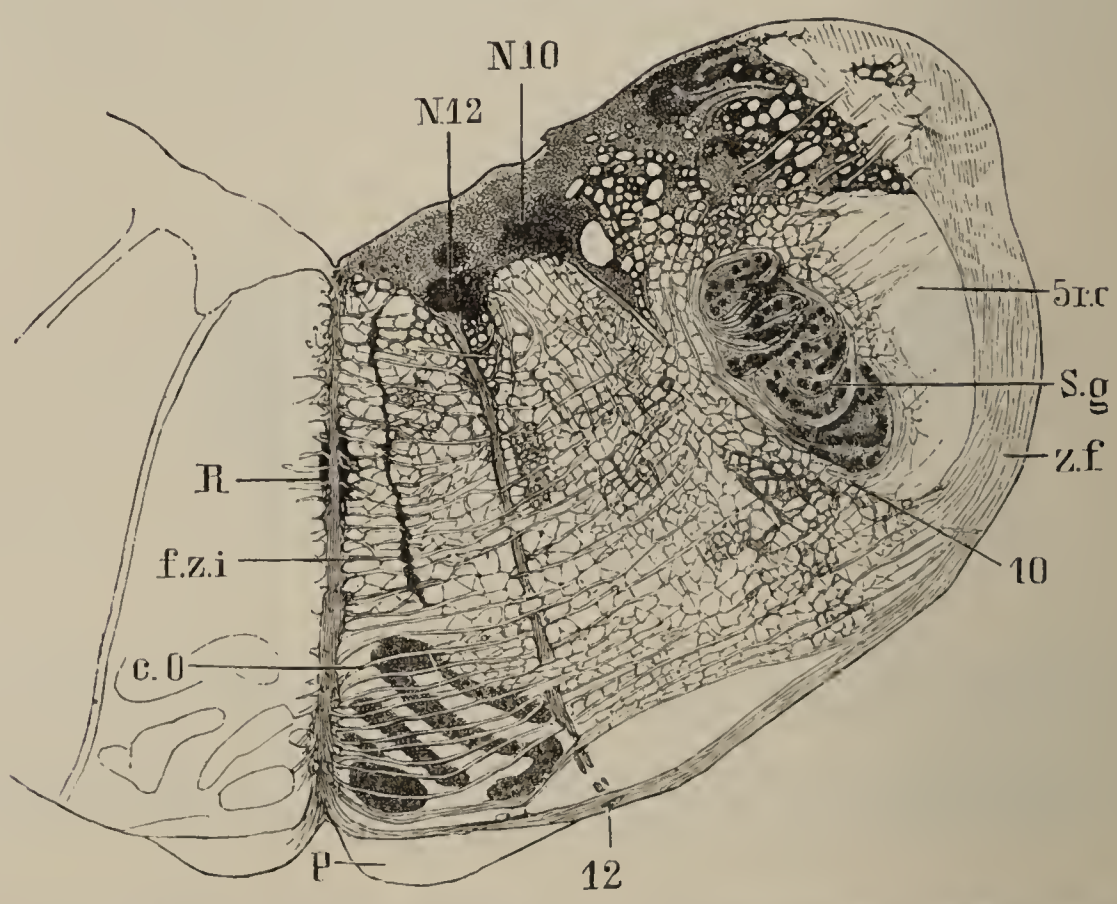

Durchsichtiger und etwas vergrösserter Querschnitt durch das verlängerte Mark eines Pferdes. 12 Unterzangennerve, N 12 Kern desselben. Der dunkle Punkt dorsal von ihm ist der sog. Kern des runden Strangs *(nucleus funiculi teretis)*, 10 Wurzelfasern des Vagus, N 10 Kern desselben, 5 r c *radix caudalis trigemini*, S g Endgebiet derselben, *substantia gelatinosa* des Hinterhornes. z f *fibrae zonales externae*, P Pyramiden, c O *caudale* (untere) Olive in grösster Entwickelung, f z *fibrae zonales internae* mit dem grauen Netzwerk, die *formatio reticularis* darstellend, r Raphe und ein Kern der Raphe; der lateral und etwas ventral vom Vaguskerne (N 10) gelegene Querschnitt von Längsfasern, der als weisser Fleck erscheint, ist die absteigende Vaguswurzel.

erreicht seine stärkste Entwickelung bei 2'/₄ cm und endet bei 2 cm vom Kaudalrande der Brücke entfernt. Er ist demnach etwa 1'/₂ cm lang. In seinem nasalen Teile zerfällt er bei der Katze in einen lateralen und medialen Abschnitt, *nucleus lateralis posterior* und *anterior hom.* Kranial und etwas mehr dorsal endlich findet sich noch eine undeutliche Gruppe von Zellen, der *nucleus lateralis medius hom.*

b. Eine beim Menschen wohlentwickelte Anhäufung von Nervenzellen der *formatio reticularis,* welche neben der Raphe gelegen ist und die Schleife von dem dorsalen Längsbündel (s. hinten) trennt, ist bei unseren Haustieren

*) Ich mag den Namen Steitenstrangkern nicht gebrauchen, da er mit dem Seitenstrang nichts zu thun hat.

nur wenig entwickelt. Man findet von diesem **nucleus centralis** bei der Katze eine Andeutung, indem sich die *formatio reticularis grisea* (s. hinten) zwischen Schleife und dorsalem Längsbündel bis zur Raphe vordrängt.

An grauen **Nervenkernen** finden sich im verlängerten Marke:

1. Am Boden der Hinterhirnkammer, neben der Medianlinie, aber nur im Kaudalteile des verlängerten Markes der **Hypoglossuskern** (Fig. 126, N 12). Nasal davon, im Gebiete des *facialis* 2. der **Abducenskern** (Fig. 128, 6). 3. Der „**Kern**“ **des Vagus** und weiter nasal der des **Glossopharyngeus**, lateral vom Hypoglossuskern gelegen (Fig. 126, N 10).

4. Mehr unregelmässige, doch an manchen Stellen auch mit blossem Auge durch ihre graue Färbung erkennbare Zellgruppen finden sich in der *formatio reticularis* zwischen Hyppoglossuswurzel und caudaler Quintuswurzel, etwa in der Mitte jeder Querschnittshälfte. Es ist das der **motorische Vagus und Glossopharyngeuskern.** (Siehe bei den Nerven, hinten.)

5. Weiter nasal findet sich in ähnlicher Lage, jedoch etwas mehr ventral gerückt, der **Kern des Facialis** (Fig. 127, n 7).

6. Der „**Kern**“ **der kaudalen Quintuswurzel** wurde schon früher erwähnt (Fig. 126, Sg.).

7. Im nasalen Teile des verlängerten Markes finden sich auch noch Abschnitte der **Acusticuskerne** vor. Medial vom *corpus restiforme*, am Boden der Hinterhirnkammer liegt der **dorsale Acusticuskern** (*nucleus acusticus superior*) (Fig. 128, 8 n) ganz lateral aber, dort wo die Acusticuswurzel austritt, der deutlich sichtbare **ventrale Acusticuskern.**

Faserbahnen der *medulla oblongata* sind:

1. Die **Pyramiden.** Vom Grosshirn herabkommend und die Brücke durchsetzend, liegen sie im nasalen Teile der *medulla oblongata* völlig ventral als breite, abgeflachte und scharf abgegrenzte Stränge (Fig. 126, P). Kaudal hingegen kreuzt sich derjenige Teil, welcher als Pyramiden-Seitenstrangbahn ins Rückenmark hinabzieht, während die Pyramiden-Ventralstrangbahn ungekreuzt bleibt. Durch diese Pyramidenkreuzung *(decussatio pyramidum)* wird, wie wir oben schon gesehen, ein Teil des Ventralhornes von der übrigen grauen Masse abgespalten.

2. Die **Schleife** *(lemniscus)* ist ein sehr starker Faserzug, welcher von den Dorsalsträngen zum Mittelhirne, also in umgekehrter Richtung wie die Pyramiden verläuft. Die Fasern derselben ziehen bündelweise von den Dorsalsträngen her ventral um den Zentralkanal, kreuzen sich hier und bilden so die Schleifenkreuzung *(decussatio lemnisci)*. Diese Kreuzung ist beim erwachsenen Tiere nur schwer von der Pyramidenkreuzung zu unterscheiden, indem sie deren nasale und dorsale Fortsetzung bildet. Nach der Kreuzung sammeln sich die Fasern zu einem starken Strang, welcher den Pyramiden dorsal aufliegend gehirnwärts zieht. Im nasalen Teile des verlängerten Markes tritt ein Teil der Schleife sogar an die Oberfläche (Fig. 127, l').

Ein Teil der Dorsalstrangfasern geht nicht in die Schleifenkreuzung über, sondern zieht in flachem Bogen und in zerklüfteten Bündeln durch die *formatio reticularis*, jene gitterartig aussehende Masse des verlängerten Markes, welche aus grauer und weisser Substanz gebildet wird. Diese Bogenbündel bezeichnet man als innere Bogenfasern *(fibr. arcuat. intern.)*. Dorsal von der Schleife und von ihr an manchen Stellen durch graue Masse, den *nucleus centralis* getrennt, liegt ein sehr kräftiger, vielfach von Bogenfasern durchbrochener Faserstrang, der **hintere Längsbündel**, *fasciculus*

Fig. 127.

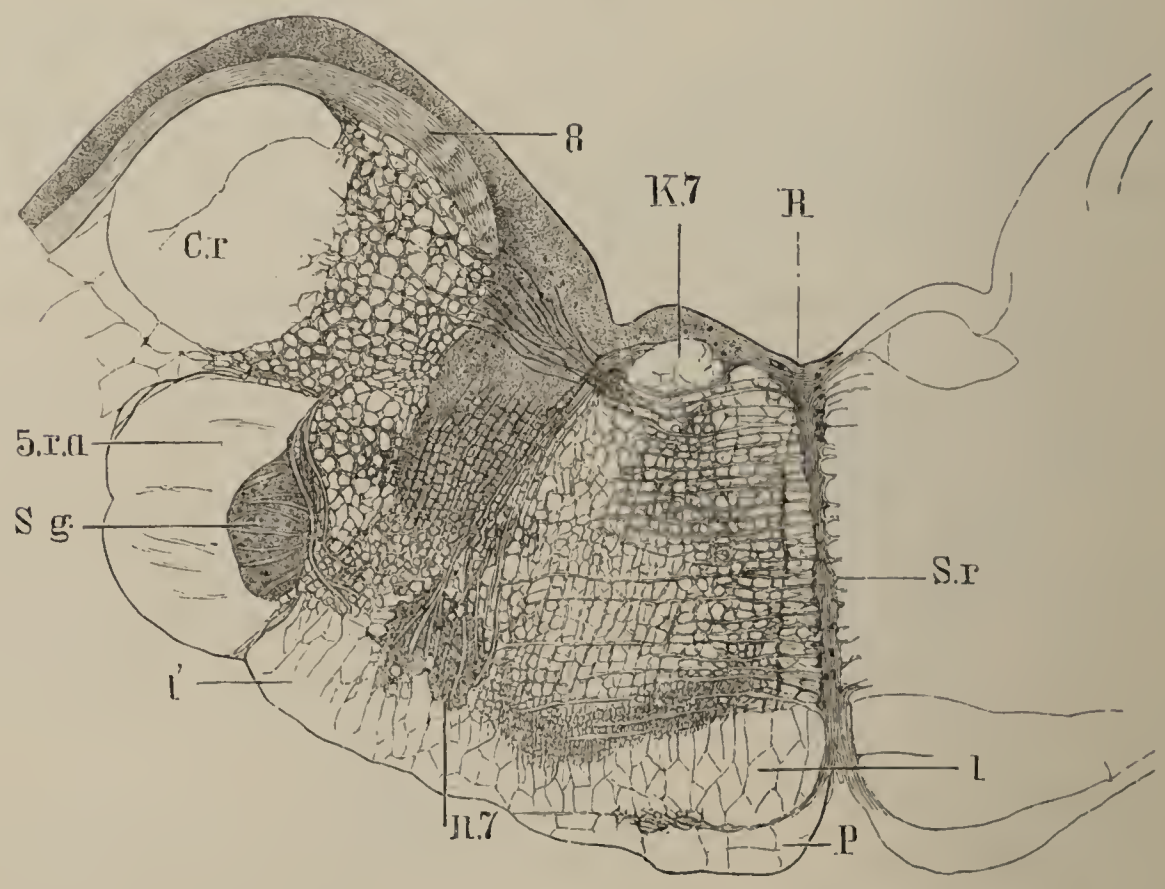

Schnitt durch das verlängerte Mark des Pferdes, schwach vergrössert. Höhe des 8. Nervenpaares. C r *corpus restiforme*, 5 r a *radix caudalis quinti* absteigende Quintuswurzel, Sg. Endgebiet derselben, ehemaliges graues Hinterhorn, n 7 Kern des 7. Nervenpaares mit deutlich zum inneren Knie (K 7) desselben aufsteigenden Ursprungsfasern, l Schleife, S r *substantia reticularis*, R raphe, 8 *striae medullares* des 8. Nervenpaares.

longitudinalis posterior. Fortgesetzte Fasern der Ventralstranggrundbündel und Seitenstranggrundbündel bilden diese Faserschicht, welche immer mehr dorsal sich konzentriert und im Mittelhirn einen rundlichen, scharf umschriebenen Strang bildet, der bis zum Kerne des Oculomotorius reicht. Durch Abgabe von Fasern an verschiedene Nervenkerne und die *formatio reticularis* wird er dabei immer schwächer, namentlich in seinem nasalen Teile.

Ganz lateral und in der Nähe des Dorsalrandes vom verlängerten Marke gelegen, findet sich der rundliche Querschnitt des **strickförmigen Körpers** (*corpus restiforme*). Eine Anzahl verschiedenartiger Fasern setzt denselben zusammen, unter anderen auch die Kleinhirn-Seitenstrangbahn, welche vom Rückenmarke her noch eine zeitlang seitlich am verlängerten Marke entlang läuft um dann in das *corpus restiforme* einzubiegen. Nasal

steigt das *corpus restiforme* immer mehr an, um endlich ins Kleinhirn einzustrahlen (Fig. 124, 125, 126 und 127).

Die **formatio reticularis** besteht aus verschiedenen Abschnitten. Der lateral von der Hypoglossuswurzel (Fig. 126, 12) gelegene Teil, welcher aus der Auflösung des Ventralhornes vom Rückenmark entstanden ist, hat eine mehr graue Farbe, da ihm ziemlich viele Nervenzellen eingelagert sind, daher der Name *formatio reticularis grisea.* Medial von der Hypoglossuswurzel

Fig. 128

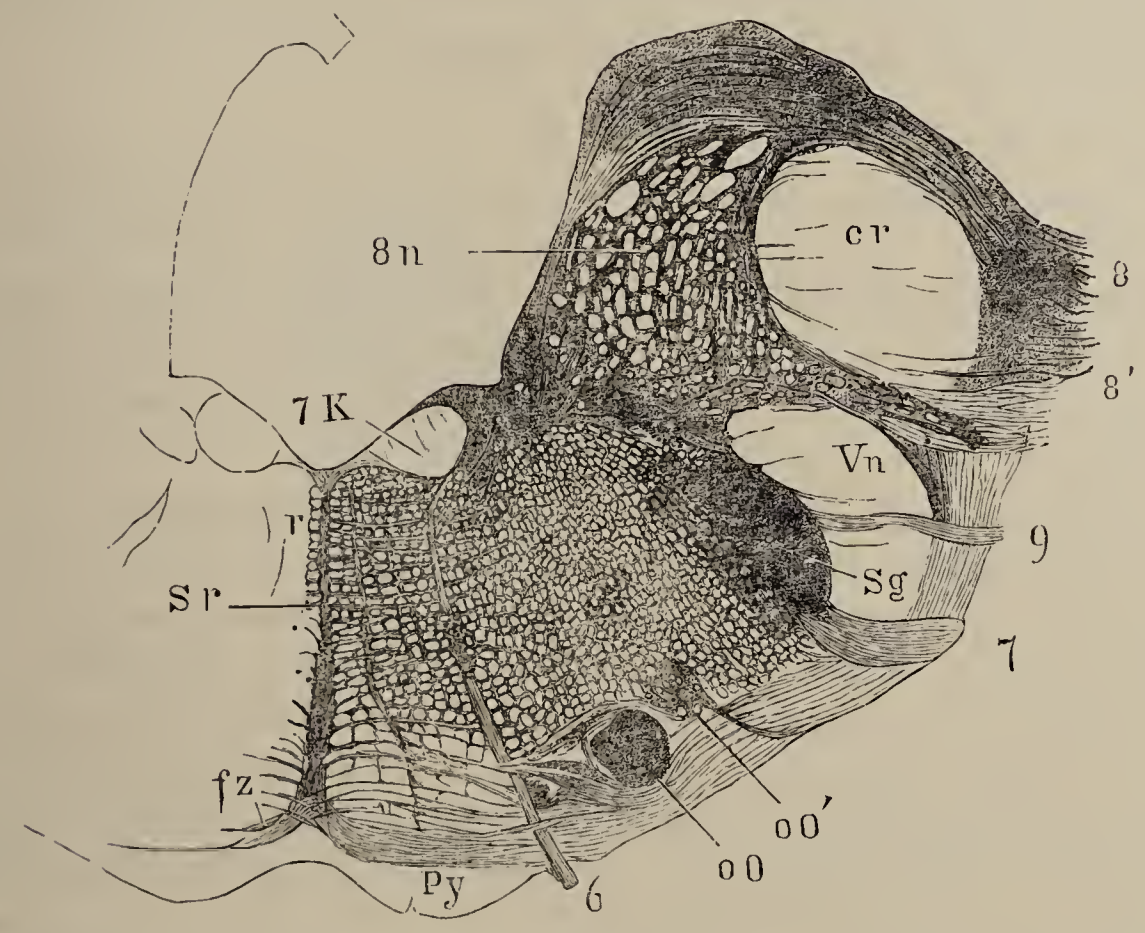

Durchsichtiger Querschnitt durch das verlängerte Mark des Pferdes in Mitte des Vorbrückchens. r Raphe, f z *fibrae zonales* des Vorbrückchens, S r *formatio (substantia) reticularis*, p y Pyramiden, 6 äusserer Augenmuskelnerv, sein Kern liegt unmittelbar und lateral vom innern Facialisknie 7 K, 7 Facialis, 9 *Glosso-pharyngeus*, 8 cochleare, 8′ vestibulare Wurzel vom Acusticus, 8 n Endgebiet der vestibularen Acusticuswurzel, V n kaudale Quintuswurzel, S g *Substantia gelatinosa Rolandi*, o O nasale Olive, o O′ ein Kern, welcher der nasalen Olive anzugehören scheint.

findet sich fast nur weisse Fasermasse, *formatio reticularis alba*, und während deren ventraler Teil, wie wir oben sahen, aus der Schleifenkreuzung hervorgeht und daher als Schleifenschicht bezeichnet wird, wird ihr dorsaler Abschnitt von den fortgesetzten Ventralstranggrundbündeln und teilweise auch von den Seitenstrang-Grundbündeln gebildet.

Ventral um die *formatio reticularis* laufen in dicht geschlossenen Bündeln quere äussere Bogenfasern, *fibrae arcuatae externae.* Viele dieser Fasern ziehen ventral um die Pyramidenbahn herum, dringen dann in die Ventralspalte ein, trennen auf diese Weise die beiderseitigen Pyramiden und gehen in die Raphe über; andere laufen dorsal über die Pyramiden weg zur Raphe,

oder durchbrechen erstere; einzelne Bündel aber kommen aus der Raphe, treten in die Pyramiden ein und schliessen sich ihnen an.

Die **Raphe**, scheinbar eine mediane Scheidewand, ist von den sich kreuzenden Bogenfasern der *formatio reticularis* gebildet, zwischen welchen Nervenzellengruppen eingestreut sind. Die Kreuzung der Fasern findet im ventralen Teile so statt, dass sie gerade von einer Seite auf die andere treten. Im Dorsalteile hingegen laufen sie nach dem Einbiegen erst eine Zeitlang in dorsoventraler Richtung, ehe sie die Raphe wieder verlassen. Die in letzterer gelegenen Nervenzellengruppen werden als Kerne der Raphe bezeichnet. Nasal lässt sich die Raphe noch bis ins Gebiet der Brücke verfolgen.

Nervenwurzeln des verlängerten Markes:

a. Ventrale und Seitenwurzeln.

Im Kaudalteile der *medulla oblongata* bemerkt man als scharfe, weisse Trennungslinie der *form. ret. alba* und *grisea* die aus dem Hypoglossuskern kommende **Hypoglossuswurzel** (Fig. 126, 12), in leichtem Bogen ventral und etwas lateral ziehend. In der gleichen Richtung verlässt aber viel weiter nasal gelegen, im Gebiete der nasalen Olive, die **Abducenswurzel** (Fig. 128, 6) das verlängerte Mark.

Die **motorische Vagus-** und **Glossopharyngeuswurzel** liegt ventral von der sensiblen. Sie läuft vom motorischen Vaguskerne, der sich kranial und lateral an den Hypoglossuskern anschliesst, nach auswärts. Diejenigen Fasern, welche aber vom *nucleus ambiguus* entspringen, bilden mit ihren ganz vereinzelten Bündeln einen Bogen, dessen Knie mediodorsal gelegen ist; doch können sie nur auf mikroskopischen Schnitten gesehen werden. Der ganz ähnlich verlaufende **Facialis** (Fig. 127) ist hingegen sehr deutlich zu sehen. Vereinzelt und leicht geschlängelt ziehen seine Faserbündelchen erst mediodorsal vom Facialiskern zum Boden der Hinterhirnkammer (Fig. 127, N 7, k 7). Hier sammeln sie sich zu einem dichten Bündel und bilden, latero-ventral umbiegend, das Facialisknie, von dem aus die Wurzel als deutlicher, weisser Faserstrang nach aussen zieht (Fig. 125, i).

b. Dorsale Wurzeln.

Die **kaudale** (sensible) **Vagus-** und **Glossopharyngeuswurzel** besteht aus vereinzelten Wurzelbündeln, welche von der äusserlich sichtbaren Eintrittstelle in leichten Bogenlinien zuerst mediodorsal verlaufen (Fig. 128, 9), sie durchsetzen dabei die kaudale Quintuswurzel und biegen, am zentralen Grau angelangt, in kaudaler Richtung um. Indem sie dem letzteren bis ins Halsmark hinab entlang laufen, bilden sie ein wohlumschriebenes, rundliches Bündel, von welchem Fasern in das anliegende zentrale Grau eindringen. Dieses letztere wurde daher früher als „Kern“ der sensiblen Vagus etc. Wurzel bezeichnet (Fig. 126, N 10).

Die **kaudale Trigeminuswurzel** (Fig. 126, 5 rc) dringt kaudal von der Brücke in das Hinterhirn ein, und ist schon dort als deutlich gesonderter,

auf dem Querschnitte halbmondförmiger Strang nachweisbar. Sie ist ventral vom strickförmigen Körper gelegen und legt sich kaudal weiterdringend, dem ehemaligen Dorsalhorne von der lateralen Seite her an (Fig. 126). Seine Fasern enden in demselben und wurde diese graue Masse daher auch „Kern" dieser Trigeminuswurzel bezeichnet. Die Wurzel ist kaudal bis dahin zu verfolgen, wo die Loslösung dieses Dorsalhornteiles von der übrigen grauen Masse des Halsmarkes erfolgt.

Acusticuswurzeln sind für das blosse Auge zwei erkennbar: 1. die **vestibulare,** welche zwischen dem *corpus restiforme* und der kaudalen Trigeminuswurzel hindurchzieht und in verschiedener Weise endigt (s. beim Hörnerven). 2. Die **cochleare** Wurzel zieht zum *tuberculum acusticum* und dem

Fig. 129.

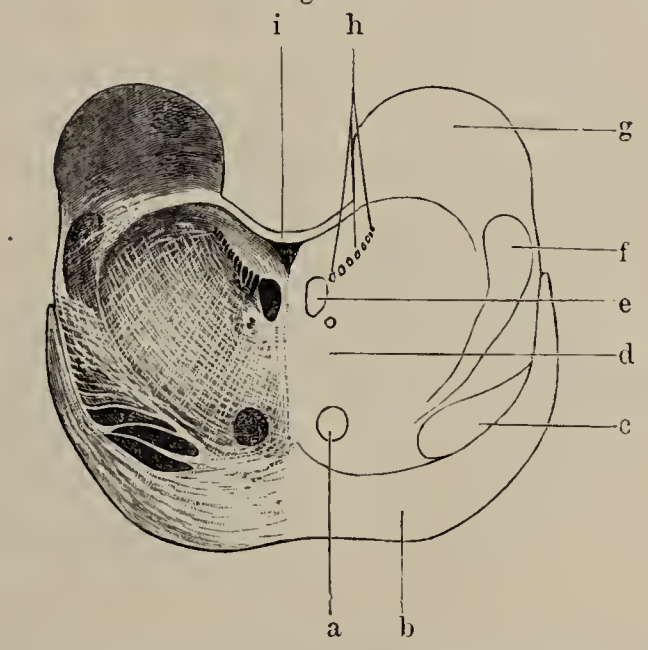

Querschnitt durch das verlängerte Mark in der Höhe der Brücke.
a Stiel des Markkügelchens, b Brücke, c Pyramide, d *formatio reticularis,* Haubenfeld, e hinteres Längsbündel, f kaudale Quintuswurzel, g Mittelhirnschenkel des Kleinhirnes, h nasale Quintuswurzel, i nasales Marksegel. Präparat in Müllerscher Flüssigkeit gehärtet, die quergeschnittenen Faserzüge erscheinen daher dunkel.

medial davon gelegenen ventralen Acusticuskern. Diese beiden Endgebiete sind bei genauer Betrachtung schon dem blossen Auge sichtbar.

Zu bemerken ist hier, dass, während der Facialiskern und der Anfang der Facialiswurzel in gleicher Querschnittshöhe mit den Acusticuswurzeln liegt, sein Knie und der lateral ziehende Endteil der Wurzel mehr nasal gelagert ist.

Die Brücke.

In der Brückengegend findet ein allmählicher Übergang des verlängerten Markes in das Mittelhirn statt.

Auf Querschnitten besonders auffallend ist die sogenannte Brückenformation, bestehend in starken, queren Faserbündeln, welche vom Kleinhirn aus ventral um die Brücke herumlaufen und grössere oder kleinere Gruppen grauer Masse, die **Brückenkerne**, umschliessen. Durch den ventralen Teil der Brückenformation laufen, etwas zur Seite verschoben, die Pyramiden (Fig. 129, c) in der Längsrichtung durch, aber nicht als einheitlicher Strang, wie im verlängerten Marke, sondern in einzelne, kräftige Bündel zerschlissen.

Den dorsal von diesen Teilen gelegenen Abschnitt, welcher mit der *formatio reticularis* des verlängerten Markes grosse Ähnlichkeit hat, bezeichnet man auch als Haubenfeld (Fig. 129, d), da viele Fasern in die Haube des Mittelhirnes übergehen. Das Haubenfeld ist also eine Übergangszone. Bedeckt ist diese *formatio reticularis* der Brücke, von einer dünnen Schichte zentralen Höhlengraues und wie im verlängerten Marke, so ist auch hier die mediane Kreuzungsebene der Fasern durch die weiss erscheinende **Raphe** gekennzeichnet.

Die **Schleife** ist in der kaudalen Brückengegend wenig scharf umschrieben. Sie bildet eine breite, netzartig durchbrochene Längsfasermasse, welche dorsal und dorsolateral von den Pyramiden gelegen ist. Im nasalen Teile der Brücke spaltet sie sich in die medial neben der Raphe liegen bleibende, nasale Schleife und die im Bogen der Aussenfläche entlang dorsal strebende, kaudale Schleife. Das **hintere Längsbündel** (Fig. 129, e) ist im Kaudalteil der Brücke noch stark zerklüftet, sammelt sich aber nasal zu einem rundlichen Strange, welcher neben der Medianebene, dicht unter dem zentralen Höhlengrau hinzieht. Ganz dorsal fällt der Querschnitt der vom Kleinhirn zum Mittelhirn ziehenden **Bindearme** (Fig. 129, g) auf, welcher sich als hoher Seitenrand der Schnittfläche erhebt. Auf seitlichen Längsschnitten sieht man diese Bindearme sich in das Mittelhirn einsenken und zum roten Kerne der Haube ziehen.

Von Nervenfaserbündeln ist in der Brücke hervorzuheben die sehr kräftige, **kaudale Quintuswurzel** (Fig. 129, f), welche an der Brücke vom *ganglion Gasseri* aus in die Gehirnmasse eintritt. Dazu kommt noch die **motorische** und die nasale Quintuswurzel. Erstere entspringt in der Tiefe ihrer Austrittstelle aus einem grauen Kerne und ist auf Querschnitten nur wenig deutlich. Die **nasale Quintuswurzel** (Fig. 129, h) hingegen wird durch einige deutliche Faserbündelchen hergestellt, welche vom Mittelhirn herabkommen und lateral vom dorsalen Längsbündel, dicht unter dem zentralen Höhlengrau entlang ziehen, um dann mit der motorischen Wurzel lateral auszubiegen und mit der kaudalen Wurzel zu Tage zu treten.

Die Vierhügel.

Die **kaudalen** Vierhügel werden oberflächlich von einer Faserschicht (Gürtelschicht, stratum zonale) überzogen, im übrigen bestehen sie aus grauer Masse, welche mit dem Höhlengrau zusammenhängt. Ein querer Faserzug, die **kaudale Gehirnkommissur** (Fig. 130, g), zieht sich dorsal vom Mittelhirnkanale über das zentrale Höhlengrau weg. Lateral vom zentralen Höhlengrau liegt die nasale Quintuswurzel in Form feiner, dorsal immer dünner werdender Faserbündelchen; medial und ventral schliessen sich an sie die kräftigen Bündel des hinteren Längsbündels an (Fig. 129, a u. f).

An den **nasalen** Vierhügeln fällt eine deutliche Schichtung auf. Man kann von der Oberfläche bis zum Mittelhirnkanal folgende Lagen unterscheiden: 1. ganz oberflächlich eine dünne, namenlose Faserlage, deren weisse Farbe jedoch fast ganz verschwindet; dann folgt 2. das oberflächliche Grau (Fig. 131, a g), hierauf das weisse, oberflächliche Mark (o M),

dann das mittlere Grau (mg), unter diesem das in zwei Schichten zerfallende tiefe Mark (tM) und endlich das tiefe oder Höhlengrau (cH). Mit der äussersten Faserlage sind es also abwechselnd 3 Faserschichten und 3 Lagen grauer Masse.

Hirnstiele und Haube.

Als Vierhügel im engeren Sinne können nur die dorsalen Erhabenheiten des Mittelhirnes bezeichnet werden, was darunter liegt, ist Haube, ganz ventral aber finden sich die Hirnstiele. Zwischen Haube und Hirnstiel liegt graue Masse, in welcher beim Menschen braunes Pigment eingelagert ist und

Fig. 130.

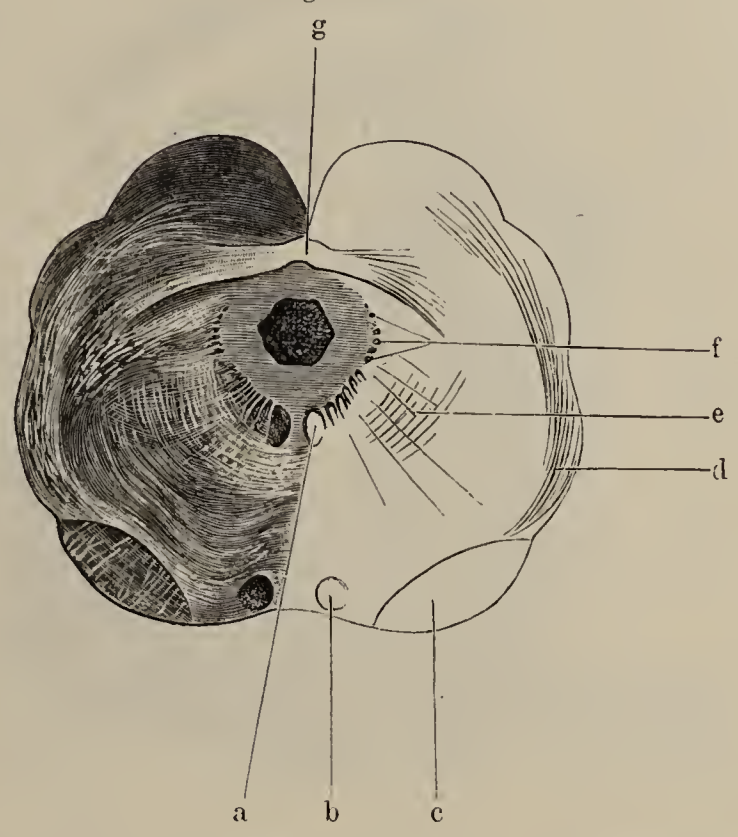

Querschnitt durch den kaudalen Vierhügel des Pferdes, mit blossem Auge betrachtet (in Müllerscher Flüssigkeit gehärtet.)
a Hinteres Längsbündel, b Stiel des Markkügelchens, c Pyramiden, d nasale (laterale) Schleife, e *formatio reticularis,* f nasale Quintuswurzel, g caudale Gehirnkommissur.

die deshalb den Namen *substantia nigra Sömmeringi* erhalten hat. Bei den Haustieren fehlt diese Farbe und ist daher die Haube nicht so scharf von den Hirnstielen getrennt.

Von einer dorsalen Grenze der Haube kann nicht gesprochen werden, da letztere allmählich in die Masse der Vierhügel übergeht. Sie ist demnach bei den Haustieren höchst undeutlich umschrieben. Ein mehr oder weniger fein gegitterter Bau zeichnet sie auf dem Querschnitte aus und kennzeichnet sie als eine Fortsetzung der *formatio reticularis* des verlängerten Markes. Durch Zusammenlagerung einer Anzahl von Ganglienzellen wird in ihr der vom Bindearm durchsetzte, rote Kern der Haube *(nucleus ruber tegmenti)* gebildet (Fig. 131, rk). Eine Anzahl von Fasern (Fig. 131, fH) kreuzt sich in der Medianlinie, ein Teil derselben steigt lateral am zentralen Höhlengrau empor und läuft dorsal um dasselbe herum zur anderen Seite. Man hat

diesen Faserzug, wegen seiner Ähnlichkeit mit einem Wasserfall als fontänenartige Haubenkreuzung bezeichnet. Er bildet, wie Fig. 131 zeigt, einen Teil des tiefen Markes. Unmittelbar darunter liegt median die ventrale Haubenkreuzung (Fig. 131 h H). Dicht an der Ventralfläche des zentralen Höhlengraues zieht das hintere Längsbündel (Fig. 131, h L) und lateral davon die nasale Quintuswurzel entlang (Fig. 131, V d). Die Bahnen der Schleife lassen sich auf Querschnitten mit blossem Auge nicht immer gut erkennen.

Fig. 131.

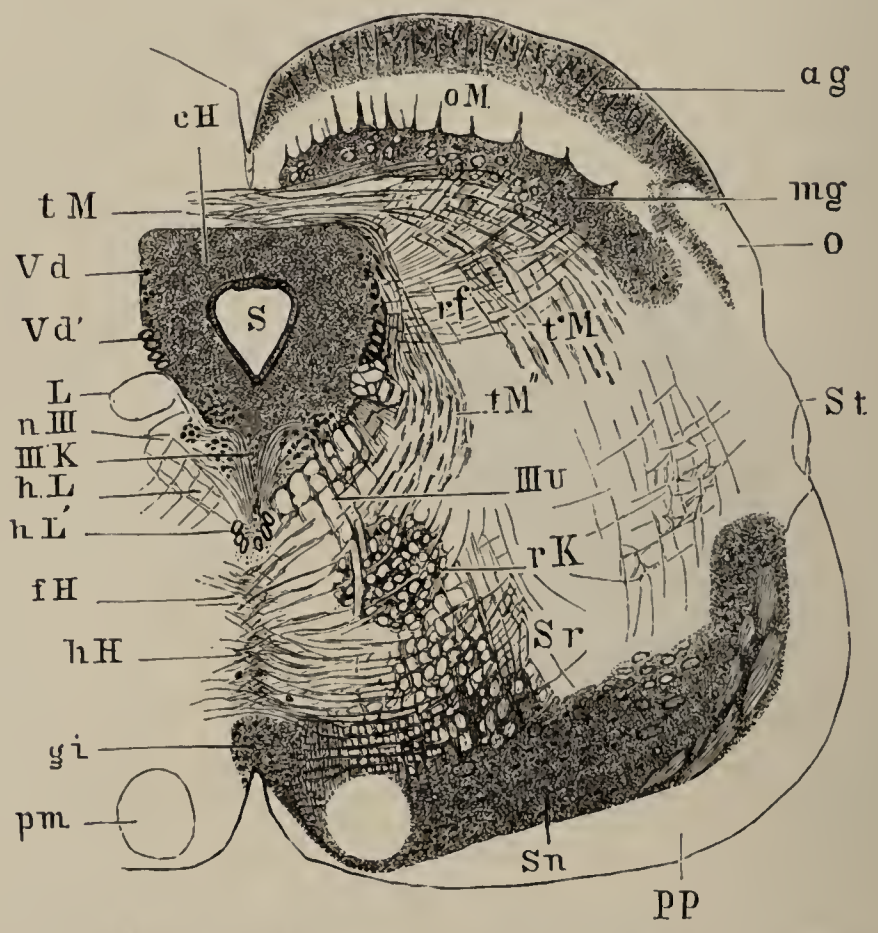

Querschnitt durch die Mitte der nasalen Vierhügel des Pferdes, schwache Vergrösserung. a g äusseres, m g mittleres Grau, c H centrales Höhlengrau, S Mittelhirnkanal, o M oberflächliches Mark, die weissen Faserzüge im mittleren Grau (m g) entsprechen der mittleren Markschichte, t M tiefes Mark, t M äussere, t M'' innere Abteilung des tiefen Markes bei f M, die fontänenartige Haubenkreuzung bildend, h H ventrale Haubenkreuzung, V d Durchschnitte von Ganglienzellengruppen der nasalen Quintuswurzel, V d' Durchschnitte von Wurzelfasern der nasalen Quintuswurzel, n III und III k obere und untere Etage des Kernes vom gemeinschaftlichen Augenmuskelnerven, der Strich bei n III geht nicht ganz bis zur oberen Zellengruppe, III U ungekreuzte Oculomotoriusfasern (am Ende des Hinweisungsstriches von III k bemerkt man die gekreuzten Oculomotoriusfasern), h L hinteres Längsbündel, h L' Teil des hinteren Längsbündels, g i *ganglion interpedunculare*, p m *pedunculus corporis mammillaris*, r K roter Kern der Haube, S r *substantia (formatio) reticularis*. Sie ist nur zum Teile angedeutet, S n *substantia nigra Sömmeringii*, p p *pes pedunculi*, o Durchschnitt eines Teiles vom *tractus opticus*, S t Stiel des caudalen Vierhügels.

Ausserdem ist im Gebiete der nasalen Vierhügel der Kern des Oculomotorius, sowie dessen in Bündel zerschlissene Wurzel stets leicht aufzufinden. Auf Querschnitten bilden beide Oculomotoriuswurzeln miteinander die Form einer umgekehrten Leier.

Auf der Schnittfläche der Hirnstiele fallen vor allem die stark abgeflachten, aber massigen Pyramiden in die Augen. Dorsal von ihnen liegt die *substantia nigra*. Medial aber der rundliche Strang des *pedunculus corporis mammillaris*, (Stiel des Markkügelchens) (Fig. 130 und 131).

Die graue Masse endlich zwischen beiden Hirnstielen ist das *ganglion interpedunculare.* (Fig. 131, gi.)

Zwischenhirn.

Querschnitte durch das Zwischenhirn lassen dasselbe zum grössten Teile aus grauer Nervenzellenmasse aufgebaut erscheinen. In unmittelbarer Umgebung der Zwischenhirnkammer findet sich die Fortsetzung des zentralen Höhlengraues. Von einzelnen Kernen, wie solche beim Menschen unterscheidbar sind, kann bei unseren Haustieren kaum geredet werden, leichte Schattirungen in der Färbung sind indes unverkennbar. Erwähnenswert ist jedoch eine mehr gesonderte, graue Masse in der Gegend des lateralen Kniehöckers, welche als hinterer Kern (Ganser) bezeichnet wird. Auch das *ganglion habenulae*, welches am kaudalen Ende und zwischen den *striae medullares* gelegen ist, lässt sich selbst bei genauer Betrachtung kaum von der grauen Masse unterscheiden.

Fig. 132.

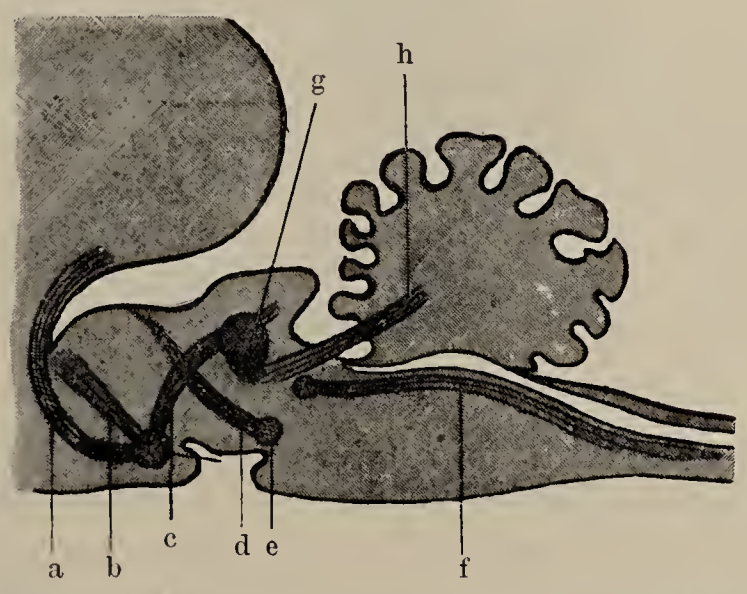

Einige der Hauptfaserzüge des Mittel- und Zwischenhirnes. Schematisch. (Nach Edinger.)
a Gewölbe, b Vic' d' Azyrsches Bündel, c Haubenbündel, d Meynert'sches Bündel, e *ganglion interpedunculare,* f hinteres Längsbündel, g roter Kern der Haube, h Bindearm.

Die weisse Farbe der Sehhügeloberfläche rührt von einer dünnen Faserlage her, welche als Gürtelschicht *(stratum zonale)* sich darüber weglagert. Ebenfalls von weisser Farbe fällt der Querschnitt der Markstreifen (*striae medullares*) in die Augen und auch der lateral und ventral sich um den *thalamus* herumziehende *tractus opticus* ist weiss, ebenso die feinen, den Sehhügel der Länge nach durchziehenden Markblätter.

Als *regio subthalamica* ist der unter den eigentlichen Sehhügeln und zwischen den Hirnstielen gelegene Teil des Zwischenhirnes anzusehen. Sie ist eine Fortsetzung der Haube (s. S. 261) und grenzt medial an das zentrale Höhlengrau, lateral noch an die Sehhügel, von denen sie durch ein dünnes Markblatt, die *lamina medullaris externa* geschieden ist. Die an der Grenze gegen das Grosshirn die Sehhügel durchziehenden Fasern bilden die netzartig durchbrochene Gitterschichte, ventral von dieser ziehen die Pyramiden

als kräftiger Längsstrang dahin. Der Querschnitt des Markkügelchens endlich zeigt in der Hauptsache graue Masse, in welcher sich mehrere kleine Kerne unterscheiden lassen.

Einige Faserzüge, welche zum Teil mit blossem Auge sehr deutlich erkennbar sind, verdienen noch Erwähnung. Vom *ganglion habenulae* zum *ganglion interpedunculare* zieht ein ziemlich kräftiges Bündel in schiefer Richtung kaudoventral; es ist dies das Meynert'sche Bündel (Fig. 132, d). Ein weiterer Faserzug geht vom Markkügelchen ziemlich senkrecht in die Sehhügel, das Vic d'Azyr'sche Bündel (Fig. 132, c). Kaudodorsal aber läuft vom *corpus mammillare* nach dem kaudalen Vierhügel hin das Haubenbündel (Fig. 132, c) und endlich zieht sich das Gewölbe zum Grosshirn hinauf (Fig. 132, a). Alle diese Bündel liegen mehr oder weniger dicht an der Medianebene, fallen aber bei ihrem meist schiefen Verlaufe auf Querschnitten weniger in die Augen. Auf Längsschnitten können sie bei passender Führung des Messers besser übersehen werden.

Grosshirn.

Beim Durchschneiden der Grosshirnmasse machen sich zuerst tiefe Furchen bemerklich; sie sind eingeschnitten in die an den meisten Stellen mehrere Millimeter dicke graue Masse, das Rindengrau. Als Grundlage der Windungen findet sich weisse Fasermasse, welche nach der Oberfläche zu oft gabelig gespalten ist. Körperlich gedacht stellen diese weissen Massen kräftige Leisten dar, welche die Grundlage der Windungen bilden und von der grauen Masse in gleichmässiger Lage bedeckt sind. In dem Dache der Grosshirnkammern ist die weisse Masse zu einem mächtigen Klumpen zusammengeballt, dessen eiförmiger Querschnitt ihm den Namen **centrum ovale**, eiförmiger Mittelpunkt, verschafft hat. Beinahe die ganze Wandung der Grosshirnkammern wird von weisser Masse gebildet und nur am Streifenhügel tritt die Masse des zentralen Höhlengraues zu Tage. Eine hievon scheinbar etwas abweichende Zusammensetzung zeigt die Grosshirnwand an den **Ammonshörnern**. Die weisse Fasermasse bildet hier das der Kammer zugewandte **Muldenblatt** (*alveus*), welches am nasalen Rande in den Saum und das Gewölbe übergeht; medial aber setzt es sich fort in das *psalterium* und das *splenium coporis callosi*. Im Inneren der Ammonshornwand liegt graue Rindenmasse, welche durch ein eingerolltes Faserblatt *(lamina medullaris circumvoluta)* in zwei Lagen getrennt ist. (Fig. 135, o.)

Nach Honegger ist an dem Ammonshorne die Reihenfolge der einzelnen Windungsabschnitte des auf dem Querschnitte doppelt Sförmig gewundenen Hirnrindenteiles derart, dass von der medialen Grosshirnwand aus die Falte mit der dorsalen 1. *lamina superficialis cornu Ammonis* beginnt, diese geht, indem sie sich wieder gegen die Medianebene umschlägt, über in die 2. *lamina profunda cornu Ammonis*. Hierauf folgt als nochmals eingerollter Teil 3. die *lamina intusflexa*, an welche sich als sekundäre Falte 4. die *lamina duplex cornu Ammonis* anschliesst. Diese kleine Falte ist jedoch sozusagen nur in den grossen Windungs-

bogen eingeschaltet, welcher sich nun in Form der 5. *lamina profunda fasciae dentatae* und 6. der *lamina superficialis fasciae dentatae* in die seitlichen Adergeflechte fortsetzt (s. Fig. 142).

Alle diese Teile sind als Grosshirnrinde aufzufassen, denn man kann durch den ganzen Windungszug hindurch die Ganglienzellen derselben, wenn auch in Bezug auf den Formenreichtum der Zellen vereinfacht, nachweisen. Diese Vereinfachung besteht darin, dass in einem bestimmten Windungsstück sich überwiegend nur je eine Zellform vorfindet.

Auch am *gyrus olfactorius* und seinen Kaudalschenkeln ist die Lagerung der weissen und grauen Masse abgeändert, indem hier eine dünne,

Fig. 133.

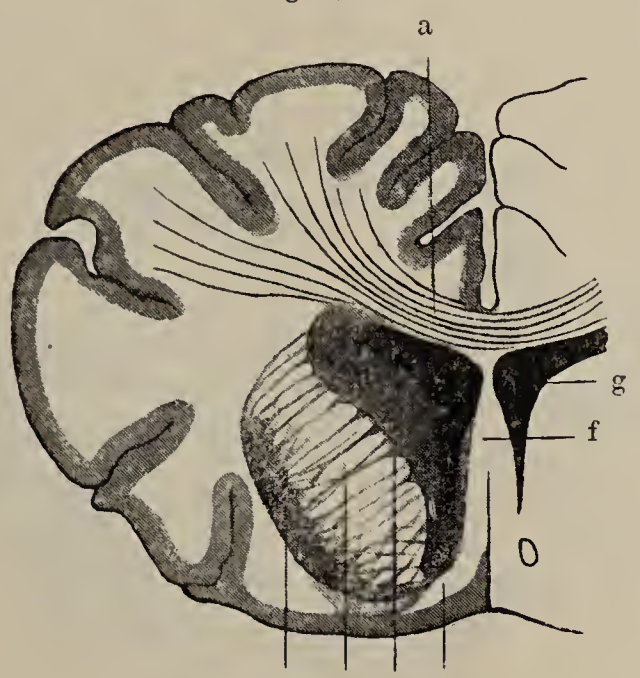

Querschnitt durch das Grosshirn des Pferdes. Nasaler Teil.
a Balken, b *nucleus lentiformis*, c *capsula interna*, d *nucleus caudatus*, e nasale Gehirnkommissur f *septum pellucidum*, g Grosshirnkammer.

weisse Faserschicht an der Oberfläche liegt, die sich am gehärteten Gehirne leicht von der Unterlage ablösen lässt. Im *septum pellucidum* finden sich trotz seiner Dünne graue und weisse Masse vor, und die, den Grosshirnkammern zugewendete Fläche ist durch eine Lage grauer Substanz verstärkt, welche sich vom Streifenhügel losgelöst hat und als *nucleus septi pellucidi* bezeichnet wird.

Besonders wichtig ist die Lagerung der beiderlei Massen in den **Streifenhügeln**. Diese bestehen fast ganz aus grauer Masse, die man wie ähnliche andere Anhäufungen dieser Sustanz als Ganglion bezeichnen kann. Zerspalten ist dieselbe aber durch dazwischen gelagerte Faserzüge von beträchtlicher Stärke, welche schichtenweise angeordnet, dem Querschnitte ein blätteriges oder streifiges Aussehen verleihen. Die Gesamtheit dieser starken Züge wird als **innere Kapsel** (*capsula interna*) bezeichnet und durch sie wird die graue Masse in einen dorsalen und ventralen Teil getrennt, den *nucleus caudatus* und *lentiformis*. (Fig. 133 und 134.)

Dorsal liegt der **geschweifte Kern** (*nucleus caudatus*), der mit seinem Nasalteile oder Kopfe frei an der Kammerinnenfläche zu Tage tritt und hier

dem Streifenhügel ein rötlichgraues Aussehen verleiht; ausserdem steht er hier ventral mit dem Grau der *lamina perforata anterior* und medial mit dem Grau, welches zum *septum pellucidum* aufsteigt, in Verbindung, so dass also an dieser Stelle zentrales Höhlengrau, denn solches ist der Streifenhügel, mit dem Grau der Rinde zusammenhängt. Lateral endlich verbreitert sich das Grau des *nucleus caudatus* noch dorsal über die Grosshirnkammer, indem es sich als dünne Platte der Balkenstrahlung ventral anlegt. Kaudalwärts verjüngt sich der Kern zu einem lang ausgezogenen Schweife, der ihm seinen Namen verliehen hat. Nasal mit dem *nucleus caudatus* verbunden durch graue, mit weissen Zügen vermengte Masse, liegt ventral und lateral von jenem der

Fig. 134.

Querschnitt durch das Grosshirn des Pferdes. Mittlerer Teil.
a Grosshirnkammer, b Monroisches Loch, c Markstreifen der Sehhügel, d Zwischenhirnkammer, e *tractus opticus*, f *capsula interna*, g *nucleus lentiformis*, h *nucleus caudatus*, i i seitliches Adergeflecht, k k Gewölbe, l Balken, m *septum pellucidum*.

Linsenkern (*nucleus lentiformis*). Am Anfange noch mit dem Grau der *lamina perforata anterior* zusammenhängend, löst er sich kaudal bald davon los, indem weisse Fasermasse, die **äussere Kapsel** (*capsula externa*) zwischen beide tritt. Nirgends ist dieser Kern jedoch so scharf umschrieben wie der *nucleus caudatus;* es dringt vielmehr reichlich Fasermasse aus der *capsula interna* in ihn ein, so dass er in seinem Kaudalteile netzförmig durchbrochen erscheint. Eine deutliche Trennung durch weisse Fasermasse in drei Glieder, wie sie sich beim Menschen findet, fehlt dem Pferde, wogegen sie beim Hunde ziemlich gut ausgesprochen ist. Bei letzterem Tiere ist der Linsenkern überhaupt weitaus stärker entwickelt, als beim Pferde und man kann beim Hunde ein laterales grösstes Segment (*putamen*), sowie ein mittleres und mediales kleineres Glied, zusammen den *globus pallidus* bildend, unterscheiden. Kaudal erstreckt sich der Linsenkern bis in den Hirnstiel. Nasal schliesst er sich an den Kopf des *nucleus caudatus* an.

Als dritter Kern gesellt sich zu dem geschweiften und Linsenkern der **Mandelkern** *(nucleus amygdalae)*. Auch er hängt in seinem Nasalteile mit den beiden vorigen zusammen und bezeichnet man diese Verbindungsmassen als Fussstücke. Seine Lage hat der Kern nasal von der Höhlung des Ventralhornes der Grosshirnkammer. Er ist wenig deutlich abgegrenzt und stellt im Grunde genommen nichts anderes vor als eine Verdickung der grauen Rinde des Schläfenlappens, so dass man ihn kaum als eigenen Kern betrachten kann.

Bei denjenigen Haustieren, wo eine Insel vorhanden oder angedeutet ist, findet sich auch die Vormauer s. S. 285. Die **Insel** (*insula*) oder der Stammlappen, *lobus centralis* ist eigentlich der Boden der Sylvischen

Fig. 135.

Querschnitt durch das Grosshirn des Pferdes. Kaudaler Teil.
a ventrale Abteilung der Zwischenhirnkammer, b mittleres Adergeflecht, c Meynert'sches Bündel, d Grau des Sehhügels, e Hirnstiel, f *tractus opticus*, g Ammonshorn, h seitl Adergeflecht, i Grosshirnkammer, k Gitterschicht der Sehhügel, l seitl. Adergeflecht, m *fimbria* (Saum) des Gewölbes. n Grosshirnkammer, o Ammonshorn, p Balken, q *septum pellucidum*.

Furche, und wo dieser flächenhaft verbreitert ist, kann man in der That von einer Insel reden, z. B. beim Hunde; wo aber die Sylvische Furche weniger tief und am Boden nicht verbreitert ist, kommt die Insel undeutlich zur Entwickelung (Pferd). Eine von der dorsalen Seite gegen die Sylvische Furche herabhängende Gehirnpartie bildet den Klappdeckel *(operculum)*, der natürlich bei mangelhaft entwickelter Insel ebenfalls rudimentär ist.

Die Faserzüge des Grosshirnes.

Die einzelnen Teile der Grosshirnrinde sind sowohl unter sich, als auch vielfach mit anderen Gehirnabschnitten verbunden durch Faserzüge, welche sich zum Teil für das blosse Auge darstellen lassen, indem man an gehärteten Gehirnen die Rindenmasse vorsichtig durch Abschälen oder Abreissen entfernt. Einige dieser Bahnen verbinden Teile derselben Hemisphäre, Associations-

bahnen, oder gleichliegende Zentren beider Hemisphären, Kommissuren, oder endlich Grosshirnabschnitte mit anderen Gehirn- oder Rückenmarksteilen, Projektionsbahnen.

A. Associationsbahnen.

Als **fibrae propriae** werden Faserbündel bezeichnet, welche meist im Bogen um den Grund einer Furche herum von einer Windung zur anderen verlaufen; doch verbinden sie auch Abschnitte auf der Höhe der Windungen mit den in der Tiefe der Furchen gelegenen; auch können sie eine oder mehr Windungen übergehen und entfernter liegende Rindengegenden verknüpfen. Als solche längere Associationsbahnen sind aufzuführen:

1. Die **Zwinge** (*cingulum*). Es ist dies ein sagittaler, dem Balken unmittelbar dorsal aufliegender Faserzug, welcher am Knie des Balkens sich sammelt und kaudal zum Hinterhaupts- und Schläfenteil des Gehirnes zieht.

Fig. 136.

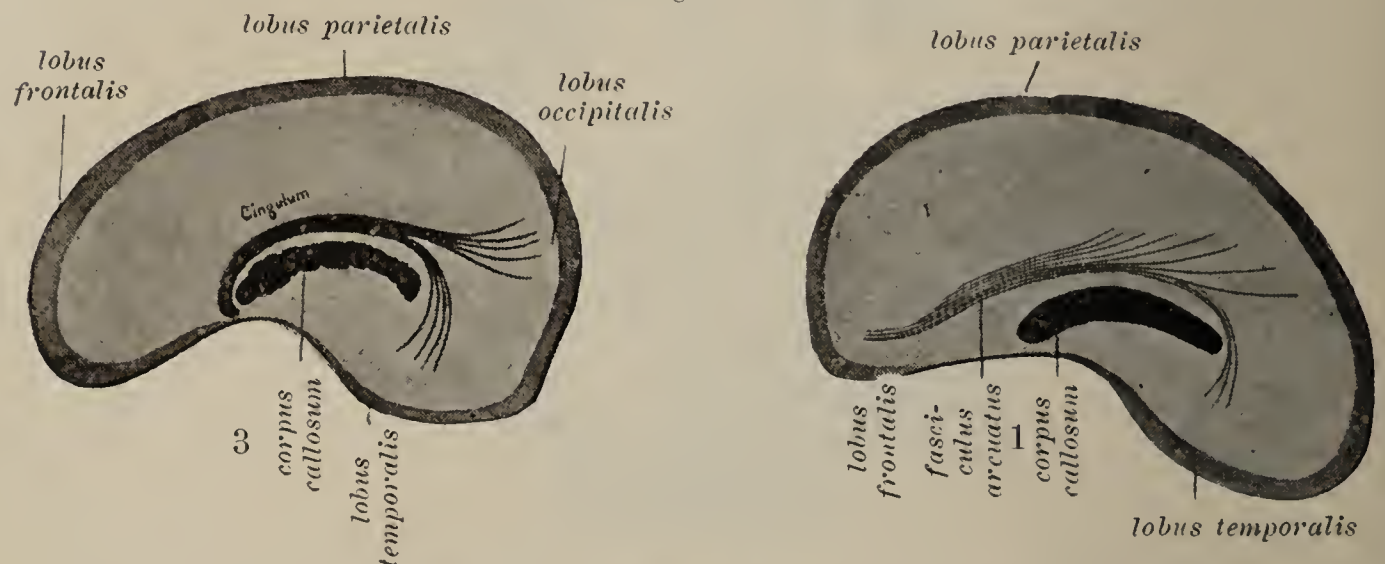

cingulum und *fasciculus arcuatus* (schematisch).

2. Das **Bogenbündel** (*fasciculus arcuatus*) liegt mehr lateral als das *cingulum* und verbindet den Nasalteil des Grosshirnes mit dem Occipital- und Temporalteil; um zu letzterem zu gelangen, beschreiben die Fasern einen scharfen Bogen.

3. Das **untere Längsbündel** (*fasciculus longitudinalis inferior*) verbindet Schläfenteil und Hinterhauptsteil.

4. Das **Hakenbündel** (*fasciculus uncinatus*) verbindet im Bogen um die Sylvische Furche laufend, den Stirnteil mit dem Schläfenteil.

B. Kommissuren.

1. Der **Balken** (*corpus callosum*) ist schon vorne beschrieben worden (s. S. 230).

2. Die **nasale Gehirnkommissur** (*commissura nasalis*) liegt quer herüber, nasal von den Säulen des Gewölbes und ist zwischen denselben vom *foramen Monroi* aus sichtbar. Sie hat die Stärke einer Schreibfeder und wird von zwei Teilen gebildet, die nach Art eines $\asymp$ zusammengelegt sind. Man kann demnach ein einfaches Mittelstück, das in der Tiefe des *foramen Monroi* sichtbar ist, und jederseits ein nasales und kaudales Horn unterscheiden. Durch die

Nasalhörner wird eine Verbindung der beiden Riechkolben und die Riechwindungen hergestellt; das kaudale Horn stellt ebenso eine Verbindung beider Riechfelder sowie beider Mandelkerne und Umgebung dar. Das Nasalhorn hängt in seiner Entwickelung von der Entwickelung der beiden Riechkolben ab, — ist demnach bei allen unseren Haustieren sehr stark —, das kaudale von der Entwickelung des Mandelkernes. Es ist von Gudden zweifellos festgestellt worden, dass die nasale Kommissur eine wirkliche Kommissur ist. Bei Zerstörung eines *bulb. olfactorius* veröden beide Nasalhörner derselben.

Fig. 137.

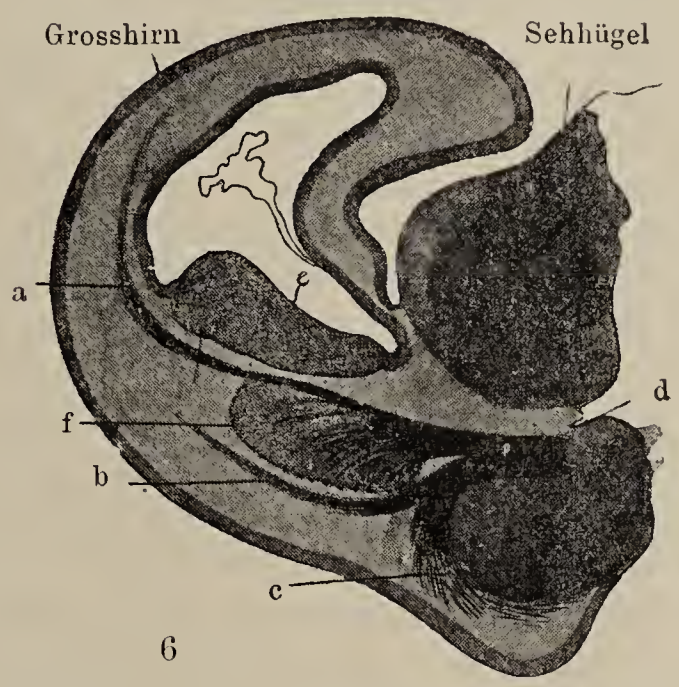

6

Ausstrahlung der *capsula interna* im Grosshirn eines Katzenembryo von 6 cm Länge. a dorsaler Schenkel der Kapsel, b u. c Gabeläste des ventralen Schenkels, d Stabkranz, e *nucleus caudatus*, f *nucleus lentiformis*.

C. Projektionsbahnen.

Dieselben ziehen teils vom Grosshirn weg, teils kommen sie in dasselbe herein; an diesem Orte kann jedoch zwischen diesen beiderlei Bahnen nicht unterschieden werden, sie sind vielmehr nach ihrem grobanatomischen Verhalten dargestellt.

Von allen Rindenteilen treten Faserbündel in der *capsula interna*, d. h. in der weissen Markmasse zwischen *nucleus caudatus* und *lentiformis* zusammen. Man kann hauptsächlich drei gröbere Züge unterscheiden, welche sich hier vereinigen, nämlich den dorsalen und zwei ventrale Schenkel der Kapsel. Die Gesamtmasse hat man als **Stabkranz** *(corona radiata* oder **Stammstrahlung** *(radiatio caudicis)* bezeichnet. Als Hauptzüge in der vereinigten inneren Kapsel befinden sich: die Sehhügelstrahlung, die Linsenkernschlinge und die Pedunculusbahn.

1. Die **Sehhügelstrahlung** *(radiatio thalami optici)* besteht aus Fasern, welche von der grauen Rinde verschiedener Grosshirngegenden durch die innere Kapsel zu den Sehhügeln ziehen.

2. Die **Linsenkernschlinge** führt Faserbündel von der Grosshirnrinde durch den Linsenkern und die *regio subthalamica* zur Haube.

3. In der **Pedunculusbahn** laufen a) Züge aus der Grosshirnrinde in die Pyramidenbahn ein, welche aus der Gegend der Zentralfurche stammen.

b. Von der Rinde des Stirnteiles kommen Faserzüge, und ebenso vom Hinterhaupts- und Schläfenlappen, welche durch die Brücke zum Kleinhirn ziehen; sie legen sich aussen und innen an die Pyramidenbahn an, indem die aus dem Stirnteil kommenden Züge im nasalen, die aus dem Hinterhaupts- und Schläfenteil kommenden im kaudalen Schenkel der *capsula interna* verlaufen.

c. Auch aus dem *nucleus caudatus* und *lentiformis* gelangen Bündel in die Pedunculusbahn, so dass diese beiden Kerne in dieser Richtung als Teile der Hirnrinde aufzufassen sind.

Der feinere Bau des Gehirnes.

Eine kurze Besprechung der wichtigsten Lagerungsverhältnisse der Nervenzellen, sowie des Verlaufes und der Endigung einiger Bahnen, welche für das blosse Auge weniger deutlich zu verfolgen sind, hielt ich für angezeigt, um demjenigen, welcher sich eingehender mit der Anatomie des Nervensystems zu beschäftigen wünscht, die notwendigste Anleitung zu seinen Untersuchungen zu geben. Ich beschränkte mich auf das rein anatomische und liess alles experimentelle und physiologische weg. Bei den Bahnen wurde nur der allgemeine Verlauf ihrer Fasern beschrieben, weniger auf die verschiedene Abstammung derselben aus den einzelnen Gehirnbezirken Rücksicht genommen; eine derartige Besprechung würde weit über den Rahmen eines allgemein anatomischen Werkes hinausgehen; wer sich hierüber genauer belehren will, dem seien die „Zwölf Vorlesungen über den Bau der nervösen Zentralorgane von Ludwig Edinger 1892“, sowie das Lehrbuch von Obersteiner „Anleitung beim Studium des Baues der nervösen Zentralorgane 1892“, empfohlen, wo in Kurzem das Wichtigste und Neueste über diesen Gegenstand enthalten ist. Wer noch weiter gehen will, muss die Monographien über die einzelnen Gegenstände nachlesen. Der Eingeweihte wird auch in den folgenden Zeilen einiges Neue finden; eine genauere Beschreibung meiner Befunde, welche ich mit der Golgischen Methode gemacht, wird, wenn es mir meine Zeit gestattet, nach Vollendung dieses Werkes stattfinden. Hier ist der Raum zu bemessen.

Verlängertes Mark.

Die *medulla oblongata* besteht aus einzelnen oder gruppenweise zusammengelagerten Nervenzellen und reichlicher Fasermasse, welche in der *formatio reticularis* ein unentwirrbares Geflecht durcheinander laufender Züge bildet. Aus diesem Grunde ist es unmöglich, die Bahn der einzelnen Fasern zu verfolgen, und nur für einige Faserarten ist der Verlauf anatomisch auf längere Strecken festzustellen. Ein Teil der Fasern endet im verlängerten Marke, ein anderer entspringt darin, viele aber ziehen nur hindurch, indem sie das Rückenmark mit höher liegenden Gehirnteilen verbinden, und so verschieden, wie die Herkunft dieser durchziehenden Fasern, so mannigfaltig ist auch die Abstammung der Fasern, welche im verlängerten Marke enden und der Verlauf der darin entspringenden Axencylinder.

Als durchziehende Bahnen sind anzusehen: a. die Kleinhirnseitenstrangbahn; b. einzelne Teile der Dorsalstränge des Rückenmarkes, welche ebenfalls ins Kleinhirn ziehen; c. jene Teile der Ventralstranggrundbündel, welche mit dem *fasciculus longitudinalis posterior* ins Mittelhirn ziehen, d. viele Ventralseitenstrangfasern.

Ihr Ende erreichen dagegen im verlängerten Marke: die Fasern der *funiculi cuneati* und *graciles*, welche in den Kernen dieser beiden Stränge in ähnlicher Weise sich verästeln und mit feinen Collateralen enden, wie die sensiblen Wurzelfasern der Nerven und ihre Collateralen (v. Kölliker). Aber auch in der *formatio reticularis* enden viele Fasern, welche zum Teil von sensiblen Kopfnerven abstammen, zum Teil aber auch unbekannter Abstammung sind. Es unterliegt wohl keinem Zweifel, dass von den Strangfasern des Rückenmarkes viele in der *formatio reticularis* verlaufen und ihre Erregung auf neue, hier entspringende Nervenbahnen überleiten, wie das auch mit den Endigungen der sensiblen Kopfnerven und ihren Collateralen

der Fall ist. Auch in grössere Nervenzellengruppen biegen Endfasern oder Collateralen ein und wurden solche Anhäufungen von grauer Masse bisher fälschlich als Kerne von sensiblen Nerven beschrieben. In Wirklichkeit sind das aber Endbezirke dieser Nerven und Ursprungsstätten neuer Leitungs- oder Umschaltungsbahnen.

Die eigentliche Grundlage des verlängerten Markes, die **formatio reticularis**, erhält ihr feingegittertes Aussehen durch die verschiedene Richtung ihrer Fasern, zwischen welchen einzeln oder in kleinen Gruppen Nervenzellen eingestreut sind. In der Längs-, Quer- und radiären Richtung verlaufend, bilden die Fasern ein zierliches Flechtwerk. Viele von ihnen behalten auf lange Strecken die eingeschlagene Richtung bei, andere biegen bald um und mengen sich unter andere Bündel, viele endlich ziehen durch die Raphe von einer Seite auf die entgegengesetzte.

Die mit der Oberfläche des verlängerten Markes parallel laufenden Züge werden als Bogenfasern *(fibrae arcuatae)* bezeichnet, während aber die in der Tiefe gelegenen Bündel der *fibrae arcuatae internae* in weiten Abständen verlaufen, indem zwischen ihnen Längsbündel hindurchziehen, liegen die oberflächlichen *fibrae arcuatae externae* in dichter Lage zusammen. Viele der Bogenfasern biegen in eine andere Richtung um, andere sind bis in das *corpus restiforme* zu verfolgen.

Die Längsfasern der *formatio reticularis* liegen ebenfalls bündelweise zusammen und auch sie biegen häufig aus ihrer Richtung. Ein Teil jener Fasern, welche das verlängerte Mark durchziehen und zum Mittelhirn aufsteigen, bildet dichtgedrängt rechts und links neben der Raphe, ein schmales, hohes Feld, die **Olivenzwischenschicht** (s. Schleife).

In der Medianebene der *med. oblong.* liegt die **Raphe.** Sie ist nicht ein *septum*, sondern eine Kreuzungsebene für die Bogenfasern der *formatio reticularis.* Ausserdem sind aber auch zahlreiche Nervenzellen manchmal gruppenweise in sie eingelagert. Die Kreuzung der Nervenfasern erfolgt im ventralen Teil der Raphe so, dass sie geradlinig von einer Seite auf die andere verlaufen; in den dorsalen zwei Dritteln oder drei Vierteln ziehen sie jedoch nach dem Einbiegen in die Raphe erst eine Strecke weit in dorsaler oder ventraler Richtung und dann erst gehen sie auf die entgegengesetzte Seite über, um hier als Bogenfasern weiterzustreben.

Nervenzellen fehlen fast auf keinem Schnitte der Raphe, ihre Grösse ist im Dorsalteil viel bedeutender als ventral, wo sie den, streckenweise sehr entwickelten ventralen Kern der Raphe bilden. Die grossen Nervenzellen zeigen wie die der *formatio reticularis* sehr kräftige Protoplasmafortsätze und es unterliegt keinem Zweifel, dass viele Bogenfasern aus ihnen gekreuzten Ursprung nehmen. Vielfach liegen die Nervenzellengruppen nicht in der Raphe selbst, sondern an der Grenze gegen die *formatio reticularis*, ohne dass jedoch eine ausgesprochene Symmetrie nachweisbar wäre.

Das **Vorbrückchen** *(corpus trapezoides)* ist nichts anderes, als eine starke Lage von *fibrae arcuatae externae.* (Vergl. Hörnerv).

Der **strickförmige Körper** *(corpus restiforme)* erhält einen grossen Teil seiner Fasern aus dem Rückenmarke und zwar: 1.) die Kleinhirnseitenstrangbahn, 2.) Fasern der gleichseitigen Dorsalstränge, 3.) wahrscheinlich Fasern aus den gekreuzten Dorsalsträngen. Dazu kommen 4.) Fasern vom Kleinhirn zur kaudalen Olive der gekreuzten Seite. 5.) Liegt an der medialen Seite der Bogenfasern, da wo sie als strickförmiger Körper in das Kleinhirn treten, eine Gruppe von Nervenzellen, aus denen ebenfalls Fasern des *corpus restiforme* hervorgehen.

Das Nähere über die Faserzüge des verlängerten Markes, welche **Nervenwurzeln** bilden, ist bei der Besprechung der Nervenursprünge S. 300 u. ff. nachzusehen.

Fig. 138.

Ganglienzelle aus dem verlängerten Marke (Deiters'scher Kern) mit in ihrer Nähe endenden Nervenfasern, welche sich in Endbäumchen auflösen (Katzenembryo 12 cm Länge. Golgische Methode.)

In den **grauen Nervenzellengruppen** des verlängerten Markes, die nicht unmittelbar mit peripherischen Nerven als Endgebiete oder Ursprungskerne in Beziehung stehen, finden sich ausnahmslos feinste Verästelungen und Endigungen von Nervenfasern, welche die betreffenden Nervenzellen umgeben. Hierher gehören: die kaudale Olive und ihre Nebenkerne, die mediale Nebenolive, die dorsale (laterale) Nebenolive, ferner die eigentlichen Pyramidenkerne, die Kerne der Seitenstränge, der *fasciculi graciles* und *cuneati*, die Brückenkerne, die obere (nasale) Olive, der Trapezkern. Ja selbst um die zerstreut und mehr einzeln liegenden Zellen der *substantia reticularis alba et grisea* fehlen solche Verästelungen nicht. (v. Kölliker.)

Aus den grossen multipolaren Nervenzellen der *formatio reticularis* entspringen kräftige Fasern, welche meist als Bogenfasern auf die entgegengesetzte Seite ziehen und aus eben solchen Zellen besteht die kaudale Olive. Die Zellen der nasalen

Fig. 139.

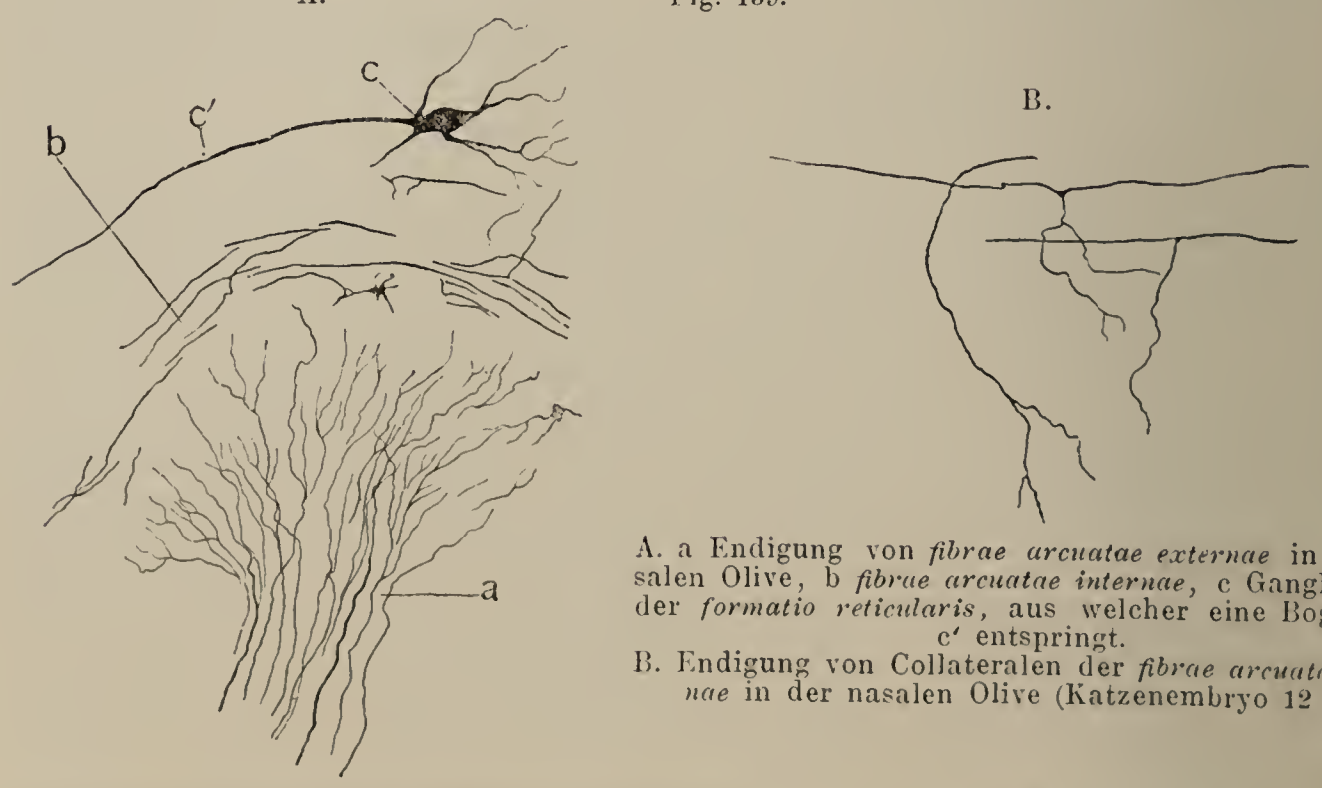

A. a Endigung von *fibrae arcuatae externae* in der nasalen Olive, b *fibrae arcuatae internae*, c Ganglienzelle der *formatio reticularis*, aus welcher eine Bogenfaser c' entspringt.
B. Endigung von Collateralen der *fibrae arcuatae externae* in der nasalen Olive (Katzenembryo 12 cm).

Olive sind kleiner, ebenfalls multipolar, ebenso die des Keilstrangkernes und des Kernes vom zarten Strang.

Die Nervenzellen der Endstationen der sensiblen Kopfnerven, werden bei letzteren ihre Bespreehung finden.

Kleinhirn.

Die Kleinhirnrinde besteht aus drei Sehiehten, von denen die äussere durch ihre graue Farbe sieh auszeichnet, die innere mehr rötlich erseheint, während die mittlere nur mikroskopisch erkennbar ist. Nach einwärts von der Rinde liegt die aus markhaltigen Nervenfasern zusammengesetzte, weisse Masse.

Fig. 140.

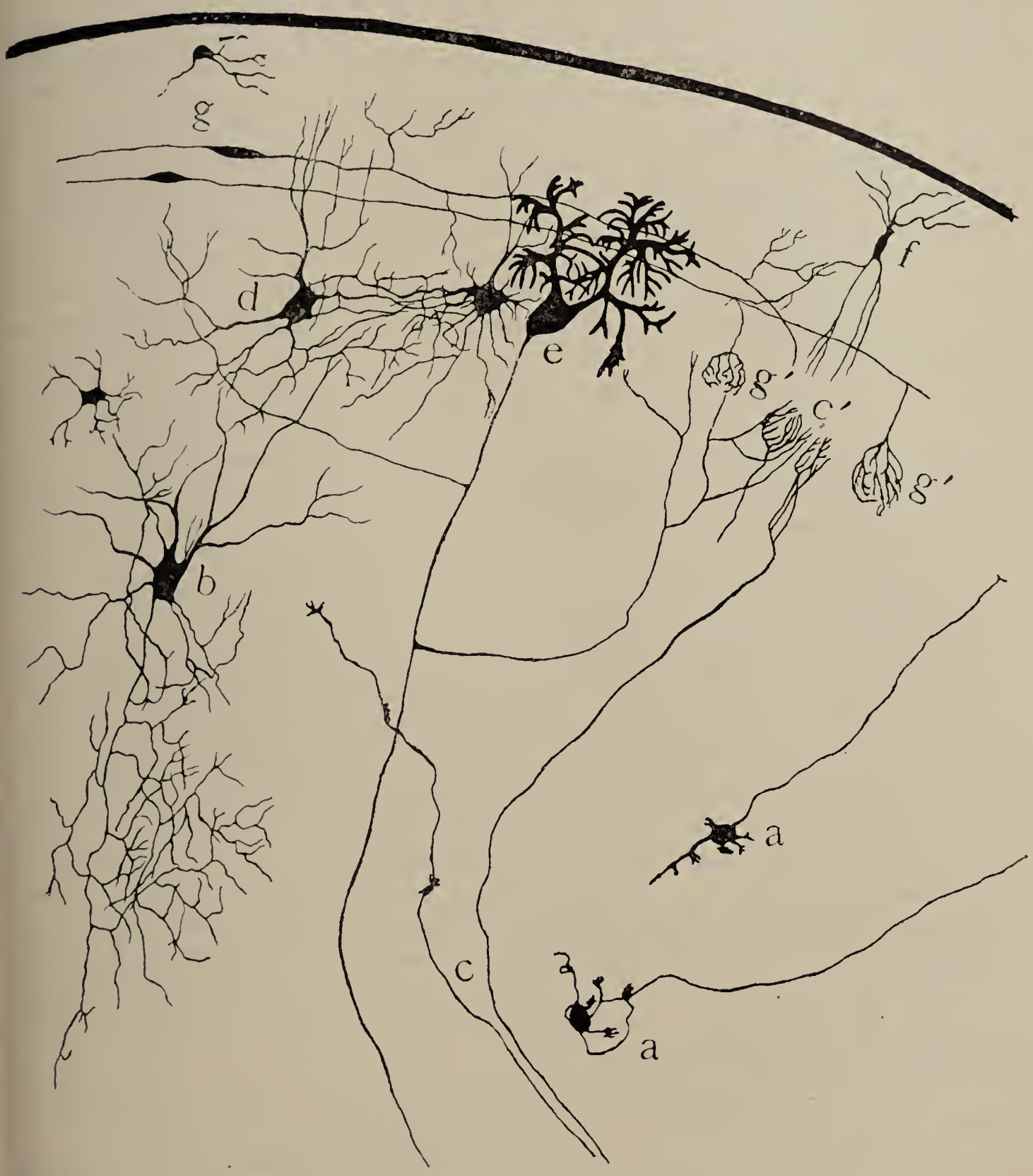

Kleinhirnrinde nach Golgischem Verfahren gefärbt (Schema nach zwei Abbildungen von Retzius zusammengestellt.)

a kleine, b grosse Körnerzellen, c Fasern der Markschicht, welche zu den Purkinjeschen Ganglienzellen aufsteigen, c' deren Endverästelungen, d multipolare Nervenzellen der Mittelschicht, e Purkinjesche Ganglienzelle deren Nervenfortsatz in das Mark zieht, dabei aber wieder aufsteigende Kollateralen abgiebt, f kleine Nervenzelle der Aussenschicht, g Korbzellen von deren Nervenfortsatz bei g' Endverästelungen um die Purkinjeschen Ganglienzellen abgehen.

1. Die innere, rostfarbene oder Körnerschicht besteht aus dicht gehäuften, kleinen Zellen mit grossem Kern und wenig Protoplasma. Sie sind teils Gliazellen, teils multipolare Ganglienzellen, kleine und grosse Körnerzellen, von denen die kleinen (Fig. 140, a) zahlreich sind und am Ende in kleine Büschel auslaufende Protoplasmafortsätze besitzen. Ihr Nervenfortsatz zieht senkrecht in die äusserste Schicht und teilt sich hier in zwei, der Oberfläche parallel laufenden, unverästelte, feine Fäserchen, deren Ende unbekannt ist (v. Kölliker). Durch ihre grosse Zahl bedingen diese Endäste eine sehr dichte Streifung der Aussenschicht auf Längsschnitten. Die grossen Körnerzellen (b) sind hingegen nur spärlich und besitzen nur einen kurzen Nervenfortsatz, welcher in der Körnerlage zu verbleiben scheint. Ihre Protoplasmafortsätze sind weitverzweigt und können tief in die Markschicht, wie auch in die Aussenschicht eindringen. Ausser den Zellen finden sich in der Körnerschichte auch markhaltige Nervenfasern (c) als dichtes Geflecht. Ein Teil von ihnen gelangt in die äusserste Schicht und bildet dort dichte Geflechte, welche die Endverzweigungen der Purkinje'schen Zellen umspinnen, sich aber nicht mit ihnen vereinigen (c').

2. Die mittlere Schicht zeigt nur eine Lage grosser multipolarer Ganglienzellen mit rundlichem Leib und eigentümlich baumförmig verzweigten, meist senkrecht in die Aussenschicht aufsteigenden Protoplasmafortsätzen (d). Der Nervenfortsatz läuft dem Marke zu, sendet aber noch innerhalb der Körnerschicht einen Ast ab, welcher wieder zur Purkinje'schen Zelle aufsteigt und sich in ihrer Nähe verästelt.

Zwischen mittlerer und innerer Schicht verlaufen der Oberfläche parallel markhaltige Nervenfasern, welche vielfach in die Aussenschicht eintreten.

3. Die graue Aussenschicht besteht aus Neuroglia, Nervenfasern, den Protoplasmafortsätzen der Körnerzellen und Purkinje'schen Ganglienzellen (e). Sie erscheint in Folge dessen fein gekörnt und wird auch als Moleculärschicht bezeichnet. Ausserdem finden sich in dieser Lage äussere kleinere und innere oder Korbzellen. Die ersteren (f) besitzen reich verzweigte, oft weitreichende Protoplasmafortsätze, ebenso die Korbzellen (g). Das Verhalten des Nervenfortsatzes der kleinen Zellen ist unbekannt, derjenige der Korbzellen ist lang und läuft quer über den Purkinje'schen Zellen in der Querrichtung der Windungen, von Zeit zu Zeit senkrechte Ausläufer nach innen absendend, von denen einer oder mehrere mit reich verzweigten, dicht verästelten Ausläufern die Purkinje'schen Zellenkörper korbartig umspinnen (g') (v. Kölliker).

Die **Verbindungen des Kleinhirnes** mit verlängertem Marke, Vorder- und Zwischenhirn sind mannigfacher Art.

1. Der **Kleinhirnstiel,** das *corpus restiforme* (Nachhirnschenkel des Kleinhirnes) besteht aus dem Rückenmarksanteil und Olivenanteil.

a. Der Rückenmarkanteil ist zusammengesetzt aus: α. der direkten Kleinhirnseitenstrangbahn, deren Fasern von den Zellen der Klarke'schen Säule im Rückenmark entspringen und zum Wurme des Kleinhirnes ziehen. Der ventrale Teil zieht bei Hund und Katze durch das *corp. trapezoides,* soll sich hierauf in der Vierhügelgegend umwenden und kaudalwärts mit den Bindearmen ins Kleinhirn einlaufen. β. Fasern der Dorsalstränge. Dieselben sind teils gekreuzt und laufen als Bogenfasern durch die Raphe, um auf der anderen Seite als *fibrae arcuatae externae* in das *corp. restiforme* einzubiegen, teils sind sie ungekreuzt. Sie enden ebenfalls im Wurme.

b. Der Olivenanteil führt Fasern aus der kaudalen Olive der entgegengesetzten Seite durch die Raphe und zum Teil durch die anderseitige Olive zum *corp. restiforme* und Kleinhirn.

2. Die **Brückenschenkel** enthalten Fasern, welche, durch den Hirnstiel verlaufend, die Verbindung zwischen Klein- und Grosshirn herstellen, während die

3. **Mittelhirnschenkel** eine Bahn zwischen der *formatio reticularis* der Haube und deren rotem Kern, sowie dem Kleinhirne bilden.

Mittelhirn.

Der **kaudale Vierhügel** besteht in seinem dorsalen Teile aus einer grossen Anzahl ziemlich kleiner, mit ungemein langen und reichen Protoplasmafortsätzen versehener Ganglienzellen, zwischen welchen sich ein dichtes Gewirr der Endigungen von Schleifenfasern vorfindet (s. Schleife). Die Fasern der Gürtelschichte stammen von der kaudalen Schleife und sind zum Teil dorsomedian gekreuzt, indem sie auf der entgegengesetzten Seite endigen. Im Arme des kaudalen Vierhügels verlaufen Fasern, welche in die Schleife einbiegen und im kaudalen Vierhügel mit den Fasern dieser Bahn enden oder quer durch die Schleifenfasern zur *formatio reticularis* der Haube ziehen.

Der **nasale Vierhügel** enthält in seinem lateralen und oberflächlichen Teile Fasern vom *tractus opticus,* welche in das darunter liegende, oberflächliche Grau eintreten und dort mit reichen Verästelungen enden. Die Fasern des mittleren Markes treten in die *capsula interna* und verbinden das Sehnervenzentrum mit der Grosshirnrinde (s. Sehnerv). Die Fasern des tiefen Markes stammen teils aus der nasalen Schleife, teils aus der fontänenartigen Haubenkreuzung (s. d.) und endigen auf derselben oder entgegengesetzten Seite im mittleren und zentralen Grau. Im Arme des nasalen Vierhügels verlaufen Fasern, welche nach Abgabe zahlreicher Collateralen mit vielen, langen Verästelungen im oberflächlichen und mittleren Grau ihr Ende erreichen. Manche von ihnen mengen sich auch unter die Fasern der fontänenartigen Haubenkreuzung, welche dorsal um den Mittelhirnkanal verlaufen, und enden mit diesen. Die Ganglienzellen des nasalen Vierhügels s. S. 301.

Die **Beziehungen des Ventralseitenstranges** zu Mittel- und Hinterhirn*).

Die Bündel des Ventralseitenstranges steigen als mehr oder weniger kompakte Stränge zu beiden Seiten der Mittellinie im Mittelhirne auf, während die verschiedenen grauen Massen, in denen sie enden resp. entspringen, lateral liegen. Der Verlauf der Nervenfaserbündel ist schwer zu verfolgen.

Die grauen Massen, mit welchen die Ventralseitenstränge in Verbindung treten, sind:

1. Gangliengruppen der *formatio reticularis* in Oblongata und Brücke;
2. Kerne des *nervus vestibularis;*
3. Kerne des *nerv. trigeminus;*
4. der Deiters'sche Kern;
5. nasaler und kaudaler Vierhügel;
6. roter Kern der Haube;
7. der obere Lateralkern.

---

*) Vergl. Hans Held, die Beziehungen des Vorderseitenstranges zu Mittel- und Hinterhirn. Abh. d. math. phys. Klasse der sächs. Gesellsch. der Wissenschaften Bd. XVIII. Nr. VI. 1892.

ad 1. Die Fasern, welche zur *formatio reticularis* in Beziehung stehen, sind teils gekreuzt, teils ungekreuzt und zum Teile ziehen dieselben vereinzelt von der Hauptfasermasse weg, im nasalen Drittel der *medulla oblongata* sowie im mittleren und nasalen Drittel der Brückengegend gehen jedoch stärkere Faserzüge ab.

a) Die im nasalen Drittel der *medulla oblongata* abgehenden Bündel sind teils gekreuzt und stammen als solche aus dem dorsalen Teile des Ventralseitenstranges, teils sind sie ungekreuzt und kommen in diesem Falle aus dem ventralen Teile des Ventralseitenstranges. Die gekreuzten Fasern fallen auf Querschnitten wie aufgelöste Haarbüschel in die *formatio reticularis* hinab.

b) Das Bündel, welches in der Brückengegend abzweigt, tritt lateral in scharfem Winkel umbiegend aus dem Ventralseitenstrang in die *formatio reticularis* und indem dasselbe den mittleren Teil des Stranges ausmachte, bleiben von diesem noch zwei Bündel übrig:

e) das hintere Längsbündel und

d) die fontänenartige Haubenkreuzung.

ad 2. Aus den Endgebieten des *nerv. vestibularis* ziehen in den Ventralseitenstrang a) ein Faserzug aus dem „hinteren Acustienskern", welcher, über den Facialiskern weglaufend, in den dorsalen Teil des gleichseitigen Ventralseitenstrangrestes sich begiebt; b) ein Bündel aus dem Vestibularishauptkern in den gekreuzten Ventralseitenstrang.

ad 3. Aus dem Trigeminusendgebiet kommt ein Bündel, welches in der *substantia gelatinosa* ungefähr in der Höhe des Facialiskernes entspringt und in die mittleren Felder des gekreuzten Ventralseitenstrangrestes übergeht. Die Faserzüge aus dem „sensiblen Trigeminuskern" sind gekreuzte und ungekreuzte.

ad 4. Das aus dem Deiters'schen Kerne kommende Bündel liegt medial dem aus dem roten Kerne stammenden an.

ad 5 und 6. Die fontänenartige Haubenkreuzung führt Fasern, welche im mittleren Grau des nasalen Vierhügels entspringend, nach Kreuzung in der Raphe ventral umbiegen und in die Ventralseitenstrangreste übergehen. Diesen Fasern scheinen sich solche aus dem kaudalen Vierhügel beizugesellen. Dicht vor der fontänenartigen Haubenkreuzung liegen Fasern, welche aus dem roten Kern der Haube medial austreten und sich kreuzen. Sie ziehen hierauf lateral- und abwärts in die kaudale Schleife, gelangen mit letzterer bis zum Unterende der Brücke und von hier in die *medulla oblongata*, von wo sie in die Seitenstrangreste ziehen.

ad 7. Als der am weitesten cerebralwärts reichende Teil des Ventralseitenstrangrestes ist das hintere Längsbündel zu betrachten. An dem Oculomotoriuskerne noch als geschlossenes Bündel vorbeiziehend, beginnt es oberhalb desselben lateralwärts sich auszubreiten; der aus stärkeren, markhaltigen Fasern bestehende Teil biegt früher nach aussen um; seine feinen Fasern finden ihr Ende in einer grauen Masse, welche grosse Ganglienzellen enthält und von Flechsig als oberer Lateralkern bezeichnet worden ist. Das hintere Längsbündel besteht demnach keineswegs ausschliesslich aus Fasern, welche die Kerne der Augenmuskelnerven verbinden. (Held.)

Die **Schleife** *(lemniscus)* finden wir im verlängerten Marke als eine gut abgegrenzte Fasermasse (Schleifenschicht, Olivenzwischenschicht), welche aus dem Rückenmarke aufsteigen und in der Schleifenkreuzung auf die entgegengesetzte Seite ziehen. Im verlängerten Marke liegt die Schleife neben der Raphe und setzt sich nasal durch den Dorsalteil der Brücke fort. Im Mittelhirn umfasst sie die Haube von der ven-

tralen Seite und trennt sich in zwei breite, flache Bündel, deren laterales als kaudale Schleife in den kaudalen Vierhügel aufsteigt, während das mediale, als nasale Schleife in den nasalen Vierhügel weiter zieht.

Die Fasern der **kaudalen Schleife** laufen in schönem Bogen längs der lateralen Oberfläche des Vierhügels dorsalwärts, wobei sich ihnen medial ausserordentlich viele, aus der *formatio reticularis* der Haube kommende Fasern zugesellen. Schon bald lagern sich zwischen ihre Bündel grosse, reichverästelte Ganglienzellen, deren Zahl dorsal zunimmt. Ihr Ende erreichen aber die Schleifenfasern zwischen den Protoplasmafortsätzen der ziemlich kleinen und reichverzweigten Ganglienzellen des kaudalen Vierhügels. Sie bilden hier ungemein zierliche Endverästelungen, wodurch ein dichter Filz von Nervenfäserchen entsteht. Unterwegs entsenden sie viele Collateralen in die *formatio reticularis* der Haube.

Ausser den eigentlichen Schleifenfasern finden sich in der kaudalen Schleife noch Fasern, welche von der lateralen Seite, vom Arme des Vierhügels her, einbiegen, nach Abgabe von Collateralen in die *formatio reticularis* der Haube mit den Schleifenfasern in die Höhe steigen, mehrmals in treppenartigen Absätzen umbiegen, um endlich im kaudalen Vierhügel in feine Endästchen sich aufzulösen. Auf Grund seiner Durchschneidungsversuche beim neugeborenen Hunde unterscheidet v. Monakow in der kaudalen Schleife folgende Abschnitte: 1. Anteil der *striae acusticae* (gelegen im dorsalen Felde eines Frontalquerschnittes). 2. Anteil der nasalen Olive (dorsales Feld). 3. Anteil des lateralen Schleifenkernes (zentrales Feld). 4. Anteil der ventralen Haubenkreuzung (mediales Feld). 5. Anteil der kurzen Fasern (ventro-laterales Feld). Das Nähere s. Archiv f. Psychiatrie XXII S. 1—26. Den Striaeanteil der kaudalen Schleife hält v. M. für eine sekundäre Acustiousbahn, aus den langgestreckten Zellen des *tuberculum acusticum* stammend. Flechsig fand in der kaudalen Schleife auch eine Bahn, welche aus dem ventralen Acusticuskern stammend durch das *corpus trapezoideum* mit ihr zusammenhängen soll.

Die **nasale Schleife** liegt mehr medial und dorsal, zieht zum nasalen Vierhügel und medialen Kniehöcker, in deren Tiefe sich ihre Fasern nach und nach verlieren und enden.

Die **formatio reticularis** der Haube ist ganz ähnlich gebaut wie diejenige der *medulla oblongata*. Auch sie besteht aus zerstreuten Ganglienzellen, starken Längsfaserbündeln, zahlreichen Bogenfasern und spärlichen Radiärfasern.

a. **Längsfasern***). Ein grosser Teil derselben biegt in die Schleifenbahn ein und erreicht in den Kernen der Vierhügel sein Ende. Ein anderer Teil zieht bis in das Grau der Sehhügel und endet zwischen dessen Zellen oder im zentralen Höhlengrau. Viele der in letzterem endenden Fäserchen sind zwar nur Collateralen der Längsfasern, jedoch treten auch starke Stammfasern ein. An allen ebengenannten Orten laufen die Fasern in zierliche Endverästelungen aus.

Andere Längsfasern treten in die *capsula interna* (s. d.), wieder andere laufen zum Markkügelchen. Ein weiterer Teil biegt dorsal in die kaudale Kommissur um, viele endlich entstammen dem Grosshirnfuss und führen zum nasalen Vierhügel.

b. Die senkrecht oder etwas schief verlaufenden **Radiärfasern** sind umgebogene Längs- oder Bogenfasern, die bald wieder in eine andere Richtung übergehen.

c. Die **Bogenfasern** der Haube entspringen zum Teile aus den Zellen der

*) Siehe auch bei „hintere Längsbündelformation“ (S. 278).

formatio reticularis, zum Teil aus denen des roten Kernes. Im Kaudalteile der Haube sind sie spärlicher, nasal nehmen sie bedeutend an Zahl zu und bilden hier die ventrale Haubenkreuzung, indem sie ventral entspringend, nach der anderen Seite dorsalwärts streben und sich dabei unter spitzem Winkel kreuzen; unterwegs geben sie vielfach Collateralen ab und biegen endlich in die senkrechte oder die Längsrichtung um (s. Längsfasern). Ein grosser Teil der Bogenfasern geht aber in die Bindearme über.

Die Fasern der **Bindearme** entstammen den Zellen des roten Kernes. Sie treten ziemlich zerstreut auf die andere Seite und bilden so die Bindearmkreuzung, welche ventral von der ventralen Haubenkreuzung gelegen ist. Schon kurz nach dem Ursprunge und auch nach der Kreuzung geben sie Collateralen in die *formatio reticularis* der Haube ab. Auch der rote Kern der anderen Seite erhält, indem sie an ihm vorbei und durch ihn ziehen, Collateralen, dann schlagen die Fasern mehr kaudale Richtung ein und steigen zum Kleinhirne auf, wo sie in der Rinde, wahrscheinlich aller Teile, ihr Ende erreichen.

Der **rote Kern** der Haube wird aus grossen, multipolaren Ganglienzellen zusammengesetzt, welche vielfach durch Fasern der *formatio reticularis* auseinander gedrängt werden. Aus den Zellen entspringen zahlreiche Fasern der *formatio reticularis* selbst, welche in der Hauptsache als Bogenfasern auf die entgegengesetzte Seite ziehen, zum grossen Teil sich den Bindearmfasern beigesellen. Zwischen den Zellen findet sich ein ungemein reiches Filzwerk von Nervenfaserenden, welche in der Längsrichtung in den Kern eintreten (s. S. 276). Der rote Kern ist demnach eine dichtere Gruppe von Zellen der *formatio reticularis*. Er kann insofern mit der nasalen Olive verglichen werden, als auch von dieser gekreuzte Fasern zum Kleinhirn emporsteigen.

Die **fontänenartige Haubenkreuzung** besteht zum Teil aus Fasern, welche aus der *formatio reticularis* der Haube kommen, deren Ursprung mir jedoch nicht auffindbar war. Sie kreuzen sich ventral vom zentralen Höhlengrau und klimmen nun an der lateralen Fläche des letzteren in die Höhe. Ein Teil derselben biegt in dasselbe ein und endet daselbst, andere senden lange zarte Collateralen hinein. Einzelne Fasern aber geben unterwegs dorsal gerichtete Collateralen ab, welche nach mehrfacher Teilung in lange Äste mit vielen feinen Endzweigen in dem darüber gelegenen, mittleren Grau auslaufen. Auch ganze Fasern biegen nach mehrfacher gabeliger Teilung in das mittlere Grau um und endigen dort. Die Vierhügel sind also nicht nur Ursprungs- sondern auch Endteil dieser Bahn. Über die Beziehungen der fontänenartigen Haubenkreuzung zum Ventralseitenstrang s. S. 276. Ausser den Fasern der fontänenartigen Haubenkreuzung laufen auch ungekreuzte Fasern an der lateralen Fläche des zentralen Höhlengraues in die Höhe, welche wie auch die meisten der gekreuzten Fasern aus Längsfasern hervorgegangen sind. Von der lateralen Seite endlich legen sich Schleifenfasern an und von allen diesen Fasersorten treten einzelne dorsal vom Mittelhirnkanal auf die entgegengesetzte Seite, um dort im zentralen und mittleren Grau zu enden.

Das **hintere Längsbündel** kommt aus den Ventralsträngen des Rückenmarkes, läuft an der Ventralfläche des zentralen Höhlengraues durch das Mittelhirn und endet zum Teile im Kerne des *oculomotorius*. Auf seinem ganzen Verlaufe giebt es dabei Fasern und Collateralen ab an: die *formatio reticularis*, das zentrale Höhlengrau, sowie an die Kerne der motorischen Kopfnerven. Die Endigung seiner Fasern zwischen den Zellen des Oculomotoriuskernes bildet ein sehr zierliches Filzwerk von Endfäserchen.

Die Fasern des Bündels sind im verlängerten Marke und im kaudalen Teile des Mittelhirnes noch sehr locker gelagert; je mehr kranial, um so mehr schliessen sie sich zu einem rundlichen Strange zusammen, um so mehr nehmen sie aber auch an Zahl ab.

Zum Unterschiede vom hinteren Längsbündel im engeren Sinne bezeichnet man als **hintere Längsbündelformation***) diejenigen sagittalen Faserzüge der *formatio retic.* der Haube, welche zwischen den beiden Bindearmen hindurch über die Kreuzung derselben und über die roten Kerne der Haube weiter nach vorne ziehen. Dieselben nehmen in der Gegend des roten Kernes der Haube eine recht beträchtliche Höhe in dorsoventraler Richtung ein. Am meisten dorsal verlaufen die dichten Züge des hinteren Längsbündels im engeren Sinne; zwischen ihnen und dem roten Kerne liegen dünnere Bündelchen, welche durch Zwischenlagerung von grauer Masse und Querfasern getrennt sind; der rote Kern wird ebenfalls von dünneren Bündelchen durchbrochen. Nasal vom roten Kerne, nachdem sie am Meynertschen Bündel vorbeigezogen, drängen alle diese Faserzüge dicht zusammen, um aber bald wieder auseinander zu fahren und gegen die *regio subthalamica,* das *corpus mammillare* und das *tuber cinereum* hinzulaufen. (Honegger.) Die Fasern, welche ventral am *Vicq d' Azyr'schen* Bündel vorbeiziehen und dann in dieses einlenkend, zum *corp. mamillare* ziehen, bilden das **Guddensche Bündel** Ein weiteres Bündel kann zum *tuber cinereum* verfolgt werden, wie Honegger für das Kalb und den Hund nachwies. Diese Fasern treten teilweise in die Meynert'sche Kommissur ein, um mit deren Fasern dorsal vom *tractus opticus* in den *pes pedunculi* einzulaufen. Die Fasern in die *regio subthalamica* sind leicht zu verfolgen, eine Teilung in dorsale und ventrale Lage, wie beim Menschen, ist höchstens beim Kalbe angedeutet, ausserdem fehlt bei sämtlichen Haustieren das beim Menschen sehr beträchtliche Bündel in die *substantia innominata* (Hirnschenkelschlinge Meynerts. (Honegger.)

Der **Hirnschenkelfuss** *(pes pedunculi)* Hirnstiel. Diese mächtige, paarige Bahn enthält als Hauptfaserzug a.) die Pyramidenbahn, ausserdem liegt b.) lateral ein Bündel von der Schleife, ebenso Fasern vom Hinterhaupts- und Schläfenlappen zur Brücke. c.) Ein Bündel vom Grosshirn zu den dorsal gelegenen Brückenganglien, die frontale Brückenbahn liegt medial. d.) Zwischen a und b verläuft eine sensible Bahn von der Brücke zum Schläfen-, Hinterhaupts- und Scheitellappen. Die zum Schläfenlappen ziehende wird als temporale Brückenbahn bezeichnet. e.) Zwischen a und c findet sich eine Bahn der weiter spinal liegenden Hirnnerven. f.) Ausserdem sind noch eine Anzahl Fasern vorhanden, deren näherer Verlauf noch nicht genau bekannt ist.

An der ventralen Fläche der Hirnstiele findet sich beim Rinde ein kleines Ganglion *(g. infrapedunculare)*. In der Tiefe der medianen Spalte, welche beide Hirnschenkel trennt und zwar dicht vor der Brücke, liegt eine Anhäufung von mittelgrossen, multipolaren Ganglienzellen, das **ganglion interpedunculare,** in welchem die Fasern des Meynertschen Bündels zum Teil ihr Ende erreichen. Beim Schwein, bei der Katze und dem Kaninchen ist dieses Ganglion sehr deutlich, doch fehlt es auch dem Pferde und Rinde nicht.

Über den Stiel des Markkügelchens siehe S. 280.

Zwischenhirn.

Das **Markkügelchen** *(corp. mammillare)* besitzt 4 Nervenzellengruppen, von denen jedoch eine, das *ganglion tuberis*, bei unseren Haustieren nicht oder kaum vom

*) Siehe auch Seite 276, ad 7.

übrigen Grau des tuber zu unterscheiden ist. Die übrigen drei Ganglien sind: 1. das *ganglion opticum basale,* 2. das *gangl. laterale* und 3. das *gangl. mediale corporis mammillaris.* Im lateralen Ganglion entspringt der Stiel des Markkügelchens, im medialen das Vicq d'Azyr'sche Bündel und das Haubenbündel (s. hinten).

1. Das *ganglion opticum basale,* bei unseren Haustieren nur wenig entwickelt, ist beim Kalbe eine Zellenansammlung am vorderen Rande des *tractus opticus.* Beim Hunde findet sich neben dieser noch eine zweite Zellengruppe hinter dem tractus. Die Fornixsäule, welche dorsal an diesem Ganglion vorbeizieht, hat nichts mit ihm zu thun. (Honegger.)

2. Das *ganglion tuberis* liegt in der lateralen Hälfte des tuber, ist jedoch bei unseren Haustieren (Hund, Katze, Kalb, Schwein) nicht vom übrigen Grau des tuber zu unterscheiden, während es bei Maus und Mensch sich deutlich als ovale Masse abhebt. (Honegger.)

3. Das *ganglion laterale corp. mammillar.* zeichnet sich durch die Grösse seiner Zellen vor dem übrigen Grau des tuber aus. Es liegt weit lateral. Bei den Huftieren findet sich die stärkste Zellenanhäufung seitlich und ventral vom *ganglion mediale,* zum Teile unmittelbar unter dem sog. Knie der Fornixsäule. Makroskopisch ist das Ganglion nur schwer sichtbar, durch das dichte Zusammenstehen der Zellen ist es jedoch auf Frontalschnitten mikroskopisch leicht auffindbar. Ähnlich sind die Verhältnisse beim Hunde, bei welchem die Zellengruppe nur wenig aus den zentralen Höhlengrau hervortritt, mehr ist das wieder bei der Katze der Fall. (Honegger.)

4. Das *ganglion mediale* liegt dicht an der Medianebene und ist bei unseren Haustieren (Huftiere, Hund und Katze) lateral und medial abgeplattet. Seine Zellen liegen ziemlich gleichmässig zerstreut, doch stehen sie im Allgemeinen in der vorderen Hälfte etwas dichter als in der hinteren. An der Bildung der Markkapsel dieses Ganglion beteiligt sich das Vicq d'Azyr'sche, Gudden'sche Bündel, sowie die Fornixsäule.

Mit der Hirnrinde (Ammonshorn) steht das *ganglion mediale* durch den Fornix in unmittelbarer Verbindung. (Honegger.)

Die **decussatio subthalamica posterior** besteht aus zwei Lagen. 1. Die dorsale ist nach Honegger und Schnopfhagen gebildet von Fasern des hinteren Längsbündels. 2. Die ventrale Lage besteht aus Fasern, welche aus der Gegend des *gangl. lateral. corp. mamillar.*, sowie aus dem ganzen Felde stammen, welches sich bis zu den innersten Bündeln des *pes pedunculi* erstreckt und von den Autoren mit zur *zona incerta* gerechnet wird. (Honegger.) Die unterste Lage aber wird gebildet von der „gekreuzten Wurzel" der Fornixsäule, deren Kreuzung weiter kaudal als die der Fasern aus der *zona incerta* gelegen ist. Sie vollzieht sich über der hinteren Hälfte des *gangl. mediale corp. mam.,* bald mehr in zerstreuten Fasern, bald in stärkeren Bündeln; doch machen die in die Kreuzung eintretenden Fasermassen noch nicht den dritten Teil der Fasermasse aus, welche in der Fornixsäule zum *corp. mamillare* gelangt. Nach der Kreuzung sind die Fasern aus der *zona incerta* und aus der Fornixsäule nicht mehr auseinanderzuhalten. Beim Schafe geht ein grosser Teil derselben sicher in den *pedunc. corp. mam.* über. Beim Schweine ziehen sie in die Gegend über dem *ped. corp. mam.* und dem inneren Teile des *pes pedunculi.* (Honegger.)

Der **pedunculus corp mamillaris** wird gebildet: 1. von einem Bündel der Fornixsäule derselben Seite; 2. von Fasern aus der Fornixsäule der entgegengesetzten Seite (s. *decussat. subthal.*); 3. von Fasern der *zona incerta* derselben und

4. der entgegengesetzten Seite (s. *decussat. subthal.*). In ihrem weiteren Verlaufe ziehen die Fasern des *pedunculus* in die Haube und zur *medulla oblongata* (Honegger).

Der Stiel des Markkügelchens ist bei allen Haustieren deutlich, liegt medial vom Grosshirnschenkel und wird vom Oculomotorius durchsetzt.

Auch das **Haubenbündel** entspringt aus dem medialen Ganglion des Markkügelchens. Es steigt dann dorsal an und während es anfangs dem Vicq d'Azyr'schen Bündel beigesellt ist, trennt es sich später von ihm und sind seine nun kaudo-dorsal ziehenden Fasern bis in Ganglien, welche ventral vom Mittelhirnkanale liegen, zu verfolgen.

Kaudal vom *chiasma nervorum opticorum* kann man drei Fasersysteme unterscheiden, welche von der einen zur anderen Hirnhälfte ziehen. Dicht unter dem Chiasma liegend, die Gudden'sche Kommissur, etwas dorso-kaudal davon die Meynert'sche Kommissur und dorsal von dieser, unmittelbar unter der Zwischenkirnkammer die Forel'sche Kreuzung.

1. Die **Gudden'sche Kommissur**, ventrale Gehirnkommissur, ist nach den Untersuchungen von Darkschewitsch und Pribytkow höchst wahrscheinlich eine Bahn, welche den Linsenkern kreuzweise mit dem *corpus geniculat. mediale* verbindet. Sie ist bei den meisten Haustieren mit dem freien Auge nicht zu sehen, sondern sich jedoch ziemlich deutlich bei der Katze. (Fig. 141, e g.)

Fig. 141.

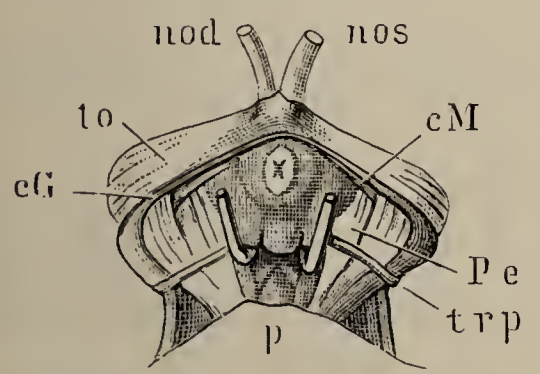

Basis des Zwischen- und Mittelhirnes vom Kaninchen, nach Entfernung des rechten Augapfels. Nach Gudden.

n o d der atrophierte rechte Sehnerv, n o s linker Sehnerv, t o *tractus opticus* mit c G (weiss), Guddenscher *commissura inferior*, c M Meynertsche Kommissur, sich in den Pedunculus P e einsenkend, t r p *tractus peduncularis transversus*, p Brücke.

2. Die **Meynertsche Kommissur** ist bei den meisten Tieren undeutlich; bei der Katze jedoch ziemlich gut mit blossem Auge sichtbar. Kaudal von der vorigen gelegen, durchsetzt sie am Boden der Zwischenhirnkammer das zentrale Höhlengrau und senkt sich in den Hirnstiel ein, welchen sie in eine laterale und mediale Abteilung trennt. Beim Menschen setzt sie sich aus zwei Fasersystemen zusammen, von denen das eine den *nucleus lenticularis* mit dem gekreuzten *corpus subthalamicum* verbinde, während das andere Fasern der nasalen Schleife sind, welche nach der Kreuzung am Boden der Zwischenhirnkammer zum *corpus subthalamicum* und dem *nucleus lenticularis* ziehen. (Darkschewitsch uud Pribytkow.) Bei unseren Haustieren fehlen noch genauere Untersuchungen. (Fig. 141, c m.)

3. Die **Forel'sche Kreuzung** besteht beim Menschen aus Fasern, welche im Grau zwischen dem Vicq d'Azyr'schen Bündel und dem Fornix beginnend, ventral verlaufen, um den dritten Ventrikel herumziehen und nach der Kreuzung mit den Fasern der anderen Seite bis zur Spitze des gekreuzten Linsenkernes ziehen, wobei sie die Ventralseite des Hirnschenkels durchlaufen.

Der **tractus peduncularis transversus** ist ein schmaler Faserzug, der bei allen unseren Haustieren deutlich sichtbar ist und der ohne Zweifel mit dem Sehen in Beziehung steht, denn nach Zerstörung der Netzhaut atrophiert er und zwar bei teilweiser Kreuzung des Sehnerven auf beiden Seiten, bei völliger Kreuzung nur auf einer Seite. (s. Sehnerv.)

Sehhügel. a. Graue Masse.

In der Oberfläche der Sehhügel finden sich zahlreiche multipolare Ganglienzellen mit ungemein zierlicher Verästelung; jede Zelle ist von einem unentwirrbaren, dichten Filz von Protoplasmafortsätzen umgeben, zwischen welche Fasern aus dem *tractus opticus* eindringen. Die Endigung der letzteren erfolgt zwischen den Zellen mit gesehlängelten, manchmal fast an einer Stelle auseinanderfahrenden Ästchen. Besonders reichlich finden sie sich im kaudalen Teile des *corpus geniculatum laterale*, wo durch die Endzweige förmliche Knäuel gebildet werden. Teilungen der Opticusfasern in gröbere Äste, von denen sich jeder wieder in einen Endknäuel auflöst, sieht man hier sehr häufig (s. auch Sehnerv, S. 301). Ausser der übrigen grauen Masse der Sehhügel, welche aus Nervenzellen mit büschelweise zwischen ihnen durchziehenden Fasern besteht, ist noch erwähnenswert das *ganglion habenulae*, welches bei unseren Haustieren nur wenig deutlich von der übrigen grauen Masse der Sehhügel sich trennen lässt. Am stärksten ist es in der Nähe der Zirbel entwickelt, deren Nervenzellen gewissermassen einen unpaaren Teil des Ganglions darstellen. Seine multipolaren Ganglienzellen geben einem Teile der Fasern des Meynertschen Bündels Ursprung (s. d.). Zwischen ihnen aber finden sich die Endverästelungen von Fasern, welche von der lateralen und dorsalen Seite her in das Ganglion einlenken und den *striae medullares* entstammen.

b. Die Fasermasse.

Die Fasermasse der Sehhügel wird durch radiäre, zonale Fasern und die longitudinalen Markblätter gebildet.

Die Radiärfasern entspringen aus den Zellen der grauen Masse, sammeln sich zu starken Bündeln und ziehen anfangs mehr in der Längsrichtung, später seitlich zur *capsula interna*, um durch diese zur Grosshirnrinde zu gelangen (s. auch Sehnerv S. 301).

Die zonalen oder Gürtelfasern überziehen als eine dünne Platte die Oberfläche. Sie treten in die graue Masse ein, ziehen vereinzelt zwischen den Bündeln der Radiärfasern hindurch und enden nach mehrfacher Abgabe von Kollateralen mit pinselartigen Endästchen zwischen den Zellen (s. auch Sehnerv).

Die **Markstreifen der Sehhügel** sind aus verschiedenen Fasern zusammengesetzt: 1. ein Faserbündel gelangt, in der Fornixsäule herabsteigend, zur nasalen Gehirnkommissur, biegt in scharfem Bogen um und läuft dorsokaudal in die Markstreifen ein; 2. weiteren beträchtlichen Zuwachs erhalten die Markstreifen und das *stratum zonale* des Sehhügels aus der *substantia innominata*, vom *tuber cinereum* her. Ein Teil dieser Fasern tritt in das *gangl. habenulae* ein, um hier zu enden; 3. kommen viele Fasern aus der inneren Kapsel, bezw. dem Stabkranze. (Honegger.) Die ins *gangl. habenulae* einlaufenden Fasern enden hier mit feinen Endverzweigungen, ebenso die wenigen in die Sehhügel einbiegenden.

Die **Markblätter** sind sehr dünn und bestehen aus Fasern, welche in der Hauptsache sagittalen Verlauf haben. Sie entspringen hauptsächlich aus den Zellen im kaudalen Teile der Sehhügel und in der *regio subthalamica*. Kaudal ziehend kreuzen sie sich kaudal vom *corpus mammillare* und bilden hier die *decussatio subthalamica posterior* (Forel). Viele der Fasern enden bald nach der Kreuzung mit feinen Endbäumchen, welche in der Hauptsache sagittale Lage haben, andere steigen dorsal an und laufen noch einige Zeit in der Längsrichtung, um jedoch auch bald zu endigen.

Der *fasciculus retroflexus*, das **Meynertsche Bündel** stammt zum Teil von den Zellen des *ganglion habenulae*, von denen aus ich sie bis weit in das Bündel hinein verfolgen konnte. Sie senken sich in schiefer Richtung kaudo-ventral und treten, indem sie sich mit den Fasern des anderseitigen Bündels kreuzen, in das ventral zwischen den Hirnschenkeln gelegene *ganglion interpedunculare* ein, um dessen kleine, multipolare Ganglienzellen sie einen dichten Filz von Endausläufern bilden.

Aber auch aus den Markstreifen der Sehhügel und den *pedunculi conarii* erhält das Meynertsche Bündel Fasern. Durch Karmintinction lassen sich weiss bleibende und rot werdende Fasern unterscheiden und besteht eine enge Beziehung zwischen der Grösse des *gangl. interpedunculare* und der Mächtigkeit des intensiv gefärbten Bündels. Die markweissen Fasern enden nicht in diesem Ganglion, sondern ziehen weiter kaudal in die Haube. (Honegger.)

Das **Vicq d' Azyrsche Bündel** entspringt im Markkügelchen und zwar in dessen medialem Ganglion. Es steigt dann dorsal in das Grau der Sehhügel auf, in welchem es, lateral nach Art eines Fächers sich verbreitend, endet. Man findet dort zwischen den Ganglienzellen vielfach die feinen Endverästelungen, während unterwegs ziemlich zahlreiche Collateralen abgehen. Eine Kreuzung der Fasern findet nicht statt. Möglicherweise sind in dem Bündel auch Gewölbefasern enthalten.

Die **pedunculi conarii** sind ein querer Faserstrang, der sich an die vordere Wand der Zirbel anlegt, aber nur wenige Fasern an diese selbst abgiebt. Aus ihnen treten Fasern in das Meynertsche Bündel über. (Honegger.)

Grosshirnwand. (Fig. 142.)

Die **Grosshirnrinde** besteht aus 4 Schichten, welche sich jedoch nicht scharf von einander abheben. 1) Die oberflächlichste derselben, die **Molecularschicht** ist aus dicht verfilzten Gliafasern mit vielen eingestreuten Gliazellen zusammengesetzt. Dazwischen finden sich kleine Ganglienzellen (a, b, c), feine Ausläufer der Pyramidenzellen, sowie markhaltige Tangential-Nervenfasern (e), welche in der Hauptsache der Oberfläche parallel laufen. 2) In der darunter gelegenen Schicht **der kleinen Pyramidenzellen** liegen kleine, unregelmässig geformte Ganglienzellen (d) und ebensolche von pyramidenförmiger Gestalt (2), deren Spitze der Oberfläche zugewandt ist, während aus der dem Marke zu gelegenen Basis ein Nervenfortsatz hervorgeht. Die meisten dieser Nervenfortsätze ziehen in das Mark, ein Teil jedoch biegt zur Oberfläche um und geht in die Tangentialfasern über. 3) Ohne scharfe Grenze geht aus der vorigen Schicht die **der grossen Pyramidenzellen** hervor, deren Ganglienzellen (f) sich nur durch ihre bedeutendere Grösse von den kleinen Pyramiden unterscheiden. Sie, wie die nächstfolgende Schicht werden in senkrechter Richtung von markhaltigen radiären Nervenfaserbündeln durchsetzt, welche in der Schicht der kleinen Pyramidenzellen auslaufen. In meist zur Oberfläche paralleler Richtung dagegen laufen quer zwischen den Radiärbündeln die markhaltigen Fasern des interradiären Geflechtes, an der Grenze zwischen der 2. und 3. Schicht zu einer deutlichen, superradiären Lage verdichtet. 4) Die vierte Schicht ist die der **kleinen Nervenzellen** (4), gebildet von kleinen, unregelmässig geformten Zellen, welche ebenfalls von radiären und interradiären Fasern durchzogen ist. Hierauf endlich folgt das nur aus Nervenfasern zusammengesetzte Mark.

An einigen Teilen des Gehirnmantels weicht der Bau der Grosshirnrinde von dem eben beschriebenen Typus ab:

A. **Bulbus olfactorius.** Dadurch, dass die Riechnervenfasern in der Rinde

Fig. 142.

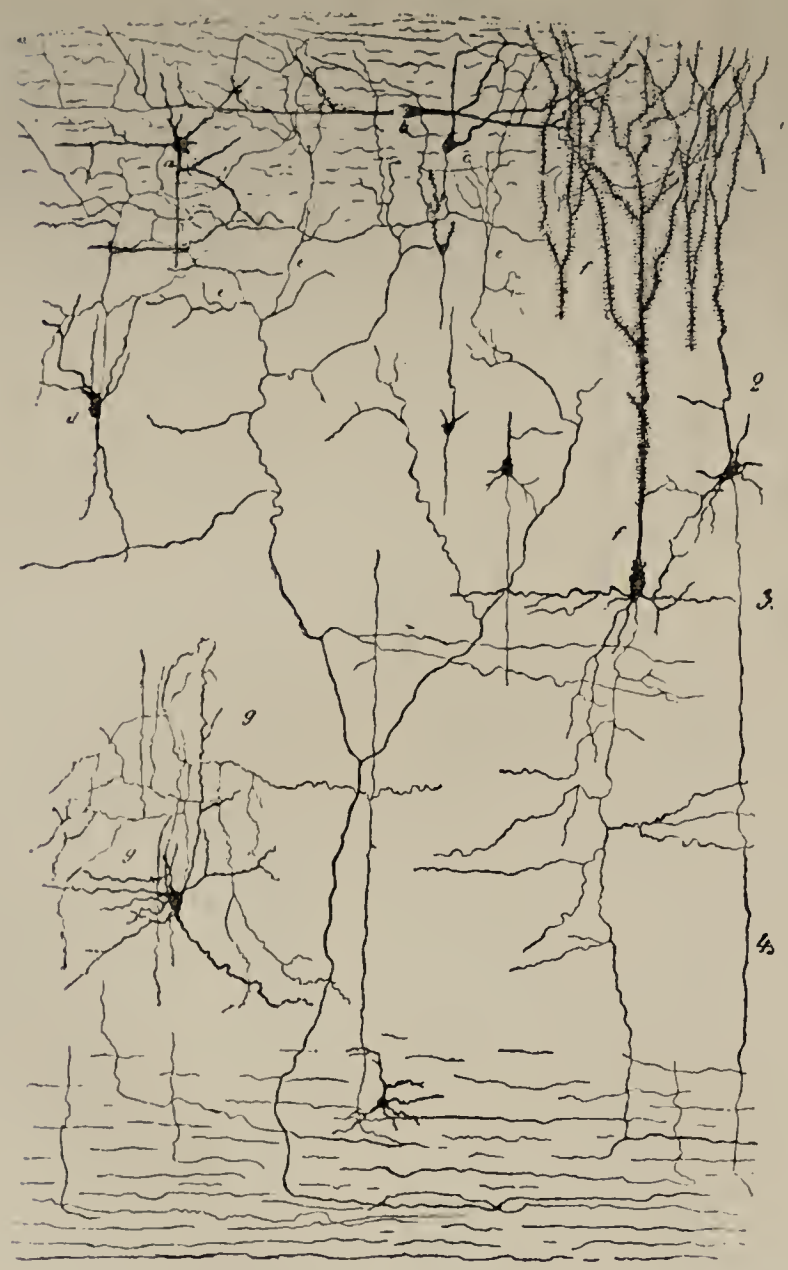

Schema der Grosshirnrinde nach Edinger und Ramon y Cajal. 1 Molecularschicht, 2 Schicht der kleinen Pyramiden, 3 Schicht der grossen Pyramiden, 4 Schicht der kleinen Nervenzellen. Das Übrige siehe Text. g Nervenzelle mit verzweigtem Axenzylinder wie sie in allen Grosshirnschichten vorkommen.

Fig. 143.

Schema der Aufwindung der Grosshirnrinde im Ammonshorne. a Grosshirnrinde, b *lamina superficialis corn. Amm.*, c *lamina profunda c. Amm.*, d *lam. intusflexa u. lamina duplex*, e *fascia dentata*, f fimbria, g seitliches Adergeflecht, h Sehhügel. 1 Mark des Grosshirnes, 2 Alveus, 3 *lam. medullaris involuta.*

Fig. 144.

Schema der Nervenzellen und Fasern des Ammonshornes. a spindelförmige Nervenzellen zwischen Pyramiden und Alveus, b Nervenzelle, deren Fortsatz ins *strat. lacunos* zieht, c multipolare Nervenzelle der Pyramidenschicht. d grosse, d' kleine Pyramidenzellen, e Pyramidenzelle mit gespaltenem Hauptprotoplasmafortsatz, f multipolare Nervenzellen des *strat. granulos*, g spindelförmige Nervenzellen, h Nervenzellen der Molecularschicht. 1 Alveus, 2 *strat. lacunosum*, 2' Kollateralen der Pyramidenfasern, 3 *lam. medullar. involut.*, 4 *strat. lucidum.*, 5 Tangentialfasern. (Teilweise nach Schaffer.)

des *bulbus olfactorius* endigen, erhält derselbe eine wesentlich andere Beschaffenheit. Nach den Befunden von Ramon y Cajal, Kölliker, Gehuchten und Martin, welche ich bestätigen kann, sind folgende Rindenteile im Riechkolben zu unterscheiden Fig. 146:

1. Von aussen treten in schiefer Richtung, manchmal sich bündelweise kreuzend, die Riechnervenfasern ein (a). Diese lösen sich in den

2. Riechnervenknäueln (b) *(glomeruli)* zu einem kugeligen Ballen feiner Endverzweigungen auf und mit diesen treten zweierlei Nervenzellen durch ähnliche Endverzweigungen in mittlerbare Beziehung, die Mitralzellen und die bipolaren Nervenzellen.

3. Die Mitralzellen (c) sind dicht an der Schichte der Riechnervenfasern gelegen, grosse Nervenzellen mit einem zentral gerichteten Axenzylinderfortsatz, welcher sich in der Tiefe der Riechkolbenrinde verästelt. Dazu kommen noch sehr kräftige, gegen die Oberfläche gerichtete, auseinander laufende Protoplasmafortsätze, welche frei endigen. Die Endzweige eines mächtigen Protoplasmafortsatzes aber durchflechten sich mit jenen der Riechnervenfasern im Glomerulus. Die Axenzylinder dieser Zellen geben Kollateralen ab, von welcher die einen horizontal auslaufen, während andere, absteigende zwischen den Mitralzellen und distal von ihnen sich verzweigen.

4. Die bipolaren Nervenzellen sind kleine, spindelförmige Zellen welche in der Tiefe der Riechkolbenrinde gelegen, einen kurzen, zentralen Fortsatz mit wenig Verästelungen und einen langen peripheren besitzen. Der letztere reicht bis in die Schicht der Riechnervenknäuel, giebt unterwegs häufig mehrmals Büschel von Ausläufern ab und endet mit vielen feinen Endzweigen, die sich mit den Endästchen der Olfactoriusfasern innig durchflechten (b′).

In einem Glomerulus enden immer viele Riechnervenfasern und dadurch, dass diese sich teilen, können sie mit mehreren Glomerulis in Verbindung treten. Während nun in der Regel nur eine Mitralzelle einen Glomerulus versorgt, treten beim Hunde die Ausläufer mehrerer Zellen in einen Knäuel ein.

5. Ganz in der Tiefe des Riechkolben endlich finden sich markhaltige Nervenfasern und kleine, bipolare Nervenzellen, welche nesterweise bei einander liegen. Ausserdem finden sich bei der Katze reichverzweigte, multipolare Nervenzellen ohne Axenzylinderfortsatz und reichliche Neurogliazellen.

B. Das **Riechfeld** *(lamina perforata anterior)* und der **lobus piriformis** besitzen aussen eine starke, weisse Schicht, auf welche kleine, dann grosse Pyramidenzellen folgen.

C. Die **halbdurchsichtige Scheidewand** *(septum pellucidum)* enthält Pyramidenzellen verschiedener Grösse in nicht geschichteter Lage und giebt dadurch ihre Zugehörigkeit zur Grosshirnrinde kund. Die Fasern des *septum* entstammen zum grössten Teile dem Gewölbe und zwar aus ungekreuzten Bündeln desselben. Ein Teil zieht auch zum Stiel des *septum*, von welchem nicht gesagt werden kann, ob seine Bündel den Längsfasern der *fimbria* oder des *psalterium* angehören. Dazu gesellen sich endlich noch Fasern aus dem Lancisischen Streifen. (Honegger.)

D. Die **Vormauer** *(claustrum)* ist eine Schicht grauer Nervenzellenmasse, welche die *capsula externa* von der weissen Masse der Insel trennt. Bei Hund und Katze ist namentlich die dorsale Abteilung derselben ausgebildet. Sie erscheint in den vorderen Querschnitten als ein ziemlich grosses, dreiseitiges Ganglion, dessen mediale Seite dem äusseren Gliede des Linsenkernes anliegt, von ihm jedoch durch eine Marklamelle getrennt ist. (Honegger.)

E. Das **Ammonshorn** stellt histologisch ein Stück Grosshirnrinde dar, in

welchem zum Teil deren Bau noch vollständig erhalten ist, während in anderen Teilen ein Zusammenrücken der verschiedenen Nervenzellenschichten in eine einzige Lage stattfindet Fig. 144:

a. **Lamina superficialis.** Hier ist der Bau der Grosshirnrinde noch völlig erhalten. In der „Molecularschicht“ finden sich ausser den Neurogliazellen und -fasern jene kleinen Zellen, deren Axenzylinder und Protoplasmafortsätze teilweise tangential verlaufen und damit zur Vermehrung der Tangentialfasern beitragen. Ausserdem treten noch die reichlichen Protoplasmafortsätze der kleinen und grossen Pyramidenzellen in diese Schicht ein, hier ein ausserordentlich dichtes Flechtwerk bildend. Aus der Markschicht aber steigen, meist zu mehreren mit einander, lange Radiärfasern auf, welche schon in den Pyramidenzellschichten Collateralen in tangentialer Richtung abgegeben haben. Bei ihrem Eintritt in die „Molecularschicht“ biegen sie häufig sich teilend, allmählich ebenfalls in tangentiale Richtung um. Viele ihrer Zweige laufen indes schief oder senkrecht gegen die Oberfläche. Auf die „Molecularschicht“ folgt die der kleinen, hieranf die der grossen Pyramidenzellen deren lange Protoplasmafortsätze bis in die Neurogliaschicht reichen, während die kürzeren in der Zellschicht selbst verbleiben. Ihre zentral gerichteten Axenzylinder biegen in der Richtung der *lamina profunda* in die ventrikelwärts gelegene Fasermasse, das Muldenblatt ein. Durch Abgabe von Collateralen bilden sie wie in der Grosshirnrinde einen Gennarischen Streifen. Auch die Axenzylinder der kleinen Nervenzellen, welche reichlich verzweigte Protoplasmafortsätze haben, treten in das Muldenblatt ein. Daneben kommen noch in allen Schichten Nervenzellen mit kurzen, reichlich verzweigten Axenzylindern (Fig. 142, g) vor. Der Bau der *lamina superficialis* stimmt nach dem Gesagten völlig mit dem überein, was Ramon y Cajal für die übrige Grosshirnrinde fand. (Schaffer und meine Befunde.)

b. **Lamina profunda.** In diesem Windungsabschnitte des Ammonshornes rücken die Schichten der kleinen Nervenzellen, sowie der grossen und kleinen Pyramiden zu einer Lage zusammen, welche nicht dicker ist, als vorher die Schicht der Pyramidenzellen allein. Die Spitzenfortsätze der Pyramidenzellen sind sehr lang und kräftig und verleihen dem, an die Pyramidenzellenschichte anstossenden Teil der Rinde ein gestreiftes Aussehen *(stratum radiatum)*; sie werden von zahlreichen, querverlaufenden Faserbündeln gekreuzt, welche das sog. *stratum lacunosum* zusammensetzen und erst hierauf folgt die eigentliche Molecularschicht, in welcher die Verzweigung der Spitzenfortsätze der Pyramidenzellen stattfindet. Daneben trifft man hier dieselben Nervenzellen an wie in der Molekularschicht der Grosshirnrinde überhaupt. Die Tangentialfasern sind ausserordentlich zahlreich und bilden eine besondere Lage zwischen *lamina profunda* und *lam. intusflexa*, welche hier verschmolzen sind. Man nennt diese Zwischenlage die *lam. medullaris involuta.* (Schaffer und meine Befunde.)

Ein Abweichen vom Typus der Hirnrinde findet jedoch trotz all dieser quantitativen Verschiebungen der Elemente nicht statt.

c. **Lamina intusflexa.** Hier werden die Pyramidenzellen niederer und an Stelle des einen Spitzenfortsatzes tritt eine grössere Anzahl von Protoplasmafortsätzen ab. Es scheint, als ob der Stamm derselben verloren gegangen und nun seine Äste zur Zelle selbst hinabgerückt seien. Die Querfaserschicht, welche oben als *stratum lacunosum* bezeichnet wurde, heisst hier *stratum lucidum.* Zwischen ihm und der Molecularschicht liegen vielgestaltige Nervenzellen, welche ähnlich wie Pyramidenzellen Protoplasmafortsätze in die Molecularschicht senden. Sie bilden das *stratum granu-*

losum. Daneben kommen noch Nervenzellen mit kurzen Axenzylinderfortsätzen vor. Ähnlich wie die *lamina intusflexa* ist die *lamina duplex cornu Ammonis* gebaut.

d. In der **fascia dentata** endlich verschwinden die Pyramidenzellen nach und nach und bleiben nur noch die letzterwähnten Zellsorten übrig. (Schaffer.)

Was nun die feineren Verhältnisse der Zellen und ihrer Fortsätze anbelangt, so möge hier folgendes angeführt sein Fig. 144: (Schaffer.)

Die Protoplasmafortsätze der vielgestaltigen und spindelförmigen Zellen der Molecularschicht (h), laufen zum Teil durch das *strat. radiatum*, um mit ihren Verästelungen in der Pyramidenzellenschicht zu enden; zum Teil ziehen sie in die Tangentialfaserschicht. Der meist kurze Axenzylinder verästelt sich ebenfalls in letzterer. (Schaffer. Arch. f. mikro. Anatomie, Bd. 39, H. 4.)

Die Pyramidenzellen lassen sich in Riesenpyramiden und kleine unterscheiden; beide senden zahlreiche, baumwurzelähnliche basale Protoplasmafortsätze gegen den Alveus hin, während die besenähnlichen Spitzenfortsätze durch das *stratum radiatum* in die Molecularschicht ziehen. Die Axenzylinder streben durchwegs dem Alveus zu, wobei sie in der subpyramidalen Schichte Seitenzweige abgeben. (Schaffer.) (Fig. 140, d, d', 2 u. 2'.)

Zwischen Pyramidenzellenschicht und Alveus finden sich spindelförmige Nervenzellen (a,) deren Nerven- und Protoplasmafortsätze zumeist parallel mit den Alveusfasern verlaufen. Eine subpyramidale Lage besteht aus vielgestaltigen Nervenzellen (c), deren Axenzylinder fast sämtlich in die *lam. medullaris involuta* aufstreben, nur von einigen Zellen verlieren sie sich bald, um sich in zahlreiche Fäserchen aufzulösen. Die beim Schweine keilförmigen Nervenzellen (f) des sog. *str. granulosum* an der *lamina intusflexa* und der *fascia dentata* senden ihre Protoplasmafortsätze in die Molecularschicht, während ihre Axenzylinder im *stratum lucidum* parallel mit den Alveusfasern verlaufen; ausserdem gehen noch basale Protoplasmafortsätze ab, welche vielfach verzweigt sind. Auch von den Axenzylindern dieser Zellen gehen bald nach ihrem Ursprunge feine Zweige ab, welche unter dem *strat. granulosum* in Form einer begrenzten Parallelschicht sich verbreiten. (Schaffer.)

Über die **striae Lancisi**, d. h. den Übergang der Ammonshornrinde in die Rindenschicht des Balkens bemerkt Honegger, dass dieselbe bei Katze und Hund eine mehr gleichmässige Lage von Ganglienzellen mit sehr geringer Entwickelung der longitudinalen Nervenfaserschicht darstelle. Bei Kalb und Schwein findet sich sehr deutlich eine mediale und laterale Verdickung der Rindenplatte mit deutlichem longitudinalem Faserbelage. Weder beim Menschen noch bei den Huftieren konnte H. eine Sonderung des Ganglienzellenlagers in verschiedenen Schichten nach der Grösse der Zellen finden. Dagegen sind die Zellen der *stria medialis* nur von Mittelgrösse, diejenigen der *stria lateralis* den grossen Pyramidenzellen gleichkommend. Die *stria medialis* lässt sich bei Huftieren leicht bis unter das Balkenknie verfolgen, beim Schweine auch die *stria lateralis*.

Die Fasern des **fornix longus**, sowohl gekreuzte als ungekreuzte, entwickeln sich hauptsächlich aus der Fasermasse, welche aus dem der Ventrikelinnenfläche nächstliegenden Mark der lateralen Wand des ventralen Hornes (aus dem *tapetum*) kommt. (Honegger.) Die gekreuzten Fasern, welche zur Fornixsäule der anderen Seite gehen, sind bei den Huftieren durch die Höhe des *septum pellucidum* von den ventral gelegenen ungekreuzten getrennt.

Die **fimbria** führt hauptsächlich Fasern, welche in der unteren Partie des Ammonshornes sich in ihr ansammeln, doch treten auch von der dem Balken anliegen-

den Partie des Ammonshornes Fasern zu ihr ab, um auf kurze Strecken in ihr zu verlaufen. (Honegger.)

Die **Säulen des Gewölbes** *(columnae fornicis).* Bei den Tieren ist das Teilstück des Gewölbes, welches die Zwischenhirnkammer nasal abschliesst, anders gebaut als beim Menschen. Während bei diesem ausschliesslich Längsfasern angetroffen werden, sind bei ihnen drei, nach ihrer Verlaufsrichtung wohl zu sondernde Fasersysteme, welche vom Balken, bezw. Ammonshorn gegen die nasale Kommissur herabsteigen, zu unterscheiden. 1) Am meisten frontal liegen Faserzüge, welche der Medianlinie dicht anliegend genau sagittal ventralwärts ziehen, über der nasalen Kommissur angelangt, seitwärts ausbiegen und mit einem zweiten Bündel ins *tuber cinereum* ziehen. Es sind das Fasern des gekreuzten Teiles vom eigenen Gewölbe. 2) Verlaufen Fasern von der *fimbria* zur nasalen Wand der Zwischenhirnkammer, welche in der Mitte zwischen Balken und nasaler Kommissur in wenig breiter Schleife in einander übergehen. Das nasale Ende des *psalterium* liegt demnach nicht wie beim Menschen an der Unterfläche des Balkens in dessen kaudaler Hälfte, sondern in der nasalen Wand der Zwischenhirnkammer. 3) Laufen einzelne Fasern ins *septum pellucidum.* (Honegger.)

In ihrem weiteren Verlaufe giebt die Fornixsäule ein Bündel an die Markstreifen der Sehhügel ab; bei ihrem Eintritt in das zentrale Höhlengrau endlich verlässt sie das seitliche ungekreuzte Bündel, welches nach Honeggers Befunden bei den Huftieren nur den lateralen Teil des vorigen Bündels bildet. (s. Markstreifen der Sehhügel.)

Der **Stabkranz des Sehhügels** enthält: 1) den vorderen Stiel des Sehhügels mit Fasern aus dem Stirnhirn, welche in der *capsula interna* zum Sehhügel verlaufen. 2) Faserbündel aus dem Riechlappen. 3) Faserzüge, welche zwischen Sehhügel und Scheitellappen durch die *capsula interna* verlaufen. 4) Der hintere Stiel des Sehhügels besteht aus sehr starken Bündeln, welche vom Sehhügel zum Hinterhauptslappen verlaufen. 5) Der untere Stiel des Sehhügels geht vom Sehhügel unter dem Linsenkerne durch zum Schläfenlappen und Hinterhauptslappen. Er entsteht jederseits aus zwei deutlichen Längsfaserbündeln der Sehhügel.

Faserzüge des Linsenkernes und **Schweifkernes.** Vom *nucleus caudatus* und dem *putamen* ziehen Bündel zum Linsenkern, teilweise auch durch denselben hindurch. Eine Anzahl von Fasern gelangt auch unmittelbar aus dem *nucleus caudatus* durch die *capsula interna* zur Brücke; zum Sehhügel und dem verlängerten Marke.

Von der Grosshirnrinde treten Fasern in die beiden Kerne ein.

Im **Stabkranze** finden sich folgende Bahnen: a. Die frontale Brückenbahn (s. oben). b. Die Pyramidenbahn. c. Die Haubenfaserung. d. Fasern vom Sehhügel, lateralen Kniehöcker und dem nasalen Vierhügel zum Grosshirn. (s. auch Hirnschenkelfuss.)

Häute des Gehirnes und Rückenmarkes.

Gehirn und Rückenmark werden von drei Häuten umgeben, die von aussen nach innen gezählt 1. als harte Haut, 2. als Spinnwebenhaut und 3. als weiche oder Gefässhaut bezeichnet werden. Hierzu gesellt sich als 4. Schicht die Auskleidung der Ventrikel und des Rückenmarkskanales.

1. Die **harte Haut**, *dura mater, pachymeninx.*

Sie bildet die äusserste, stärkste Hülle um Gehirn und Rückenmark und scheidet ausserdem alle zum oder vom Gehirn und Rückenmark ziehenden oder hinweggehenden Nerven. Sie gehört zu den fibrösen Häuten und enthält nur wenige elastische Fasern. Ihre innere Oberfläche ist glatt und glänzend.

a. Die **harte Rückenmarkshaut** *(dura mater spinalis).* Während die harte Hirnhaut den Knochen dicht anliegt, ist dies bei der harten Rückenmarkshaut nicht der Fall.

Schon vor dem Hinterhauptsloche trennt sich die eigentliche harte Haut von der Beinhaut und ist der ganze Rückgratskanal daher von einem gesonderten Periost ausgekleidet. Zwischen ihr und der harten Haut, welche den Rückgratskanal nicht vollständig erfüllt, liegt Serum und ein lockeres Zellgewebe, das viel rötliches Fett enthält. Dieser Raum zwischen Dura und Periost wird als epiduraler Raum des Wirbelkanales bezeichnet. Die äussere Fläche der harten Rückenmarkshaut ist daher glatter, als jene der harten Hirnhaut. Die harte Rückenmarkshaut bildet aber auch um das Rückenmark nur einen sehr lockern Sack, welcher in seiner Lage erhalten wird:

α. durch die Duralscheiden der Rückenmarksnerven.

β. Durch besondere schwächere Bandzüge. Ein solches Band zieht sich vom unteren Verstopfungsbande des Kopfgelenkes zur harten Haut *(lig. suspensorium transversum).* Ein zweites geht vom oberen langen Bande der Wirbelkörper in der Höhe des Zahnfortsatzes vom zweiten Halswirbel ab und tritt am Ende dieses Wirbels zur harten Haut *(lig. suspensorium longum).* Weitere zarte, fibröse Fasern gehen seitlich, zwischen den Nervenaustrittsstellen der Halsnerven zur harten Haut und werden als *lig. suspensoria lateralia* bezeichnet.

γ. Das gezähnte Band *(lig. denticulatum)* ist eigentlich ein Teil der weichen Rückenmarkshaut, verschmilzt jedoch durch die Spitzen seiner Zacken mit der harten Haut. Es besteht aus einer Reihe dreieckiger, von der Spinnwebenhaut überzogener Zähne, die zwischen je zwei Rückenmarksnerven liegen und die harte Haut mit der weichen Haut (und hiedurch mit dem Rückenmarke selbst) an dessen Seitenrande verbinden. Die Zähne heften sich mit ihrer Spitze der harten, mit ihrer Basis der weichen Haut an und sind durch einen fibrösen Streifen, der an der Seite des Rückenmarkes, zwischen den ventralen und dorsalen Wurzeln der Rückenmarksnerven hindurchziehend, verläuft, mit einander verbunden. — Zwei Zacken dieses gezähnten Bandes sind besonders entwickelt und selbständig geworden. Sie bilden zwei flügelförmige Fortsätze, die beiderseits von der Hinterfläche des verlängerten Markes abgehen und seitlich in der Gegend der Knopffortsätze sich mit der harten Haut verbinden.

b. Die **harte Hirnhaut** *(dura mater cerebralis)* umfasst das Gehirn locker und vertritt zu gleicher Zeit die Beinhaut der Schädelhöhle *(endo-*

cranium). Sie wird nach vorne nur durch in sie eintretende Venen mit dem Gehirne selbst verbunden. Durch einzelne kleine, die Schädelknochen durchdringende Gefässe wird sie an die Schädelwand befestigt. Sie ist aussen rauh und reich an feinen Venen. Am knöchernen Gehirnzelte, sowie am inneren, vorspringenden Rande des Felsenbeines, sowie am Rande der Stirnflügel des Keilbeines ist sie sehr fest angeheftet.

α. Der **Sichelfortsatz** *(falx cerebri)* derselben liegt zwischen beiden Grosshirnhemisphären, heftet sich mit seinem dorsalen Rande an die Sichelgräte des Schädeldaches an, mit dem ventralen, konkaven sehr zarten Rande stösst er auf den Gehirnbalken, ohne jedoch damit verbunden zu sein.

β. Das **häutige Gehirnzelt** *(tentorium cerebelli)* setzt sich an das knöcherne Gehirnzelt sowie die vorspringende Kante des Felsenbeines an und bildet eine Scheidewand zwischen Gross- und Kleinhirn. Es besitzt einen konkaven ventralen Ausschnitt für die Grosshirnschenkel und Vierhügel *(incisura tentorii)*.

Die harte Gehirnhaut ist an manchen Stellen von Hohlräumen durchzogen, in welche sich das venöse Blut des Gehirnes und Rückenmarkes ergiesst und die man als Blutleiter *(sinus durae matris)* bezeichnet. (s. S. 294.)

Gefässe und Nerven der Dura. Die Dura wird von der an ihrer äusseren Oberfläche liegenden und zum Teile tief in der Schädelkapsel eingegrabenen Gehirnhautarterie versehen. Die Kapillaren führen schliesslich in ein Venennetz, das an der inneren Oberfläche liegt und sich in die Blutleiter ergiesst. Kleinere Venen stehen unmittelbar mit den Diploëvenen der Schädelkapsel und den äusseren Gehirnvenen in Verbindung. Abgesehen von den sympathischen (vasomotorischen) Nerven soll die Dura noch besondere Nerven (Rüdinger u. A.) bekommen, so die *dura mat. cerebralis* vom fünften Gehirnnerven, jene des Rückenmarks vom Rückenmarksnerven.

Lymphräume und Lymphbahnen der Dura.

a. Zwischen Dura und der Schädelkapsel bleiben, besonders bei älteren Tieren, feinste Spalten übrig, die sich als Lymphräume erweisen und Epiduralräume genannt werden. Sie entsprechen den subperiostalen Lymphräumen der Knochen. Die Dura ist an diesen Stellen auch äusserlich von einem Endothele gedeckt.

b. In der Dura selbst befindet sich ein Saftbahnsystem, das mit den Epiduralräumen zusammenhängt und sich in den Subduralraum öffnet.

Der Subduralraum ist der spaltförmige Lymphraum zwischen der Innenfläche der Dura und Aussenfläche der *arachnoidea*. Er enthält für gewöhnlich nur wenig Flüssigkeit und steht in Verbindung, wie man durch Injektionen nachweisen kann (Schwalbe, Key und Retzius):

α. mit vielen Lymphgefässen des Halses (Hund);

β. mit den subduralen Räumen der vom Gehirn und Rückenmark ausgehenden Nerven (s. Auge, Ohr) und mit den Lymphgefässen der Nasenschleimhaut;

γ. mit dem Subarachnoidealraum steht der Subduralraum nirgends im Zusammenhang.

2. Die Spinnwebenhaut, *arachnoidea*.

Sie stellt eine zarte, bindegewebige Haut dar, welche Gehirn und Rückenmark als zweite Hülle umgiebt.

Ihre äussere und innere Oberfläche, sowie die von letzterer zur Pia ziehenden Fasern sind von einem Endothele überzogen.

Die Arachnoidea und Pia stellen eigentlich nur eine **einzige**, durch grössere oder kleinere Lymphräume, die Subarachnoidealräume, in zwei Blätter gespaltene Membran dar, wie auch bis zum 17. Jahrhundert gelehrt wurde. Man fasste beide unter dem Namen Leptomeninx zusammen. Thatsächlich hängen beide Blätter durch zahlreiche Bündel fibrillären Bindegewebes (Subarachnoidealgewebe) zusammen und die Subarachnoidealräume stehen überall mit einander in Verbindung. Nur der Umstand, dass beide Blätter, namentlich am Rückenmarke, auf grössere Entfernungen hin von einander getrennt sind, mag es entschuldigen, wenn hier Arachnoidea und Pia als besondere Häute aufgeführt werden. Die Arachnoidea zerfällt wie die anderen Gehirnhäute in einen Kopf- und Rückenmarksteil.

a. Der **Rückenmarksteil der Spinnwebenhaut**, *arachnoidea spinalis*, umhüllt das Rückenmark locker, bildet sohin nur einen einzigen grossen Subarachnoidealraum, und hängt durch wenige fibröse Fasern und Gefässe mit der weichen Haut zusammen. Stärkere derartige Verbindungsfasern ziehen sich in der Medianlinie, längs der ventralen und dorsalen Längsspalte des Rückenmarkes, zur weichen Rückenmarkshaut und bilden ein durchbrochenes Septum.

Sowohl von der Spinnwebenhaut des Gehirnes, als des Rückenmarkes erhalten die austretenden Nerven Scheiden (Arachnoidealscheiden), die meist mit dem Bindegewebe des Nerven selbst verschmelzen. Dieselben reichen am Rückenmarke vom Austritte der Nerven aus dem Rückenmark bis zum Zwischenwirbelloche.

b. Der **Gehirnteil** *(arachnoidea cerebralis)* ist hauptsächlich dadurch gekennzeichnet, dass er über den Windungen des Grosshirnes und der Seitenlappen vom Kleinhirne ziemlich innig durch kurze Subarachnoidealbälkchen mit der Pia verbunden ist; an den Furchen zieht er sich brückenförmig über dieselben weg, während sich die Pia, der Oberfläche des Gehirnes folgend, in die Tiefe senkt. Die *arachnoidea cerebri* besitzt **Arachnoidealzotten**, welche bei älteren Pferden am stärksten und regelmässigsten längs des Sichelfortsatzes und geringer am Gehirnzelte, ausgebildet sind. Sie stellen zum Teile kleine Knötchen, sog. Pacchionische Granulationen dar, die mit engem Stiele letzterer aufsitzen, dann kolbig anschwellen und die Dura durchbohren. Öfters erzeugen sie kleine Lücken im Schädeldache, sind jedoch immer noch von einer dünnen Fortsetzung der Dura, der sie auch fälschlicher Weise zugezählt wurden, überzogen. Eine unmittelbare Fortsetzung des Subduralraumes überzieht sie. Viele ragen in den Längsblutleiter oder vielmehr in dessen Seitenäste hinein, jedoch auch hier nicht frei, sondern von einer zarten Duralschichte überzogen.

Subarachnoidealräume. Die zwischen Pia und Arachnoidea gelegenen Räume sind durch eine klare Lymphe erfüllt, die Subarachnoideal-

flüssigkeit. Besonders grosse Subarachnoidealräume, sog. Cisternen finden sich an der Basis des verlängerten Markes, an der Brücke, den Gehirnschenkeln und um das Chiasma; ferner in der Gegend der Sylvischen Furche, über dem Gehirnbalken, am Querschlitze des Gehirnes, zwischen kaudalem Teile des Kleinhirnes und der Dorsalfläche des verlängerten Markes, sowie seitlich vom Wurme des Kleinhirnes. Einige Verbindungen dieser Subarachnoidealräume sind von Interesse:

1. Der Subarachnoidealraum setzt sich unter den Arachnoidealscheiden der Gehirn- und Rückenmarksnerven fort (perineurale Räume) und steht in unmittelbarem Zusammenhange mit dem Saftkanälchensystem der peripherischen Nerven selbst. Von ihm aus lassen sich die Lymphgefässe der Nasenschleimhaut und der perilymphatische Raum des Ohrlabyrinthes, sowie der Raum unter der Arachnoidealscheide des Opticus füllen.

2. Verbindung mit den Arachnoidealzotten siehe pag. 291.

3. Von dem Subarachnoidealraume aus füllen sich selbstverständlich die perivasculären Räume jener Gefässe, die mit der Pia ins Gehirn und Rückenmark ziehen. Die Anfänge dieser perivasculären Räume werden als Pialtrichter bezeichnet.

3. Die weiche Haut, *pia mater.*

Die weiche Haut zerfällt ebenfalls, wie die anderen, in einen Gehirn- und Rückenmarksteil.

a. Die **weiche Rückenmarkshaut** ist derb, weniger gefässreich und steht durch das gezähnte Band, das von ihr, nicht von der Spinnwebenhaut, gebildet wird, mit der harten Haut in Verbindung. (Siehe harte Rückenmarkshaut.) Sie schickt, ähnlich dem Sichelfortsatze, in die ventrale und dorsale Rückenmarksspalte *(septum medianum anterius et posterius)* eine Platte bis zur Kommissur, in welcher Gefässe von und zu dem Rückenmarke verlaufen. Die weiche Rückenmarkshaut bildet den Endfaden des Rückenmarkes.

b. Die **weiche Gehirnhaut** umzieht das Gehirn unmittelbar und dringt in alle Vertiefungen desselben ein. Sie kann — wenn nicht besondere Härtungsmethoden angewendet werden — vom Gehirne nicht abpräpariert werden, weil sie durch die in die Gehirnsubstanz eindringenden Gefässe gleichsam an dasselbe angenagelt wird. Diese Verbindung ist namentlich an der Gehirnbasis stark. Durch den grossen Querschlitz des Gehirnes gelangt sie zum mittleren und den seitlichen Adergeflechten und bildet die Grundlage derselben. Dasselbe ist der Fall mit dem Adergeflechte des Kleinhirnes. Sie überzieht hierbei die Vier- und Sehhügel, sowie die Zirbel. In die Gehirnkammern selbst dringt sie nicht ein.

Bau. Die Pia ist eine bindegewebige Haut, die am Gehirn- und Rückenmarke etwas verschieden gebaut ist. Ihre äussere Fläche ist durchgehends von einem Endothele bedeckt. Die *pia mater spinalis* besteht aus zwei Schichten, welche durch feine Spalträume, die mit dem Subarachnoidealraum in Verbindung stehen, getrennt sind. Sie stellen die Lymphräume der Pia dar. An der äusseren Schichte setzen sich hauptsächlich die Subarachnoidealfasern fest. Die innere Schichte *(intima pia)*, die am Gehirne allein vorkommt, wird durch circuläre Fasern gebildet, die durch zarte,

elastische Fasernetze verstärkt werden. Beim Wiederkäuer, besonders beim Schafe, finden sich in dieser *intima pia* zahlreiche Pigmentzellen. Die feineren Gefässe liegen zwischen beiden Schichten der *pia mater spinalis* und bekommen bei ihrem Eindringen ins Gehirn auf weite Strecken adventitielle Scheiden.

Bei der *pia mater cerebralis* liegen die feineren Gefässe derselben dicht an, während die grösseren im Balkenwerke zwischen Arachnoidea und Pia verlaufen.

Die Pia resp. deren Gefässe bekommen zahlreiche (vasomotorische) Nerven vom Sympathicus. Ausserdem soll aber die Pia noch eigene sensible Fasern von Rückenmarks- oder Gehirnnerven erhalten (Kölliker, Rüdinger a. A.).

Ein Lymphraum zwischen Pia und Gehirn bezw. Rückenmark selbst (ein sog. Epispinal- oder Epicerebralraum) existiert nach Key und Retzius nicht.

Unterschiede. Bei den Wiederkäuern, besonders beim Schafe, finden sich in der Aderhaut viele Pigmenteinlagerungen in Form von schwarzblauen Flecken. Dies ist namentlich der Fall in der Nähe der Riechkolben, am Grosshirnschenkel, am Kleinhirn. Bei der Abnahme des Schädeldaches beim Rinde, wo die Subarachnoidealräume zwischen den Gehirnwindungen sehr entwickelt sind, füllen sich diese Räume sehr leicht mit Luft.

4. Die **Auskleidung der Hohlräume des Gehirnes und des Rückenmarkes,** *ependyma*. Syn.: Gehirnhöhlenhaut.

Sämtliche Gehirnkammern, sowie der Rückenmarkskanal tragen eine Auskleidung, die vollkommen unabhängig von der weichen Hirnhaut ist und keine Fortsetzung derselben darstellt, wenngleich sie an einigen Stellen derselben dicht anliegt, z. B. in der Tiefe der Querspalte des Gehirnes. Eine Haut im strengen Sinne des Wortes stellt diese Auskleidung freilich nicht dar. Sie wird vielmehr von einer etwas dichteren, fibrillären Schichte der Stützesubstanz (*neuroglia*) des Gehirnes und Rückenmarkes gebildet, auf welcher ein flimmerndes Zylinderepithel aufsitzt, das durch lange Fortsätze mit der Stützesubstanz selbst in Verbindung steht. Die Adergeflechte der Seitenkammern werden ebenfalls vom Ependym überzogen.

Blut- und Lymphgefässe des Rückenmarkes.

Die **Rückenmarksarterien.**

Das Rückenmark wird von einer ventralen und zwei kleinen dorsalen Arterien versehen. Die ventrale Rückenmarksarterie *(art. spinalis ventralis)* ist das Hauptgefäss, hat fast durchgehends die Stärke einer Rabenfeder, entspringt aus der Grundarterie des Gehirnes, läuft längs der ventralen Längsspalte des Rückenmarkes in der *pia mater* und wird von Zeit zu Zeit durch *rami communicantes* gespeist, die von der Vertebralarterie, Rippenarterie etc. abstammen. Sie giebt Äste ab in die ventrale Längsspalte, sowie in die Septen, die von der Pia in das Rückenmark einstrahlen. Die dorsalen Rückenmarksarterien *(art. spinales) dorsales* sind schwach, werden von den dorsalen Wurzeln der Rückenmarksnerven gedeckt, stehen mit den vorigen in Verbindung und geben ebenfalls feine Zweige in die bindegewebigen Septen des Rückenmarkes. Sie stehen durch feine, horizontale Äste mit der Zwischenrippenarterie etc. in Verbindung. — Die graue Substanz ist weit reicher an Kapillaren, als die weisse.

Venen des Rückenmarkes.

Man kann am Rückenmark zwei innere oder Zentralvenen, sowie eine ventrale und dorsale mediane unterscheiden, wozu sich noch zwei Seitenvenen gesellen.

Die Zentralvenen, in der Zahl 2, laufen rechts und links vom Zentralkanale in der ventralen Kommissur, beziehen ihr Blut aus den Kapillaren und stehen sowohl unter sich, als durch Äste, welche die ventrale Längsspalte durchlaufen, mit der ventralen (*ven. spinalis mediana ventralis*) in Verbindung. Die letztere ist schwach und von der ventralen Rückenmarksarterie gedeckt. Die dorsale Rückenmarksvene *(vena spinalis mediana dorsalis)* ist die stärkste, läuft in der Pia längs der dorsalen Längsspalte, sammelt das Blut namentlich aus der Pia und deren Septen und schickt horizontale Äste durch die Zwischenwirbellöcher zu den Vertebralvenen, Zwischenwirbelvenen, Lenden- und Kreuzbeinvenen. Die Seitenvenen *(venae spinales laterales)* des Rückenmarkes verlaufen am Halse oberflächlich mit den Beinerven, im übrigen Teile zwischen beiden Wurzeln der Rückenmarksnerven. Sie sind nicht immer deutlich entwickelt. Alle Venen stehen durch Zweige mit einander in Verbindung und führen unmittelbar oder mittelbar in den Wirbelblutleiter.

Die Wirbelblutleiter, *sinus columnae vertebralis.*

Syn.: *Plexus spinales anteriores h.*

Dieselben bilden eine Fortsetzung der Hinterhauptsblutleiter, laufen jedoch ausserhalb der harten Haut, aber innerhalb des Periostes vom Wirbelkanale und besitzen eine schwache eigene Wand. Sie laufen im Rückgratskanale, seitlich von den Wirbelkörpern und dem inneren gemeinschaftlichen Bande, mit dem sie zusammenhängen, in für sie bestimmten Knochenfurchen, stehen inmitten der Wirbelkörper durch Queräste, die unter dem langen Bande hinweggehen und zuweilen von Knochenspangen überbrückt sind, mit einander in Verbindung und reichen bis zum Ende des Kreuzbeinkanales. Von ihnen gehen Äste ab, die mit jenen der Rückenmarksvenen durch die Zwischenwirbellöcher nach aussen treten und sich in die benachbarten Venen ergiessen (Vertebralvene, Zwischenrippenvene etc.). In sie münden Venen von der Vorderfläche des Rückenmarkes, Venen der harten Haut, namentlich aber starke Diploëvenen *(venae basivertebrales hom.)* aus den Wirbelkörpern und dem Periost, sowie die äusseren und inneren Rückenmarksvenen. Die eigentlichen Diploëvenen der Wirbel münden zum Teile unmittelbar in die Wirbelblutleiter, zum Teile führen sie in die Azygos, in die Zwischenrippenvenen, Lenden- und Kreuzbeinvenen. Seite 290 und 292.

Lymphgefässe des Rückenmarkes.

Sie bilden perivasculäre Räume innerhalb der Adventitia der Blutgefässe, die mit dem Subarachnoidealraume zusammenhängen. Näheres siehe bei den Hüllen des Gehirnes und Rückenmarkes.

Gefässe des Gehirnes und der Gehirnhäute.

a. Das Gehirn besitzt reiche Arterien, die von der Vertebralarterie

und inneren Kopfarterie abstammen. Die Hauptstämme liegen sämtlich an der Gehirnbasis. Charakteristisch ist der Umstand, dass in die Gehirnsubstanz selbst nur kapillare Gefässe eindringen; die grösseren Äste und Zweige verlaufen an der Oberfläche des Gehirnes (in der Pia mater). Die graue Substanz ist weit reicher an Gefässen, als die Marksubstanz.

b. Die Venen des Gehirnes zerfallen in äussere und innere. Die ersteren liegen namentlich an der Vorderfläche des Grosshirnes und ergiessen sich in den Längenblutleiter. Die inneren Gehirnvenen sammeln sich zur grossen Gehirnvene *(vena magna)*. Dieselbe nimmt ihren Ursprung im seitlichen und ungepaarten Adergeflechte, steigt am hinteren Rande des Gehirnbalkens in die Höhe und ergiesst sich kurz vor der Zusammenmündung des Längenblutleiters mit den Querblutleitern in den ersteren*). In sie mündet die beträchtliche Balkenvene *(vena corporis callosi)***.)

c. Die **Blutleiter des Gehirnes.**

Zwischen der Faserschichte der harten Haut sind an gewissen Stellen buchtige, bluterfüllte Räume und Kanäle, in welche sich die Venen des Gehirnes ergiessen und die ihrerseits das Blut an die abführenden Venen der Schädelkapsel weiterleiten. Sie werden daher als Blutleiter bezeichnet. Alle Blutleiter sind klappenlos und nur mit einem Endothele bekleidet.

1. Der **Längenblutleiter** (*sinus longitudinalis superior hom.*) verläuft am konvexen Rande des Sichelfortsatzes und nimmt die Venen an der Dorsalfläche der Grosshirnhemisphären, sowie Diploëvenen auf. Er mündet in die Querblutleiter.

2. Die **Querblutleiter** (*sinus transversi v. laterales*). Beide stehen an der Basis des Sichelfortsatzes vom Zwischenscheitelbeine mit einander in Verbindung, laufen in der Querrinne am Grunde des knöchernen Gehirnzeltes und treten durch den Schläfengang nach aussen. Ihre Fortsetzung ausserhalb des Schädels wird als obere Gehirnvene bezeichnet. — Der linke Blutleiter ist in der Regel stärker, als der rechte. In sie münden der Längenblutleiter, die beiden Felsenbeinblutleiter, Venen des Kleinhirnes und zahlreiche Diploëvenen des Hinterhauptbeines, ausserdem jedoch auch kleinere äussere Venen, die von der Genickfläche des Hinterhauptbeines, sowie von den Scheitelbeinen kommen.

3. Die **fächerigen Blutleiter** (*sinus cavernosi*) bilden eine durch Queräste zusammenhängende, buchtige Masse, die zur Seite des Gehirnanhanges über der Faserhaut, welche das gerissene Loch verschliesst, sich weglagert. Durch einen starken, hinteren, am Gehirnanhange verlaufenden Querast, den kranzförmigen Blutleiter *(sinus circularis)* sind sie mit einander verbunden. Zweierlei Venen münden in die fächerigen Blutleiter, die Venen der

---

*) Das kurze Stämmchen, soweit es in der Gehirnsichel verläuft, wird von Gurlt als gerader oder senkrechter Blutleiter *(sinus perpendicularis)* beschrieben.

**) Unterer Längenblutleiter, Gurlt. Sie ist in der That eine Vene mit eigenen Wandungen.

Gehirnbasis, sowie Diploëvenen des Basilarfortsatzes; ihr Blut ergiessen sie in die untere Gehirnvene ihrer Seite, welche durch das gerissene Loch die Schädelhöhle verlässt. Die innere Kopfarterie tritt mitten durch dieselben hindurch und ihre Wandung wird vom Blute des Blutleiters unmittelbar umspült. (Sie stehen auch in Verbindung mit dem oberen Verbindungsaste der Gesichtsvenen).

4. Die **Hinterhauptsblutleiter** *(sinus occipitales)*. Sie entspringen mit je einem Aste, welcher als unterer Felsenbeinblutleiter bezeichnet wird, aus dem fächerigen Blutleiter. Dieser läuft an der Seite des Basilarfortsatzes vom Hinterhauptsbeine nach rückwärts und wird nun zum Hinterhauptsblutleiter. In der Gefässfurche an der inneren Fläche des Knopffortsatzes entlang ziehend, bildet er hier meist durch Teilungen und Wiedervereinigung Inseln und grössere Anschwellungen, die schon ausserhalb der harten Hirnhaut (im Periost der Knopfstücke) liegen, und geht jederseits in den Wirbelblutleiter über. Sein Blut ergiesst er in die Knopflochvene sowie in die Hinterhauptsvene.

Kleinere Blutleiter:

5. Die oberen Felsenbeinblutleiter *(sinus petrosi superiores h.)* verlaufen am vorderen, inneren Rande der Felsenbeinpyramide im Gehirnzelte, hängen mit den fächerigen Blutleitern zusammen und ergiessen sich in die Querblutleiter. Sie nehmen Venen der harten Hirnhaut und des Grosshirnes, sowie Diploëvenen auf und stehen durch feine Zweige sogar mit Ästen der Thränendrüsen- oder Stirnvenen in Verbindung.

6. Die oberen Hinterhauptsblutleiter *(sinus occipitales posteriores h.)* sind ebenfalls klein, liegen seitlich von der Rinne, welche der Wurm des Kleinhirnes in die Schuppe gräbt, fliessen zum Teil innerhalb des Knochens und ergiessen sich in die Querblutleiter. Sie nehmen vorzugsweise Diploëvenen auf.

Die Kopfnerven.

Allgemeines.

Wie an den Nerven des Rückenmarkes, so ist auch an denen des Kopfes die Metamerie ausgesprochen; durch Zusammenlagerung mehrerer Nervenwurzeln zu einheitlichen Stämmen und durch Schwund anderer ist jedoch die systematische Aufeinanderfolge so verschoben worden, dass nur an der Hand der Entwickelungsgeschichte und vergleichenden Anatomie die morphologische Bedeutung der einzelnen Wurzeln herausgelesen werden kann.

Nach dem grobanatomischen Verhalten werden 12 Kopfnerven unterschieden: 1. der Riechnerv, 2. Sehnerv, 3. gemeinschaftliche Augenmuskelnerv, 4. Rollmuskelnerv, 5. der dreigeteilte Nerv, 6. der äussere Augenmuskelnerv, 7. Angesichtsnerv, 8. Hörnerv, 9. Zungenschlundkopfnerv, 10. Lungenmagennerv, 11. Beinerv, 12. Zungenfleischnerv.

Nach der Ähnlichkeit ihres Verhaltens mit den Rückenmarksnerven wäre es nun allerdings sachgemässer, die Nerven von der *medulla oblongata* aus in nasaler Richtung durchzusprechen; die Benennung mit Zahlen in der umgekehrten Reihenfolge hat jedoch so fest Wurzel gefasst, dass ohne Einverständnis sämtlicher Anatomen ein Abweichen vom bisherigen Gebrauche nicht angezeigt erscheint, nur hier in der Einleitung soll das geschehen.

Wie am Halsteile des Rückenmarkes, so müssen auch an den Nerven der *medulla oblongata* drei Sorten von Nervenwurzeln unterschieden werden: 1.) Dorsalwurzeln, welche sensibler Natur sind, 2.) Seitenwurzeln und 3.) Ventralwurzeln mit motorischer Aufgabe und wie dort, so nehmen auch hier die **Dorsalwurzeln** in der Hauptsache ihren Ausgang von der Ganglienleiste; einzelne Fasern aber stammen von Sinneszellen ab, welche im peripheren Epithele ihren Sitz haben. Sehr bemerkenswert ist dabei, dass einige Dorsalwurzeln sich zwar zu entwickeln beginnen, aber nur ein vorübergehendes Dasein besitzen, indem sie sich bald wieder zurückbilden und entweder völlig verschwinden oder nur in verkrüppelter Form nachweisbar sind. Die völlig sich entwickelnden Dorsalwurzeln treten fast alle in Beziehung zum Halsteile des Rückenmarkes, indem sie durch die *medulla oblongata* zu ihm hinabwachsen und zu dieser sowie zum Halsmark in Beziehung treten. Fälschlicherweise hat man diese ins Halsmark ziehenden Wurzeln bisher als „aufsteigende“ bezeichnet, da man ihren „Kern“ an ihren scheinbaren Anfang verlegte. In Wirklichkeit haben sie aber so wenig einen Kern im Sinne der motorischen Nervenkerne, wie die Dorsalwurzeln des Rückenmarkes. Will man von einem Kern der sensiblen Gehirnnerven reden, so hat man ihn in das Ganglion zu verlegen, von dort laufen die Fasern zum peripheren Epithel, während nach der anderen Seite Fasern ins Gehirn eindringen und nach Abgabe vieler Kollateralen ihr Ende in Nervenzellengruppen erreichen, von denen neue Fasersysteme ausgehen.

Die **Seitenwurzeln** entstehen auch am Gehirne aus Neuroblasten, welche am Übergange des dorsalen Teiles in den ventralen gelegen sind; ihre Fasern laufen am Halse meist nicht gerade nach aussen, sondern erst dorsalwärts und dann mit scharfer Umbiegung lateral. Einzelne der Neuroblasten liegen ganz in der Nähe von jenen, aus welchen die Ventralwurzeln hervorgehen, andere dicht an der Umbiegungsstelle, einige aber schieben sich sogar bis in den Randschleier vor. So kommt es, dass am Kopfe die Wurzelfasern teils unmittelbar nach aussen ziehen, teils aber auch erst ein mediodorsal gerichtetes Knie bilden.

Die **Ventralwurzeln** endlich legen sich in genau derselben Weise an, wie am Rückenmarke.

Entsprechend ihrer Anlage finden sich die Kerne der Seitenwurzeln im fertigen Zustande ziemlich entfernt vom zentralen Grau, während jene der Ventralwurzeln in diesem selbst gelegen sind. Die Fasern der letzteren treten zum Teile auf die entgegengesetzte Seite, so dass also auch hier, wie am Rückenmarke, gekreuzter Ursprung vorkommt. Eine völlige Sonderstellung, welche später ihre Erklärung finden wird, nimmt der Rollmuskelnerv ein, indem sich seine Fasern nicht ventral, sondern dorsal vom Hohlraume des Gehirnrohres kreuzen.

Hypoglossus, Accessorius, Vagus und Glossopharyngeus bilden zusammen eine Gruppe, innerhalb deren die Trennung in die ebengenannten Nerven eine rein künstliche ist. Während der Hypoglossus fast nur aus Ventralwurzeln besteht, der Vagus und Glossopharyngeus dagegen vorzugsweise aus Dorsalwurzeln, entspricht der Accessorius einer Reihe von Seitenwurzeln, welche in metamerer Anordnung vom 7. Halsnerven bis zum Glossopharyngeus reichen. Am Vagus und Glossopharyngeus ist eine Spaltung der accessorischen Wurzel insofern eingetreten, als ein Teil der Fasern vom Kerne am Boden der Hinterhirnkammer gerade nach aussen zieht, ein anderer Teil aber vom *nucleus ambiguus* kommend, ein mediodorsal gerichtetes Knie bildet. Besonderes Interesse verdient die Entwickelungsgeschichte des **Hypoglossus**. Er ist aus der Vereinigung einer Anzahl von metameren

Wurzeln hervorgegangen, welche teilweise noch im Gebiete der drei oder vier Kopfursegmente gelegen sind. In seinem Bereiche entwickeln sich sämtliche drei Wurzelsorten, während aber die Ventralwurzeln sich vollkommen ausbilden und den späteren Hypoglossus bilden, werden die Seitenwurzeln dem Accessorius zugerechnet, die Dorsalwurzeln aber verschwinden später wieder bis auf wenige Spuren. Die Zahl der im Hypoglossus aufgegangenen Metameren ist bei den einzelnen Tierarten ohne Zweifel verschieden, bei der Katze sind es deren mindestens 5, welchen ebenso viele vorübergehende Ganglienanlagen entsprechen.

Der **Accessorius** ist nach dem Gesagten kein Nerv für sich, sondern gehört als Seitenwurzel den Segmenten vom 7. Halsnerven bis zum Glossopharyngeus an.

Der **Vagus** verhält sich fast ebenso wie der **Glossopharyngeus**; ja man kann letzteren einfach als den kranialen Abschnitt des Vagus betrachten. Ventrale Wurzeln finden sich bei keinem von beiden, oder doch nur ganz im Kaudalabschnitt des Vagus, in welchem Falle sie dem Hypoglossus zuzurechnen sind. Dagegen sind Seitenwurzeln wohl entwickelt. Sie entspringen zum Teil aus Nervenzellen, welche sich vom zentralen Grau losgelöst haben, zum Teil liegen ihre Kerne noch am Boden der Hinterhirnkammer. Sie sind als der kraniale Teil des Accessorius zu betrachten; ihre Thätigkeit ist dementsprechend eine motorische. Besonders stark sind aber die Dorsalwurzeln ausgebildet, deren Ganglienanlage insofern doppelt ist, als ein Ganglion bei beiden Nerven in der Nähe des verlängerten Markes liegen bleibt, während das andere anfangs mit dem ersten zwar dicht verbunden ist, später aber nach der Peripherie hinrückt; ob man daraus auf Verschmelzung mehrerer metamerer Dorsalwurzeln schliessen darf, bleibt dahingestellt, wahrscheinlich ist es, denn man findet bei Katzenembryonen von 5,5 mm Länge, drei Ganglienanlagen im Vagusgebiet entwickelt und eine vierte angedeutet.

Acusticus. Der Hörnerv hat nur dorsale Nervenwurzeln, welche aus dem *ganglion cochleare* und *gl. vestibuli* hervorgehen. Die Anlage dieser beiden Ganglien wie auch des Facialisganglion hängt ursprünglich bei der Katze mit jener der Glossopharyngeusganglien zusammen, niemals aber mit dem Trigeminusganglion, so dass also zwischen Facialis-Acusticus und Trigeminus die Ganglienleiste eine typische Unterbrechung aufweist; während sie bis dahin ein zusammenhängendes Ganzes bildet, dessen kaudale Teile älter sind, als die nasalen. Aus den beiden Acusticusganglien führen die getrennten Wurzeln zu verschiedenen Stellen der *medulla oblongata*. Seitenwurzeln und Ventralwurzeln fehlen im Gebiete des Acusticus, wohl nachweisbar sind sie aber wieder im Facialisgebiet, welches unmittelbar kranial an das des Acusticus sich anschliesst.

Die am stärksten ausgebildete Wurzel des **Facialis** ist die Seitenwurzel; sie entspringt aus einem weit vom zentralen Hohlraum abliegenden Kern und ihre Fasern ziehen, wie bei der accessorischen Wurzel des Vagus und Glossopharyngeus erst medio-dorsal und dann ventro-lateral, bilden demgemäss ein Knie. Auch die Dorsalwurzel des Facialis ist wohlentwickelt. Sie sendet ihre Fasern ins verlängerte Mark hinab und entspricht diesem Verlaufe nach vollkommen den Dorsalwurzeln vom Vagus und Glossopharyngeus. Als Ventralwurzel des Facialis ist aber der

Abducens aufzufassen, dessen Ursprung sich genau wie jener der Hypoglossuswurzeln verhält.

Im Gebiete des **Trigeminus** fehlt eine ventrale Wurzel, hingegen ist die Seitenwurzel gut entwickelt, die dorsale Wurzel ausserordentlich stark. Sie zieht, wie die Dorsalwurzeln vom Facialis, Glossopharyngeus und Vagus in das verlängerte

Mark hinab, liegt aber oberflächlicher als diese, ein Befund, welcher mit dem von His aufgestellten Satze übereinstimmt, dass im verlängerten Marke die zuerst entstandenen Bahnen am tiefsten liegen. Da die Ganglien der letztgenannten Nerven sich früher entwickeln und dicht zusammen liegen, so können sich ihre Wurzeln in der *med. oblongata* zu einem Bündel vereinigen; die Trigeminuswurzel hingegen, welche später entsteht und einen weiteren Weg zum verlängerten Mark hat, kommt zu dieser Vereinigung zu spät und wird durch inzwischen gebildete Lagen der *medulla oblongata* von jenen getrennt.

Der Trochlearis bietet einer morphologischen Deutung besondere Schwierigkeiten wegen seines gekreuzten Ursprunges. Die Entwickelungsgeschichte und vergleichende Anatomie geben aber Aufschluss darüber.

Bei unseren Haussäugern sind **Trochlearis** und **Oculomotorius** rein motorische Nerven: doch findet sich auch hier, ähnlich wie beim Hypoglossus die Anlage einer vorübergehenden dorsalen Wurzel bezw. eines Ganglion. Der Oculomotorius

Fig. 145.

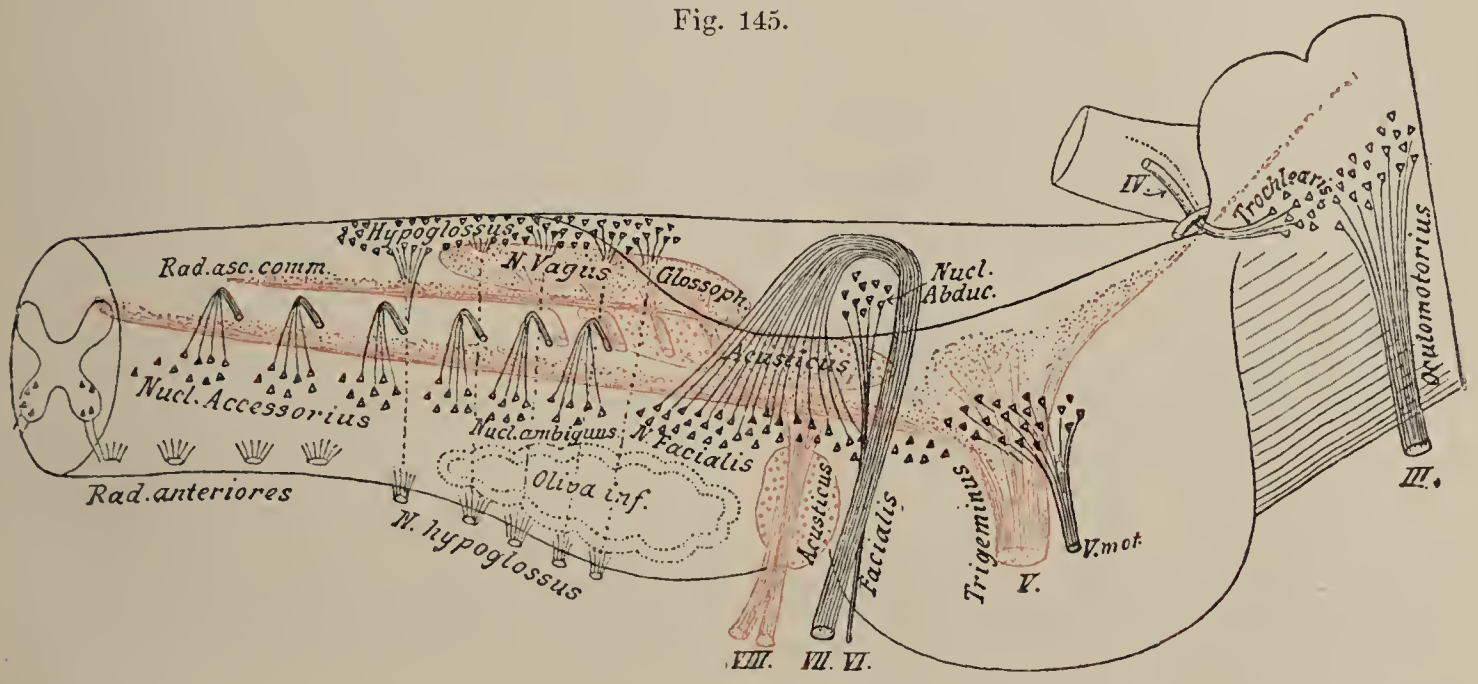

Die Lage der Hirnnervenkerne. Die Oblongata und der Pons durchsichtig gedacht. Nach Edinger.

entspricht sicher einer ventralen Rückenmarkswurzel, ob aber der Trochlearis einer umgeänderten Seitenwurzel gleichzusetzen ist, bleibt fraglich. So viel steht fest, dass seine Neuroblasten nicht so weit ventral herabreichen, wie die des Oculomotorius und dass die Nervenfasern ursprünglich nur auf derselben Seite austreten, auf der sie entspringen. Später aber treten nahe der Dorsallinie Neuroblasten auf, welche ihre Fasern nach der entgegengesetzten Seite schicken und endlich finden sich fast nur solche gekreuzte Fasern. Immerhin bleibt diese dorsale Wurzelkreuzung dem Trochlearis eigentümlich. Bei jungen Katzenembryonen lässt sich von dem vergänglichen Oculomotoriusganglion eine kleine Zellgruppe trennen und es hat demnach den Anschein, als ob zwei metamere Nerven in der Oculomotorius-Trochlearisanlage verschmolzen wären, sicher ist dies jedoch nicht zu beweisen.

Der **Opticus** ist kein eigentlicher Nerv, sondern ein Gehirnteil, welcher die vom Gehirnbläschen abgelöste Augenblase mit dem Zwischen- und Mittelhirn verbindet. Immerhin kann man das Augenbläschen wie das ganze Medullarrohr als ein Stück abgekapselten, in die Tiefe versenkten Ectodermes betrachten und insofern ist der grösste Teil der Sehnervenfasern mit jenen Nervenfasern zu vergleichen, welche von den peripheren Ganglionzellen ins Gehirn ziehen.

Der Ursprung des **Olfactorius** liegt in den Riechzellen der *Regio olfactoria*, von denen aus die Fasern gehirnwärts ziehen.

Ursprung und Ende der Nerven im Gehirn.

1. Riechnerv.

Wie früher schon erwähnt, entspringen die Fasern des Riechnerven in den Nervenzellen der Riechschleimhaut. In den Riechkolben treten sie unter spitzem Winkel ein und lösen sich dann in rundliche Knäuel von Endverästelungen auf, welche sich mit dem Zweigwerk der Mitralzellen durchflechten und auf diese ihre Erregung übertragen. Jede Mitralzelle sendet einen langen Nervenfortsatz in die Tiefe des Riechkolbens. Auch mit den peripheren Fortsätzen der tief im Riechkolben liegenden bipo-

Fig. 146.

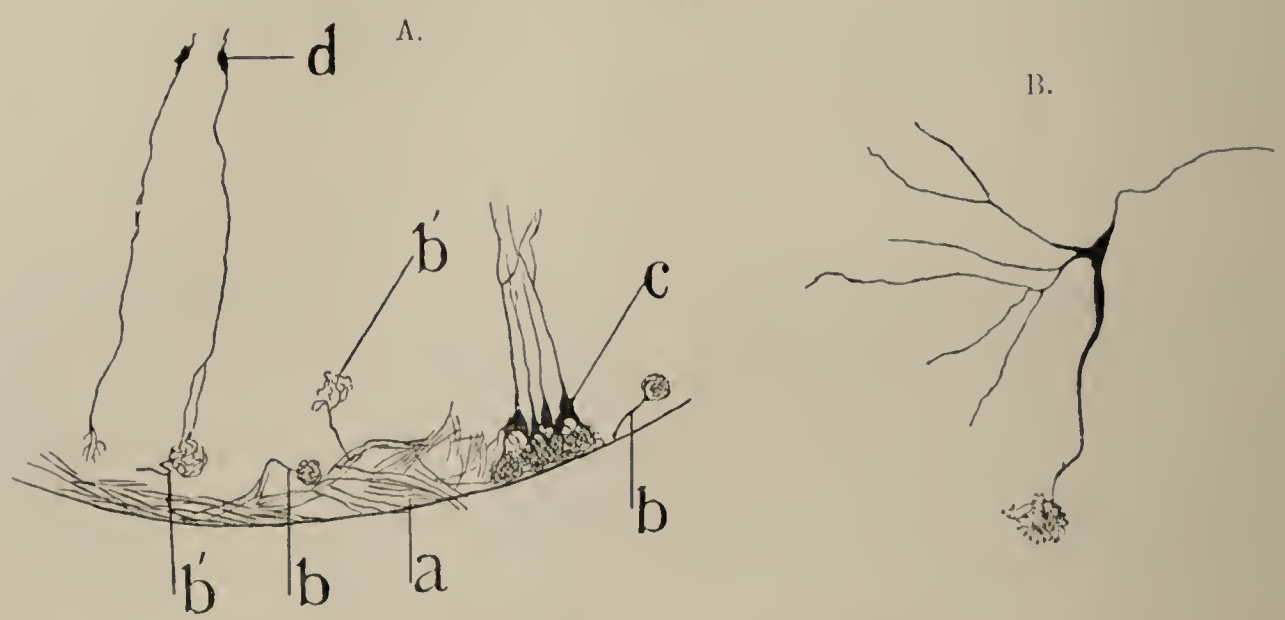

Endigung des Riechnerven der Katze.
a Riechnervenfasern, welche aus den Riechkolben eindringen, b Auflösung derselben in den Riechknäuel, wo die Durchflechtung mit den Protoplasmafortsätzen der Mitralzellen, c, stattfindet, b' Riechnerven, welche sich mit den Enden der bipolaren Nervenzellen, d, durchflechten.

laren Ganglienzellen treten die Riechnervenfasern in Beziehung, indem Fortsätze jener Zellen bis in die Schicht der Knäuel reichen und sich mit deren Fäserchen durchflechten. (Vergl. S. 285.) Von den Mitralzellen und bipolaren Ganglienzellen findet die Weiterleitung der Geruchsempfindung durch deren zentrale Nervenfortsätze statt.

2. Sehnerv.

Der Sehnerv ist insofern ein Gehirnteil, als seine Fasern fast alle aus der Retina in das Gehirn wuchern. Die Retina selbst aber ist ursprünglich nichts anderes, als ein Teil des Vorderhirnbläschens. Dazu kommen allerdings noch Fasern, welche aus dem Gehirne in die Retina wachsen, also zentrifugal leiten, doch sind dieselben sehr in der Minderzahl (s. Retina).

Auf dem Wege vom Auge zum Gehirn liegt die Sehnervenkreuzung, in welcher dreierlei Fasersorten enthalten sind: 1. Fasern aus den lateralen Netzhauthälften, welche am Seitenrande des Chiasma verbleibend, im *tractus opticus* derselben Seite weiterziehen, 2. Fasern aus den medialen Retinahälften, welche gekreuzt zum *tractus* der anderen Seite ziehen. 3. Feine Fasern, welche im kaudalen Winkel des Chiasma von einem *tractus* zum anderen ziehen (Guddensche Kommissur).

Beim Menschen kommen verhältnismässig am meisten ungekreuzte, bei niederen Säugern mehr gekreuzte Fasern vor. Bei Hund und Katze ist eine teilweise Kreu-

zung vorhanden, bei ersteren ist der ungekreuzte Teil der Fasern kleiner. Im *tractus opticus* scheinen gekreuzte und ungekreuzte Fasern nicht mehr gesondert zu sein, doch ist hier noch manches unklar. Die Hauptwurzel läuft vom Chiasma unmittelbar in das zentrale Höhlengrau des Mittelhirnes (nasale Opticuswurzel). Ein zweites Bündel, der *tractus peduncularis transversus* atrophiert nach Zerstörung des Auges auf der entgegengesetzten Seite bei vollständiger, beiderseitig bei unvollständiger Kreuzung des Sehnerven. Ein weiteres, gekreuztes Bündel soll vom *tractus* in der Gegend des *corp. geniculat. lat.* durch den Sehhügel und Zirbelstiel zur Zirbel und dann durch die kaudale Gehirnkommissur zum Oculomotoriuskern der ursprünglichen Seite ziehen.

Die Hauptmasse der Tractusfasern aber endet im lateralen Kniehöcker, dem Sehhügel und dem nasalen Vierhügel in der S. 283 angegebenen Weise. Diese primären Sehzentren sind durch reichliche Faserbündel mit den Sehzentren in der Grosshirnrinde verbunden. v. Monakow kommt auf Grund seiner Experimente zu folgenden Schlüssen betreffs der Verbindungen der optischen Zentren:

Die Sehnervenfasern lassen sich in solche feineren und solche gröberen Kalibers sondern. Die feineren Fasern entstammen dem nasalen Vierhügel, die gröberen der Netzhaut. Die Endigung der ersteren Fasersorte findet in der Netzhaut statt (s. Netzhaut beim Auge), die der gröberen im Gehirn, d. h. beim Hunde im *corpus geniculatum externum* und dessen Nachbarschaft (s. oben). Von den Nervenzellen des Pulvinars und des *corp. genic. extern.* ziehen die Nervenfasern durch die hintere, innere Kapsel und die Gratioletschen Faserzüge in die Rinde des Occipitallappens, wo sie in der 5. und vielleicht auch in der 3. Schicht enden. Die Pyramidenzellen der 3. Rindenschicht senden ihre Axenzylinder ebenfalls durch das sagittale Marklager und die hintere, innere Kapsel zu den primären optischen Zentren, um wahrscheinlich im nasalen Vierhügel zu endigen. Die kleinen Pyramidenzellen der Sehsphäre senden Fasern in andere Windungen, zum Teil der anderen Hemisphäre, sind also Associations- und Kommissurfaserursprünge.

Die Nervenzellen der lateralen Zone des *corp. genic. ext.* (Kaninchen), die meisten Zellen am *corp. genic. ext.* und auch manche der übrigen Kerne im *corp. genic. ext.* (Hund), sowie eine Anzahl von solchen des mittleren Teiles der nasalen Vierhügel sind nach v. Monakow Schaltzellen, d. h. Zellen, aus deren Nervenfortsätzen sich keine markhaltigen Nervenfasern bilden und welche die Fähigkeit besitzen, Erregungen durch ihre Protoplasmafortsätze von verschiedenen Seiten zu empfangen und wieder nach anderen Richtungen umzusetzen. Auch in der Sehsphäre und Retina finden sich solche Zellen.

Nach dem Gesagten bestände eine zentripetale und eine zentrifugale Sehbahn.

1. Zentripetale Bahn (Kaninchen). a. Retina — lateraler Teil des *corp. genic. ext.*, — Schaltzellen, — andere Zellen des *corp. genic. ext.* und Pulvinar, — Rindenzellen der Sehsphäre, — Schaltzellen, — andere Zellen der Rinde.

2. Zentrifugale Bahn. Grosse Pyramidenzellen der 3. Rindenschicht, — nasaler Vierhügel und *corp. genic. ext.*, — Schaltzellen in ersterem; Anschluss an die Hauptzellen im oberflächlichen Grau, — Opticus, — Retina.

3. Gemeinschaftlicher Augenmuskelnerv.

Die Fasern des gemeinschaftlichen Augenmuskelnerven entspringen von ziemlich grossen Ganglienzellen, welche ventral und seitlich vom Mittelhirnkanale gelegen

sind. Der Kern des Oculomotorius stellt nach Duval den kranialen Teil einer langen Säule grauer Substanz dar, deren kaudalen Teil der Kern des Trochlearis bildet. Nach den Versuchen von Gudden ist ein Teil der kaudalen Oculomotoriusfasern gekreuzt. Der ganze Kern zerfällt in eine grössere Anzahl von Zellgruppen, welche zum Teil sicher einzelnen Augenmuskeln entsprechen, indem man nucleare Lähmungen der letzteren nachgewiesen hat. Der Oculomotoriuskern zerfällt in viele Unterabteilungen. Perlia unterscheidet zwei Hauptgruppen:

a. Hauptgruppe. 1. Zwei paarige, grosszellige Kerne, welche oberhalb der medialen Hälfte des hinteren Längsbündels sagittal hintereinander liegen. 2. Zwei paarige grosszellige Kerne oberhalb der lateralen Hälfte des hinteren Längsbündels. 3. Ein unpaarer grosszelliger Kern. 4. Dorsal von diesem ein kleinzelliger Kern.

b. Vordergruppe. a. Der paarige *nucl. medial. ant.* b. Der paarige *nucl. lat. ant.*, in welch letzterem das oben erwähnte Bündel aus der kaudalen Gehirnkommissur enden soll.

Nach Versuchen von Hensen und Völkers am Hunde stammen die einzelnen Endäste des Oculomotorius aus einzelnen Kernabteilungen, die sich aber anatomisch nicht genau auseinander halten lassen. Am meisten nasal liegt der Kern für die Akkomodation des Auges, dahinter einer für den *sphincter iridis*; hierauf ein solcher für den *musc. rect. int.*, dann für den *rect. sup.*; *levator palpebrae, rectus inferior* und am meisten kaudal der Kern für den *m. obliquus inferior.*

Beim Kaninchen und Meerschweinchen kommen die Fasern des *facialis* für den *orbicular. palpebr.* vom kaudalen Teile des Oculomotoriuskernes, indem sie von hier zum Facialisknie hinabziehen und in die Bahn des Facialis einlenken.

Die Fasern des hinteren Längsbündels entspringen nicht im Oculomotoriuskern, sondern enden daselbst.

Die Wurzelfasern des Oculomotorius durchsetzen bündelweise, in lateral ausgeschweiften Bogen die Haube und treten an der Ventralfläche der Hirnstiele zu Tage.

Betreffs der gekreuzten Oculomotoriusfasern bemerkt v. Kölliker, dass dieselben nur in den distalen und lateralen, teilweise durch den roten Kern der Haube ziehenden Wurzelbündeln enthalten sind, während die medialen, proximalen Wurzelbündel vom Kerne ihrer Seite kommen. Die gekreuzten Fasern machen zuerst einen ventralkonvexen Bogen, wobei sie mehr oder weniger tief in den Grund der Spalte zwischen den beiden hinteren Längsbündeln eintreten. „Hieranf wenden sich dieselben dorsal- und lateralwärts und erreichen mit starker dorsaler Konvexität die lateralsten Teile des genannten Längsbündels, um schliesslich in die am meisten lateral gelegenen Wurzeln überzugehen und auszutreten.“

Der sog. „obere Kern“ des Oculomotorius (Darkschewitsch) gehört nach v. Kölliker nicht dem Oculomotorius an, sondern der kaudalen Kommissur. Kölliker nennt ihn den tiefen Kern der hinteren Kommissur, in ihm enden die obersten proximalsten Fasern des hinteren Längsbündels, während Fasern der tiefen Abschnitte der kaudalen Kommissur daraus entspringen.

Einen gekreuzten Ursprung gewisser Oculomotoriusfasern aus dem Kerne des Abducens vermittelst des hinteren Längsbündels (Duval) konnte v. Kölliker nicht finden, ebensowenig einen gekreuzten Abducensursprung des Trochlearis.

4. Rollmuskelnerv.

Der Trochlearis entspringt aus den Ganglienzellen an der dorsolateralen Seite des hinteren Längsbündels, ventral von der Sylvischen Wasserleitung zwischen beiden

Vierhügeln. Wie oben schon erwähnt, ist dem Trochleäris die dorsale Kreuzung seiner Fasern eigenthümlich.

Nach Obersteiners Anschauung und meinen entwickelungsgeschichtlichen Untersuchungen entsprechend, ist es nicht unmöglich, dass ein Teil der Trochlearisfasern ungekreuzt ist. Die gekreuzten Fasern ziehen erst spinalwärts, um im nasalen Marksegel sich zu kreuzen und an die Oberfläche zu treten. Bei Hund und Katze liegt dieses kaudal laufende Stück lateral von der nasalen Quintuswurzel. Beim Pferde legt sich das Trochlearisbündel der nasalen Quintuswurzel lateral so dicht an, dass die Gesamtmasse der Wurzel auf dem Querschnitte nicht eine gerade Linie bildet, sondern einen medialkonvexen Bogen zeigt. Wo die Trochleariswurzel zum Marksegel umbiegt, durchbricht sie medianwärts den dorsalsten Teil der nasalen Trigeminuswurzel.

5. Der dreigeteilte Nerv.

Am dreigeteilten Nerven ist zu unterscheiden 1. die **motorische Wurzel** bestehend aus a. der nasalen Wurzel, b. dem Bündel vom eigentlichen motorischen Kern, gewöhnlich kurzweg motorische Wurzel genannt, c. aus Fasern des motorischen Kernes der anderen Seite, d. aus Fasern der *subst. ferruginea* der anderen Seite.

2. Die sensible Wurzel besteht aus a. der kaudalen, zum Halsmark ziehenden Wurzel, b. Fasern zum sensiblen Kerne, c. einem Bündel zum Kleinhirn.

1. Die motorische Wurzel.

a. Die nasale Wurzel ist schwach, ihr Kern ist räumlich von dem der eigentlichen motorischen Wurzel getrennt. Seine blasenförmigen Zellen liegen am lateralen Rande des Zentralgraues, in der Höhe der nasalen Vierhügel und ziehen sich weit kaudalwärts entlang dem hinteren Längsbündel. Ihre Fasern laufen lateral und etwas dorsal von letzterem und biegen an der eigentlichen motorischen Wurzel in diese ein. b. Die eigentliche motorische Wurzel entspringt in der Tiefe ihrer Austrittstelle aus einem grauen Kerne, welcher sich durch grosse multipolare Nervenzellen auszeichnet. Er liegt seitlich von der Hinterhirnkammer und lateral von der nasalen Olive. Die beiden anderen Teile der motorischen Wurzel (s. oben) c und d sind unbedeutend.

2. Die sensible Wurzel.

a. Der Kern der kaudalen Wurzel liegt im *ganglion ciliare* und *gangl. Gasseri*. Die Fasern ziehen zum verlängerten Marke hinab und senden unterwegs vielfache Kollateralen in die *formatio reticularis* des verlängerten Markes. Auch ganze Fasern biegen in diese um, die meisten aber reichen bis zur kranialen Verlängerung der Dorsalhörner des Rückenmarkes, wo sie nach mehrfacher Abgabe von Kollateralen ihr Ende in feinen Verästelungen erreichen. Einzelne Fasern lassen sich bis in die Höhe des 2. und 3. Halsnerven verfolgen.

b. Das Faserbündel zum sog. sensiblen Kerne ist schwach. c. Ein ziemlich kräftiges Faserbündel steigt ins Kleinhirn auf, indem es an der lateralen Seite des Bindearmes vorbeizieht. Sehr schön ist diese Kleinhirnwurzel nach meinen Untersuchungen bei Katzenembryonen von 2,4 – 3 cm Länge nachzuweisen.

Die Ursprungskerne des Trigeminus werden durch eine zentrale Bahn mit dem Grosshirn verbunden, welche durch die Raphe und den Hirnschenkel zieht.

6. Der äussere Augenmuskelnerv.

Der Abducenskern besteht aus grossen, multipolaren Ganglienzellen und liegt in der Höhlung des Facialisknies am Boden der Hinterhirnkammer. Seine Wurzelfasern sind ungekreuzt und treten durch die *formatio reticularis* in ventraler Richtung nach aussen. Von einigen wird eine Kreuzung von Abducensfasern für wahrscheinlich gehalten.

7. Der Angesichtsnerv.

a. Der Kern der **motorischen Wurzel** liegt an der Ventralfläche des verlängerten Markes, seitlich von den Pyramiden. Äusserlich ist er durch eine Erhöhung, das *tuberculum faciale* gekennzeichnet. Die grossen multipolaren Ganglienzellen liegen nicht dicht gehäuft, sondern sind zum grossen Teile durch Fasern der *form. reticularis* getrennt. Ihre Nervenfasern steigen zuerst in feinen Bündeln dorsomedial an und ziehen dabei etwas kranial. Am Boden der Rautengrube biegen sie zu einem starken Strange vereinigt ventrolateral um und ziehen nach aussen.

b. Die **sensible Wurzel** hat ihren Kern im *ganglion geniculi*. Ihre Fasern treten in die *medulla oblongata* und laufen kaudal, indem sie sich der vereinigten Vago Glossopharyngeuswurzel beigesellen. Diese Bahn ist bei Katzenembryonen von 1 cm Länge gut nachweisbar. Auch der Facialis soll gekreuzte Fasern besitzen.

8. Hörnerv.

Am Hörnerven hat man zwei Wurzeln zu unterscheiden: die hintere oder dorsale und die vordere oder ventrale.

a. Die dorsale Wurzel hat ihren Kern im *ganglion cochleare*, welches den Spiralwindungen der Schnecke einwärts angelagert ist. Ihr Ende erreichen die Fasern derselben im *tuberculum acusticum* (*tub. laterale*), sowie im ventralen Kerne (vorderer Kern d. Aut.). Sie endigen daselbst zwischen den Zellen mit ausserordentlich reichlichen Endverästelungen. (Fig. 147.)

Die Fasern, welche im *tuberculum acusticum* ihr Ende finden, laufen zum Teil zwischen den Zellen des ventralen Kernes hindurch und bilden hierauf einen Faserzug, welcher das *tuberculum* von diesem Kerne trennt. Hierauf biegen sie seitwärts aus und verästeln sich mit stark gekräuselten, aber ziemlich langen Endfäserchen, welche manchmal Ähnlichkeit mit den Feuergarben einer platzenden Rakete haben. Auf ihrem Wege durch den ventralen Kern teilen sich die Fasern nicht selten und geben auch Kollateralen an den Kern selbst ab. (Fig. 147, I und II.)

Die im ventralen Kerne endenden Fasern teilen sich ebenfalls häufig und laufen in sehr unregelmässige, die verschiedensten Richtungen einschlagende, lange Endästchen aus. (Fig. 147, III.)

Von den multipolaren Nervenzellen dieser beiden Endbezirke der dorsalen Wurzel findet die Weiterleitung statt. Die *striae acusticae* sind nicht Endfasern des Acusticus, sondern sekundäre Bahnen.

b. Die Fasern der ventralen Wurzel haben sehr verschiedenartigen Verlauf. (Fig. 147, III d.)

Die ganze Wurzel tritt medial von der vorigen in das verlängerte Mark ein und läuft in schiefer Richtung dem Boden der Hinterhirnkammer zu, indem sie sich dabei fächerartig ausbreitet. Ein Teil der Fasern biegt aber als starkes Bündel um die kaudale Quintuswurzel, fährt in der *formatio reticularis* ebenfalls aus einander und schlägt nun zum Teil als kaudale Wurzel allmählich kaudale Richtung ein. Die Endigung der Fasern ist sehr verschiedenartig und zum Teile mit Sicherheit histologisch nicht feststellbar. Schon kurz nach dem Eintritt ins verlängerte Mark

gehen von vielen Fasern unter rechtem Winkel Kollateralen nach der dorsolateralen Seite ab, welche bald dorsale Richtung einschlagen und in einer Gruppe von Nervenzellen ihr Ende erreichen, die ventral vom *corpus restiforme* gelegen ist und dicht an die vestibulare Wurzel von der lateralen Seite herantritt. Die Stammfasern selbst laufen unter meist mehrfacher, gabeliger Teilung mediodorsal und es enden einzelne schon unterwegs im Verlaufe der Wurzel selbst. Ein weiterer Teil der Fasern endet nach mehrfacher Teilung in Gabelästchen sehr vereinzelt im Grau zwischen dem Boden der Hinterhirnkammer der kaudalen Quintuswurzel und dem *corpus restiforme*. Nach dieser Art der Endigung darf man wohl von einem cochlearen und vestibularen Endgebiete reden. Das erstere umfasst das *tuberculum acusticum* und den

Fig. 147.

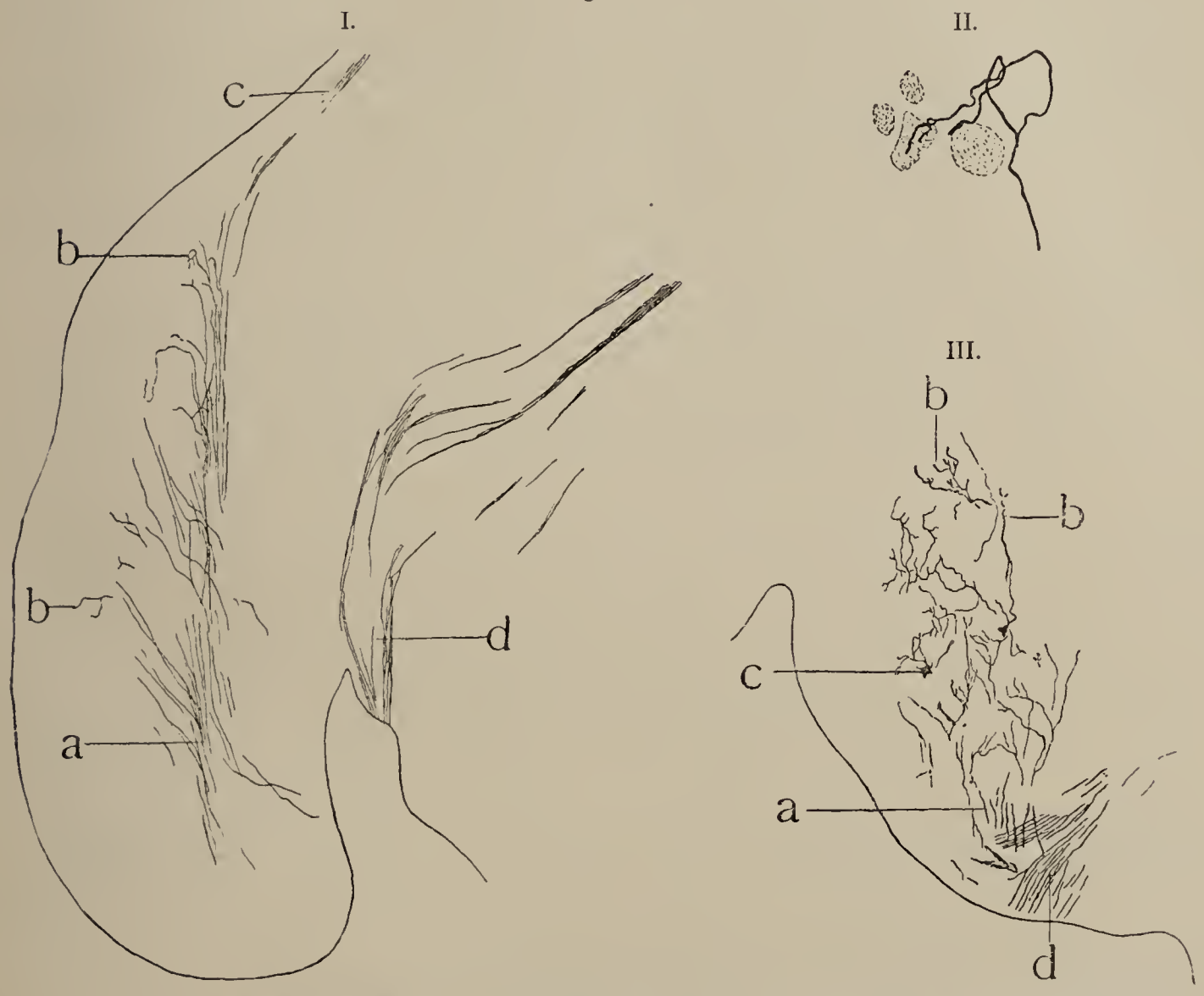

Fig. I. Das *tuberculum acusticum* der Katze. a Fasern der dorsalen Wurzel des Acusticus, b Endigungen derselben im *tuberculum*, c Fasern, welche weiter dorsal ziehen, d ventrale Wurzel des Acusticus.

Fig. II. Ende einer Acusticusfaser in der Nähe von Ganglienzellen des *tuberculum acusticum*, (vergl. Fig. I, oberes b).

Fig. III. Ventraler „Acusticuskern" der Katze. a Fasern der dorsalen Wurzel, b Endigungen derselben zwischen den Nervenzellen, c kleine Nervenzellen mit kurzem (?) Axenzylinderfortsatz, d ventrale Wurzel.

„ventralen Kern", das letztere ist viel umfangreicher und umfasst den „Vestibularishauptkern", den „dorsalen Kern", einen Kern ventral vom *corp. restiforme*, der noch keinen Namen hat, sowie die graue Masse um die kaudale Wurzel. Die in die kaudale Richtung umbiegenden Fasern ziehen zur *medulla oblongata* hinab, können jedoch im einzelnen nicht bis ans Ende verfolgt werden.

Über die zentralen Bahnen, welche von den Nervenzellen der Endgebiete des Acustiens ausgehen, herrscht noch mancher Widerspruch. Nach Held entwickeln sich sowohl aus dem *tuberculum acusticum* als dem ventralen Kerne je zwei Bahnen.

Die zentrale Bahn aus dem ventralen Kerne umschlingt das *corpus restiforme* von aussen nach innen; ihr schliessen sich die weder im *tuberculum*, noch im ventralen Kerne endenden Acusticusfasern an und erreicht sie ihr Ende a. im Facialiskern, der nasalen Olive und in der gekreuzten nasalen Olive. b. Die ventrale Bahn geht als *corp. trapezoides* in die Gegend der gleichseitigen und gekreuzten (?) nasalen Olive. Ein dritter Teil gelangt unmittelbar in die gekreuzte kaudale Schleife.

Die zentrale Bahn aus dem *tuberculum acusticum* geht a. zur gleichseitigen, nasalen Olive und in die *fibrae arcuatae internae* (s. Fig. 139). b. Der ventrale Teil dieser Bahn hat denselben Verlauf und die gleiche Beziehung wie die ventrale Bahn aus dem Ventralkerne. Von den nasalen Oliven aus führt die weiterleitende Bahn in der kaudalen Schleife zu dem kaudalen Vierhügel. (Held.)

Aus dem Hauptkerne des Vestibularnerven zieht ein Bündel zum Kleinhirn; aus dem „dorsalen Kerne“ ins *corpus restiforme*.

Die Beteiligung des *corp. trapez.* an der Verbindung zwischen ventralem Kern und kaudaler Schleife wird von v. Monakow und anderen geleugnet, ebenso die Kreuzung von Fasern aus dem *tub. acust.* in dem *corp. trap.*

9. u. 10. Zungenschlundkopfnerv und Lungenmagennerv.

a. Die sensiblen Wurzeln haben in den Ganglien des Vagus und Glossopharyngeus ihre Kerne, laufen in der *formatio reticularis* bündelweise quer durch

Fig. 148.

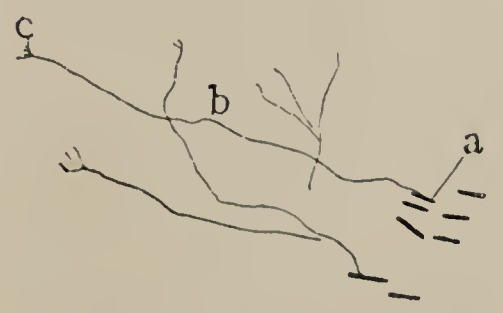

Kollateralen (b), welche von Fasern der kaudalen Vaguswurzel (a) in den sog. Vaguskern eindringen und sich in Endbäumchen (c) auflösen.

Fig. 149.

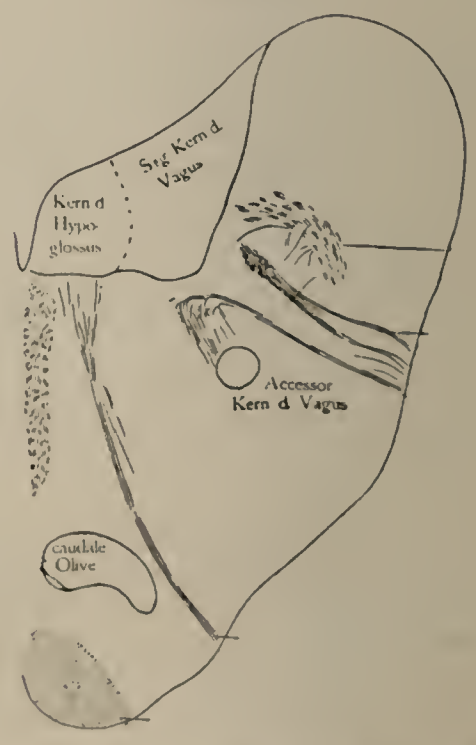

Ursprung des Hypoglossus und Vagus, halbschematisch. (Katzenembryo Golgische Methode.)

die kaudale Trigeminuswurzel und die *formatio reticularis*. Am zentralen Höhlengrau angelangt, biegen sie in kaudaler Richtung um und laufen, indem sie Kollateralen an das Zentralgrau abgeben, diesem entlang zum Halsmarke. Dieses Wurzelfaserbündel wird entsprechend der Kaudalwurzel des Trigeminus am besten als kaudale Vago-Glossopharyngeuswurzel bezeichnet.

Die graue Masse, in welcher sie ihr Ende erreicht, wurde bisher als Kern des Glossopharyngeus und Vagus bezeichnet. Sie liegt lateral vom Hypoglossuskern am Boden der Hinterhirnkammer und finden sich zahlreiche, kleine und mittelgrosse, multipolare Ganglienzellen in ihr.

Zu erwähnen ist noch das beim Facialis angeführte Bündel, welches von der

sensiblen Facialiswurzel ins verlängerte Mark herabsteigt; dasselbe gesellt sich der sensiblen Glossopharyngeuswurzel bei und dürfte dem Bündel entsprechen, welches nach Duval die *chorda tympani* mit dem „kleinzelligen, sensiblen Glossopharyngeuskern am Boden der Hinterhirnkammer verbindet. Auch vom Trigeminus laufen Fasern zur kaudalen Glossopharyngeuswurzel, welche sich nach meinen Untersuchungen bei Katzenembryonen von 0,8—0,9 cm Länge nachweisen lassen. Endlich senden Vagus und Glossopharyngeus noch Bündelchen ins Kleinhirn, wie der Trigeminus und Acusticus (direkte sensor. Kleinhirnbahn).

b. Die motorische Wurzel liegt der vorigen ventral an und besteht aus zweierlei Fasersorten. 1. Die eine stammt von mittelgrossen Nervenzellen, welche am Boden der Hinterhirnkammer gelegen sind. Dieser motorische Vaguskern setzt sich weiter kranial und lateral fort als der Hypoglossuskern an dessen kranialem Teile er beginnt. Sein Vorhandensein ist durch Forel nachgewiesen. 2. Eine zweite Fasersorte entspringt in dem sog. *nucleus ambiguus*. Die Fasern beider Sorten der motorischen Wurzel entsprechen in ihrem Verlaufe den Seitenwurzeln des Halsmarkes und können demnach dem Accessorius beigezählt werden.

11. Der Beinerv.

Die Wurzelfasern des Beinerven entspringen im Halsmarke nach Art von Seitenwurzeln aus den Seitenhörnern. Sie verlassen das Mark erst, nachdem sie eine Strecke weit nasal verlaufen sind. Die aus dem *nucleus ambiguus* kommenden Fasern des Vagus und Glossopharyngeus sind als Teile des Accessorius anzusehen.

12. Der Zungenfleischnerv

hat seinen Kern neben der Medianfurche am Boden der Hinterhirnkammer. Aus den ziemlich grossen, multipolaren Ganglienzellen laufen die Fasern ventral in einigen geschlossenen Bündeln. Wie im Kerne der anderen motorischen Kopfnerven, so findet sich auch im Hypoglossuskerne ein Flechtwerk von Endfasern, welche zum Teil aus dem hinteren Längsbündel stammen. Bei Embryonen lassen sich verschiedene Gruppen von Zellen unterscheiden, welche möglicherweise auch physiologisch getrennt werden könnten. Der sog. Rollersche Kern, welcher ventral vom Hypoglossuskern liegt und kleine Zellen besitzt, hat nichts mit dem Hypoglossus zu thun, ebenso wenig einige andere, in der Nähe gelegene Zellgruppen. Eine Kreuzung von Hypoglossusfasern wird von Forel auf das Entschiedenste geleugnet. Sollte eine solche bestehen, so kann sie nur durch ganz vereinzelte Fasern dargestellt werden. Immerhin ist es fraglich, ob Fasern, welche aus der Hypoglossusbahn auf die andere Seite treten, dem Nerven selbst angehören und nicht eingebogene Fasern der *formatio reticularis* sind.

Austritt und Verlauf der Gehirnnerven.

Für die gewöhnliche Betrachtung rechnet man die Nerven von ihrem scheinbaren Ursprunge an. Ihr Verhalten beim Durchtritte durch die *dura mater* ist verschieden. Während der Sehnerv, gemeinschaftliche Augenmuskelnerv, Rollmuskelnerv; Augen- und Oberkieferast des dreigeteilten Nerven, sowie der äussere Augenmuskelnerv in lange Scheiden der harten Hirnhaut eingeschlossen sind, indem sie erst eine weite Strecke am Boden der Schädelhöhle hinlaufen,

Fig. 150.

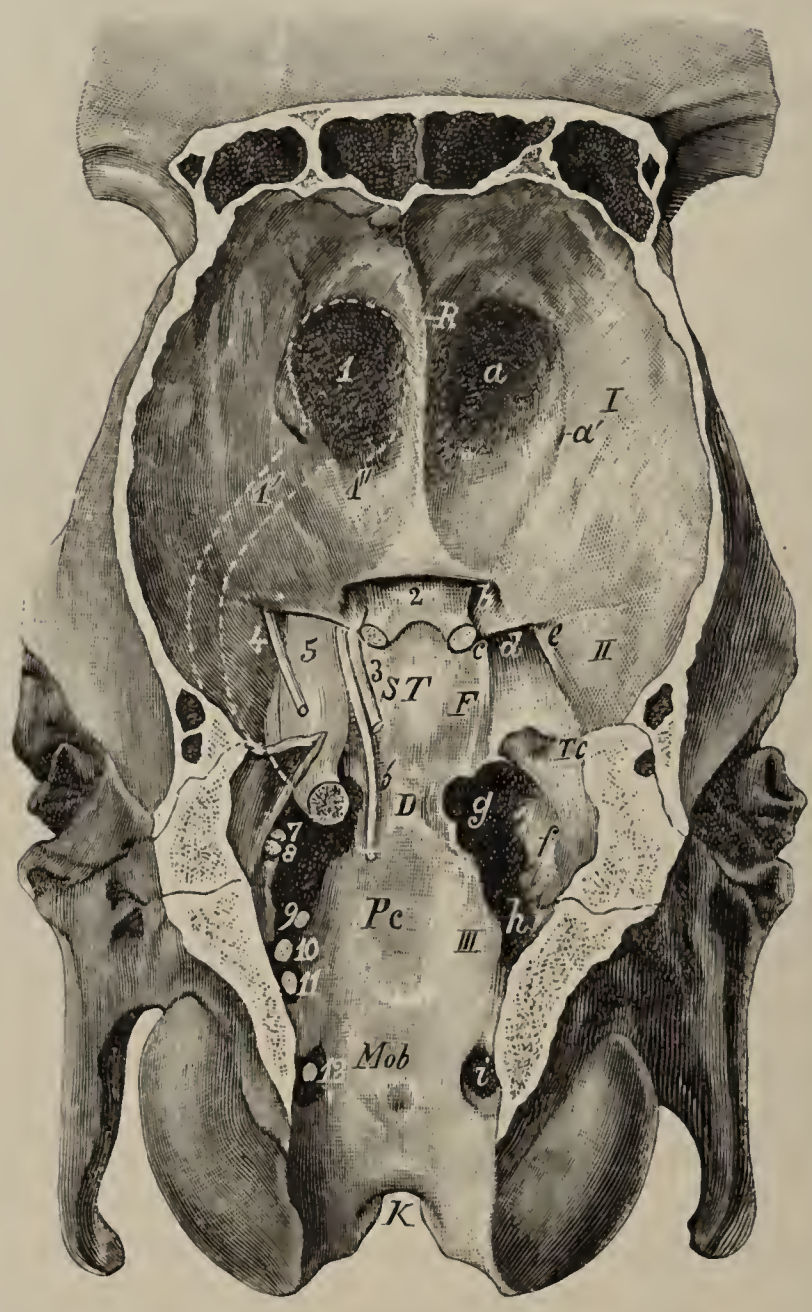

Schädelhöhle des Pferdes nach Wegnahme des Schädeldaches.

Die zwölf Kopfnerven sind halbschematisch auf der linken Seite eingezeichnet. Vorne (oben in der Figur) sieht man noch in die Schädelhöhle.

I. vordere, II. mittlere, III. hintere Schädelgrube. R. *rostrum* des Keilbeines (Keilbeinschnabel) S. T. *sella turcica* (Türkensessel), F. *fossa hypophyseos* (Grube für den Gehirnanhang), D. *dorsum sellae* (Sattelehne), P. c. Stelle wo die *pedunculi cerebri* dem Basilarfortsatze des Hinterhauptsbeines aufliegen, Mob. Stelle, wo die *medulla oblongata* aufliegt.

Löcher. a Siebbeingruben mit den Löchern der Siebplatte, a′ Siebbeinloch, b Sehspalte, c Rinne für den Abducens und Oculomotorius, führt zum hinteren Augenhöhlenloch, d Rinne für den Trigeminus, führt zum hinteren Augenhöhlen- und Kinnbackenloch, e Rinne für den Trochlearis, führt zum Rollnervenloch, f innerer Gehörgang, g vordere, h hintere Abteilung des Drosseladerloches, i Knopfloch, k Hinterhauptsloch.

Nerven. 1 Riechkolben. 1′ Lage des lateralen, 1″ des medialen Schenkels der Riechwindung, 2 Sehnervenkreuzung, 3 Oculomotorius, 4 Trochlearis, 5 Trigeminus mit dem *ganglion Gasseri*, 6 Abducens, 7 Facialis, 8 Acusticus, 9 Glossopharyngeus, 10 Vagus, 11 Accessorius, 12 Hypoglossus.

(1 tritt durch die Löcher der Siebplatte, 2 durch das Sehloch, 3 und 6 durch das hintere Augenhöhlenloch, 4 durch das Rollnervenloch, 5 durch das hintere Augenhöhlen- und Kinnbackenloch, sowie durch den vorderen Teil des gerissenen Loches, 7 tritt durch den inneren Gehörgang, Fallopischen Kanal und das Warzenloch, 9, 10, 11 durch den hinteren Teil des gerissenen Loches, 12 durch das Knopfloch.

treten die Fasern des Riechnerven, der Unterkieferast des Trigeminus, der Hörnerv, Angesichtsnerv, sowie der 9. bis 12. Gehirnnerv, ohne Weiteres durch diese Haut hindurch. Immer aber hängt die, den Nerven weiter begleitende Scheide mit der *dura mater* zusammen. Bei dem oben angeführten Verlaufe einzelner Nerven innerhalb der Schädelhöhle ist klar, dass ihr Durchtritt durch die Löcher der Schädelkapsel weit vom scheinbaren Ursprung entfernt sein muss, weshalb hier in Kürze eine Übersicht dieser Verhältnisse gegeben werden soll:

Der Riechnerv zieht durch die zahlreichen Löcher der Siebbeinplatte, von der Nasenhöhle zum Riechkolben. Durch den *canalis opticus* und die *fissura optica* gelangt der Sehnerv herein. Der Oculomotorius läuft von dem Hirnschenkel weg in einer langen Rinne und von der *dura mater* umscheidet, zum hinteren Augenhöhlenloch. Unmittelbar lateral von ihm liegt der Abducens, welcher durch dasselbe Loch seinem Muskel zusteuert. Bedeutend weiter lateral, meist in einem eigenen Kanale durch das Rollnervenloch in die Augenhöhle ziehend, liegt der Trochlearis. Ventral von diesen drei Nerven und durch eine Platte der *dura mater* von ihnen getrennt, ist der Augenast und Oberkieferast des Trigeminus gelegen. Eine breite Rinne, welche im Keilbein, lateral von der Rinne für Abducens und Trochlearis eingegraben ist, nimmt diese Trigeminusäste, sowie das *ganglion Gasseri* auf. Der Augenast tritt durch das hintere Augenhöhlenloch herein, der Oberkieferast durch das Kinnbackenloch, welches ja nur durch eine dünne Knochenplatte von dem vorigen getrennt ist. Der Unterkieferast des Trigeminus findet seinen Durchtritt am mittleren Ausschnitte des Vorderrandes vom gerissenen Loche. Der Facialis und Acusticus laufen miteinander durch den inneren Gehörgang, während der Glossopharyngeus, Vagus und Accessorius durch den hinteren Teil des gerissenen Loches treten. Der Hypoglossus endlich verlässt durch das Knopfloch die Schädelhöhle. Mit Ausnahme des Abducens und Accessorius) gelangen also vom Unterkieferaste des Trigeminus ab kaudalwärts alle Kopfnerven fast unmittelbar nach aussen.

Bei den Tieren, welche noch ein ovales Loch haben, tritt der Unterkieferast des Trigeminus durch dasselbe hindurch.

Von allen Löchern der Schädelkapsel sind demnach das hintere Augenhöhlenloch (Oculomotorius, Abducens, Augenast des Trigeminus)

sowie das gerissene Loch (Unterkieferast des Trigeminus, 9. 10. und 11. Kopfnerv) die am meisten befahrenen; ihnen schliesst sich der innere Gehörgang (Facialis und Acusticus) an, welcher vom Facialis bald verlassen wird, indem dieser Nerv im Fallopischen Kanal zum Warzenloche zieht. Nur das Rollnervenloch, Kinnbackenloch (rundes Loch) mit dem Oberkieferaste des Trigeminus und das Knopfloch mit dem Hypoglossus haben, abgesehen von den Löchern der Siebbeinplatte nur je einen Nerven.

I. Der **Riechnerve.** *nervus olfactorius.*

Der Riechnerv besteht aus einer Anzahl von Nervenbündeln, *fila olfactoria*, welche von der Riechschleimhaut zum Riechkolben ziehen. Sie durchbohren dabei, nur von einer die Bündel umscheidenden Fortsetzung der Hirnhäute eingehüllt, die Löcher des Siebbeines. Ein Zweig lässt sich seitlich von der Pflugschare bis zum Nasengaumenkanale verfolgen, dessen Riechzellen, wie auch die des Jakobsonschen Kanales ebenfalls Fasern zum Gehirn senden.

Fig. 151.

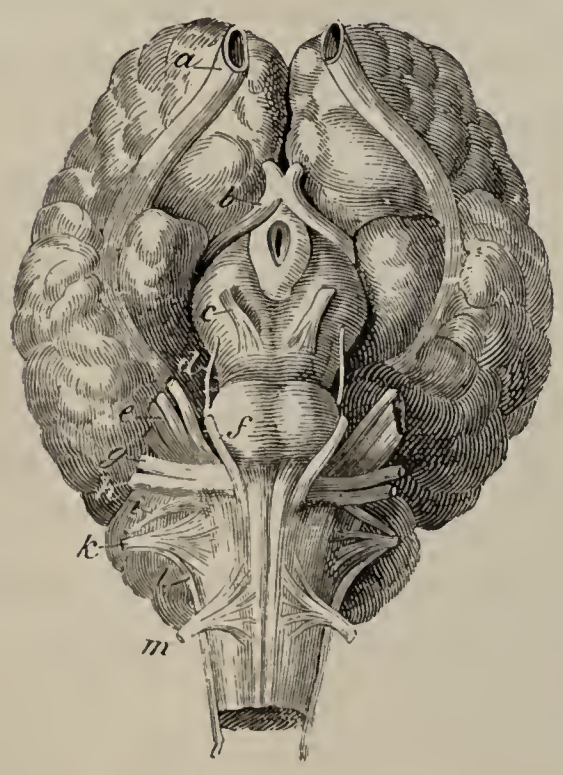

Pferdegehirn von der Grundfläche. a *tractus olfactorius*, b Sehnerv, c gemeinschaftlicher Augenmuskelnerve, d Rollmuskelnerv, e dreigeteilter Nerv, f äusserer Augenmuskelnerv, g Angesichtsnerve, h Hörnerve, i Zungen-Schlundkopfnerve, k Lungenmagennerve, l Beinnerve, m Zungenfleischnerve. (Leyh.)

Das Übrige siehe *tractus* und *bulbus olfactorius* (S. 285).

II. Der **Sehnerve.** *nervus opticus.*

Der Sehnerve ist in dem Stiel der Augenblase, welcher diese mit dem Gehirn in Verbindung setzte, entstanden und daher kein Nerv im eigentlichen Sinne des Wortes. Seine Fasern verlaufen in der Hauptsache von der Retina zum Gehirn, nur wenige haben umgekehrte Richtung.

Als runder, kräftiger Strang zieht er, in das Augenfett eingebettet, mit leichter S-förmiger Krümmung vom Auge zum Sehloche, tritt durch den *canalis opticus* in die Schädelhöhle und besitzt an der Sehspalte sein Chiasma. Von der Kreuzungsstelle aus zieht der bandartige *tractus opticus* dorsalwärts und geht über die Oberfläche des *thalamus opticus* wegliegend in diesen und den nasalen Vierhügel über.

Das **chiasma** *nervorum opticorum*, (Sehnervenkreuzung) stellt eine, bei den Haustieren, wahrscheinlich nur teilweise Kreuzung der Sehnervenfasern dar (s. unten), liegt vor dem grauen Hügel und in der Sehnervenspalte des Keilbeines.

Der Sehnerve wird von der Pia, Arachnoidea und Dura des Gehirnes überzogen, und so spricht man denn auch von einer Pial-, Arachnoideal- und Duralscheide desselben.

Die Pia umgiebt den Sehnerven unmittelbar und schickt ein bindegewebiges Fachwerk, welches die Sehnervenbündel des Opticus umgiebt, ins Innnere desselben. Die Dura bildet eine lockere Scheide um ihn *(vagina fibrosa nerv. optic.)* und verschmilzt am Ende des Schloches mit der Periorbita. Der Raum zwischen ihr und dem Sehnerven ist ein Lymphraum, der sowohl mit dem Subdural-, als auch dem Subarachnoidealraum des Gehirnes zusammenhängt, und welcher als intervaginaler oder subvaginaler Raum bezeichnet wird. Durch die Fortsetzung der Arachnoidea auf den Sehnerven wird dieser Raum in zwei Abteilungen gebracht, die mit den entsprechenden Räumen der Gehirnhöhle zusammenhängen.

Der **tractus opticus** (Fig. 152) gehört nur noch zum Teile dem Sehnerven an. Er zieht von der Sehnervenkreuzung aus schief in dorsokaudaler Richtung über den Hirnstiel weg und ist dabei teilweise vom Schläfenlappen und Zitzenfortsatze gedeckt. Er wird deshalb vom *nervus opticus* als etwas Besonderes unterschieden, weil er neben den eigentlichen Sehnervenfasern auch noch Faserbündel enthält, die mit dem Sehen nichts zu thun, sondern andere funktionelle Bedeutung haben.

Fig. 152.

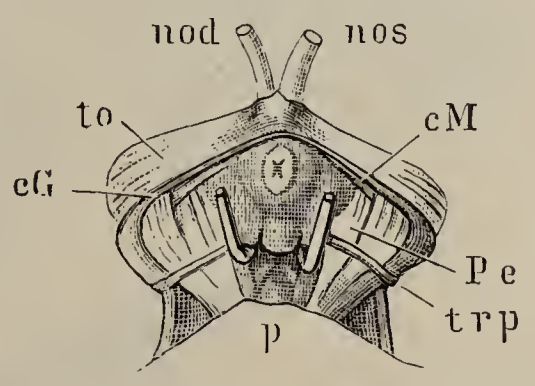

Basis des Zwischen- und Mittelhirnes vom Kaninchen, nach Entfernung des rechten Augapfels. Nach Gudden.

nod der atrophierte rechte Sehnerv, nos linker Sehnerv, to *tractus opticus* mit cG (weiss), Guddenscher *commissura inferior*, cM Meynertsche Kommissur, sich in den Pedunculus Pe einsenkend, trp *tractus peduncularis transversus*, p Brücke.

Physiologisches. Durch den Sehnerven werden die Reize der Lichtwellen von der Netzhaut zum Gehirne geleitet. Sie gelangen zuerst ins Zwischenhirn und Mittelhirn und werden von den dortigen Zentren dem Grosshirne übermittelt, wo in der Sehgegend des Hinterhauptslappens auch die Erinnerungsbilder festgelegt werden.

Ausserdem werden eine Anzahl von Reflexen durch ihn vermittelt, von denen die reflektorische Erweiterung und Verengerung der Pupille am bemerkenswertesten ist. Auch der Stoffwechsel und die Atmung werden durch den Opticus beeinflusst.

III. Der **gemeinschaftliche Augenmuskelnerv.** *nervus oculomotorius* (Fig. 153, b).

Nach seinem Hervortreten aus den Hirnschenkeln legt sich der Oculomotorius an die Dorsalfläche des fünften Paares an, ist

in einem besonderen Fache von einer Scheide eingeschlossen und geht mit dem ersten Aste des letztgenannten Nerven durch das hintere Augenhöhlenloch in die Augenhöhle. Hier teilt er sich in zwei Äste.

a. Der obere Ast giebt Zweige an den oberen Geraden, an den inneren Heber des oberen Augenlides und an den Grundmuskel.

b. Der untere, längere Ast kreuzt den Sehnerven lateral und versieht den inneren geraden Muskel des Augapfels, den unteren

Fig. 153.

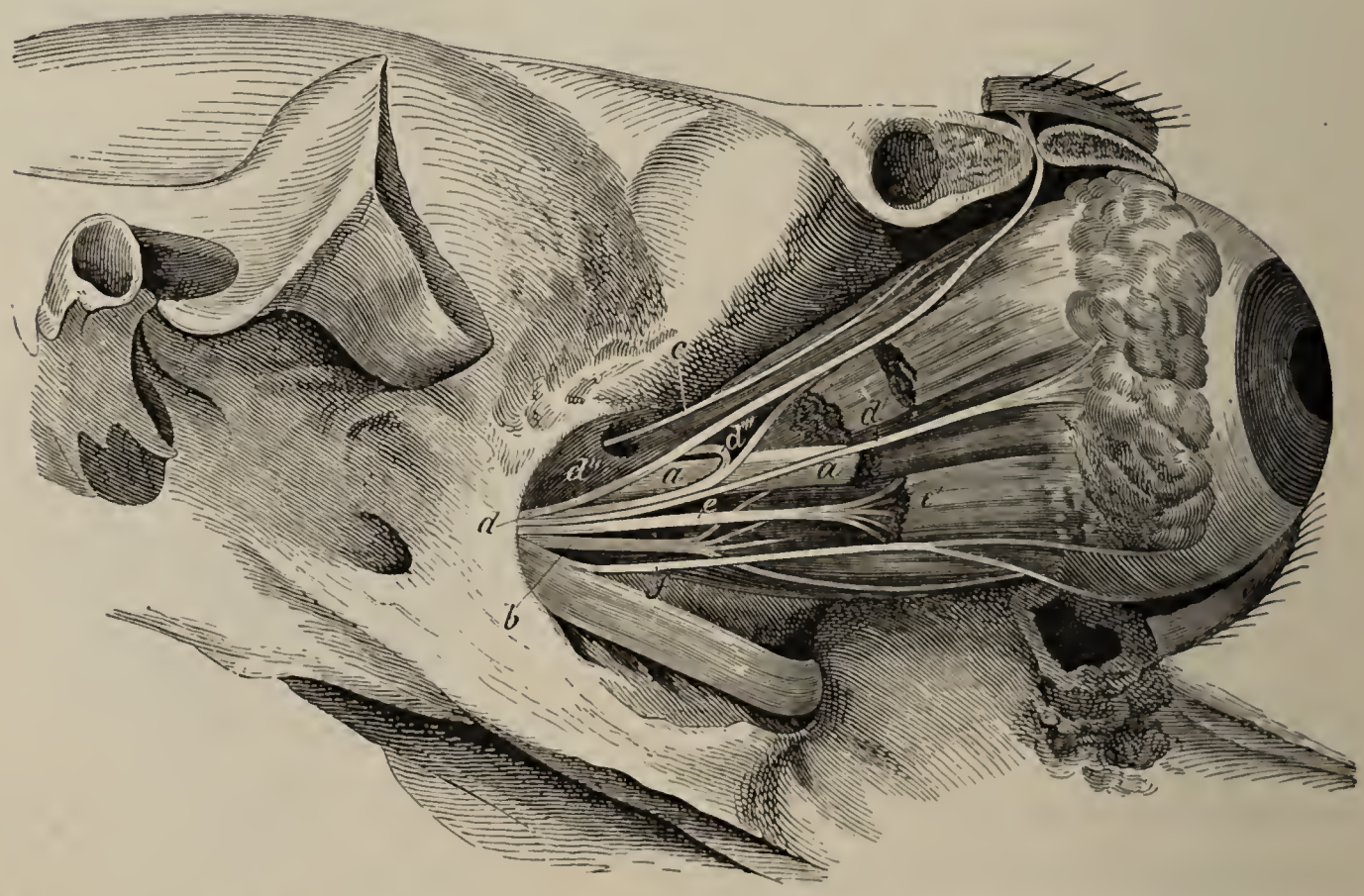

a a Sehnerv, b gemeinschaftlicher Augenmuskelnerv, c Rollmuskelnerv, d erster Ast vom dreigeteilten Nerven, d' Thränennerv, d'' Stirnnerv, d''' Siebbeinnerv, e äusserer Augenmuskelnerv, e' der äussere gerade Muskel, f unterer Augenlidnerv (vom 2. Ast des 5) (Leyh.)

geraden, den Grundmuskel und mit einem längeren Zweig, den kleinen schiefen. Von ihm geht ein Faden zum Ciliarknoten (die kurze oder motorische Wurzel desselben).

Physiologisches. Vom Oculomotorius werden mit Ausnahme des *rectus extern.* und *obliq. major.* die Augenmuskeln innerviert. Ausserdem führt er dem Pupillarverengerer Fasern zu, die selten im Abducens oder Trigeminus verlaufen. Auch der *musculus ciliaris* erhält Fasern vom Oculomotorius und dadurch wird dieser zum hauptsächlichsten Accomodationsnerven.

IV. Der **Rollmuskelnerve**, *nervus trochlearis.* (Fig. 153, c.)

Der 4. Gehirnnerve tritt an der Dorsalfläche des nasalen Marksegels zu Tage, schlägt sich ventral um Haube und Hirnstiel herum, tritt in ein Fach der Dura und verläuft nun in einer be-

sonderen Rinne des Keilbeines. Er tritt endlich durch das Rollnervenloch oder ausnahmsweise mit dem 5. Nervenpaare durch das hintere Augenhöhlenloch in die Augenhöhle; dann zieht er als dünner Faden an der kaudalen Augenhöhlenwand in der Richtung gegen den Augapfel, senkt sich aber, der Aussenfläche des grossen schiefen Augenmuskels aufliegend, in diesen ein und verbreitet sich in ihm.

V. Der **dreigeteilte Nerv,** *nervus trigeminus.*

Der Trigeminus oder Quintus ist der grösste Gehirnnerve. Sein scheinbarer Ursprung liegt am Nasalende der seitlichen Brückenteile. In geringer Entfernung vom Gehirne liegt als Kern des sensiblen Teiles, das grosse halbmondförmige *ganglion Gasseri.* Es ist mit kaudaler Aushöhlung dem Trigeminusausschnitte des Felsenbeines eingelagert und von der Dura überzogen. Die motorische Wurzel zieht an dem Ganglion dicht anliegend vorbei und vereinigt sich unmittelbar nasal von diesem mit dem sensiblen Teile des Nerven. Dieser verläuft nun in einem Kanale der harten Hirnhaut, um sich schliesslich in drei Äste, **Augenast, Oberkieferast** und **Unterkieferast** zu trennen.

A. Der **Augenast.** *ramus ophthalmicus.* (Fig. 153, d.)

Derselbe ist der kleinste der 3 Äste des fünften Nervenpaares. Er läuft in der medialen Abteilung der Rinne, die sich zur Seite des Keilbeinkörpers befindet und ist hier zwischen den Blättern der harten Hirnhaut eingeschlossen. Er tritt durch das hintere Augenhöhlenloch in die Augenhöhle und teilt sich in drei Äste:

1. Der **Thränennerve** *(nervus lacrymalis)* (d'). Derselbe läuft dem inneren Heber des oberen Augenlides dorsal aufliegend in mehreren Fäden nach vorne, verbreitet sich in der Thränendrüse und giebt starke Äste zur Haut und Schleimhaut des oberen Augenlides, die sich mit Ästen des Stirnnerven verbinden. — Von ihm geht ein Ast durch die Schläfengrube nach rückwärts und verbindet sich mit Zweigen des oberflächlichen Schläfennerven vom siebenten zum vorderen Ohrgeflecht, ebenso geht er eine schwache Verbindung mit dem Unteraugenlidnerven ein.

2. Der **Stirnnerv** (*nervus frontalis*) (d") läuft an der inneren Wand der Periorbita nach vorne, tritt an der Basis des Augenbogenfortsatzes durch das Stirnloch und verbreitet sich in der Haut der Stirne, des oberen Augenlides und der Conjunctiva. Er verbindet sich mit den Stirnzweigen vom Joch-Schläfennerven des siebenten, sowie mit Zweigen des Thränennerven.

3. Der **Nasen-Augennerve** (*nervus naso-ciliaris*)*) ist der stärkste der drei Äste. Er verläuft, eingeschlossen vom Grundmuskel des Auges an der medialen Seite des Sehnerven und teilt sich in zwei Hauptäste:

a. Der Unterrollnerv (*n. infratrochlearis h.*) läuft in der Augenhöhle mehr gegen die mediale Wand zu unter dem Rollknorpel nach vorne und verbreitet sich an der Haut und Schleimhaut in der Umgegend des medialen Augenwinkels, im dritten Augenlide, sowie dessen Drüse. Er giebt Äste ab an die Thränenkarunkel, die Thränenröhrchen und den Thränensack.

b. Der Siebbeinnerve (*nervus ethmoidalis*)**) (d‴) läuft gepaart mit der Augen- und Siebbeinarterie, deren medialer Wand er anliegt, tritt durch das Siebbeinloch in die Gehirnhöhle und gelangt, ohne die harte Hirnhaut zu durchbohren, durch ein Loch der Horizontalplatte des Siebbeines in den Grund der Nasenhöhle. Er verbreitet sich an der Schleimhaut der Nasenscheidewand, jener der dorsalen Muschel und der Dorsalwand der Nasenhöhle.

Schon meist vor der Teilung, noch in der Schädelhöhle, giebt der Nasen-Augennerve ab:

c. den Ciliarnerven (*nervus ciliaris*) ab. Von ihm gehen ein oder mehrere feine Fäden zum Ciliarknoten und bilden die lange oder sensible Wurzel desselben (*radix longa*). (Siehe Ciliarknoten.)

B. Der Oberkieferast. *ramus maxillaris superior.* (Fig. 154, a.)

Dieser Ast ist der stärkste von den dreien. Er ist eine Strecke weit mit dem Augenaste verbunden, trennt sich jedoch schon in der Gehirnhöhle von ihm und tritt durch das Kinnbackenloch nach aussen. Er verläuft demnach ausserhalb der Periorbita in der Keilbeingaumengrube und ist hier immer von Fett bedeckt. Er teilt sich in drei Hauptäste. (Vergl. auch Fig. 25 Bd. II, S. 49.)

1. Der **Unteraugenlidnerve** (*nervus subcutaneus malae h.*) (b) ist sein schwächster Zweig. Er tritt dorsal vom Hauptaste los, läuft an der nasalen Wand der Augenhöhle nach vorne und dorsal und verzweigt sich im unteren Augenlide. Er tauscht mit dem Thränennerven feine Zweige aus.

2. Der **Keilbein-Gaumennerve** (*nervus spheno-palatinus*) (a'). Es ist dies ein stärkerer Ast, der entgegengesetzt vom vorigen aus dem Hauptaste entspringt, unmittelbar dem Knochen aufliegt und sich durch das geflechtartige Aussehen, das er nach unten annimmt, auszeichnet. Er teilt sich im nasalen Ende der Keilbeingaumengrube in folgende Endäste:

a. Der **Nasen-Gaumennerve** (*nervus naso-palatinus h.*) (c) oder

---

*) Nasennerve, Gurlt, *n. nasalis.*

**) (Obere) Nasennerve, *n. nasalis anterior.*

hinterer Nasennerve*). Derselbe tritt mit den gleichnamigen Gefässen durch das Nasengaumenloch, hat an dieser Stelle meist 2—3 kleine Ganglien, die sog. Nasen-Gaumenknoten (*ganglia naso-palatina*), und teilt sich in zwei Äste:

α. Der mediale Ast, Nasenscheidewandnerv, *nervus septi narium*, läuft an der medialen Seite der Schleimhaut nach abwärts, giebt einen Zweig an die Jakobsonsche Röhre, der sich mit Fäden vom Olfactorius verzweigt, sowie einen Gaumenzweig, welcher durch die

Fig. 151.

Zweiter und dritter Ast des 5. Nervenpaares beim Pferde. a Oberkieferast, a′ Keilbein-Gaumennerv, b Unteraugenlidnerv, c Nasengaumennerve, d grosser Gaumennerv, e Nerven der Molaren, f kleiner Gaumennerv, g Unteraugenhöhlennerv, g′ oberflächlicher Nasennerve (Nasenrückennerv), g″ unterer Nasennerv, g‴ Nerv der Oberlippe, h Unterkieferast, i äusserer Kaumuskelnerv, k tiefer Schläfennerv, l innerer Kaumuskelnerv, m Backennerve, n oberflächlicher Schläfennerv, o Unterkiefernerv, o′ Kinnnerve, p Zungennerve, p′ oberflächlicher, p″ tiefer Ast desselben. (Leyh.)

Gaumenspalte tritt und im harten Gaumen und dem Zahnfleische der Schneidezähne endet.**)

β. Der laterale Ast tritt an die ventrale Dütte und verbreitet sich in ihrer Schleimhaut, sowie in jener des mittleren und ventralen Nasenganges.

b. Der **grosse Gaumennerv** (*nervus palatinus major* oder *pterygo-palatinus h.*) (d). Es ist dies ein starker Ast, der mit der gleichnamigen

*) *Nerv. nasalis posterior*, oberer Nasennerve.

**) Es ist dies der *Nervus naso-palatinus Scarpae hom.* Beim Rinde besteht er nur aus grauen Nervenfäden, Bruch.

Arterie durch den Gaumenkanal in die Gaumenrinne geht und sich nun zu einem weitmaschigen Geflechte auflöst, das sich mit jenem des entgegengesetzten Nerven verbindet und in dem harten und weichen Gaumen endet. Von ihm gehen mit den Arterienästen Zweige durch das knöcherne Gaumengewölbe hindurch zur Schleimhaut des Nasenhöhlenbodens.

c. Der kleine Gaumennerv *(nervus palatinus minor)* (f) läuft gepaart mit der Gaumenvene zwischen der Beule des Grosskieferbeines und dem Flügelfortsatze des Keilbeines zum Gaumensegel, in dessen Schleimhaut er sich verzweigt. Sowohl der grosse, wie kleine Gaumennerve erhalten zahlreiche sympathische Fäden vom Keilbein-Gaumengeflecht, sowie motorische vom 7. (durch den Vidischen Nerven), die den gemeinschaftlichen Gaumenmuskel (und *Azygos uvulae*) innervieren.

3. Der **Unter-Augenhöhlennerve** *(nervus infraorbitalis)* (g) ist der fortgesetzte Oberkieferast und stärker als der Keilbein-Gaumennerve. Derselbe durchläuft den Unteraugenhöhlenkanal und verzweigt sich mit seinen Endästen im Angesicht, an den Lippen und Backen. Aus ihm gehen hervor:

a. Die eigentlichen Zahnnerven des Oberkiefers (*nervi alveolares r. dentales superiores*). Es sind dies feine Äste, die in engen Knochenkanälchen des Grosskieferbeines und der Knochenplatte, welche den knöchernen Unteraugenhöhlenkanal trägt, verlaufen. Sie bilden ein förmliches Geflecht (*plexus dentalis superior*), von welchem Zweige in die Pulpa der Backzähne, ins Alveolarperiost und Zahnfleisch, sowie in die Auskleidung der Highmorshöhle ziehen. Man kann kaudale hintere Äste*) unterscheiden, die schon vor dem Eintritte in den Unteraugenhöhlenkanal zur Grosskieferbeinbeule sich begeben und die 3 Molaren innervieren; mittlere Äste**), die ebenfalls zum Teile zu den Molaren und hinteren Prämolaren gehen und endlich vordere Äste für die vorderen Prämolaren. Von den letzteren dringt ein Zweig bis in den Zwischenkiefer und versieht Hakenzahn und Schneidezähne des Oberkiefers***).

Nachdem der fortlaufende Ast am Unteraugenhöhlenloche wieder zum Vorschein gekommen, verteilt er sich in seine Endäste. Dieselben laufen in der Tiefe, bedeckt vom besonderen Heber der Oberlippe und dem Stirnmuskel der Nase und Lippe. Es gehen einige Äste zur Nasentrompete, oberflächliche Nasennerven (g'), ein weiterer, mehr nach rückwärts gelegener Ast, unterer Nasennerve (g''), zum Nasenloche und dessen Umgebung und endlich ein starker Nerve zur Oberlippe, Nerv der Oberlippe (g'''). Diese Nerven enden in der allgemeinen Decke, in der Schleimhaut und geben verhältnis-

*) Nerven der Molaren oder *nn. alveolares dentales superiores posteriores.*

**) *rami alv. (dent.) superiores medii.*

***) *nervus alv. (dent.) superior anterior.*

mässig starke Äste an die Tasthaare. Sie verbinden sich mit Ästen des siebenten Nervenpaares (sog. kleines Gänsefussgeflecht).

(Das Keilbein-Gaumengeflecht und den Vidischen Nerven siehe Seite 320 u. f.)

C. Der **Unterkieferast** (*ramus maxillaris inferior*, Fig. 154, h).

Dieser Ast ist noch etwas stärker als der vorige und birgt in seiner Fasermasse nahezu die ganze motorische Wurzel des dreigeteilten Nerven. Er ist nur kurz, tritt durch das Drosseladerloch nach rückwärts und besitzt zu seinem Durchgange einen Ausschnitt an der Basis der Felsenbeinpyramide (Fig. 108, Bd. I). Er teilt sich sogleich nach seinem Austritte in die Endäste.

a. Vor seinem Austritte aus der Schädelhöhle giebt er sehr feine Fäden an den siebenten, achten und sympathischen Nerven, die ins Labyrinth eindringen. (Lavocat.)

b. Der oberflächliche Schläfennerve (*nervus temporalis superficialis*)*) (n) schlägt sich über und hinter dem Gelenkfortsatze des Unterkiefers auf die Angesichtsfläche. Er giebt zunächst ab:

α. Zweige zum vorderen Ohrgeflecht und zur Ohrspeicheldrüse. Letztere bilden mit Zweigen des Hautnerven vom siebenten das Ohrdrüsengeflecht (*plexus parotideus*).

β. Einen schwächeren Ast, der hinter der Gesichtsleiste mit der querlaufenden Angesichtsarterie nach abwärts geht und sich mit Ästen des siebenten Nerven verbindet.

γ. Der stärkere, fortlaufende Ast verbindet sich mit dem fortlaufenden Aste des siebenten auf der äusseren Fläche des Masseter zum grossen Gänsefussgeflechte.

Die Äste β und γ verbreiten sich in der allgemeinen Decke über dem Masseter und den Backen.

c. Der **Backennerve** (*nervus buccinatorius*)**) (m) läuft in der Tiefe zwischen beiden Portionen des Flügelmuskels nach vorwärts, tritt über dem hintersten Backzahne zwischen die Schleimhaut und Muskulatur der Backen und endet in der Schleimhaut der Backen und Lippen. Er anastomosiert nach vorwärts mit einem Zweige des siebenten. Er ist fast ganz sensibler Nerve und verbreitet sich in der Backenschleimhaut. Doch besitzt er auch sekretorische Fasern für die Backendrüsen (und für die Orbitaldrüse der Fleischfresser.)

Der Backennerve giebt endlich über der Beule des Oberkiefers einige feine Ästchen ab, die ein kleines Geflechte bilden, von welchem Fäden an den weichen Gaumen, an die Backen, ans Zahnfleisch und an die Backenarterie treten.

---

*) *nv. auriculo-temporalis.*

**) Wangennerve, *n. bucco-labialis.*

d. Der **äussere Kaumuskelnerv** (*nervus massetericus*)*) (i) ist ein mittelstarker Ast, der unter dem Gelenkfortsatze des Unterkiefers durch den halbmondförmigen Ausschnitt nach aussen zum äusseren Kaumuskel läuft und in ihm sich verzweigt. Aus seinem Anfange kommen:

α. Die tiefen Schläfennerven (*nervi temporales profundi*)**) (k). Es sind dies 1—4 schwächere Zweige, die in den Schläfemuskel des Unterkiefers treten und sich in ihm verzweigen.

e. Der **innere Kaumuskelnerve** (*nervus pterygoïdeus*)***) (l). Es sind dies mehrere feine Äste, die unmittelbar nach dem Austritte aus dem Drosseladerloche vom medialen Rande des Hauptastes abgehen und sich in den beiden Portionen des Flügelmuskels verbreiten. Von ihm geht

α. ein feiner rückläufiger Zweig, der Nerv des Trommelfellspanners (*nervus tensoris tympani*) am vorderen Rande der Eustachischen Röhre in die Paukenhöhle zum Hammermuskel.

β. Zweige an den Griffelmuskel und Griffelrollmuskel des Gaumensegels.

f. Der **Unterkiefernerve**†) (*nervus mandibularis vel maxillae inferioris*) (o) bildet mit dem Zungennerven einen gemeinschaftlichen Ast, der anfangs zwischen beiden Portionen des Flügelmuskels, dann zwischen dem Unterkiefer und Flügelmuskel gelagert ist. Er tritt mit der unteren Zahnarterie und -Vene in den Unterkieferkanal. Von ihm kommen:

α. Der Nerv des Kiefermuskels des Zungenbeines (*nervus mylohyoideus*). Derselbe ist schwach und verbreitet sich in diesem Muskel, sowie im zweibauchigen und der Haut des Kinnes.

β. Der untere Zahnnerve (*nervus alveolaris s. dentalis inferior*) ist ebenfalls schwach, nicht immer scharf vom Hauptast abgegrenzt und giebt die eigentlichen Nerven für die Backzähne, den Haken- und die Schneidezähne des Unterkiefers, sowie feine Zweige für das Alveolarperiost und Zahnfleisch ab. Er folgt dem Verlaufe der entsprechenden Arterie.

γ. Der Kinnast (*nervus mentalis*) ist der fortgesetzte Stamm, der am Kinnloche wieder nach aussen tritt und sich in der allgemeinen Decke und Schleimhaut der Unterlippe verästelt.

g. Der **Zungenast** (*nervus lingualis*) (p) ist ein starker Nerve, läuft an der lateralen Seite des grossen Zungenbeinastes nach vorwärts und ist nur vom Kiefermuskel des Zungenbeines gedeckt. Er reicht bis zur Zungenspitze. Kurz vor seiner Trennung vom unteren Zahnnerven legt sich an seinem hinteren Rande die Paukensaite des siebenten Nervenpaares an. Er teilt sich endlich in einen oberflächlichen und tiefen Ast. Von ihm kommen:

---

*) *nerv. pterygo-massetericus.*

**) Vordere Schläfennerven.

***) Flügelnerv.

†) Hinterer Zahnnerve, Gurlt.

α. Ein feiner Zweig an die Schleimhaut des weichen Gaumens.

β. Der oberflächliche Ast (p′) geht zwischen dem Kinnmuskel der Zunge und dem Kiefermuskel des Zungenbeines hindurch nach oben, verläuft dann mit dem Ausführungsgange der Kinnbackendrüse nach vorne und verbreitet sich in der Schleimhaut am Boden der Maulhöhle, am Zahnfleische, der Zunge und in der Unterzungendrüse. Ein rückwärts laufender, feiner Zweig verbindet sich mit dem Zungenaste des neunten Nervenpaares (Gurlt).

γ. Der tiefe Ast (p″) ist stärker, geht im Bogen und an der lateralen Fläche des Kinnmuskels der Zunge in die Tiefe derselben und verbreitet sich in der Schleimhaut der Zunge und zwar in den Papillen. Er verläuft in seinen Verzweigungen hauptsächlich mit der tiefen Zungenarterie.

An den feineren Verästelungen des Zungennerven finden sich zahlreiche, feine Ganglien; beim Schafe und Kalbe schon an stärkeren Ästen.

Vom Zungennerven gehen Fäden zum Zungenknoten (*ganglion linguale*).

Durch die Paukensaite (*chorda tympani*) werden dem Lingualis Äste des Angesichtsnerven zugeführt. Zweige der Chorda treten zum *ganglion linguale,* und gehen dann zur Kinnbackendrüse und Unterzungendrüse, als sekretorische Nerven derselben. In die Chorda laufen aber auch Geschmacksfasern des Lingualis in zentripetaler Richtung.

Physiologisches. Der Trigeminus ist hauptsächlich der Gefühlsnerv für den Kopf. Nach seiner Durchschneidung bleibt nur die Umgebung des Kiefergelenkes, die hintere Fläche und der mittlere Teil des äusseren Ohres, das Genick und die Zungenwurzel noch empfindlich, da diese Gegenden von anderen sensiblen Nerven versorgt werden. Die motorische Wurzel versieht den Masseter, Flügelmuskel, Schläfenmuskel, Kiefermuskel des Zungenbeines, sowie den Zweibauchigen.

Eine grosse Anzahl von Reflexen wird durch den Trigeminus vermittelt. Auf Reizung seiner Endigungen in der Nasenschleimhaut erfolgen Niesbewegungen, sowie vermehrte Thränenabsonderung. Letzteres ist auch der Fall bei Reizung der Endigungen in der Konjunctiva, welche allerdings in erster Linie Schliessung der Augenlider zur Folge hat. Von der Maulschleimhaut aus wird vermehrte Speichelabsonderung hervorgerufen. Bei Durchschneidung des *nerv. infraorbitalis* hört der Reflextonus in der Oberlippe auf (Esel). Ausserdem findet man nach Trigeminusdurchschneidung Geschwürsbildung auf der Maulschleimhaut, Geschwüre auf der Cornea, Vereiterung des Augapfels. Man hatte daher früher auf Vorhandensein zahlreicher trophischer, d. h. die Ernährung dieser Teile beeinflussender Nerven geschlossen; indessen hat sich herausgestellt, dass diese Veränderung Folge der mangelnden Abwehr mechanischer Einwirkungen sind, die nun durch den Ausfall des Gefühles bedingt wird. Gaule hat in neuester Zeit einen trophischen Einfluss des Trigeminus allerdings in anderem als dem erwähnten Sinne an den Nerven der Konjunctiva gefunden.

Durch den Zungenast des Trigeminus wird ausserdem wohl auch Geschmack vermittelt. Nach den Beobachtungen von Moussu entspringt bei Pferd, Rind, Schaf, Schwein der sekretionserregende Nerv der Parotis aus der motorischen Wurzel des Trigeminus.

Ganglien und Geflechte des fünften Nervenpaares.

Die Ganglien des fünften Nervenpaares bilden die Centren für dessen sensible Fasern. Die vom Sympathicus oder benachbarten motorischen Nerven an sie tretenden Fasern ziehen durch sie hindurch, ohne mit ihren Zellen in Verbindung zu stehen.

Der **Gassersche** oder **halbmondförmige Knoten** *(ganglion Gasseri* oder *semilunare)* liegt in der grossen Wurzel des fünften Nerven, bekommt jedoch viele sympathische Fasern von der Kopfportion des Sympathicus, die von ihm aus mit sämtlichen Ästen des fünften Nervenpaares verlaufen. Sein näheres Verhalten ist, so weit nötig, beim Ursprung des fünften Nervenpaares angegeben.

Der **Blendungsknoten** *(ganglion ciliare)* ist klein, liegt am proximalen Ende der Lateralfläche des Sehnerven und tritt mit dem unteren Aste des gemeinschaftlichen Augenmuskelnerven in mehr oder weniger feste Verbindung. Öfters ist er in ein gangliöses Geflecht aufgelöst, das sich weit am Sehnerven nach vorne zieht. Er hat drei Wurzeln:

α. Die kurze (motorische) stammt vom gemeinschaftlichen Augenmuskelnerven,

β. die lange (sensible) stammt vom Augennasennerven und

γ. die mittlere sympathische Wurzel kommt vom Keilbeingaumengeflecht.

Aus diesem Knoten entwickelt sich ein Nervengeflecht, Blendungsgeflecht*) *(plexus ciliaris)*, in welches Fäden vom Keilbeingaumengeflechte einstrahlen und das genau genommen nur als ein Teil des Ciliarknotens aufzufassen ist. Von dem Geflechte gehen aus:

Die Ciliarnerven *(nervi ciliares)*. Diese begleiten den Sehnerven, durchbohren die Sklerotica in der Nähe des Sehnerveneintrittes und verlaufen zwischen Sklera und Aderhaut, jedoch ersterer mehr anhängend, bis zum Ciliarmuskel. Hier bilden sie ein kranzförmiges Geflecht und geben Zweige an den Ciliarmuskel, an die Iris und an die Hornhaut.

Die **Keilbeingaumenknoten** und das **Keilbeingaumengeflecht** *(ganglion sphenopalatinum et plexus sphenopalatinus)*.

Das Keilbein-Gaumengeflecht liegt in der gleichnamigen Grube des Schädels, hängt mit dem zweiten Aste des fünften Nervenpaares

---

*) Es ist überhaupt für das Pferd charakteristisch, dass die Ganglien, die man beim Hund und Rinde weit deutlicher sieht, sich gern zu gangliösen Geflechten auflösen.

zusammen gehört aber eigentlich zum Sympathicus. Die Fäden dieses Geflechtes liegen der Beinhaut dicht an, zum Teile in ihr und besitzen viele, meist miskroskopische Ganglien. Zwei bis drei grössere liegen am Eintritte des Nasen-Gaumennerven in die Nasenhöhle und werden als **Nasen-Gaumenknoten***) beschrieben. Sie zählen jedoch hierher.

Auch in den Ganglien des Keilbein-Gaumengeflechtes kann man die drei Fasersorten nachweisen:

a. Die sensiblen Fasern *(radix brevis v. sensitiva)* stammen aus der zweiten Wurzel des fünften.

b. Die motorischen Fasern *(rad. longa v. motoria v. petrosa)* werden durch motorische Äste hergestellt, welche dem siebenten Gehirnnerven entstammen und in der Bahn des Vidischen Nerven dem Keilbeingaumengeflecht zugeleitet werden. Von ihnen gehen schliesslich noch Fäden in die kleinen Gaumennerven und innervieren den gemeinschaftlichen Gaumenmuskel.

c. Die sympathischen Fasern *(radix sympathica vel carotica)* bestehen aus zahlreichen Bündelchen, welche der Kopfportion des Sympathicus entstammen und in der Bahn des Vidischen Nerven zum Keilbeingaumengeflechte gehen. Sie innervieren im weiteren Verlaufe namentlich die Gefässe der Schwellkörper der Nasenschleimhaut und des harten Gaumens.

Die Ganglien des Keilbein-Gaumengeflechtes sind als Ganglien im Grenzstrange des Sympathicus aufzufassen. Die sensiblen und motorischen Fasern sind *rami communicantes*, welche nur durchziehen.

Aus dem Keilbein-Gaumengeflechte entspringen:

a. Feine Fädchen zum Ciliargeflechte.

b. Feine Fädchen zur Periorbita und deren organischem Muskel.

c. Der **Vidische Nerve** stellt eine Verbindung zwischen dem Facialis und der Kopfportion des Sympathicus einesteils, zwischen Facialis und dem Keilbein-Gaumennerven sowie dessen Ganglien anderseits dar. Er verläuft im Vidischen Kanale (Bd. I, S. 132), hinten in der Faserhaut des gerissenen Loches. Am nasalen Ende löst er sich in einzelne feine Nervenbündel auf, welche den Knochen durchbohren und in der Keilbein-Gaumengrube wieder zum Vorschein kommen, um sich dort mit dem Keilbein-Gaumennerven zu verbinden. Die Grundlage des Vidischen Nerven bildet (Fig. 155, V):

α. Der **grosse, oberflächliche Felsenbeinnerv**, (*nervus petrosus superficialis major*). Derselbe enthält zumeist peripher verlaufende Fasern, die vom äusseren Knie des Facialis im Spiralgange des Felsenbeines abgehen, in den *canalis petrosus* (siehe Ohr) eintreten, um am Ende desselben in den Vidischen Nerven überzugehen. In der Bahn dieses Nerven laufen noch zweierlei Fasern:

αα. Sensible vom Keilbein-Gaumennerven in peripherer Richtung zum Facialis.

ββ. Ein stärkerer Ast von der Kopfportion des Sympathicus. Der-

*) *ganglion rhinicum, gl. nasale.*

selbe tritt vor der äusseren Mündung des *canalis petrosus* in den Nerven, verläuft zum Facialis hin und giebt auch Verbindung zum *nervus tympanicus* des 9. (sog. *nervus carotico-tympanicus*). Ob er in dem letzteren zentral gegen das Gehirn, oder in peripherer Richtung verläuft, ist nicht ermittelt; wahrscheinlich ist das letztere der Fall.

γγ. Zwischen dem oberflächlichen Felsenbeinnerven und der Jakobsonschen Anastomose existiert ein kleiner, noch nicht näher untersuchter Verbindungszweig.

Fig. 155.

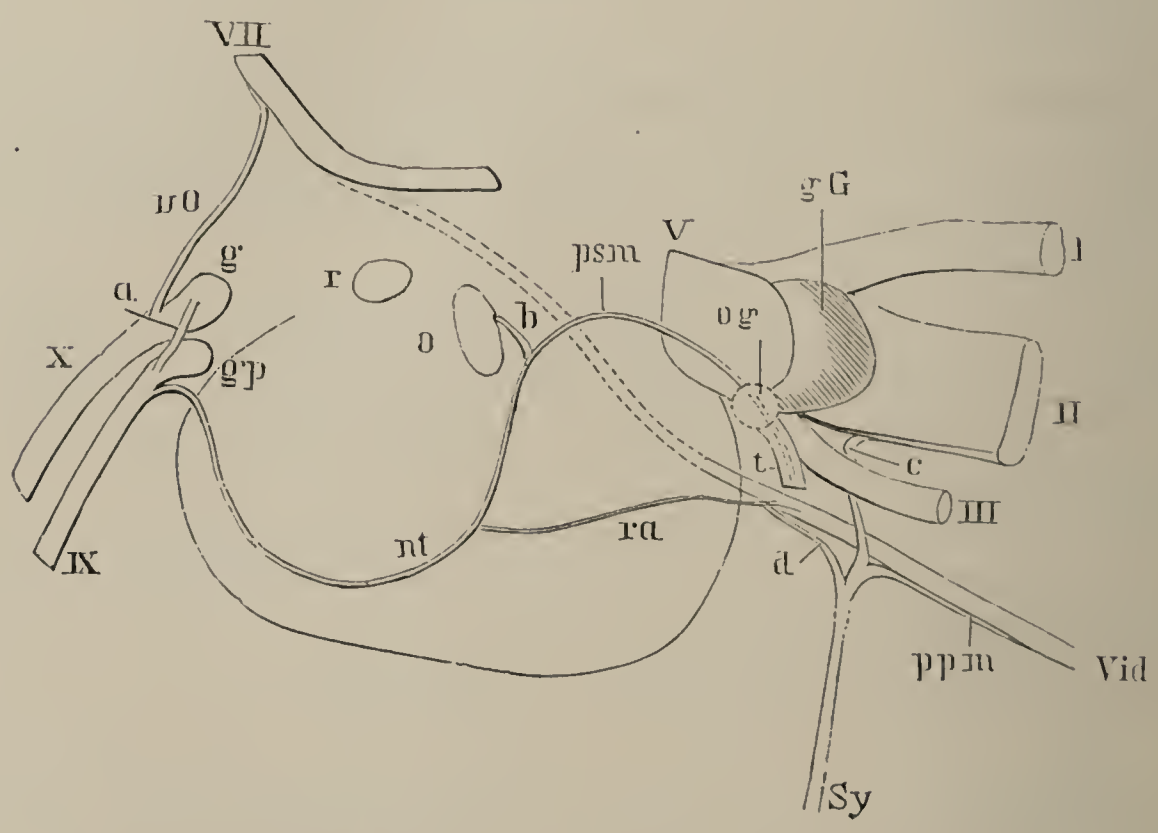

Jakobsonsches Geflecht in der Paukenhöhle des Pferdes. Rechts.
g p *ganglion petrosum* des 9. IX Neunter Gehirnnerve, g oberes Ganglion des zehnten (X) Gehirnnerven. a Verbindung zwischen IX und X, u o unterer Ohrnerve des X, VII Angesichtsnerve, r rundes, o ovales Fenster der Paukenhöhle, n t *nervus tympanicus* des IX. Er geht in seiner Fortsetzung p s m *(nervus petrosus superficialis minor)* zum *ganglion oticum* (o g rechts) und in den oberflächlichen Schläfennerven des 5. (t); b Zweig zum ovalen Fenster, V fünfter Gehirnnerve, I, II, III. erster, zweiter, dritter Ast desselben; g G *ganglion Gasseri.* Vid Vidischer Nerve. Die punktierte Fortsetzung desselben zu VII ist der *nervus petrosus superficialis major*, r a *ramus communicans* zwischen dem vorigen und dem *nervus tympanicus* IX, S y Kopfportion des Sympathicus, d Ast in den *nerv. petr. sup. major,* c ein solcher an den 5. (u. 6.) Gehirnnerven, p p m ein Ast an den Vidischen *(nerv. petr. profundus major).* Die *chorda tympani* ist auf der Figur nicht eingezeichnet; sie gienge vom Facialis zum Trigeminusaste III.

β. Der **grosse, tiefe Felsenbeinnerv** (*nervus petrosus profundus major*) ist ein grauer, relativ starker Zweig der Kopfportion des Sympathicus, der sich dem Vidischen Nerven kurz nach dessen Austritte aus dem *canalis petrosus* beimengt und mit ihm zum Keilbein-Gaumengeflechte verläuft (Fig. 155, p p m).

Der **Ohrknoten** *(ganglion oticum)* (Fig. 155, o g).

Es ist dies ein geflechtähnliches, längliches, etwa linsengrosses, beim Pferde nur schwer sichtbares Knötchen, das am Abgange des Flügelmuskelnerven (3. Ast vom 5.) und zwar an dessen medioventraler Seite gelegen und innig mit dem Perioste des Untergelenk-

fortsatzes der Schläfenbeinschuppe verbunden ist. Es bekommt Nervenfäden vom 3. Aste des 5. *(radix brevis)*, die zum Teile motorisch sind, dann Äste des Sympathicus *(rad. sympathica)*, die jedoch nur den, das Ganglion durchsetzenden, Gefässen angehören und endlich den kleinen, oberflächlichen Felsenbeinnerven *(nerv. petrosus superficialis minor)* (Fig. 155, psm). Es ist dies der fortgesetzte *ramus tympanicus* des 9., dessen Fasern in den oberflächlichen (t) Schläfennerven einstrahlen. (Siehe diesen, pag. 316.) Man hält das Ganglion für homolog einem peripheren Ganglion des Sympathicus.

Der **Zungenknoten,** *ganglion linguale.*

Der Zungenknoten ist beim Pferde etwa 2 mm lang, liegt inmitten eines zarten Nervengeflechtes dicht am hinteren Rande des am meisten dorsal gelegenen Zweiges vom Zungenaste des 5. Nervenpaares, und an der medialen Seite sowie dem obersten Ende der Unterzungendrüse. Er wird ebenfalls einem peripheren Sympathicusganglion für homolog erachtet.

Auch für dieses Ganglion will man die drei Wurzeln nachgewiesen haben. α. Die motorische soll von Fäden der Chorda, die sich ja mit dem Zungennerven verbindet, abstammen; β. die sensible kommt vom Zungennerven (des V.) und γ. die sympathische von dem sympathischen Nervengeflecht, welches die tiefe Zungenarterie begleitet. — Von diesem Ganglion gehen feine Fäden zu den Drüsenläppchen der Kinnbackendrüse und zum Ausführungsgange derselben.

VI. Der **äussere Augenmuskelnerv,** *nervus abducens.* (Fig. 153, e.)

Der scheinbare Ursprung dieses kleinen Nerven liegt in der lateralen Furche, welche die Pyramidenstränge mit dem Vorbrückchen bilden. (Fig. 100, 6 u. Fig. 150, 6.)

Der Nerv legt sich an den medialen Rand des fünften Nervenpaares an und geht, mit dem ersten Aste desselben in eine gemeinschaftliche, von der harten Hirnhaut gebildeten Scheide eingeschlossen, durch das hintere Augenhöhlenloch in die Augenhöhle. Neben dem Drosseladerloche und noch innerhalb der gemeinschaftlichen Scheide treten einige feine Fädchen von der Kopfportion des Sympathicus an ihn. In der Augenhöhle teilt er sich in zwei Äste, von welchen der kürzere zum Grundmuskel, der längere zum äusseren geraden Muskel des Augapfels geht.

Physiologisches. Er ist rein motorisch.

Das **siebente Nervenpaar oder der Angesichtsnerv,** *nervus facialis.* (Fig. 156.)

Der Angesichtsnerv hat seinen scheinbaren Ursprung am lateralen Ende des Vorbrückchen, ventral vom Gehörnerven.

(Fig. 100, 7). Gleich nach seinem Ursprunge verschwindet der Facialis gemeinschaftlich mit dem Gehörnerven in dem inneren Gehörgang, trennt sich in der Tiefe desselben von dem letzteren, tritt in den Fallopischen Kanal und kommt am Warzenloche wieder zum Vorschein. Die Umbeugungsstelle im Fallopischen Kanale wird als das äussere Knie des Angesichtsnerven bezeichnet. An dieser Stelle bildet ein Teil der Fasern desselben einen beim Pferde höchst undeutlichen Knoten, das *ganglion geniculi.* Es entspricht einem Spinalganglion. Im Verlaufe durch den Spiralgang geht ab:

1. der *Nervus petrosus superficialis major* vom äusseren Knie des Facialis zum Vidischen Nerven. Siehe pag. 321. (Fig. 155, punktiert.)

2. ein Zweig zum ovalen Fenster.

3. der Nerv des Steigbügelmuskels. Derselbe ist klein und tritt in die Basis genannten Muskels.

4. Die **Paukensaite** (*chorda tympani*) entspringt vom Knie des siebenten Nervenpaares, verläuft jedoch noch eine Strecke weit mit dem Angesichtsnerven und trennt sich erst kurz vor dessen Austritt aus dem Warzenloche von ihm. Sie tritt nun durch einen kleinen Kanal (*canalis chordae*) an der Basis des äusseren Gehörganges und der Pauke zwischen Ambos und Stiel des Hammers in die Paukenhöhle, verlässt dieselbe durch die Glasersche Spalte und legt sich dem Zungenaste des fünften Nervenpaares an.

Die Chorda enthält sekretorische Fasern für die Submaxillar- und Sublingualdrüse, und auch Geschmacksfasern für den vorderen Teil der Zunge.

Kurz vor dem Austritte aus dem Warzenloche verbindet sich der Angesichtsnerv mit dem Ohraste des zehnten Nervenpaares und giebt nun ab:

5. Den **hinteren Ohrnerven** (*nervus auricularis posterior*). Er läuft bedeckt von der Parotis am Rücken der Muschel mit der gleichnamigen Arterie und teilt sich hierauf in mehrere Äste, die mit Ästen der beiden ersten Halsnerven das hintere Ohrgeflecht bilden. Von diesem Geflechte treten Fäden an die Muskeln, welche an der Rückseite des Ohres gelegen sind und Zweige an die Haut des äusseren Ohres. (Fig. 156, g.)

6. Der innere Ohrnerv (*nervus auricularis internus*) liegt in der Tiefe der Ohrspeicheldrüse und verläuft mit der gleichnamigen Arterie. Er läuft am äusseren Gehörgang in die Höhe, tritt am Grunde der Muschel in dieselbe und verbreitet sich in der Haut an der Innenfläche derselben, giebt jedoch auch Fäden an die kleinen Muskeln der Muschel. (Fig. 156, f.)

7. Der **Joch-Schläfennerv** (*nervus zygomatico-temporalis*) entspringt eine Strecke weit nach dem Austritte aus dem Warzenloche vom vorderen Rande des Nerven, tritt, von der Ohrspeicheldrüse bedeckt, zwischen dem Unterkiefergelenke und dem Ohre in die Höhe, geht nun Verbindungen mit dem Stirn- und Thränennerven des fünften Paares ein und giebt folgende Äste ab:

α. Die vorderen Ohrnerven (*nervi auriculares anteriores*, e). Es sind dies meist mehrere Zweige, die mit Zweigen des fünften Nervenpaares das vordere Ohrgeflecht bilden. Die Fäden des siebenten Nervenpaares gehen zu den vorn gelegenen Ohrmuskeln, die des fünften zur Haut.

β. Der Stirnnerv (*ramus frontalis*, h) geht zum Kreismuskel der Augenlider, dem Stirnmuskel des oberen Augenlides und verbindet sich mit dem rücklaufenden Aste des Thränennerven.

Fig. 156.

Verlauf des 7. Nervenpaares, Pferd. Die Äste des Gänsefussgeflechts sind etwas auseinandergezogen. a Unteraugenhöhlennerv, b äusserer Kaumuskelnerv (vom 5.), c vorderer, d hinterer Ast des oberflächlichen Schläfennerven, e vorderer, f innerer, g hinterer Ohrnerv, h Stirnast, i Nerv des Halshautmuskels, k Griffelnerv, l l Zweige zur Ohrdrüse, m Gesichtsnerv, n oberer Backennerve, (n' dessen oberer, n'' dessen unterer Ast), o unterer Backennerv. (Leyh.)

8. Er giebt ferner ab einen Zweig an den Griffel-Unterkiefermuskel (*ram. jugo-maxillaris*); einen Zweig an den Griffelzungenbeinmuskel (*ram. jugo-styloideus*) und einen solchen an den zweibauchigen Muskel (*ram. digastricus h.*).

9. Äste an die Ohrspeicheldrüse (l, l) bilden im Verlaufe mit Zweigen den oberflächlichen Schläfennerven, vom fünften das Ohrspeicheldrüsengeflecht.

Es ist nicht wahrscheinlich, dass diese sekretorischen Zweige, die zur Ohrspeicheldrüse gehen, wirklich vom Facialis abstammen.

10. Der Nerv des Halshautmuskels, (*nervus subcutaneus colli superior h.*, Fig. 156, i), entspringt schwach aus dem hinteren Rande des Nerven, tritt durch die Ohrspeicheldrüse, geht an deren

vorderem Rande nach abwärts, läuft dann oberflächlich längs der Drosseladerrinne nach abwärts und verzweigt sich schliesslich in der fleischigen Portion des Halshautmuskels. Zweige von ihm treten an den Ohrdrüsenmuskel.

Der Nerv kreuzt sich mit den vorderen Hautästen des zweiten bis fünften Halsnerven. Von ihnen laufen zarte Bündel längere Strecken in der Bahn des Hautnerven (der daher nach abwärts an Stärke zunimmt), treten aber immer wieder aus ihm heraus. Dicht über dem Abgange des Halshautnerven erhält der Facialis einen verhältnismässig starken Ast vom vorderen Rande des oberen Halsknotens vom Sympathicus. Dieser Ast begleitet anfangs die *Carotis externa*, dann die *Carotis interna* und gelangt auf diese Weise in den Facialis.

11. Der **Gesichtsnerv** (*nervus facialis*) (m) ist der fortlaufende Stamm. Derselbe tritt hinter dem Unterkiefergelenke auf die Gesichtsfläche und verbindet sich dort mit den Ästen des oberflächlichen Schläfennerven (vom fünften) zum sog. grossen Gänsefussgeflecht*) (*pes anserinus major*). Von ihm können hauptsächlich zwei Nerven verfolgt werden:

α. Der obere Backennerv (*n. buccalis superior, ramus zygomaticus hom.*) (n) geht parallel mit der Gesichtsleiste nach abwärts und verbindet sich mit Zweigen des Unteraugenhöhlennerven.

β. Der untere Backennerv (*n. buccalis inferior, ramus buccalis*) (o) läuft unter dem vorigen, steht immer durch eine stärkere Anastomose mit ihm in Verbindung und erreicht sein Ende im vorderen Ende des Kehlganges, an den Backen und Lippen. Die Verbindung des Angesichtsnerven mit dem Unteraugenhöhlennerven stellt das kleine Gänsefussgeflecht dar. Beide Nerven verzweigen sich in den Backen-, Lippen-, Nasen- und den Gesichtshautmuskeln.

Physiologisches. Der Facialis ist der Bewegungsnerv für die Muskeln der Lippe, Nase und Ohren, ausserdem für den Griffelmuskel des Unterkiefers, den Griffelzungenbeinmuskel und zweibauchigen Muskel, sowie für den Halshautmuskel. Ausserdem hat der Facialis auch sensible Fasern.

Die Nahrungsaufnahme, sowie bei Pferden die Kopfatmung werden bei Facialislähmung beträchtlich gestört. Infolge der Schlaffheit der Nasenmuskeln kann bei starker Einatmung durch das Hereinziehen der Nasenflügel Erstickungsgefahr entstehen.

VIII. Der **Hörnerv.** *nervus acusticus.*

Der Hörnerv vereinigt sich nach seinem Austritte aus dem verlängerten Marke mit dem Angesichtsnerven und tritt mit ihm in den inneren Gehörgang ein. Hier teilt er sich in zwei Äste:

a. In den kleineren Vorhofsnerven (*nervus vestibuli*), der sich am halbelliptischen Säckchen und den Ampullen der Bogengänge verzweigt und hier das *ganglion vestibuli* eingelagert besitzt.

b. In den grösseren Schneckennerven (*nervus cochleae*).

---

*) Dasselbe entspricht nicht vollständig dem gleichem Geflecht des Menschen, ist aber unter diesem Namen in der Veterinärmedizin allgemein bekannt.

Derselbe tritt mit einem schwächeren Zweige zum runden Säckchen und mit den stärkeren in die Kanälchen der Spindel. Das *ganglion chochleare* gehört ihm an.

IX. **Zungen-Schlundkopfnerv** *(nervus glosso-pharyngeus,* Fig. 157 b und Fig. 155, IX.)

Er tritt nasal vom Vagus aus dem verlängerten Marke, seine Bündel sammeln sich hierauf und treten durch eine besondere Öffnung der Dura im hinteren Winkel des gerissenen Loches zur Schädelhöhle hinaus. Dabei bildet er den dicht an der Basis des Pyramidenbeines anliegenden Felsenbeinknoten *(ganglion petrosum)*, der durch feine Fäden mit dem oberen Knoten des Vagus zusammenhängt. Er giebt folgende Zweige ab:

a. Der **Paukenhöhlennerv** (*nervus tympanicus*) (Fig. 155, nt), tritt vom Felsenbeinknoten zwischen Pauke und eigentlichem Felsenteile zum Boden der Paukenhöhle, verbindet sich in Nähe des Promontoriums mit einem Aste des Vidischen (ra), biegt um den Hammermuskel herum und wird durch diesen dem Anblick entzogen. Von hier aus — wo er den Namen kleiner oberflächlicher **Felsenbeinnerv** (*nervus petrosus superficialis minor*) erhält (psm), geht er im Bogen zum *ganglion oticum*. Es gelangen auf diese Weise sekretorische Fasern des 9. in den oberflächlichen Schläfennerven und in die Ohrspeicheldrüse. Das ganze Nervengeflecht am Boden der Paukenhöhle wird als das **Jakobsonsche Geflecht** bezeichnet. Durch die Verbindung dieses Geflechtes mit dem 7. werden auch der Chorda Geschmacksfasern zugeleitet.

Als *nervus petrosus profundus minor* wird eine Verbindung des *nervus tympanicus* mit dem *nerv. petros. superfic. major* bezeichnet (fehlt auf der Figur).

b. Der Glossopharyngeus bekommt einen Ast vom oberen Halsknoten des Sympathicus. (Es stellt derselbe einen *Ramus communicans* dar. Siehe Sympathicus.)

c. Der *Glossopharyngeus* selbst giebt einen stärkern Zweig an den *plexus intercaroticus*. Derselbe liegt zwischen der Hinterhaupts- und inneren Kopfarterie, dicht an deren Abgang von der *Carotis communis*. Er bekommt ausserdem noch Fäden vom Vagus und Sympathicus und enthält ein kleines, kaum hirsekorngrosses Ganglion, den sog. Kopfpulsaderknoten (*gl. intercaroticum*). Von diesem Knötchen und Geflechte gehen Zweige an die Carotis und an die daselbst gelegenen Lymphdrüsen.

d. Motorische Fäden an den oberen und unteren Zungenbeinastmuskel des Schlundkopfes.

e. Fäden zum Rachengeflecht. (Siehe Vagus.)

Es teilt sich nunmehr der Nerv in seine zwei Endäste:

f. Der **Schlundkopfast** *(ramus pharyngeus)* (Fig. 157, b') ist der schwächere von beiden und verbreitet sich in den oberen beiden

Schlundkopfschnürern und zum Teile im weichen Gaumen. Er bildet in Gemeinschaft mit Ästen vom Vagus ein Geflecht in der Muskulatur der Rachenhöhle und des Schlundes und in der Submucosa. Diese Geflechte enthalten viele kleine Ganglien.

g. Der **Zungenast** *(ramus lingualis)* (b″) ist der grössere der beiden. Er läuft unter dem grossen Zungenbeinaste zum Zungengrunde, an dem er auch sein Ende erreicht; bei keinem unserer Haustiere geht er zur Zungenspitze.

Er giebt ab:

a. Zweige an die Mandeln und nächste Umgegend, die daselbst den *plexus tonsillaris* bilden und Zweige zum Gaumensegel und der Schleimhaut geben.

b. Zweige zu den *papillae vallatae* und

c. Zweige zu den *papillae foliatae.*

An den feineren Verzweigungen finden sich zahlreiche Ganglien bei allen unseren Haustieren (besonders beim Schwein, Schaf und Rinde), die eine Grösse von 1,5 mm erreichen können. Ein Ast des neunten verbindet sich immer mit einem Zweige des Zungenastes vom fünften. (Jacob.)

Physiologisches. Der Glossopharyngeus ist der vorzüglichste Geschmacksnerve; ansserdem enthält er auch sensible und motorische Fasern.

X. Der **Lungenmagennerve**, *nervus vagus.* (Fig. 157, c—c″.)

Syn.: Herumschweifender Nerve. *Nerrus pneumo-gastricus.*

Derselbe hat seinen scheinbaren Ursprung seitlich vom verlängerten Marke. Er besitzt daselbst mehrere Wurzelbündel (worunter auch ein motorisches), die aus der Furche seitlich von dem *tuberculum faciale* hervorgehen. Seine Wurzelfäden vereinigen sich zu einem gemeinschaftlichen Stamme, der gesondert vom elften und neunten die Dura durchbohrt und sodann durch die hintere Abteilung des gerissenen Loches nach aussen tritt.

Während seines Durchtretens durch das gerissene Loch bildet er ein Ganglion, den **oberen Knoten** des Lungenmagennerven *(ganglion supremum nervi vagi vel jugulare).* Ein Teil der medialen Fasern des Nerven beteiligt sich jedoch nicht an der Bildung dieses Knotens. Der letztere selbst liegt in einem Grübchen an dem Übergange des hinteren, inneren Randes der Felsenbeinpyramide in den Grund derselben, dicht über dem Felsenbeinknoten des neunten (Fig. 155, g). Von diesem Knoten an liegt dem Vagus rückwärts dicht der elfte Nerv an. Der Vagus selbst legt sich nunmehr an die hintere Wand der *Carotis communis*, verbindet sich kurz unter der Teilung mit dem Sympathicus und geht durch die Brusthöhle bis in die Bauchhöhle. Er zerfällt demnach in eine Hals-, Brust- und Bauchportion.

A. Die Halsportion.

a. Der **Ohrast des Vagus**, (Fig. 155, uo) (*ramus auricularis nervi vagi*)*) stellt ein schwaches Nervenbündel dar, entspringt am oberen Knoten des Vagus, tritt in eine tiefe Knochenrinne oder ein feines Kanälchen *can. mastoideus* (Fig. 107, Bd. I, p′) an der hinteren Fläche der Pyramide und verbindet sich in der Tiefe des Warzenloches mit dem Angesichtsnerven, kurz vor dessen Austritt aus dem Spiralgang. Hier bekommt er vom siebenten Nerven neue Fäden dazu, tritt mit ihnen verstärkt am äusseren Gehörgang in die Höhe, giebt einen Faden an die Ohrmuskeln, tritt nun über dem hinteren Rande des hinteren Hornes vom Griffelfortsatze der Muschel ins Innere der Muschel und verbreitet sich in der inneren, häutigen Auskleidung derselben.

Fig. 157.

9. bis 12. Gehirnnere vom Pferde. a Carotis, b Zungenschlundkopfnerv, b′ Schlundkopfast, b″ Zungenast desselben, c c Lungenmagennerv, c′ Schlundkopfast, c″ oberer Kehlkopfsnerv desselben, d d′ Beinerve, unterer, d″ oberer Ast desselben, e Zungenfleischnerv, f grosser sympathischer Nerv, f′ oberer Halsknoten desselben, f″ Verbindung desselben mit dem Vagus, g erster Halsnerv. (Leyh.)

b. Vom oberen Knoten geht ein Faden zum Paukenhöhlennerven des neunten.

c. Einige Fäden an den Felsenbeinknoten des neunten und an den neunten selbst.

d. Ein Faden läuft gemeinschaftlich mit einem solchen des neunten zum oberen Halsknoten des Sympathicus.

e. Ein feiner Verbindungsfaden zum zwölften Gehirnnerven.

f. Der **Schlundkopfast** (*ramus pharyngeus*, Fig. 157, c′) ist schwächer als der folgende, geht in der Höhe des oberen Halsknotens vom Sympathicus ab, schlägt sich um die innere Kopfarterie herum und teilt sich in einen

*) Unterer Ohrnerve, *n. auricularis inferior*, Gurlt.

oberen und unteren Ast. Ersterer strebt den Schnürmuskeln der Rachenhöhle zu, letzterer dem Anfange des Schlundes. Beide Äste bilden mit solchen des neunten und elften Gehirnnervenpaares und mit sympathischen Zweigen ein grobmaschiges Netz, das **Rachengeflecht** *(plexus pharyngeus)*, dessen zahlreiche Zweige in die Muskulatur der Rachenhöhle und des Schlundes eintreten und daselbst zwei, dem Auerbachschen und Meissnerschen Geflechte des Darmes gleichwertige Plexus bilden, in deren Knotenpunkten zahlreiche Ganglien eingestreut liegen.

g. Der **obere Kehlkopfsnerv** (*ramus laryngeus superior* Fig. 157, c'') entspringt unter dem Schlundkopfaste und ist stärker als jener. An seinem Ursprunge findet sich ein kleines Geflecht mit eingestreuten mikroskopischen Ganglien, das den zweiten oder **unteren Knoten** des Vagus *(ganglion n. vagi secundum)**) darstellt. (Beim Schweine ist dieser Knoten weit stärker, erreicht die Grösse einer Linse und liegt dicht am Abgange des oberen Kehlkopfsnerven.) — Der *n. laryngeus superior* bekommt ein Paar Fäden vom oberen Halsknoten des Sympathicus, tritt an die Seitenwand des Luftröhrenkopfes, giebt hier feine Zweige an die unteren Schlundschnürer, tritt nun durch die Öffnung an der Basis des oberen Hornes vom Schildknorpel ins Innere des Kehlkopfes und verbreitet sich mit mehreren Ästen in der Schleimhaut; ein feiner Ast geht ausserdem zum *musc. crico-thyreoideus.* Dieser dünne Ast entspringt „aus dem zarten Nervengeflechte, welches da, wo der *n. laryngeus superior* vom Vagusstamme abgeht, zwischen diesen beiden Nerven sich befindet und verläuft in beträchlicher Länge zum *m. cricothyreoideus,* in welchem es sein Ende findet." (Munk.) In seinen Verzweigungen geht er eine Verbindung mit dem unteren Kehlkopfsnerven ein. An seinen feineren Zweigen finden sich zahlreiche kleine Ganglien. Ein Zweig geht zur Luftröhre. Der *musc. cricothyreoideus* bekommt auch manchmal, aber selten einen feineren Ast vom 1. Halsnerven, welcher mit dem Hauptstamme zum *musc. hyothyreoideus* zieht. Der obengenannte Ast des Vagus zum *musc. crico-thyreoideus* ist weniger deutlich beim Pferde als bei anderen Tieren, da er schon sehr früh vom *nerv. laryng. superior* abzweigt.

h. Der **nervus depressor** entspringt in der Regel mit einem Aste aus dem oberen Kehlkopfsnerven, kurz nach dessen Ursprunge und mit einer zweiten Wurzel etwas darunter aus dem Vagusstamme. Meist nach kaum 1 cm langem Verlaufe senkt er sich wieder in den Vagusstamm oder in jenen des Sympathicus ein, zuweilen jedoch verläuft er längere Zeit zwischen Vagus und Sympathicus gesondert. Öfters entspringt er nur mit einer Wurzel. Beim Pferde bildet er einen Teil des Geflechtes, welches am Abgange des *n. laryngeus superior* liegt. Beim Hunde ist das Depressor inniger mit dem *Vago-sympathicus* verbunden; das Geflecht fehlt, wie auch unseren übrigen Haustieren. Bei Katze, Schaf und Rind ist er mehr gesondert als beim Pferde.

---

*) *plexus nodosus h.*

Reizung des zentralen Endes des *nervus depressor* vermindert den Blutdruck in allen Arterien des Körpers.

Schaf. *nervus depressor.* Rechts geht er vom zentralen Ende des oberen Kehlkopfsnerven als ein Ast ab, der sich nach ca. 7—8 cm freien Verlaufes wieder in den Vagus einsenkt. Links muss erst die Vagusscheide hinwegpräpariert werden, ehe man ihn findet. Er hat daselbst zwei Wurzeln.

Fleischfresser. Hier hat er zwei Wurzeln: eine vom Ursprunge des oberen Kehlkopfnerven, eine zweite unmittelbar vom Vagus. Er vereinigt sich zunächst mit dem Sympathicus und weiter unten mit dem *Vago-sympathicus* (der Vagus liegt immer nach ein-, der Sympathicus nach auswärts). Er ist innerhalb der Scheide des *Vago-sympathicus* sehr fein, fast mikroskopisch. Ausnahmsweise verläuft er frei, wie bei der Katze, wo linkerseits der Depressor zwischen Vagus und Sympathicus liegt. Rechterseits senkt er sich bei der Katze wieder in den Vagusstamm ein.

Im weiteren Verlaufe liegt der Vagus, mit dem Sympathicus, von dem er mehrere Bündel erhält, durch lockeres Zellgewebe verbunden, an der hinteren Wand der gemeinschaftlichen Kopfarterie und ist mit dieser nur locker verbunden. Kurz vor dem Brusteingange trennt er sich vom Sympathicus, geht neben dem Stamme der Karotiden in die Brusthöhle zur Seite der Luftröhre.

B. Brustportion.

i. Herzzweige (*rami cardiaci*). Der Vagus giebt nur sehr zarte Äste ans Herz. Dies gilt besonders vom linken. Der rechte Vagus giebt einige verhältnismässig stärkere Äste ab.

Vom linken Vagus geht ein feiner Faden zu einem sympathischen Ast und mit diesem an die Lungenarterie, Aorta und den Lowerschen Sack des rechten Vorhofes; einige feinere Vagusfasern ferner mit einem stärkeren sympathischen Aste zur linken Vorkammer und den Lungenvenen. Ausserdem treten noch einige feine Fäden an Äste des Herzgeflechtes vom Sympathicus.

Die Hauptäste zum Herzen gehen vom rechten Vagus ab. Es sind dies 2—4 Zweige, darunter zwei stärkere, die an den rechten Vorhof und an die vordere und hintere Hohlvene und deren Verzweigung gehen und zum Teil in die hintere Aorta sich einsenken. Sie treten in der Höhe des Abganges vom rechten Recurrens ab. — Einige feine Fasern verbinden sich mit sympathischen Fasern des Herzgeflechtes. Ein feiner Faden geht mit dem *nerv. phrenicus* zum Zwerchfell.

k. Der **untere Kehlkopfsnerv** *(nervus laryngeus inferior**)* Fig. 159, c c) tritt vor der Teilung der Luftröhre im Bogen vom Vagus ab, schlägt sich an der linken Seite medial um den Aortenbogen und rechts um den Stamm der Rücken- und oberen Halsarterie. Er läuft nun an der unteren Wand der Luftröhre und über den Ästen der vorderen Aorta wieder aus der Brusthöhle heraus, geht dann vor der *Carotis communis* und mit ihr locker verbunden nach aufwärts. Vorn an der Carotis liegt also der Recurrens, rückwärts Vagus und Sympathicus. Er tritt dann an der lateralen Seite des hinteren Ring-Giesskannenmuskels in den Kehlkopf und verzweigt sich

---

*) Zurücklaufender *n. recurrens.*

hauptsächlich in den Erweiterern desselben (Seiten-Ringgiesskannenmuskel, Quer-Giesskannenmuskel und unteren Schild-Giesskannenmuskel). Er verbindet sich durch feine Zweige mit dem oberen Kehlkopfsnerven. Von ihm gehen Zweige an das Lungen- und Herzgeflecht, an den unteren Halsknoten des sympathischen, an den Schlund und an die Luftröhre, deren Fäden unter sich und mit solchen des entgegengesetzten Nerven das Luftröhrengeflecht *(plexus trachealis)* bilden und deren Muskulatur innervieren.

l. Das dorsale und ventrale **Lungengeflecht** (*plexus pulmonalis dorsalis et ventralis*), liegen unmittelbar der dorsalen und ventralen Wand der Trachea an ihrer Teilung an und wird von zahlreichen feinen und gröberen Ästen der beiden Vagi hergestellt. Die feinsten Fäden gehen zu den Gefässen der Lunge, die gröberen begleiten die Bronchien, gehen in die Schleimhaut derselben und innervieren ihre Muscularis.

m. Schon während der Bildung dieser Geflechte zieht sich der Vagus nach aufwärts zum Schlunde und zerfällt in den oberen und unteren Ast (Fig. 159, e u. f). Beide Äste laufen auf der oberen und unteren Wand des Schlundes, eingeschlossen in die Blätter des Mittelfelles, zur Schlundöffnung des Zwerchfelles; die rechten und linken oberen verbinden sich in der Nähe der Schlundöffnung, die beiden unteren schon hinter der Teilung der Trachea. Ausserdem stehen die oberen und unteren Äste mit einander in Verbindung und stellen das sog. **Schlundgeflecht** *(plexus oesophageus)* her. Ein stärkerer solcher Verbindungsast geht kurz vor der Durchbohrung des Zwerchfelles vom oberen Aste zum unteren.

C. Bauchportion.

Der obere Ast verbreitet sich hauptsächlich, in Gemeinschaft mit Zweigen des Eingeweidenerven an der hinteren Magenwand, hinteres Magengeflecht, *plexus gastricus posterior*, und dem linken Blindsacke. Ein Bündel geht zum Bauchknoten des Sympathicus. Der untere verläuft mit Ästen des genannten Nerven an der vorderen Magenwand, vorderes Magengeflecht, *pl. g. anterior*, am konkaven Bogen, der rechten Magenhälfte überhaupt und dem Pylorus. Einige Fäden gehen zum Gallengang.

Physiologisches. Der Vagus enthält sensible, motorische und sekretorische Fasern. Besonders wichtig ist die Innervation des Schlundkopfes und Schlundes, des Magens, der Lunge und des Herzens, sowie beim Wiederkäuer der Vormägen; durch den *nerv. depressor* werden die Blutgefässe beeinflusst. Lähmungen, bezw. Durchschneidungen des Vagus haben die schwersten Veränderungen in der Thätigkeit obengenannter Organe zur Folge. Lähmung oder Durchschneidung des unteren Kehlkopfnerven bedingt Lähmung des betr. Stimmbandes. Eine eingehendere Besprechung der Vagusthätigkeit würde hier zu weit führen.

XI. Der **Beinerv** *(nervus accessorius*, Fig. 157, d d', d'').

Man unterscheidet am Beinerven a. eine Halsportion *(accessorius spinalis)* und b. eine Portion, die vom verlängerten Marke kommt *(accessorius vagi)* (vergl. S. 307).

ad. a. Die Halsportion stellt eigentlich einen Halsnerven dar, entspringt in der Höhe des 7. Halsnerven, verläuft nach aufwärts gegen die Gehirnhöhle und zwar zwischen der dorsalen und ventralen Wurzel der Halsnerven. An jedem Wirbelsegment treten neue Fasern hinzu. Am verlängerten Marke angekommen, legt er sich dem hinteren Rande des *Accessorius vagi* an und geht durch eine besondere Öffnung der Dura und der oberen Abteilung des gerissenen Loches nach aussen. Der *Accessorius spinalis* verbindet sich mit dem Vagus.

ad. b. Der *Accessorius vagi* legt sich rückwärts den Wurzelfäden des Vagus an, mit dem er sich verbindet und zu dem er in der Veterinärmedizin bisher immer gerechnet wurde. Während des Durchtretens durch das gerissene Loch liegen der 10. und 11. jedoch an einander. Der Accessorius begleitet anfangs den Vagus und dann die Hinterhauptsvene und teilt sich unter der Flügelgrube des Atlas in einen vorderen und hinteren Ast. Er giebt ab:

a. Einen Faden an den Vagus.

b. Einen Faden an den Zungenfleischnerven (Gurlt).

c. Ausserdem erhält er einen starken Faden vom Halsteile des Sympathicus.

d. Auch vom ersten oder zweiten und sogar dritten Halsnerven treten einige Fäden zum Beinerven.

e. Der **ventrale Ast** (d') geht zum Brustbeinkiefermuskel, lässt sich weit in ihm verfolgen und verzweigt sich in ihm.

f. Der **dorsale** (d'') weit stärkere Ast läuft zwischen dem Armwirbelwarzenmuskel und dem milzförmigen und später unter dem Kaputzenmuskel, wobei er an Stärke zunimmt, gegen den Widerrist und verzweigt sich in dem Kaputzenmuskel. Zweige gehen auch zur vorderen Abteilung des Armwirbelwarzenmuskels.

Physiologisches. Der Beinerv ist motorisch.

XII. Der **Zungenfleischnerv, Unterzungennerv** *(n. hypoglossus*, Fig. 157, e).

Der Hypoglossus entspringt mit einer Reihe von Wurzelfäden, lateral von den Pyramiden (Hypoglossuslinie), die sich zu drei Bündeln sammeln, gesondert die Dura durchbohren und durch das Knopfloch nach aussen treten. Erst nach ihrem Austritte bilden sie einen einzigen Strang.

Der Nerv läuft nun zum hinteren Rande des Vagus, kreuzt sich mit ihm, dem 11. und dem Sympathicus in der Höhe vom oberen Halsknoten des letzteren, läuft an der Seitenwand des Luftröhrenkopfes an der lateralen Seite der *Carotis externa* vorüber und folgt, bedeckt vom zweibauchigen und grossen Zungenbeinastmuskel der äusseren Kinnbackenarterie, deren hinterem Rande er bis zur Abgabe der Unterzungenarterie durch lockeres Zellgewebe angeheftet ist. Im weiteren Verlaufe kreuzt er sich mit der fortgesetzten Kinnbackenarterie, tritt nun ohne begleitende Gefässe an die mediale Fläche des Kiefermuskels vom Zungenbein und später an die mediale Fläche des Kinnzungenbeinmuskels. Er liegt mehr rückwärts und tiefer als der Zungenast des 5. Beide sind anfangs durch den Zungenbeinastmuskel der Zunge von einander geschieden; im späteren Verlaufe verbinden sie sich mit einander. Der Nerv verbreitet sich schliesslich in den Muskeln der Zunge. Er giebt ab:

a. Fäden zum oberen Ende des spindelförmigen Knotens vom Sympathicus.

b. Zweige an den Schlundkopfast des Vagus.

c. Fäden an das Schlundkopfgeflecht.

Der Nerv enthält:

d. Ein feines Nervenbündel vom vorderen Aste des ersten Halsnerven. Von diesem Bündel laufen in der Bahn des zwölften Nerven Fasern zum Gehirne zurück, andere gehen peripherisch mit dem Zungenfleischnerven weiter.

Der fortlaufende Nerv teilt sich am Grunde der Zunge in zwei Äste, von welchen der eine sich an den Muskeln des Zungengrundes verzweigt, der andere bis zur Zungenspitze geht und sich mit Zweigen des Zungenastes vom fünften verbindet.

Physiologisches. Er ist der Bewegungsnerve für die Zunge.

Die **Kopfnerven** der **anderen Haustiere** siehe Seite 341—343.

Übersicht

über die von den **Cerebrospinalnerven** versorgten Teile.

Rückenmarksnerven.

1. Halsnerv. a. Dorsaler Ast: Seitenträger-Hinterhauptsmuskel, kurze Kopfstrecker, Nackenmuskeln der Muschel; gemeinschaftlicher Ohrmuskel, Haut. b. Ventraler Ast: Fäden zum Sympathicus, Hypoglossus, Schlundkopfgeflecht, Schilddrüse; Brustbeinschildmuskel, Brust- und Schulterzungenbeinmuskel, Trägerhinterhauptsmuskel, Trägergriffelmuskel, langer Kopfbeuger, Zungenbeinschildmuskel.

2. Halsnerv. a. Dorsaler Ast: Streckmuskeln des Halses, Hautast zum Genick. b. Ventraler Ast: α. Fäden zum 1. Halsnerven und zum Accessorius. β. grosser Ohrnerv: verbunden mit dem 1. Halsnerven zur Atlasschleife, mit

dem hinteren Ohrnerven des Facialis zum hinteren Ohrgeflecht. Ende in der Haut und den Muskeln auf der Rückfläche des Ohres. γ. die Hautnerven des Kehlganges und Halses. δ. Fäden zum Schulterzungenbeinmuskel.

3. Halsnerv. a. Dorsaler Ast zur Haut und den Muskeln der Nackengegend; verbunden mit den dorsalen Ästen des Accessorius. b. Ventraler Ast: Haut und Muskeln der Kehlgegend. Hals- und Kopfbeuger; milzförmiger Muskel: Armwirbelwarzenmuskel: Haut des Nackens und Halses.

4. und 5. Halsnerv wie der 3. vom ventralen Ast eine Wurzel des Zwerchfellnerven.

6., 7. und 8. Halsnerv. a. Dorsalast des 6. wie der des 3.; Dorsaläste des 7. und 8: Querdornmuskel, Halsportion des Longissimus, Dornmuskel, rautenförmiger Muskel und Haut. b. Ventralast des 6.: Beuger und Zwischenquermuskeln, Armwirbelwarzenmuskel, Wurzel zum Phrenicus; Schulterhautnerv, Haut des Armes und der Brust. — Ventralast des 7.: untere Wurzel des Phrenicus, Verbindung mit dem 8. und dem Armgeflecht.

Zwerchfellnerv: Verbindung mit dem Sympathicus, Äste zum Herzbeutel, Mittelfell, Zwerchfell, Rippenheber, gemeinschaftlicher Rippenmuskel.

Rückennerven. a. Dorsaläste: Rückenstrecker, gezahnte Muskeln, Haut. b. Ventraläste: Zwischenrippennerven, Fäden zum Sympathicus. α. Äusserer Ast: breiter, gezahnter Muskel, breiter Rückenmuskel, Brustbauchhautmuskel, äusserer schiefer Bauchmuskel, Haut. β. Innerer Zweig: Zwischenrippenmuskeln, Brustbeinmuskel (2.—8.), Brustmuskeln (2.—6.), Zwerchfellmuskel (8.—18.), Querbauchmuskel, innerer schiefer und gerader Bauchmuskel (6.—18.).

Lendennerven. a. Dorsaläste: langer Rückenmuskel, Querdornmuskel, vorderer Teil des grossen Kruppenmuskels, Haut der Lendengegend.

b. Ventraläste-**Lendengeflecht.** α. Ästchen zum Sympathicus.

1. Lendenbauchnerv. α. Vorderer Ast: kleiner, schiefer Bauchmuskel, Querbauchmuskel, Haut des Oberschenkels. β. Hinterer Ast: kleiner, schiefer Bauchmuskel, Querbauchmuskel, gerader Bauchmuskel, Hodensack, Euter.

2. Lendenleistennerv. α. Vorderer Ast wie beim vorigen. β. Hinterer Ast: Querbauchmuskel, kleiner schiefer, gerader Bauchmuskel, Verbindung mit dem äusseren Samennerven und Lendenbauchnerven: äussere Geschlechtsteile.

3. Äusserer Samennerv. α. Vorderer Ast: kleiner schiefer Bauchmuskel, äussere Geschlechtsteile. β. Hinterer Ast: *cremaster externus*, Scheidenhaut, Samenstrang, äussere Geschlechtsteile.

4. Äusserer Hautnerv: Haut des Oberschenkels.

5. Schenkelnerv: grosser Lendenmuskel, kleiner Lendenmuskel, grosser schiefer Bauchmuskel, hierauf a. fortlaufender Stamm: Kniescheibenstrecker, Schneidermuskel. b. Innerer Hautnerv: Schneidermuskel, Schamschenkelbeinmuskel, Haut des Ober- und Unterschenkels.

6. Verstopfungsnerv: äusserer Verstopfungsmuskel dann a. vorderer Ast: vorderer und mittlerer Schambackbeinmuskel, Schamschenkelbeinmuskel. b. Hinterer Ast: mittlerer und hinterer Schambackbeinmuskel.

Kreuznerven. a. Dorsaläste: hinterer Kreuzsitzbeinmuskel, grosser Gesässbackbeinmuskel, Heber des Schweifes, Haut. b. Ventraläste: Kreuzgeflecht, siehe Nerven der Beckengliedmasse.

Schweifnerven. a. Dorsaläste: Heber, Zwischenquermuskeln und Haut des Schweifes. b. Ventraläste: Niederzieher, Zwischenquermuskeln und Haut des Schweifes.

Nerven der Brustgliedmasse.

Sie sind Ventraläste des 6., 7. und 8. Halsnerven, sowie des 1. und 2. Rückennerven und bilden das Armgeflecht.

1. **Vorderer Schulternerv:** vorderer und hinterer Grätenmuskel, Schulterumdrehermuskeln.

2. **Muskelhautnerv:** Rabenschnabelmuskel, gerader Vorarmbeinbeuger.

3. **Unterschulternerven:** Unterschulterblattmuskel.

4. **Achselnerv:** Schulterarmbeinmuskeln, hinterer Grätenmuskel; Schulterumdrehermuskeln, Armwirbelwarzenmuskel, Schulterhautmuskel.

5. **Brustnerven.** a. vordere: kleiner Brustmuskel, Armwirbelwarzenmuskel; Äste von der Schleife des Medianus zu den Brustmuskeln überhaupt.

b. Hintere Brustnerven: oberer: breiter gezahnter Muskel. Mittlerer: breiter Rückenmuskel, unterer: tiefer Brustmuskel, breiter Rückenmuskel, Bauchhautmuskel.

6. **Speichennerv.** a. Oberer Ast: Strecker des Ellenbogens. b. Unterer Ast: Haut, gewundener Vorarmbeinbeuger, die Mittelfussstrecker, die Strecker der Zehe, äusserer Beuger der Vorderfusswurzel.

7. **Ellenbogennerv.** a. Innerer Hautnerv des Vorarmes. b. Muskeläste: medialer Beuger der Vorderfusswurzel, Ellenbogenkopf des tiefen Zehenbeugers. c. *ramus dorsalis* zur Haut des Carpus und des Metacarpus. d. *ramus volaris* verbunden mit dem *ramus ulnaris* des *nervus medianus.*

8. **Mittelnerv:** Zweige zum Ellenbogengelenk. a. Vorderer Hautnerv: Haut des Vorarmes, Carpus und Metacarpus. b. Muskelzweige zum gewundenen Vorarmbeinbeuger, Beuger des Vordermittelfusses, sowie sämtliche Zehenbeuger. c. *ramus radialis:* Medialfläche des Unterfusses. d. *ramus ulnaris*: verbunden mit dem *nervus ulnaris*: α. *ramus sublimis*: Lateralfläche des Unterfusses. β. *ramus profundus*: Zwischenknochenmuskel. (Aufhängeband des Sesambeines.)

Nerven der Beckengliedmasse.

Lendengeflecht s. Lendennerven.

Das **Kreuzgeflecht** von den ventralen Ästen der Kreuzbeinnerven gebildet.

A. Hüftgeflecht.

Letzter Lendennerv; 1. und 2. Kreuzbeinnerv.

1. **Kruppennerv:** Kruppenmuskeln.

2. **Sitzbeinnerv:** grosser Kruppenmuskel, vorderer Kreuzsitzbeinmuskel.

3. **Hinterer Hautnerv des Oberschenkels.** Muskelzweige, Haut.

4. **Hüftnerv:** Zwillingsmuskeln, innerer Verstopfungsmuskel.

a. Wadenbeinnerv: vorderer Kreuzsitzbeinmuskel. α. Oberflächlicher Ast: seitlicher Zehenstrecker; Haut des Unterschenkels, Tarsus und Metatarsus. β. Tiefer Ast: Beuger des Mittelfusses, Zehenstrecker, Haut des Metatarsus.

b. Schenkelbeinnerv. α. Muskelast zu beiden Kreuzsitzbeinmuskeln und dem grossen Gesässbackbeinmuskel. β. Hinterer Hautnerv des Unterschenkels. γ. Hintere Muskelnerven: Wadenmuskel, Schenkelfersenbeinmuskel, Kniekehlmuskel und sämtliche Zehenbeuger. δ. Medialer Hautnerv des Unterschenkels. ε. Medialer Plantarnerv: mediale Fläche des Fusses. η. Lateraler Plantarnerv: laterale Fläche des Fusses. (Tiefer Ast zum Aufhängeband.) Zwischen beiden Plantarnerven ein Verbindungsast.

B. Schammastdarmgeflecht.

5. **Innerer Schamnerv:** Heber des Afters, Seitwärtszieher des Schweifes.

a. Mittlerer Mastdarmnerv zum Mastdarm und Heber des Afters.

b. Rückennerv und Rute. c. Mittelfleischnerv.

6. **Hinterer Mastdarmnerv:** Mastdarm; Schliessmuskel; Haut des Afters, beim weiblichen Tiere Scham. Vom 5. Kreuznerven Äste zum Niederzieher des Schweifes und Ast zum 1. Schweifnerven.

Fig. 158.

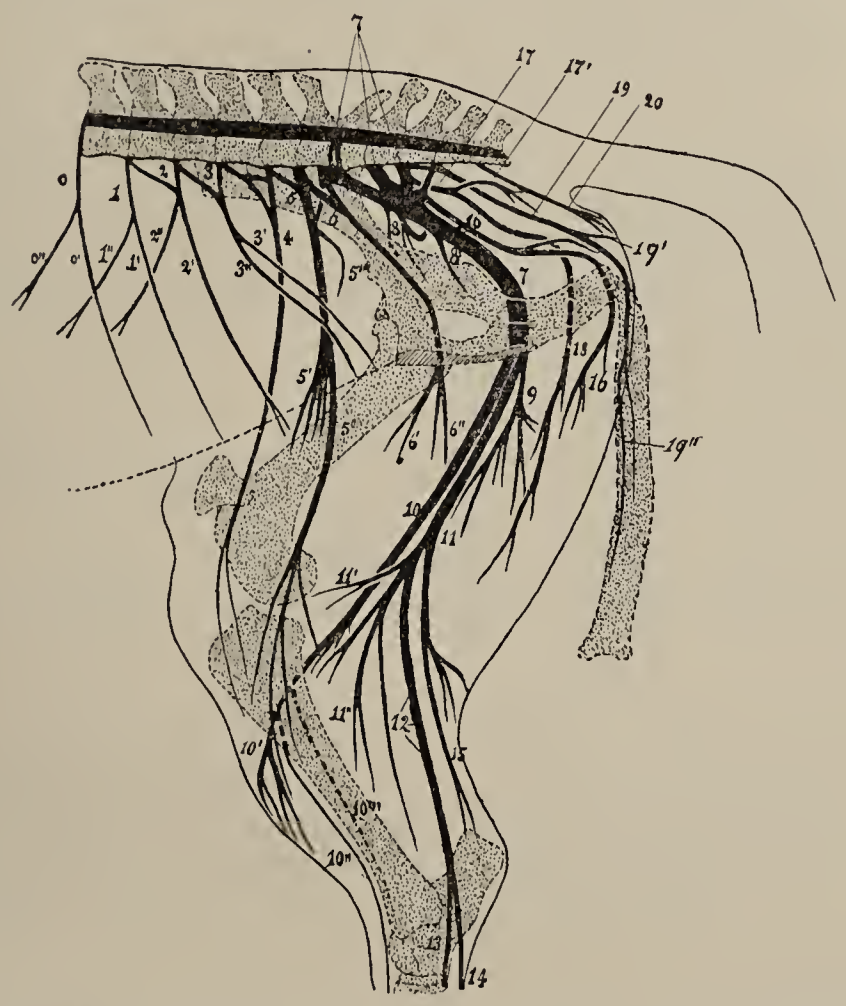

Schema der Nerven der Beckengliedmasse vom Pferd. (Vergl. mit Fig. 85, S. 203.)
0 letzter Rückennerv, 0′ dessen innerer, 0″ dessen äusserer Ast. 1 Lendenbauchnerv, 1′ dessen innerer, 1″ dessen äusserer Ast, 2 Lendenleistennerv, 2′ innerer, 2″ äusserer Ast desselben, 3 äusserer Samennerv, 3′ innerer (hinterer), 3″ äusserer (vorderer) Ast desselben, 4 äusserer Hautnerv des Schenkels, 5 Schenkelnerv, 5′ Ast an die Kniescheibenstrecker, 5″ innerer Hautnerv des Schenkels, 5‴ Lendendarmbeinnerv, 6 Verstopfungsnerv, 6′ vorderer, 6″ hinterer Ast desselben, 7 Hüftnerv, 8 Kruppennerv, 8′ Ast an den inneren Verstopfungsmuskel, 9 Muskelast, 10 Wadenbeinnerv, 10′ Zweig des tiefen Astes an Mittelfussbeuger und Zehenstrecker, 10″ Zweig desselben zum Rollbeinmuskel, 10‴ oberflächlicher Ast des Wadenbeinnerven, 11 Schenkelbeinnerv, 11′ Ast zum Gastrocnemius, 11″ Äste zu den Zehenbeugern, 12 fortgesetzter Schenkelbeinnerv, 13 medialer, 14 lateraler Sohlennerv, 15 hinterer Hautnerv des Unterschenkels, 16 hinterer Hautnerv des Oberschenkels, 17 Sitzbeinnerv, 17′ Ast zum Anfange der Kreuzsitzbeinmuskel, 18 Ast zum unteren Teile dieser Muskeln, 19 Innerer Schamnerv, 19′ mittlerer Mastdarmnerv, 19″ Rückennerv der Rute, 20 hinterer Mastdarmnerv.

Kopfnerven.

Oculomotorius.

Oberer Ast: oberer gerader, Grundmuskel, innerer Heber des oberen Augenlides.

Unterer Ast: innerer, unterer gerader Muskel, kleiner schiefer Muskel.

Trochlearis.

Grosser schiefer Augenmuskel.

Trigeminus.

A. Augenast.

1. Thränennerv: Thränendrüse, oberes Augenlid, sowie Ast zum vorderen Ohrgeflecht in der Haut, am Scheitel und vor dem Ohre.

2. Stirnnerv: Haut der Stirn, des oberen Augenlides und Bindehaut. Verbindung mit Joehsehläfennerv und Thränennerv.

3. Nasenaugennerv: a. Unterrollnerv. Haut und Schleimhaut des medialen Augenwinkels, drittes Augenlid, Thränenkarunkel, Thränenröhrehen, Thränensack. b. Siebbeinnerv: hinterer Teil der Nasensehleimhaut (Scheidewand und obere Dütte). e. Ciliarnerv: siehe Ciliarknoten. (S. 320.)

B. Oberkieferast.

1. Unteraugenlidnerv: Unteraugenlid; Verbindung mit dem Thränennerven.

2. Keilbeingaumennerv. a. Nasengaumennerv. α. Medialer Ast: Jakobsonsche Röhre, harter Gaumen, Zahnfleiseh der Sehneidezähne. β. Lateraler Ast: Sehleimhaut der unteren Dütte, des mittleren und unteren Nasenganges. b. Grosser Gaumennerv; harter und weicher Gaumen; unterer Nasengang. c. Kleiner Gaumennerv: Sehleimhaut des Gaumensegels.

3. Unterangenhöhlennerv: a. Zahnnerven des Oberkiefers: Pulpa der Backzähne, Alveolarperiost, Zahnfleiseh, Auskleidung der Highmorshöhle. Ein Ast zu den Sehneide- und Hakenzähnen.

b. Fortlaufender Ast. α. Oberflächlieher Nasennerv: Nasentrompete. β. Unterer Nasennerv: Nasenloeh. γ. Nerv der Oberlippe: Haut, Schleimhaut, Tasthaare der Oberlippe.

C. Unterkieferast.

1. Verbindungsäste zum 7., 8. und sympathisehen Nerven.

2. Oberfläehlicher Schläfennerv. a. Zweige zum vorderen Ohrgeflecht und zur Parotis. Ohrdrüsengeflecht mit dem Faeialis. b. Hautast zum Gänsefussgefleeht. e. Ast an die Haut mit der *arteria transversa faciei* verlaufend.

3. Backennerv: Sehleimhaut der Lippen und Baeken; Baekendrüsen, Orbitaldrüse der Fleiseh fresser.

4. Äusserer Kaumuskelnerv. a. Tiefer Sehläfennerv: Sehläfenmuskel des Unterkiefers. b. Äusserer Kaumuskel.

5. Innerer Kaumuskelnerv: Flügelmuskel des Unterkiefers. Ausserdem: a. Nerv des Trommelfellspanners. b. Zweige an Griffelmuskel und Griffelrollmuskel des Gaumensegels.

6. Unterkiefernerv. a. Nerv des breiten Zungenbeinmuskels. Kiefermuskel der Zunge und des Zungenbeins. b. Unterer Zahnnerv: Zähne des Unterkiefers. e. Kinnast. Haut und Schleimhaut der Unterlippe.

7. Zungenast nimmt vom Facialis die *chorda tympani* auf. a. Ast zur Schleimhaut des Gaumensegels. b. Oberflächlicher Ast. Schleimhaut des Maulhöhlenbodens, Zahnfleiseh, Zunge und Unterzungendrüse. Verbindung mit dem 9. e. Tiefer Ast. Schleimhaut der Zungenpapillen.

Abducens.

Äusserer gerader Augenmuskel.

Facialis.

1. Grosser oberfläehlieher Felsenbeinnerv zum Vidischen Nerven. (s. S. 321.)

2. Zweig zum ovalen Fenster. 3. Nerv des Steigbügelmuskels.

4. Paukensaite zum Zungenaste des Trigeminus.

5. Hinterer Ohrnerv zum hinteren Ohrgeflecht. Muskeln an der Rückseite des äusseren Ohres. Haut des äusseren Ohres.

6. Innerer Ohrnerv: Haut der Innenfläche des Ohres, kleine Muskeln der Muschel.

7. Jochschläfennerv: Verbindung mit Stimm- und Thränenast des Trigeminus. Hierauf α. vorderer Ohrnerv: vorderes Ohrgeflecht, vordere Ohrmuskeln. β. Stirnnerv, Kreismuskel der Augenlider, äusserer Heber des oberen Augenlides. Verbindung mit dem Thränennerven.

8. Muskeläste zum Griffelmuskel des Unterkiefers, Griffelmuskel des Zungenbeins, zweibauchigen Muskel.

9. Äste zur Parotis.

10. Nerv des Halshautmuskels: Halshautmuskel und Ohrdrüsenmuskel.

11. Angesichtsnerv. a. Oberer Backennerv verbindet sich mit dem Unteraugenhöhlennerv. b. Unterer Backennerv, beide bilden das Gänsefussgeflecht: Ende in den Backen-, Lippen- und Nasenmuskeln, sowie im Gesichtshautmuskel.

Acusticus.

a. Vorhofsnerv. b. Schneckennerv.

Glossopharyngeus.

1. Paukenhöhlennerv. Verbindung mit einem Aste, der *nervus Vidianus* geht als kleiner oberflächlicher Felsenbeinnerv zum *ganglion oticum*. Geschmacksfasern zur *chorda tympani*.

2. Äste zum Kopfpulsadergeflecht und dem Sympathicus.

3. Äste zum Zungenbeinastmuskel des Schlundkopfes.

4. Fäden zum Rachengeflechte.

5. Schlundkopfast: oberer und mittlerer Schlundschnürer, Grundmuskel des Gaumensegels; Verbindungsäste zum Schlundkopfgeflecht.

6. Zungenast: Seitenteil des Schlundkopfes, dann a. oberer Zweig zur Schleimhaut des Gaumensegels. b. Unterer Zweig zur Schleimhaut der Zungenwurzel *(papillae circumvall.* und foliat). Verbindung mit dem Zungenaste des 5.

Vagus.

A. Halsportion.

1. Ohrast des Vagus: Verbindung mit dem Facialis, Faden an die Ohrmuskeln, Inneres der Muschel.

2. Faden zum Paukenhöhlennerven und Fäden zum Glossopharyngeus.

3. Faden zum Halsknoten des Sympathicus.

4. Faden zum Hypoglossus.

5. Schlundkopfnerv. a. Oberer Ast. Muskeln und Schleimhaut der hinteren Schlundkopfwand. b. Unterer Ast bildet mit dem Sympathicus, oberen Kehlkopfsnerven, Zungenschlundkopfnerv, 1. Halsnerven und einem Aste des Angesichtsnerven das Schlundkopfgeflecht, von hier Äste zum Luftsack, Schlundkopf und oberen Teil des Schlundes.

6. Oberer Kehlkopfnerv: Äste an den unteren Schlundschnürer, Ringschildmuskel, Schleimhaut des Kehlkopfes und der Luftröhre.

B. Brustportion.

7. Herzzweige.

8. Unterer Kehlkopfnerve. Seitenringgiesskannenmuskel, hinterer Ringgiesskannenmuskel, Quergiesskannenmuskel, unterer Schildgiesskannenmuskel. Verbindung mit den oberen Kehlkopfsnerven. Zweige zum Lungen- und Herzgeflecht. Sympathicus und Luftröhrengeflecht.

9. Lungengeflecht, dorsales und ventrales.

10. Dorsaler und ventraler Schlundast: Schlundgeflecht.

11. Dorsaler Ast: hinteres Magengeflecht.

12. Ventraler Ast: vorderes Magengeflecht.

Accessorius.

1. Faden zum Vagus.
2. Faden zum Hypoglossus.
3. Faden vom oberen Halsknoten des Sympathicus.
4. Fäden vom 1., 2. und 3. Halsnerven.
5. Ventraler Ast: Brustbeinkiefermuskel.
6. Dorsaler Ast: Kaputzenmuskel und Armwirbelwarzenmuskel.

Hypoglossus.

1. Fäden zum Sympathicus, Schlundkopfast des Vagus und Schlundkopfgeflecht Ästchen vom ersten Halsnerven.

2. a. Äusserer Ast: Zungenbein-Zungenmuskel, Grund-Zungenmuskel. b. Innerer Ast: Grundzungenmuskel und übrige Muskeln der Zunge.

Gehirnnerven beim Wiederkäuer.

Sehnerv und Riechnerv, sowie der gemeinschaftliche Augenmuskelnerv und Rollmuskelnerv unterscheiden sich nicht wesentlich vom Pferde. Der letztere geht mit dem Augen- und Oberkieferast des Trigeminus sowie den Oculomotorius und Abducens durch das runde Loch nach aussen.

Dreigeteilter Nerv. A. Augenast.

Der Thränennerve giebt feine Zweige an die Schleimhautauskleidung der Stirnhöhle; der rücklaufende Ast des Thränennerven ist stark und versieht die Matrix des Hornzapfens; der Stirnnerve geht vor dem Augenbogenfortsatze nach aussen; feine Fäden des Nasennerven gehen zu den Muskeln des Auges.

B. Der Oberkieferast verhält sich in der Hauptsache gleich, wie beim Pferde. In Folge des Mangels von Schneidezähnen fehlt der betreffende Zweig vom Unteraugenhöhlennerven für sie. Das Keilbeingaumengeflecht ist schwächer, der Vidische Nerv stärker als beim Pferde.

C. Der Unterkieferast verhält sich im Wesentlichen wie beim Pferde. Der oberflächliche Schläfennerv geht nur mit einem stärkeren Aste zum Gänsefussgeflecht. Der Unterkieferast tritt durch das ovale Loch aus.

Sämtliche Ganglien, namentlich das *ganglion oticum*, sind deutlicher als am Trigeminus des Pferdes.

Äusserer Augenmuskelnerv wie beim Pferde.

Angesichtsnerv. Der schwächere, untere Backennerv läuft am

hinteren Rande des Unterkiefers herab, wird im Gefässausschnitte vom Brustbeinkiefermuskel bedeckt, vom Ohrspeicheldrüsengang begleitet und verhält sich im Übrigen wie beim Pferde. Ein Verbindungsast zieht zum oberen Backennerven.

Hörnerv und Zungenschlundkopfnerv zeigen keine wesentlichen Verschiedenheiten.

Lungenmagennerv. Der starke Verbindungszweig zwischen dorsalem und ventralem Schlundaste fehlt. Der dorsale Ast verbreitet sich an der rechten Wanstfläche, besitzt hier kleine Knötchen eingestreut und giebt feine Zweige an die übrigen Mägen. Der ventrale Ast geht an die linke Wanstfläche und giebt stärkere Zweige an die übrigen Mägen, den Zwölffingerdarm und die Leber. Ein langer Ast läuft unter der Bauchspeicheldrüse weg an den Zwölffingerdarm und zurück zum Pylorus. An der Abgangstelle des oberen Kehlkopfnerven, wo beim Pferde ein Geflecht liegt, befindet sich ein deutliches *ganglion secundum*.

Beinerv und Zungenfleischnerv zeigen keine Verschiedenheiten.

Gehirnnerven des Schweines.

Opticus und Olfactorius wie beim Pferde, ebenso Oculomotorius. Dieser, sowie der Trochlearis, die beiden ersten Äste des Trigeminus und der Abducens treten wie beim Wiederkäuer aus der Schädelhöhle.

Trigeminus. Der rückläufige Ast des Thränennerven verhält sich wie beim Pferde, der Stirnnerv wie beim Wiederkäuer. Der Nasennerv ist ziemlich stark. Der Oberkieferast ist sehr stark, was namentlich von der starken Entwickelung des Unteraugenhöhlennerven herrührt, dessen kräftige Äste an den Rüssel gehen. Der Unterkieferast tritt durch den vorderen Teil des gerissenen Loches aus. Oberflächlicher Schläfennerv nur schwach. Der untere Zahnnerv tritt durch mehrere Löcher aus dem Unterkieferkanal.

Abducens wie Pferd.

Facialis. Der untere Backennerve geht mit dem *ductus parotideus* durch den Kehlgang und gelangt erst im Gefässauschnitt auf die Angesichtsfläche; er giebt mehrere, ein Geflecht bildende Verbindungsäste an den oberen Backennerven.

Acusticus und Glossopharyngeus ähnlich wie beim Pferde.

Vagus. Wie beim Pferde; in der Mitte der Brusthöhle treten noch Zweige des Sympathicus an den dorsalen Ast. *Ganglion secundum* wie Wiederkäuer.

Accessorius und Hypoglossus zeigen keine wesentlichen Unterschiede.

Gehirnnerven der Fleischfresser.

Opticus und Olfactorius sowie Oculomotorius weichen von den übrigen Tieren nicht ab. Der Trochlearis geht durch die Augenhöhlenspalte.

Trigeminus. Der Augenast geht mit dem vorigen durch die Augenhöhlenspalte. Der rücklaufende Ast des Thränennerven bildet mit den Ästen des siebenten ein starkes vorderes Ohrgeflecht; der Stirnnerve geht vor dem kleinen Augenbogenfortsatz nach aussen; bei der Katze geht ein Zweig vom Augenaste durch die Öffnung im Jochbogen auf die Gesichtsfläche. — Der Ciliarknoten liegt meist nahe an der Sklera.

Keilbeingaumenknoten und Geflecht sind schwach. Unteraugenhöhlennerv stark und 6—8ästig. Der Unterkieferast verlässt durch das ovale Loch die Schädelhöhle; der oberflächliche Schläfennerv giebt je einen starken Ast ans Ohr und das Gesicht, welch letzterer sich mit den beiden Backenästen des Facialis kreuzt. Der untere Zahnnerve tritt durch drei Kinnlöcher zu Tage.

Abducens keine Unterschiede.

Facialis ähnlich wie bei den Wiederkäuern.

Acusticus und Glossopharyngeus zeigen keine Abweichungen.

Vagus. Wie beim Wiederkäuer fehlt der starke Verbindungszweig zwischen beiden Schlundästen in der Brust. Dafür verbinden sich beide in der Bauchhöhle. Sympathicus und Vagus sind beim Hunde am Hals innig mit einander verbunden, stellenweise wird der letztere scheidenartig vom Sympathicus umfasst. Bei der Katze laufen Vagus und Sympathicus am Halse getrennt, jedoch in gemeinschaftlicher Scheide. *Ganglion secundum* deutlich.

Accessorius und Hypoglossus zeigen keine wesentlichen Unterschiede.

Nervus sympathicus.

Man hat den sympathischen Nerven mit seinen Ganglien und Geflechten als ein besonderes Nervensystem aufgefasst. Wie die Gehirn- und Rückenmarksnerven vorzugsweise die animalen Funktionen beherrschen, so werden vom Sympathicus (besonders Ernährung und Absonderung) geleitet. Eine scharfe Trennung des Sympathicus von den übrigen Nerven lässt sich jedoch nicht durchführen, da einesteils in den sympathischen Nervenbahnen eine grosse Anzahl von Nervenfasern verlaufen, die dem Gehirne und Rückenmark angehören, andernteils lehrt die Entwickelungsgeschichte, dass die Sympathicusganglien losgelöste Teile des der Spinalganglien sind.

Man hat am Sympathicus zu unterscheiden: a. den Grenzstrang, b. die *Rami communicantes* und c. die peripheren Äste und Geflechte. Die dem Grenzstrange eingelagerten Ganglien verleihen dem ganzen Nerven eine deutlich segmentale Anordnung. — Die eigentlichen sympathischen Nerven bestehen aus sog. marklosen Remak'schen Fasern. Mit jeder Einschiebung von Ganglien ins Gebiet des Sympathicus nehmen diese Fasern zu und es tritt in den Ganglien selbst entschieden eine Faservermehrung

ein. Peripher von den letzten Ganglien finden sich nur noch solche Remaksche Fasern. Die cerebrospinalen Nervenfasern, die dem sympathischen Nerven beigemengt sind, erreichen ihr Ende entweder in den Ganglien des Grenzstranges oder in peripheren Ganglien des Sympathicus.

Die Fasern des Sympathicus gehen zu allen Organen, die glatte Muskelfasern besitzen; aber auch zu Drüsen und sensiblen Endorganen (Pacinische Körperchen z. B.). Man kann in ihm demnach folgende Faserkategorien unterscheiden: 1. Sensible Fasern; 2. sekretorische; 3. vasomotorische; 4. motorische.

Der **Grenzstrang des Sympathicus.**

Der Grenzstrang des Sympathicus läuft im Allgemeinen jederseits an der Ventralfläche der Wirbelsäule. Er zerfällt in einen Kopfteil, Halsteil, Brustteil, Bauch- und Beckenteil. Am Schweife verliert sich jeder Grenzstrang in einen dünnen, schliesslich nicht mehr erkennbaren Faden. In die Grenzstränge sind — meist den einzelnen Wirbelsegmenten entsprechend — zahlreiche Ganglien eingelagert, die man im Gegensatz zu den peripheren, in den Geflechten liegenden, als Ganglien des Grenzstranges bezeichnet.

A. Der **Kopf-Halsteil.** (Fig. 157 f, f″.)

a. Der **obere** oder **spindelförmige Halsknoten** *(ganglion cervicale supremum)* stellt ein Ganglion des Grenzstranges für den Kopf und den oberen Teil des Halses dar. Derselbe liegt an der hinteren (oberen) Luftsackwand an der inneren Kopfarterie, mit der er durch lockeres Zellgewebe verbunden ist, und vor dem grossen Kopfbeuger. Er besitzt eine Länge von 2 bis 3 cm, ist rötlich und spindelförmig. Von ihm strahlen viele Nervenfäden aus.

Vom spindelförmigen Knoten gehen Zweige zum 9., 10., 11., 12. Gehirnnerven und 1. Halsnerven. Sie sind wohl als *rami communicantes* anzusehen. Ausserdem gehen solche zu den nächstgelegenen Geflechten und Blutgefässen.

Die **Kopfportion** (*n. caroticus internus*) des Sympathicus ist grau halbdurchscheinend und tritt mit der inneren Kopfarterie, der sie locker angeheftet ist, in die Schädelhöhle. Bis zu ihrem Eintritte ist sie stark und bildet noch kein Geflecht. Im Drosseladerloch kreuzt sie den Vidischen Nerven und giebt an ihn zentral und peripher verlaufende Fäden*) ab.

Die fortgesetzte Kopfportion tritt nun, als noch starker Ast, in die Gehirnhöhle ein, legt sich medial dem *ganglion Gasseri* an und verbreitet sich an den Ästen des 5., des 3., 4. und 6. Gehirnnerven. (Der 7. erhält, wie erwähnt, seine sympathischen Fasern schon vorher in der Bahn des *nerv. petros. superfic. major*.) Ebenso soll auf diesem Wege der 8. Gehirnnerv

*) Siehe Vidischen Nerven.

sympathische Fasern erhalten. Riechnerv und Sehnerv erhalten keine sympathischen Fasern.

b. Der **untere Halsknoten** (Fig. 159, i)*) liegt vor der ersten Rippe zur Seite der Luftröhre und ist beim Pferde nur wenig scharf vom grossen Brustknoten (s. Brustportion) getrennt. Er ist platt und rundlich und stellt einen gemeinschaftlichen Knoten für die Segmente des 2. bis 7. Halswirbels dar.

Zwischen dem oberen und unteren Halsknoten zieht sich nun die Halsportion des Sympathicus an der hinteren Wand der Karotis nach abwärts. Sie liegt, mit dem Vagus locker verbunden, in gemeinschaftlicher Scheide, ist schwächer als der letztere, kann aber unschwer von ihm getrennt werden. In nicht seltenen Fällen bleibt er vollständig vom Vagus getrennt, und läuft einige mm neben ihm. Am unteren Dritteile des Halses trennen sich beide von einander.

Vom unteren Halsknoten und ersten Brustknoten, die ja beim Pferde meist mehr oder weniger mit einander verschmolzen sind, gehen ab:

a. Fasern zum Herzen. Dieselben durchbohren den Herzbeutel, bilden mit Fasern des Vagus ein weitmaschiges Geflecht, lassen sich jedoch in der Hauptsache selbständig darstellen. Die Verteilung ist links und rechts nicht ganz gleich. Es sind in der Regel jederseits drei Äste (*rami cardiaci*), die sich an den Vorkammern, am Septum derselben und in den Ventrikeln selbst verzweigen. In der Längs- und der Querfurche des Herzens bilden sie Geflechte, welchen zahlreiche Ganglien eingestreut sind. Zahlreich sind besonders die Nerven am rechten Vorhof. Einzelne Nerven gehen zu den Gefässen.

Links kommt:

a. ein *ramus cardiacus e ganglio cervic. infimo*, der zur Wand des *ductus Botalli*, zum linken Vorhof und zum *sept. ventriculorum* geht.

b. ein *ram. cardiac. e gangl. stellato* geht zum Lowerschen Sack und zum eigentlichen rechten Ventrikel.

c. ein weiterer *ram. cardiac. e gangl. stellato***), der jedoch vom 2. Brustknoten Zweige aufnimmt, giebt seine Fäden hauptsächlich in die linke Längsfurche und linke Querfurche des Herzens. Dieser Nerv dürfte der *nervus accelerans cordis* linkerseits sein. Rechterseits ist besonders bemerkenswert, dass der *nervus depressor*, ausgezeichnet durch seine weisse Farbe, zwischen Vagus und Sympathicus frei wird und sich mit einem *ram. cardiac. e gangl. cervic. infim.* verbindet. Dieser scheint rechterseits der *nervus accelerans* zu sein.

b. In den grossen Brustknoten gelangt ein stärkerer Ast aus dem Vertebralkanal (*nervus vertebralis*). Es ist dies ein *ramus communicans* für den 2. bis 8. Halsnerven. Der 1. Halsnerve giebt seine *rami communicantes*

---

*) *ganglion cervicale infimum.*

**) Öfters giebt das *gangl. stellat.* scheinbar gar keinen Herznerven ab.

noch zum oberen Halsknoten. Die *rami communicantes* der übrigen Halsnerven vereinigen sich zu dem genannten Stamme, der mit den Vertebralgefässen nach abwärts zum *ganglion stellatum* geht.

An jedem Zwischenwirbelloche zweigt sich ein feines Stämmchen ab, das zu den Blutleitern des Wirbelkanales und den Vertebralgefässen geht und sich zu einem feinen Netzwerke (*plexus vertebralis*) auflöst. (Es sind dies sog. *nervi sinu-vertebrales* (s. bei den *rami communicantes).*

Wie die übrigen *rami communicantes* besitzt der *nervus vertebralis* a. Nervenfasern, die vom Ganglion aufsteigen (cerebrospinale) und b. solche (sympathische) Fasern, die vom Halsteile des Rückenmarkes zum Brustteile des Sympathicus herabsteigen.

B. Die **Brustportion** (Fig. 158.)

Die Brustportion des Grenzstranges läuft jederseits neben den Wirbelkörpern unter den Rippenköpfchengelenken und ist nur vom Brustfelle und der inneren Brustbinde überzogen. Sie schimmert im nicht präparierten Zustande schon durch und ist meist deutlich in zwei, durch vereinzelte Nervenfasern verbundene Abteilungen zerfallen, und zwar:

a. in eine laterale, stärkere, weisse Abteilung, die keine Ganglien besitzt und sich in den Splanchnicus fortsetzt und

b. eine mediale schwächere, graue Abteilung (eigentlicher Sympathicus), in welcher sich die Brustganglien befinden.

In den Brustteil sind an jedem Wirbel Ganglien eingelagert. Man unterscheidet einen grossen und 17 **kleine** Brustknoten (*ganglia thoracica*). Der **erste** oder **grosse Brustknoten** (*ganglion stellatum)* liegt unter der ersten Rippe dicht über dem unteren Halsknoten des Sympathicus. Er ist immer beim Pferde mehr oder weniger mit dem letzteren verbunden. — Der grosse Brustknoten giebt, ausser den schon erwähnten, einen Ast an die erste Rückenwurzel des Armgeflechtes. Bei allen unseren Haustieren mündet in den grossen Brustknoten der *nervus vertebralis.* (Siehe oben.) Ein weiterer solcher Zweig tritt vom zweiten Brustknoten an den zweiten Rückenast des Armgeflechtes. Von jedem kleinen Brustknoten gehen, in der Regel, drei Verbindungsäste zu den Zwischenrippennerven.

Die drei Äste, die von jedem Brustknoten abgehen, verteilen sich folgendermassen:

1. Der stärkste geht zum Zwischenrippennerven.
2. Ein schwächerer (vasomotorischer) geht peripher unmittelbar zu den Zwischenrippengefässen.
3. Der schwächste endlich geht zum Ursprunge der Zwischenrippengefässe und der Aorta (vasomotorische Äste) und ein kleiner Teil derselben geht in den Rückgratskanal. (Näheres bei den *rami communicantes.*)

a. Aus der Brustportion gehen noch Fäden zu beiden Lungen. Dieselben ziehen mit den Vaguszweigen zu den Lungengeflechten und stammen von den Herznerven ab.

b. Ein Faden zum Zwerchfellnerven und den Lymphdrüsen (Gurlt).

c. Der **Eingeweidenerv** (*nervus splanchnicus major*) bildet die laterale Abteilung des Brustgrenzstranges und zeichnet sich durch seine weisse Farbe und den Mangel an Ganglien vor jenem deutlich aus. Man kann ihn bis zur 6. Rippe verfolgen. Er tritt nun über dem dorsalen Rande der Zwerchfellpfeiler in die Bauchhöhle und senkt sich dort hinter der *arteria coeliaca* in den Bauchknoten ein. Ein Teil der *rami communicantes* der letzten Rückennerven bildet einen den Eingeweidenerven *(nerv. splanchnicus minor)*, der sich eine Strecke weit durch eine gemeinschaftliche Scheide mit dem grossen verbindet, dann jedoch trennt und in ein kleines Ganglion *(ganglion renali-aorticum)* eintritt, welches hinter dem grossen Bauchknoten liegt und als ein Teil desselben anzusehen ist. Die Mehrzahl der Fasern vom *nerv. splanchnic. minor* geht mit Fasern des *splanchnic. major* zur Niere. Ihr Ende ist unbekannt.

Fig. 159.

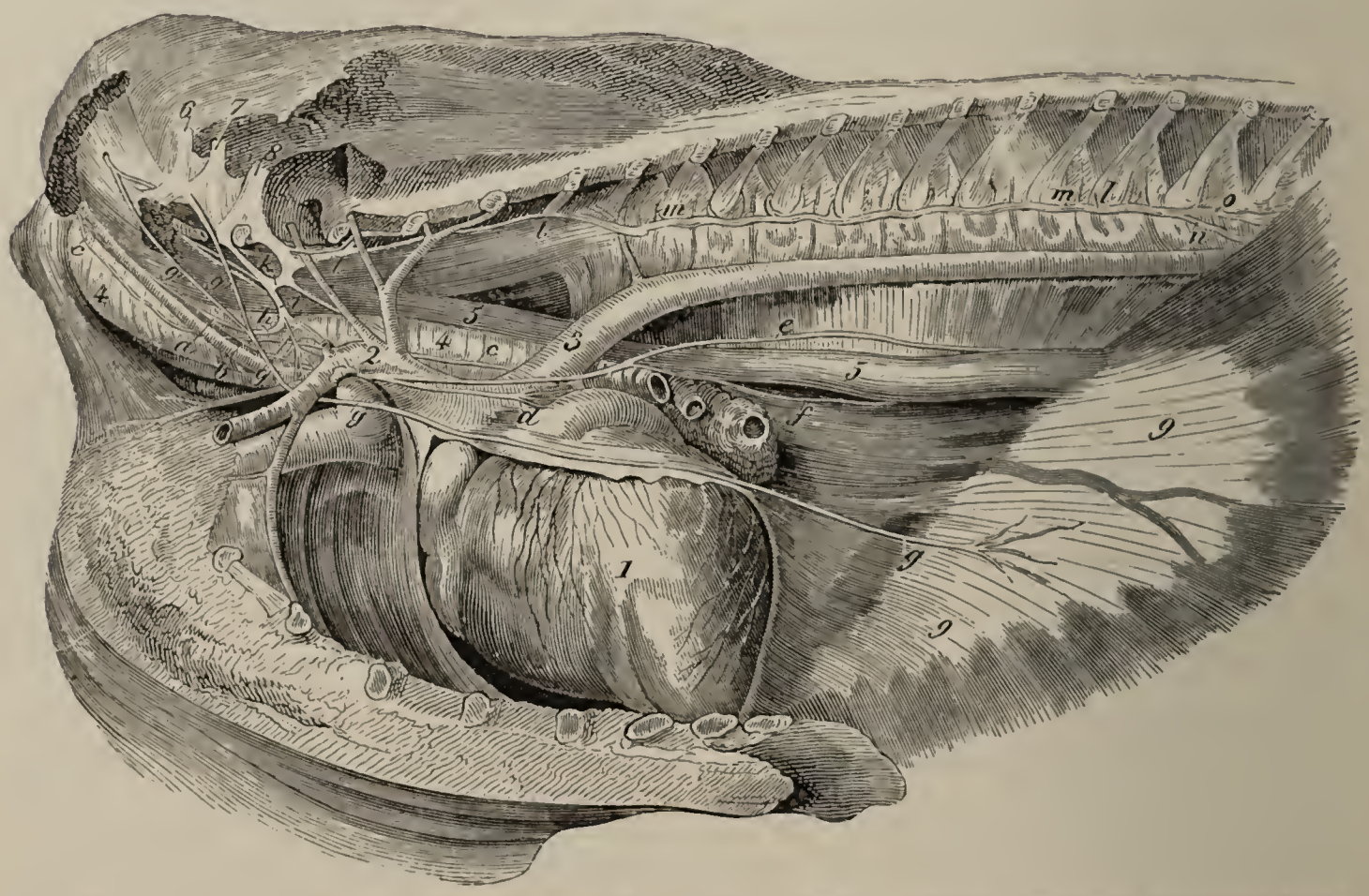

Brusthöhle des Pferdes links geöffnet mit präparierten Nerven. 1 Herz. 2 vordere, 3 hintere Aorta, 4, 4 Luftröhre, 5, 5 Schlund, 6, 7 siebenter und achter Halsnerv, 8 erster Rückennerv, 9 Zwerchfell, a Trennung des Vagus vom Sympathicus, b Vagus, c c zurücklaufender Nerv, d Herznerven, e oberer, f unterer Schlundast des Vagus, g g Zwerchfellnerv, g′ dessen Wurzel vom 6., g″ vom 7. Halsnerven, h Ende der Halsportion vom Sympathicus, i unterer Halsknoten, k grosser (erster) Brustknoten desselben, l l Brustportion des Grenzstranges vom Sympathicus, m m Verbindungsäste mit den Rückennerven (und Rückenmark), n fortlaufender Grenzstrang, o Eingeweidenerv. (Leyh.)

C. Die **Bauch- oder Lendenportion** *(pars abdominalis* oder *lumbalis)*. (Fig. 160, a, a″.)

Diese Portion liegt den Körpern der Lendenwirbel auf, ist vom kleinen Lendenmuskel bedeckt und wird viel schwächer als die Brustportion. Sie bildet an jedem Wirbelkörper einen kleinen sog. **Lendenknoten**. Der Grenzstrang giebt ab:

a. Zweige an die Lendengefässe.

b. An jeden unteren Ast der Lendennerven einen oder zwei Verbindungszweige.

c. Nach abwärts steigende Äste, die links die Aorta, rechts die hintere Hohlvene überziehen, ihnen Zweige geben (Aortengeflecht, *plexus aorticus*) und sich sodann mit dem vorderen und hinteren Gekrösgeflechte verbinden.

D. Die **Becken- oder Kreuzportion.** (Fig. 161, d.)

Diese geht am Seitenrande des Kreuzbeins nach abwärts, ist ebenfalls nur schwach und bildet drei sog. **Kreuzbeinknoten**; doch stellen diese nur eine längliche Anschwellung dar.

Die Fortsetzung des Kreuzbeinstranges bildet den Grenzstrang des Schweifes. Jeder teilt sich schon am dritten Kreuzbeinloche in einen lateralen und medialen Ast. Der laterale verbindet sich mit dem unteren Schweifnerven; die beiden medialen Äste (rechter und linker) bilden um die mittlere Schweifarterie ein feines Geflecht, in welchem in der Regel den Schweifwirbeln entsprechende kleine Knötchen (*ganglia coccygea v. caudalia*) sich befinden.

Die rami communicantes. Es sind dies einfache oder doppelte, zuweilen sogar dreifache Nervenäste, die an der Stelle der Ganglien den Grenzstrang mit dem Rückenmarke durch die Zwischenwirbellöcher in Verbindung setzen. Sie führen

1. Cerebrospinale Fasern in die Bahn des Sympathicus. Dieselben gehen zum Teile zu den Ganglien des Grenzstranges, zum Teile enden sie erst in peripheren Ganglien des Sympathicus. Es sind dies meistens Fasern, welche die Ganglien des Grenzstranges mit den eigentlichen Kernen der Gefässnerven (in Gehirn und Rückenmark) in Verbindung setzen, zum andern Teile sind es wohl sensible Nervenfasern. — Dieser Teil der *rami communicantes* stellt die Wurzeln des sympathischen Systemes dar und zeichnet sich durch seine weisse Farbe aus.

2. Ein zweiter Teil wird von sympathischen Fasern hergestellt, die vom Grenzstrang entspringen und sich den Spinalnerven an ihrer Austrittstelle in peripherer Richtung ansehliessen. Es sind dies grösstenteils eigentlich vasomotorische Nerven.

3. Ein kleines Nervenbündelchen, das aus sensiblen und sympathischen Fasern besteht, tritt vom *ramus communicans* in die Rückgratshöhle und verbreitet sich an den Venenplexus, am Perioste und den Wirbelkörpern. Diese Fasern werden als *nervi sinuvertebrales*, Luschka, bezeichnet.

Wie aus dem Vorstehenden ersichtlich, verlaufen in den *ram. communic.* viele vasomotorische Nerven. — Diese Gefässnerven treten von den Ganglien des Grenzstranges entweder zunächst an Spinalnerven (z. B. Zwischenrippennerven, Armgeflecht), um dann von diesen zu den Ganglien zu gelangen, oder sie gehen unmittelbar an die Gefässe, wie in der Bauchhöhle. Der Grenzstrang ist jedoch nicht der wirkliche Ursprung dieser Gefässnerven. Derselbe liegt vielmehr, wie physiologische Versuche zeigen, im verlängerten Mark und im Rückenmarke.

Die Äste vom oberen Halsknoten zum 9.—12. Gehirnnerven, zum 1. und 2. Halsnerven, sowie der *nerv. superf. minor* und der Vidische Nerv sind

als *rami communicantes* anzusehen. — Auch der Herzvagus, der *nerv. depressor*, der Splanchnicus und die Äste vom 3. und 4. Sacralnerven zum Beckengeflechte sind wohl als grosse *rami communicantes* zu deuten, die unmittelbar zu den peripheren Ganglien des sympathischen Systemes führen.

Geflechte des Sympathicus. (Fig. 160 u. 161.)

Dieselben begleiten fast durchgängig die Gefässe (vasomotorische Nerven) und sind namentlich in der Fortsetzung der Eingeweidenerven stark entwickelt, weniger stark an der Kopf-, Hals-, Brust- und Kreuzbeinportion.

a. An der Kopfportion wird das Geflecht, welches die *Carotis interna* in ihrem Verlaufe umspinnt, als Geflecht der inneren Kopfarterie (*plexus caroticus internus*) bezeichnet. Aber auch die äussere Kopfarterie und deren Verzweigungen begleitet ein feines Geflecht, dessen Fasern zum Teile direkt dem oberen Halsknoten entstammen und welches als Geflecht der äusseren Kopfarterie (*plexus caroticus externus*) bezeichnet wird.

b. Am Halsteile befindet sich das Schlundkopfgeflecht (*plexus pharyngeus*) (siehe S. 330.) Als Geflecht der Vertebralarterie (*plexus vertebralis*) wird das die Vertebralgefässe umspinnende, sympathische Netzwerk bezeichnet.

c. Die Geflechte in der Brust fanden schon beim Vagus ihre Erledigung.

d. Die **Geflechte in der Bauchhöhle** sind die entwickeltsten und haben zwei grössere Ganglien zur Grundlage.

1. Das **Bauchgeflecht** (*plexus coeliacus*). Die Grundlage desselben bildet ein grosses Ganglion, das aus zwei lateralen Hälften gebildet wird. Diese liegen zur Seite der Bauchschlagader und im Bogen um die vordere Gekrösarterie, welche von ihnen rückwärts umfasst wird. Mit ihm in unmittelbarer Verbindung steht vorn der Eingeweidenerv. Dieser Knoten wird als **halbmondförmiger oder vorderer Bauchknoten** (*ganglion semilunare* oder *coeliacum*) bezeichnet. Von ihm lösen sich kleinere Knoten mehr oder weniger deutlich ab, die zum Teil besondere Namen bekommen haben. Da das eigentliche Ende fast aller von diesen Ganglien abgehenden Nerven unbekannt ist, so möge von deren Aufzählung Umgang genommen werden. Aus diesem Knoten entwickeln sich:

α. Das Lebergeflecht (*plexus hepaticus*). Es folgt den Verzweigungen der Leberarterie, giebt Äste an die Bauchspeicheldrüse, an den Zwölffingerdarm und Magen. An ihm beteiligen sich auch Vagusfasern.

β. Das Milzgeflecht (*plexus lienalis*) begleitet die Milzarterie und giebt ebenfalls Zweige in die Bauchspeicheldrüse, sowie an das Magengeflecht am konvexen Bogen.

γ. Das Magengeflecht (*plexus gastricus*) begleitet die Magenarterie, teilt sich in ein vorderes und hinteres und steht mit den Magengeflechten des Vagus in Verbindung.

2. Das **vordere Gekrösgeflecht** (*plexus mesentericus superior hom.*) entsteht hauptsächlich aus dem hinteren Teile des Bauchknotens, hängt mit

den übrigen Geflechten der Bauchhöhle zusammen und begleitet die Gefässe der vorderen Gekrösarterie. Innerhalb der Darmwandung steht dieses Geflecht mit zwei weiteren in Verbindung, nämlich

α. mit dem Geflechte zwischen beiden Muskelschichten des Darmes *(plexus myentericus)**) und

β. mit jenem in der Submucosa liegenden (*plexus submucosus*)**). In ihm liegen kleine Ganglien.

Die beiden letztgenannten (α und β) besitzen eine Menge von eingestreuten

Fig. 160.

Die Geflechte des Sympathicus in der Bauchöhle des Pferdes. 1, 1 Bauchteil der hinteren Aorta, 2 Leber, 3 Magen, 4 Milz, 5 vordere Gekröswurzel, 6 linke Niere, 7 hintere Gekröswurzel, 7′ Mastdarm, a a Bauchportion des Grenzstranges, a′ a′ Verbindungszweige mit den Lendennerven, a″ a″ Äste zum hinteren Gekrösgeflecht, b Eingeweidenerv, c Bauchknoten, d Lebergeflecht, e Magengeflecht, f Milzgeflecht, g vorderes Gekrösgeflecht, h Nierengeflecht, i hinteres Gekrösgeflecht, k linkes Samengeflecht. (Leyh.)

mikroskopischen Ganglien. Der Auerbachsche Plexus versieht hauptsächlich die Muscularis, der Meissnersche die *muscularis mucosae*, die Gefässe und Brunnerschen Drüsen.

3. Das **Nierengeflecht** *(plexus renalis)* stammt ebenfalls in der Hauptsache vom Bauchknoten ab und verzweigt sich mit den Nierenarterien. Mit dem Nierengeflecht in Verbindung steht:

---

*) Syn.: Auerbachscher Plexus.

**) Syn.: Meissnerscher Plexus.

Das Nebennierengeflecht *(plexus suprarenalis)*, dessen Fasern namentlich in der Marksubstanz ein dichtes Geflechtwerk bilden. Es enthält zahlreiche markhaltige Fasern.

4. Das **hintere Gekrösgeflecht** (*plexus mesentericus inferior hom.*) wird durch Äste aus dem Bauchaortengeflecht und jederseits aus einem starken Aste, der vom Bauchknoten kommt und an der unteren Wand der Bauchaorta nach rückwärts läuft, gebildet. Es besitzt seitlich von der hinteren Gekrös-

Fig. 161.

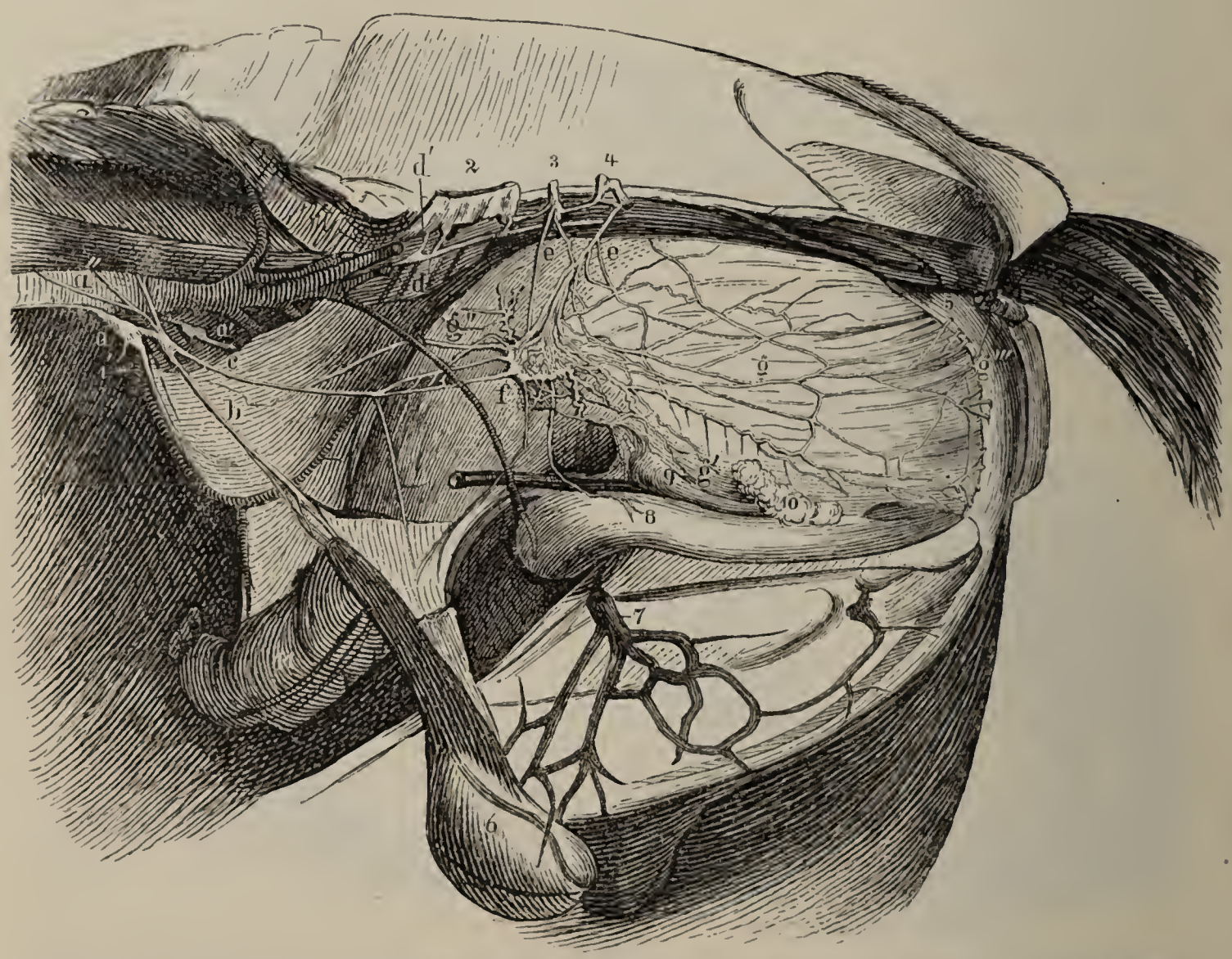

Beckengeflecht beim Pferde. 1 Bauchaorta, 1′ hintere Gekröswurzel, 2 Hüftnerv, 3 und 4 dritter und vierter Kreuzbeinnerv, 5 Afterdrüsen, 6 Hoden, 7 äussere Schamvene, 8 Blase, 9 Samenbläschen, 10 Vorsteherdrüse, 11 Mastdarm, a a′ linker und rechter kleiner Bauchknoten, a″ Aortengeflecht, b stärkerer Ast des Samengeflechtes, c Ast zum Beckengeflecht, d Beckenportion des Grenzstranges mit den Kreuzbeinknoten, d′ Verbindungsäste mit den Kreuznerven, e e Äste der Kreuznerven zum Beckengeflecht, f sog. Beckenknoten, g Beckengeflecht, g′ Äste zur Blase, den Samenbläschen, Vorsteherdrüse etc., g′ Verbindungszweig zum entgegengesetzten Geflecht, g‴ Nervenkranz um das After-Rutenband.

arterie jederseits einen kleineren, oft in zwei Abteilungen zerfallenen Knoten (kleiner Bauchknoten oder hinterer Gekrösknoten), die jedoch durch eine quere Kommissur beiderseits in Verbindung stehen. Die Äste dieses Geflechtes gehen mit den Zweigen der hinteren Gekrösarterie und verhalten sich im Übrigen wie jene des vorderen Gekrösgeflechtes.

a. Das Bauchaortengeflecht *(plexus aorticus abdominalis)* stammt hauptsächlich aus Ästen, die von den Lendenknoten des Grenzstranges kommen,

und setzt sich auf die Gefässe der Aortenteilung als *plexus hypogastricus anterior* (*superior hom.*) fort.

5. Die **Samengeflechte** *(plexus spermatici)* zerfallen in ein rechtes und linkes. Sie entspringen aus den hinteren Gekrösknoten, gehen in der Bauchfellfalte, welche die innere Samenarterie birgt, zum Hoden. Bei weiblichen Tieren gehen sie zum Eierstock und Ende des Uterushornes.

Ein stärkerer Ast dieses Geflechtes wird wohl auch als innerer Samennerv bezeichnet.

6. Die **Beckengeflechte** (*plexus hypogastrici posteriores inferiores hom.*) zerfallen ebenfalls in ein rechtes und linkes, die jedoch durch quere Kommissuren mit einander in Verbindung stehen. Sie hängen jedoch durch einen stärkeren Faden mit dem hinteren Gekrösknoten, dann durch feine Fäden mit dem hinteren Gekrösgeflechte zusammen; ausserdem treten Fäden von den Kreuzbeinknoten des Grenzstranges hinzu. Besonders bemerkenswert sind aber zwei stärkere Nervenbündel, die vom dritten und vierten Kreuzbeinnerven zur Mitte des Geflechtes treten. An dieser Stelle findet sich jederseits ein starkes gangliöses Geflecht (**Beckenknoten**, *ganglion hypogastricum*), von welchem aus nach allen Richtungen Nervenfäden ausstrahlen. Die Nerven des Beckengeflechtes laufen in der Hauptsache mit den Muskelbündeln des Mastdarmes und bilden vor der Mastdarmschleife des After-Rutenmuskels einen förmlichen Nervenkranz. Sie scheinen grösstenteils in den organischen Muskeln des Mastdarmes zu enden. Seine Fäden gehen zu den Afterdrüsen. — Von dem Beckengeflechte gehen folgende kleinere Geflechte ab:

α. Das Uterusgeflecht (*plexus uterinus*) für den Tragsack. In ihm finden sich viele mikroskopische Ganglien.

β. Das Harnblasengeflecht (*plexus vesicalis*) für Blase, Samenleiter, Scheide und Vorsteherdrüse.

γ. Geflecht des Schwellkörpers der Rute (*plexus cavernosus*). Er stellt eine Fortsetzung des vorigen dar, verbindet sich mit den Rückenarterien der Rute und schickt feine Zweige in den Schwellkörper.

Es ist wohl zu bemerken, dass, abgesehen von den erwähnten Geflechten, sämtliche Gefässe des Körpers vom Sympathicus Fasern enthalten, die an denselben feine Geflechte bilden. Sie sind kein Gegenstand der Demonstration für die descriptive Anatomie.

Unterschiede. Der Sympathicus verhält sich im Wesentlichen bei allen unseren Haustieren gleich, kleinere Unterschiede sind die folgenden:

1. **Wiederkäuer.**

a. Grenzstrang. Der obere Halsknoten liegt näher an der Schädelbasis und ist dicker. Eine Verbindung mit dem Beinerven fehlt. Der untere Halsknoten ist deutlich vom ersten Brustknoten gesondert und letzterer ist gross. — Sie besitzen einen grossen Eingeweidenerv und einen kleinen. Letzterer liegt dicht hinter dem ersteren und kommt (wenigstens bei der Ziege) hauptsächlich vom ersten Lendennerven. — Die beiden Kreuzbeinportionen sind beim Rinde durch quere Äste, die unter den Wirbelkörpern

verlaufen, mit einander verbunden. Es finden sich 5 deutliche Kreuzbeinknoten vor.

b. Geflechte. Das Bauchganglion ist mehr zu einem gangliösen Geflechte aufgelöst.

2. **Schwein.** Neben dem unteren Halsknoten und *ganglion stellatum* findet sich auch noch ein mittlerer Halsknoten (*gl. cervicale medium*). Vagus und Sympathicus liegen in einer gemeinschaftlichen Scheide am Halse, lassen sich aber leicht trennen.

3. **Fleischfresser.** Katze und Hund besitzen wenige cm vor dem unteren Halsknoten einen mittleren Halsknoten (*ganglion cervicale medium*). (Derselbe scheint überhaupt von einem kurzen Halse abhängig zu sein, da er auch beim Schweine sich findet.) Er ist zuweilen sehr klein. Das *ganglion stellatum* ist innig mit dem unteren Halsknoten zu einem einzigen Ganglion verbunden. Zwischen mittlerem Halsknoten und *gangl. stellatum* ist der Halssympathicus doppelt, bildet eine Schlinge (*ansa Vieussenii*), die linkerseits die Schlüsselbeinarterie umfasst. Bei der Katze geht aus beiden *gangl. stellatis* ein grösserer Herzast ab, der *accelerator cordis* (Böhm). Linkerseits ist zwischen Vagus und Sympathicus der *nerv. depressor* als zarter, weisser Faden deutlich und gesondert sichtbar. — Beim Hunde verlaufen die *nervi acceleratores* in der *ansa Vieussenii*. Sie stammen vom Sympathicus und gelangen in diesem durch die 6 vorderen *rami communicantes* der Brustnerven. Sie laufen nach vorne durch das *Ganglion stellatum* in die *Ansa Vieussenii* (Stricker und Wagner).

Arloing fand beim Rinde im Halssympathicus erregende und hemmende Fasern für die Secretion der Flotzmauldrüsen, Fasern für die Gefässe und trophische Fasern. Die letzteren wirken auf die Oberhaut und das Drüsenepithel. Auch beim Hunde gehen Fasern vom Halssympathicus zur Schnauze.

Allgemeine Decke und Sinnesorgane.

Wie wir in der Einleitung zum Nervensystem gesehen, ist dasselbe in seinen ersten Anfängen vom Ectoderm ausgegangen. Es ist daher natürlich, dass die allgemeine Decke, welche ja zum grossen Teile ectodermaler Herkunft ist, die Aufgabe eines Sinnesorganes beibehält. Wenn auch eine Reihe von Umgestaltungen sie besonders zum mechanischen Schutze des Körpers geeignet machen, so wird andererseits durch die Entwickelung von Empfindungsvorrichtungen ihr Wert als Sinnesorgan nach einzelnen Richtungen hin bedeutend gesteigert. Die Haare z. B. sind nicht minder wichtig für den mechanischen und thermischen Schutz des Körpers, als für das Tastgefühl, indem einzelne von ihnen durch reichliche Versorgung mit Nervenendigungen eine ausserordentliche Empfindlichkeit erlangt haben.

Für besondere Arten der Empfindung aber (Geruch, Geschmack, Gesicht, Gehör) treten an die Stelle der Hautsinnesapparate besondere Organe, deren Entwickelungsgrad mit der Lebensweise der betreffenden Tierart aufs Innigste verknüpft ist.

Mit Ausnahme des Auges, dessen empfindender Teil vom Gehirne aus entsteht, stammen die Sinnesorgane unmittelbar vom Ektoderm ab und da das Gehirn selbst ektodermaler Natur ist, trifft das in mittelbarer Weise auch für das Auge zu.

Fig. 162.

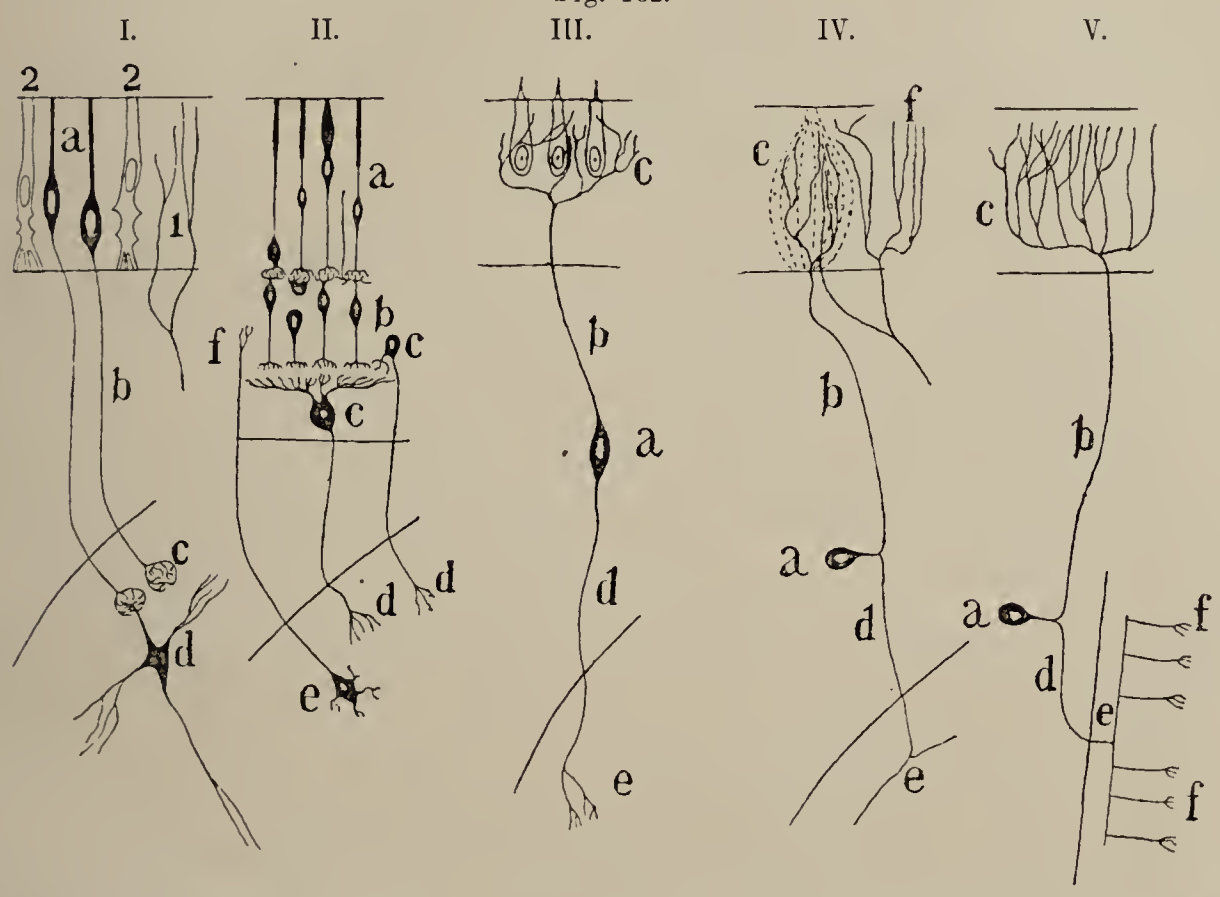

Schema der Nerven und Nervenzellen der Sinnesorgane (mit einigen Vereinfachungen nach Retzius.)

I. Geruchsorgan. a Riechzellen, b Riechnervenfasern, c Riechknäuel, d Mitralzelle. Die Riechzelle ist zugleich Nervenzelle. 1 periphere Trigeminusendigung, 2 Stützzellen.

II. Sehorgan. a Stäbchen- und Zapfenzellen, b Zellen der inneren Körnerschicht, c Nervenzelle, aus welcher eine Opticusfaser entspringt, d zentrale Endigung der Opticusfaser im Gehirn, e Nervenzelle im Gehirn, von welcher ein zentrifugaler Nervenfaden in die innere Körnerschichte der Retina geht, welcher bei f endet.

III. Hörorgan. a Nervenzelle der Ganglion cochleare, b periphere Nervenfaser, c deren Endigung im Cortischen Organe, d zentrale Nervenfaser, e deren Endigung im Gehirn.

IV. Geschmacksorgan. a Nervenzelle des Ganglion, b periphere Nervenfaser, c deren Endigung zwischen den Zellen des Geschmacksbechers, d zentrale Nervenfaser, e Endigung derselben im verlängerten Marke, f interbulbäre Nervendigung.

V. Tastorgan. a Nervenzelle des Ganglion, b periphere Nervenfaser mit c ihren Endverästelungen zwischen den Epithelzellen, d zentrale Faser, e auf- und absteigende sensible Nervenfaser im Rückenmarke, f deren Collateralen.

Alle Sinnesorgane besitzen als wesentlichen Bestandteil Sinnesepithelien, welche mittelbar oder unmittelbar durch Nervenfäden mit dem Gehirn oder Rückenmark in Verbindung stehen. Besondere chemische und physikalische Beschaffenheit, der Bau und die Anordnung der Sinneszellen, sowie die Gestaltung und Lage der ganzen Organe mit ihren Anhängseln, machen diese Teile zur

Aufnahme besonderer Nervenreize geeignet, aber nur zur Aufnahme, denn die Empfindung kommt erst im Zentralnervensystem zu Stande.

Die allgemeine Decke.

Im gewöhlichen Sprachgebrauche wird der Name Haut und allgemeine Decke für gleichbedeutend genommen; im anatomischen Sinne ist jedoch der Begriff von allgemeiner Decke umfassender, indem eine Anzahl von Anhangsgebilden, welche zwar durch Umgestaltung der Haut entstanden sind, streng genommen nicht als solche bezeichnet werden dürfen. (Hufe, Hörner.)

Die Hauptaufgabe der allgemeinen Decke ist der Schutz des Körpers gegen äussere Schädlichkeiten. Ihre Verschieblichkeit, Weichheit und Elastizität an den einen Stellen, Derbheit und Festigkeit an anderen befähigen sie in hohem Grade dazu. Unter ihr angehäufte Fett- und Bindegewebspolster, Haar- und Federkleid wirken sowohl in dieser Richtung unterstützend, als auch bei der nicht minder wichtigen Regulierung der Körpertemperatur, welche wie die Hautatmung durch die reichlichen Blutgefässe und Schweissdrüsen vermittelt wird. — An den Fussenden befindliche schwielige Verdickungen und Horngebilde dienen nicht nur zur schützenden Umhüllung derselben, sondern auch als Waffen; die Hörner endlich sind zugleich eine Zierde.

Noch nicht vollständig bekannt ist der Zweck einiger Hauteinstülpungen. Da sie meist reich an Talgdrüsen sind, mag ihnen zum Teil die Aufgabe von Schmiergruben zukommen. Andere aber sondern riechende Massen ab, welche bei der gegenseitigen geschlechtlichen Auswahl eine Rolle spielen, wieder andere sind rudimentäre Gebilde.

Mehrere Hautfalten ermöglichen die ausgiebigste Dehnung und Umfangsvermehrung der von ihnen bedeckten Teile (Schlauch, Kniefalte, Achselfalte), während eigenthümliche Anhängsel ausschliesslich dem Schmucke der Tiere dienen. (Berlocken der Ziege, Kämme der Hühner.)

An den Körperöffnungen geht die allgemeine Decke in Schleimhäute über, welche ja meist auf eine Strecke weit ins Innere ebenfalls ektodermaler Abstammung sind, wenn sie anatomisch auch völlig das Aussehen und den Bau von Schleimhäuten bekommen haben.

Von besonderer Wichtigkeit ist endlich noch die ebenfalls der allgemeinen Decke angehörige Milchdrüse.

Die Haut.

Die **Haut** selbst ist bei allen Haussäugetieren von beträchtlicher Stärke und mit wenigen Ausnahmen dicht behaart. Selbst bei jenen Tieren, welche scheinbar haarlos sind (afrikanische Hunde, haarlose Ziegen, Rinder und Pferde) sind verkümmerte Haare in reichlicher Menge vorhanden. Bei diesen, wie auch an haararmen Stellen anderer Haustiere finden sich ganze Systeme gröberer und feinerer Furchen auf der Hautoberfläche, wodurch diese in unregelmässige Felder geteilt wird, während sie bei Umfangsverminderung der überzogenen Teile eine starke Runzelung erfährt. Die Dicke der Haut wechselt sehr. Tierart, Rasse, Geschlecht, Ernährungszustand und individuelle Anlage sind dafür massgebend; besonders auffallend aber ist die bedeutende Stärke aller Hautstellen, welche vielen mechanischen Einwirkungen ausgesetzt sind, gegenüber den geschützt liegenden. So ist bei allen Tieren die Haut am Rücken stärker als am Bauche, in allen Vertiefungen (Kniefalte, Haut, zwischen den Schenkeln, unter dem Schweife etc.) hingegen zeichnet sie sich an Zartheit und meist auch schwache Behaarung aus.

Fast bei sämtlichen Haustieren hat die Haut eine braune, graue oder schwarze Farbe, herrührend von dem in ihr abgelagerten Pigment. Nicht selten sind jedoch auch Tiere, welchen dieser Farbstoff in der Haut mangelt, deren Haut daher eine zartrote Fleischfarbe besitzt. Bei gescheckten Tieren endlich sind pigmentierte und unpigmentierte, oder verschiedenartig pigmentierte Hautstellen durcheinandergewürfelt. (Meist ist völlige Pigmentlosigkeit der Haut auch mit Pigmentmangel der Jris und Chorioidea im Auge verbunden.)

Schon mit blossem Auge lassen sich an der Haut drei Schichten unterscheiden, deren Entwickelung an den einzelnen Körperstellen allerdings sehr verschieden ist. Die oberste Schicht ist die: **Oberhaut**, *epidermis*. Sie entspricht dem eigentlichen Ektoderm, ist also aus Epithelzellen aufgebaut, welche in der Tiefe noch lebensfrisch, an der Oberfläche dagegen mehr oder minder abgestorben sind. Daraus erklärt sich, dass die tiefen Schichten ein etwas saftiges Aussehen auf dem Querschnitte zeigen, wogegen die oberflächlichen trocken und leicht abzulösen sind. Durch die ständige Abschilferung solcher abgestorbener Zelllagen entstehen feine Schüppchen, welche beim Putzen in Form von Staub entfernt werden; neuer Nachschub von unten ersetzt das verloren Gegangene.

An Hautstellen, welche viel gedrückt oder gerieben werden, entstehen durch reichliche Neubildung und Anhäufung von abgestorbenen Epidermiszellen hornige Schwielen. Normalerweise aber findet sich derartige Epidermismasse an den Sohlenballen der Fleischfresser, den Krallen, Hufen, Hörnern etc. Ausser den oben erwähnten Furchen ist die Epidermis meist glatt, an einzelnen Hautstellen jedoch (Schnauze der Fleischfresser, Sohlenballen) zeigt sie ein feinhöckeriges Aussehen und an unbehaarten Hautstellen sind manchmal Drüsenmündungen mit blossem Auge zu erkennen (Flotzmaul des Rindes).

Bei beginnender Fäulnis lässt sich die Oberhaut meist leicht von ihrer Unterlage abziehen und erweist sich dann als eine ziemlich brüchige, immerhin aber mit einem bedeutenden Grade von Elastizität ausgestattete Haut. — Die zweite Schicht der allgemeinen Decke ist die **Lederhaut**, *cutis*. Derb, undurchsichtig, meist weisslich gefärbt, ist dieselbe sehr fest und elastisch. Sie ist mesodermaler Abstammung, vorwiegend aus fibrillärem und wenig elastischem Bindegewebe aufgebaut, und reich an Blutgefässen. Verleiht ihr das Bindegewebe Festigkeit und Elastizität, so befähigen sie eingestreute glatte Muskelzellen zur aktiven Zusammenziehung. Ihre Dicke wechselt nach Tierart, Alter, Geschlecht und Körperteil. Das Rind hat die dickste, das Schaf die dünnste Lederhaut. Männliche Tiere haben im allgemeinen eine dickere *cutis* als weibliche. An der Dorsalfläche des Rumpfes und den Streckseiten der Gliedmassen ist sie meist dicker als an der Ventralfläche und der Beugeseite. Abweichend hievon verhält sich die ventrale Halsgegend des Schweines und der Triel des Rindes. Ausserordentlich dick ist die *cutis* auch am Schweife des Pferdes.

Nach Entfernung der Oberhaut und des Unterhautzellgewebes giebt die *cutis* das Material für die Lederbereitung ab, daher ihr Name.

Die tiefste Schicht der allgemeinen Decke, das **Unterhautbindegewebe**, *subcutis*, entsteht an der unteren Lederhautfläche dadurch, dass sich Bindegewebsbündel von dieser loslösen und eine weitmaschige, lockere Schichte bilden. Je reichlicher die *subcutis* entwickelt, um so verschieblicher ist die Haut auf ihrer Unterlage und in um so grössere Falten lässt sie sich schlagen. Vielerorts sammelt sich in der *subcutis* Fettgewebe an und bildet, wenn vereinzelt, kleine Träubchen, wenn in grossen Mengen vorhanden, ganze Polster *(panniculus adiposus)*. Beim Schweine ist dasselbe in einer häufig mehrere Finger dicken Lage als Speck angehäuft,

im übrigen wechselt die Menge desselben nach dem Ernährungszustande der Tiere. Seine Farbe ist sehr verschieden, vom reinen Weiss bis zum leuchtenden Orangegelb. Beim Hunde, der Katze, dem Schaf ist es meist schneeweiss, bei der Ziege mehr gelblich, beim Rinde weiss oder gelb, beim Pferde meist ziemlich gelb. Auch die Konsistenz ist sehr verschieden von gallerartiger, bis zu fester, krümeliger Beschaffenheit.

Der lockere Zusammenhang der *subcutis* gestattet bedeutende Ansammlungen von Flüssigkeiten oder Gasen in ihren weiten Maschen und da diese mit den Lymphgefässen in Verbindung stehen, kommt dem Unterhautzellgewebe eine beträchtliche aufsaugende Fähigkeit zu.

Die **Haare.** *Pili v. crines.*

Sie überziehen den ganzen Körper und finden sich selbst noch an Stellen, die dem unbewaffneten Auge kahl erscheinen. Nach ihrer Grösse, Form, ihrem Zweck oder dem Orte ihres Vorkommens werden sie verschieden benannt:

a. Die **Deckhaare** sind kurz, über dem ganzen Körper verbreitet, vom Rücken aus nach abwärts gerichtet. An einzelnen Stellen bilden sie Wirbel. Ihre Farbe ist sehr verschieden: weiss, schwarz, braun, rotbraun und gelb, abhängig von den Pigmenten, welche in ihnen abgelagert sind. Bei einzelnen Pferderassen (Berberische Pferde) sollen zwischen den gewöhnlichen Deckhaaren feine, dichtstehende Flaumhaare vorkommen.

b. Die **Tasthaare** sind lang und stark. Sie sind um die Augen und Lippen gestellt und beim Fleischfresser an letzteren in Reihen angeordnet. Eigentümlich sind ihrem Balge willkürliche Muskelfasern und reiche Nervenendigungen. Alle stecken mit ihrer Wurzel sehr tief, reichen meist sogar noch in die unterliegende Muskulatur und viele besitzen in ihrem Balge einen Schwellkörper. (Sinushaare.)

c. Die Haare des Schopfes und der Mähne *(juba)* sind lang und bei arabischen Pferden von seidenähnlicher Feinheit, bei Landpferden grob. Sie reichen fast bis ins Unterhautzellgewebe.

d. Auch die Schweifhaare sind beim Pferde lang und stark. Sie entspringen von der oberen und seitlichen Fläche der Schweifrübe, während die untere Fläche nur höchst feine, zum Teil mikroskopische Härchen besitzt. An der Spitze der Rübe entspringen sie von allen Seiten. Ihre Wurzel liegt sehr tief. Zwischen den langen Schweifhaaren finden sich sehr feine, zum Teil mikroskopische Härchen.

e. Die Haarzotten an der hinteren Kötenfläche schliessen den Sporn ein und werden namentlich bei schweren Pferden sehr lang.

Manche Pferde besitzen an der Oberlippe jederseits einen förmlichen Sehnurrbart. Zuweilen findet man auch einen starken Haarbüschel an der Dorsalfläche der Vorderfusswurzel der in einem von mir (Franck) beobachteten Falle bis zur Köte herabreichte (bei einem Pinzgauer Hengste).

Unterschiede. 1. **Rind.** Die Deckhaare des Rindes verhalten sich im Wesentlichen wie beim Pferde. Auf der Stirne und zwischen den Hörnern finden sich längere, gekräuselte Haare. Mähne und Kötenhaare fehlen unserem Hausrinde. Der Schweif trägt nur an seiner Spitze eine Quaste längerer Haare und ist im Übrigen an allen Flächen mit Deckhaaren versehen.

Die **Ziege** besitzt zwischen den langen Deckhaaren sehr feine, marklose, die als Flaumhaare bezeichnet werden und namentlich im Winter deutlich sind. Im Sommer sind sie grösstenteils mikroskopisch. Letztere sind namentlich bei der Angoraziege sehr zart und lang. Die Ziege besitzt am Kinn meist einen Bart, der aus langen Haaren gebildet wird.

Die Behaarung des **Schafes** ist sehr verschieden je nach den Rassen. Man kann im Allgemeinen unterscheinen: a. Gewöhnliche Deckhaare, b. sog. Grannenhaare und c. eigentliche Wollhaare (Unter- oder Flaumhaare).

a. Die gewöhnlichen Deckhaare sind kurz, straff, markhaltig und kommen am Nasenrücken, an den Backen und Lippen, am Ohre, hinter dem Ellenbogengelenke, am Mittelfusse und den Zehen vor. Bei den Merinos werden sie teilweise (an den Backen und dem Mittelfuss, niemals am Ohre) von Wollhaaren ersetzt.

b. Die Grannenhaare finden sich bei einzelnen Schafrassen (Haidschnucke, Zackelschaf, Bergschaf) als Nebenhaar über den ganzen Körper. Es sind dies lange, nur wenig gekrümmte und starke Haare, die über den Körper gleichmässig verteilt sind und tief in der Cutis stecken.

c. Die eigentlichen Wollhaare sind fein, sitzen weniger tief in der Haut und sind immer gruppen- oder bündelförmig angeordnet. Sie sind bei einzelnen Rassen weniger tief gewunden (Merino). Der sog. Stapelbau, d. h. das gruppen- und felderweisse Zusammenstehen der Haare ist nach Rasse, Familie und Individuum verschieden.

4. Das **Schwein** besitzt starre Haare, die sich an der Spitze in 2 bis 4 Teile spalten lassen. Sie werden als Borsten bezeichnet und stehen immer in Gruppen zu dreien. Zwischen ihnen finden sich bei einzelnen Rassen (z. B. dem kraushaarigen Schweine) feine, marklose, gekräuselte Flaumhaare. Besonders stark sind die Borsten längs des Rückens. Alle Borsten reichen bis ins Unterhautzellgewebe. Das Schwein besitzt über den Augen einen Bogen starrer Haare, die als Augenbrauen bezeichnet werden. Manche Schweinerassen (englische, chinesische) sind fast ganz kahl.

Der Querschnitt des Oberhaares vom Schweine ist rundlich, viereckig, sogar annähernd dreieckig. Das Haar liegt schief in der Haut und reicht mit seiner Wurzel bis in die subcutane Fettschichte. Die innere Lage des Haarbalges reicht soweit nach aussen, als die äussere.

Fleischfresser. Die Deckhaare des **Hundes** sind sehr verschieden je nach der Rasse; bald lang, kurz, stark, fein etc. Die Tasthaare der Lippen sind zahlreich und in regelmässige Reihen gestellt. Die Ballen sind haarlos. Die **Katze** besitzt sehr feine Deckhaare, sie stehen pinselweise zu mehreren beieinander, was aber erst bei genauerer Betrachtung auffällt. Sonderbarer Weise giebt es keine männlichen Katzen, deren Fell Haare von dreierlei Farben trägt, wie es bei Kätzinnen vorkommt. Die gewöhnlichen Deckhaare der Lippen der Fleischfresser besitzen zum Teile an der Haartasche willkürliche Muskeln.

Histologie der allgemeinen Decke.

Haut.

I. Die **Subcutis** besteht aus lockeren Faserzügen fibrillären Bindegewebes mit reichlichen, elastischen Fasern. Zahlreiche Blutgefässe, Wanderzellen und Lymphgefässe beweisen die Bedeutung der Subcutis für die Stoffdurchfuhr.

Fig. 163.

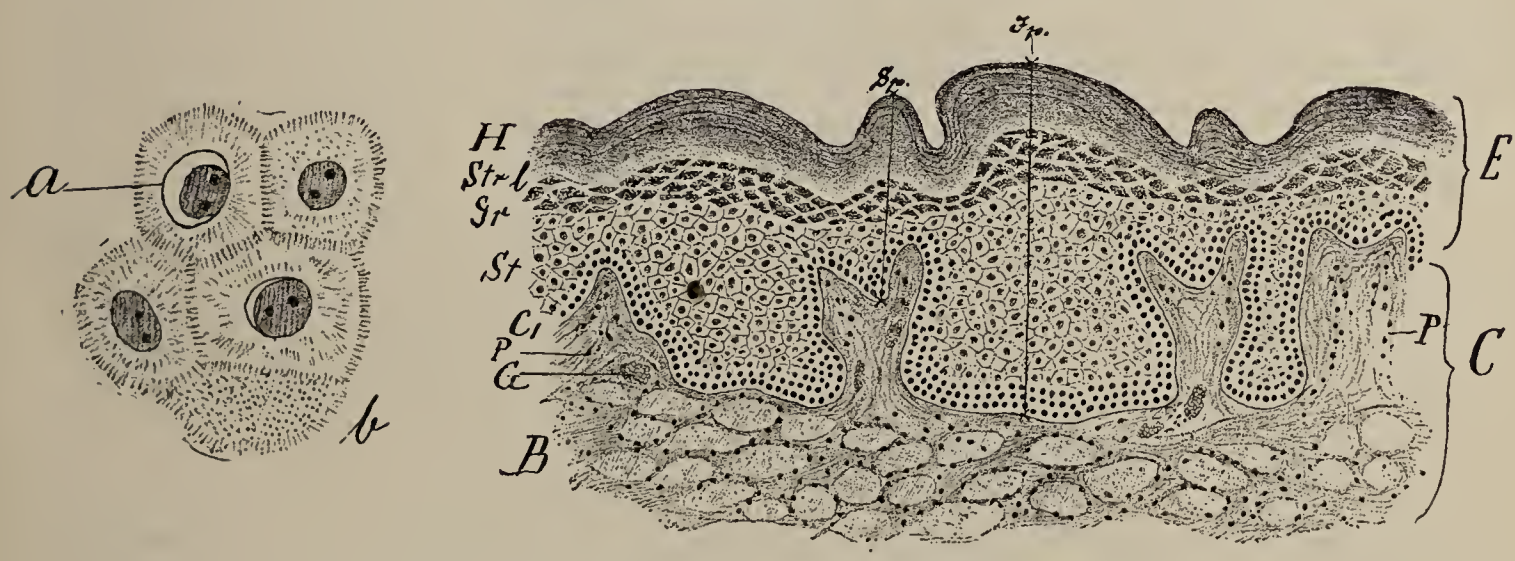

Schnitt durch den Nasenspiegel der Katze. (Nach Bonnet.)
E Epidermis, Jp interpapilläre Epidermis, Sp suprapapilläre Epidermis, St Stachelzellenschicht, derselben, Gr *stratum granulosum*, Str l *stratum lucidum*, H Hornschicht, C Cutis, P Papillen derselben, B Bindegewebsbalken der *pars reticularis*, G Gefässquerschnitt. Die Figur links sind Stachelzellen.

II. An der **Cutis** sind drei Lagen unterscheidbar:

1. Eine tiefe, netzförmige Lage, aus einem Geflechte derber Faserbündel bestehend.

2. Die Zwischen- oder intermediäre Schicht, welche namentlich an drüsen- oder haarreichen Stellen dick ist, indem sie diesen Gebilden als Lager dient und die ausserdem zahlreiche glatte und quergestreifte Muskelfasern enthält.

3. Der Papillarkörper, welcher an haararmen und haarlosen Stellen gut entwickelt ist, an anderen Stellen hingegen unregelmässig erscheint oder ganz fehlt. Die Papillen kommen oberflächlich nur an einigen Stellen zum Ausdruck und führen entweder Blutgefässe oder Nervenendigungen. Ausser einfachen, kommen auch geteilte Papillen vor. Wo der Papillenkörper stark entwickelt ist, findet sich stets auch eine dicke Epidermis, welche teilweise oder ganz die Thäler zwischen den Papillen ausfüllt.

4. Die Glashaut endlich zieht als Grenzlage zwischen Cutis und Epidermis

über die ganze Cutisoberfläche weg. Sie bildet dabei feine Fältchen und bekommt durch die Eindrücke der auf ihr ruhenden Epithelien leichte Vertiefungen.

Ausser dem fibrillären Bindegewebe besitzt die Cutis noch reichliche Geflechte von elastischen Fasern, welche deren Dehnbarkeit bedingen.

III. Die **Oberhaut**, *epidermis*, lässt fünf scharf von einander getrennte Schichten unterscheiden, welche durch verschiedene Umwandlungsformen der aus der Tiefe zur Oberfläche rückenden Epithelzellen dargestellt werden (Fig. 163):

1. Das *stratum mucosum*, von den auf der Cutis liegenden Zellen gebildet, besteht aus einer tiefsten Lage von Pflasterepithelien, auf welche vieleckige, grosse Zellen folgen und da die letzteren durch feine Ausläufer mit einander verbunden sind, hat man diese Schicht auch als die der Stachelzellen bezeichnet. Der Name *stratum mucosum* stammt von der weichen, schleimhautähnlichen Beschaffenheit dieser Lage.

Fast unvermittelt reiht sich an das *stratum mucosum* 2. das *stratum granulosum* die Körnerschicht. Aus einer 2–5 fachen Lage ziemlich stark abgeflachter Epithelien bestehend, ist dasselbe durch die Einlagerung kleiner rundlicher Körnchen, welche sich mit gewissen Farbstoffen deutlich hervorheben lassen, gekennzeichnet. Die Körnchen, im Leibe der Zellen selbst gelegen, stellen jedenfalls die ersten Anfänge der Zellverhornung dar. Sie werden als Keratohyalin oder Eleïdin bezeichnet.

3. Scharf von dieser Zone hebt sich ab das *stratum lucidum*, ein bei den meisten Färbungsarten ungefärbt bleibendes, leuchtend helles Band, in dem auch, wenn es sich färbt, der zellige Bau fast völlig verwischt ist. Die Körner der vorigen Schicht sind verschwunden, die Zellen zumeist kernlos und stark flachgedrückt. Im Gegensatze zu dieser Schicht nimmt

4. das *stratum corneum* wieder viel leichter Farbstoffe auf. Die Zellen dieser Hornschicht sind schon stark vertrocknet, Kerne nur selten noch nachweisbar und es beginnt auch schon der Zerfall in Schollen sich geltend zu machen. Die Abgrenzung gegen das *stratum lucidum* ist scharf, gegen die folgende Schicht hingegen findet ein allmählicher Übergang statt. Von allen Schichten der Epidermis zeigt das *str. corneum* die grössten Schwankungen in Bezug auf seine Dicke.

5. Das *stratum mortificatum*, die tote Schicht endlich zeigt nur noch völlig abgestorbene Zellen bezw. Zellschollen, welche ganz locker zusammenhängen und durch den geringsten Anlass abgestossen werden können. Am Hufe kann diese tote Schicht bei mangelnder Abnützung oft zu ganz beträchtlicher Stärke sich anhäufen, auf der übrigen Haut findet die Entfernung mit dem Putzstaube statt.

Die Dicke der Epidermis im ganzen steht überall im umgekehrten Verhältnis zur Dichtigkeit der Behaarung; je lichter der Haarbestand, um so dicker die Epidermis.

An allen Hautstellen, wo die Cutis Papillen besitzt, unterscheidet sich der, über den Papillen gelagerte Teil der Epidermis durch das Vorhandensein locker gelagerter Markzellen, scharf von den dazwischen liegenden Epidermismassen. Die suprapapilläre Epidermis bildet daher an manchen Orten förmliche Zapfen zwischen der interpapillären Epidermis, namentlich, wenn noch Unterschiede in der Richtung und Dichtigkeit der Zelllagen zugegen sind.

Besondere Erwähnung verdient noch das **Pigment** der Epidermis. Dieser schwarze Farbstoff wird der Oberhaut durch eosinophile Wanderzellen aus der Cutis zugeführt. Woher der Farbstoff stammt, bezw. wo die Wanderzellen ihn in sich aufnehmen, ist zur Zeit noch unbekannt. Die Zellen dringen zwischen die Zellen der Epidermis ein, wandern zwischen ihnen hindurch, der Oberfläche zu, verlieren jedoch bald den Zusammenhang und hinterlassen endlich eine gleichmässig braunschwarze

Sandmasse zwischen den Zellen. Auch die Epithelzellen nehmen dabei Pigment in sich auf, ihr Kern jedoch bleibt stets pigmentfrei. Nach der Oberfläche zu ver-

Fig. 164.

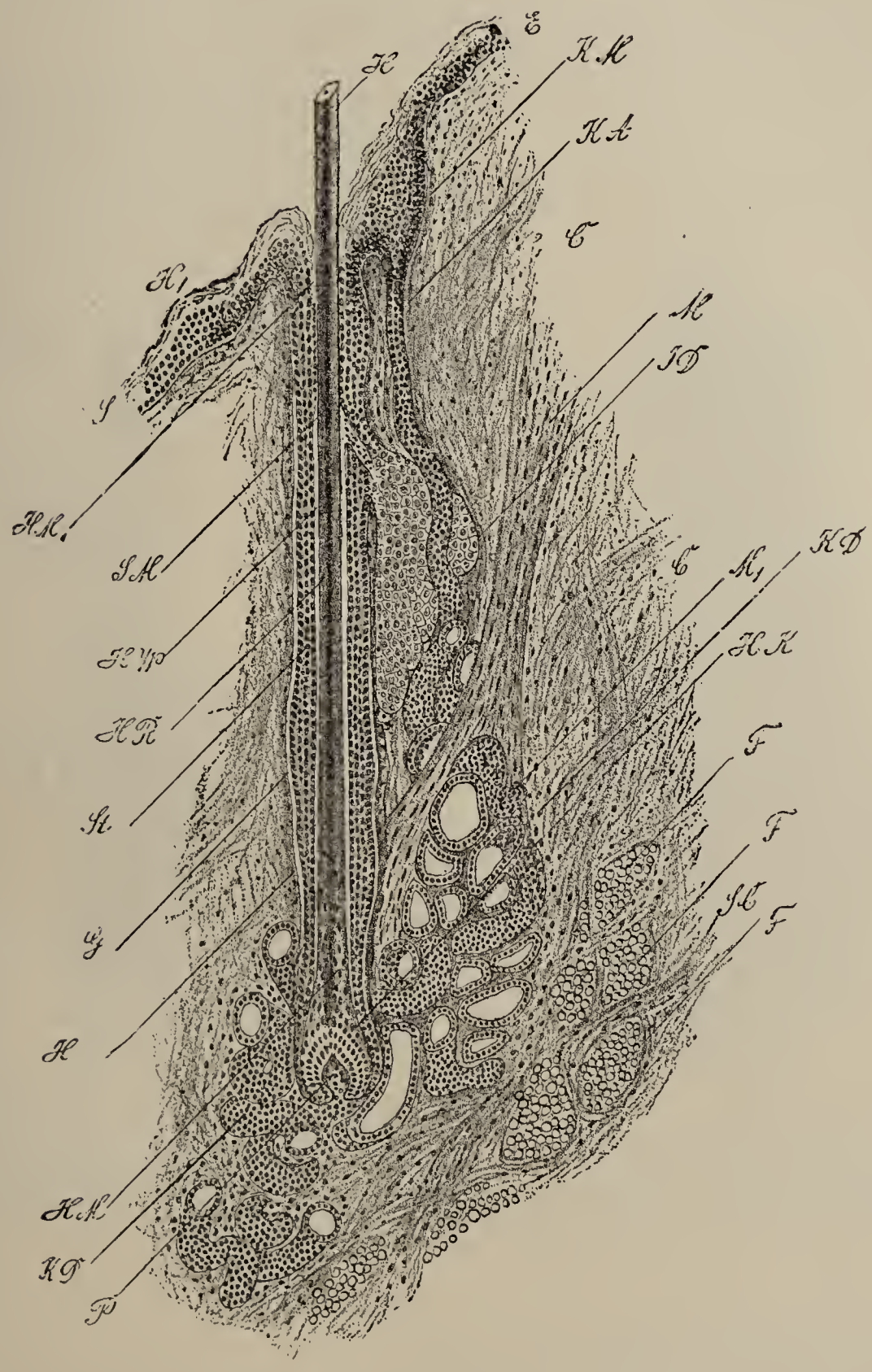

Schnitt durch die Hant des Pferdes. (Nach Bonnet.)
E Epidermis, H Hornschicht mit *strat. mortificatum*, S Stachelzellenschicht, H Haar, H R Haarrinde, H M Wurzelmark, S M Schaftmark, H K Haarknopf, H W Haarwurzelrinde, St Stachelschicht des Balges. C Cutis, P Papillen, H B Haarbalg, H M Haarbalgmündung. G Glashaut des Balges, Sc *subcutis*, F Fettgewebe derselben, T D Talgdrüse, K D Knäueldrüse, K A Knäueldrüsengang, K M Mündung derselben, M Haarbalgmuskel, M 1 Knäueldrüsenast derselben.

schwindet das Pigment immer mehr und das *stratum mortificatum* scheint völlig entblösst davon. Wie die Herkunft, so ist aueh dieses Verschwinden des Pigmentes noch rätselhaft.

Die Haare.

Haut und Cutispapillen stehen in gegenseitiger Wechselbeziehung. Wo viele Haare sich finden, treten die Papillen zurück und es können demnach die Haarpapillen, auf welchen das Haar entsteht, als in die Tiefe versenkte Cutispapillen betrachtet werden, das Haar selbst aber als suprapapilläre Epidermis.

Die Haare stecken in Vertiefungen der Haut, welche man als Haartaschen oder Haarbälge bezeichnet und welche von der Epidermis und Cutis gemeinschaftlich gebildet werden. Die in der Tiefe dieser Tasche sitzende Haarpapille ist die Matrix des Haares selbst und wird von der kolbenartigen Haarzwiebel umfasst; der übrige, in der Haartasche steckende Teil des Haares ist die Haarwurzel, was über die Oberfläche hervorragt, der Haarschaft vergl. Fig. 164.

Der epidermale Teil der Haartasche, die Wurzelscheide, zeigt unmittelbar an die Cutis grenzend, eine Schicht prismatischer Zellen, auf welche die Stachelzellen-

Fig. 165. A.

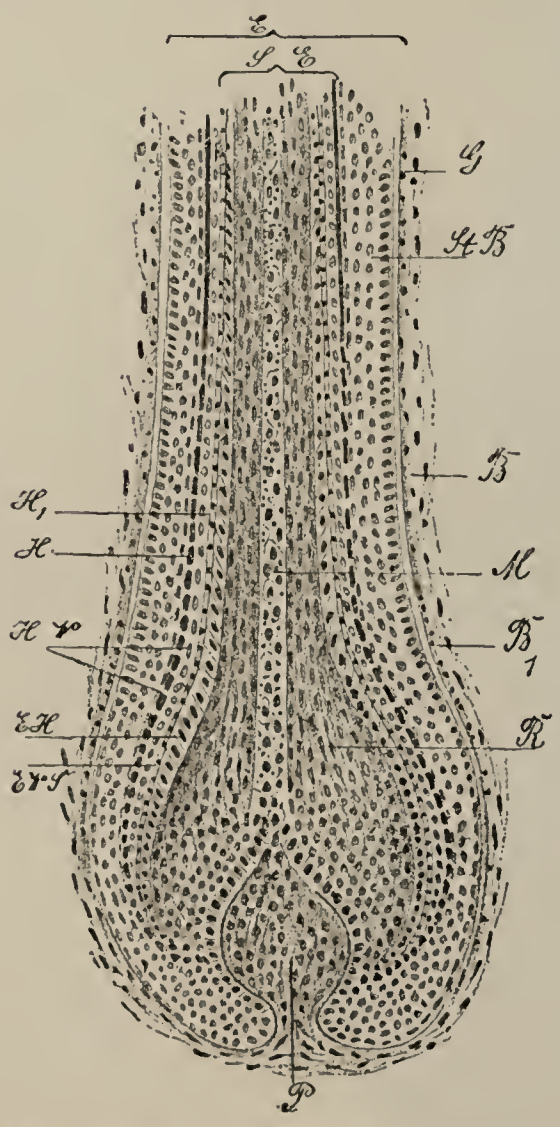

Fig. 165. B.

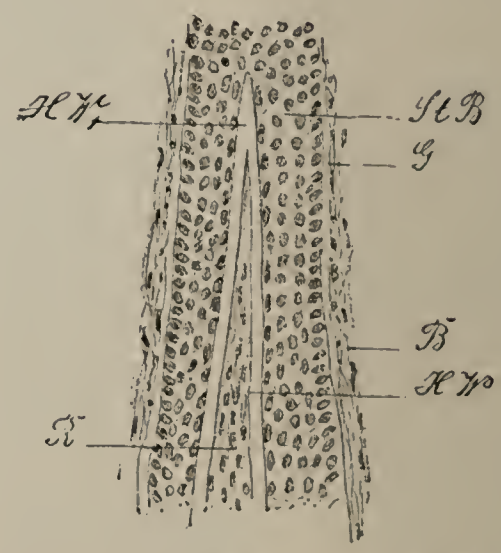

Fig 165. Längsschnitt durch ein Haaar. E Epidermis, S E suprapapilläre Bpidermis, M Haarmark, R Haarinde, E H Epidermicula des Haares, E W S Epidermicula der Haarwurzelscheide, H W die über der Spitze des noch nicht durch die Haut gebrochenen Haares geschlossene Haarscheide, H W Haarwurzelscheide, H Henlesche, H 1 Huxleysche Schicht, St B interpapilläre Epidermis, (Stachelschicht des Balges), B Haarbalg aus Cutisgewebe, B 1 innere Lage des letzteren, G Glashaut des Balges, P Papille.

schicht folgt. Das Haar selbst ist aus der Rinde und dem Mark zusammengesetzt.

Feinerer Bau. (Fig. 165 und 166.)

1. Das **Haar** besteht in seinem tiefsten der Papille aufsitzenden Teile aus ziemlich gleichartigen Lagen, pflastersteinartig aussehender Epithelien, an welchen sich jedoch noch im Bereiche der Haarzwiebel Formverschiedenheiten zeigen, die eine Schichtung der Haarmasse herbeiführen:

a. Das Haarmark wird aus lockeren, in der Haaraxe gelegenen Zellen gebildet, die einzeilig oder mehrzeilig nebeneinander gegen die Haarspitze zu geschichtet sind. Das Wurzelmark ist luftfrei, wogegen das Schaftmark lufthaltig sich erweist. Manche sehr feine Haarsorten besitzen nur Wurzelmark und kein Schaftmark.

b. Die Haarrinde ist aus vollständig verhornten, in der Längsaxe des Haares spindelförmig ausgeflachten Zellen zusammengesetzt, deren Kerne nur noch an der Haarwurzel kenntlich sind. Sie ist der Sitz des Pigmentes und damit der Haarfarbe. Der faserige Bau der vielfach in Hornfibrillen zerlegbaren Zellen bedingt die Festigkeit und Elastizität der Haare, welche um so bedeutender ist, je mehr Haarrinde vorhanden (Rosshaar). Je weniger Rinde und je mehr Mark sich vorfindet, um so brüchiger sind die Haare (Rehhaare).

c. Als Oberhäutchen, *epidermicula,* des Haares bezeichnet man eine einschichtige Lage, abgeplatteter, gegen die Haarspitze zu dachziegelartig sich deckender Zellen, welche wie die vorigen Schichten vom Papillenhalse an sich nachweisen lassen.

Fig. 166.

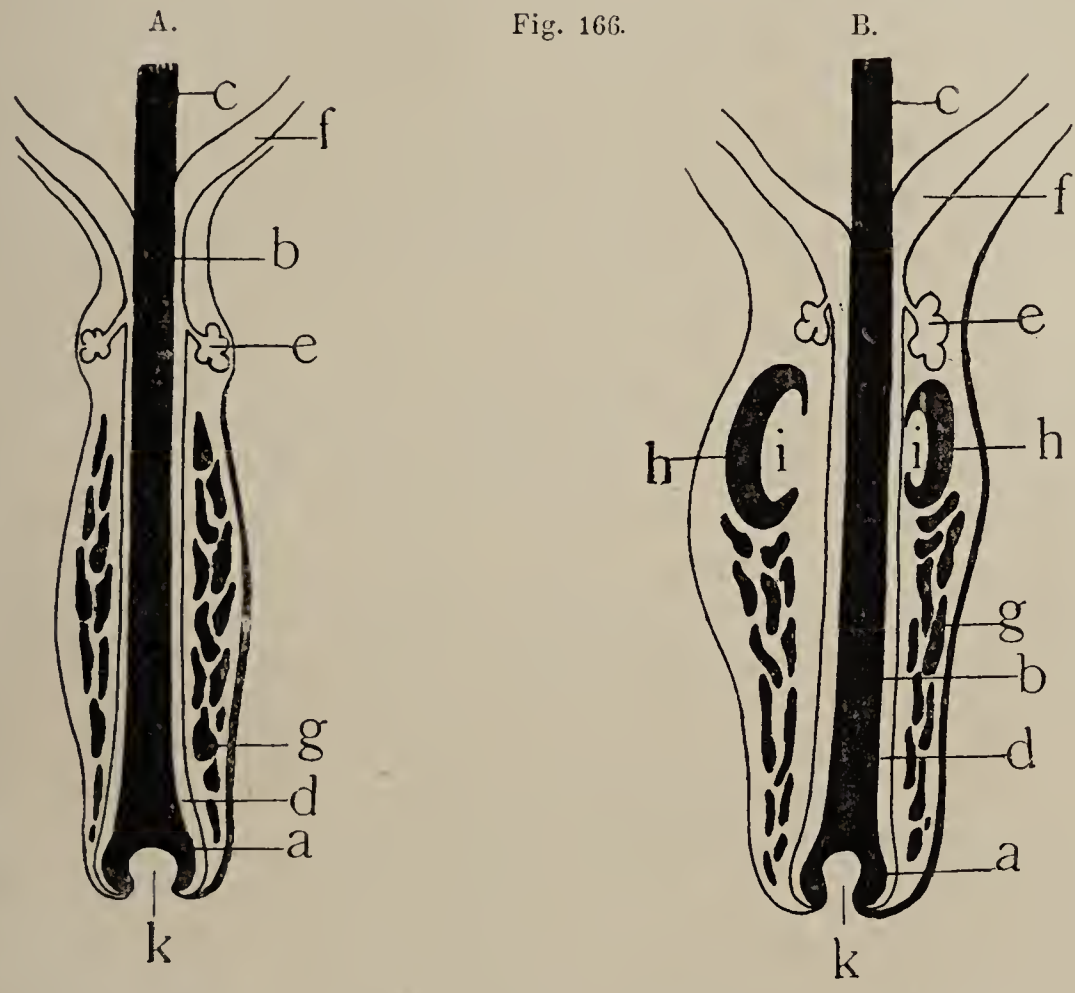

A Gewöhnliches Sinushaar, B Sinushaar mit Ringsinus. a Papille, b Haarwurzel, c Haarschaft, d Wurzelscheide, e Talgdrüsen, f Epidermis, g cavernöse Sinusräume, h Ringsinus, i Sinuskissen.

2. Die **Wurzelscheide** ist gegen das Haar durch a. die Epidermicula der Wurzelscheide begrenzt, welche ganz ähnlich gebaut ist, wie die des Haares; die Zellen der beiden *epidermiculae* greifen demnach speerzahnartig ineinander (Bonnet). Darauf folgt nach aussen:

b. die innere Wurzelscheide, zusammengesetzt aus einer inneren, ein- bis dreischichtigen Lage abgeplatteter Zellen (Huxleysche Schicht), welche von einer einfachen Lage langgestreckter, kernloser Zellen (Henlesche Schicht) umgeben ist. Nach aussen d. h. gegen die Cutis zu, ist die innere Wurzelscheide umlagert von c. der äusseren Wurzelscheide, bestehend aus Stachelzellen und der Cutis auflagernden zylindrischen Zellen.

3. Der **Cutisteil der Haartasche** ist bei einfachen acinosen Haaren zusammengesetzt: a. aus einer äusseren Lage von bindegewebigen Längsfasern, b. einer mittleren Ringfaserlage, in welcher sich glatte Muskelzellen finden, c. aus der Papille am Grunde des Balges und d. aus der Glashaut des Balges, einer Fortsetzung der Glashaut der Cutis.

An den Sinushaaren, d. h. den mit (Fig. 167), Schwellkörpern versehenen Tasthaaren findet sich eine ausserordentlich starke äussere Balglage und zwischen ihr und der ebenfalls ziemlich kräftigen mittleren Balglage sind die Kapillaren zu buchtigen Hohlräumen erweitert, welche durch reichliche Bindegewebsbalken getrennt werden. Bei Raubtieren, Nagern und Insektenfressern fehlen im oberen Teile des Sinus die Balken und dadurch entsteht ein glattwandiger, ringförmig das Haar umgebender Ringsinus. Eine wulstartig in denselben hineinragende halbring- oder ringförmige Verdickung der mittleren Balglage, welche für die Tierart typische Gestalt besitzt (Fig. 166, i), wird als Sinuskissen bezeichnet. Die Papille der Sinushaare ist bei den Raubtieren oft in eine sehr lange Spitze ausgezogen.

Der **Haarwechsel**, d. h. der Ersatz ausgehender Haare durch neue, ist entweder ein zeitweiser oder ein andauernder. Einzelne Haarsorten (Mähnen-, Schweifhaare) scheinen keinem Wechsel zu unterliegen, während andere andauernd ersetzt werden (Sinushaare, Haare der Schweifquaste, Borsten). Zeitweise massenhafter Haarwechsel findet an den Deckhaaren der meisten Tiere im Frühjahr und Herbste statt. Beim Herbsthaarwechsel tritt aber nicht nur Ersatz ausgefallener Sommerhaare ein sondern es kommen noch eine grosse Anzahl weicher Haare hinzu, welche im Frühjahr wieder verloren gehen.

Der Haarwechsel wird durch eine Schrumpfung der Papille eingeleitet, in Folge deren sich das Haar vom Boden ablöst. Die Haarzwiebel wird besenförmig zerfasert und so kann das Haar in den mittleren Teilen der Tasche als Beethaar noch längere Zeit wurzeln (Fig. 167). Der untere Teil der Haartasche ist zusammengefallen und geschlängelt. An seinem Grunde bildet sich eine neue Papille und auf dieser ein junges Haar, welches das alte Haar zum Balge hinaus wirft, wenn dasselbe noch nicht ausgefallen ist. Bei vielen Tieren ist das neue Haar ganz anders gefärbt als das alte, beim Wiesel z. B. im Sommer braun im Winter weiss.

Die Hautdrüsen.

Histologisch lassen sich zweierlei Hautdrüsensorten unterscheiden: die acinösen, mehr oberflächlich gelegenen und die tiefer hinabreichenden Knäueldrüsen. Erstere sind in der Hauptsache gleichbedeutend mit den Talgdrüsen, letztere mit den Schweissdrüsen, doch kommen bei beiden Drüsensorten auch andere Arten von Sekretbildung vor.

a. Die **acinösen Talgdrüsen** liegen in den mittleren Schichten der Cutis und münden zum grossen Teile in die Haarbälge; im Allgemeinen sind die Talgdrüsen um so grösser, je kleiner die dazu gehörigen Haare. Die kleinsten Haarbalgdrüsen hat das Schwein, die grössten Pferd und Hund. An der Eichel, der Vorhaut, dem After und in den Augenlidern kommen Talgdrüsen ohne Haare vor, welche Unna als Talgdrüsen der Schleimhauteingänge bezeichnet. Keine Talgdrüsen besitzen die festen Horngebilde, die Zitze des Kuheuters, der Nasenspiegel des Hundes und der Katze.

Der Drüsenkörper der Talgdrüsen ist entweder einfach, sackig gebaut und mehrfach, oft sehr stark gelappt mit vieleckigen, zum grossen Teile fettig entarteten Zellen erfüllt. Die nicht fettig zerfallenen Zellen zeigen ein zierliches, gitterartiges Fadengerüst. Der Ausführungsgang ist bei kleinen Drüsen mit abgeflachten Epithelien ausgekleidet, welche bei grösseren Drüsen teilweise verhornt und pigmentiert sein können. Je näher dem Gange zu um so mehr findet man in dem Drüsenkörper verfettete Zellen, durch welche das Haar und die Hautoberfläche eingeölt werden (Fig. 164).

Die **Knäueldrüsen** liegen zumeist neben den Haarbälgen, reichen jedoch tiefer in die Cutis hinab. Immerhin finden sie sich auch an Stellen, wo keine Haare sind; die meisten sind einfach, nur wenige zusammengesetzt. Die Drüsenmündung durchsetzt in zierlichen Spiralen die Epidermis; der daran sich anschliessende Exkretionsgang ist leicht geschlängelt und scharf von dem meist aufgeknäuelten Sekretionsgange zu unterscheiden. Bei Katze, Schaf und Rind ist der letztere nur wenig aufgewickelt, stark hingegen bei Hund, Pferd und Schwein. Ganz fehlen die Knäueldrüsen bei der Katze an vielen behaarten Stellen, sehr stark dagegen sind sie ausgebildet an den Übergangsstellen der behaarten Haut in die Schleimhäute, sowie an gegenseitigen Berührungsflächen der Haut (Schmiergruben).

Der Sekretionsgang besteht aus hohen, feingestreiften Stäbchenepithelien und besitzt eine weite Lichtung. Umhüllt ist der Epithelschlauch von einer, überall sehr deutlichen Glashaut, welche Spiralfalten zeigt. Zwischen Epithel und Glashaut liegen zahlreiche, spiralig um die Längsaxe des Schlauches verlaufende, glatte Muskelzellen, welche zur Entleerung des Inhaltes beitragen. Je zähflüssiger das Sekret und je weniger sonst Muskelzellen in der Umgebung, um so reichlicher sind diese Muskelzellen der Knäueldrüsen, doch bilden sie niemals eine zusammenhängende Schicht, sondern finden sich mehr strichweise der Drüse entlang.

Im Exkretionsgange werden die Epithelien immer niederer, die Muskelzellen verlieren sich. Das Mündungsstück endlich geht allmählich in das Oberflächenepithel der Epidermis über und ist manchmal pigmentiert (Fig. 164).

Das Sekret der Knäueldrüsen ist entweder Schweiss oder mehr fettartig, wie bei den Ohrschmalzdrüsen.

Übergangsformen zwischen acinösen und tubulösen Drüsen kommen im Flotzmaule der Wiederkäuer vor, wo sie ein seröses Sekret absondern.

Unterschiede. 1. Wiederkäuer. Beim **Rinde** sind die Schweissdrüsen viel weniger entwickelt als beim Pferde, der Drüsenkörper bilden einen weiten, wellenförmig gebogenen, in der Tiefe der Haarwurzeln liegenden Schlauch, der etwa 6 mal weiter, als der enge, ziemlich gerade verlaufende Ausführungsgang ist. An der Schwanzhaut des Rindes sind die Schweissdrüsen gross, bilden wirkliche Knäuel und münden trichterförmig an der freien Fläche aus. Beim **Schafe** sind die Schweissdrüsen mehr entwickelt, als beim Rinde. Der Drüsenkörper liegt etwas tiefer, als die Haare, besonders tiefer als die Wollhaare und bildet einen mehr oder weniger deutlichen Drüsenknäuel. Der Ausführungsgang ist gestreckt und $^1/_3$ so breit als der Schlauch des Körpers. An haararmen Körperstellen (unter dem Schweife, an der medialen Fläche des Schenkels etc.) münden viele Schweissdrüsen frei zwischen den Hautpapillen. Unter den gewöhnlichen physiologischen Verhältnissen schwitzt das Schaf nicht. Ein Gemisch des Hauttalges und des Sekretes der Schweissdrüsen bildet den sog. Fettschweiss.

2. **Schwein.** Beim Schweine, obgleich es unter den gewöhnlichen Verhältnissen nicht schwitzt, finden sich wohl entwickelte Schweissdrüsen, die grösstenteils Knäuel bilden. Sie liegen in der Höhe der Haarwurzel in Fett eingehüllt. Bei haararmen Schweinen (z. B. englischen) münden viele Schweissdrüsen frei an der Hautoberfläche zwischen den Hautpapillen.

3. Fleischfresser. Hund und Katze, obgleich sie unter den gewöhnlichen physiologischen Zuständen nicht schwitzen, besitzen über den ganzen Körper Schweissdrüsen. Sie sind beim **Hunde** noch wohl entwickelt und bilden meist Knäuel. Bei der **Katze** sind die Schweissdrüsen an den behaarten Körperstellen sehr verkümmert,

gross jedoch in der Umgegend des Maules, im Ohre, um den After. In den Ballen finden sich bei den Fleischfressern sehr grosse, tiefliegende Knäueldrüsen.

Die **Muskeln der Haut.** Quergestreifte Muskelfasern stammen vom Hautmuskel ab und stehen mit Haaren und Drüsen teilweise in Verbindung. Die Sinushaare haben eine wohlausgebildete willkürliche Muskulatur, wodurch sie in ausgiebiger Weise bewegt werden können.

Fig. 167.

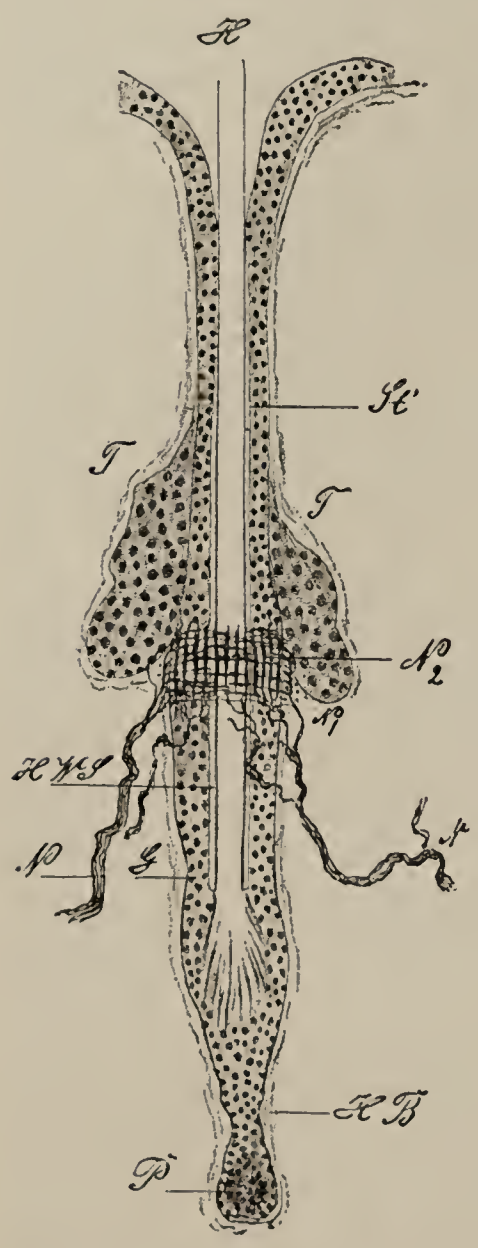

Nervenendapparat an einem asinösen Haare der Katzenlippe. (Nach Bonnet.)

Daa Haar sitzt als Beethaar im Balge. H Haar, H B Haarbalg, St Stachelschieht des Balges, HWS Haarwurzelscheide, G Glashaut des Balges, T Talgdrüsen, P Papille, N von zwei Seiten an den Balg herantretende markhalte Nervenfaserbündel, N1 Terminalring zirkulärer, blasser Fasern, N2 Terminalmantel der lanzettförmigen, freien Enden

Glatte Muskelzellen finden sich vereinzelt in der mittleren Lage der Haarbälge und der Cutis überhaupt. Ganze Züge laufen von den Haarbälgen und den Knäueldrüsen in schiefer Richtung der Oberfläche zu. Sie können sowohl die Haare aufrichten *(arrectores pilorum)* als auch einen Druck auf die Knäueldrüsen ausüben. Grosse Knäueldrüsen sind von besonderen Muskelbündeln, die sich mit dem *arrector pili* vereinigen, umgeben.

Die **Blutgefässe** der Haut entspringen aus stärkeren Stämmchen der Subcutis. Von diesen laufen Äste zur Oberfläche, welche Zweige an die Fettträubchen, die Haarpapille, die Knäueldrüsen, den Haarbalg und die Talgdrüse abgeben und sich endlich in ein subepitheliales Kapillarnetz auflösen. In den Papillen bilden sie zierliche Schlingen oder Netze. Die Venen sammeln sich in der Nähe der Arterien und laufen neben ihnen her.

An den Sinushaaren findet sich ein Kapillarnetz in der äusseren Balglage, welches zum Teil mit dem der inneren Balglage zusammenhängt. Von letzterem wird der Sinus gespeist. Die Haarpapillen erhalten dabei stets einen eigenen Arterienzweig.

Die **Lymphgefässe** der Haut sind ausserordentlich reichlich; schon in den tieferen Schichten der Epidermis sind wandungslose Spalten nachweisbar. Ausserdem finden sich solche in den Papillen, um die Haarbälge, die Drüsen, die Fettläppchen, aus denen dann erst die eigentlichen Lymphgefässnetze hervorgehen. Die abführenden Stämmchen ziehen nach der Subcutis, wo ein reichliches Netz vorhanden ist.

Nerven. Die Stämme laufen in der Subcutis von wo sie, baumförmig sich verzweigend, zur Epidermis vordringen und entweder frei in dieser oder in Tastzellen, oder in Terminalkörperchen (s. S. 42, Bd. I) enden. In den Haarbälgen laufen besonders starke Stämmchen aus teils mit longitudinalen freien Endigungen, an der Glashaut, teis unter dieser an Tastzellen: in der Nähe des Halses der Haartasche. Sie sind bei den Tasthaaren, namentlich den Sinushaaren ausserordentlich reichlich vorhanden; besonders die Zone der Tastzellen erstreckt sich hier ziemlich weit gegen die Wurzel herab (Fig. 168).

Anhängsel und Vertiefungen der Haut.

Anhängsel sind:

a. Der Brustlappen oder Triel beim Rinde, an welchem die Haut eine Falte bildet und sehr stark ist.

b. Ähnlich verhalten sich die starken Hautfalten bei manchen Schafrassen, z. B. Negrettischafe.

c. Die sog. Glöckchen oder Berlocken sind paarige, kegelförmige Hautfortsätze, die sich bei manchen Ziegen und Schweinen an der Kehle finden. Sie enthalten im Inneren einen Knorpelstreifen und quergestreifte Muskelfasern, die mit dem Hautmuskel zusammenhängen und stellen wahrscheinlich Überbleibsel des 3. Visceralbogens dar.

d. Den Schlauch, siehe Geschlechtswerkzeuge.

e. Die Kniefalte und Achselfalte.

Zu den Einstülpungen zählen:

a. Die häutige Thränengrube des Schafes. Sie liegt vor dem medialen Augenwinkel, besitzt im Inneren spärliche, kurze Haare und hat zahlreiche, stark entwickelte Schweissdrüsen. Die Talgdrüsen sind klein, über ihre Bedeutung ist nichts Näheres bekannt. Die Thränengrube fehlt dem Rinde und der Ziege.

b. Eine ähnliche Einstülpung findet sich beim Schafe seitlich vom Euter, in derem Inneren kleine, vereinzelte Flaumhärchen und flache Papillen bemerklich sind, an welchen die Drüsen münden. Eine ganze Lage ausserordentlich grosser, gelblich brauner, plattgedrückter Schweissdrüsen ist der Cutis und Subcutis eingelagert, daneben grosse zusammengesetzte Talgdrüsen. In der Umgebung der Einstülpung endlich findet man gelbliche Krusten, das eingetrocknete Sekret dieser Drüsen.

c. Das Klauensäckchen des Schafes *(sinus cutaneus ungularum)* findet sich zwischen beiden Zehen über dem Querbande. Es ist leicht Sförmig gewunden, hat einen abgerundeten, stumpfen Grund und nach vorne eine enge Mündung von der Weite einer starken Rabenfeder. Im Inneren sitzen kurze Haare und stark entwickelte Schweissdrüsen. Die Talgdrüsen der im Klauensäckchen befindlichen Haare sind gross und zusammengesetzt. Die Lichtung des Säckchens ist von einem glasigen, zähen Schleim erfüllt. Es scheint die Klauenspalte einzufetten und fehlt dem Rinde und der Ziege.

d. Die Analsäcke der Fleischfresser sind zwei ovale rechts und links vom After gelegene, dünnwandige Taschen, die mit enger Öffnung ausmünden.

Die äussere Fläche der Analsäcke ist von einer Lage quergestreifter Muskelfasern, die vom *levator ani* und dem *sphincter ani externus* abstammen, überzogen. In das Säckchen selbst münden bei der Katze tubulöse und acinöse Drüsen.

Die tubulösen Drüsen sind verästelt und bilden die Mehrzahl. Sie befinden sich im Grunde und Körper des Säckchens.

Die acinösen Drüsen liegen an der unteren und inneren Seite des Säckchens in der Form zweier linsengrosser, weisser Hervorragungen. Es sind stark entwickelte Talgdrüsen. Die innere Auskleidung des Analsackes wird von einem verhornten, geschichteten Plattenepithele dargestellt. Auch beim Hunde finden sich zweierlei Drüsen, doch besitzen sie beide verästelt tubulösen Bau. Jene im Grunde des Säckchens sind gelblich und besitzen wie die Schweissdrüsen glatte Muskelzellen.

Das Sekret der Analsäcke ist ein gemischtes, riecht unangenehm, ist trüb, gräulich und enthält eine fettige Substanz. Neben Fettkristallen finden sich immer viele Epidermisschüppchen.

e. Die Karpealdrüsen des Schweines liegen oberhalb der medialen Volarseite der Fusswurzel und bestehen aus 2 bis 4 engen Einstülpungen, welchen im subcutanen Zellgewebe liegende, platte, bräunlich gefärbte, sehr grosse Schweissdrüsen aufsitzen. Auch die nächste Umgebung dieser Hauteinstülpungen besitzt grosse Schweissdrüsen. Im Inneren der Hauteinstülpung finden sich sehr feine, vereinzelte Härchen. Talgdrüsen fehlen. (Von Müller entdeckt.)

Die **Hufe**, *ungulae*.

Unter Huf versteht man das dritte Zehenglied des Einhufers. Da die Knochen, Sehnen, Gefässe und Nerven schon in den dazu gehörigen Abschnitten ihre Erledigung gefunden haben, so verbleibt hier bloss noch der hornige Teil des Hufes und dessen Ernährungshaut zu besprechen.

Dem hornigen Teil des Hufes, dem Hornschuh, liegt die Huflederhaut zu Grunde. Sie entspricht der Cutis der allgemeinen Decke, der Hornschuh deren Epidermis.

Huflederhaut.

Die Aufgabe der Huflederhaut ist, das nötige Ernährungsmaterial zur Bildung und ständigen Erneuerung des Hufhornes zu

liefern und zugleich eine innige Verbindung des Hornschuhes mit dem Hufbeine herzustellen. Sie ist durch starke Blutfülle (daher rotes, fleischähnliches Aussehen) durch den Mangel subcutanen Zellgewebes, soweit sie das Hufbein überzieht und durch einen eigentümlichem Papillarkörper ausgezeichnet.

Nach der Verschiedenartigkeit ihres Baues und ihrer Lage zerfällt sie in die Fleischkrone, Fleischwand, die Fleischsohle und den Fleischstrahl.

α. Die **Fleischkrone.** (Fig. 168, a) bildet einen rundlichen Wulst am oberen Rande des Hufes. Sie zerfällt in den Fleischsaum und den Kronwulst. Der Fleischsaum ist ein 4—5 mm breiter Streifen, der unmittelbar unter dem behaarten Teile der allgemeinen Decke beginnt und durch eine deutliche Linie, den Kronfalz, vom Kronwulst abgegrenzt ist. Er geht nach rückwärts in die Fleischballen über, erreicht daselbst seine grösste Breite und schliesst über der mittleren Strahlspalte zum geschlossenen Kreise ab. Der ganze Fleischsaum erscheint als flache Furche zwischen Kronwulst und allgemeiner Decke. Seine Oberfläche ist mit feinen Papillen bedeckt, die jedoch viel kürzer als jene des Kronwulstes sind.

Fig. 168.

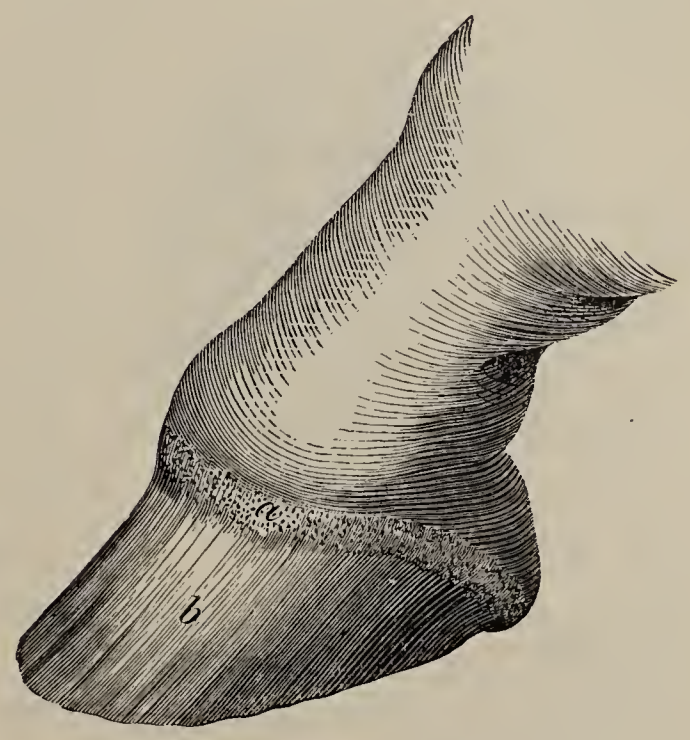

Hufl ederhaut des Pferdes von der Seite. a Fleischkrone, b Fleischwand. (Leyh.)

Auf dem Fleischsaume entwickelt sich der Hornsaum.

Der **Kronwulst** ist 7 bis 8 mm dick, ringförmig und zwischen Fleischsaum und Fleischwand gelegen. Er deckt vorne die Strecksehne, seitlich das Kronbein und die Hufknorpel und geht nach rückwärts in die beiden Schenkel des Fleischstrahles über. Seine grösste Höhe (gegen 1,3 bis 1,5 cm) erreicht er über dem Kronfortsatze des Hufbeines und nimmt nach beiden Seiten allmählich ab. Die ganze Fleischkrone ist mit (im Mittel 4—6 mm) langen Gefässpapillen besetzt, die an der Stelle, wo sie in die Fleischwand übergeht, schwächer und kürzer werden. Diese Papillen setzen sich als ein 4—5 mm breiter Streifen in die seitliche Furche des Fleischstrahles fort und gehen von der Mitte desselben ohne Unter-

brechung in die Fleischsohle über. Diese letzterwähnte Fortsetzung wird von Leisering mit Recht als Eckstrebenteil der Fleischkrone bezeichnet.

Die Kronpapillen sind in regelmässige Reihen angeordnet, die gewissermassen eine Fortsetzung der Fleischblättchen bilden. Ein Teil sitzt geradezu reihenweise hinter und übereinander in der Zahl von 3—6, zuweilen noch mehr, dem oberen Ende der Fleischblättchen auf. Am Zehenteile steigen diese Papillenreihen in gerader Richtung in die Höhe, an dem Seiten- und Fersenteile sind sie im Bogen nach den Trachten zu gerichtet. Die Papillen sind nicht glatte Cylinder, sondern besitzen deutliche Längsleistchen, die zuweilen unter der Spitze der Papille in zahlreichen kleinen Nebenpapillen endigen. Sie erscheinen demnach fein kanneliert. — Der Kronwulst besitzt ein deutliches Unterhautzellgewebe.

Auf der Krone bildet sich die Röhrenschichte der Hornwand.

β. Die **Fleischwand,** (Fig. 168, b), beginnt unmittelbar unter dem Kronwulste, ist dünner als jener (4—5 mm) und überkleidet die Wandfläche des Hufbeines, dessen Periost sie zugleich darstellt. Zum Teile deckt sie die Basis der Hufknorpel. Nach rückwärts und zur Seite des Fleischstrahles schlägt sie sich unter spitzigem Winkel auf die Sohlenfläche um und bildet hier den Eckstrebenteil der Fleischwand (Fig. 169). Am Tragrande geht sie in die Fleischsohle über. Die ganze Aussenfläche der Fleischwand ist von einer Menge feiner, primärer Fleischblättchen (Fig. 168) bedeckt. Diese sind durch tiefe Furchen, in welche die Hornblättchen hineinragen, von einander getrennt, erreichen ihre grösste Länge am Zehenteile und nehmen nach rückwärts an Länge und Breite ab. Auch der Eckstrebenteil besitzt welche.

Jedes Blättchen beginnt schmal am unteren Rande des Kronwulstes und endet am Sohlenrande. Die Blättchen des Eckstrebenteiles werden immer kürzer und verlieren sich endlich ganz. Die Zahl der Blättchen beträgt ca. 600. An der Basis sitzen sie der Fleischwand auf. Wenn man die Seitenflächen mikroskopisch untersucht, so bemerkt man, dass sie nicht glatt sind, sondern schwache Nebenblättchen tragen; der Querschnitt eines solchen Fleischblättchens erscheint demnach gefiedert, eine nur dem Pferdegeschlechte zukommende Eigentümlichkeit. Gegen den Sohlenrand hin tragen die Fleischblättchen an dem freien Rande feine, jedoch recht wohl mit unbewaffnetem Auge noch sichtbare Gefässpapillen und zwar bis zu einer Höhe von 4—5 mm. Die inneren, sohlenwärts

gelegenen, Papillen sind kleiner. Dasselbe ist in noch höherem Masse der Fall an den Blättchen des Eckstrebenteiles, indem hier an der Umbeugungsstelle oft der ganze freie Rand mit derartigen Papillen besetzt ist.

In der Nähe des Tragrandes trägt der Zehenteil der Fleischwand eine flache Grube, welche der Usur des Hufbeines entspricht und in welcher die Fleischblättchen zahlreiche Papillen tragen.

Die Fleischblättchen nehmen nach abwärts an Dicke ab, umgekehrt die Hornblättchen an Dicke zu. Die sekundären Fleischblättchen, die in der Zahl 110—120 an jedem Primärblättchen vorkommen (Möller), hören am untersten Teile der Fleischwand zum Teile ganz niedrig werdend auf, zum Teile enden sie je in der Form einer kleinen Papille. Nicht selten findet man auch an den oberen Enden der Basis der primären Hornblättchen gelegenen, sekundären Fleischblättchen Papillen, die zur Bildung von Hornröhrchen Veranlassung geben können, (Kunsien). Die Fleischblättchen der Zehe steigen gerade in die Höhe, die übrigen sind an ihrem oberen Ende gegen die Trachten geneigt.

Durch den Besitz sekundärer Blättchen wird beim Pferdehuf eine weit innigere Verbindung zwischen Matrix und Hornschuh erzielt, als dies bei anderen Tieren der Fall ist. Von der Fleischwand wird die innere Abteilung der Hornwand gebildet.

Fig. 169.

Fleischsohle des Pferdes. a Fleischsohle, b Fleischstrahl (rückwärts bemerkt man den blätterigen Eckstrebenteil der Fleischwand). (Leyh.)

γ. Die **Fleischsohle,** (Fig. 169, a), bedeckt die Sohlenfläche des Hufbeines und hängt mit der Fleischwand, mit dem Fleischstrahle und durch den Eckstrebenteil auch mit der Fleischkrone zusammen. Sie ist dünn und zeichnet sich durch zahlreiche, lange, schief gegen den Tragrand und nach abwärts gerichtete Gefässpapillen aus. Nur die peripheren, dem Sohlenrande zunächst stehenden Papillen sind ähnlich den Kronpapillen kanneliert, die übrigen sind an ihrer Oberfläche glatt (Kunsien). Sie vertritt grösstenteils das Periost für die Sohlenfläche des Hufbeines. Die untere Fläche der Fleischsohle ist, entsprechend jener des Hufbeins, schwach konkav und erscheint häufig schwarz oder schieferfarbig marmoriert. Durch den, rückwärts in sie eingefügten Fleischstrahl bekommt sie das Aussehen eines Halbmondes und bildet zwei Winkel oder Hörner, die zur Seite vom Eckstrebenteil ihr Ende erreichen.

δ. Der **Fleischstrahl.** (Fig. 169, b.)

Der eigentliche Fleischstrahl bildet einen 2—4 mm starken

Überzug über das Strahlkissen, mit dem er innig zusammenhängt, von derselben Beschaffenheit, wie die Fleischsohle. An den Ballen geht er jederseits ohne scharfe Grenze in den Fleischsaum über. Er senkt sich in die mittlere Strahlspalte ein und hängt an den Seitenrändern mit dem Eckstrebenteil der Fleischkrone zusammen. An der ganzen Oberfläche des Fleischstrahles finden sich kleine Gefässpapillen von derselben Beschaffenheit, wie an der Fleischsohle.

Der Fleischstrahl bildet die Matrix für den Hornstrahl.

ε. Das **Strahlkissen** stellt ein keilförmiges, elastisches, weiches Polster vor, welches die Grundlage des ganzen Strahles bildet und zwischen beide Hufbeinknorpel hineingeschoben ist. Die obere Fläche liegt locker an der Zehenbinde, die sich rückwärts vom Kötengelenke, die Beugesehnen überziehend, bis zum Hufbein verfolgen lässt. Die untere Wand trägt eine mediane Furche, wodurch das ganze Strahlkissen in zwei, den Strahlschenkeln entsprechende Abteilungen zerfällt und ist mit dem eigentlichen Fleischstrahle überzogen. Die Basis liegt rückwärts, ist durch eine flache Furche geteilt und bildet die Grundlage der Ballen. Die Spitze liegt unter der Strahlspitze.

Das elastische Strahlkissen wird durch Faserzüge mit der Umgebung verbunden. Ein stärkerer elastischer Faserzug verbindet es mit dem unteren Ende des Fesselbeines in Gemeinschaft mit dem Hufknorpel-Fesselbeinband. Leisering bezeichnet es als Aufhängeband (Ballen-Fesselbeinband) des Ballens. Seitlich ist das elastische Strahlkissen durch elastische und fibröse Fasern an die Innenfläche der Hufbeinknorpel befestigt sowie gegen die Strahlspitze hin durch fibröse Fasern am Hufbein.

Bau der Hufiederhaut.

Die Hufiederhaut ist im Wesentlichen wie die Lederhaut überhaupt gebildet. Ihre Grundlage bildet ein Filz von fibrösen und elastischen Fasern. Schweissdrüsen finden sich nur im Strahle. Die ganze Schicht ist überaus reich an Gefässen, besonders die Venen bilden ein zuweilen doppeltes, starkes, klappenloses Netz. Man kann (Möller) drei Schichten unterscheiden: das *stratum periostale*, das *stratum vasculosum* und das *stratum papillare* resp. *phyllodes*. An einigen Stellen gesellt sich hierzu eine mehr oder weniger entwickelte Subcutis.

a. Das *stratum periostale* wird von horizontal oder senkrecht zum Hufbein verlaufenden Bindegewebs- und elastischen Fasern

hergestellt, in welche Reihen von Knorpelzellen (Bindegewebsknorpel) eingestreut sind; diese Schichte ist namentlich an der Fleischwand und Fleischsohle vertreten. Sie fehlt am Fleischstrahle.

b. Das *stratum vasculosum* ist durch die zahlreichen, in ein Netzwerk von elastischen und fibrösen Fasern eingebetteten Blutgefässe ausgezeichnet. Es ist am entwickeltsten an der Krone und am Sohlenrande, am spärlichsten im Fleischstrahle.

c. *stratum papillare et phyllodes*, die Fleischblättchen, sowie die Papillen bestehen aus feinen fibrösen und elastischen Fasern, sowie vereinzelten Rundzellen und enthalten reichliche Blutgefässnetze. Die Drüsen des Strahles sind zusammengesetzt tubulös. Beim Esel finden sie sich in allen Teilen des Strahles in doppelter oder dreifacher Lage (Piana). In nächster Nähe dieser Drüsen liegen zahlreiche, meist gruppenweise beieinander stehende Pacinische Körperchen, die offenbar Tastempfindungen vermitteln.

Fig. 170.

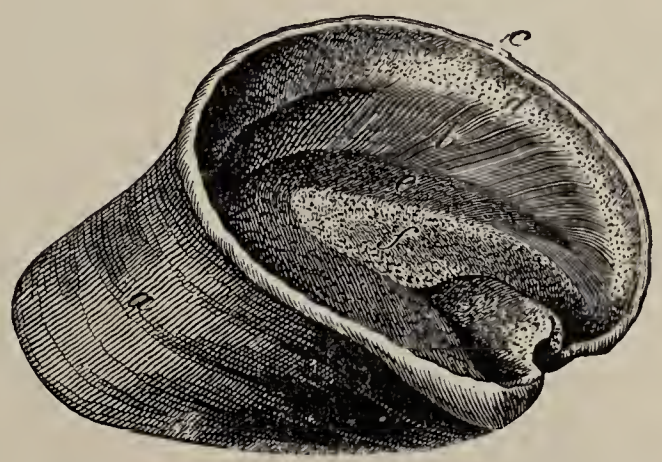

Vorderer Hornschuh des Pferdes. a Äussere Fläche der Hornwand, b innere Fläche derselben, c Kronrand, d Kronrinne, e innere Fläche der Hornsohle, f innere Fläche des Hornstrahles, f Hahnenkamm desselben. (Leyh.)

Lymphgefässe. Möller konnte mittelst der Einstichmethode Lymphgefässe sowohl in den Papillen, als auch in den sekundären Fleischblättchen nachweisen. Sie scheinen sich in ein Netz von Kapillaren zu ergiessen, das die starken Venennetze begleitet. Diese ergiessen sich schliesslich in klappenführende Lymphgefässe, die an der Krone ihren Ursprung nehmen.

Nerven. Der Huf ist reich an vasomotorischen Nerven, die im Seitennerven der Zehen verlaufen. Er besitzt auch zahlreiche Gefühlsnerven.

Der **Hornschuh** zerfällt in die Hornwand, die Hornsohle und den Hornstrahl.

a. Die **Hornwand** bildet die vordere, die laterale und mediale Abteilung des Hornschuhes, zeigt eine äussere gewölbte und innere blätterige ausgehöhlte Fläche, einen oberen oder Kronrand und unteren oder Tragrand (Sohlenrand). Nach rückwärts biegt sich die Wand unter spitzem Winkel um und bildet jederseits einen Fortsatz, der neben der äusseren Strahlspalte verläuft und sich in der Sohle verliert, die Eckstrebe.

Ränder. Der Kronrand bildet ein nach rückwärts offenes Oval und besitzt nach einwärts die Kronrinne, eine flache, bogenförmige Furche, in welcher sich eine Menge feiner Öffnungen zur Aufnahme der Papillen des Kronwulstes finden (Fig. 170, d). Nach rückwärts wird diese Rinne stärker und dient zur Aufnahme der Ballen. Sie geht dort ohne Unterbrechung in die Furche über, in welche der Fleischstrahl eingelassen ist und die durch den sog. Hahnenkamm in zwei Abteilungen gebracht wird. — Der untere Rand ist weiter als der obere, mit welchem er übrigens gleiche Form hat, und steht frei über die Hornsohle hervor (wie der Fassrand über dessen Boden). Dasselbe gilt auch von den Eckstreben. Die Stelle, wo sich die letzteren von der eigentlichen Wand abbiegen, wird als Eckstrebenwinkel bezeichnet.

Einteilung der Wand. Medial vom Zehenteile liegt die Innenwand, lateral die Aussenwand. An jeder dieser beiden unterscheidet man die Zehenwand, die Seitenwand und die hinten gelegene Trachte.

Winkel und Wandstärke. Die Hornwand ist schief gegen den Boden geneigt; der Umfang des Sohlenrandes daher grösser als der des Kronrandes. Die Zehenwand hat eine schiefere Neigung zur Bodenfläche als die Seiten- und Fersenwand. Die Aussenwand ist schiefer geneigt als die Innenwand. Die Hornwand des Hinterfusses fällt steiler gegen den Boden ab, als jene des Vorderfusses. Je nach Rasse und Individualität giebt es viele Abweichungen und vereinzelte Zahlenangaben über die bezüglichen Einfallswinkel sind daher wertlos. — Die Höhe der Wand ist an der Zehe am grössten. Sie nimmt nach rückwärts allmählich ab, und zwar am Vorderfusse mehr als am Hinterfusse. Am Vorderfuss ist das Verhältnis wie 3 : 2 : 1 (Zehenwand, Seitenwand, Trachte); am Hinterfuss wie 4 : 3 : 2 (Leisering). Ebenso nimmt die Seitenwand und Trachte von der Zehe aus allmählich an Stärke ab. Es ist das Verhältnis jedoch, selbst bei normalen Hufen, nicht ganz gleich. Ich fand an den Vorderfüssen als annäherndes Verhältnis 3 : 2 : 1½ (4 : 3 : 2 Leisering), an den dazu gehörigen Hinterfüssen 4 : 3 : 2 (6 : 5 : 4 Leisering). Die Zehenwand ist vorne stärker als hinten. Die mediale Wand scheint etwas schwächer, als die laterale zu sein.

Bei vielen Messungen normaler Hüfe konnte ich nicht die geringste Differenz in Bezug auf die Stärke der Aussen- und Innenwand nachweisen; in anderen Fällen zeigte sich die Innenwand um 0,5—1 mm schwächer. Es lässt sich schwer behaupten, ob dies Regel. Jedenfalls reicht dieser geringe und nicht einmal regelmässig wiederkehrende Unterschied nicht hin, um besondere Methoden des Hufbeschlages darauf zu gründen.

Die **Eckstrebe** (Fig. 172, a) stellt eine, sich nach vorne verjüngende Hornplatte dar, die nach rückwärts mit der eigentlichen Hornwand verwachsen ist und nach vorne ohne scharfe Grenze in die Hornsohle übergeht. Ihr oberer Rand hat, ähnlich der Kronrinne, feine Öffnungen für die Papillen vom Eckstrebenteil des Kronwulstes. Der untere oder Sohlenrand steht frei über die Sohle vor. Die innere Fläche ist grösstenteils frei und der seitlichen Strahlspalte zugewendet, die äussere verbindet sich mit der Hornsohle und trägt Blättchen. Am Eckstrebenwinkel ist die Hornwand stark und dreieckig auf dem Querschnitte.

Fig. 171.

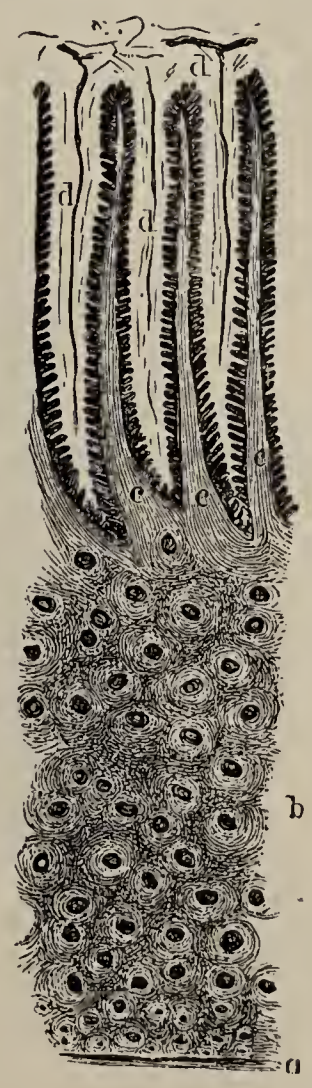

Durchschnitt durch die Horn- und Fleischwand eines frischgeborenen Fohlen, tingiert. Vergr. ca. 40. a Glasur, b Hornwand mit querdurchschnittenen Hornröhrchen (Schutzschichte), c c Hornblättchen, d d Fleischblättchen.

Die Farbe der Wand ist weiss, schwarz oder streifig.

Bau. Die Wand besteht aus der äusseren, mittleren und inneren Schichte.

a. Die äussere oder Deckschichte zerfällt in den Hornaum (Saumband) und in die Glasur. Der Hornsaum bildet eine bandartige, feinstreifige, dünne Hornlage, welche dicht unter dem Kronrande gelagert und besonders in aufgequollenem Zustande deutlich sichtbar ist. Nach rückwärts überzieht der Hornsaum die Ballen und wird hier als Hornballen (Leisering) bezeichnet. Über der mittleren Strahlspalte gehen beide Hälften des Hornsaumes in einander über. Er wird von Hornröhrchen, die aus weicher Hornmasse gebildet sind, und Zwischenhorn dargestellt. Der Hornsaum hört nach abwärts in einer ziemlich deutlichen Linie auf und überzieht niemals die ganze Wand.

Unter Glasur versteht man die äussere Lage der Saumbandzellen, die aus parallel zur Krone abgeplatteten Zellen besteht. Die von diesen Zellen gebildete Schichte geht, nach unten an Stärke abnehmend, ohne Grenze in die von abgeplatteten Zellen gebildete äusserste Lage des Wandhornes über. Beim frischgeborenen Fohlen (Fig. 171, a) lässt sich diese Schichte deutlich nachweisen, was bei älteren Pferden häufig nicht mehr der Fall ist. Die Glasur bedingt die Glätte der Hornwand. Sie fehlt selbstverständlich an den Eckstreben.

b. Die mittlere oder Schutzschichte (Leisering) ist am stärksten und durch ihren entschieden faserigen Bau ausgezeichnet. Sie reicht so weit als Röhrchenhorn vorhanden ist und bildet oben die eigentliche Kronenrinne. Von oben nach abwärts nimmt sie nicht an Stärke zu. Ihre äussere, stärkere Abteilung zeichnet sich durch Pigmenteinlagerung aus; die innere schwächere, auf welche die Hornblättchen folgen, ist selbst bei ganz schwarzen Hufen weiss gefärbt. Sie bildet die äussere, hellere Einfassung der sog. weissen Linie des Hufes und ist weicher als der äussere Teil der Wand. — Die Aussenfläche der mittleren Schichte und die Glasur zeigen schwache, halbkreisförmige Querlinien oder schwache Wülste, die sich bei plötzlich vermehrter oder verminderter Ernährung der Lederhaut und damit auch der Hornschicht bilden.

Bau. Die Schutzschichte des Hufes wird aus den Hornröhrchen, in welche sich die Kronpapillen hineinziehen und aus dem Zwischenröhrchenhorn gebildet.

Die Hornröhrchen lassen Wand und Lichtung unterscheiden. Die Wand wird von Hornzellen gebildet. Das Lumen wird an der Krone von den Papillen angefüllt.

Auch das Zwischenröhrchenhorn besteht aus Hornzellen (Fig. 171). Viele Zellen sind pigmentiert, daher die schwarze Farbe. Das Zwischenhorn wird von den Räumen zwischen den Kronpapillen (Interpapillarräumen) gebildet, ist demnach interpapilläre Epidermis.

c. Die Blatt- oder Verbindungsschichte (Leisering) (Fig. 171, e) ist die innerste, immer unpigmentiert und daher weiss. Sie ist charakterisiert durch eine Menge von Hornblättchen, die im Allgemeinen eine gleiche Form mit jenen der Fleischwand haben. Sie füllen den Zwischenraum je zweier Fleischblättchen aus und besitzen wie jene feine seitliche Nebenblättchen, die ihnen auf dem Querschnitte ein gefiedertes Ansehen geben. Sie setzen sich auch noch auf die weisse Linie fort und finden sich überall da, wo die Fleischblättchen vorkommen, sohin auch an den Eckstreben.

Die Hornblättchen stellen das hauptsächlichste Verbindungsmittel zwischen Fleisch- und Hornwand her und werden von der Fleischwand aus und zwar von den Blättchen und deren Zwischenräumen gebildet. An den Eckstreben verschwindet die Blättchenschichte viel früher als die Schutzschichte.

b. Die **Hornsohle** (Fig. 172), hat die Form der Fleischsohle und ist zwischen die Hornwand, die Eckstreben und den Strahl eingefügt. Sie zerfällt in den, vor der Strahlspitze liegenden

Körper und die beiden Winkel, die zwischen der Fersenwand und den Eckstreben gelagert sind. Die untere oder Bodenfläche ist konkav und zwar mehr an dem hinteren, als vorderen Hufe. Der Scheitel der Höhlung liegt an der Strahlspitze. Am nicht ausgewirkten Hufe zeigt sich die genannte Fläche rauh, mürbe und es lassen sich grössere oder kleinere platte Schollen abgestorbenen Hornes ablösen. Die innere Fläche ist konvex und zeigt eine Menge von Öffnungen der Hornröhrchen, in welche die Gefässpapillen eindringen. Die Hornsohle ist am stärksten in der Nähe der Hornwand, am schwächsten in der Nähe der Strahlspitze (Verhältnis etwa 2 : 1).

Die ganze Hornsohle wird aus Hornröhrchen und Zwischenhorn gebildet. Erstere laufen parallel mit der Hornwand. — Die

Fig. 172.

Hornschuh des Pferdes von der Sohlenfläche. a a Eckstreben, b Tragrand, c c weisse Linie, d Körper, d' d' Winkel der Hornsohle, e mittlere Strahlfurche, e' e' Strahlschenkel, f Übergang in die Hornballen, g Strahlspitze. (Leyh.)

Fig. 173.

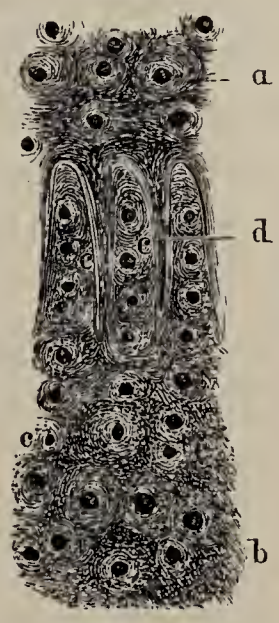

Durchschnitt durch die weisse Linse eines frischgeborenen Fohlens, tingiert. Vergr. 30. a Innerer Teil der Hornwand, d Hornblättchen, b Hornsohle, c c Zwischenblättchenhorn mit Hornröhrchen, die von den Zotten der Fleischblättchen gebildet werden.

Sohle ist in der Regel schwarz, zuweilen fleckig pigmentiert. Die Verbindung der Sohle mit der Wand und den Eckstreben erfolgt durch die sog. weisse Linie; der Übergang in die Strahlspalte ist ein allmählicher und lässt sich keine Grenze nachweisen.

Die weisse Linie (Fig. 172 und 173) erstreckt sich auf die eigentliche Wand und auf die Eckstreben. Sie zeigt zunächst eine äussere, an den Eckstreben innen gelegene, weisse Einfassung, die der inneren weissen Abteilung der Schutzschichte entspricht. Auf sie folgt die eigentliche weisse Linie, ausgezeichnet durch eine mehr gelbliche Farbe und durch mürbe, brüchige Beschaffenheit. Sie wird von Hornblättchen gebildet, die noch von

der Blättchenschichte der Hornwand abstammen, aber einfach sind, indem ihnen die Nebenblättchen, sohin das gefiederte Aussehen mangeln. Die Zwischenräume dieser Hornblättchen sind von einem gelblichen, jungen Horne ausgefüllt, das von Gefässpapillen aus ernährt wird, welche sich am Sohlenrande der Fleischblättchen vorfinden.

Dieses Zwischenblättchenhorn zeigt daher Hornröhrchen, die sich aber durch schiefere Richtung und reihenweise Anordnung von jenen der Hornsohle unterscheiden. (Fig. 172, c c.)

Die ganze weisse Linie gehört genau genommen zur Hornwand.

c. Der **Hornstrahl,** (Fig. 172), liegt aussen dem Fleischstrahle auf und stellt einen keilförmigen, aus weichem, sehr elastischem Horne gebildeten Körper dar, der wie eine elastische Feder zwischen beide Eckstreben hineingespannt ist. Er verschmilzt nach vorne ohne scharfe Grenze mit der Hornsohle, seitlich ist er an dem inneren Rande der Eckstreben befestigt und rückwärts geht er in die Hornballen und das Saumband über.

Seine untere Fläche steht in einer Höhe mit dem Tragrande. Durch die mittlere Strahlspalte wird der Hornstrahl in zwei Schenkel geteilt. Die Seitenwand jedes Schenkels bildet mit den Eckstreben die zwei tiefen seitlichen Strahlspalten. Das hintere Ende nimmt einen Teil des Fleischballens auf, das vordere Ende bildet eine stumpfe Spitze und liegt über dem Niveau des Tragrandes. Die innere Fläche zeigt die zwei tiefen, oberen Strahlfurchen zur Aufnahme der beiden Schenkel des Fleischstrahles. Beide Furchen sind durch einen abgerundeten Hornfortsatz von einander geschieden, welches die Höhe des inneren Randes der Eckstreben erreicht und als Hahnenkamm bezeichnet wird. Die ganze Innenfläche, die wie jene der Hornsohle meist schwarz marmoriert ist, zeigt eine Menge feiner Öffnungen für die Papillen.

Der Strahl besteht aus Hornröhrchen und Zwischenhorn. Erstere sind namentlich im Hahnenkamme wellig gebogen. Der Hornstrahl wird vom Fleischstrahle ernährt und unterstützt durch seine Elastizität das Strahlkissen und den Fleischstrahl.

Der **Sporn.**

Als Sporn bezeichnet man eine walzenförmige, grauschwarze, ca. 1,5 cm lange Hornmasse, die inmitten des Haarschopfes der Köte sich befindet. Sie besteht aus rudimentären Hornröhrchen und Zwischenhorn und ist als der vereinigte Hornschuh für die 2. und 4. Zehe aufzufassen.

Wenn beide Griffelbeine sich abnormer Weise entwickeln, wie dies bei dem als sog. Hirschpferd auf den Messen gezeigten Pferde der Fall war, so entwickeln

sich zwei Afterhufe und der Sporn fehlt dann. Wenn sich ein Afterhuf entwickelt, so ist der Sporn wenigstens kleiner. In einem Falle war an allen vier Köten ein doppelter Sporn vorhanden.

Die **Kastanie** oder **Hornwarze** ist eine längliche ovale, flache Hornmasse, die an der Vordergliedmasse, medial über der Fusswurzel, an der Beckengliedmasse dicht unter der medialen Fläche des Sprunggelenkes liegt und hier viel kleiner ist als vorne. Sie wird, wie der Sporn, aus rudimentären Hornröhrchen und aus Zwischenhorn gebildet und von einer papillösen Matrix aus ernährt.

Die Kastanie stellt den rudimentären Hornschuh für die 1. Zehe dar. Beim Esel fehlt die Kastanie an den Hintergliedmassen gänzlich. Beim Maultier und Maulesel ist sie hinten sehr klein. In einem Falle fehlten sie auch beim Pferde an den Hinterfüssen.

Unterschiede. 1. **Rind.** Das Rind besitzt zwei sog. wahre und zwei sog. falsche Klauen, die ebenfalls von einer hornigen Kapsel überzogen sind. Letztere wird als Klauenschuh*) bezeichnet, und das ganze dritte Zehenglied als Klaue. Die Matrix ist im Wesentlichen wie jene des Pferdes gebaut. Man unterscheidet auch hier eine Fleischkrone, Fleischwand und Fleischsohle. Ein Fleischstrahl fehlt. Dagegen ist wie beim Pferde ein Fleischballen vorhanden. Die Fleischkrone ist sehr entwickelt, aber flach und lässt ebenfalls einen Fleischsaum und eigentliche Fleischkrone erkennen. Ersterer geht rückwärts in die Ballen über.

Die Fleischwand zerfällt, analog dem Klauenbeine, in eine äussere konvexe und innere ebene Klauenspaltfläche. Sie trägt einfache (ungefiederte) Fleischblättchen. Die Fleischsohle ist eben und geht nach rückwärts in den Ballen über.

Der eigentliche Klauenschuh wird von der Wand und der Sohle gebildet. Ein Hornstrahl fehlt.

Die Zehe jeden Klauenschuhes ist etwas gegen den Klauenspalt gebogen und zwar die mediale mehr, als die laterale. Eckstreben fehlen. Die Wand lässt dieselben Schichten wie beim Pferde erkennen. Die Hornsohle geht rückwärts in die Hornballen über und ist namentlich gegen die Zehe hin stark. Der äussere Teil derselben stösst sich in grossen blattförmigen Schichten ab, ist aber wie beim Pferde gebaut, dem auch der Bau im übrigen entspricht. — Die Afterklauen sind verkümmerte Klauen und besitzen einen fleischigen Teil (Matrix) und Klauenschuh, der oft sehr lang wird, da er den Boden nicht erreicht und demnach auch nicht abgenutzt wird. Der Bau ist wie an den Hauptklauen. Die hinteren Klauenschuhe sind schmäler und spitziger, als die vorderen.

Brauell erwähnt an der Hornwand des Rindes, Schafes und Schweines noch einer besonderen, braunpigmentierten Hornschicht. Dieselbe liegt innen an der

---

*) Gewöhnlich kurzweg Klaue genannt. Dieser Name ist aber doppelsinnig, da er auch für das ganze dritte Zehenglied, ja für die ganze Zehe gebraucht wird.

zweiten (weissen) Lage der Schutzschichte, füllt die Zwischenräume an der Basis der Hornblättchen aus und wird von ihnen aus gebildet. Sie beginnt erst 15—19 mm unter der unteren Grenze der Kronenrinne und bedingt ein Stärkerwerden der weissen Linie. Sie besitzt keine Hornröhrchen.

2. Beim **Schafe** und der **Ziege** ist das Verhältnis, wie beim Rinde. Doch ist hier die Wand stark und steht überall über die Hornsohle vor. Letztere ist sehr schmal. Die Ballen sind höchst verkümmert.

3. Beim **Schweine** sind dieselben Verhältnisse, doch reichen bei diesem Tiere die Ballen, die sehr entwickelt sind, selbst an den Afterklauen, bis zur Mitte der Sohle. Die eigentliche Hornsohle ist daher kurz und nur auf den Zehenteil beschränkt. Die Afterklauen sind, obgleich sie den Boden nicht berühren, sehr entwickelt und lassen alle Hauptabteilungen der Klauen unterscheiden.

4. Beim **Fleischfresser** bezeichnet man die Hornbekleidung der 3. Phalange als Kralle. Es sind dies im Bogen nach abwärts gelegene Hornmassen, die im Wesentlichen dieselben Teile und Wachstumsverhältnisse zeigen, wie Huf und Klauen.

Die Matrix*). Die allgemeine Decke reicht bis zum Knochenfalze der 3. Phalange, verliert dort die Haare, biegt sich in den Falz hinein und verwächst dabei innig mit dem Knochenfalze (und der Krallenscheide). Sie schlägt sich dann auf den eigentlichen Körper des Krallengliedes um, verliert die Epidermis und bildet nunmehr die Matrix der Kralle. Am Rücken der Kralle bildet sie einen, besonders bei der Katze starken, von den übrigen Teilen vollständig abgegrenzten Wulst, den Rückenwulst. Die Matrix lässt sich auch hier teilen: in die Fleischkrone, in die Fleischwand und die Fleischsohle.

a. Die Fleischkrone**) liegt im Grunde des Knochenfalzes der Kralle. Sie zerfällt in eine proximale schmale, kleine Papillen tragende und in eine distale, nahezu glatte Zone, die gegen den konvexen Krallenrand zu immer breiter wird und erst in der Nähe der Spitze des Krallengliedes endigt. Diese letzgenannte Zone bildet nach ihrem Heraustritt aus dem Knochenfalze den Rückenwulst.

b. Die Fleischwand***) trägt an beiden Seitenflächen kleine, mit der konvexen Krallenkrümmung parallel verlaufende Fleischblättchen, die sich am Rücken der Phalange in feine Zöttchen auflösen.

c. Die Fleischsohle liegt unten und vorne und ist im Ganzen, besonders bei der Katze, nur wenig entwickelt. Sie trägt viele kleine Papillen.

Die Krallenscheide selbst, oder Kralle schlechtweg, lässt die Krallenwand und die Krallensohle unterscheiden.

a. Die Krallenwand†) bildet den wichtigsten Teil der Kralle. Sie

---

*) Vgl. Siedamgrotzky, Über die Struktur und das Wachstum der Krallen der Fleischfresser. Jahresbericht der Dresdener Tierarzneischule. 1870.

**) Eigentliche Matrix des Nagels, Siedamgrotzky.

***) Das Krallenbett, Siedamgrotzky.

†) Krallenplatte, Siedamgrotzky.

überragt, wie bei unseren Klauentieren an ihrem freien Rande die Hornsohle und ist von der lateralen und medialen Seite stark zusammengedrückt, hinten am breitesten und vorne zugespitzt. Ihre grösste Stärke erreicht sie am Rücken. Sie ist in ihrem proximalen Teile, soweit sie im Knochenfalze liegt und noch etwas darüber hinaus von der sich in den Falz hineinziehenden Cutis überzogen. Diese letztere bildet nun die Matrix für eine dünne Hornschichte, die sich der Krallenwand auflagert und als Homologon des Hornsaumes aufgefasst werden kann.

Bau. Die Krallenscheide wird aus dicht mit einander verwachsenen Epidermiszellen hergestellt. Man kann wie beim Pferde, Hornröhrchen, Hornblättchen und Zwischenhorn nachweisen. Das Zwischenhorn wiegt jedoch weitaus vor. Die Blättchenschichte ist undeutlich und schwach. — Die Krallen sind häufig pigmentiert.

Ballen. Die Fleischfresser besitzen sehr entwickelte und selbständig gebliebene Ballen. Diese zerfallen in die grossen und kleinen Sohlenballen, und die Finger- oder Zehenballen.

Der kleine Sohlenballen findet sich rückwärts an der lateralen Seite der Fusswurzel unter dem Accessorium und fehlt am hinteren Fusse. Er ist rundlich. Der grosse Sohlenballen ist der grösste von allen und liegt dicht hinter dem Zehenballen, am Ende der Mittelfussknochen. Er hat eine herzförmige Gestalt, mit aufwärts gerichteter Basis und ist dreihügelig. Die Zehenballen liegen rückwärts vom Krallengliede, sind oval und einhügelig. Der Ballen des Daumengliedes ist der schwächste und fehlt in der Regel am hinteren Fusse.

Die Ballen werden a) von der Haut und b) von dem Ballenkissen gebildet.

ad. a. Die allgemeine Decke an den Ballen ist haarlos, trägt starke Papillen und eine derbe, meist schwarz pigmentierte Epidermis, deren Hornschichte namentlich mächtig gewachsen ist.

ad b. Das Balkenkissen besteht aus einem Gerüstwerke von meist elastischen und wenigen fibrösen Fasern, in dessen Maschenwerk starke Fettpolster eingelagert sind. Das Gerüstwerk steht innig mit der Haut und mit den Sehnen und Knochen in Verbindung. Der grosse Sohlenballen lässt deutlich Sehnenzüge erkennen, die ihn mit der Umgebung verbinden und deren Gesamtheit Brühl als den Spannapparat der grossen Sohlenballen bezeichnet.

Brühl führt folgende Bänder an:

1. Der lange Seitenspanner des grossen Sohlenballens liegt unter der Haut, stammt vom durchbohrenden Zehenbeuger ab, teilt sich in der Höhe der Fesselgelenke gabelig und endet oberflächlich mit zwei Schenkeln im grossen Sohlenballen des Hinterfusses. Vorn fehlt er.

2. Der mittlere Seitenspanner zerfällt in einen lateralen und medialen, liegt tiefer als der vorige, mehr nach aussen und stammt vom oberflächlichen Zehenbeuger ab. Unterhalb der Gleichbeine erhält er jederseits einen Verstärkungszug.

3. Der kurze Seitenspanner ist ebenfalls paarig und liegt in der Mitte zwischen beiden vorigen. Er entspringt am Querbande der Sesambeine.

4. Der mediane oder unpaare Spanner ist Vförmig gestaltet und entspringt jederseits vom oberflächlichen Zehenbeuger und der ersten Phalange. — Die Fasern desselben kreuzen sich grösstenteils.

Die **Hörner**, *cornua.*

Unsere Wiederkäuer besitzen mit wenigen Ausnahmen Hörner, und zwar die gezähmten (Rind, Schaf, Ziege) sog. Hohlhörner. Das Gesamthorn zerfällt in drei Teile:

a. Der knöcherne Hornzapfen fand im Bd. I schon seine Erledigung.

b. Die Hornlederhaut ist eine gefässreiche, muskelfaserlose Lederhaut und vertritt zu gleicher Zeit das Periost des knöchernen Hornzapfens. Sie trägt kurze Gefässpapillen, von welchen aus die Hornröhrchen ernährt werden.

c. Die Hornscheide oder das Horn schlechtweg stellt eine hohle, starke, kegelförmige Scheide um den Hornzapfen dar. Sie ist Epidermis und man unterscheidet an jeder Hornscheide die Wurzel, den Körper und die stumpfe Spitze. — Die äussere Fläche ist glatt, zeigt jedoch ringförmige Wülste.

Dieselben Wülste bilden sich nach jeder grösseren Änderung in der Ernährung, also namentlich beim Übergang vom Winter- zum Frühjahrsfutter. Sie werden als Jahresringe bezeichnet. Besonders stark werden sie bei träehtigen Tieren. Während der Träehtigkeit liegt nämlich das Waehstum des Hornes darnieder, um naeh der Geburt um so stärker zu werden. Dieses versehiedene Wachsen stellt sieh als Ring dar. Die Ringe werden zur Altersbestimmung benützt. Das kleine kegelförmige Hornkäppehen des einjährigen Rindes lässt sich noeh lange an der Spitze des Hornes erkennen.

Die innere Fläche zeigt schwache Löcher oder Grübchen für die Gefässpapillen und ist rauh.

Die Form der Hörner ist verschieden und charakteristisch für die Tierarten, Rassen und Geschlechter. Beim Rinde sind sie stielrund, oder schwach zusammengedrückt und im Ganzen nur eine Andeutung von Spiralwindung zeigend. Beim Schafe sind die Hörner auf dem Querschnitte stumpf dreieckig, bei der Ziege zweieckig, mit spitzem vorderem Winkel. Beim Merino sind sie in flachen, beim Zackelschaf in langezogenen Spiralen gewunden. Sie zeigen zahlreiche Wülste.

Interessant sind die Beziehungen des Hornwuchses zum Geschlechtsapparat. Der Stier besitzt kurze, jedoch starke kegelförmige Hörner; der Ochse bekommt lange, starke Hörner. Entnimmt man dem Stier nur einen Hoden, so entwickelt sich nur an der entsprechenden Seite ein langes Ochsenhorn. Die Kühe haben feine Hörner. Die Rindszwitter, die äussere weibliche Genitalien besitzen (in Wirklichkeit jedoch verkümmerte Männchen und unfruchtbar sind), verhalten sich in Beziehung der Hörner, wie die Ochsen.

Huf, Klauen und Krallen in vergleichender Beziehung.

Die Horngebilde der unteren Fussenden können trotz ihrer versehiedenartigen Gestaltung bei den einzelnen Tierarten von gemeinsamem Gesiehtspunkte aus betrachtet werden. Bei den Fleisehfressern tritt ihre Bedeutung am klarsten zu Tage. Jede Zehe hat hier an ihrer Unterfläche einen Ballen, bestehend aus einem subeutanen

Fettpolster und darüber gezogener starker Haut, an welcher deutlich der papilläre Bau nachweisbar ist; dazu kommt noch ein mehr proximal gelegener, gemeinschaftlicher Sohlenballen. Diese Ballen sind einzig und allein Polster zur Milderung des Stosses beim Auftreten. Die Krallen hingegen haben ausschliesslich die Bedeutung von Waffen.

Während nun beim Fleischfresser Krallen und Ballen getrennt von einander sind, treten sie beim Schweine schon sehr dicht zusammen. Bei unseren Ungulaten aber findet sich eine völlige Verschmelzung beider Teile. Der Wandteil der Klaue ist gut entwickelt, der Sohlenteil hat eine beträchtliche Verbreiterung erfahren und der Ballen ist teilweise von ihnen umschlossen. Es kommt nun auch jenem Abschnitte die Aufgabe mechanischen Schutzes für das untere Fussende zu, welches beim Fleischfresser ausschliesslich als Waffe diente. Am vollkommensten zeigt sich diese Einrichtung am Pferdehufe. Sämtliche Hornteile sind hier der mechanischen Inanspruchnahme des Hufes entsprechend gebaut. Namentlich der Sohlenteil hat eine mächtige Entwickelung erfahren und der Ballen ist teilweise zu einem nach Art einer elastischen Federspange wirkenden Gebilde, dem Strahl umgewandelt worden. Im Ganzen ist der Pferdehuf durch seine Masse geeignet, als Schlagwaffe zu dienen, während die Klauen der Schweine und Wiederkäuer in dieser Richtung durch die Hauer (Schwein) und Hörner (Wiederkäuer) ersetzt werden.

Histologie des Hufes etc.

Die **Lederhaut** des Hufes ist im Allgemeinen von ähnlicher Beschaffenheit wie die der allgemeinen Decke überhaupt. Der Papillarkörper bildet die oben besprochenen Fleischzotten und Blättchen und ist mit reichlichen Kapillargefässnetzen versehen. Die intermediäre Schicht fehlt, indem Drüsen u. s. w. mit Ausnahme des Strahles am Hufe nicht vorkommen. An ihre Stelle tritt die mächtig entwickelte Gefässschicht. Die tiefste Cutisschicht vertritt zugleich die Stelle des Periostes am Hufbein. Die **Subcutis** ist nur an einigen Stellen (Fleischkrone) vorhanden; im Ballen aber erreicht sie eine mächtige Entwickelung in Form des Strahlkissens.

Epidermis. Die Hornröhrchen umgeben mit ihrem Ursprunge die Papillen; sie bilden die suprapapilläre Epidermis und sind aus langestreckten Rindenzellen und locker gelagerten Markzellen aufgebaut. Die äusseren Rindenzellen sind mehr oder weniger verhornt. Die der Papillenspitze aufsitzenden Markzellen aber degenerieren zu homogenen, kernlosen Eiweissschollen, welche zum Teil fettig entarten. Durch Schrumpfung und Eintritt von Luft bildet sich schliesslich im Innern der Hornröhrchen eine federseelenartige Masse.

Das Zwischenhorn, die interpapilläre Epidermis, ist aus quer liegenden Stachelzellen aufgebaut, welche durch Bildung von Keratohyalin in einiger Entfernung von der Cutis ein *stratum granulosum* und fernerhin ein *stratum lucidum* bilden; beide allerdings nur eine ziemlich schmale, wellig verlaufende Zone darstellend. (An den Hornröhrchen entsprechen die granulierten, äusseren Rindenzellen dem *stratum granulosum*.) Die distal vom *stratum lucidum**) gelegenen Zellen des *stratum corneum* sind schon völlig verhornt, lassen aber bei Fohlenhufen ihren zelligen Bau noch sehr schön hervortreten.

Die Hornblättchen sind interlaminare Epidermis; ihr Axenteil entspricht der Hornschicht, die der Cutis benachbarten Lagen der Stachelzellenschicht. Auf der

---

*) Am Fohlenhufen deutlich erkennbar.

Kante der Fleischblättchen sitzen die sog. „Kappen“ d. h. die supralaminare Epidermis, in welcher eigentümlich granulierte Zellen sich vorfinden. Vereinzelte solcher Zellen trifft man auch in der interlaminären Epidermis und dürfen dieselben wohl einem versprengten *stratum granulosum* gleichgesetzt werden.

Die Glasur des Hufes besteht am Fleischsaum aus stark abgeflachten, vielfach geschichteten Epidermiszellen mit noch deutlich erkennbarem Kerne, welche durch Verhornung aus Stachelzellen hervorgegangen sind; weiter abwärts am Hufe verwischt sich der zellige Bau mehr und mehr und verhält sich die Glasur dem *stratum lucidum* entsprechend, ihre oberflächlichsten Schichten aber wie das *stratum mortificatum*. — Im Strahle des Pferdes kommen Knäueldrüsen vor.

Die **Klauen** der Wiederkäuer zeigen wenig wesentliche Abweichungen im histologischen Bau. Die Kappenschichte der Hornblättchen ist unten stärker als oben und am stärksten am Übergange der Wand in die Sohle. Die Blättchen sind einfach.

An den **Krallen** der Fleischfresser besitzt die Krone eine ringförmige Zone von kleinen Papillen. Die Wandlederhaut trägt kleine, rudimentäre Cutisblättchen, welche sich gegen die Sohle hin in Papillen auflösen; die Sohlenlederhaut ist mit Zöttchen versehen, welche an der Spitze in Zotten auslaufende Blättchen bilden.

Die Hornwand ist aus Hornröhrchen und rudimentären Hornblättchen sowie Zwischenhorn aufgebaut. Die Hornsohle des Hundes besitzt schwachröhrigen Bau, welcher der Katze abgeht. In den Ballen der Fleischfresser finden sich Pacinische Körperchen und zahlreiche Schweissdrüsen. Die Schichtung der Epidermis ist hier deutlich zu erkennen; der Papillarkörper ist sehr gut entwickelt.

Sämtliche Hornteile von Hufen, Klauen und Krallen können in derselben Weise pigmentiert sein, wie die Epidermis überhaupt, nur in der Blättchenschichte ist dies niemals der Fall.

Histologie der Hörner.

Die Lederhaut besitzt fadenförmige Papillen und papillenbesetzte Leisten, welche an der Hornwurzel am grössten sind. Die eigentliche Hornmasse ist aus Röhrchenhorn zusammengesetzt, welches zum Teile lufthaltig sind. Das Zwischenhorn ist beim Schafe am reichlichsten, bei der Ziege weniger reichlich vorhanden und beim Rinde kann es ganz fehlen, in welchem Falle die Hörner sehr feste Beschaffenheit haben. Das Saumband erstreckt sich nur auf den unteren Teil der Hornwurzel und besteht aus leicht ablösbaren Hornzellschollen.

Die Blutgefässe der Hufe, Klauen und Hörner bilden im Papillarkörper reichliche Kapillargefässnetze. Die Lymphgfässnetze verhalten sich ähnlich wie in der Haut. An den Papillen der Sohle und des Strahles, sowie an der Basis der Blättchen verlaufen grössere Stämmchen, in welche sich die feineren Gefässe der Blättchen etc. ergiessen. In der Gefässschichte der Lederhaut ziehen die Lymphgefässe neben den Blutgefässen her.

Über die Nervenendigungen ist noch wenig Sicheres bekannt.

Die Milchdrüse.

Bei den Monotremen findet sich in der Beuteltasche ein Drüsenfeld, auf dessen Oberfläche zahlreiche Mündungen von Drüsen sich befinden. Dieses Drüsenfeld ist jedoch nicht homolog der eigentlichen Milchdrüse der höheren Säuger, bei Echidna finden sich vielmehr rechts und links in dieser Tasche Aussackungen mit Drüsen, welche vergleichend anatomisch der Milchdrüse entsprechen. Ontogenetisch bildet sich auch bei den höheren Säugern zuerst eine Vertiefung, die Mammartasche, von welcher aus sich die acinösen Milchdrüsen entwickeln. Von dieser Form aus kann die Weiterbildung nach verschiedenen Richtungen hin stattfinden: 1. Kann das in

Fig. 174.

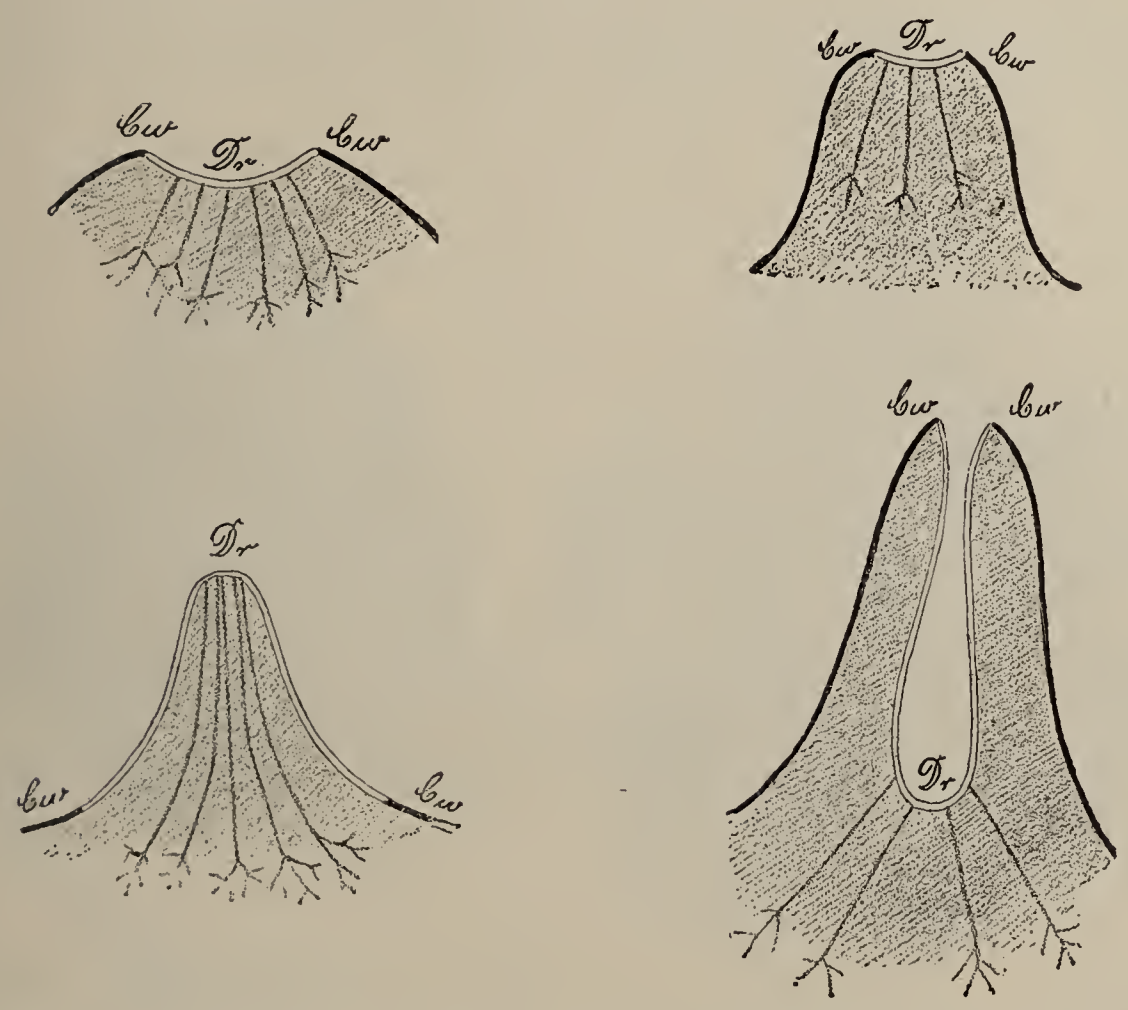

Schematische Darstellung der Zitzenbildung, nach Klaatsch. Vergl. den Text.

der Tasche befindliche Drüsenfeld mit den Mündungen empor gehoben werden, demnach eine Saugwarze entstehen, welche von einem kleinen Wall der allgemeinen Decke umringt sein kann. (Katze, Hund.) Die Drüse im Ganzen aber ist während der Sekretionszeit als starker, rundlicher Wulst leicht kenntlich. 2. Der, die Saugwarze umgebende Wall, kann auch fehlen oder er kann 3. im Gegenteile sehr hoch werden. In letzterem Falle versinkt das Drüsenfeld mit seinen Mündungen in die Tiefe der Tasche, der Wall selbst aber bildet eine Röhre mit einer oder zwei Öffnungen, welche nunmehr als Zitze dient. (Pferd, Wiederkäuer). Der Hohlraum der letzteren wird als Cysterne bezeichnet; die in sie einlaufenden, weiten Drüsenmündungen als Milchgänge. Der feine Gang aber, durch welchen die Milch aus der Cysterne nach aussen abfliesst, ist der Strich- oder Zitzenkanal.

Zu betonen ist demnach, dass die Saugwarze oder Zitze der Katze etc., anatomisch etwas völlig von der Pseudozitze der Wiederkäuer und des Pferdes verschieden ist.

Euter des Pferdes *(ubera)*.

Syn.: Milchdrüsen, *glandulae lactiferae.*

Das Euter ist eine grosse, aus zwei Hälften gebildete Drüse, welche zwischen den Hinterschenkeln in der Schamgegend ihren Platz hat.

Es besitzt bei der Stute eine flachgedrückte, halbkugelige Gestalt. Die äussere Fläche ist von der allgemeinen Decke überzogen, ausserdem von einer gelben elastischen Haut, welche von der gelben Bauchhaut abstammt und nach abwärts immer schwächer wird. Die obere Fläche ist an der gelben Bauchhaut durch lockeres Zellgewebe angeheftet, ausserdem noch durch einen festen, elastischen

Fig. 175

a Die gelbe Bauchhaut, b obere Fläche des Euters, c c Aufhängeband des Euters. (Leyh.)

Fig. 176.

a Die gelbe Bauchhaut, b die losgetrennte allgemeine Decke des Euters, c die gelbe Haut desselben, d der geöffnete Milchbehälter mit den Öffnungen der Milchgänge; e Zitze. (Leyh.)

Das Euter der Stute, Fig. 175 von oben, Fig. 176 von unten.

Bandring, das Aufhängeband des Euters, *(lig. suspensorium uberis)*, welches als Doppelplatte von der gelben Bauchhaut zwischen beide Euterhälften hineinzieht und eine Scheidewand zwischen ihnen bildet. — Am tiefsten Punkte jeder Drüse befindet sich eine hohle kegelförmige **Zitze** *(papilla uberi)*. Dieselbe ist von der Seite zusammengedrückt, bei nicht trächtig gewesenen Stuten kaum 3 cm, bei Stuten, die schon gesäugt haben, 6—7 cm lang. An dem abgestumpften Ende derselben finden sich 2, ausnahmsweise 3 (zuweilen

an einer Zitze 2, an der anderen 3) Öffnungen als Mündung des Strichkanales. (Die Eselin besitzt immer drei Mündungen.) In Bezug auf das Kanalwerk sind zu unterscheiden: die Milchgänge, die Milchcysterne und der Strichkanal.

Die **Milchgänge** *(ductus lactiferi v. galactophori)* entspringen, wie dies bei traubenförmigen Drüsen Regel ist, an den Drüsenbläschen, sie vereinigen sich zu grösseren Sammelstämmen und münden schliesslich mit 10—18 grösseren und vielen kleineren Öffnungen in den Milchbehälter ein. Zuweilen münden einige unmittelbar in den Strichkanal.

Fig. 177.

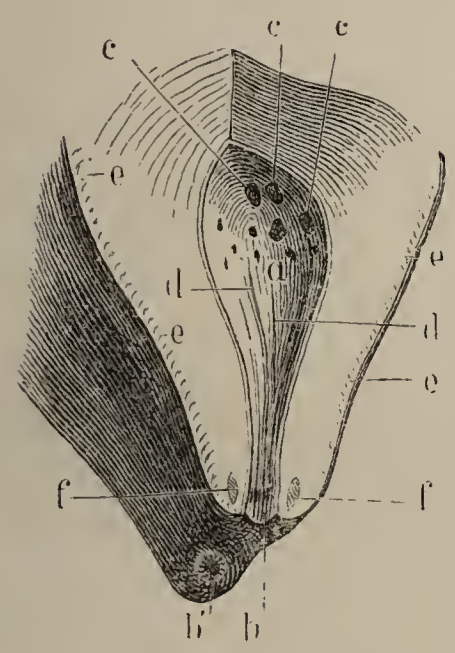

Geöffneter Strichkanal und Milchbehälter der Stute, natürliche Grösse. a Milchbehälter, b Mündung des geöffneten, b′ des nichtgeöffneten Strichkanales, c c Mündungen der Milchgänge in den Milchbehälter, d d Falten des Strichkanales, e e Talgdrüsen der allgemeinen Decke, f f Querschnitt des Talgdrüsenringes an der Mündung des Strichkanales.

Fig. 178.

Zusammengesetzte Talgdrüsen an der Zitzenöffnung der Stute. Vergr. 30. a Haar, b Haarscheide, b′ deren Öffnung in der dunklen Epidermis, c c Talgdrüsen, d d deren Ausführungsgänge, e Epidermis.

Die Stute besitzt 2—3 **Milchcysternen** oder **Milchbehälter** *(receptacula lactis)*, die sich in der Basis der Zitze befinden. Sie stellen buchtige Hohlräume dar, die nicht mit einander in Verbindung stehen. Von ihnen aus setzt sich je ein sog. **Zitzenkanal** oder **Strichkanal** *(canalis papillaris)* fort. Die Strichkanäle münden, wie schon angegeben, am freien Ende der Papille. Das fetthaltige Zellgewebe zerfällt in das umhüllende und das die Drüse durchsetzende interlobuläre. Es ist dies zuweilen in grosser Menge vorhanden und vermehrt die Grösse des Euters; ein grosses

Euter ist daher nicht immer ein milchergiebiges. — Die allgemeine Decke umhüllt die Drüse von aussen und geht an der Mündung des Strichkanales in die Schleimhaut über. Sie ist glatt, zart, sparsam und fein behaart. Sie enthält, auch an der Zitze, zahlreiche Talg- und Schweissdrüsen. Letztere sind namentlich in der Furche, welche beide Euterhälften trennt, stark entwickelt und stellen hier mit blossem Auge sichtbare, bräunlich gefärbte Körperchen dar, ähnlich wie an der Vorhaut des männlichen Tieres. Zwischen der allgemeinen Decke und der Schleimhaut der Zitze finden sich zahlreiche glatte Längs- und Kreismuskelzellen. Letztere sind namentlich in der Umgebung der Strichöffnungen stark entwickelt und werden hier als Schliessmuskel bezeichnet. Zur Seite der Strichöffnungen finden sich je zwei grosse Talgdrüsen, deren Öffnungen mit freiem Auge recht wohl noch wahrgenommen werden können (Fig. 177, ff und Fig. 178).

Gefässe und Nerven. Die Arterien stammen von der äusseren Schamarterie, die zahlreichen Venen gehören zur äusseren Schamvene: die Lymphgefässe führen in die Leistendrüsen. Die Nerven stammen von den Lendennerven. Der *nerv. spermaticus externus* scheint der Sekretionsnerv für die Drüse zu sein.

Milchdrüse der Wiederkäuer.

1. **Rind.** Das Euter der Kuh besteht aus vier grossen Drüsengruppen, sog. Vierteln, von welchen jede eine lange Zitze trägt. Diese vier Viertel sind zu zwei und zwei mit einander verbunden und symmetrisch gelagert. Öfters kommen am hinteren Ende des Enters noch zwei kleine Afterzitzen vor, die in der Regel undurchbohrt sind und keine zugehörige Drüse haben. Manchmal jedoch besitzen sie einen Ausführungsgang, sowie eine Drüse und geben geringe Mengen Milch. In diesen Fällen besteht das Euter aus sechs Drüsenhaufen, wie dies der ursprüngliche Zustand bei den Vorfahren des Rindes gewesen zu sein scheint. Obgleich die gleichseitigen Euterviertel innig mit einander verbunden sind, so dass keinerlei Grenze nachweisbar ist, steht das Kanalwerk derselben doch nirgends in Zusammenhang. — Der Bau ist im Wesentlichen wie beim Pferde.

Die Zitze besitzt nur einen Strichkanal, ist stumpf kegelförmig, im Mittel 7—8 cm lang und an ihrer Basis ampullenförmig erweitert. Sie besitzt weder Haare, noch Talg- und Schweissdrüsen. Der Milchbehälter ist gross, an seinem oberen Ende stark erweitert und zieht sich weit in die Zitze hinein, so dass der scharf von ihm abgegrenzte eigentliche Zitzenkanal nur eine Länge von ca. 8 mm hat. Die Schleimhaut des Milchbehälters bildet kleine, netzartige Vorsprünge, in deren zwischenliegenden Nischen hirsengrosse, gelbliche, acinöse Drüschen sich befinden. Sie besitzt noch viele glatte Muskelzellen, die sich in die zahlreichen weiten Milchgänge, welche an der

Basis des Milchbehälters einmünden, hineinziehen. — Die Schleimhaut des Strichkanales ist drüsenlos, besitzt einen Papillarkörper, geschichtetes, an der Oberfläche verhorntes Pflasterepithel und ist in feine Längsfältchen gelegt. Die langen, Andeutungen von Ästen tragenden, Papillen sind stark schief gegen die Zitzenmündung gerichtet.

In der Zitze finden sich viele organische Muskelbündel, die zum Teile den Strichkanal kreisförmig umziehen und soweit als Sphincter desselben beschrieben werden, auch zahlreiche Längsmuskelbündel sind vorhanden. Ausserdem besitzt jede Zitze ein doppeltes, reichliches Venennetz, dessen Abfluss nach drei Richtungen erfolgt: nach vorne in die sog. Milchader (Gebiet der vorderen Hohlvene), seitwärts in die äussere Schamvene und rückwärts in die Dammvene. Letztere beiden gehören dem Gebiete der hinteren Hohlvene an. Die Lymphgefässe sind sehr zahlreich und führen zunächst in eine grosse, platte Lymphdrüse, welche dem hinteren Euterviertel dicht anliegt. — Im Übrigen sind die Verhältnisse wie beim Pferde. (Die verkümmerten Zitzen des Ochsen und Stieres sind durchbohrt und haben einen kleinen Milchbehälter.)

2. Das Euter des **Schafes** besteht aus zwei Drüsengruppen und besitzt zwei Zitzen, die auseinandergerichtet, zugespitzt kegelförmig sind und nur je eine Öffnung zeigen. An der lateralen Fläche des Euters findet sich jederseits eine taschenförmige Einstülpung der allgemeinen Decke, Mammartasche, mit sehr entwickelten Talg- und Schweissdrüsen. Die Zitzen sind fein behaart. Afterzitzen fehlen in der Regel. An der Spitze der Zitze liegt, ähnlich wie beim Pferde, eine Reihe sehr grosser Talgdrüsen um die Strichöffnung herum. Talgdrüsen und tief gelegene, grosse Schweissdrüsen finden sich auch an der weiteren Oberfläche der Zitze. — Am basalen Ende der Cysterne sind einige kleine Schleimdrüsen in die Mucosa eingebettet. Sonst wie Rind.

3. Die **Ziege** zeichnet sich durch starkes, tief herabhängendes Euter aus, welches zwei sehr lange, starke, etwas nach vorwärts gerichtete, unbehaarte Zitzen besitzt. Die Mammartasche fehlt; sonst wie Schaf.

Milchdrüse des Schweines.

Das Gesäuge des Schweines reicht jederseits von der Scham- bis zur Brustbeingegend. Auf jeder Seite befinden sich 5—8 Milchdrüsenhaufen (6 ist die Regel) mit ebenso vielen kurzen Zitzen. Letztere sind völlig nackt, drüsenlos und besitzen in der Regel zwei, ausnahmsweise drei Strichkanäle mit ebenso vielen kleinen Milchbehältern. Die Kreismuskulatur der Zitze umfasst zunächst jeden Strichkanal für sich, dann beide gemeinschaftlich.

Milchdrüse der Fleischfresser.

Das Gesäuge verhält sich bei ihnen ähnlich wie beim Schweine. Der **Hund** besitzt jederseits fünf Drüsengruppen und ebenso viele kurze, stumpfe

Zitzen. An den Zitzenspitzen der Fleischfresser münden unmittelbar die Milchgänge, meist mit 6 Mündungen, es fehlen also eigentliche Milchbehälter. Die Milchgänge setzen sich jedoch noch innerhalb der Zitze aus Ästen zu grösseren Stämmen zusammen und so findet man denn bei tieferen Schnitten mehr Querschnitte von Milchgängen, als an der Oberfläche Mündungen vorhanden sind. Die Kreismuskelfasern bilden um die Ausführungsgänge zunächst besondere Kreisfaserlagen und dann sekundäre, unregelmässige, die mehrere Gänge umfassen. Vereinzelte Haare mit Talg- und Schweissdrüsen kommen vor. — Die **Katze** besitzt jederseits vier Drüsen und ebenso viele Zitzen (zwei Bauch- und zwei Brustzitzen). Es finden sich an jeder Zitze zwei Zitzenöffnungen, die aus der Zusammenmündung von fünf Milchgängen entstehen. Letztere sind in zwei Bündel angeordnet. Wie bei der Stute liegen dicht neben der Mündung der Strichkanäle grosse Talgdrüsen. Sonst wie Hund.

Die vorderen Milchdrüsen des Schweines und Fleischfressers erhalten ihr Blut zum Teile auch noch von der äusseren und inneren Brustarterie.

Auch beim männlichen Schweine und Fleischfresser finden sich, wie dies ja beim Wiederkäuer und Pferde der Fall, an der Bauchwand rudimentäre Zitzen, in derselben Weise, wie beim weiblichen Tiere.

Histologie der Milchdrüse.

Die Milchdrüse ist ihrem Baue nach eine *tubulo-acinöse* Drüse. Bei jugendlichen Tieren sind um die Ausführungsgänge reichliche Gruppen von soliden, aus vieleckigem Epithel bestehenden Zapfen, die Acini, gruppiert. Später werden dieselben hohl, indem sich eine geringe Menge seröser Flüssigkeit in ihnen ansammelt. Das Epithel wird dann in den Alveolen pflasterförmig und meist einschichtig. Zu Beginn der Milchabsonderung findet wahrscheinlich reichliche Neubildung von Acinis bezw. Alveolen statt und erleidet auch das Epithel wesentliche Veränderungen. Es wird höher, unregelmässig an der Oberfläche ausgefranst ein Teil der Zellen wird abgestossen und zerfällt fettig, ein anderer Teil bleibt sitzen, schnürt aber fettig entartete Klümpchen ins Innere des Alveolus ab. Höchst wahrscheinlich beteiligen sich ausserdem an der Fettbildung massenhafte, durch das Epithel wandernde und fettig zerfallende Leukocyten. Mit dem Aufhören der Milchbildung hört die fettige Entartung auf, die Zellen werden wieder niederer. Nur noch viele, im Bindegewebe und Epithel steckende Wanderzellen weisen auf rege Stoffwechselvorgänge hin und es ist nicht unmöglich, dass viele der neugebildeten Alveolen durch solche Wanderzellen wieder zum Schwunde gebracht werden.

Die Milchgänge sind mit Cylinderepithel ausgekleidet, ebenso die Milchcysterne in deren Wandung ausserdem acinöse Drüsen sich vorfinden. Bei der Kuh bildet die Schleimhaut netzartige Leisten mit Nischen dazwischen, in welche kleine acinöse Drüsen münden.

Die Schleimhaut des Strichkanales ist drüsenlos, mit Pflasterepithel ausgekleidet und mit einem gut ausgebildeten, verdeckten Papillarkörper versehen.

Das Bindegewebsgerüst der Milchdrüse hängt mit einer bindegewebigen elastischen Schichte zusammen, welche unter der Haut liegt. Das interlobuläre Bindegewebe ist reichlich entwickelt, das interacinöse bei der entwickelten Drüse nur spärlich. Im interlobulären Gewebe finden sich auch elastische Fasern und Fettzellen.

In der bindegewebigen Wand der Milchgänge, der Cysterne und des Strichkanales liegen glatte Muskelzellen, welche an der Cysterne Längsverlauf haben, am Strichkanal hingegen längs-schief, meistenteils aber ringförmig angeordnet sind. Bei manchen Tieren bestehen förmliche Sphineteren.

Die Blutgefässe bilden vieleckige Maschen um die Alveolen. Die Lymphgefässe umspinnen in ihren Anfängen die Alveolen als perialveoläre Räume und verlaufen dann mit den Blutgefässen. Die oberflächlichen Lymphgefässe liegen unter der Haut.

Über die Endigung der Nerven ist noch wenig bekannt.

Die allgemeine Decke der Zitzen und des Euters ist beim Rinde drüsenlos, nur wenig und zart behaart. Schaf, Ziege und Stute besitzen viele Drüsen, namentlich gegen die Strichöffnung zu. Beim Hunde finden sich wenige Haare und Talgdrüsen, an der Basis fehlen Schweissdrüsen; bei der Katze kommen viele Talg- und wenig Schweissdrüsen vor. (Kitt.)

Das Ohr.

Zwei ursprünglich einander völlig fremde Teile bilden die Grundlage des Ohres. a. Das später ganz im Innern des Felsenbeines eingeschlossene, innere Ohr, in welchem sich die nervösen Einrichtungen befinden, entsteht aus dem Ohrgrübchen, einer kleinen Vertiefung des Ektodermes dorsal von der 1. Schlundspalte (s. Bd. I, Fig. 19, g). b. Diese Schlundspalte selbst beteiligt sich aber insoferne an der Bildung des Ohres, als das Grübchen nach und nach in ihre Tiefe rückt und sie dadurch zum Vorraume für das innere Ohr wird. Ursprünglich ist diese Spalte noch durchgängig, später aber wird durch die Verschlussplatte derselben das dem inneren Ohre anliegende mittlere Ohr, von dem äusseren Ohre getrennt. Einige, um die Mündung des äusseren Ohres entstehende, ursprünglich die Schlundspalte umlagernde Erhabenheiten verschmelzen mit einander und bilden durch Verlängerung einzelner ihrer Teile einen grossen Schalltrichter, dessen wesentlichsten Bestandteil die Ohrenmuschel darstellt.

Anlage des inneren Ohres (Fig. 179): Aus dem anfangs offenen Ohrgrübchen entsteht später eine geschlossene Blase, welche nach kurzer Zeit durch Bildung von Nebenräumen eine reiche Gliederung erfährt. Zunächst sackt sich in dorsaler Richtung der *recessus labyrinthi* aus, ventralwärts hingegen, der medial sich aufwindende Schneckengang *(ductus cochlearis)*, während der Bläschenraum selbst durch eine Falte in den dorsalen *utriculus* und den ventral gelegenen *sacculus* abgeteilt wird. Nur ein enges Kanälchen, der *canalis utriculo-sacccularis* verbindet sie miteinander. Von dem Utriculus aus schieben sich inzwischen in dorsaler und lateraler Richtung zwei tiefe Spalten vor, deren Wände mit Ausnahme des bogenförmigen Spaltengrundes verwachsen. Durch Erweiterung dieses nicht verwachsenen Randes entstehen die Bogengänge und zwar legen sich die beiden senkrechten derselben aus einer Spalte an und erst später entsteht unabhängig von ihnen, der horizontale Bogengang (Fig. 184).

Die erweiterten Mündungen der Bogengänge in den Utriculus, Ampullen genannt, sind so verschmolzen, dass stets zwei Bogengänge in eine Ampulle auslaufen. Auch der Schneckengang wird später mehr von dem Sacculus abgeschnürt und die Verbindung zwischen beiden nur noch durch den engen *canalis reuniens* hergestellt. Bei seinem Längenwachstum windet er sich spiralig auf und mit ihm auch das in seiner Konkavität liegende *ganglion cochleare*, nunmehr gangl.-spirale.

Das ganze, jetzt gebildete Höhlenwerk ist von Epithel ausgekleidet, welches dort, wo sich die nervösen Endapparate anlegen, eine besondere Höhe erreicht. Umgeben ist dasselbe von Mesenchym, in welchem sich eine Sonderung in drei Schichten einstellt. Die unmittelbar um das Epithel liegende Bindegewebslage wird dichter und bildet das häutige Labyrinth. Es ist umgeben von einer Schichte gallertigen Bindegewebes, durch dessen spätere Aufsaugung um Sacculus, Utriculus und Bogengänge perilymphatische Räume entstehen, während am *ductus cochlearis* die ebenfalls mit Perilymphe erfüllte Vorhofs- und Paukentreppe an seine Stelle treten. Letztere um-

Fig. 179.

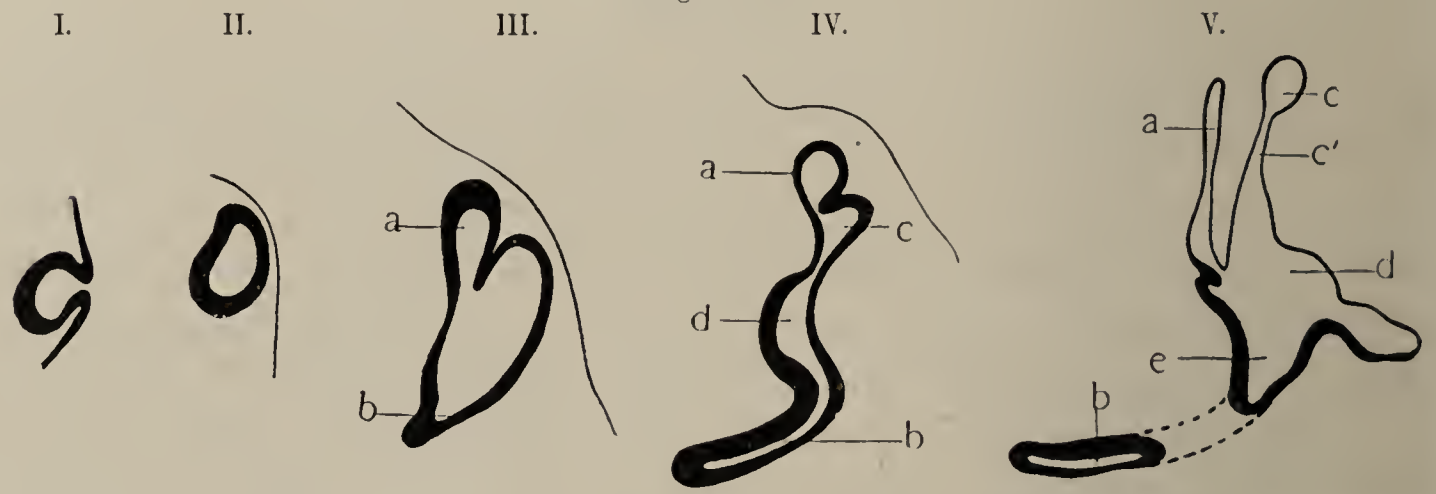

Entwickelung des inneren Ohres nach Präparaten von Katzenembryonen.
I und II Ohrgrübchen und -Blase. a *recessus labyrinthi*, b *ductus cochlearis*, c Anlage der Bogengänge, c′ verwachsender Teil der Bogengangspalte, d *utriculus*, e *sacculus*.

geben die häutige Schnecke nicht vollständig, sondern begleiten sie nur auf zwei Seiten. Die äusserste Mesenchymlage endlich wandelt sich zu Knorpel und Knochen um, bildet also das knöcherne Labyrinth.

Das mittlere Ohr, welches durch die Verschlussplatte der 1. Schlundspalte, das Trommelfell, von dem äusseren Ohre abgetrennt wurde, ist lange Zeit eine enge Spalte. Im umgebenden Mesenchym entwickeln sich die knöchernen Teile der Pauke und die Gehörknöchelchen. Das übrige, von der Pauke umschlossene Mesenchym verwandelt sich in Gallertgewebe, welches bei Raubtieren, Wiederkäuern und Schweinen erst nach der Geburt schwindet. Dann erst kann man von einer eigentlichen Paukenhöhle reden, in welcher die von der Schleimhaut überzogenen, nun von Gallertgewebe befreiten Gehörknöchelchen befestigt sind.

I. Das äussere Ohr. (Fig. 180—183),

wird von der Ohrmuschel, dem äusseren Gehörgange, der allgemeinen Decke, Muskeln und Fett gebildet und dient zum Auffangen der Schallwellen. Es hat zur Grundlage ein aus drei Stücken bestehendes Knorpelskelet.

A. Der **Ohrmuschelknorpel** *(cartilago conchae auris)* ist ein grosser Schalltrichter, welcher durch Muskeln vielseitig bewegt werden kann. Die konkave Fläche desselben liegt nach vorne und zeigt am Muschelgrunde eine, durch eine Querleiste in zwei Abteilungen gebrachte blinde Grube. Auf der Innenfläche und mit der Längsaxe verlaufen einige schwache, nicht ganz beständige Knorpelleisten. Der gewölbteste Teil der nach hinten gelegenen, konvexen Fläche heisst der Rücken. Das untere, abgerundete Ende desselben nennt man den Muschelgrund. Derselbe ruht auf dem Fettpolster des Ohres sowie dem Schläfenmuskel des Unterkiefers und kann sehr frei bewegt werden*). Der mediale Rand verläuft ziemlich gerade und ist gegen die Spitze hin ausgeschweift; gegen das untere Ende besitzt er einen kleinen, nach rückwärts gekrümmten Fortsatz *(spina helicis hom.)* Der laterale Rand ist leicht gewölbt und vorgezogen. Am unteren Ende besitzt er ebenfalls einen schmalen, durch einen Ausschnitt getrennten Fortsatz *(antitragus hom.)***). Das obere Ende der Muschel wird als Spitze, der, zwischen beiden Rändern befindliche ovale Eingang als Muschelspalte und das untere Ende dieser letzteren als unterer Winkel bezeichnet. Hier übergreift der mediale Rand den lateralen.

Fig. 180.

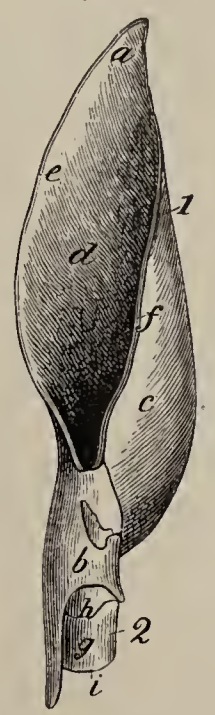

Der rechte Muschelknorpel des Pferdes. 1 Der Muschelknorpel, 2 der Kürass oder Ringknorpel. a Spitze, b unteres Ende (halbringförmiger Fortsatz), c äussere, d innere Fläche, e lateraler Rand, f medialer Rand, g äussere Fläche des Kürass, h oberer, i unterer Rand desselben. (Leyh.)

Das röhrige Unterende der Muschel bildet zu gleicher Zeit den Anfang des äusseren Gehörganges. Der Muschelknorpel selbst ist zwar an der medialen Seite durch einen Längenschlitz getrennt, der mediale Rand überragt jedoch den lateralen und die von der allgemeinen Decke gebildete, innere Auskleidung schliesst die Röhre vollständig ab. An dem unteren Ende finden sich drei Fortsätze. Es sind dies:

a. Der Bock *(tragus hom.)*, eine viereckige Knorpelplatte, die vorn und oben gelegen gegen die mediale Seite verläuft und vom medialen Rande übergriffen wird***).

---

*) Das Hypomochlion liegt im knöchernen Gehörgang.

**) Der über diesem Fortsatze befindliche stumpfe Winkel des lateralen Randes entspricht der *cauda helicis hom.*

***) Mit ihm hängt der sog. *antitragus* zusammen.

b. Unmittelbar unter ihm und nur durch eine enge Spalte davon getrennt geht eine zweite, viereckige Knorpelplatte ab*), die sich ebenfalls gegen die mediale Seite schlägt und als halbringförmiger Fortsatz bezeichnet werden kann. (Fig. 180, b.)

c. Der Griffelfortsatz endlich bildet den unteren Teil der Muschel. Er liegt lateral, ist stumpfspitzig, reicht bis zur Aussenwand des Luftsackes und ist an diesem durch fibröse Fasern befestigt**). Von der Basis des Griffelfortsatzes und zwar nach rückwärts geht ein kleinerer, abgestumpfter Fortsatz ab, das obere Horn. Zwischen diesem und dem Muschelgrunde befindet sich eine Spalte, durch welche der Ohrast des 10. Nervenpaares ins Innere der Muschel gelangt. Eine am Muschelgrunde, nahe der Spalte gelegene, kleine Öffnung dient zum Eintritte der inneren Ohrarterie und des inneren Ohrnerven (vom 7.).

Fig. 181.

Der Schildknorpel des Pferdes. a Äussere Fläche, b unterer Winkel, c oberer vorderer, d oberer hinterer Winkel, e vorderer, f hinterer, g oberer Rand.

Die Muschel bildet, ähnlich einem Hörrohre, in ihrer Längenaxe eine einfache Spiralwindung, so zwar, dass der grössere Teil der Muschel mit dem Grunde unter fast rechtem Winkel vom unteren Ende und dem äusseren Gehörgange abgesetzt ist.

Der **Schildknorpel.** *cartilago scutiformis.* (Fig. 181), stellt eine kleine, unregelmässig dreieckige Knorpelplatte dar, die wie ein Sesambein dem gemeinschaftlichen Ohrmuskel eingefügt ist und oberflächlich auf dem Schläfenmuskel des Unterkiefers liegt. Von seiner inneren Fläche entspringen die Schildmuskeln der Muschel. Mit dem Schläfenmuskel ist er nur durch lockeres Zellgewebe verbunden und leicht über ihm verschiebbar.

B. Der **Ringknorpel** oder **Kürass** *(cartilago annularis).* (Fig. 180, 2.)

Derselbe liegt dem unteren Ende des Muschelknorpels an, umfasst den knöchernen Gehörgang von aussen und bildet einen kleinen Reif, der an der medialen Seite durch einen Schlitz gespalten ist. Mit der Muschel ist er nur locker, mit dem knöchernen Gehörgange dagegen fest verbunden.

Die **allgemeine Decke des äusseren Ohres** ist aussen ziemlich fein, sonst aber wie die übrige Haut beschaffen. Sie ist hier

---

*) *Pars tragi hom.*

**) Er kann jedenfalls etwas erweiternd und verengernd auf den Luftsack wirken.

weniger fest an der Muschel befestigt, als auf der Innenfläche, wo sie innig mit dem Perichondrium verschmilzt. Bis zum Muschelgrunde zeigt sie sparsame, weiche lange Haare (beim Rinde starke Haarbüschel), die sich gegenseitig überkreuzen und das Eindringen fremder Körper hindern, von dort ab fehlen die Haare im äusseren Gehörgange, die Haut wird sehr zart, besitzt stark entwickelte Knäueldrüsen, die sog. Ohrenschmalzdrüsen und überzieht schliesslich als feine Schichte das Trommelfell von aussen.

Das **Fettpolster des äusseren Ohres** liegt am Grunde der Muschel sowie um den äusseren Gehörgang herum und schwindet selbst bei verhungernden Tieren nicht vollständig. Es erleichtert die Bewegungen der Muschel und schützt den äusseren Gehörgang vor den Einwirkungen der Kälte.

Der **äussere Gehörgang.** *meatus auditorius externus* zerfällt in einen knorpeligen und knöchernen Teil. Der erstere wird vom unteren Ende der Muschel und dem Ringknorpel, der letztere vom knöchernen Gehörgange gebildet. Von der Paukenhöhle ist er durch das Paukenfell abgeschlossen. Aussen ist er weit, verengt sich im knöchernen Gehörgange, um kurz vor dem Paukenfelle wieder etwas weiter zu werden.

Muskeln des äusseren Ohres.

Die Muskeln des äusseren Ohres zerfallen in gemeinschaftliche und besondere. Erstere haben den Zweck, das äussere Ohr nach verschiedenen Richtungen zu stellen und der Richtung die Schallwellen anzupassen. Die besonderen gehören lediglich der Muschel an und können diese selbst etwas erweitern und verengern.

α. gemeinschaftliche Muskeln.

1. Der **Schildspanner oder gemeinschaftliche Ohrmuskel.** *m. communis auris. m. attrahens h.*

Umfasst den Stirnmuskel und Schläfenmuskel des Schildes, sowie den gemeinschaftlichen Ohrmuskel Leyhs. Bd. I, Fig. 297, f g h.

Es ist dies ein dünner, breiter Muskel, welcher die Fläche zwischen beiden Ohren bedeckt. Er besteht aus einer oberflächlichen und einer tiefen Schichte. Die oberflächliche ist insoferne unpaar, als sie von einem Ohre zum anderen zieht; sie beginnt mit dem medianen Sehnenstreifen an der Schuppe des Hinterhauptsbeines; anfangs laufen die Fasern auseinander, dann aber ziehen sie einfach quer von einer Seite zur anderen um sich an dem Schildknorpel festzusetzen. Nach vorwärts verschmilzt diese oberflächliche Schichte mit der tiefen. Der tiefe Teil des Muskels entspringt vom Hinter-

hauptsbeine an, an der Scheitelgräte und Stirngräte, sowie dem Augenbogenfortsatz entlang bis zum Jochfortsatze. Die an letzteren beiden Teilen sich ansetzenden Muskelfaserzüge sind durch dünne Sehnenplatten von der übrigen Muskelplatte getrennt und werden daher auch als Schläfenmuskel und Stirnmuskel des Schildes beschrieben. Sein Ende erreicht der tiefe Teil des Muskels an den Rändern und dem vorderen Winkel des Schildknorpels.

Der **obere äussere Schildmuskel der Muschel, oberer Einwärtszieher** geht aus dem mittleren Teile des gemeinschaftlichen Ohrmuskels hervor, indem er über den inneren, oberen Winkel des Schildes hinweg zum Grunde der Muschel läuft, wo er sich in der Nähe des vorderen Randes festsetzt. (Bd. I, Fig. 298, d.)

Der **mittlere äussere Schildmuskel der Muschel, mittlerer Einwärtszieher,** entspringt am inneren, oberen Winkel des Schildes, läuft vom vorigen bedeckt an den vorderen Muschelrand, wo er sich ansetzt. Auch er kann als Teil des gemeinschaftlichen Ohrmuskels betrachtet werden. (Bd. I, Fig. 298, c.)

Der **untere, äussere Schildmuskel der Muschel, äusserer Einwärtszieher,** entspringt auf der Aussenfläche des Schildknorpels, am hinteren, äusseren Winkel und endet am Grunde der Muschelspalte zwischen dem vorigen und dem Niederzieher. (Bd. I, Fig. 298, b.)

Der **Jochmuskel der Muschel, äusserer Einwärtszieher,** entspringt am Jochfortsatze des Schläfenbeines und in der Umgebung des Unterkiefergelenkes. Er endet, nach rückwärts ziehend, am Grunde der Muschelspalte, häufig mit dem vorigen zusammen unmittelbar über der Anheftung des Ohrdrüsenmuskels.

Der **kurze Heber** des Ohres ist ein kleines Muskelchen, welches auf der Aussenfläche, am inneren oberen Winkel des Schildes entspringend, sich am mittleren Teile der Muschel, zwischen dem langen Heber und oberen Einwärtszieher festsetzt (Leisering).

2. Der **Scheitelmuskel der Muschel, mittlerer Heber,** *attollens h.* Fig. 182, c.

Syn.: *m. levator auris medius.* Langer Vorwärtszieher, Müller.
Franz.: *Temporo-auriculaire interne.*

Er ist vom gemeinschaftlichen bedeckt, liegt dem Schläfenmuskel des Unterkiefers unmittelbar auf und ist kräftig und langgezogen dreieckig. Er entspringt von der Scheitelgräte und endet schwachsehnig am Rücken der Muschel.

Physiologisches: Er zieht das Ohr mit nach auswärts gekehrter Ohrspalte nach ein- und rückwärts.

3. Die **Nackenmuskeln der Muschel.** *retrahens hom.*

Es sind dies drei mehr oder weniger deutlich getrennte Muskeln, die am Anfange des Nackenbandes sowie dessen nächster Umgebung entspringen und am Grunde der Ohrmuschel enden.

a. Der **äussere Nackenmuskel** der Muschel, **langer Heber des Ohres***) ist der oberflächlichste, breit und endet über dem Muschelgrunde am Rücken der Muschel.

Physiologisches: Er zieht die Ohrmuschel zurück mit auswärts gestellter Spalte.

Fig. 182.

Muskeln des Ohres vom Pferde (Schädel von rückwärts). a Innerer grosser, b innerer kleiner Schildmuskel der Muschel (Rotatoren), c Scheitelmuskel der Muschel, d äusserer, e mittlerer, f tiefer Nackenmuskel der Muschel, g Gehörgangmuskel. (Leyh.)

b. Der **mittlere Nackenmuskel** der Muschel, **langer Auswärtszieher****) entspringt sehnig, zum Teil vom vorigen bedeckt, am Nackenbande und endet lateral vom Muschelgrunde.

Er dreht die Spalte nach auswärts und zieht das Ohr nach rückwärts.

c. Der **tiefe Nackenmuskel** der Muschel, **kurzer Auswärtszieher*****), ist von den vorigen bedeckt und hat mit ihnen gleichen Ursprung. Er liegt unmittelbar dem Fettpolster an, beschreibt in seinem Verlaufe einen Bogen und endet tief am Muschelgrunde. Die Lage im Bogen wird durch seine innige Verbindung mit der Ohrdrüsenfascie, die er spannt, erhalten. Er wirkt wie der vorige.

---

*) *levator auris longus,* Gurlt. Franz.: *Cervico-auriculaire externe.*

**) *m. adductor auris longus,* Gurlt. Langer Rückwärtszieher, Müller. Franz.: *Cervico-auriculaire moyen.*

***) *m. adductor auris brevis,* Gurlt. Kurzer Rückwärtszieher, Müller. Franz.: *Cervico-auriculaire profond.*

4. Die **inneren Schildmuskeln der Muschel.** (Fig. 182, a. b.)

Franz.: *Scuto-auriculaire interne.*

Sie zerfallen in einen grossen und kleinen, entspringen beide an der Innenfläche des Schildes und enden am Grunde der Muschel.

a. Der **grosse innere Schildmuskel** der Muschel **langer Dreher***), ist der grössere von beiden, entspringt zweiköpfig, kreuzt sich mit dem nächsten und endet am Muschelgrunde, nahe dem lateralen Rande.

b. Der **kleine innere Schildmuskel** der Muschel, **kurzer Dreher****), endet unter dem vorigen.

Beide drehen das Ohr und stellen dessen Spalte nach rückwärts.

5. Der **Ohrdrüsenmuskel der Muschel, Niederzieher,** *m. depressor auris.* (Bd. I, Fig. 298, a.)

Franz.: *Parotido-auriculaire.*

Derselbe liegt, von der Fascie des Hautmuskels bedeckt, auf der Aussenfläche der Ohrspeicheldrüse, von deren Fascie er seinen Ursprung nimmt, ist platt, verschmälert sich etwas nach aufwärts und endet am Grunde der Muschelspalte.

Er soll angeblich das Ohr etwas nach abwärts ziehen. Wahrscheinlich ist er nur als Fascienspanner aufzufassen.

Fig. 183.

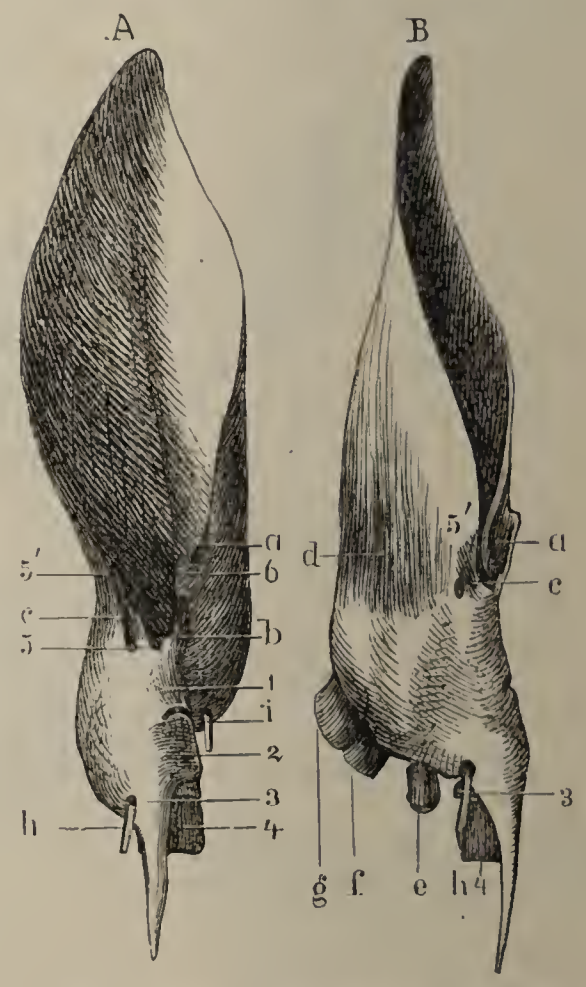

A und B die rechte Ohrmuschel des Pferdes. A von vornen, B von der lateralen Seite. a Grosser, b kleiner Leistenmuskel, c Muskel der Gegenecke, d Quermuskel des Ohres, e Ohrdrüsenmuskel, f kleiner, g grosser innerer Schildmuskel der Muschel, h Ohrast des zehnten Nervenpaares, i innerer Ohrnerv. 1 und 2 Tragus (Bock) (2 halbringförmiger Fortsatz), 3 Griffelfortsatz, 3 rechts, oberes Horn desselben, 4 Kürass oder Ringknorpel, 5 Antitragus, 5′ cauda helicis, 6 spina helicis.

6. Der **Gehörgangmuskel, Grundmuskel** des Ohres, *m. tragicus hom.* (Fig. 182, g.)

Franz.: *Mastoïdo-auriculaire.*

Derselbe liegt an der medialen Seite des äusseren Gehörganges, ist etwa federkielstark, entspringt am knöchernen Gehörgang und endet am Grunde des vorderen Muschelrandes *(tragus h.).* Er ist ziemlich fest mit dem weichen Teile des äusseren Gehörganges verbunden.

Er verkürzt und erweitert den äusseren Gehörgang.

---

*) *m. rotator auris longus,* Gurlt. Langer Rückwärtssteller der Spalte, Günther.

**) *m. rotator auris brevis,* Gurlt. Kurzer Rückwärtssteller der Spalte, Günther.

β. Besondere Muskeln.

Franz.: *Muscles intrinseques.*

7. Der **grosse Leistenmuskel**, *m. helicis major hom.* (Fig. 183, a.)

Er entspringt am unteren Ende des vorderen (medialen) Muschelrandes, liegt zum Teil innerhalb der Muschel und endet an der inneren Muschelfläche. Der Muskel ist sehr klein und erweitert die Spalte.

8. Der **kleine Leistenmuskel**, *m. helicis minor h.* (Fig. 183, b), besteht nur aus ein Paar Fasern, die mit dem vorigen fast zu einem Muskel verschmelzen und läuft in eine kleine zierliche Sehne aus. Er liegt ebenfalls innen und etwas über dem vorigen.

9. Der **Muskel der Gegenecke**, *m. antitragicus h.* (Fig. 183, c.)

Derselbe ist ebenfalls höchst rudimentär und liegt am unteren Ende des hinteren (lateralen) Muschelrandes und zwar äusserlich. Er überbrückt zum Teil einen hier gelegenen Ausschnitt.

10. Der **Quermuskel der Muschel**, *m. transversus auris h.* (Fig. 183, d), liegt am Rücken der Muschel, über dem Grunde und besteht aus schwachen, mit der Längsaxe verlaufenden Fasern.

Er trägt ebenfalls zur Erweiterung der Muskel bei.

B. Mittleres Ohr.

Zum mittleren Ohre gehören die Paukenhöhle, das Trommelfell, die Gehörknöchelchen und deren Muskeln, die Eustachische Röhre und der Luftsack.

Die **Paukenhöhle**. *cavitas tympanica.* (Fig. 184, c), stellt einen kleinen, durch die Paukenblase und das Trommelfell umschlossenen Hohlraum dar, welcher unmittelbar mit der Eustachischen Röhre, und durch sie mit dem Luftsacke und der Rachenhöhle in Verbindung steht. Sie zeigt zwei Wände:

a. Die laterale Wand oder das Gewölbe wird von der Paukenblase gebildet. Dieselbe geht lateral in den knöchernen Gehörgang über und zeigt von innen betrachtet einen halbkreisförmigen Knochenring, Paukenfellring *annulus membranae tympani*, zum Ansatze des Paukenfelles. An ihrem unteren halbkreisförmigen rauhen Rande ist sie durch fibröse Fasern mit dem eigentlichen Felsenteile verbunden. Drei Vierteile des Paukenfellringes sind von radiär gestellten Knochenplättchen, welche die Paukenzellen *(cellulae mastoideae)* einschliessen, umgeben.

b. Die mediale Wand der Paukenhöhle wird vom eigentlichen Felsenteile gebildet. Man bemerkt an demselben:

α. Das Vorgebirge *(promontorium)*, eine Knochenerhöhung, zuweilen auch eine Leiste, zwischen den beiden Vorhofsfenstern.

β. Das runde Loch *(fenestra rotunda)* ist das kleinere der beiden letzteren, liegt nach rückwärts, ist durch eine zarte Haut geschlossen und führt in die Schnecke. Das ovale Loch *(fenestra ovalis)* liegt unterhalb des vorigen, ist grösser als jenes und wird vom Tritte des Steigbügels ausgefüllt. Es führt zum Vorhofe und

Fig. 184.

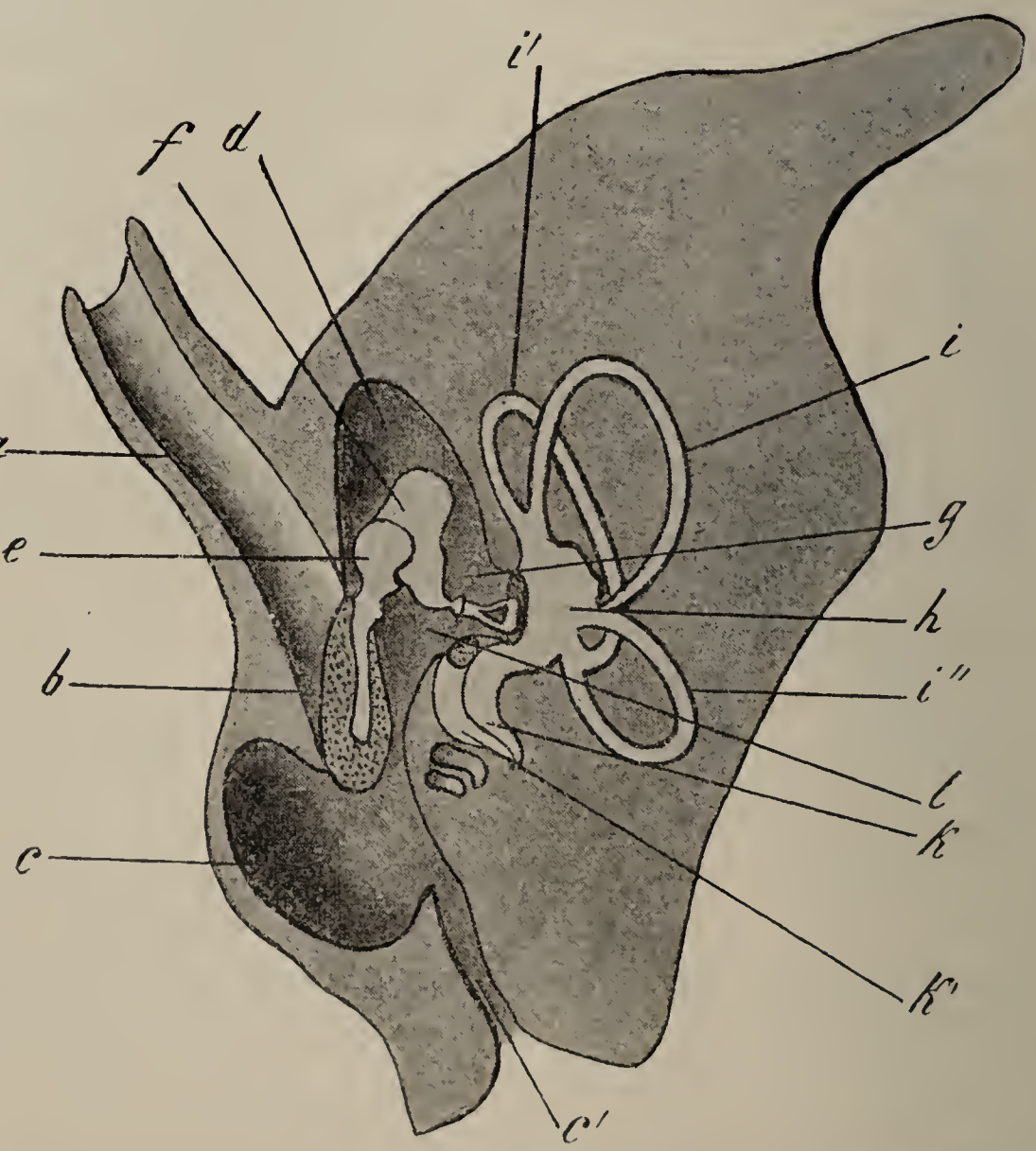

Durchschnitt durch das Felsenbein des Pferdes (schematisch).
a Äusserer Gehörgang, b Trommelfell, c Paukenblase, c' Eustachische Röhre, d dorsaler Teil der Paukenhöhle, e Hammer, f Ambos, g ovales Fenster, h Vorhof, i Bogengänge — i'', i hinterer, i' vorderer, i'' horizontaler, k Vorhoftreppe, k' Paukentreppe der Schnecke.
(Der Übersicht halber ist die Vorhofstreppe basal gelegt, statt gegen die Spitze zu.)

zeigt in der Tiefe ein kreisförmiges Knochenleistchen, auf welchem der Steigbügel aufsitzt.

γ. Unmittelbar vor dem ovalen Fenster, gegen den Anfang des knöchernen Gehörganges hin, öffnet sich der Fallopische Kanal. Dieser beginnt im inneren Gehörgange, steigt unter dem Vorhofe gegen die Paukenhöhle nach aufwärts, mündet über dem ovalen Fenster und setzt sich dort in Gestalt einer Rinne bis zum Warzen-

loche, welches sein Ende darstellt, fort. In ihr verläuft der 7. Gehirnnerv. Mit dem Fallopischen Kanale verbindet sich, und zwar kurz vor dem ovalen Fenster, der **Felsenbeinkanal** *(canalis petrosus)*, eine nach einwärts von der knöchernen Eustachischen Röhre gelegene, enge Spalte, welche nur durch eine dünne, meist durchsichtige Knochenplatte von der Paukenhöhle getrennt ist und den oberflächlichen Felsenbeinnerven aufnimmt.

δ. Zwischen der medialen Wand des knöchernen Gehörganges und dem Boden der Paukenhöhle findet sich die Ambosgrube für den Ambos. Von ihr aus führt, am macerierten Knochen, eine oder mehrere Öffnungen zur medialen Fläche der Pyramide*).

Fig. 185

Gewölbe der Paukenhöhle. a Äusserer Gehörgang, b Paukenfell, c Hammer, d d Paukenzellen, e e Paukenfellring, f Öffnung für die Eustachische Röhre. (Leyh.)

Fig. 186.

Boden der Paukenhöhle vom Pferde. a Fallopischer Kanal, b Vorgebirge, c ovales, d rundes Fenster. (Leyh.)

ε. Unter dem ovalen Loche und unmittelbar über dem Felsenbeinkanale findet sich die flache Grube für den Hammermuskel. Vor dem runden Fenster und gewissermassen eine Fortsetzung des Fallopischen Kanales darstellend, liegt eine weitere runde, tiefe Grube für den Steigbügelmuskel.

Die ganze innere Oberfläche der Paukenhöhle, sowie die Paukenzellen, die Gehörknöchelchen und deren Muskeln sind von einer feinen Schleimhaut überzogen, die sich vom Boden der Paukenhöhle leicht abziehen lässt und zugleich das Periost derselben vertritt. Am Boden der Paukenhöhle ist der Schleimhaut die Jacobsonsche Nervenanastomose eingelagert, s. S. 322.

---

*) Am frischen Knochen sind diese Öffnungen durch Periost, in welchem feine Venen nach aussen treten, geschlossen. (Siehe auch pag. 394, äusserer Gehörgang.)

Die **Gehörknöchelchen.** (Fig. 184 und Fig. 186—189), bilden eine zusammenhängende Kette, welche am Paukenfelle beginnt und am ovalen Fenster endet.

a. Der **Hammer** *(malleus)* ist das grösste der Knöchelchen. Man unterscheidet an ihm den Kopf, den Hals und den Griff. Der Kopf ist rundlich und besitzt eine ausgehöhlte Gelenkfläche für den Ambos; der Hals bildet eine deutliche Einschnürung. Der Griff *(manubrium)* ist unter starkem Winkel abgebogen und liegt in der Faserschichte des Trommelfelles eingeschlossen. In der Nähe des Halses findet sich der lange und kurze Fortsatz des Ambos. Der erstere *(processus folianus)* zieht sich in die Glasersche Spalte hinein und verschmilzt an seiner Spitze mit der Wand der Paukenhöhle*). Durch Bandfasern**) ist er mit dem Paukenfellringe verbunden. Der

Fig. 187.

Hammer des Pferdes. Vergr. 2. a Kopf, b Hals, c Griff, d kurzer Fortsatz. (Leyh.)

Fig. 188.

Hammer und sog. Linsenbeinchen vom Pferde. Vergr. 2. a Körper, b Gelenkfläche für den Hammer, c kurzer, d langer Schenkel, e Linsenbeinchen. (Leyh.)

Fig. 189.

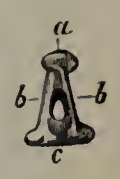

Steigbügel des Pferdes. Vergr. 2. a Köpfchen, b b Schenkel, c Tritt. (Leyh.)

kurze Fortsatz (d) liegt an der Basis des Stieles und dient zur Befestigung des Hammermuskels.

b. Der **Ambos** *(incus)* liegt in der Ambosgrube, hat die Form eines menschlichen Backzahnes und lässt den Körper und die beiden Schenkel unterscheiden. Am Körper befindet sich die sattelförmige Gelenkfläche für den Hammer; der lange Schenkel trägt an seinem Ende eine kleine, flache, linsenförmige Epiphyse, das sog. **Linsenbeinchen,** *os lenticulare*, die häufig mit ihm verwächst und gelenkt durch diese mit dem Steigbügel. Der kurze Schenkel ist vermittelst der locker auf ihn überspringenden Schleimhaut der Paukenhöhle mit der Wand der Ambosgrube verbunden und bildet dort ein Gelenk.

c. Der **Steigbügel** *(stapes)* ist ein kleines, in der Tiefe des ovalen Fensters gelegenes Knöchelchen, das in der That grosse Ähnlichkeit mit einem Steigbügel hat. Es zeigt den Tritt, die 2 Schenkel und das Köpfchen. Letzteres bildet mit dem sog. Linsenbeinchen ein Gelenk. Dicht unter ihm befindet sich ein

*) Er entsteht aus dem Meckelschen Knorpel.

**) *lig. suspensorium mallei hom.*

kleines Höckerchen, an welchem sich der Steigbügelmuskel befestigt. Der Tritt deckt das ovale Fenster. Die beiden Schenkel sind aussen konvex, innen konkav und lassen zwischen sich und dem Tritt eine Öffnung, welche von der Paukenhöhlenschleimhaut überzogen wird. Durch ein dünnes Bändchen *(lig. incudis superius h.)* wird der Steigbügel mit dem Promontorium verbunden.

Gelenke der Gehörknöchelchen. Die Gehörknöchelchen bilden drei Gelenke, das **Hammer-Ambosgelenk,** das **Ambos-Steigbügelgelenk** und das **Ambos-Paukengelenk.** Die beiden ersteren besitzen lediglich nur Kapselbänder. Die Bewegung ist nur eine geringe: das Ambos-Paukengelenk wird von der Paukenhöhlenwand und dem kurzen Ambosschenkel gebildet, besitzt ebenfalls eine undeutliche Kapsel und zählt zu den straffen Gelenken.

Die Gefässe der Paukenhöhle stammen ab:

a. Von der Paukenarterie (aus der inneren Kinnbackenarterie). Sie tritt durch die Glasersche Spalte ein und versieht Schleimhaut, Muskeln und Trommelfell.

b. Äste der *art. stylo-mastoïdea* (aus dem Stamme der Schläfenarterie) verzweigen sich namentlich in den Paukenzellen.

Die Venen laufen mit den Arterien.

Lymphgefässe, Saftkanälchen und Lymphkapillaren, wurden von Kessel beim Hunde in der Mucosa nachgewiesen.

Muskeln der Gehörknöchelchen.

Die Gehörknöchelchen können durch zwei Muskeln bewegt werden, von denen einer auch das Paukenfell spannt:

a. Der **Steigbügelmuskel** *(musculus stapedius)* ist klein, rundlich, entspringt in der für ihn bestimmten Muskelgrube und endet sehnig am Höckerchen des Steigbügelkopfes. An der Stelle, wo die Sehne am Vorgebirge vorbeigleitet, ist ihr ein kleines Sesambeinchen eingelagert. Seine Wirkung ist noch nicht genau festgestellt.

b. Der **Hammermuskel** oder Spanner des Paukenfelles *(m. tensor tympani)* ist stärker als der vorige, entspringt in der für ihn bestimmten Muskelgrube sowie zum Teil am hinteren Rande der Paukenblase und endet sehnig am kurzen Fortsatze des Hammers. — Er spannt durch den Hammerstiel das Paukenfell. Nerven vom 5. (Unterkieferast).

Das **Pauken-** oder **Trommelfell,** *membrana tympani.* (Fig. 184, b) ist eine ovale durchscheinende, prallgespannte, ziemlich derbe Haut, welche den äusseren Gehörgang schief gegen die Paukenhöhle abschliesst und in den Paukenfellring wie in einen Rahmen eingespannt ist. Sie liegt schief von aussen und oben nach innen und unten, ist zeltförmig in die Paukenhöhle hineingezogen. Sie wird aus drei Lagen gebildet.

a. Die mittlere oder fibröse Lage stammt vom Perioste ab und besitzt weder Gefässe noch Nerven. Sie wird nur aus elastischen Fasern dargestellt.

b. Die äussere Lage wird von der verfeinerten allgemeinen Decke des äusseren Gehörganges gebildet, ist aber drüsenlos.

c. Die innere Lage ist ein Teil der Paukenhöhlenschleimhaut. Nur die zwei letzten Lagen haben Gefässe und Nerven.

Die **Eustachische Röhre** oder **Ohrtrompete**, *tuba Eustachii* ist ein rinnenförmiges Gebilde, das durch den lateral gelegenen Griffelmuskel des Gaumensegels und den Griffelrollmuskel zur Röhre geschlossen werden kann und medial mit dem Luftsacke zusammenhängt. Die Grundlage derselben bildet der Knorpel der Eustachischen Röhre. Derselbe entspringt am rauhen Rande in der Umgebung des Loches der Eustachischen Röhre, hängt mit dem Griffelfortsatze der Pauke und der Faserhaut, welche das gerissene Loch schliesst, zusammen und reicht, indem sie sich, namentlich an der medialen Seite, verbreitert und an der Seite des Keilbeinkörpers nach abwärts geht, bis zur oberen Wand der Rachenhöhle. Er ist nach vorne rinnig verbogen*) und bildet daselbst einen abgerundeten Halbkanal. Mit ihm verbindet sich ein zweites Knorpelplättchen, an welchem ein Teil der Fasern vom Griffelmuskel des Gaumensegels Ursprung nimmt. Er besteht aus hyalinem Knorpelgewebe. Inwendig ist die Röhre von einer Fortsetzung der Rachenhöhlenschleimhaut ausgekleidet, welche innig mit dem Knorpel verbunden ist und am Boden der Rinne keine, am übrigen Teile („Hilfsrinne", Rüdinger) nur wenige Schleimdrüsen besitzt. — Der Eingang von der Rachenhöhle aus ist weit, besitzt eine breite, mediale Knorpelplatte und wurde schon Bd. I, S. 544 beschrieben.

Rüdinger**) nennt die beiden Muskeln, welche die Rinne der Eustachischen Röhre decken, in ihrer Beziehung zu derselben *dilatator tubae lateralis et medialis* und zwar würde ein Erheben des Gaumensegels mit der Erweiterung der Tuba Hand in Hand gehen. Bei den übrigen Tieren (wo die Knorpelplatte am Eingange in die Eustachische Röhre fehlt) wird sie nur durch den Griffelmuskel des Gaumensegels *(dilatator tubae Eustachii,* Rüdinger) erweitert.

Physiologisches. Die Eustachische Röhre gestattet ständig Luftzutritt zur Paukenhöhle und wird hiedurch eine zu starke Spannung des Paukenfells bei verschiedenem Luftdrucke innerhalb und ausserhalb der Paukenhöhle vermieden. Sie ist eine wirkliche Sicherheitsröhre.

---

*) Die Rinne am Boden derselben nennt Rüdinger Sicherheitsrinne.

**) Beiträge zur vergleichenden Anatomie etc. der Ohrtrompete, München, Lentner 1870.

Der Luftsack der Eustachischen Röhre.

Ein Luftsack kommt nur beim Pferde vor. Er stellt eine medial gelegene Ausbuchtung der Schleimhaut der Eustachischen Röhre dar und erreicht in aufgeblasenem Zustande fast die Grösse eines Kindskopfes. Beide Luftsäcke stossen in der Medianebene an einander und sind nur oben durch die Kopfbeuger getrennt. In offene Verbindung treten sie aber nicht mit einander. Rückwärts reichen sie bis in die Flügelgrube des Atlas, nach vorwärts bis zur oberen Wand der Rachenhöhle. Seitlich liegen ihnen die grossen Zungenbeinäste, die Submaxillardrüse und Parotis, der Griffelmuskel des Unterkiefers, der Griffelzungenbeinmuskel, der zweibauchige, der grosse Zungenbeinastmuskel des Zungenbeines und der innere Kaumuskel an, ausserdem die Hauptäste der Carotis und Äste des 5. Nervenpaares. Dem oberen Ende und der medialen Fläche liegt die *Carotis interna*, das 9. bis 12. Nervenpaar dicht an. Der grosse Zungenbeinast gräbt in den aufgeblasenen Luftsack eine tiefe laterale Rinne. An ihn ist seine Wand ziemlich fest angeheftet mit der ganzen übrigen Umgebung hingegen ist er nur sehr locker verbunden und leicht verschiebbar. Der Luftsack steht mit der ganzen Länge der Eustachischen Röhre in offener Verbindung und durch sie mit der Pauken- und Rachenhöhle.

Allen übrigen Haustieren fehlt etwas diesem Sacke Ähnliches.

Funktion. Der Luftsack soll als elastisches Kissen wirken, als Vorwärmer für die Atemluft dienen, beim Wiehern mitwirken u. s. w. Ich (Franck) halte den Luftsack für einen Resonator, der zum Teil durch den Griffelfortsatz der Muschel, zum Teil durch verschiedene Stellung des Kopfes erweitert und verengert und demnach für verschiedene Töne angepasst werden kann.

C. Inneres Ohr.

Das im Felsenbeine eingegrabene, knöcherne Labyrinth umschliesst ein häutiges Sackwerk, das häutige Labyrinth, welches in seiner Form im allgemeinen dem knöchernen Hohlraum angepasst ist, immerhin aber einige Abweichung zeigt.

A. Das **knöcherne Labyrinth** zerfällt in den Vorhof, die Bogengänge und die Schnecke.

a. Der **Vorhof** *(vestibulum)* ist ein kleiner, etwa erbsengrosser Hohlraum, der zwischen den Bogengängen und der Schnecke liegt und zwei Gruben zeigt. Die obere wird als die halb elliptische *(fovea hemielliptica)* die untere als die halbkugelige *(f. hemisphaerica)* bezeichnet. Die zwischen beiden Gruben befindliche, schwache Gräte ist die Vorhofsgräte, *crista vestibuli*. In dem Vorhofe finden sich folgende Öffnungen:

α. das ovale Fenster;

β. die Öffnung in die Schnecke;

γ. die vier Öffnungen zu den drei Bogengängen;

δ. die feine Öffnung zu der sog. Wasserleitung des Vorhofes und

ε. die feinen, bei erwachsenen Pferden mikroskopisch-kleinen, siebförmigen Öffnungen, die vom inneren Gehörgange hereinführen und Nervenfasern des Hörnerven eintreten lassen *(macula cribrosa)*.

B. Die drei **Bogengänge** *(canales semicirculares)* sind von der Weite einer starken Schweinsborste. Es findet sich ein lateral gelegener, horizontaler sowie ein vorderer und hinterer vertikaler. Alle gehen vom Vorhofe aus, bilden einen Halbkreis im Knochen und kehren wieder in den Vorhof zurück. Der vordere (Fig. 183, i') beginnt gemeinschaftlich mit dem lateralen und endet gemeinschaftlich mit dem hinteren. Das Ende des lateralen (Fig. 183, i'') und der Anfang des hinteren (Fig. 183, i) sind gesondert.*) Demnach finden sich für die drei Gänge nur vier Öffnungen im Vorhofe. Die gemeinschaftlichen Anfänge und Enden derselben sind etwas erweitert und werden als Ampullen bezeichnet. Der laterale Bogengang liegt nahezu in einer Frontalebene; die Ebene, in welcher der hintere und vordere verlaufen, steht schief zur Medianebene.

C. Die **Schnecke** *(cochlea)* liegt rückwärts vom Vorhofe und dicht unter der Wölbung des Bodens der Paukenhöhle. Man unterscheidet an ihr den knöchernen Spiralkanal, das knöcherne Spiralblatt und die Spindel.

α. Der knöcherne Spiralkanal *(canalis spiralis cochleae)* läuft ventrolateral in etwas mehr als zwei, gegen die Spitze (Fig. 191) enger werdenden Windungen, Vorhofs- und Paukentreppe, ähnlich wie der Kanal einer Gartenschnecke, um die Spindel und endet an deren Spitze, dicht unter dem Vorhofe blind. Die Windungen sind im rechten Felsenbeine nach rechts gewunden im linken nach links. Die Schneckenspitze liegt ventrolateral.

β. Das knöcherne Spiralblatt *(lamina spiralis ossea)* bildet die Scheidewand zwischen den beiden neben einander herlaufenden Treppen des Spiralkanales. Sie beginnt zwischen dem runden und ovalen Fenster und ist natürlich an der Spindel in gleichem Sinne

*) Zuweilen beginnt der untere und laterale Gang gesondert im Vorhofe und dann finden sich 5 Öffnungen für sie im Vorhofe.

aufgewunden, wie der Spiralkanal selbst. Die Vorhofstreppe *(scala vestibuli)* liegt lateral, also mehr spitzenwärts, als die basal gelegene Paukentreppe *(scala tympani)* (Fig. 191). Erstere steht mit dem Vorhofe in Verbindung, letztere wird durch die Membran des runden Fensters gegen die Paukenhöhle abgeschlossen. An der Basis und medialen Wand des Spiralblattes finden sich zahlreiche mikroskopische Öffnungen zum Austritte von Nervenfasern. Gegenüber dem freien Rande des Spiralblattes und nur in der ersten Windung verläuft an der äusseren Wand des Spiralganges ein feines, ebenfalls spiralig gewundenes Knochenleistchen, das sich gegen die Spitze verliert und zur Befestigung des häutigen Spiralblattes dient.

Fig. 190.

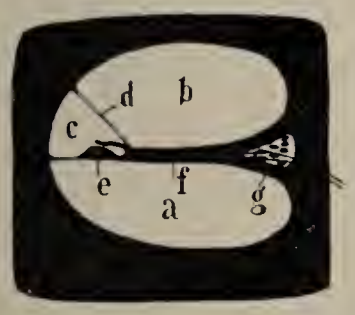

Schematischer Querschnitt durch eine Schneckenwindung. a Paukentreppe, b Vorhofstreppe, c ductus cochlearis, d Reissnersche Haut, e Cortisches Organ, f knöchernes Spiralblatt, g Spiralkanal der Spindel.

Fig. 191.

Hohlraum der knöchernen Schnecke. 1 erste, 2 zweite, 3 dritte Windung, 4 knöchernes Spiralblatt, 5 Hamulus, 6 Scheidewände der Windungen, 7 Paukentreppe, 8 Vorhofstreppe. (Nach Schwalbe.)

— Das knöcherne Spiralblatt endet in der Spitze des knöchernen Spiralkanales mit einer freien hakenförmigen Spitze, dem Hamulus (Fig. 191, 5).

γ. Die Schneckenaxe oder Spindel *(modiolus v. conus cochleae)* liegt in der Mitte der Schnecke, beginnt mit breiter Basis in der Tiefe des inneren Gehörganges und geht an der Spitze in die äussere Wand der Schnecke über. An der Basis und in der Tiefe des inneren Gehörganges findet sich eine siebförmig durchlöcherte Stelle zum Eintritte der Fasern des Schneckennerven. Um die Wand der Spindel und von der Basis des knöchernen Spiralblattes umschlossen, schlingt sich ein feiner, spiraliger Gang, der als Spiralkanal der Spindel *(canalis spiralis modioli)* bezeichnet wird. Er erlischt in der zweiten Windung und birgt das Ganglion des Schneckennerven *(ganglion cochleae v. spirale)*. Durch feine Kanälchen und Öffnungen hängt er sowohl mit der Schnecke, als auch mit dem inneren Gehörgang zusammen. Die Öffnungen zur Schnecke

liegen an der Basis des knöchernen Spiralblattes und lassen die Nervenfasern vom Ganglion zu den Endorganen der Schnecke hinaustreten. Die zum inneren Gehörgange führenden Kanälchen liegen in der Spindelaxe und leiten die zentralen Fasern des Ganglion gehirnwärts.

Das **häutige Labyrinth** wiederholt im Allgemeinen die Form des knöchernen und zerfällt α. in *utriculus* mit den häutigen Bogengängen und β. in den *sacculus* mit der häutigen Schnecke. Häutiges und knöchernes Labyrinth sind nur locker mit einander verbunden, indem zwischen beiden ein spaltförmiger perilymphatischer, d. h. mit Lymphe ähnlicher Flüssigkeit gefüllter Raum gelegen ist, welcher allerdings durch zahlreiche Bindegewebsbündel überbrückt wird.

Festzuhalten ist noch, dass das ganze knöcherne Labyrinth von einem verhältnissmässig starken, zum Teile verknorpelten Perioste ausgekleidet wird, das jedoch in Folge seiner vielfachen Verbindungen mit dem häutigen Labyrinthe nicht überall als selbständiges Ganzes dargestellt werden kann. — Die Membran des runden Fensters wird von diesem Periosteder Paukenhöhlenschleimhaut hergestellt.

Fig. 192.

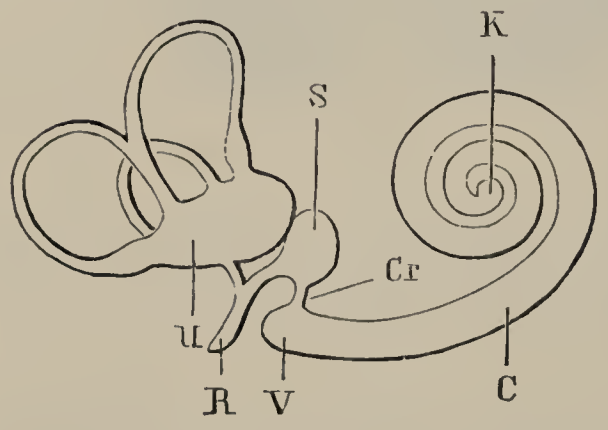

Schema des Säugetierlabyrinthes. U utriculus mit den Bogenzügen, S *sacculus*, Cr *canalis reunicus*, C *ductus cochlearis* mit V dem Vorhofsblindsacke und K dem Kuppelblindsacke, R *aquaeductus vestibuli*.

ad α. Der **halbelliptische Sack** und die **häutigen Bogengänge** (Fig. 192, u).

Der halbelliptische Sack *(utriculus sacculus hemiellipticus)* liegt in der gleichnamigen Grube des Vorhofes und schickt häutige Röhren, welche jedoch die Lichtung der Knochenkanäle nicht vollständig erfüllen, in die Bogengänge. Zwischen der Aussenwand der häutigen Bogengänge und des halbelliptischen Sackes einerseits sowie der zarten, das knöcherne Labyrinth auskleidenden Beinhaut andererseits findet sich die Perilymphe. Dieser mantelförmige Spaltraum legt sich jedoch nicht vollständig herum, sondern findet sich am Sacke hauptsächlich gegen die Paukenhöhle, an den Bogengängen nur an drei Vierteilen ihres Umfanges und fehlt an den Ampullen ganz.

Das Innere des häutigen Labyrinthes ist hohl und von der

Endolymphe erfüllt. Seine Wandungen sind wasserhell und durchsichtig, zwei Stellen in ihnen sind besonders wichtig.

αα. Die Nervenwarze, eine verdickte Stelle an der medialen Wand des halbelliptischen Säckchens, welche die Eintrittsstelle eines Teiles des Vorhofsnerven bezeichnet. An ihr finden sich die eigentümlichen Endorgane dieses Nerven.

ββ. Als Hörgräte *(crista acustica)* bezeichnet man verdickte, weisse Stellen der häutigen Ampullen, an welchen sich ebenfalls eigentümliche Zellen vorfinden und wo die übrigen Äste der Vorhofsnerven enden.

ad β. Die **Schneckenportion des häutigen Labyrinthes.** (Fig. 192) beginnt mit dem runden Säckchen, *sacculus rotundus* oder kurzweg *sacculus*, welches in der gleichnamigen Grube des Vorhofes gelagert ist und locker mit dem *utriculus* zusammenhängt. Mit der Schnecke ist es durch den *canalis reuniens*, durch den *canalis utriculosaccularis**) mit dem *utriculus* verbunden. Auch am *sacculus* befindet sich eine *macula acustica*, von gleicher Beschaffenheit, wie beim *utriculus;* während aber an der *macula acustica* des *utriculus* der *nervus vestibularis* endigt, tritt an die Nervenwarze des *sacculus* ein Ast des Schneckennerven. — Höchst verwickelt werden nun die Verhältnisse des häutigen Labyrinthes in der Schnecke selbst und es möge, der untergeordneten Bedeutung wegen, die das Gehörorgan der Haustiere für die praktische Veterinärmedizin hat, nur das Folgende hier Platz finden.

αα. Von der Spindel aus zieht sich auf dem knöchernen Spiralblatte das Periost quer zur Aussenwand des knöchernen Spiralkanales, als häutiges Spiralblatt *(lamina spiralis membranacea)* (Fig. 193, a) herüber. Durch dasselbe werden nun Vorhofstreppe und Paukentreppe vollständig von einander geschieden, während sie trotz des knöchernen Spiralblattes, nach Wegnahme des häutigen, an der lateralen Schneckenwand zusammenhängen. An der Spitze der Schnecke gehen jedoch die beiden Treppen in einander über, auch wenn das häutige Spiralblatt noch unverletzt ist.

ββ. Von der Wand der, wie früher schon erwähnt, mehr spitzenwärts gelegenen, Vorhofstreppe aus löst sich, kurz vor der Anheftung des häutigen Spiralblattes an der Aussenwand des Spiralganges, ein Blatt los, das gesondert vom häutigen Spiralblatte ebenfalls an der Aussenwand des knöchernen Schneckenkanales sich anheftet und

---

*) Wasserleitung des Vorhofes.

als Reissnersche Haut (b) bezeichnet wird. Zwischen ihr und dem häutigen Spiralblatte bleibt ein Raum, der lateral zwischen Vorhofs- und Paukentreppe eingekeilt, spiralig an der Wand der Schnecke sich zur Spitze zieht und als eigentlicher Schneckenkanal (c) *(ductus cochlearis)* angesehen werden muss. An dem basalen Ende hängt derselbe durch den *canalis reuniens* mit dem *sacculus* zusammen. Er endet an der Spitze der Spindel blind.

Die der Paukentreppe zugewendete, dem häutigen Spiralblatte angehörige Wand dieses Kanales wird tympanale Wand genannt. Die Reissnersche Haut kann man als vestibulare Wand bezeichnen. — In dem eigentlichen Schneckenkanale finden sich die wichtigsten

Fig. 193.

Schema des knöchernen und häutigen Labyrinthes. a Paukentreppe, b Vorhofstreppe. Das übrige erklärt sich aus der Vergleichung mit Fig. 191 und 192.

Teile für das Gehör. Zunächst zieht sich medial dicht am Abgange der Reissnerschen Membran, ein kleiner Wulst *(sulcus spiralis,* c*)* spiralig in die Höhe, an dessen äusserem Rande die Cortischen Organe, d. h. die eigentlich empfindenden Teile, liegen.

γγ. Die Cortischen Organe sind aus einer Anzahl verschiedenartig gebauter Zellen zusammengesetzt, von welchen die einen Stützzellen, die anderen Sinneszellen darstellen. Zwischen letzteren endigen die Fasern des *ganglion cochleare,* welche durch die feinen Öffnungen des Spiralblattes zu ihnen gelangen und durch die Fasern erhalten die Ganglienzellen den Hörreiz zugeleitet; von da endlich geht er weiter zum Gehirn. Die Cortischen Organe sind der Spiralwindung des Kanales entlang, klaviaturähnlich nebeneinander gelegt und jedes auf eine gewisse Tonhöhe gestimmt.

δδ. Vorhofs- und Paukentreppe sind mit Perilymphe gefüllt, der eigentliche Schneckenkanal mit Endolymphe.

Die Arterien der Schnecke stammen von der inneren Gehörarterie, die Venen treten durch die sog. Wasserleitung der Schnecke nach aussen. — Im ganzen häutigen Labyrinthe konnten noch keine eigentlichen Lymphgefässe nachgewiesen werden. Die beiden Treppen sind jedoch als Lymphräume aufzufassen. Der Lymphabfluss erfolgt durch *aquaeductus vestibuli* (Fig. 192, R), der mit den Lymphräumen des Gehirnes zusammenhängt.

Das Ohr der Wiederkäuer.

Äusseres Ohr.

Die Muschel und namentlich deren Spalte ist breiter, als beim Pferde, der Grund weniger entwickelt und die ganze Muschel hängt etwas. Im übrigen verhalten sich die knorpeligen Teile ähnlich wie beim Pferde.

Muskeln: Der gemeinschaftliche Ohrmuskel liegt, wie auch die übrigen Ohrmuskeln, seitlich am Kopfe, ganz in der Schläfengrube, dicht unter den Hörnern. Im Wesentlichen bestehen jedoch keine weiteren Verschiedenheiten gegenüber dem Pferde. Der Scheitelmuskel der Muschel liegt beim Rinde weiter rückwärts im Nacken als beim Pferde, bei Schaf und Ziege ist er unter dem gemeinschaftlichen gelegen, wie beim Pferde. Von den Nackenmuskeln der Muschel befestigt sich der äussere nicht nur an der Muschel, sondern auch am Schilde. Die inneren Schildmuskeln der Muschel zeigen keine Unterschiede gegenüber dem Pferde; der grosse ist sehr kräftig. Der Ohrdrüsenmuskel bedeckt die Parotis. Der Gehörgangmuskel ist beim Rinde breit und erreicht den äusseren Gehörgang nicht.

Grosser, kleiner Leistenmuskel, Muskel der Gegenecke und Quermuskel der Muschel finden sich beim Wiederkäuer. — Der lange, äussere Gehörgang ist in die *crista vaginalis* eingeschlossen.

Mittleres Ohr.

Der Paukenfellring ist beim Rinde verhältnissmässig grösser als beim Pferde. Die ihn umgebenden Paukenzellen sind unregelmässig und verleihen der Paukenblase eine grobschwammige Beschaffenheit. Bei Schaf und Ziege ist die Wand der Paukenblase einfach, indem die Paukenzellen vollständig fehlen. Der Hohlraum der Paukenhöhle ist daher bei diesen Tieren gross, während er beim Rinde ziemlich eingeengt erscheint.

Die Gehörknöchelchen sind im allgemeinen kleiner als die des Pferdes. Schon der Hammer zeichnet sich beim Rinde durch seine schlanke Gestalt aus; *processuss folianus* und *breris* sind spitziger als beim Pferde, der Kopf bedeutend kleiner, der Gelenksattel weniger tief. Der Ambos ist schmächtiger, sein grader Schenkel länger als der krumme. Der Steigbügel ist länglich viereckig und hat wie beim Pferde am Köpfchen einen kleinen Muskelfortsatz. Bei Schaf und Ziege „ist der Ambos kaum höher als der Steigbügel; dieser ist dreieckig.“ (Gurlt.) Die Ambosgrube ist beim Rinde flacher.

Die Rachenhöhlenöffnung der Eustachischen Röhre klafft beim

Rinde; die Schleimhaut ist an der „Hilfsspalte“ in Falten gelegt. Das Perichondrium ist stark und in ihm liegen kleine Schleimdrüschen. Beim Schaf und der Ziege finden sich auch in der Sicherheitsröhre Schleimhautfalten. Nur der Griffelmuskel des Gaumensegels heftet sich an dem hakenförmig umgebogenen Knorpel der Eustachischen Röhre fest.

Das innere Ohr verhält sich ähnlich wie beim Pferde.

Ohr des Schweines.

Äusseres Ohr.

Die Muschel ist beim Schweine sehr breit und hängt meist nach abwärts (Schlappohren).

Der gemeinschaftliche Ohrmuskel verhält sich im Wesentlichen wie beim Wiederkäuer; die hintere Portion verbindet sich mit dem äusseren

Fig. 194.

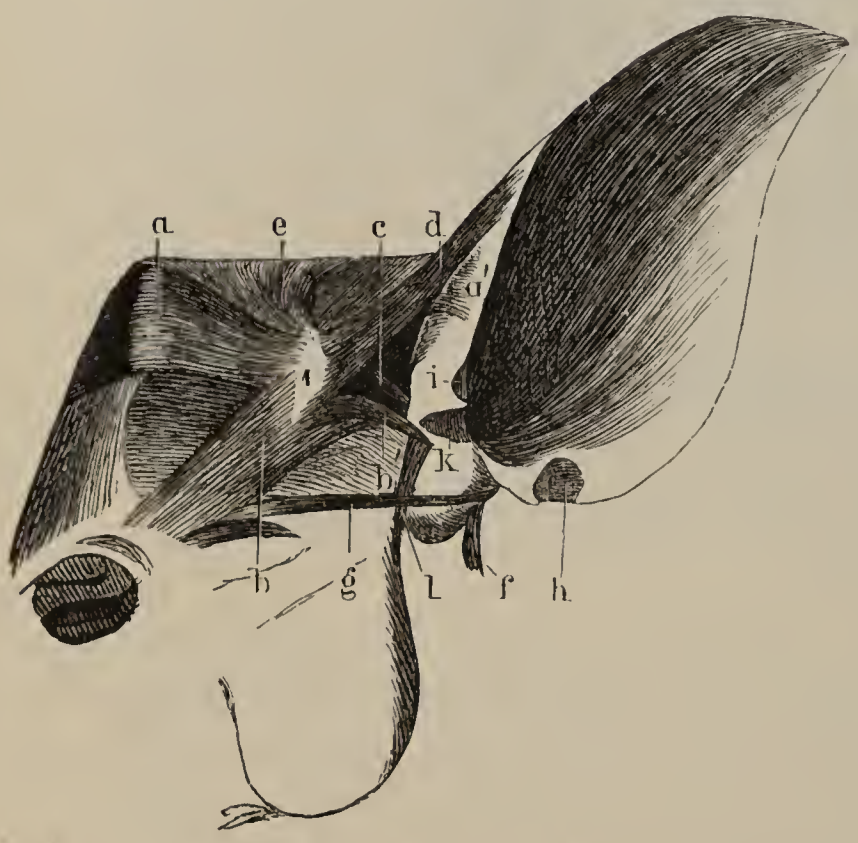

Muskeln des äusseren Ohres vom Sehweine. a—d Sehildspanner odergemeinschaftlicher Ohrmuskel (a a' Seheitelmuskel des Sehildes und der Muschel, b Schläfenmuskel d. Sch. u. d. M., b' e d äusserer Schildmuskel der Muschel); e äusserer Naekenmuskel der Musehel, f Ohrdrüsenmuskel, g Bündel des Hautmuskels, h Muskel der Gegeneeke, i grosser, k kleiner Leistenmuskel, l Gehörgangmuskel.

Fig. 195.

Muskeln des äusseren Ohres vom Sehweine. a Äusserer, c mittlerer, d tiefer Naekenmuskel der Musehel, e Scheitelmuskel der Musehel, f Quermuskel der Muschel, g innerer Sehildmuskel der Musehel, h Insertion des Ohrdrüsenmuskels, b Stirnmuskel des Schildes und der Musehel, k Sehläfenmuskel des Sehildes, i oberer äusserer Schildmuskel der Musehel (b, k und i sind Teile des gemeinschaftliehen Ohrmuskels). 1 Sehildknorpel, 2 Musehelknorpel.

Nackenmuskel; die mittlere verschmilzt mit der vorderen (Fig. 194, b'). Vier Zacken (a', b', c und d) gehen zur Muschel. Der Scheitelmuskel kommt vom Querfortsatze des Hinterhauptsbeines (Fig. 195, e). Von den Nackenmuskeln (Fig. 194, e und 195, a, c, d) befestigt sich der tiefe nicht an der Ohrdrüsenfascie, hingegen ist der Ohrdrüsenmuskel doppelt. Der kleine innere Schildmuskel der Muschel (Fig. 195, g) endet am Knochen über

dem äusseren Gehörgange, kann also nur den Schildknorpel feststellen. Die oberflächliche Portion des doppelten Ohrdrüsenmuskels verhält sich wie beim Pferde, die tiefe ist von der Parotis bedeckt und entspringt vom medialen Blatte ihrer Fascie (Fig. 195, h). Der Gehörgangmuskel ist länger als beim Pferde (Fig. 194, l). Grosser, kleiner Leistenmuskel, Muskel der Gegenecken und Quermuskel der Muschel finden sich auch beim Schweine.

Mittleres Ohr.

Auch beim Schweine ist die Paukenhöhle klein, wie beim Rinde. Die Paukenblase ist schwammig und ihre Hohlräume, welche den Paukenzellen entsprechen, stehen mit der Paukenhöhle in Verbindung. Paukenfell und Gehörknöchelchen sind nur wenig verschieden; die letzteren sind sehr klein, der Ambos kaum so gross als der Steigbügel. An letzterem ist das Köpfchen ziemlich breit, der Tritt gewölbt.

Die Eustachische Röhre liegt tief in der Schädelbasis, ist auf dem Querschnitte Sförmig gewunden und besitzt in ihrer Schleimhaut solitäre Follikel. An den Knorpel setzt sich nur der Griffelmuskel des Gaumensegels an; der Griffelrollmuskel fehlt jedoch nicht. Die Rachenöffnung ist ziemlich gross und führt in einen kleinen, trichterförmigen Schleimhautsack. Ein Luftsack fehlt.

Das innere Ohr verhält sich ähnlich wie beim Pferde. Die Schneckengänge sind verhältnismässig sehr weit.

Das Ohr der Fleischfresser.

Äusseres Ohr.

Der Muschelknorpel ist beim Fleischfresser sehr dünn. Bei den meisten Hunderassen hängt der grössere Teil der Muschel herab. Bei anderen hängt nur die Spitze über und bei einigen steht die Muschel aufrecht; wie bei diesen verhält es sich bei der Katze. In der Tiefe des Muschelgrundes finden sich typische Leisten. Der Griffelfortsatz ist nur schwach entwickelt, hingegen *antitragus* und *cauda helicis* stark.

Muskeln.

Der gemeinschaftliche Ohrmuskel ist verhältnismässig kräftig und geht in seinem vorderen Teile auf die andere Seite. Vorne bedeckt er den Hinterhauptsmuskel *(m. occipitalis h.)* „einen in der Mittellinie liegenden, unpaaren, meist ovalen Muskel, der sich in einer die Stirn und das Gesicht überziehenden Sehnenausbreitung verliert. Der äussere Nackenmuskel geht mit einem Schenkel an die Muschel, mit einem zweiten an Schild und Muschel; zum Teil verbindet er sich mit dem gemeinschaftlichen Ohrmuskel. Mittlerer und tiefer Nackenmuskel, sowie die inneren Schildmuskeln, weichen nicht wesentlich ab. Der Scheitelmuskel geht mit einem Schenkel zur Muschel, mit dem anderen tritt er unter den Schild. Der Ohrdrüsenmuskel ist schmal und reicht sehr weit herab. Der Gehörgangmuskel entspringt am hinteren Rande des Unterkiefers und ist verhältnismässig sehr lang.

Die kleinen Muskelchen (Leistenmuskeln etc.) sind beim Fleischfresser am meisten entwickelt.

Der äussere Gehörgang ist beim Hunde sehr kurz, bei der Katze fehlt er.

Mittleres Ohr.

Die Wand der Paukenblase ist beim Hunde einfach, die Paukenzellen fehlen vollständig. Bei der Katze ist die Wand der Pauke doppelt und der zwischen beiden Knochenblättern liegende Raum, welcher einer grossen Paukenzelle entspricht, steht mit der Paukenhöhle in Verbindung. Der Paukenfellring ist gross. Die Gehörknöchelchen sind sehr kräftig entwickelt, namentlich ist der Hammergriff bei der Katze sehr breit, löffelartig; *process. folianus* und *brevis* sind gut entwickelt, der Kopf hingegen schwach. Ambos und Steigbügel zeigen nichts Besonderes. Letzterer hat wie beim Schweine einen gewölbten Tritt. Die mediale Wand der Eustachischen Röhre besitzt einen Knorpel, der laterale wird von Fasergewebe gebildet, an welchem sich der *dilatator tubae* anheftet. Bei der Katze ist nur der Boden der „Sicherheitsröhre" vom Knorpel umgeben. Ein Luftsack fehlt.

Das innere Ohr zeigt keine wesentlichen Abweichungen.

Feinerer Bau des Ohres.

Inneres Ohr.

Die Wand von Utrieulus, Saeculus und Bogengängen ist von Epithel ausgekleidet, welchem die Basalmembran und dann eine, an elastischen Fasern reiche Bindegewebslage folgt. Dort wo der Hörnerv an diese Teile herantritt, sind die letzteren beiden Schichten dicker, das Pflasterepithel wird höher und geht in die Neuroepithelien der *maculae acusticae* über. Das Neuroepithel wird gebildet: 1. aus den Fadenzellen, welche an beiden Enden verbreitert, wahrscheinlich die Stützzellen für die Haarzellen bilden. Diese sitzen nur im Oberflächenteile des Epitheles, sind oval und senden feine Fäden aus, welche bündelartig zu einem Hörhaare verkittet sind. An diese Zellen treten die Hörnervenendigungen heran, indem sie dieselben kelchartig umfassen. Eine feine cuticulare Bindehaut überzieht das Neuroepithel, welche aber von den Hörhaaren durchdrungen wird. Über den *maculae acusticae* lagern ausserdem noch feine prismatische Kryställchen von kohlensaurem Kalke (Otolithen).

Der perilymphatische Raum wird durch feine Bindegewebsbündel überbrückt und dadurch das häutige Labyrinth am knöchernen befestigt.

Die Schnecke hat einen sehr entwickelten Bau.

Das Cortische Organ besteht aus regelmässig nebeneinander angeordneten Zellgruppen, welche von der Basis bis zur Spitze der Schnecke, den Boden des *ductus cochlearis* belegen. Von der Fläche betrachtet, liegen die Zellen des Cortischen Organes völlig regelrecht in bestimmten Zonen. Auf Querschnitten fallen vor allem die Pfeilerzellen auf, welche dachsparrenartig gegeneinander gelegt, einen Tunnel überbrücken. Medial liegen an diesem Dache die inneren Haarzellen, lateral die äusseren Haarzellen, welche beide mit Hörnervenendigungen in Zusammenhang stehen. Als Stützzellen liegen unter den äusseren Haarzellen die Deiterschen Zellen, lateral von ihnen, gleichsam eine seitliche Verstrebung bildend, die Hensenschen Zellen und an diese

sehliessen sieh als Bekleidung der *membrana basilaris* die pflastersteinartigen Claudiussehen Zellen an. Medial vom Cortischen Organe liegt eine Rinne, der *sulcus spiralis*, ebenfalls von pflasterähnlichem Epithele ausgekleidet. Über den *sulcus spiralis* und das Cortische Organ weg legt sich endlieh eine weiche, cutieulare *membrana tectoria*. Im übrigen ist der *ductus cochlearis* von flachem Epithele ausgekleidet.

Die beiden Treppen (Pauken- und Vorhofstreppe) sind mit Endothel ausgelegt.

Mittleres Ohr.

Die Paukenhöhle ist von einem Perioste ausgekleidet, mit welchem die dünne Propria der Sehleimhaut teilweise versehmolzen ist. Mit Ausnahme des Trommelfelles und der Gehörknöchelchen ist diese von einem flimmernden Cylinderepithel überzogen und münden einige Drüschen auf ihr aus. Auch die Schleimhaut der *tuba*

Fig. 196.

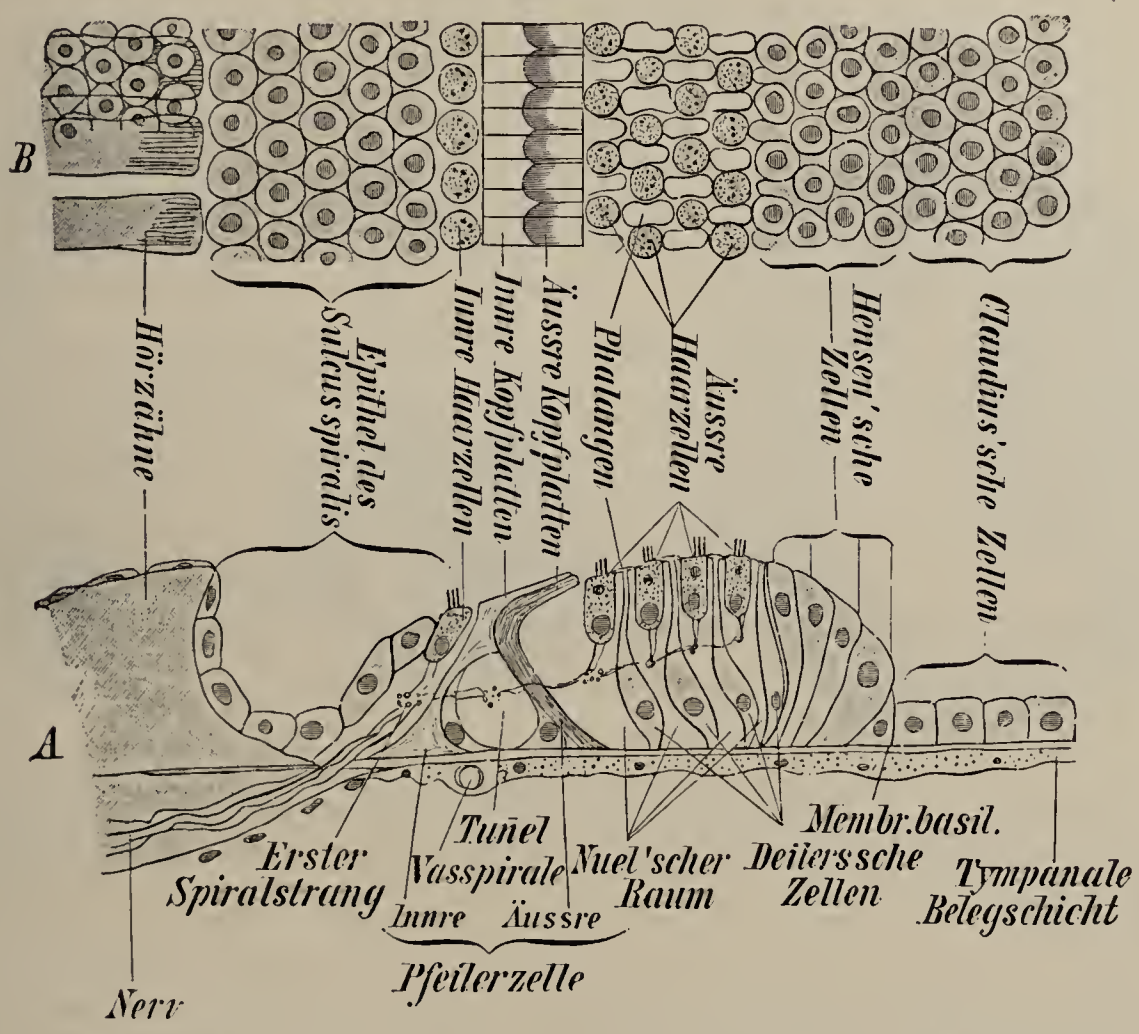

Flächenansicht und Durchschnitt des Cortischen Organes nach Stöhr.

Eustachii ist mit geschiehtetem Flimmerepithele belegt, unter welehem cytogenes Gewebe und vereinzelte Follikel sich befinden. Ebenso finden sieh hier Sehleimdrüsen und zwar besonders reichlieh am knorpeligen Teile der Röhre. Die Luftsackschleimhaut des Pferdes ist etwas dieker, ebenfalls mit Flimmerepithel versehen und führt eine gleiehmässige Schiehte acinöser Drüsen mit keilförmigen Drüsenzellen. Das Trommelfell ist aus drei Lagen zusammengesetzt. 1. Gegen den äusseren Gehörgang zu liegt die sog. Dermoidsehieht, gebildet aus Epidermis und Cutis ohne Haare, Drüsen und Papillarkörper. 2. Die *Membrana propria* mit der oberflächlichen Radialfaser- und der tieferen Zirkulärfasersehicht, bildet die Grundlage des Trommelfelles. 3. Die Sehleimhautschieht, mit einsehichtigem Pflasterepithele belegt, sieht gegen die Paukenhöhle.

Das äussere Ohr.

Die Ohrmuschel ist in der Hauptsache aus elastischem Knorpelgewebe gebildet, über welches aussen und innen die allgemeine Decke sich wegzieht. Der Schildknorpel besteht aus elastischem und Bindegewebsknorpel, der Kürass aus elastischem Knorpel mit dazwischen gesprengten Inseln von hyalinem und Faserknorpel. Die Haut im Inneren der Muschel ist reich an Talg- und arm an Schweissdrüsen. Im äusseren Gehörgange verliert die Haut nach und nach ihre Haare, wogegen reichliche, mächtig entwickelte Knäueldrüsen, die Ohrschmalzdrüsen auftreten. Diese haben Ähnlichkeit mit Schweissdrüsen und sind mit Muskelzellen ausgestattet; ihre Zellen sind oft mit gelben oder braunen Pigmentkörnchen und Fetttröpfchen durchlagert. Im Ausführungsgange ist das Epithel zweischichtig.

Das Auge.

Als Organ des Gesichtes ist das Auge mit lichtempfindlichen Nervenzellen versehen, welche im Hintergrunde der Augenkapsel gelegen sind und hier eine besondere Schicht, die Netzhaut, bilden. Von ihr führen die Fasern des Sehnerven zum Gehirn und leiten diesem den Lichtreiz zu, denn nicht im Auge, sondern in den cerebralen Zentren kommt der letztere zum Bewusstsein; das Auge ist nur das Empfangsorgan. Eine Reihe von Einrichtungen bewirken eine solche Vervollkommnung des Sehens, dass die Gegenstände in den verschiedensten Entfernungen scharf erkannt werden können. Für hinreichenden Schutz gegen den Zufall äusserer Einwirkung aber ist dadurch gesorgt, dass Knochen, Muskeln, weiche Fettpolster und Häute das Auge umschliessen. Der Augapfel selbst besitzt eine sehr derbe Kapsel, deren vordere Wand durchsichtig ist. Ihre dunkle Innenwand, sowie die eingeschlossenen, lichtbrechenden Teile des Auges ergänzen die Kapsel zu einer sehr vollkommen gebauten *camera obscura*.

Entwickelungsgeschichtliches. Die erste Anlage des Auges besteht in der primären Augenblase, einer Ausbuchtung des Zwischenhirnes, deren distale Wand eine Einstülpung erfährt. Der dadurch gebildete Augenbecher behält jedoch eine seitliche Spalte und sein Zusammenhang mit dem Gehirne wird durch den Augenstiel hergestellt, an welchem sich die Augenspalte in Form einer Rinne fortsetzt. (Fig. 197.)

Während zu Beginn der Entwickelung Aussenwand und Innenwand des Bechers gleichmässig gebaut waren, lagert sich später in der ersteren schwarzer Farbstoff ein. Sie wird dadurch zur Pigmentschicht, welche bei ihrem Flächenwachsthum sich mehr und mehr verdünnt und endlich nur noch eine einzige Zelllage vorstellt. Aus der Innenwand des Bechers entsteht die Netzhaut und dadurch, dass aus ihren Zellen Fasern im Augenstiele gehirnwärts wuchern, wird dieser zum Sehnerven.

Der ganze Augenbecher, samt der inzwischen vom Ektoderm abgetrennten Linse, werden von mesodermalem Gewebe umgeben, dessen benachbarte Lagen sich verdichten und so die erste Anlage der Augenkapsel bilden. Anfangs einheitlich,

gliedert diese sich später durch Spaltenbildung und histologische Umwandlung in die äussere und mittlere Augenhaut, während die beiden, vom Augenbecher gebildeten Lagen als innere Augenhaut zusammengefasst werden. In der vorderen Öffnung des ursprünglichen Augenbechers hat sich die Linse festgesetzt und sich mit der Umgebung durch elastische Fasern verbunden. Durch die Becherspalte aber ist mesodermales Gewebe eingedrungen und aus diesem entwickelt sich nach Verwachsung der Spalte eine nach und nach sehr umfangreich werdende Gallertmasse, der Glaskörper. Zwischen der Vorderfläche der Linse und dem mesodermalen Gewebe der Augenkapsel sammelt sich ebenfalls eine flüssige Masse an, der *humor aqueus;* die von ihm erfüllten Spalträume werden als Augenkammern bezeichnet.

Zum Aufbau der Augenkapsel ist an der Vorderwand alles mesodermale Gewebe zwischen Linse und Ektoderm verwendet worden, so dass das Auge nur durch eine dünne Epithellage von der Aussenwelt getrennt wird, denn Augenlider sind

Fig. 197.

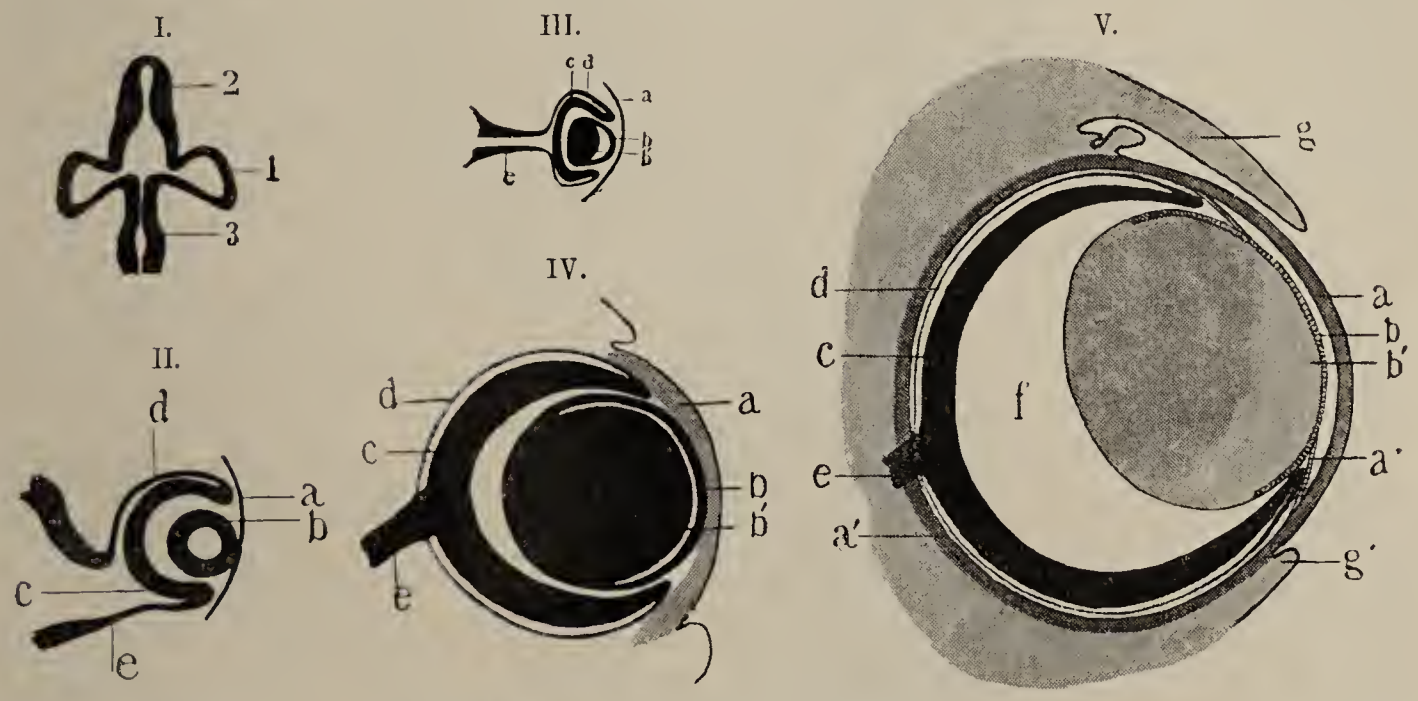

Entwickelung des Auges beim Katzenembryo.
I. Vorderhirn mit Augenblasen. 1 Augenblasen, 2 Grosshirn, 3 Mittelhirn. II. Augenbecher. a Ektoderm, b Linsenblase, c inneres, d äusseres Blatt der Becherwand, e Augenstiel. III. Dasselbe. b' hinteres, b vorderes Linsenepithel. IV. Dasselbe weiter entwickelt. V. Auge eines älteren Katzenembryo. a Cornea, a' Augenkapsel, a'' Iris, b' hinteres Linsenepithel (Linsenfasern) b vorderes Linsenepithel, c Retina, d Pigmentschicht derselben, e Sehnerv, f Glaskörper, g Augenlidfalten.

anfangs nicht vorhanden. Diese legen sich vielmehr erst an, indem dorsal und ventral die allgemeine Decke Wülste aufwirft, die sich allmählich faltenartig über die Augenvorderwand vorschieben, bis sie sich erreichen und durch Verschmelzung ihrer Epithelüberzüge verlöten. Dieser Verschluss wird bei der Geburt oder kurz nach derselben wieder gelöst, indem beim Hunde wenigstens eine Verhornung und Trennung der Epithelzellen eintritt. — Im medialen Augenwinkel bildet sich eine weitere, ebenfalls epithelüberzogene Falte, das dritte Augenlid, um welche herum sich Drüsen lagern. Auch dorsalwärts wuchern Drüsenschläuche von der Spalte zwischen Augenlid und Auge in das benachbarte Mesoderm und bilden so die Thränendrüse.

Der vom medialen Augenwinkel zur Nasenhöhle führende Thränenkanal entsteht aus der Thränenfurche, einer Rinne, welche zwischen Oberkieferfortsatz und äusserem Nasenfortsatz gelegen ist. Die Ränder derselben legen sich zusammen, ihr Epithel bildet einen soliden Strang und erst später wird dieser durch Schwund der axialen Zellen zum Kanal.

Die Schutzteile des Auges.

Für Zwecke des Präparierens ist es angezeigt, die Besprechung der Schutzteile des Auges vorauszunehmen, da diese bei Herausnahme des Augapfels zum grössten Teil zerstört werden müssen. Sie umgeben das Auge so vielseitig, dass nur ein verhältnismässig kleiner Teil des letzteren frei zu Tage liegt. Ihre Wirkung ist dabei zum Teil eine rein mechanische, z. B. die der Augenlider, der Augenhöhlenhaut und des Augenfettes. Zur Feuchterhaltung der Augenoberfläche und zur Abfuhr der Thränen dient der Thränenapparat, reichliche Nerven in der Bindehaut aber zeigen fremde Körper auf der Augenoberfläche an und führen auf reflektorischem Wege vermehrte Thränenbildung und Schutzbewegungen herbei. Die Augenmuskeln endlich sind sowohl zum Schutze als namentlich zur Einstellung der Augenaxe auf die Punkte des Gesichtsfeldes bestimmt.

Augenlider, *palpebrae.* (Fig. 198.)

Unsere Haustiere besitzen ein oberes und unteres eigentliches Augenlid, wozu sich noch eine, im medialen Augenwinkel gelegene Schleimhautfalte, das dritte Augenlid, gesellt.

Die eigentlichen Augenlider sind entsprechend der vorderen Hälfte des Bulbus gewölbt. Ihre Aussenfläche ist mit feinen Deckhaaren und vereinzelten Tasthaaren besetzt, die Innenfläche von der Bindehaut überzogen. — Als Basis des Augenlides bezeichnet man den am Augenhöhlenrande befestigten Teil. Der freie Rand bildet eine schmale, abgerundete Fläche, an deren äusserem Saume sich die Augenwimpern befinden, während am inneren die kleinen Mündungen der Meibomischen Drüsen gelegen sind. Die Drüsen selbst schimmern als längliche, weisse, senkrecht zum Augenlidrande gestellte Streifen durch die Bindehaut. Die von den Lidrändern gebildete Lidspalte *(rima palpebrarum)* zeigt den medialen*) und lateralen**) Augenwinkel. Ersterer ist grösser, stumpf und beherbergt die Thränenkarunkel, gleichzeitig steht er etwas tiefer als der laterale. Dieser letztere ist spitz und schmal. — Das obere Augenlid ist grösser als das untere und bildet einen förmlichen Deckel über den Augapfel; seine Stärke beträgt im Mittel circa 4 mm.

Die Grundlage der Augenlider bildet ein Zug fibröser Fasern, der vom Perioste des Augenhöhlenrandes abstammt und das Augenlid

*) Innerer o. Nasenwinkel, *canthus (commissura) internus, nasalis v. major.*

**) Äusserer o. Schläfenwinkel, *canthus (commissura) externus, temporalis v. minor.*

hauptsächlich an denselben befestigt. Dieser Zellgewebszug verdichtet sich in der Nähe des Lidrandes zu der schmalen, derben, halbmondförmigen Augenlidplatte *(tarsus*)*, in welche die Meibomschen Drüsen eingelagert sind, und die den Zweck hat, den Augenlidrand glatt ausgespannt zu halten. Nach aussen folgt auf diesen Bindegewebszug der Kreismuskel der Lider und hierauf, nur durch eine schwache Zellgewebslage davon geschieden, die feine, allgemeine Decke. Nach einwärts von der Augenlidplatte liegt die Bindehaut.

Fig. 198.

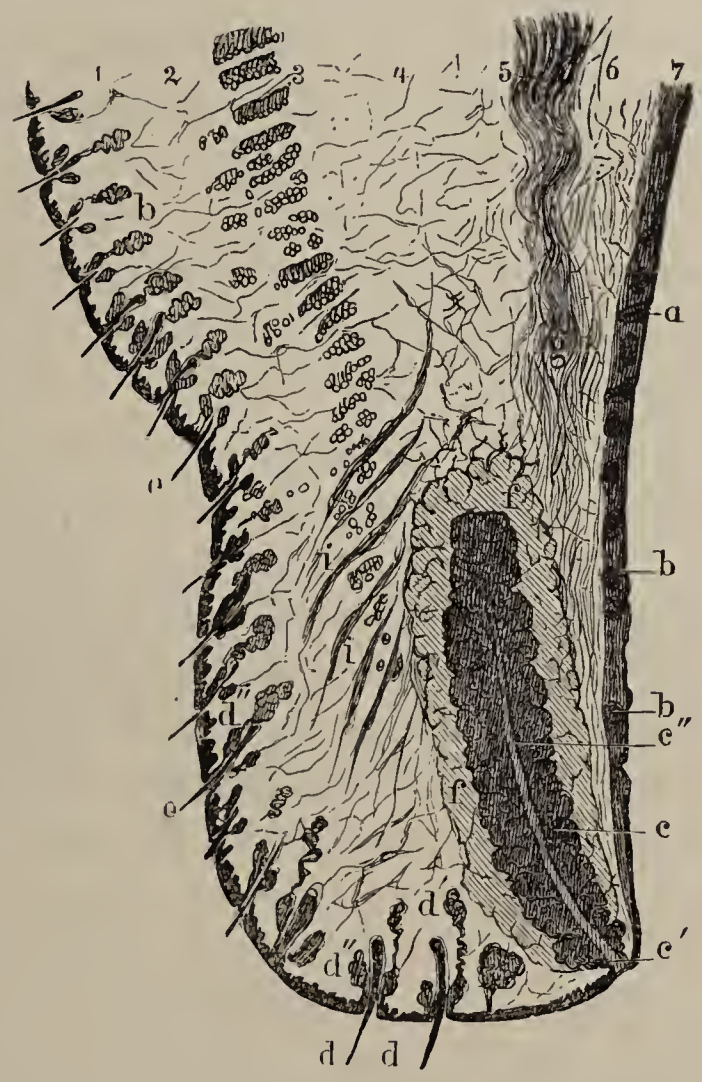

Sagittalschnitt durch das obere Augenlid des Pferdes. Vergr. 10. 1 Allgemeine Decke mit Haaren und Hautdrüsen, 2 subcutanes Zellgewebe. 3 Querschnitt des Schliessmuskels der Augenlider, 4 fibröse Schichte (Fortsetzung des Periosts), 5 Heber des oberen Augenlides, 6 Submucöses Zellgewebe, 7 Augenlidteil der Bindehaut. a Kleine schlauchförmige Drüse der Conjunctiva, b b solitäre Follikel derselben, c Meibomsche Drüse, c′ kurzer Ausführungsgang, c″ Fortsetzung desselben in der Axe der Drüse, d d zwei Augenwimpern, d′ Schweissdrüse, d″ Talgdrüsen, e gewöhnliche Deckhaare, f Tarsus, in den die Meibomschen Drüsen eingebettet sind; g fibröselastische Züge, die vom Augenhöhlenmuskel des oberen Augenlides abstammen, i i organische Muskelfasern?

Die Meibomschen Drüsen sind nach dem Typus der zusammengesetzt acinösen Drüsen gebaut. Sie sind lang, ganz von den fibrösen Zügen des Tarsus umgeben, besitzen viele Drüsenläppchen, die um einen in der Längenaxe derselben gelegenen Kanal gruppiert sind. Der eigentliche Ausführungsgang ist sehr kurz. Sie enthalten eine feinkörnige, fettige Masse, die sogen. „Augenbutter“.

Die allgemeine Decke ist zart, ziemlich fest mit den Nach-

*) Augenlidknorpel.

barteilen verbunden und enthält feine Deckhaare sowie vereinzelte Tasthaare. — Die Augenwimpern *(cilia)* sind am oberen Augenlide stärker und zahlreicher, als am unteren. Sie sind im Bogen nach aussen gekehrt, ihre Zwiebel steckt tief im Augenlide. — Die Augenlider bekommen Gefässe von der querlaufenden Angesichtsarterie, der Augenwinkelarterie, sowie von Zweigen der unteren Augenlidarterie, die Bindehaut der Augenlider von Zweigen der Augenmuskelarterien, den Thränendrüsenarterien und von Zweigen der vorderen Ciliararterien.

Die Nerven stammen vom 5. und 7. Gehirnnerven.

Bänder der Augenlider. Das mediale Augenwinkelband stellt einen gesonderten, runden sehnigen Zug dar, der am hinteren Thränenbeinfortsatze entspringt und am medialen Augenwinkel endet. Es dient zur Befestigung eines Teiles vom Kreismuskel der Augenlider. Das laterale Augenwinkelband ist nur das am lateralen Augenwinkel verstärkte Periost, welches daselbst in die Augenlider übergeht.

Das dritte Augenlid. *palpebra tertia.*

Syn.: Nickhaut, Nagel, Blinzhaut. *membrana nictitans; plica semilunaris conjunctivae hom.*

Das dritte Augenlid ist eine halbmondförmige Bindehautfalte im medialen Augenwinkel. Ebenfalls entsprechend der Wölbung des Bulbus gebogen, ist es am freien Rande schwarz pigmentiert. Seine Grundlage, der hyaline **Blinzknorpel** *(cartilago nictitans)* ist dreieckig, mit zwei vorderen, temporalen Winkeln (oben und unten) sowie einem langen verbreiterten ganz in einem Fettpolster versteckten, nasalen Winkel. Unmittelbar um den Knorpel und fest mit ihm verbunden, liegt die **Nickhautdrüse***) von gelbroter Farbe und von einer zarten fibrösen Haut eng umschlossen. Sie mündet mit 2 bis 3 engen Öffnungen an der konkaven Fläche des 3. Augenlides in einem kleinen Täschchen.

Die **Bindehaut des Auges,** *conjunctiva*, stellt eine sehr nerven- und gefässreiche Schleimhaut von rosenroter Farbe dar, welche die Innenfläche der Augenlider, sowie den Augapfel von vorne überzieht, unmittelbar mit der allgemeinen Decke und mittelbar durch die Schleimhaut des Thränenkanales mit der Nasenschleimhaut in Verbindung steht. Sie zerfällt in:

---

*) Die Nickhautdrüse unserer Haustiere wurde früher fälschlich als Hardersche Drüse bezeichnet. Thatsächlich besitzen dieselben mit Ausnahme des Schweines nur eine Nickhautdrüse, zu welcher beim Schweine noch die Hardersche Drüse hinzukommt.

a. Die **Lidbindehaut** *(conjunctiva palpebralis)*, welche ziemlich innig und unverschieblich mit den Augenlidern verbunden ist und

b. die **Augapfelbindehaut** *(conjunctiva bulbi)*. Letztere, heisst soweit sie die Sklera überzieht, Bindehaut der Sklera, *conjunctiva sklerae*, der auf der Cornea liegende Teil ist die Bindehaut der Hornhaut, *(conjunctiva corneae)*. Beide gehen nahezu unvermittelt in einander über. Die Übergangsstelle der *conjunctiva sklerae* in die *conjunctiva corneae* wird als *annulus v. limbus conjunctivae* bezeichnet. Die Bindehaut der Sklera ist nur locker mit dem Bulbus und den Sehnen der Augapfelmuskeln, welche sie noch überzieht, verbunden und am Hornhautfalze in einem 4—5 mm breiten Ringe schwarzbraun pigmentiert. Die Umbiegungsstelle der Lidbindehaut in die Augapfelbindehaut wird als **Gewölbe** *(fornix conjunctivae)* bezeichnet.

Die *conjunctiva palpebrarum* und *bulbi* besitzt Drüschen. Die *conjunctiva corneae* ist drüsenlos. — Ausserdem besitzt die Conjunctiva viele kleinste Lymphfollikel in veränderlicher Zahl. Eine grössere Gruppe derselben, Bruchscher Haufen, die häufig mit freiem Auge, namentlich bei Entzündung der Conjunctiva wahrgenommen werden kann, und sich durch ihr fein höckeriges Aussehen verrät, liegt im medialen Augenwinkel. Sie beginnt auf der Thränenkarunkel, zieht sich auf der Aussenfläche der Nickhaut in die Conjunctiva hinein und strahlt mit zwei Schenkeln in die Schleimhaut des oberen und unteren Augenlides aus. Zuweilen jedoch sind diese lymphoïden Follikel nur wenig entwickelt.

Die Lidbindehaut wird von den Gefässen der Augenlider, die *conjunctiva sklerae* von Ästen der vorderen Ciliararterien versehen. Hier bilden die Gefässe eine tiefe (subconjunctivale o. episklerale) und eine oberflächliche (conjunctivale) Schichte. Die Lymphgefässe der Conjunctiva wurden bei unseren Haustieren noch nicht, wohl aber beim Menschen injiciert. (Teichmann): Sie bilden im Umkreise der Cornea ein feines Netz von etwa 1 mm Breite, das oben in ein weiteres Netz der *conjunctiva sklerae* und *palpebralis* übergeht. Über den Abfluss ist nichts Näheres bekannt. Die Nerven stammen vom 5. Gehirnnerven und vom Sympathicus.

Der Thränenapparat.

A. Die **Thränendrüse**, *glandula lacrymalis*. (Fig. 199, a.)

Die gelbrote, plattgedrückte Thränendrüse liegt in der Thränendrüsengrube des Augenbogens. Sie ist den Muskeln des Augapfels locker angeheftet, noch in die Periorbita eingeschlossen und zeigt einen deutlich lappigen Bau. Über sie hinweg zieht der innere Heber des oberen Augenlides. Sie besitzt 12 bis 16 Ausführungsgänge, in die man bequem eine Schweinsborste einführen kann,

und die an der Innenfläche des oberen Augenlides und zwar in der Nähe des lateralen Winkels und in das Gewölbe der Conjunctiva ausmünden. Die Nerven stammmen vom 5. Gehirnnerven und sympathischen, die Arterien von der inneren Kinnbackenarterie.

B. Die **Thränenkarunkel** *(caruncula lacrymalis)* ist eine, an der Spitze schwarzbraun pigmentierte, im medialen Augenwinkel gelegene, warzenförmige Erhabenheit, die einfach als ein losgelöstes Stückchen Haut aufzufassen ist, indem sie einige feine Härchen, Talg- und Schweissdrüsen besitzt. Sie drängt die zum medialen Augenwinkel strömenden Thränen nach zwei Richtungen, dem oberen

Fig. 199.

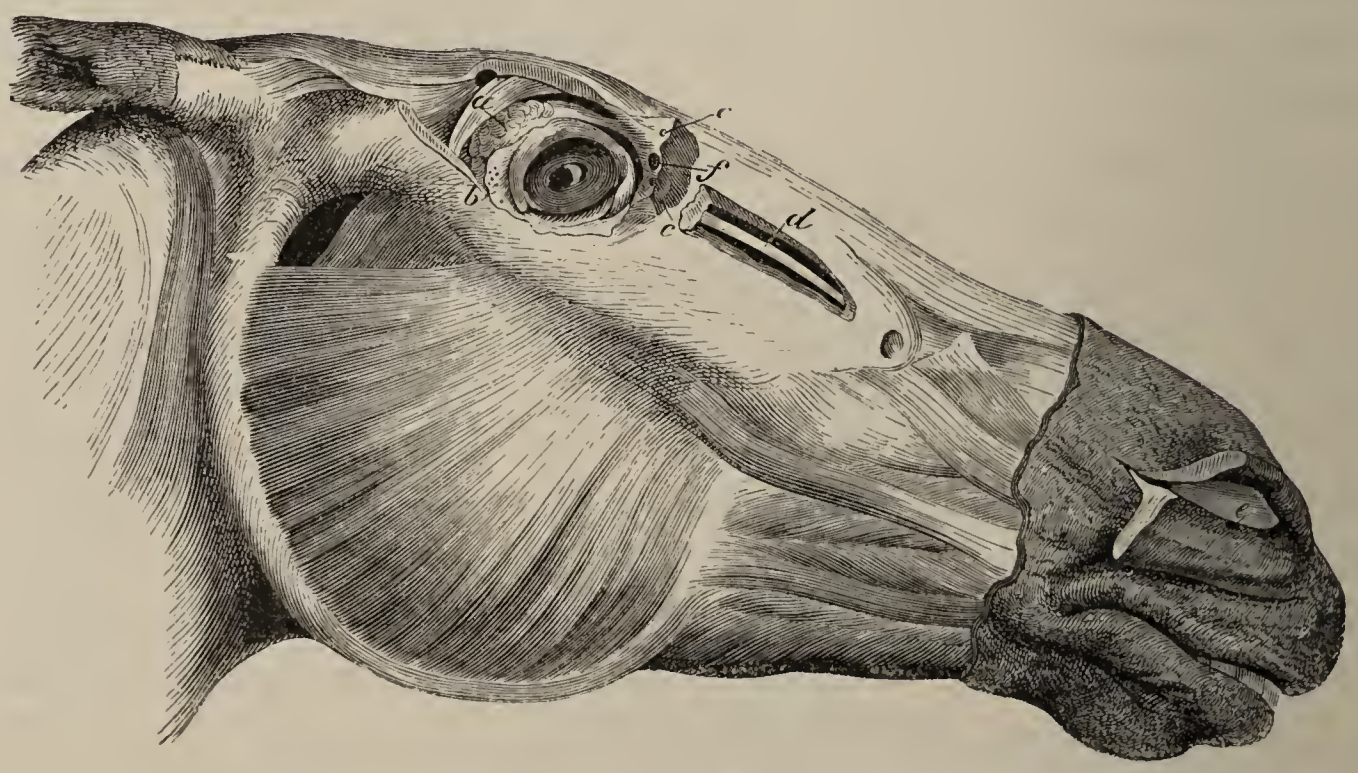

Thränenapparat des Pferdes. a Thränendrüse, b die Mündung ihrer Ausführungsgänge, c c Thränenpunkte, d häutiger Thränenkanal, e dessen Mündung in der Nasenhöhle, f die Thränenkarunkel. (L.)

und unteren Thränenpunkt entgegen. Ihre Umgebung wird als Thränensee bezeichnet, weil sich hier manchmal grössere Thränenmengen anhäufen.

C. **Abflussröhren der Thränen.** (Fig. 199.)

Das Abflusswerk der Thränen zerfällt in die Thränenröhrchen, den Thränensack und den Thränenkanal.

a. Die **Thränenröhrchen** *(canaliculi lacrymales)*, ein oberes und unteres, beginnen beide etwa 1 cm von der Karunkel entfernt am oberen und unteren Augenlidrande in Form einer nicht klaffenden, punktförmigen Öffnung *(punctum lacrymale)*; sie laufen in schwachen, einander zugekehrten Bögen gegen den Anfang des knöchernen Thränenkanales und münden in denselben gesondert

ein. Das obere Thränenröhrchen erreicht eine Länge von etwa $1^1/_2$, das untere von 1 cm.

b. Der **Thränensack** *(saccus lacrymalis)* liegt im Eingange zum knöchernen Thränenkanale und erreicht eine Länge von etwa 1 cm. Ohne scharfe Grenze geht er in den nächstfolgenden Teil c. den engeren, **häutigen Thränenkanal** *(canalis lacrymalis membranaceus)**) über. Dieser erreicht eine Länge von 25—26 cm und verläuft zum Teile im knöchernen Thränenkanale, zum Teile in der Nasenschleimhaut. Der knöcherne Thränenkanal wird von der Augenhöhle an vom Thränenbeine, im weiteren Verlaufe vom grossen Kieferbeine und der Anheftungsplatte der unteren Dütte hergestellt. Von der Höhe des 1. Prämolaren an läuft der häutige Kanal frei in der die Seitenwand der Nase auskleidenden Schleimhaut. Vom vordersten Backzahn an wird er medial vom Knorpel der ventralen Dütte bedeckt. Den ganzen Kanal kann man in 3 Abteilungen scheiden:

α. Der obere, ampullenförmige Teil**) reicht vom Ende des Thränensackes bis zum Ende des knöchernen Thränenkanales (Höhe von P_1). Er ist erweitert und im Mittel $^1/_2$—$^3/_4$ cm breit.

β. Der mittlere Abschnitt oder Isthmus läuft nur in der Thränenrinne, ist etwa 4 cm lang, reicht bis zur Höhe von P_3 und hat einen Durchmesser von 3—6 mm.

γ. Der vordere Teil erweitert sich wieder, ist platt zusammengedrückt und verschmilzt mit der Schleimhaut der unteren Dütte. Er ist 1 cm weit.

Beim Übergange vom mittleren zum unteren Teile macht er eine, dorsalwärts offene, Knickung, wird plötzlich verengt, erweitert sich dann aber an der Stelle, wo er vom Knorpel der unteren Dütte gedeckt wird, auf eine Strecke von 3 cm zu einem 1—2 cm breiten Sacke. Hierauf verjüngt er sich wieder auf $^1/_2$ cm und erreicht im unteren Nasenloche, nahe dem unteren Nasenwinkel sein Ende. Dasselbe liegt immer noch im behaarten Teile der Nasenhaut und bildet ein flaches Grübchen. Öfters hat er zwei, seltener sogar 3 Mündungen. Dieselben entstehen nicht aus einer Teilung des Ganges, sondern kommen dadurch zu Stande, dass der Kanal vor seinem eigentlichen Ende ein oder zwei Seitenöffnungen bildet.

Im ampullenförmigen und engen Teile finden sich im Inneren schwache Schleimhautfalten; an der Knickung und besonders am

---

*) Syn.: Häutiger Thränen-Nasengang.

**) Vgl. Kitt, Beiträge zur Anatomie des Thränenkanales vom Pferde. Bollinger und Franck, deutsche Zeitschrift f. Tiermed. etc. 9. Bd.

sackförmig erweiterten vorderen Teile finden sich zahlreiche quergestellte Falten, mit zwischengelagerten Buchten.

Die **Augenhöhlenhaut,** *periorbita,* umschliesst die eigentliche Augenhöhle als Trichter, dessen Spitze am hinteren Augenhöhlenloche dessen Basis am Eingange der Augenhöhle gelegen ist. An beiden Stellen verschmilzt sie mit dem Perioste. Vom vorderen Verbindungsaste der Gesichtsvene, von Ästen der Thränendrüsenvenen sowie dem Stirnnerven durchbohrt, wird sie durch das gelbe, elastische Band der Augenhöhlenhaut, welches von der hinteren Augenhöhlengräte über der Durchbohrungsstelle des oberen Verbindungsastes entspringt, in der Lage gesichert.

An ihrer hinteren Wand zieht sich ein ca. 1 cm breiter elastischer Zug nach vorne, welcher an der Flügelgräte seinen Ursprung nimmt. Hier hat die Augenhöhlenhaut ihre grösste Dicke. Medial von diesem elastischen Zug liegt der organische **Muskel der Augenhöhlenhaut,** dessen Fasern schief von ein- nach auswärts und vorne laufen und am medialen Rande des elastischen Faserzuges enden. Er nimmt ebenfalls an der Flügelgräte Ursprung und ist daselbst am stärksten, seine Nerven stammen vom Sympathicus.

Der Orbitalmuskel scheint als Presse auf die Lymphräume der Tenonschen Kapsel zu wirken.

Die **Tenonsche Kapsel.** *tunica vaginalis bulbi.*

Unter Tenonscher Kapsel versteht man eine zarte Bindegewebshaut, die vorne am Cornealrande festgewachsen, den Bulbus umgiebt, und zwar locker, denn zwischen ihr und Bulbus findet sich der Tenonsche Lymphraum. In Form von Scheiden überzieht sie sämtliche Augenmuskeln, sowie die Nickhautdrüse. Hinten erreicht sie ihr Ende am Sehnerveneintritt, vorne wird sie von den die Muskelanheftungssehnen durchbohrt.

Das **Augenfett** erfüllt die Räume zwischen den Muskeln, umgiebt den Sehnerven unmittelbar und ist in den Fächern der Augenfascie eingeschlossen. Es bildet ein weiches Lager, auf welchem der Augapfel wie in einem freien Gelenke bewegt werden kann. Selbst bei verhungerten Tieren schwindet es nie vollständig. Die Fascien des Auges vergl. Eichbaum Archiv f. w. u. pr. Th. 1889. S. 66.

Von diesem Augenfette ist das Fettpolster zu trennen, welches die Tiefe der Schläfengrube erfüllt und ausserhalb der Periorbita liegt.

Muskeln des Auges.

α. Muskeln der Augenlider.

1. Der **Kreismuskel der Augenlider** *(m. orbicularis palpebrarum).* (Bd. I, Fig. 298, f.) Franz.: *Orbiculaire des paupières*, entspringt am medialen und lateralen Augenlidbande, verläuft kreisförmig in der Umgebung der Augenhöhle (Augenhöhlenteil), zum Teil jedoch auch in den Augenlidern (Augenlidteil) und liegt hier der fibrösen Grundlage derselben äusserlich auf. — Die Nerven stammen vom 7. Gehirnnerven, die Arterien von der querlaufenden Gesichtsarterie und Augenwinkelarterie.

Er schliesst die Augenlider und wirkt beim Abfluss der Thränen.

2. Der **äussere Heber des oberen Augenlides.** *musc. corrugator supercilii hom.* (Bd. I, Fig. 298, e.)

Syn.: Stirnmuskel des oberen Augenlides Schwab; äusserer, oberer Augenlidmuskel, L. Franz.: *Fronto-palpébral.*

Es ist dies ein kurzer, fingerbreiter, unmittelbar unter der Haut liegender Muskel, der an der Wurzel des Augenbogens entspringt und mit dem Kreismuskel des oberen Augenlides verschmilzt. Nerven und Gefässe, wie voriger Muskel.

Er hebt das obere Augenlid.

3. Der **innere Heber des oberen Augenlides.** *m. levator palpebrae superioris h.* (Fig. 200, c.)

Syn.: Augenhöhlenmuskel des oberen Augenlides, Schwab; innerer oberer Augenlidmuskel, Leyh. Franz.: *Orbito-palpébral.*

Es ist ein schmaler, schlanker Muskel, der in der Periorbita eingeschlossen, am hinteren Augenhöhlenloche entspringt, über dem oberen geraden Muskel des Augapfels verläuft und schwachsehnig dicht unter der Bindehaut in das obere Augenlid ausstrahlt. Seine Gefässe stammen von der inneren Kinnbackenarterie, seine Nerven vom gemeinschaftlichen Augenmuskelnerven.

Er hebt das obere Augenlid.

β. Muskeln des Augapfels.

Der Augapfel wird durch vier Gerade, durch den Grundmuskel und die zwei schiefen Muskeln bewegt. Sämtliche liegen innerhalb der Periorbita. (Bd. I, Fig. 299, e—h.)

4. Der **obere Gerade** *(m. rectus oculi superior).* (Fig. 299, f.)
Franz.: *Droit supérieur.*

5. Der **untere Gerade** *(m. rectus oculi inferior).* (Fig. 299, g.)
Franz.: *Droit inférieur.*

6. Der **äussere (laterale) Gerade** *(m. r. o. externus)*. (Fig. 299, e.)
Franz.: *Droit externe* und

7. Der **innere (mediale) Gerade** *(m. r. o. internus)*.
Franz.: *Droit interne.*

Alle vier entspringen an der Flügelgräte, welche das hintere Augenhöhlenloch deckt, sind in der Periorbita eingeschlossen, haben eine schlanke Gestalt, verlaufen ihrem Namen entsprechend, an der oberen, unteren, lateralen und medialen Wand des Bulbus nach vorne und verwandeln sich in platte, glänzende Sehnen, welche in der Nähe des Hornhautfalzes mit der Sklera verschmelzen. Die Arterien stammen von der Augenarterie; die Nerven der Muskeln, mit Ausnahme des äusseren Geraden, der vom Abducens innerviert wird, vom Oculomotorius.

Fig. 200.

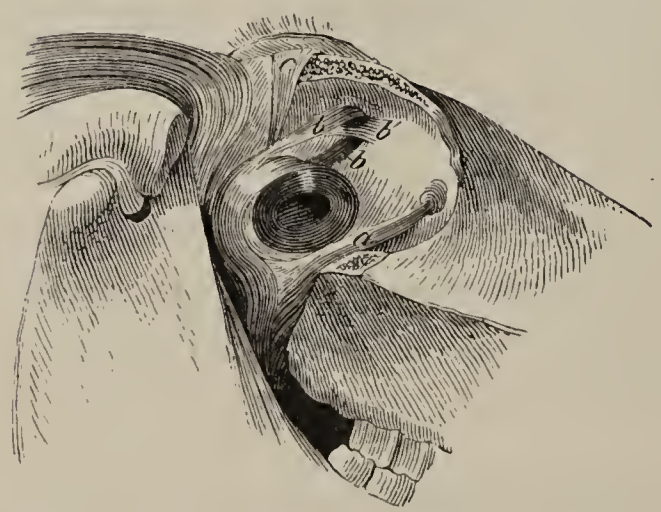

Muskeln des Auges vom Pferde. a Der kleine, b der grosse schiefe Muskel des Augapfels, b' dessen Rolle, c der Augenhöhlenmuskel des oberen Augenlides. (Leyh.)

Der obere und untere Gerade bewegen den Bulbus um die Queraxe; der äussere und innere um die Vertikalaxe.

8. Der **Grundmuskel des Augapfels.** *musc. retractor bulbi.* (Bd. I., Fig. 299, h.)
Syn.: Hinterer Gerader. Franz.: *Droit postérieur de l'oeil.*

Es ist dies ein starker, aus 4 Portionen bestehender Muskel, der wie die vorigen entspringt, den Sehnerven scheidenartig umfasst und mit vier abgerundeten Zacken, die zwischen je zwei Gerade eingreifen, an der hinteren Wand des Bulbus endet. Einzelne schwache, selbständige Fasern durchsetzen das Fettpolster, welches den Sehnerven umhüllt und enden gesondert am Bulbus. Die Nerven stammen vom 3. und 6. (Von letzterem erhält der laterale Zacken Fäden.)

Er zieht den Augapfel nach rückwärts und unterstützt die übrigen Geraden.

Der **Rollmuskel** oder **grosse schiefe.** *musc. trochlearis v. obliquus superior.* (Fig. 200, b.)
Franz.: *Grand oblique de l'oeil.*

Derselbe ist lang und schlank, entspringt, wie die vorigen, läuft an der medialen Augenhöhlenwand nach aufwärts und vorne, geht über eine sehnige Rolle hinweg, die in der Rollgrube des Augenbogenfortsatzes befestigt ist, biegt sich von hier aus unter rechtem Winkel auf die temporale Seite des Bulbus und endet kurz-

sehnig unter dem Ende des äusseren Geraden. Gefässe wie die vorigen; Nerven vom Trochlearis.

Er dreht das Auge um seine Tiefenaxe und zieht den lateralen Teil nach auf- und einwärts.

9. Der **kleine** oder **untere schiefe Muskel.** *musc. obliquus inferior.* (Fig. 200, a.)

Franz.: *Petit oblique de l'oeil.*

Es ist das ein kurzer, verhältnismässig starker Muskel, der in der Thränengrube des Thränenbeines entspringt, quer zum lateralen Teile des Bulbus verläuft und von den äusseren Geraden bedeckt an der Sklera endet. — Seine Arterien kommen von der Augenarterie, seine Nerven vom Oculomotorius.

Der Augapfel.

Fig. 201.

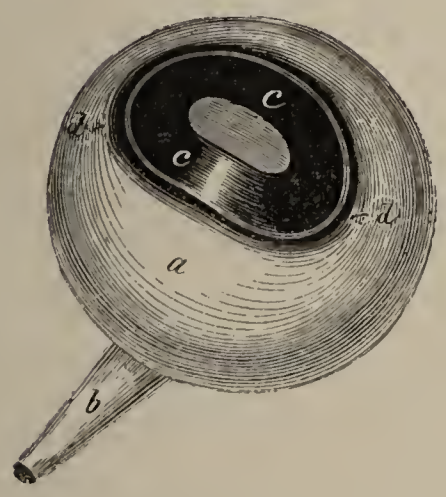

Augapfel des Pferdes von vorne. a Sklera, b Sehnerve, c c Cornea, d d Hornhautringe. (Leyh.)

Fig. 202.

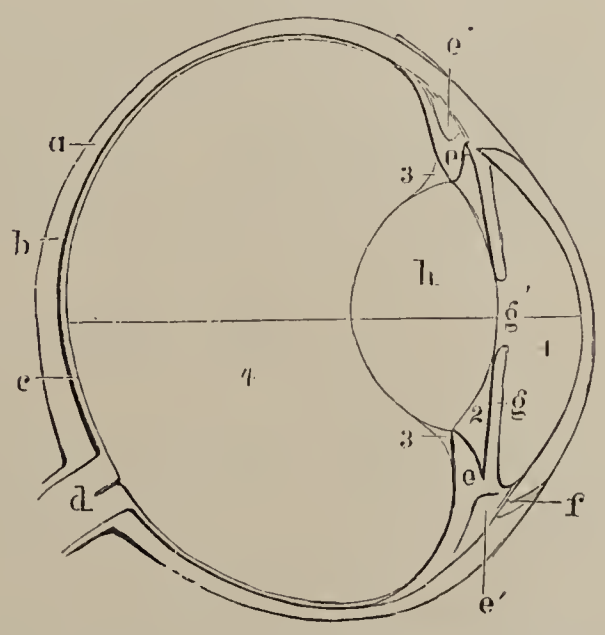

Durchschnitt durch das gefrorene Pferdeauge, natürl. Grösse. 1 Vordere Augenkammer, 2 hintere Augenkammer, 3 Petit'scher Kanal, 4 Glaskörper. a Sklera, b Aderhaut, c Netzhaut, d Sehnerve, e Ciliarkörper, e' Ciliarmuskel f Hornhautfalz, g Iris, g' Papille, h Krystalllinse.

Der Augapfel *(bulbus oculi)* hat die Form einer vorn und hinten abgeflachten Kugel, deren Vorderwand jedoch eine stärkere Wölbung besitzt, als die Rückwand. Der Sehnerv, gleichsam der Stiel des Apfels tritt von hinten an das Auge heran, jedoch nicht in der Mitte der Rückwand, sondern weit nach ab- und auswärts, so dass die Entfernung von der Mitte des Sehnerveneintrittes zum oberen Rande der Cornea 3,3 cm, zum unteren dagegen 2,1 cm beträgt. Die senkrechte Höhe des Augapfels (48 mm) ist etwas geringer, als seine wagrechte Breite (50,3 mm).

Die das Auge in eine vordere und hintere Hälfte teilende Umfangslinie, der Äquator, bildet daher eine oben und unten abgeflachte Ellipse; senkrecht zu ihr laufen durch den vorderen und hinteren Augenpol die Meridiane. Der Tiefendurchmesser des Augapfels, die Augenaxe, misst von Pol zu Pol bei mittelgrossen Augen 44 mm. Die von der Mitte der Cornea zur Mitte des Sehnerveneintrittes laufende Richtungslinie beträgt 31 mm. Das Volumen des Pferdeaugapfels wird von Emmert auf 45 ccm, sein Verhältnis zum Gesamtgewicht des Tieres auf 1 : 4067 angegeben.

Die anatomische Präparation lässt den Augapfel aus 3 Häuten zusammengesetzt erscheinen, von denen die äussere dem mechanischen Schutze des Auges dient, während die mittlere mit ihrem Gehalt an schwarzem Farbstoff die Rückwand der *camera obscura* bildet. Nach vorne ist dieser Camera als bewegliche Blende die Iris eingesetzt. Durch den dahinter gelegenen Ciliarmuskel aber kann die Linse in ihrer Form so verändert werden, dass die Vereinigung der Lichtstrahlen auf dem Augenhintergrunde bei verschieden weiter Einstellung möglich ist. Die innere Augenhaut endlich, dient ausschliesslich der Aufnahme und Weiterleitung der Lichtstrahlen.

Die äussere Augenhaut.

Wegen ihrer Derbheit auch Hornhaut genannt, besitzt diese Schichte nach vorn eine uhrglasförmig in die Kapsel eingesetzte Abteilung, welche als durchsichtige Hornhaut von dem undurchsichtigen Teile unterschieden wird.

a. Die **undurchsichtige Hornhaut** *(sklerotia, sklera, cornea opaca)*, eine weisse Bindegewebskapsel von bedeutender Stärke, ist rückwärts von den Augenmuskeln und dem Augenfett umgeben, vor dem Äquator setzen sich die breiten Sehnen der Augenmuskeln an und ganz vorne bildet die Augapfelbindehaut einen Schleimhautüberzug. Dieser letztere Teil, beim Menschen das sog. Weisse am Auge darstellend, ist bei den Haustieren gewöhnlich von den Augenlidern bedeckt und kommt nur bei starkem Aufreissen der letzteren oder bei Hervordrängen und Seitwärtsbewegungen des Augapfels zum Vorschein. An der Rückwand zeigt die Sklera dort wo die Sehnervenbündel sie durchbohren, ein siebartig durchlöchertes Aussehen *(lamina cribrosa)*; und im Umkreise dieser querovalen Stelle verschmilzt die Sehnervenscheide mit der undurchsichtigen

Hornhaut. Die grosse Öffnung für die durchsichtige Hornhaut zeigt von vorne betrachtet, ebenfalls quereiförmige Gestalt mit stumpfem medialem und spitzerem lateralem Winkel.

Ihre grösste Dicke besitzt die Sklera an der Hinterwand (1,7 mm), am schwächsten ist sie am Äquator (0,5 mm) und von hier nimmt sie nach vorne wieder an Stärke zu (1,3 mm), indem die Sehnen der Augenmuskeln mit ihr verschmelzen.

Die Verbindung mit der mittleren Augenhaut ist äusserst locker, da sich zwischen beiden eine grosse Lymphspalte befindet, welche nur durch einige Gefässe und Nerven überbrückt wird. Die sparsamen Blutgefässe der Sklera kommen von den Arterien der Augenmuskeln sowie den Ciliargefässen und führen zu den entsprechenden Venen ab; bei starker Füllung können sie der sonst glänzend weissen Haut einen rötlichen Anflug verleihen. Die Endigung der von den Ciliarnerven stammenden skleralen Fäden ist noch nicht bekannt.

b. Die **durchsichtige Hornhaut** *(cornea, cornea pellucida).*

Diese Lichtöffnung der äusseren Augenhaut erscheint von vorne, entsprechend der sie umfassenden Öffnung in der Sklera, queroval mit medial gerichtetem Stumpfende. Von der inneren, konkaven Fläche hingegen zeigt sie sich als kreisrunde Schale, deren oberer und unterer Rand an der Aussenfläche um mehrere Millimeter von der Sklera übergriffen wird, während am medialen und lateralen Rande Öffnung der Sklera und Rand der Cornea nahe zusammen liegen. Dementsprechend ist die gegenseitige Berührungsfläche, der Hornhautfalz oben und unten sehr breit, seitlich viel kleiner. Die Wölbung der Cornea ist bei allen Haustieren stärker, als jene der Sklera; bei einigen aber dazu noch ungleich. Beim Pferde findet dies darin seinen Ausdruck, dass der höchste Punkt in wagrechter Richtung nach der medialen Seite hin verschoben ist, die Hornhaut demnach dorthin steiler abfällt, als lateral und auch in dorsoventraler Beziehung findet sich eine geringgradige Verlegung des Gipfelpunktes nach der ventralen Seite. Am gefrorenen Pferdeauge fand Berlin einen Krümmungshalbmesser von 17,6 mm für die vertikale, von 19,5 mm für die horizontale Krümmung. Ähnlich verhält sich die Hornhaut bei allen Tieren mit spaltförmiger Pupille und zwar findet sich die schwächere Krümmung stets in der Längsrichtung der Spalte. Ihre grösste Stärke hat die Cornea am Rande (1,1 mm) am schwächsten ist sie an der Stelle ihrer grössten Wölbung (0,65 mm).

Fünf Schichten sind an der Cornea zu unterscheiden: in der Mitte, als Grundlage der ganzen Schale, das Cornealparenchym, welchem vorne und hinten eine Basalmembran aufliegt. Die vordere Basalmembran ist von einer Epithelschicht *(conjunctiva corneae)* überzogen, die hintere von einer Endothellage (Descemetsche Haut). Für das blosse Auge jedoch ist nur die Conjunctiva von der übrigen Haut unterscheidbar, die übrigen Schichten sind zu fein.

Blutgefässe finden sich nur am Rande der Cornea in einer Breite von $^1/_2$—1 mm. Kapillaren, welche von der Sklera aus eindringen, bilden hier ein Randschlingennetz. Namentlich der venöse Teil dieses Netzes, welcher sich in die vorderen Ciliarvenen ergiesst, ist stark entwickelt und zeigt durch das Zusammenfliessen mehrerer Gefässsprossen entstandene, buchtige Erweiterungen. Die reichlichen Nerven enden zum Teil in der Hornhaut selbst, zum Teil in der Conjunctiva.

Nach dem Tode trübt sich die Hornhaut durch Wasserverlust. Auch nach Entfernung des vorderen Epitheles oder hinteren Endotheles tritt Trübung auf, in diesem Falle jedoch durch Imbibition mit wässeriger Flüssigkeit.

Die mittlere Augenhaut.

Wegen ihres Gefässreichtumes *tunica vasculosa*, Gefässhaut genannt, hat diese Schicht auch den Namen *tunica uvea*, Traubenhaut erhalten und in der That sieht das Auge einer dunklen Weinbeere nicht unähnlich, wenn man die äussere Augenhaut durch Kreisschnitt am Äquator öffnet und hierauf nach hinten und vorne loslöst. In der Nähe des Äquators geht dies ohne Schwierigkeit von statten, indem nur wenige Gefässbrücken die Verbindung zwischen beiden Häuten herstellen. In der Nähe des Sehnerven wird der Zusammenhang jedoch inniger und ebenso am Hornhautfalze. Hinten sind es die zahlreichen Ciliararterien und die Nerven, vorne die Anheftung des Ciliarmuskels, welche beim Ablösen der Sklera durchtrennt werden müssen. Die mittlere Augenhaut zerfällt in drei, durch ihren Aufbau wesentlich von einander verschiedene Abschnitte: 1. die Aderhaut *(chorioidea)*; 2. den Faltenkranz *(corpus ciliare)* und 3. die Regenbogenhaut *(iris)*.

Die **Aderhaut**, *chorioidea*, bildet als hinterer Abschnitt der mittleren Augenhaut den inneren Belag der Sklera. Nach vorne reicht sie bis zur *ora serrata*, wo sie unmittelbar in den Ciliarkörper und die Regenbogenhaut übergeht. Reichliche Blutgefässe bilden an ihrer Aussenfläche eine zierliche Zeichnung, welche sich durch

ihre hellere Färbung von dem schwarzbraunen Grunde abhebt. Aus den durchschnittenen Venenstämmchen treten beim Loslösen der Sklera kleine Bluttropfen aus und ein Teil der Aderhaut bleibt meist in Form eines dicken Pigmentbelages an der undurchsichtigen Hornhaut haften. Die von der Netzhaut überzogene Innenfläche leuchtet bei allen Haustieren mit Ausnahme des Schweines in blaugrünem Schiller, aber nur auf einer halbkreisförmig begrenzten Fläche, an deren Rande der Glanz allmählich verblasst und einem tiefen Schwarze Platz macht. Wie die Sklera, so wird auch die Chorioidea vom Sehnerven durchbrochen *(foramen chorioideae)*.

Von aussen nach innen lassen sich an der Chorioidea 5 Schichten unterscheiden:

1. Die vorhin schon erwähnte, meist an der Sklera hängen bleibende Pigmentschicht ist die *suprachorioidea* auch *lamina fusca* genannt. Hierauf folgt:

2. Die venöse Gefässlamelle, welche am besten übersehen werden kann, wenn man die alles zudeckenden, schwarzen Pigmentzellen mit dem Pinsel entfernt. Die darin verlaufenden Ciliararterien sind weniger deutlich, als die gröberen Ciliarvenen, welche meist vier grössere und zwei kleinere Gefässsterne an der Aussenfläche der Chorioidea bilden, die Strudel- oder Wirtelgefässe *(vasa vorticosa v. venae vorticosae)*, aus deren Sammelpunkten die Stämmchen der Ciliarvenen hervorgehen.

Fig. 203.

Bulbus des Pferdes; Sklera zurückgelegt. a Sklera, b sog. lamina fusca, c Aderhaut mit Ciliarnerven. (Leyh.)

3. Das Tapetum *(tapetum chorioideae)* ist die schillernde Lage der Gefässhaut, welche nach oben im Halbkreise abschliesst, abwärts jedoch etwas weiter reicht, als dies scheinbar der Fall ist, indem sie hier in einer Breite von mehreren Millimetern von der Pigmentschicht der Retina verdunkelt wird.*) Die Basis des Halbkreises liegt demnach dicht über dem Sehnerveneintritt, seine seitlichen Enden in der Nähe der *ora serrata*. Am Sehnerveneintritte selbst fehlt das Tapetum.

*) Man kann sich hievon leicht durch Abstreifen des Pigmentes mit dem Finger überzeugen.

Das *tapetum fibrosum* unserer Pflanzenfresser besteht aus feinen, hauptsächlich quer verlaufenden Fasern und da dieselben um den Sehnerveneintritt eine dicke Lage bilden, nach oben und seitwärts hingegen spärlicher werden, so ändert sich auch die durch Interferenz der Lichtstrahlen entstandene Färbung. Gefässe besitzt das Tapetum selbst nicht, doch wird es von Arterienästchen durchbohrt, welche zu der Choriokapillaris führen, ebenso von Venenzweigen, welche in die Wirtelvenen münden.

4. Die Kapillarschichte *(choriocapillaris)* grenzt unmittelbar an die venöse Gefässlamelle, an der tapetierten Fläche aber ist

Fig. 204.

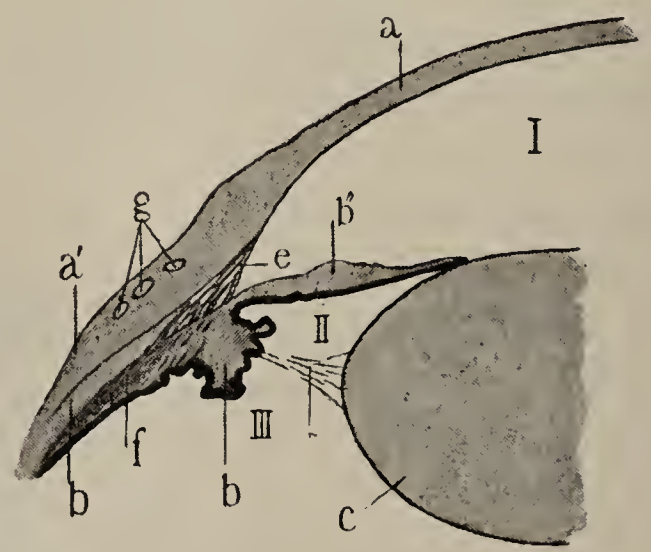

Halbschematischer Durchschnitt durch den vorderen Teil des Augapfels der Katze.
a Cornea, a′ Sklera, b Chorioidea, b′ Ciliarkörper, b″ Iris, c Linse, d *lig. suspensorium lentis,* e *ligamentum pectinatum* und Fontanascher Raum, f Ciliarmuskel. g durchschnittene Venen der Sklera. Der Schlemmsche Kanal ist nicht gezeichnet, da er nicht deutlich vom Fontanaschen Raume getrennt ist. Die zwischen Linse und Ciliarkörper überspringenden Fasern sind das *lig. suspensorium lentis.*
I vordere, II. hintere Augenkammer, III. Glaskörper.

das Tapetum zwischen beide eingeschoben. Sie besteht aus den Kapillaren der Ciliararterien und ist so zart, dass sie mit blossem Auge nicht wahrgenommen werden kann.

5. Die Glashaut *(lamina vitrosa)* ist eine homogene Schicht, welche sich leicht von der Choriokapillaris trennen lässt und den Abschluss der Aderhaut gegen die Netzhaut bildet.

Der **Ciliarkörper** oder Faltenkranz *(corpus ciliare, vec. corona cilaris)* wird am besten übersehen, wenn man den Augapfel im Äquator durchschneidet und seine vordere Hälfte von innen betrachtet. Er erscheint dann am deutlichsten als die Fortsetzung der Aderhaut nach vorne. Durch den Ciliarmuskel, welcher seine Grundlage bildet, ist er dicht hinter dem Hornhautfalze der Sklera angeheftet. Als kreisrunder, gefältelter Wulst umschliesst er die Krystalllinse, mit ihr durch das *ligamentum suspensorium lentis* verbunden.

Die scharfgezogene, feingezahnte Linie, an welcher der Ciliarkörper in die Aderhaut übergeht, heisst *ora serrata* (gezähnter Saum). Grössere und kleinere, radiär gestellte Falten laufen von hier aus gegen den inneren Rand des Wulstes und nach der Art der Fältelung kann man von der Rückfläche aus eine Zone sehr feiner Fältchen, welche an der *ora serrata* beginnen, von der Zone der groben Falten unterscheiden. Die letzteren entstehen durch Sammlung mehrerer feiner Leistchen der Aussenzone und werden als Ciliarfortsätze, *(processus ciliares)* bezeichnet. Im Gegensatze zu dem freien Rande dieser Falten, dem Ciliarfirste, nennt man jene Stelle, wo die einzelne Ciliarfalte mit dem von ihr bedeckten, skleralwärts gelegenen Ciliarmuskel verbunden ist, die Wurzel. Am freien Innenrande des Faltenkranzes biegen die Ciliarfortsätze gegen die Iris um und bilden hier eine freie Spitze, welche den Rand der Kristallinse nicht unmittelbar berührt, sondern durch einen Zwischenraum von ca. 0,5 mm von ihr getrennt ist.

Fig. 205.

Augapfel des Pferdes von vorne, Cornea und der angrenzende Teil der Sklera entfernt. 1 Sklera, 2 Aderhaut von aussen. a Ciliarmuskel, b b Iris, c Pupille, d d Traubenkörner. (Leyh.)

Die **Regenbogenhaut** *(iris)* bildet den vordersten Abschnitt der mittleren Augenhaut. Als bewegliche Blende ist sie der Linse vorgelagert und von der beim Pferde quergestellten Sehspalte *(pupilla)* durchbrochen. Am oberen Rande der letzteren fallen 2—4 schwarzbraune, frei herabhängende und nach vorne stehende Knötchen von Hanfkorngrösse auf, welche am deutlichsten bei stark verengter Pupille sichtbar sind. Von ihrem Mutterboden, der Traubenhaut, haben sie den Namen Traubenkörner erhalten. Auch an dem zierlich gekerbten, unteren Pupillenrande sind meist einige sehr kleine solcher Körnchen zu bemerken. Der Rand selbst liegt in seinem ganzen Umkreise der Linse auf, ohne jedoch mit ihr verbunden zu sein, wodurch die ganze Iris etwas vorgewölbt wird. Die Weite der Pupille ist sehr veränderlich; fast rund bei sehr starker Erweiterung, mehrere Millimeter weit bei gewöhnlichem Tageslicht, wird sie in grellem Lichte zu einem feinen Querschlitz mit etwas weiteren Winkeln. Ihre Vorderfläche ist in der Regel durch Pigment braunschwarz gefärbt, doch kommt auch helleres Braun, gescheckte oder blaue Färbung

vor. Einige Millimeter vom Pupillarrande entfernt, läuft parallel mit diesem eine feingezackte Grenzlinie, welche die ganze Vorderfläche in die, an den Rand grenzende, schmale und glatte Pupillarzone *(annulus iridis minor)* und die breitere Ciliarzone *(annulus iridis major)* scheidet. Die Grundlage dieser Linie bildet der *circulus arteriosus iridis minor*. Ausserdem zeigt die Iris eine Menge feiner Fältchen, von denen einige bei jeder Weite der Pupille vorhanden sind, Strukturfalten, während andere durch den Kontraktionszustand der Iris bedingt werden und daher Kontraktionsfalten heissen. Diese Falten sind auch auf der Ciliarzone

Fig. 206.

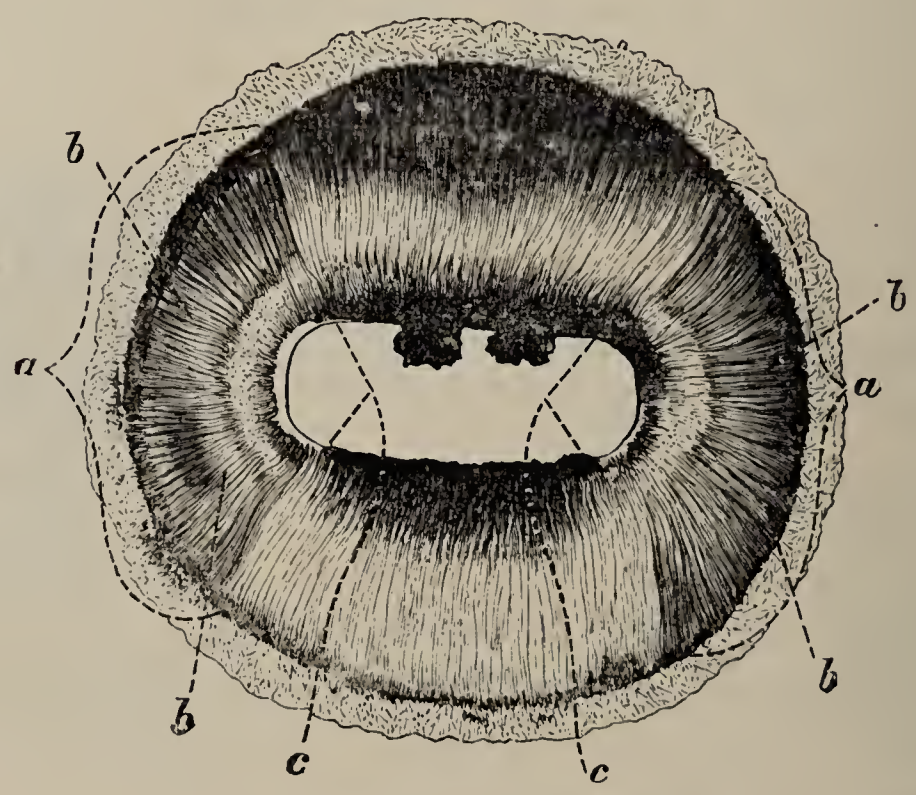

Iris vom Pferde, hintere Fläche, schwach vergrössert. a Accessorische Sphincterinsertion, b b Pigmentzüge, welche die Faserzüge desselben von einander scheiden, c c Punkt, in welchem sich die Fasern desselben zu einer Spitze vereinigen würden. Nach Eversbusch.

der tiefschwarz gefärbten Rückfläche der Regenbogenhaut vorhanden, fehlen hingegen der Pupillarzone.

Bei Abpinselung des Pigmentes auf der Rückfläche einer mehrere Tage in Müllerscher Flüssigkeit gelegenen Pferdeiris gewahrt man an den Pupillenwinkeln je eine dreieckige Stelle, welche deutlich gegen die Winkel zusammenlaufende, radiäre Streifung zeigt. Es ist das die sog. accessorische Sphincterinsertion (Eversbusch).

Zwischen der Vorderfläche der Iris und der Rückfläche der Cornea findet sich ein flüssigkeitserfüllter Raum, die **vordere Augenkammer**, (Fig. 204, I); die **hintere Augenkammer**, (Fig. 204, II) liegt zwischen Iris, Ciliarkörper und Linse. Die Iris ist aber nicht eine völlige Scheidewand zwischen beiden Kammern, sondern es kann durch die Pupille ein Flüssigkeitsaustausch statt-

finden, da der Pupillarrand der Linse zwar aufliegt, nicht aber mit ihr verwachsen ist. Gegen den Glaskörper wird die hintere Augenkammer durch das Aufhängeband der Linse begrenzt, aber ebenfalls nicht verschlossen. (Fig. 204.)

Die innere Augenhaut

zerfällt in die Pigmentschicht und die nervöse Schicht, welche für gewöhnlich unter dem Namen Netzhaut zusammengefasst werden. Die frühere Gepflogenheit, die Pigmentschicht zur Chorioidea zu rechnen, weil sie meist fester an dieser haftet, als an der Netzhaut, muss, als entwickelungsgeschichtlich falsch, verlassen werden.

Der an die Chorioidea angelegte Netzhautabschnitt wird als Sehteil der Netzhaut, von dem Ciliarteile und dem Iristeile unterschieden. Sie sind zwar entwickelungsgeschichtlich sämtlich der Augenbecherwand entsprungen, histologisch jedoch völlig verschieden gebaut (s. S. 459). Die Grenze zwischen Sehteil und Ciliarteil liegt an der *ora serrata*.

Fig. 207.

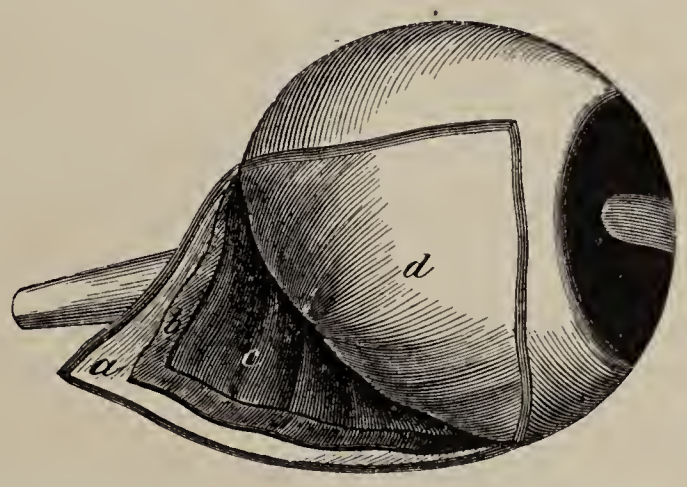

Bulbus des Pferdes mit blossgelegter Netzhaut. a Sklera, b sog. Lamina fusca, c Aderhaut, d Netzhaut. (Leyh.)

Der **Sehteil der Netzhaut** *(pars optica retinae)* ist am stärksten am Sehnerveneintritt und nimmt gegen die *ora serrata* allmählich an Stärke ab.

Im Leben, mit Ausnahme der Pigmentschichte, durchsichtig und durch den Sehpurpur rot gefärbt, erhält er schon kurz nach dem Tode eine Farbe wie mattgeschliffenes Glas. Der Innenfläche der Aderhaut liegt er glatt an und erst beim Eröffnen des Augapfels und Abfliessen des Glaskörpers wirft er sich in Falten, welche an der Eintrittstelle des Sehnerven mit den übrigen Augenhäuten verbunden bleiben.

Der **Ciliarteil** *(pars ciliaris retinae)* ist viel schwächer und ziemlich fest mit dem Ciliarkörper verbunden, dessen sämtlichen Unebenheiten er folgt. Er kann von diesem nicht getrennt werden, ohne dass Pigmentfetzen des Ciliarkörpers an ihm haften bleiben. Ausserdem verbindet er sich innig mit der Begrenzungshaut des Glaskörpers, welche an dieser Stelle besonders verdickt ist und erstreckt sich auch noch auf die Rückfläche der Iris *(pars iridica retinae)*.

Den Iristeil der Netzhaut siehe bei der Histologie S. 459.

Der **Sehnerveneintritt** trägt insoferne seinen Namen mit Unrecht, als nur wenige Fasern vom Gehirne her ins Auge ziehen. Die weitaus grössere Mehrzahl tritt hier aus dem Auge aus und verläuft gehirnwärts. Vorerst mag es aber beim alten Namen bleiben.

Beim Pflanzenfresser liegt dieser Sammelpunkt der Sehnervenfasern unter dem hinteren Augenpol und wie bei allen Haustieren etwas lateral. Von der Innenseite sofort an ihrer weissen Farbe kenntlich, bildet diese sogenannte *papilla optica**) beim Pferde eine mehrere Millimeter im Durchmesser haltende, querovale, flache Grube. Der **Sehnerv** selbst, aus parallelen Nervenfaserbündeln zusammengesetzt, ist an der Durchtrittstelle durch die Augenhäute etwas eingeengt, verbreitert sich jedoch bald wieder. Ausserhalb des Auges wird er umfasst von der Dural-Arachnoideal und Pialscheide, welche sämtlich den entsprechenden Gehirnhäuten entstammen. Auch die unter ihnen befindlichen Lymphräume, Subdural- und Subarachnoidealraum hängen mit jenen des Gehirnes zusammen. Selbst unter der Pialscheide finden sich noch feine Lymphräume, welche mit jenen des Gehirnes in Verbindung stehen. Sowohl von der Pialscheide, als auch von dem zentralen Bindegewebstrang gehen Bindegewebszüge in radiärer Richtung durch den Nerven und teilen ihn in starke Bündel. Indem diese einzeln die Sklera durchbohren, entsteht hier eine siebförmig durchlöcherte Stelle, *lamina cribrosa*, welche beim Pferde und den Wiederkäuern sehr kräftig und pigmentiert ist.

In der Längsaxe des Sehnerven läuft in zentrales Bindegewebe eingebettet, die Zentralarterie und Zentralvene, beide kommen auf der Innenfläche nicht als Stämmchen zu Tage, sondern haben sich schon 2—3 mm vor dem Sehneryeneintritte geteilt. In feine Ästchen aufgelöst, treten sie im äussersten Drittel der *papilla optica*, nahe dem Rande derselben an die Oberfläche und auf die Netzhaut über. (Näheres siehe bei den Blutgefässen des Auges Seite 438.) Ihre Füllung verleiht der Papille im Leben eine rötliche Färbung.

Die *papilla optica* besitzt ausser den eintretenden Sehnervenfasern keine nervösen Gebilde, wesshalb diese Stelle blind ist.

Gefässe. Die Netzhaut wird von einem eigenen Gefässe, der Zentralarterie der Netzhaut, versehen. Bei Tieren, wo die Zentralarterie sehr schwach, wie dies beim Pferde der Fall ist, geschieht

*) Beim Menschen, von welchem der Name stammt, ist eine wirkliche Papille vorhanden.

die Ernährung grösstenteils von der *chorio-capillaris* der Chorioidea aus. Näheres siehe bei den Gefässen des Auges.

Die **Krystalllinse**, *lens cristallina*, (Fig. 202 h),

ist ein am Rande durchsichtiger, bikonvexer Körper von ziemlicher Derbheit. Ihr Kern ist dichter als die Randteile, ihre vordere Fläche flacher*) als die hintere, so dass die Radii beider Flächen sich etwa wie 3 : 2 verhalten.

Nach den Messungen Berlins am gefrorenen Bulbus zeigte die Krystalllinse eines Pferdes folgende Verhältnisse: Axe der Krystalllinse 13,25 (12,0)**); Durchmesser der Krystalllinse 19,5 (21,4); Krümmungsradius der vorderen Linsenfläche 13,5 (15,0); Krümmungsradius der hinteren Linsenfläche 9,5 (10,0); Abstand des Mittelpunktes der vorderen Linsenfläche von der Mitte der Cornea 8,5; ebenso von der hinteren Linsenfläche 21,75. Ort der inneren Augenaxe 43,5; Transversalaxe (innere) des Bulbus 46,5; Vertikalaxe (innere) 43,6. — Den Totalbrechungsindex der Krystalllinse des Pferdes (n_2) berechnet Berlin zu 1,4887.

Bau. Die Linse wird aussen von der **Linsenkapsel** umhüllt, einer elastischen Haut, die an der vorderen Wand stärker, als an der hinteren, die Linse in Spannung erhält und in der tellerförmigen Grube des Glaskörpers ziemlich fest mit der *limitans hyaloidea* des Glaskörpers verbunden ist. Am Rande hängt sie durch das *ligamentum suspensorium lentis* mit dem Ciliarkörper zusammen. Die eigentliche Linsensubstanz wird von den konzentrisch geschichteten Linsenfasern gebildet. Daher kommt es auch, dass schon die frische Linse, noch mehr jedoch die gehärtete oder getrocknete, wie eine Zwiebel, sich in einzelne Blätter zerlegen lässt. Die einzelnen Linsenfasern verlaufen in der Hauptsache meridional, entspringen und enden zum weitaus grössten Teile an den sog. **Nähten**. Diese Nähte können an der frischen Linse nicht wahrgenommen werden; legt man letztere jedoch etwas in Weingeist, oder trocknet sie ein wenig, dann erscheinen sie sowohl an der vorderen als an der hinteren Fläche in Form eines regelmässigen, dreistrahligen oder sechsstrahligen Sternes, dessen Mittelpunkt im Pole liegt. Jedoch sind diese **Nahtsterne** an der Vorder- und Hinterfläche der Linse nicht gleichgelagert. Durch Kochen (auch Trocknen) zerfällt die Linse, den Strahlen dieser Sterne entsprechend, in keilförmige Stücke, ähnlich den Teilstücken einer Orange.

---

*) Bei der Katze ist es umgekehrt.

**) Die in Parenthese beigefügten Zahlen stammen von einer ähnlichen, früher von mir (Franck) ausgeführten Messung.

Die Linse ist nerven- und gefässlos, beim Fötus liegt sie jedoch in einem gefässreichen Sack, der durch die, von der Zentralarterie der Netzhaut stammende Kapselarterie *(art. capsularis)* versorgt wird.

Der **Glaskörper,** *corpus vitreum*, (Fig. 202, 4)

füllt den hinter der Linse und dem Ciliarkörper gelegenen Teil des Augapfels aus und hat sohin die Gestalt einer Halbkugel, an deren nach vorne schauender Basis eine tellerförmige Grube *(fossa patellaris)* zur Aufnahme der hinteren Linsenwölbung sich befindet. Umhüllt wird der Glaskörper von der Begrenzungshaut *(limitans hyaloidea)*, im Inneren besteht er aus einer durchsichtigen, halbflüssigen Gallertmasse.

Die Axe des Glaskörpers wird von einem Lymphkanale (canalis hyaloideus) durchzogen, von welchem zahlreiche Seitenäste ausgehen, die schliesslich auch mit den Räumen des *ligamentum suspensorium lentis*, sowie den perivaskulären Räumen der Netzhautgefässe in Verbindung stehen. Der Kanal liegt an Stelle der Kapselarterie, die er während der Entwickelung des Auges beherbergte und welche später schwindet. Auch das *ligamentum suspensorium* erhielt ursprünglich hievon Gefässe (Eversbusch).

Der Glaskörper zeigt, wie man gut am gefrorenen Auge sehen kann, konzentrische Schichtung, die durch eine Wechselfolge von festen und weniger festen Lagen bedingt ist. Es mag diese Schichtung zum Teile den Lymphräumen des Glaskörpers entsprechen. Am Ciliarkörper und in der Fossa patellaris wiegen die festen Stellen vor.

Das **Aufhängeband der Linse,** *ligamentum suspensorium lentis*, wird von Bündeln radiär verlaufender, sehr elastischer Fasern hergestellt, die sich mit den Firsten der Ciliarfortsätze verbinden, gegen die Linse hin ziehen, innig mit deren vorderer und hinterer Kapselwand verschmelzen und so die Linse tragen. Zwischen den Faserbündeln des Bandes bleibt ein grossmaschiges Lückenwerk übrig, welches den Linsenrand kreisförmig umgiebt und den **Petit**schen **Lymphraum** darstellt. Man darf sich demnach unter letzterem keinen Raum vorstellen, der durch eine vordere und hintere Wand abgeschlossen wäre, sein Lückenwerk steht vielmehr durch spaltförmige Öffnungen nach vorne mit der hinteren Augenkammer, nach hinten mit den Lymphräumen des Glaskörpers in Verbindung. (Fig. 204.)

Die Blutgefässe des Augapfels. Fig. 209.

Das Blutgefässsystem des Augapfels gliedert sich in zwei, fast völlig von einander geschiedene Abteilungen:

a. in das Netzhautgefässsystem und

b. in jenes des Uvealtractus (sog. Ciliargefässsystem).

Das erstere besorgt die Ernährung des grössten Teiles der Retina und des Sehnerven-Eintrittes, das letztere ernährt die Aderhaut, den Ciliarkörper und die Iris, sowie die Sklera und die Peripherie der Cornea; beim Pferde aber auch eine grosse Partie der Netzhaut.

a. Das **Netzhautgefässsystem** (e e′) wird gebildet von den Verzweigungen der *art. centralis* und *vena centralis retinae.* Die erstere ist ein Ast der Augenarterie oder einer hinteren Ciliararterie. Beim **Pferde** findet die Teilung der Zentralarterie in ihre Äste noch innerhalb des Opticus 2—3 mm von der Papille entfernt statt. — Die Äste laufen trichterförmig auseinander, um randständig, meist an der Grenze des mittleren und äusseren Drittels der Sehnervenscheibe, in einer Zahl von 30—40 in die Retina überzutreten. (Fig. 208.) Der Kranz dieser sehr feinen, mit freiem Auge schwer sichtbaren, Gefässe bildet die Form eines Quer-Ovals mit unten eingekerbten Rande (Nierenform), welches sich nach beiden Seiten nur ca. 1 Papillen-Querdurchmesser, nach oben und nach unten aber nur $^3/_4$ Höhendurchmesser des Sehnerven weit in die

Fig. 208.

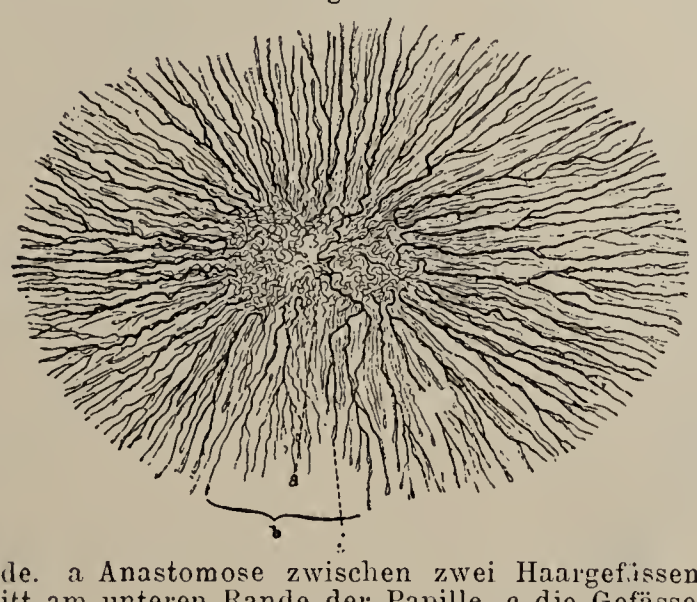

Retinalgefässe vom Pferde. a Anastomose zwischen zwei Haargefässen auf der Papille, b der keilförmige Ausschnitt am unteren Rande der Papille, c die Gefässe dieses Ausschnittes. (Aus Ellenbergers Histologie.)

Retina verbreitet. — Die Gefässe, welche sich nur in der Nervenfaserschicht verzweigen, bilden kein Kapillarnetz, sondern es gehen alle Arterien, auch ihre feinsten Äste, durch enggewundene Schleifen in die Venen über.

Der Querschnitt der Papille selbst ist durchsetzt von einem dichten Gefässschlingennetz, das gebildet wird durch 1. feinere Gefässchen, welche den Zentral-Gefässen des Opticus entstammen; 2. durch rückläufige Ästchen der Hauptgefässe der Retina; 3. durch die hinteren kurzen Ciliargefässe, welche sich mit den der Zentralarterie und -Vene zugehörigen Gefässen auf der Papille verbinden, die *papilla optica* kreisförmig umgreifen und den sog. Haller-Zinn'schen Gefässkranz darstellen. (Fig. 209, l.) Alle diese feinsten Verästelungen zusammen bilden ein zweischichtiges, weitmaschiges Netz, welches schleifenförmige Übergänge von der einen in die andere Schicht zeigt. — Um alle Retinalgefässe finden sich, dieselben mehr oder weniger vollständig einschneidend, perivaskuläre Lymphkanäle, welche mit denen der peripheren Glaskörperzone in Verbindung stehen.

Mikroskopische Anordnung der Netzhautblutgefässe. Beim **Kalbe** fand Bruns, dass die kapilläre Auflösung durch ein oberflächliches, arterielles und ein tieferes, venöses Netzwerk geschieht. Ein *circul. venos. anter.* besteht beim Kalbe nicht. Gefässfrei sind die Stäbchen- und Zapfenschicht, sowie die äussere Körnerschicht. Die Kapillaren liegen in und zu beiden Seiten der inneren Körner-

schicht. Die grössten Gefässe aber finden sich in der Nervenfaserschicht und etwas kleinere in der Ganglienzellenlage. — Ähnlich wie das Kalb, verhält sich auch das **Schaf,** nur dass hier an einzelnen Stellen Endarterien in Endvenen übergehen, was bei jenem nicht der Fall ist. — Auch beim **Schweine** findet sich in der Hauptsache dasselbe, doch verwandeln sich die meisten Arterien erst in der inneren reticulären

Fig. 209.

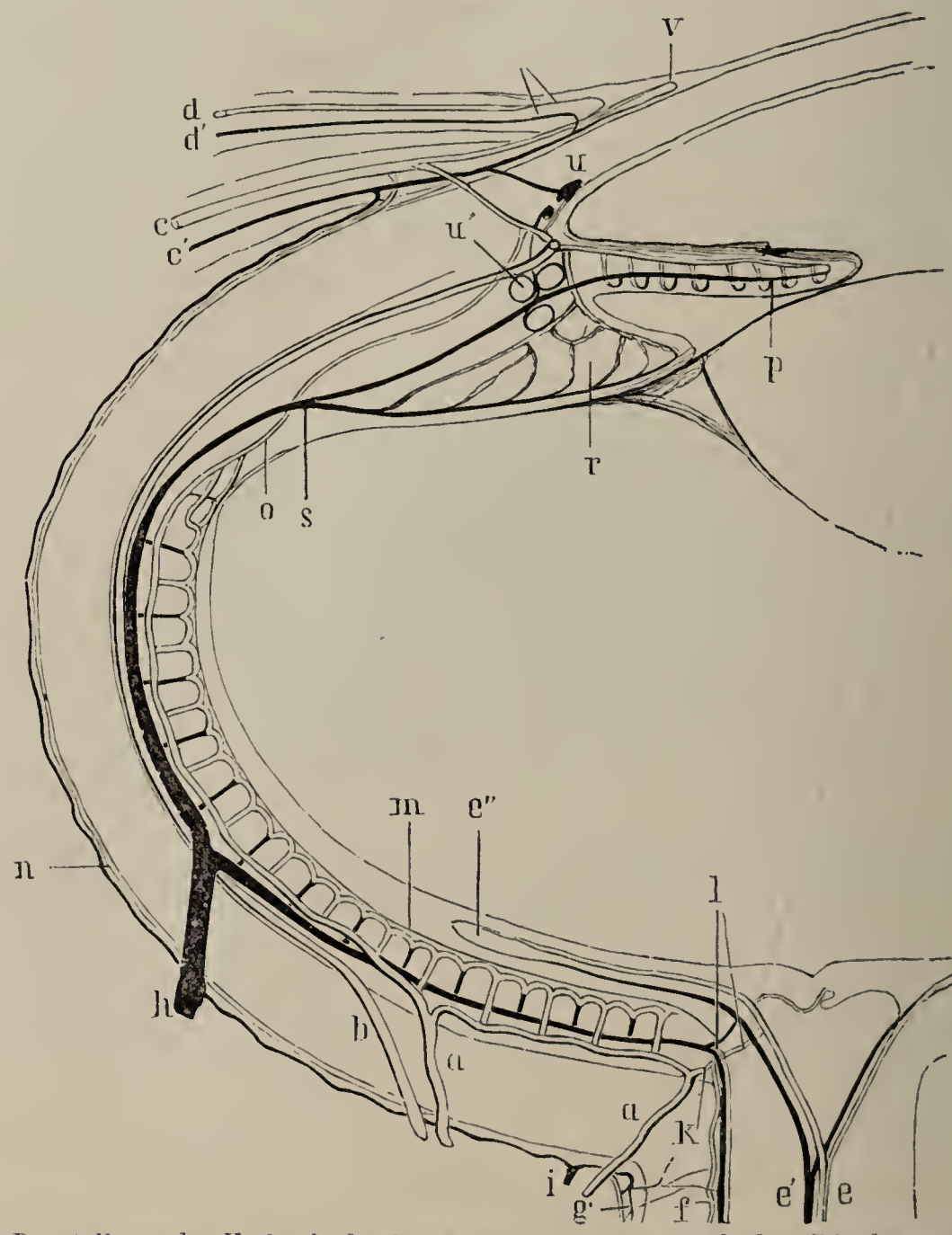

Schematische Darstellung des Verlaufs der Blutgefässe im Auge (nach dem Pferdeauge angefertigt). Horizontalschnitt, Venen schwarz, Arterien hell. a a *Arteriae ciliares post. brev.*, b *Art. cil. post. longa,* c c' *Art.* u. *Ven. cil. ant.,* d d *Art.* u. *Ven. conjunctivae post.,* e e' *Art.* u. *Ven. centralis retinae,* e'' Umbiegungsstelle der Zentralarterie der Netzhaut in die gleichnamige Vene, f Gefässe der inneren, g der äusseren Opticusscheide, h *Vena vorticosa,* i *Ven. cil. post. brevis,* k Ast der *Art. cil. post. brev.* zum Opticus, l Anastomosen der Chorioidealgefässe mit jenen des Opticus, m *Chorio-capillaris,* n episklerale Arterien, o *Art. recurrens chorioideae,* p Gefässe d. Iris, r Gefässe d. Ciliarkörpers, s Ast der *Vena vortic.* aus dem Ciliarmuskel, u Durchschnitt des Schlemmschen Kanales, u' Durchschnitt des Fontanaschen Raumes, v Randschlingennetz der Hornhaut.

Schicht in Kapillaren und letztere gehen häufig schon in der inneren Körnerschicht in grössere Venen über. — Das Kapillarnetz der **Hundenetzhaut** hat am meisten gemein mit der Kalbsretina mit dem Unterschiede, dass die letzten Ausläufer der Gefässe in der äusseren reticulierten Schicht durch diese bis an den inneren Rand der äusseren Körnerschicht reichen. Auf der Papille ist ein Venenbogen vorhanden. — Die Kapillarverteilung der **Katzennetzhaut** verhält sich im Allgemeinen wie beim Hunde, doch

sind wie beim Schweine arterielles und venöses Kapillargebiet schäfer getrennt. Die Arterien und Venen verästeln sich pinselförmig. (Bruns, Zeitschrift für vergleichende Augenheilkunde 1881 S. 728. Vergl. Histologie des Auges S. 456.)

b. Das **Ciliargefässsystem** (Fig. 209, a, b, c) versorgt die ganze mittlere Augenhaut, den Hornhautrand, sowie die Sklera und den an den Hornhautrand angrenzenden Teil der skleralen Bindehaut.

Die arteriellen Verzweigungen werden unterschieden in: 1. h i n t e r e k u r z e C i l i a r a r t e r i e n (4—6 an Zahl), welche in der Nähe des Sehnerven durch die Sklera zur Aderhaut übertreten; 2. h i n t e r e l a n g e, die (2 an Zahl), etwas weiter nach vorn, die eine medial, die andere lateral gelegen, die Sklera durchbohren; 3. v o r d e r e C i l i a r a r t e r i e n, welche nahe dem Cornealrande durch die Sklera treten, um zum vorderen Teile des Uvealtractus zu gelangen. — Die (sub 1 und 2) genannten Äste, welche vorzugsweise die Aderhaut versorgen, entstammen der Augenarterie unmittelbar, während die vorderen Ciliargefässe Äste der Muskelarterien sind (a b c).

Die Venen, welche meist nicht gepaart mit den Arterien verlaufen, sind: 1. (4—6) h i n t e r e C i l i a r v e n e n, welche dicht hinter dem Äquator die Sklera durchbohren. — Sie werden auch Wirtelvenen, *ven. vorticosae,* genannt; 2. die k l e i n e n h i n t e r e n C i l i a r v e n e n verlaufen ausserhalb der Sklera mit den gleichnamigen Arterien, führen aber nur Blut aus der Sklera heraus; 3. die v o r d e r e n C i l i a r v e n e n, welche am Hornhautrande die Sklera durchbohren und aus dem Strahlenkörper Blut sammeln (h i c′).

Die genauere Verteilung des Ciliargefässsystemes in der mittleren Augenhaut geschieht in folgender Weise:

1. Die eigentliche C h o r i o i d e a wird versorgt von den hinteren kurzen Ciliararterien und in ihrem vordersten, an den Ciliarkörper angrenzenden Teil durch eine veränderliche Zahl rückläufiger Ästchen, die von den langen hinteren und den vorderen Ciliararterien kommen und mit den Verzweigungen der hinteren kurzen Ciliararterien anastomosieren (o). — Alle diese Gefässe dringen, sich fortwährend dichotomisch teilend, allmählich gegen die tieferen Schichten der Aderhaut vor, um sich schliesslich an der Innenfläche derselben in die Choriokapillaris (m) aufzulösen. Diese, in ihrer Dichtigkeit bei den verschiedenen Tieren und an verschiedenen Stellen ungemein schwankend, erstreckt sich nach vorne mit einem unregelmässig zackigen Rande bis zur *ora serrata*, jedoch in der Weise, dass der *orbiculus ciliaris* selbst keine Kapillaren mehr besitzt. — Die Choriokapillaris ist besonders stark bei den Tieren mit wenig entwickelten Netzhautgefässen (Pferd, Kaninchen).

2. *C o r p. c i l i a r e* und *i r i s* erhalten ihr Blut hauptsächlich von den z w e i hinteren langen und von den vorderen Ciliararterien. Die ersteren, eine laterale und mediale Arterie, spalten sich im vorderen Teile des Ciliarmuskels oder auch fast ebenso oft in dem peripheren Ansatze der Iris je in einen oberen und unteren Ast, welche kreisförmig in der Richtung des Muskels, bezw. der Irisperipherie verlaufen und, indem sie sich mit den Enden der 2 Äste, welche der entgegengesetzt verlaufenden Arterie angehören, verbinden, den sog. *circulus irid. arteriosus major* bilden.

D e r V e r l a u f d i e s e s G e f ä s s k r a n z e s i s t b e i P f e r d, K a l b, Z i e g e, S c h a f, K a t z e s c h o n m i t f r e i e m A u g e w a h r n e h m b a r, i n d e m s o w o h l d i e U r s p r u n g s w u r z e l n d e s G e f ä s s k r e i s e s, a l s a u c h d i e A n f a n g s t e i l e d e s s e l b e n w u l s t a r t i g a n d e r I r i s o b e r f l ä c h e h e r v o r r a g e n.

Von dem *circul. irid. art. major.* ziehen zahlreiche, starkwandige, mehr oder weniger radiär zur Pupille gestellte, Äste ab, von denen einige in der Nähe des Pupillarrandes sich zu einem zweiten Gefässkreise *(circul. arter. irid. min.)* vereinigen. Die übrigen Zweige laufen unmittelbar zum Pupillarrande hin, und gehen dort, sich in ein weitmaschiges Kapillarnetz auflösend, in die Venen über. — Ausserdem entsendet der *circul. irid. art. maj.* Äste zu dem Ciliarkörper und dessen Fortsätzen, welche dort vielfach anastomosieren mit Zweigen, die den anderen Ciliararterien entstammen, und mit ihnen ein sehr dichtes Kapillarnetz bilden.

Der grösste Teil des Venenblutes der mittleren Augenhaut fliesst durch die *ven. cil. posticae* ab. — Das aus der *choriocapillaris* in die äusseren Aderhautschichten übertretende und in diesen kreisende, venöse Blut sammelt sich in zahlreichen Kanälen, welche radienartig und leicht bogenförmig gekrümmt, sich von allen Richtungen her in ein gemeinsames Abflussrohr, eine *ven. cil. post.*, ergiessen. — Dadurch bekommt das ganze Venennetz, welches sich in einer der ven. cil. post. vereinigt, ein wirtelartiges Aussehen, wesshalb man diese auch Wirtelvenen nennt. — Sie sammeln das Blut aus der eigentlichen Chorioidea und auch die verwickelt verlaufenden Venen der Iris, der Ciliarfortsätze, sowie die meisten des Strahlenkörpers fliessen ihnen zu. — Dabei bilden die vorderen Äste der *venae vorticosae* an der hinteren Grenze des *corpus ciliare* einen mehrfachen Anastomosenkranz, in welchen sich die, aus dem Ciliarkörper kommenden Venen einsenken, den sog. *circulus venosus Hovii.*

Die *venae vorticosae* gehen, nachdem sie die Sklera durchbohrt haben, in die Augenvenen und den kavernösen Blutleiter über.

Der Anteil des Ciliargefässsystems an der Ernährung der Sklera und Cornea ist folgender:

Die Sklera erhält von den Ciliararterien und Venen vor deren Durchtritt durch sie, zahlreiche Ästchen, welche an der Aussenfläche verlaufen. — Besonders mächtig ist das Gefässnetz aber an dem vorderen Teil der Sklera, in der Umgebung des Hornhautrandes. Hier geben die vorderen Ciliararterien vor ihrem Übertritt zum *corpus ciliare* teils feine Zweige ab für die Oberfläche der Sklera, teils biegen sie in der Nähe der Corneaperipherie um und bilden, indem sie vielfache bogenförmige Verbindungen unter einander eingehen, aus welchen wiederum zahlreiche Ästchen entspringen, das reichentwickelte Randschlingennetz der Cornea (v. Fig, 209).

Nur wenige Äste aus den Verbindungsbögen treten als vordere Conjunctivalarterien zur *conj. sklerae* über. Gleicherweise sind die venösen Bahnen, die vorderen Ciliarvenen, nahe dem Cornealrande besonders mächtig entwickelt in dem sog. Schlemmschen Kanal (u). Es ist dies ein kreisförmiger Venenkranz, *plexus venosus ciliaris* (Leber), der in der innersten Schichte der Sklera dicht bei der vorderen Anheftungsstelle des Ciliarmuskels gelegen ist und sowohl mit den, aus dem letzteren herkommenden Ästen der vorderen Ciliarvenen, wie mit den episkleral verlaufenden Zweigen *ven. cil. antic.* zusammenhängt. — Ausserdem führen die vorderen Ciliarvenen das Blut aus den vorderen Bindehautvenen aus dem Randschlingennetze der Hornhaut ab, an dessen Arkadenbildung sie in gleicher Weise beteiligt sind, wie die vorderen Ciliararterien. — Der *plexus venos. ciliaris* darf nicht verwechselt werden mit dem Fontanaschen Raume (u'), dem Fächerwerk, welches sich zwischen der hinteren Corneoskleral-Grenze und dem Ansatzpunkte der Iris resp. des *corpus ciliare* ausbreitet. Derselbe ist vielmehr ein Lymphraum, welcher für die Abfuhr des *humor aqueus* bestimmt ist und in offener Verbindung mit dem Schlemmschen Venengeflechte steht.

Die **Lymphbahnen des Auges** zerfallen in die Lymphbahnen des Augapfels und in jene der äusseren Teile des Auges. Sie sind jedoch nicht scharf von einander zu trennen. Die Lymphbahnen des Bulbus lassen sich in einen hinteren und vorderen Abschnitt bringen.

a. Die **hinteren Lymphbahnen des Auges** werden hergestellt von den Abflusswegen der Chorioidea und Sklerotica (Perichorioidealraum) und von jenen der Netzhaut. Der Perichorioidealraum befindet sich zwischen Sklera und Chorioidea und reicht vom Sehnerveneintritt bis zum Ciliarkörper. Es stellt einen mantelförmigen, mit vielen Verbindungsbrücken durchsetzten, schmalen Hohlraum dar, der mit einem Endothele ausgekleidet ist. Dieser Raum ermöglicht die leichte Trennung der Sklera von der Chorioidea. Der Abfluss der Lymphe erfolgt vermittelst perivasculärer Räume, welche die *venae vorticosae* umhüllen, in den sogen. Tenonschen Raum. Dieser ist unmittelbar an der Aussenfläche der Sklera gelegen und wird von einer dünnen Haut, der Tenonschen Kapsel, äusserlich abgegrenzt. Wo sich Muskeln an das Auge

Fig. 210.

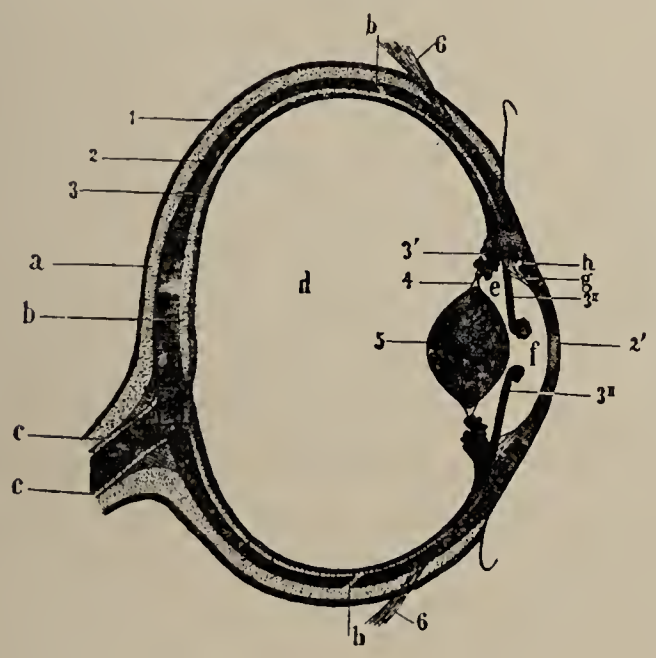

Schema der Lymphräume des Auges. 1 Tenonsche Kapsel, 2 Sklera, 2' Cornea, 3 mittlere und innere Augenhaut, 3' Ciliarkörper, 3'' Iris, 4 *ligam. suspensor. lentis*, 5 Linse, 6 Sehnen der Augenmuskeln. a Tenonscher Lymphraum, nach hinten in den supravaginalen Raum übergehend. b Suprachorioidealraum, c Subduralraum des Opticus, d Glaskörper, e hintere, f vordere Augenkammer.

ansetzen, ist der Tenonsche Raum unterbrochen, er wird dadurch in einen vorderen und hinteren Abschnitt zerlegt, welche beide aber unter sich zusammenhängen. Mit den Muskelscheiden steht er nicht in Zusammenhang, wohl aber mit einem Raume, welcher den Sehnerven von aussen umhüllt und als supravaginaler Raum desselben bezeichnet wird. Er steht unmittelbar mit dem Subduralraum des Gehirnes und durch letzteren mit den Lymphgefässen des Halses in Verbindung.

Die Lymphbahnen der Netzhaut laufen perivasculär um die Retinalgefässe und stehen in unmittelbarem Zusammenhange mit den Lymphbahnen des Glaskörpers und dem sog. Petitschen Raume. Die Lymphe gelangt demnach von der Retina zum Zentralkanale des Glaskörpers, von diesem in dessen Seitenverzweigungen und von den letzteren in das Lückensystem des Petitschen Raumes. Letzterer steht aber wieder in offener Verbindung mit der hinteren Augenkammer und so ergiebt sich, dass die Lymphe von der Netzhaut und dem Augenhintergrunde in die Augenkammern abfliesst.

Die Lymphkapillaren der Chorioidea lassen sich nach Alexander besonders schön beim Pferde darstellen. Sie bilden ein ausserordentlich dichtes Maschenwerk, von dem kleinere Ausläufer in die Umgebung ziehen. Am tapetierten Teile der Augen sind die Kapillarmaschen gröber.

b. Die **vorderen Lymphbahnen des Auges.** Die vordere und hintere Augenkammer sind Lymphräume, deren Lymphe wohl dem blutgefässreichen hinteren Teile der Iris und dem Ciliarkörper entstammt. Der Abfluss des Kammerwassers erfolgt vom pheripheren Winkel der vorderen Augenkammer aus. Von hier aus gelangt dasselbe nämlich durch Lymphspalten in den Fontanaschen Raum und von jenen durch unmittelbare Verbindungswege in den sog. Schlemmschen Kanal, d. h. in peripherische Venen.

Die Lymphgefässe der Bindehaut siehe bei der Conjunctiva.

Das Auge der Wiederkäuer.

A. Schutzteile.

Die Augenlider verhalten sich wie beim Pferde, ebenso die Nickhaut; doch findet sich hier beim Schafe nur 1 Ausführungsgang der Nickhautdrüse, beim Rinde in der Regel 3 Mündungen oder zwei grosse und mehrere kleine. Der Knorpel des 3. Augenlides ist im unteren Teile stärker, im oberen ankerförmig. Die Thränendrüse ist im oberen Teile dicker, ihr nach unten dünner werdender Teil ist manchmal losgetrennt, so dass die Drüse aus zwei Abteilungen besteht. Neben den 6—8 grösseren sind eine Anzahl kleinerer Ausführungsgänge vorhanden. Der Thränenkanal ist beim Rinde 10,5—11 cm lang und manchmal mit einer unvollständigen Scheidewand am Beginne des oberen Teiles ausgestattet, sein Verlauf ist ziemlich geradlinig. Die Thränenkarunkel ist klein, die Thränenpunkte sehr weit, die untere Mündung etwas verborgen, da sie an der Innenfläche der Flügelfalte gelegen ist. Beim Schafe verläuft der Kanal in dorsal offenem Bogen in einer Länge von 12,2 cm. Vor der Mündung findet sich eine 5 mm lange, taschenförmige Erweiterung, welche dem Rinde fehlt. Die Öffnung selbst ist 1,5—2 mm breit und liegt im lateralen Teile des Nasenloches.

Die übrigen Schutzteile und die Muskeln verhalten sich im Allgemeinen wie beim Pferde.

B. Der Augapfel

ist etwas kleiner als der des Pferdes, im wesentlichen jedoch diesem ähnlich. Die Sklera erscheint leicht bläulich und ist meist mit pigmentierten Stellen besetzt. Die Cornea zeigt ähnliche Wölbung wie beim Pferde. Die mittlere Augenhaut ist äusserlich gleich derjenigen des Pferdes, auf der Innenfläche leuchtet das Tapetum beim Kalbe schön blaugrün mit deutlichem rötlichem Schimmer in der Mitte; ausserdem ist es eigentümlich moiréeartig glänzend; ähnlich so verhält es sich bei Ziege und Schaf, bei welch letzterem jedoch der moiréeartige Glanz schwächer ist. (Preusse.) In Form, Lage und Grössenverhältnissen stimmen die Tapeta der Wiederkäuer im Allgemeinen überein. Beim Rinde nimmt es einen grossen Teil des lateralen Augengrundes ein, medial bildet es nur einen schmalen Streifen. Ähnlich so das des Schafes; während das Tapetum der Ziege eine mehr viereckige Gestalt hat und gleichmässiger über beide Teile des Auges verbreitet ist (Preusse). Die Vorderfläche der Iris ist beim Rinde dunkler als beim Pferde; beim Schafe meist gelbbraun;

bei der Ziege bläulich, auch kommen nicht selten blaue oder gescheckte Augen vor. Die feinen Fältchen auf der Irisvorderfläche sind beim Rinde zahlreicher und feiner, als beim Pferde; die Hinterfläche zeigt zarte, radiäre Fältchen. Der Pupillarrand ist fein gekerbt, Traubenkörner fehlen wie den übrigen Haustieren. Die Gefässe*) der Netzhaut sind mit blossem Auge sehr leicht zu erkennen; kräftige Arterienstämme verbreiten sich von der Papille aus über die Retina und gehen in Venen über, welche zumeist neben den Arterien herlaufen. Der Sehnerveneintitt ist beim Schafe noch weiter nach unten und lateral vom hinteren Augenpole gelegen, als beim Rinde. Die Papille ist bei allen Wiederkäuern queroval und flach, bei der Ziege trichterförmig vertieft.

Fig. 211.

Retinalgefässe vom Schafe. Retinalgefässe vom Kalbe.
(Aus Ellenbergers Histologie.)

Der Glaskörper ist bei den Wiederkäuern etwas derber als beim Pferde. Die Linse zeigt keine wesentlichen Unterschiede, ebensowenig die übrigen Teile des Augapfels.

Blutgefässe. Beim **Rinde** entspringt die Zentralarterie der Netzhaut in der Regel unmittelbar aus der Augenarterie, seltener aus einer hinteren Ciliararterie. — Dicht vor dem Sehnerveneintritte teilt sie sich, gleich der Zentralvene, in 3 Äste (bisweilen auch 4), von welchen der nach oben gehende *(art. et ven. retin. sup.)* die beiden nach unten vorn und nach unten hinten verlaufenden *(art. et ven. inferior. nasal. et tempor.)* an Stärke und Länge bedeutend übertrifft. — Der Ursprung dieser Gefässe auf der Papille ist durch die in den Glaskörper ca. 2,5 mm weit vorspringende, bisweilen noch blutführende, meist indess verödete, embryonale *art. hyaloidea* verdeckt. — An der Bildung des papillaren Kapillarsystemes sind ausserdem beteiligt kleinere Ästchen, welche aus den genannten retinalen Hauptästen noch auf der Papille entspringen und gleich an Ort und Stelle sich in ein weitmaschiges Kapillarnetz auflösen. — In dem retinalen Verlaufe der Hauptäste strahlen von ihnen zahlreiche Seitenäste,

*) Vergl. Langenbacher, vergleichende anat. Untersuchungen über das Blutgefässsystem der Netzhaut und Bruns, Zeitschr. f. vergl. Augenheilkunde von Berlin und Eversbusch. 1882. Heft 2.

zumeist unter rechtem Winkel, ab, die indessen an keiner Stelle mit einander anastomosieren, was auch bei den Venen nicht der Fall ist. — An der *ora serrata* biegen die Venen bogenförmig um. Den längsten Bogen bildet die *ven. inf. nasal.*, welche meist die halbe Peripherie der Retina umkreist. — Die Kapillaren der Netzhaut stellen ein ziemlich engmaschiges Netzwerk dar, das in 2 Territorien über einander gelagert ist, ein oberflächliches, aus den Arterien hervorgehendes und ein tieferes in die Venen sich ergiessendes.

Die grössten Gefässe liegen in der Nervenfaserschicht. Etwas kleinere (Venen) in der Ganglienschicht. Das oberflächliche Kapillarnetz breitet sich in der Nervenfaserschicht, das tiefere in und zu beiden Seiten der inneren Körnerschicht aus. Die Zentralvene der Netzhaut ergiesst sich in den fächerigen Blutleiter.

2. Beim **Schafe** sind die Verhältnisse im Allgemeinen dieselben, wie beim Rinde. — Nur fehlt das Rudiment der fötalen *art. hyaloid.* — Ferner beobachtet man an einzelnen Stellen unmittelbare Übergänge von Endarterien in Endvenen. Das Kapillar-Maschenwerk ist viel weiter.

3. Das Gleiche gilt von der **Ziege.** Das Histologische s. S. 459.

Auge des Schweines.

A. Schutzteile.

Beim Schweine ist der knöcherne Teil der Augenhöhle nicht wie bei Pferd und Rind durch den Augenbogen nach aussen abgeschlossen; der offene Raum wird hier vielmehr durch ein Band überbrückt. Am oberen Augenlide finden sich starke Wimpern, welche dem unteren fehlen. Die Lidspalte ist mehr schlitzförmig, als bei Pferd und Rind, da der mediale Augenwinkel nur wenig grösser ist, als der laterale und in eine auf den Backen auslaufende Rinne ausgezogen ist. Der Blinzknorpel, in seinem unteren, von der Nickhautdrüse umgebenen Teile breit und löffelförmig, wird nach oben ankerförmig. Ausser der Nickhautdrüse besitzt das Schwein noch eine Hardersche Drüse*). Dieselbe hat elliptische Form, ist plattgedrückt und passt sich dem Augapfel und der Orbitalwand an. Ihr Längsdurchmesser beträgt 2—3 cm, der Querdurchmesser 1—1 1/2. Sie liegt an der medialen Augapfelseite, ziemlich tief in der Augenhöhle. Vor ihr am Augapfel liegt die Nickhautdrüse. Von graubrauner Farbe, ist die Hardersche Drüse in einen Hohlraum eingebettet, dessen Aussenwand die Periorbita bildet, während die dem Augapfel anliegende Wand mit dem Perimysium des *musc. rect. medial. et inferior* verschmilzt. „Die Bedeutung dieses Raumes ist unklar; er ist teils als Lymphraum, teils als Blutsinus aufgefasst worden“ Miessner. Stärkere, schwach begrenzte Bindewebszüge ziehen von der Drüse zu den Wänden des Raumes; zahlreich an der Augapfelfläche, sind dieselben nur vereinzelt oder völlig mangelnd an der entgegengesetzten Wand. An der Bulbusfläche besitzt die Drüse eine seichte Längsrinne, an welcher der Ausführungsgang die Drüse verlässt, um in der Stärke einer Schweinsborste dem lateralen Rande der Nickhautdrüse entlang ziehend ungefähr 1/2 cm vom

*) Miessner. Deutsche Zeitschrift für Tiermedizin 1892. S. 389 ff.

Augenlidrande entfernt an der Augapfelfläche des Blinzknorpels auszumünden. (Miessner.)

Die Nickhautdrüse umgiebt rings den löffelförmig erweiterten Stiel des Blinzknorpels. Ihre Farbe ist gelbbraun; die mediale konkave Fläche ist durch Bindegewebsfasern mit dem Augapfel verbunden, die laterale wird durch eine Fettschicht von den an den Blinzknorpel grenzenden Muskeln getrennt. Zwischen Nickhaut- und Harderscher Drüse liegt festes, derbes Bindegewebe. Die 2—3 Ausführungsgänge münden zusammen mit dem der Harderschen Drüse auf der Augapfelfläche des Knorpels.

Die Thränendrüse zeigt nichts besonders Bemerkenswertes. Thränenröhrchen sind zwei vorhanden, das untere besitzt jedoch häufig keinen Eingang, (Thränenpunkt) sondern ist daselbst blind geschlossen; beide treten durch ein besonderes Loch an der Aussenfläche des Thränenbeines in den Knochen und vereinigen sich, ohne eine Erweiterung zu bilden. Soweit der Thränenkanal im Knochen verläuft, ist seine Wandung sehr stark; hierauf wird dieselbe

Fig 212.

Retinalgefässe vom Schweine. (Aus Ellenbergers Histologie.)

aber sehr dünn. Eigentümlich für das Schwein ist der Umstand, dass der Thränenkanal in seinem mittleren Teile auf die Strecke von 33—73 mm unterbrochen ist und man demnach den hinteren Abschnitt von dem vorderen funktionslosen trennen muss, von welchem häufig noch Rudimente angetroffen werden. Die Mündung des hinteren (oberen) Stückes liegt hoch oben in der Nasenhöhle, bedeckt vom hinteren Ende der ventralen Nasenmuschel. Die hintere Öffnung des vorderen Kanalteiles findet sich etwas über der Spitze der ventralen Dütte, von der sie bedeckt ist. Die vordere Öffnung mündet etwa 2,5 cm tief in der Nasenhöhle, ventral von der Schleimhautfalte der ventralen Dütte an der lateralen Wand. Form und Länge des Thränenkanales sind nach der Rasse sehr verschieden.

Die Periorbita setzt sich an der Augenhöhlengräte des Thränenbeines fest und es bleibt zwischen ihr und der medialen Fläche des Jochbogens ein kleiner, mit Fett und Gefässen erfüllter Raum. Der Orbitalmuskel ist stark.

B. Augapfel.

Der Augapfel des Schweines ist verhältnismässig klein und mehr rund als der von Pferd und Wiederkäuern. Die Hornhautöffnung der Sklera ist oval mit stumpfem medialem Winkel; die Cornea selbst ist rund. Die Choriodea besitzt **kein Tapetum.** Die braungelbe Iris umschliesst eine querelliptische, bei starker Erweiterung nahezu runde Pupille, an deren Rand Traubenkörner fehlen. Die *papilla optica* liegt mehr zentral als bei den Wiederkäuern, ist ziemlich rund und besitzt eine ächte Zentralarterie und Vene, deren Verbreitung über die Netzhaut in starken Stämmen geschieht. Die Hinterfläche der Linse ist weit weniger gewölbt als bei Pferd und Wiederkäuern.

Die Zahl dieser Stämme ist meist 4, ebenso die der entsprechenden Venen.

Auge der Fleischfresser.

A. Schutzteile.

Die Augenhöhle verhält sich ähnlich wie beim Schweine, indem der Augenbogen lückenhaft ist, ja sogar noch mehr wie dort. Auch hier wird der Zwischenraum durch ein Band ersetzt. Die Augenlidränder sind scharf geschnitten, der innere Augenwinkel gross. Medial sitzen über dem oberen Augenlide borstenartige Haare, die sog. Augenbraunen. Die Thränendrüse zeigt nichts Besonderes, sie liegt zum grössten Teile unter dem bindegewebigen Augenbogen. Die Nickhautdrüse ist stark entwickelt, von rötlicher Farbe; die Thränenkarunkel nur klein. Der Thränenkanal kommt beim Hunde in zwei Formen vor: entweder verläuft er ununterbrochen bis zum Nasenloche, oder er besitzt nach seinem Austritt aus dem knöchernen Thränenkanal eine Öffnung, ähnlich wie beim Schweine, wodurch der untere Teil funktionslos wird. Doch fehlt kein Stück, wie dies beim Schweine der Fall ist. Der vordere Teil verläuft lateral vom Seitenknorpel der Nase und mündet an der lateralen Wand des Nasenloches, ventral von der Schleimhautfalte der ventralen Dütte. Bei der Katze finden sich dieselben Verhältnisse, doch fehlt die Unterbrechung durch eine Öffnung in der Tiefe der Nasenhöhle.

B. Augapfel.

Der Augapfel ist fast vollständig kugelig; er ist bei kleineren Hunden verhältnismässig gross und auch hier ist die Cornea stärker gewölbt als die Sklera. Die Sklera selbst ist ziemlich dünn und desshalb wegen des Durchschimmerns der Chorioidea dunkel. Nur am Augenhintergrunde und in der Nähe der Cornea ist sie dick und weiss. Am Cornearande beträgt ihre Dicke das fünffache der übrigen Stärke. Die kreisrunde Cornea ist in der Mitte am dicksten. Das Tapetum der Chorioidea gehört zur Form des *tapetum cellulosum.* In der Mitte metallisch glänzend, goldgelb oder goldgrün, wird es peripher blau, weisslich- oder stahlblau; sein sichtbarer Teil grenzt scharf gegen die Umgebung ab und ist halbmondförmig ausgebreitet. Die Basis liegt unmittelbar über oder am Sehnerveneintritte selbst. Der *corpus ciliare* besitzt bei grossen Hunden 70—80, bei kleinen 83 Ciliarfortsätze

(Koschel). Die beim Hunde braune, gelbbraune, manchmal auch blaue Iris ist zuweilen an beiden Augen verschieden gefärbt. Die Pupille rund. Der Sehpurpur der Retina ist in Form eines Streifens (Sehgürtel) deutlicher sichtbar, als an anderen Stellen. Ihre Gefässe sind kräftig und zahlreich. Die *papilla optica* ist beim Hunde meist von gleichseitig dreieckiger Form mit abgestumpften Ecken und flacher, schwach vertiefter Mitte. Manchmal ist sie aber auch rund oder oval. Die Venen bilden beim Hunde auf ihr oft einen, unten meist offenen Venenbogen, indem kurze Stämmchen die grösseren Venen verbinden. Die Linse ist verhältnismässig wenig gewölbt, ihre Wölbung ist beim Hunde im Gegensatze zur Katze hinten geringer als vorne.

Das Katzenauge unterscheidet sich vom Hundebulbus durch die grüngelbe Farbe der Iris, welche eine senkrecht spaltförmige, bei starker Erweiterung kreisrunde Pupille besitzt. Die *papilla optica* ist bei der Katze rundlich und eigentliche, d. h. in der Centralaxe derselben gelegene Centralgefässe fehlen.

Blutgefässe. Beim Hunde ist eine wirkliche Centralarterie vorhanden, auf der Papille 3, oft aber auch 4 Arterien, resp. Venen.

Fig. 213.

Retinalgefässe vom Hunde. a die feineren Gefässbogen auf der Papille. (Aus Ellenbergers Histologie.)

Die Katze hat, wie das Pferd, keine eigentliche *art. central. retin.* Es treten die Äste am Rande der unregelmässig runden *papilla optica* aus. Im Übrigen dieselben Verhältnisse wie beim Hunde.

Histologie des Sehorganes.

A. Schutzteile des Auges.

Die Augenlider. Die Grundlage der Augenlider bildet ein Zug fibröser Fasern, der vom Periost des Augenhöhlenrandes abstammt und das Augenlid hauptsächlich an denselben befestigt. Dieser Zellgewebszug verdichtet sich in der Nähe des Augenlidrandes zu einem schmalen, derben, halbmondförmigen Plättchen, der Augenlidplatte, *tarsus*, in welcher die Meibomschen Drüsen eingelagert sind, und welche den Zweck hat, den Augenlidrand ausgespannt zu halten. Nach aussen folgt auf diesen Bindegewebszug der Kreismuskel der Lider und hierauf, nur durch eine schwache Zellgewebslage davon geschieden, die feine allgemeine Decke. Nach einwärts von der Augenlidplatte liegt die Bindehaut. (Fig. 198.)

Die acinösen Meibomschen Drüsen sind lang und besitzen viele Drüsenläppchen, die um einen langen Kanal gelagert sind. Der eigentliche Ausführungsgang jedoch ist sehr kurz. Sie enthalten eine feinkörnige, fettige Masse, die sog. „Augenbutter".

Die allgemeine Decke ist zart, ziemlich fest mit den Nachbarteilen verbunden und enthält feine Deckhaare sowie vereinzelte Tasthaare. Alle besitzen deutliche Talg- und Schweissdrüsen. — Die Augenwimpern *(cilia)* sind am oberen Augenlide stärker und häufiger, als am unteren. Sie sind im Bogen nach aussen gekehrt. Ihre Zwiebel steckt tief im Augenlide und in ihre Haarscheide münden starke Talgdrüsen sowie grosse, sehr tief liegende Schweissdrüsen sog. Mollsche Drüsen, welche sich von den eigentlichen Schweissdrüsen nur dadurch unterscheiden, dass ihr unteres Ende keinen so verwickelten Knäuel bildet. — Die Augenlider bekommen ihre Gefässe von der querlaufenden Angesichtsarterie und der Augenwinkelarterie, sowie von Zweigen der unteren Augenlidarterie, die conjunctiva palpebralis von Zweigen der Augenmuskelarterien, den Thränendrüsenarterien und von Zweigen der vorderen Ciliararterien.

Die Nerven stammen vom 5. und 7. Gehirnnerven.

Fig. 214.

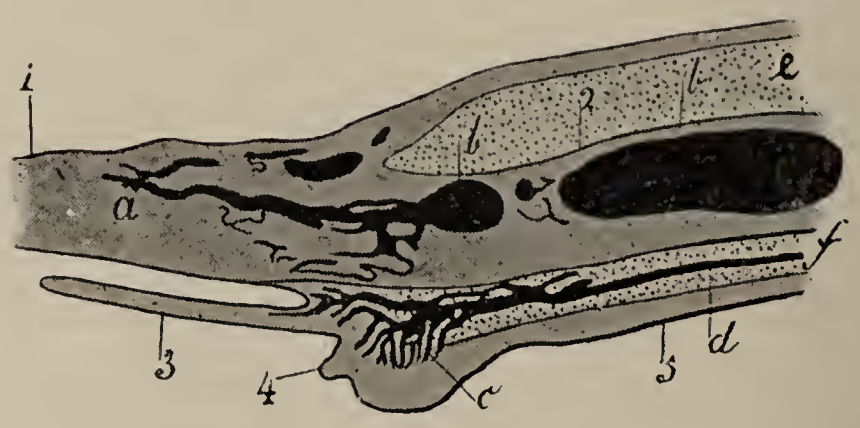

Venen der Sklera und des Ciliarkörpers vom ausgetragenen Katzenembryo.
1 Cornea, 2 Sklera, 3 Iris. 4 Ciliarkörper, 5 Chorioidea. a Randvenen der Cornea, b Querschnitt des Randvenenplexus, c Venen des Ciliarkörpers, d Stamm zu den Wirtelvenen, e episkleraler, f perichorioidaler Lymphraum.

Das **dritte Augenlid** besitzt als Grundlage eine hyaline Knorpelplatte, umgeben von einem wohl entwickelten Perichondrium. Die den freien Teil des Knorpels überziehende, pigmentierte Bindehaut trägt in einiger Entfernung vom freien Rande zahlreiche Papillen und Schleimhautfältchen, überzogen von geschichtetem Pflasterepithel, das sich allmählich in geschichtetes Cylinderepithel umwandelt. An der medialen Fläche werden die Zellen ebenfalls höher, doch viel allmählicher als lateral; auch sind hier dichte Gruppen von Lymphfollikeln mit reichlichen Gefässen eingelagert, welche der Schleimhaut der medialen Fläche fehlen. Die tubulo-acinöse Nickhautdrüse besitzt sehr enge, aber dicht gelagerte Tubuli mit konischem Epithel. Die häufig ziemlich hohen Zellen besitzen rundliche, basal gelegene Kerne und fein gegitterten Zellleib. Sie liegen einschichtig und lassen entweder kein oder nur ein sehr kleines Lumen im Acinus frei. Umgeben sind die Acini von kernreichem interstitiellem Bindegewebe, welches durch gröbere Züge die Drüsenläppchen sondert und als feine Hülle die ganze Drüse umgiebt. Die Blutgefässe der Drüse sind reichlich. Die kleineren Ausführungsgänge tragen einschichtiges, pflasterförmiges, die grösseren zylindrisches Epithel, welches an der Mündung geschichtet wird. Nach Miessner ist die Nickhautdrüse des Schweines eine Schleimdrüse.

Die **Hardersche Drüse** des Schweines lässt nach Miessner alle Eigenschaften einer ächten, mit Ausführungsgängen versehenen, lobulären Drüse erkennen. Die Aussenschichte der Kapsel besteht aus Bindegewebe und glatten Muskelzellen, ihre Innenschichte führt hingegen in der Hauptsache ein feinfaseriges, elastisches Gewebe. Im interstitiellen Bindegewebe finden sich ebenfalls elastische und Muskelfasern. Bindegewebige Scheidewände ziehen radiär von der Drüsenoberfläche zwischen den Lappen hindurch zur Drüsenaxe, wodurch hier ein Strang entsteht, in welchem glatte Muskelzellen und elastische Fasern in grossen Mengen vorkommen. Sekundäre Scheidewände teilen die Drüsenmasse in kleinere Läppchen, in welchen endlich ganz feine Bälkchen die Acini oder Tubuli sondern. Auch hier kommen noch glatte Muskelzellen und elastische Fasern vor. (Miessner.)

Die primären Drüsenhohlräume sind bläschenförmig oder schlauchförmig, wesshalb die Drüse zu den tubulo-acinösen gerechnet werden muss. Eine *membrana propria* fehlt, so dass die Drüsenzellen unmittelbar dem interstitiellen Gewebe aufsitzen. Die Drüsenzellen selbst sind mehr oder weniger konisch, mit breiter Basis, scharf begrenzt, ihr Zellleib ist netzförmig gebaut. Sie sind Eiweiszellen und manchmal doppelkernig.

Die kleineren Ausführungsgänge besitzen einschichtiges, die grösseren mehrschichtiges Zylinderepithel. In ihrer bindegewebigen Wand finden sich viele glatte Muskelzellen und elastische Fasern. Die grösseren Ausführungsgänge verlaufen im interstitiellen Bindegewebe, die grössten im Axenstrang. In ihrem Hohlraume findet man oft körnige Massen mit eingelagerten Kernen. (Miessner.)

Die **Bindehaut der Augenlider** ist von einem geschichteten Epithel überzogen, dessen Zellen in der Nähe des Augenlidrandes pflasterförmig, am übrigen Teile der Augen zylindrisch ist. An der Oberfläche besitzen dieselben einen feinen cuticularen Saum und zwischen ihnen finden sich vereinzelte Becherzellen. Am Nasalteile, wie auch am 3. Augenlid ist die Schleimhaut in feine, unregelmässige Fältchen gelegt, welche zum Teil schon mit freiem Auge erkennbar sind. Wo diese Einbuchtungen tiefer in das subconjunctivale Gewebe hinabgehen, können sie das Bild von Drüsen gewähren. Da sie das gleiche Epithel wie die Oberfläche besitzen und meist eine weite Lichtung haben, dürften sie jedoch kaum als Drüsen anzusprechen sein. Ebensowenig ist ein eigentlicher „Papillarkörper“ vorhanden, welcher demjenigen der allgemeinen Decke entsprechen würde, abgesehen davon, dass im Gebiete der erwähnten Einbuchtungen und Fältchen die Propria durch das Epithel in unregelmässige Erhabenheiten abgeteilt wird. Die *tunica propria* der Lidbindehaut besteht aus fibrillärem und elastischem Bindegewebe, mit Plasma- und lymphoiden Zellen, ausserdem finden sich, namentlich bei Wiederkäuern reichlich Lymphfollikel, von deren Kuppe aus Leukocyten durch das Epithel auf die Oberfläche wandern (Stöhr). S. auch 3. Augenlid.

Die **Bindehaut des Augapfels** trägt zum Teil noch geschichtetes Zylinderepithel, welches aber gegen die Cornea hin pflasterförmig wird und diese Form auf der durchsichtigen Hornhaut beibehält. In der Nähe des Hornhautrandes finden sich bei Pferd, Rind, Schaf und Ziege kleine Knäueldrüsen, welche wohl verirrte Schweissdrüsen oder accessorische Thränendrüsen sein dürften. Die Propria ist an der Sklera reich an elastischen Fasern und durch reichliches, subconjunctivales Gewebe mit der Unterlage verbunden. Am Hornhautrand jedoch wird dasselbe spärlich und auf der Cornea fehlt es ganz. Hier ist nur eine homogene Schicht, die vordere Basalmembran unter dem Epithele gelegen.

An freien Nervenendigungen ist die Conjunctiva sehr reich, ebenso an Endkolben.

Die **Thränendrüse** gehört zu den tubulösen Drüsen. Ihr Bau ist ähnlich

wie der der Nickhautdrüse: konisches Epithel, an welchem manchmal durch Druck der anderen Zellen entstandene Fortsätze zu bemerken sind. Bei der Sekretion nimmt der basal liegende Kern eine mehr kugelige Gestalt an, die Zellen werden kleiner, stärker gekörnt und trüber, ihre Grenzen undeutlicher. Mit niedrigem Epithel ausgekleidete Schaltstücke führen in die Ausführungsgänge, welche mit zweischichtigem Zylinderepithel versehen sind. Das intertubulöse Bindegewebe ist schwach entwickelt, dagegen wird die Drüse durch stärkere Züge in kleinere Läppchen zerlegt, zwischen welchen die grösseren Ausführungsgänge verlaufen. In der Umgebung der Tubuli finden sich Lymphräume, welche mit den perivasculären Gefässen in Verbindung stehen.

Die **Thränenkarunkel** hat im Allgemeinen den Bau der Haut; in ihrer Umgebung finden sich Becherzellen im Epithele vor. Die **Thränenröhrchen** sind am Anfang mit Pflaster- weiterhin mit zweischichtigem Zylinderepithel ausgekleidet. In dem umgebenden fibrillären Bindegewebe finden sich auch elastische Fasern. Auch im **Thränensack** wird die Auskleidung von zweischichtigem Zylinderepithel gebildet. In der aus lymphoidem Gewebe gebildeten Wand sind viele, dichtstehende Lymphknötchen von verschiedener Form eingebettet; ausserdem zeigt sie einen grossen Reichtum an Blut- und Lymphgefässen. Ähnlich ist die Wandung des **Thränenkanales** gebaut. Auch hier geschichtetes Zylinderepithel, darunter eine ununterbrochene Lage lymphoiden Gewebes. Wie am Thränensack, so ziehen auch am ampullenförmigen Teile des Thränenkanales massenhafte Lymphkapillaren entlang, welche dem Querschnitt eine straminartige Zeichnung verleihen, nach dem Nasenende hin aber sich zu grösseren Lymphgefässen vereinigen. Ebenso ist der ampullenförmige Teil von einer Anzahl, unter dem lymphoiden Gewebe liegender, kavernöser Venen umgeben, die im mittleren Abschnitte des Kanales fehlen. Im Nasalteile des Kanales verliert sich das lymphoide Gewebe nach und nach, dagegen tritt das kavernöse Gewebe der ventralen Dütte an ihn heran und finden sich acinöse Schleimdrüsen von der Beschaffenheit der Nasenschleimhautdrüsen. Von den Muskeln der Nasenlöcher ziehen sich Fäden in die Nähe des unteren Endes vom Thränenkanal, ohne jedoch eine Verbindung mit dessen Propria einzugehen.

Beim Hunde, Schweine und Schafe fand Walzberg (s. w. u.) vereinzelt oder in Nestern beisammenstehende Flimmerepithelien. Beim Schweine fand er in den Thränenröhrchen, soweit sie im Knochen verlaufen, und im oberen Teile des Thränenkanales selbst, acinöse Drüsen. Organische Längsmuskelbündel will Walzberg im häutigen Thränenkanale beim Hund und Schweine gefunden haben.

Augapfel.

Die **Cornea** besteht aus 5 Schichten, nämlich 1) dem Hornhautepithel, 2) der vorderen Basalmembran, 3) der *substantia propria corneae*, 4) der hinteren Basalmembran und 5) dem Hornhautendothel.

1. Das Hornhautepithel, der Conjunctiva angehörig, ist 8—10fach geschichtetes Pflasterepithel, dessen unterste Lage zylindrische Zellen zeigt. Häufig finden sich Kernteilungsfiguren in ihm. Die oberflächlichen Zelllagen sind stark abgeflacht.

2. Die vordere Basalmembran ist eine, scheinbar homogene Schicht, welche durch übermangansaures Kali in Fibrillen zerlegt werden kann und aus verdichteten Lagen der Propria der Hornhaut entstanden zu sein scheint. Gegen die Epithelschicht hin ist ihre Oberfläche mit Eindrücken der tiefsten Epithelzellen versehen.

3. Die *substantia propria* bildet die eigentliche Grundlage der Hornhaut

und erweist sich auf Querschnitten aus einer grossen Anzahl übereinander gelagerter Hornhautlamellen zusammengesetzt, welche ihrerseits aus geradeverlaufenden Bündeln feiner Fasern zusammengesetzt sind und durch interlamelläre Kittsubstanz verbunden werden. Die Lamellen verlaufen in senkrecht zu einander gelegenen Meridianen parallel der Hornhautoberfläche, so dass auf Querschnitten längs- und quergetroffene Bündel abwechseln. Zwischen den Lamellen laufen Saftkanälchen, an manchen Stellen zu Saftlücken erweitert. Die Kanälchen dringen zum Teil auch noch in die Lamellen selbst ein. Erfüllt sind diese Räume mit seröser Flüssigkeit, mit stark abgeplatteten fixen Hornhautzellen und mit Wanderzellen, wovon die ersteren nichts anderes als Bindegewebszellen, die letzteren Leukocyten sind.

4. Die hintere Basalmembran ist sehr elastisch, homogen und lässt sich durch Kochen in Wasser in homogene Lamellen zerblättern.

Fig. 215.

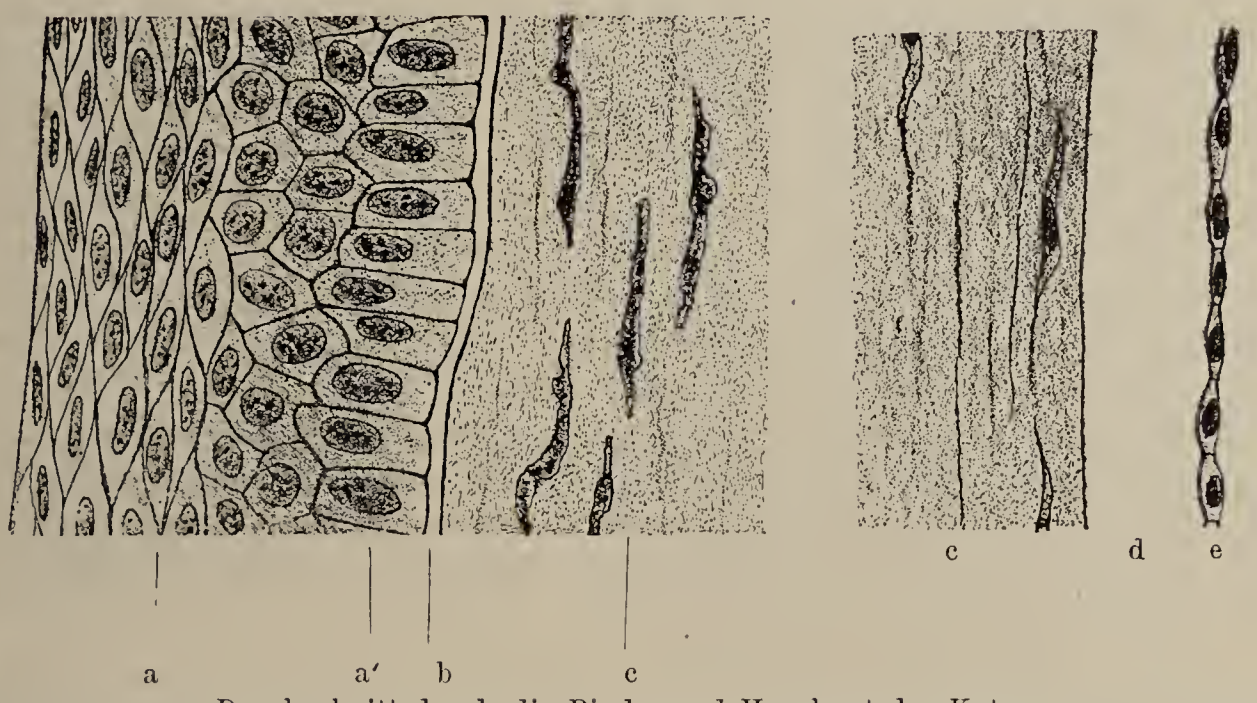

Durchschnitt durch die Binde- und Hornhaut der Katze.
a Epithel der Bindehaut, a' dessen zylindrische Schicht, b vordere Basalmembran, c *substantia propria* (Parenchym der cornea), d hintere Basalmembran, e Hornhautendothel (Descemetsche Haut).

5. Das Hornhautendothel wird von einer einschichtigen Lage, sehr stark abgeflachter, von der Fläche vieleckiger Zellen, mit etwas vorspringendem Kerne gebildet.

Die **Sklera** ist aus sich kreuzenden Bindegewebsbündeln aufgebaut; daneben finden sich elastische Netze und Bindegewebszellen in Saftlücken. Letztere bilden ein dichtes Maschenwerk feiner Lymphbahnen, welche mit jenen der Cornea in Zusammenhang stehen. Auch Pigmentzellen sind namentlich in der Nähe des Hornhautfalzes eingestreut, welche beim Rinde langgestreckt, bei der Katze kurz erscheinen (Schlampp). Innen- und Aussenfläche der Sklera sind von Endothelhäutchen überzogen, da dieselben an Lymphräume grenzen. Die feinen, weitmaschigen Kapillargefässnetze werden von den episkleralen Arterien gespeist.

Die **Chorioidea** besteht, wie schon vorne erwähnt, aus 5 Schichten. 1. Die äusserste derselben, die Suprachorioidea, wird von feinen Lamellen gebildet, welche aus elastischen Fasern und vielgestaltigen Pigmentzellen zusammengesetzt sind. Verbunden sind dieselben durch ein Maschenwerk, in welchem Lymphkanäle verlaufen. Aussen und innen ist die Suprachorioidea mit Endothel überzogen.

2. Die Schichte der gröberen Gefässe, welche die Arterien- und Venenstämmchen der Chorioidea enthält, führt ebenfalls elastische Fasern und Pigmentzellen; den grösseren Arterien entlang ziehen fibrilläre Bindegewebsfasern, glatte Muskelzellen und abgeplattete, nicht pigmentierte Zellen, welche zu feinen Häutchen vereinigt sind.

3. Das Tapetum zeigt bei Pflanzenfressern faserigen Bau, *tapetum fibrosum*, bei den Fleischfressern ist es aus eckigen Zellen zusammengesetzt, *tapetum cellulosum*. Die Fasern der ersteren Tapetumsorte haben beim Pferde im Allgemeinen konzentrische Anordnung um ein Zentrum, welches über der Papille liegt. Das *tapetum cellulosum* besteht aus einer Reihe von Schichten, deren Zahl nach den Rändern zu abnimmt, um endlich ganz zu verschwinden. Jede Schicht besteht aus nebeneinanderliegenden, mehr oder weniger regelmässig sechseckigen Zellen, welche durch eine Kittmasse mit einander verbunden sind und eine feine Längsstreifung wahrnehmen lassen. Bei der Katze zeigt jeder einzelne, durch diese Streifung hergestellte Abschnitt eine feine Strichelung in der Querrichtung (Preusse).

4. Die Choriokapillaris besteht aus dem feinen Kapillarnetze der Ciliararterien, zwischen welchem eine feinkörnige, homogene, pigmentfreie Grundsubstanz gelegen ist. Die Anordnung der Kapillaren ist eine sternförmige *(stellulae vasculosae)*.

5. Die Glashaut ist eine feinfaserige, elastische Haut.

Der **Ciliarkörper.** Die Ciliarfortsätze haben zur Grundlage den *musculus ciliaris*, dessen glatte Muskelzellen sich in der Nähe des Hornhautfalzes an der äusseren Augenhaut festsetzen und zum Teile meridional verlaufen *(tensor chorioideae)*; andere laufen radiär gegen die Firste der Ciliarfortsätze zu, indem sie zwar mit den meridionalen Fasern entspringen, dann aber gegen die Ciliarfirste hin ausbiegen. Eine dritte Fasersorte läuft zirkulär und bildet den Müllerschen Ringmuskel. Im übrigen sind die Ciliarfortsätze aus fibrillärem, blutgefässreichem Bindegewebe aufgebaut, welches einwärts von einer Fortsetzung der chorioidealen Glashaut überzogen wird.

Die **Iris** lässt 5 Lagen unterscheiden:

1. Den vorderen Belag bildet das Irisendothel, welches aus einer einfachen Lage abgeplatteter, vieleckiger Zellen besteht, also denselben Bau hat, wie das hintere Hornhautendothel.

2. Die reticuläre Schicht, vordere Grenzschicht, ist aus mehreren Lagen von Bindegewebsnetzen aufgebaut, deren Maschen Lymphräume darstellen.

3. Die Gefässschicht der Iris enthält eine grosse Menge von Gefässen mit bindegewebiger Zwischenmasse. Die Arterien bilden zwei Gefässkränze, einen am Pupillarrande, den *circulus arteriosus iridis minor* und einen weiter aussen gelegenen *circulus arteriosus iridis major*. Ringförmig verlaufende, glatte Muskelzellen bilden den *musc. sphincter pupillae*. Ein Erweiterer der Pupille fehlt den Haustieren. In den beiden obengenannten Schichten findet sich Pigment.

4. Die hintere Grenzschicht ist eine zarte, aus Radiärfasern bestehende, glashelle Haut.

B. Die Pigmentschicht der Iris siehe bei der Netzhaut *(pars iridica retinae)*.

Ligamentum annulare bulbi. Am Rande der Cornea löst sich die hintere Endothelschichte derselben ab und springt auf die Iris über, wodurch im Winkel zwischen Cornea und Iris eine bandartige Masse, der Grenzring entsteht. Aussen stösst dieser noch an die Sklera und bildet die polare, innere Wand einer dem Hornhautfalze entlang laufenden Vertiefung, der Sklerarinne. An der äquatorialen Aussenwand dieser Rinne befindet sich der Skleralwulst und dadurch, dass vom Grenzring

zum Skleralwulst eine kernreiche Bindegewebsplatte überspringt, wird die dazwischen gelegene Rinne zum Schlemmschen Kanale geschlossen*). Der Raum zwischen diesem, dem Grenzring und dem Ciliarkörper wird von einem schwammigen Balkenwerk ausgefüllt, dessen einzelne Faserzüge mit Endothel bekleidet sind, während Lymphe seine Hohlräume durchfliesst. Es ist das der Fontanasche Raum.

Die **Netzhaut** zerfällt in die *pars optica*, *ciliaris* und *iridica*.

1. **Pars optica retinae.** Entwickelungsgeschichtliches*): Die Netzhaut entsteht aus den beiden Wänden des Augenbechers. Die chorioideale Wand

I. Fig. 216. II.

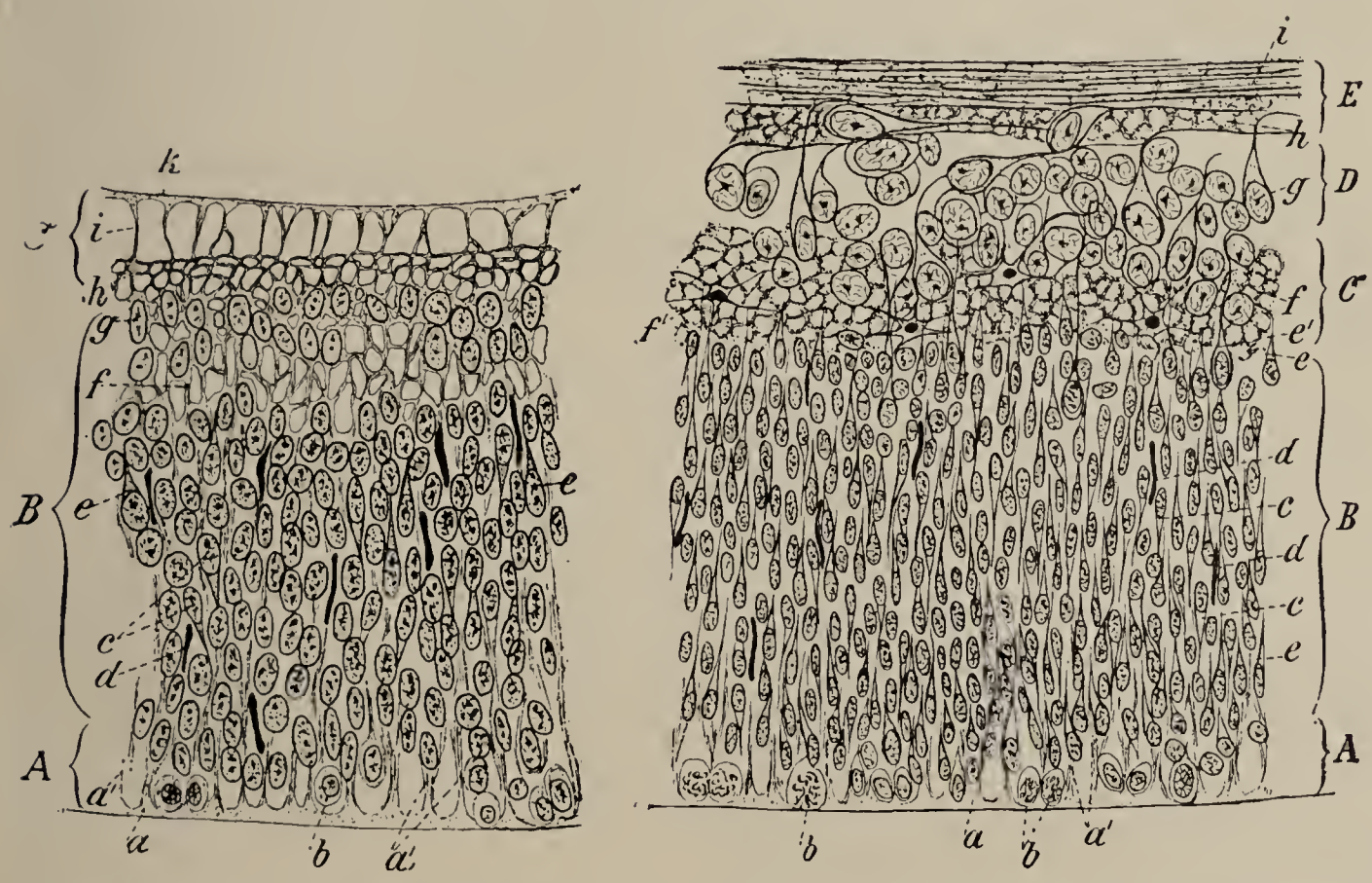

I. Netzhaut eines 1,5 cm langen Katzenembryo. A Säulenschicht, B Kernzone, C Randschleier. a chorioideale Enden der die Säulenschicht bildenden Spongioblasten, a' Säulen, b Keimzellen, c Neuroblasten. d Spongioblastenkerne der Kernzone, e Neuroplasten mit vitreal gerichtetem Nervenfortsatz, f Spongiosanetzwerk (später innere retikuläre Schicht), g Kerne von Spongioblasten, h i die zwei Lagen des Randschleiernetzwerkes (später Nervenfaserschicht).
II. Netzhaut vom 1.8 cm langsn Katzenembryo Bezeichuung wie Fig. I, mit Ausnahme von g. A Säulenschicht, B Kernzone, C innere retikuläre Schicht, D Schicht der grossen Nervenzellen, E Nervenfaserschicht. g grosse Nervenzellen. Aus Martin, Entwickelungsgeschichte der Netzhaut. Zeitschrift f. vergl. Augenheilkunde, Bd. VII.

desselben wird zur Pigmentschicht, die vitreale zur eigentlich nervösen Netzhaut. Während ursprünglich diese beiden Schichten gleich dick sind, bleibt später die Pigmentschicht zurück, indem ihre Zellen sich nur spärlich vermehren und daher das vorhandene Zellmaterial zur Ausdehnung in die Breite verwandt und abgeflacht wird. Zugleich lagert sich von den Randteilen des Augenbechers her Pigment in ihre Zellen ein.

In der vitrealen Wand des Augenbechers sind anfangs ebenfalls nur einerlei Zellen vorhanden; bald aber tritt, wie am Medullarrohre eine Sonderung in Neuroblasten und Spongioblasten ein und wie dort, kann man Säulenschicht, Kernzone und Rand-

*) Bei unseren Haustieren finden Abweichungen von diesem Typus des Schlemmschen Kanales statt, auf welche ich andernorts Arbeit zurückkommen werde.

*) Vergl. Paul Martin. Zur Entwickelung der Netzhaut. Zeitschrift f. vergl. Augenheilkunde. Bd. VII, S. 26.

schleier unterscheiden. In der Säulenschicht befinden sich die Keimzellen, welche vitrealwärts wandern und hier in der Kernzone verschiedenartige Neuroblasten bilden, von denen viele ihre Nervenfortsätze durch den Randschleier und Augenstiel zum Gehirne senden. Ein anderer Teil der Neuroblasten bildet Nervenzellen, deren Ausläufer innerhalb der Netzhaut verbleiben. Ausser dem an die Glaskörperanlage grenzenden Randschleier bildet sich in der Kernzone ein zweites Netzwerk, aus welchem die innere reticulierte Schicht entsteht und dazu kommt endlich noch ein drittes im chorioidealen Drittel der Kernzone, die äussere retikulierte Schicht, welche sämtlich netzartig verbundenen Ausläufern der Spongioblasten ihre Entstehung verdanken. Durch die beiden letzteren Netzschichten ist nun die Kernzone in drei Lagen gespalten, von denen die äusserste, chorioideal gelegene, als äussere Körnerschicht bezeichnet wird, die beiden anderen als innere Körnerschicht und Ganglienzellenschicht. Durch die Verschmelzung der chorioidealen wie auch der vitrealen Enden der Spongiosabalken wird der chorioideale und vitreale Spongiosasaum gebildet, welche später als *membrana limitans externa* und *interna* bezeichnet werden. Der chorioideale Saum ändert jedoch insofern seine Lage zur Netzhaut als die Stäbchen und Zapfen ihn gegen die Pigmentschicht hin durchbohren.

Histologisches: Nach dem oben Gesagten muss die Netzhaut in 9 Schichten zerfallen, welche in 3 Hauptlagen gruppiert werden können (s. Fig. 217):

A. Pigmentschicht. B. Neuroepithelschicht. C. Gehirnschicht.

Die Neuroepithelschicht entspricht der Innenlage der primären Augenblase und da diese aus dem ausgebuchteten Gehirnbläschen entstanden ist, dessen Innenlage der Oberfläche des Ectodermes gleich ist, so sind diese Zellen morphologisch identisch mit den Hörzellen oder sonstigen Neuroepithelien. Im Gegensatze dazu nennt man Gehirnschicht denjenigen Teil der Netzhaut, welcher eigentliche Nervenzellen enthält. Einzelne Nervenzellen kommen allerdings auch in der Neuroepithelschicht vor. Die neun Unterabteilungen der obengenannten Hauptschichten sind nun:

1. Die Pigmentschicht	
2. Die Stäbchen- und Zapfenschicht	Neuroepithelschicht
3. Die Limitans externa	
4. Die äussere Körnerschicht	
5. Die äussere retikulierte Schicht	Gehirnschicht.
6. Die innere Körnerschicht	
7. Die innere retikulierte Schicht	
8. Die Schicht der grossen Nervenzellen	
9. Die Nervenfaserschicht.	

Die **Pigmentschicht** besteht aus einer einfachen Lage mosaikartig zusammenliegender, sechseckiger Zellen, deren chorioidealer Saum farblos ist, während der innere Abschnitt Pigmentkörnchen enthält. Von ihnen aus laufen feine, haarartige Fortsätze zwischen die Stäbchen und Zapfen hinein. Bei den Albinos und an jenen Netzhautbezirken der Haustiere, wo das Tapetum liegt, sind die Zellen nur schwach oder gar nicht pigmentiert, wodurch das Zutagetreten des Tapetumschillers ermöglicht wird.

Neuroepithelschicht.

Stäbchen und Zapfensehzellen bilden eine sich deutlich abhebende Lage deren Aussenteil von den Stäbchen und Zapfen eingenommen wird, **Stäbchenschicht**, während der einwärts gelegene Teil von den Zellleibern und Kernen dieser Sehzellen zusammengesetzt, bei schwacher Vergrösserung eine körnige Beschaffenheit hat und daher als **äussere Körnerschicht** bezeichnet wird.

a. Die Stäbchensehzellen senden gegen die Pigmentschieht hin ein zylindrisches, homogenes Aussenglied, in welehem an der lebenden Netzhaut Sehpurpur abgelagert ist. Das feinkörnige Innenglied ist in seinem äusseren Teile kolbig verdiekt und fein gefasert, im inneren Teile befindet sich der Kern und von ihm aus läuft ein fadenartiger, am Ende etwas verdiekter Fortsatz bis zur äusseren retikulierten Sehieht.

b. Die Zapfensehzellen sind im Ganzen dieker als die vorigen, an Stelle des Stäbchens findet sieh ein kurzer, koniseher Zapfen; der faserige Fadenapparat ist aueh hier vorhanden, aber bauchig angesehwollen; der übrige Zellteil verhält sieh ähnlieh wie an den Stäbehensehzellen. Zapfen sind jedoeh viel weniger vorhanden als Stäbchen. Ausser den Körnern der Stäbehen und Zapfensehzellen d. h. deren

Fig. 217.

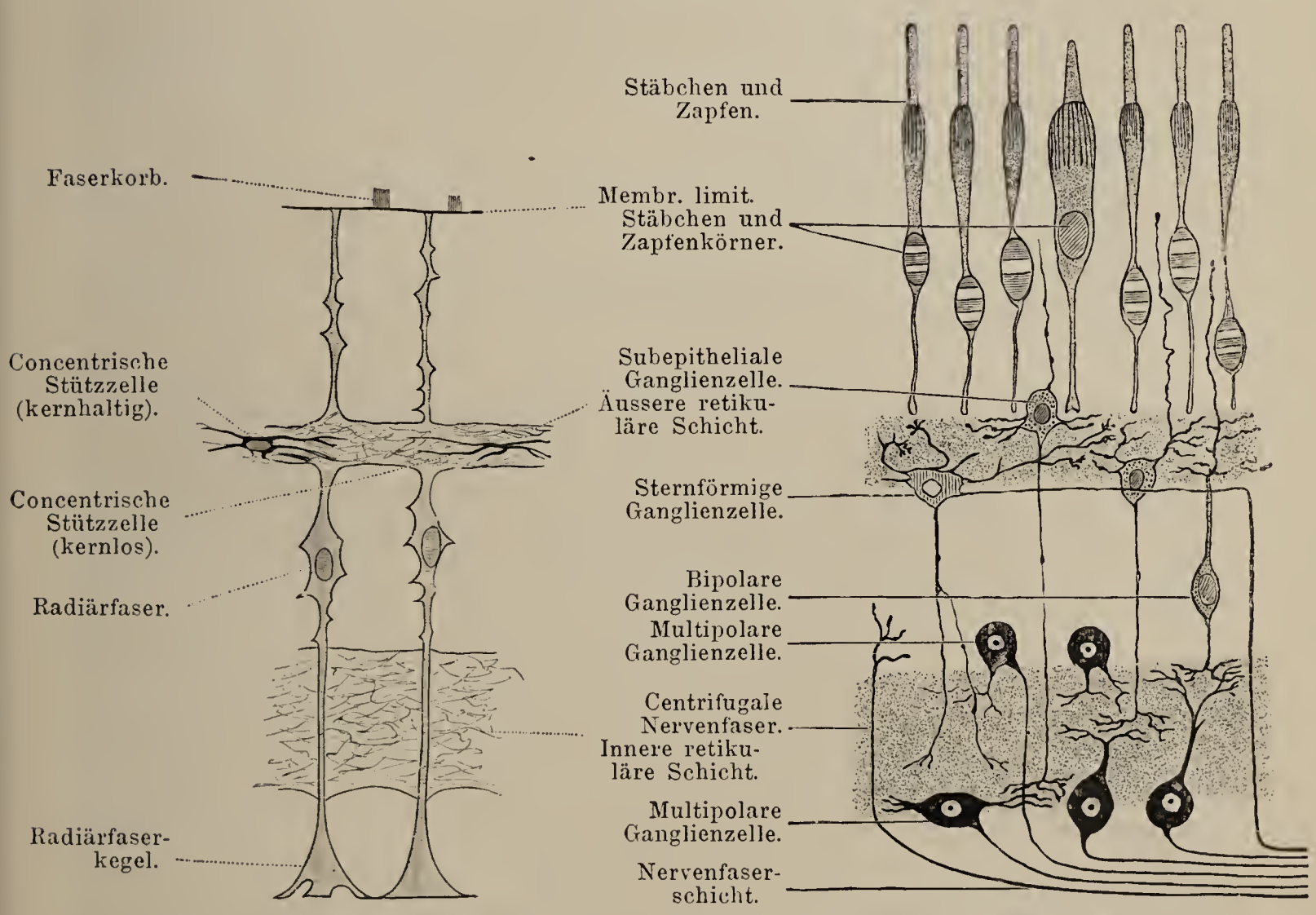

Schema, links Stützelemente, rechts nervöse und epitheliale Elemente der Netzhaut. (Nach Stöhr.)

eigentliehem Zellleib und Kern, finden sich an der inneren Grenze der äusseren Körnersehiehte noeh Nervenzellen, welehe einen fadenartigen Fortsatz zwisehen die Stäbehen und Zapfenzellen, einen anderen bis in die innere retikulierte Sehieht senden; der erstere ist einfach, letzterer hingegen endet mit zierliehen Verzweigungen. Nebenbei gehen noeh viele Protoplasmafortsätze vom Leibe dieser subepithelialen Ganglienzellen in die äussere retikulierte Schicht. Ebensolche Zellen finden sieh in der äusseren retikulierten Sehieht mit einem Teile ihres Leibes eingebettet, sowie in der inneren Körnersehieht, wo sie als bipolare Ganglienzellen bezeichnet werden.

Gehirnschicht.

In der **äusseren retikulären Schicht** wird durch feine Nervenfortsätze und deren Verästelungen, sowie durch die Ausläufer der konzentrischen Stützzellen ein dichter Faserfilz gebildet.

Die **innere Körnerschicht** führt ausser den schon erwähnten, bipolaren Ganglienzellen noch sternförmige Ganglienzellen, welche Protoplasmafortsätze in die äussere retikuläre Schicht, einen Nervenfortsatz jedoch bis in die Nervenfasersehicht senden. Dazu kommen noch lange Fortsätze, welche mit feinen Endästchen in der inneren retikulierten Schichte auslaufen. Multipolare Ganglienzellen senden Protoplasmafortsätze in die innere retikulierte Schicht und manche derselben auch einen Nervenfortsatz zu der Opticusfaserschicht*).

Die **innere retikuläre Schicht** ist von einem sehr zarten Filze von Fasern der Stützmasse und Nervenendverästelungen gebildet.

Die **Schichte der grossen Ganglienzellen** besteht aus einer einfachen Lage multipolarer Nervenzellen, welche einen oder mehrere verästelte Ausläufer in die innere retikuläre Schicht senden, während ein einfacher Nervenfortsatz in der Nervenfaserschicht gehirnwärts zieht.

Die **Nervenfaserschichte** endlich enthält zumeist Axenzylinder der ebengenannten, sowie von in der inneren Körnerschicht gelegenen Ganglienzellen, ausserdem aber auch aus dem Gehirne stammende Nervenfasern, welche durch die innere retikuläre Schicht bis zur inneren Körnerschicht vordringen und hier mit Endverästelungen auslaufen.**)

Die **Stützmasse der Netzhaut** entsteht aus epithelialen Spongioblasten, ist also nicht bindegewebiger Natur. Die wichtigsten Teile derselben sind die Radiärfasern, deren Kerne in der inneren Körnerschicht gelegen sind. Als starke Balken ziehen dieselben von der äusseren granulierten Schichte durch die innere Körnerschicht, innere retikuläre, Ganglienzellen- und Nervenfasersehicht, um an ihren Enden trompetenförmig verbreiterte Radiärfaserkegel zu bilden, die sich an den Rändern dicht aneinanderlegend eine *membrana limitans interna* herzustellen scheinen, welche jedoch in Wirklichkeit nicht vorhanden ist. Indem die Radiärfasern in der inneren retikulierten Schicht massenhafte, netzartig verbundene Ausläufer abgeben, helfen sie den dichten Faserfilz dieser Schichte bilden. In der äusseren retikulären Schicht wird ein ähnliches Netzwerk gebildet und erscheinen hier die Radiärfasern unterbrochen, sich von der äusseren Grenze dieser Schicht bis zur *limitans externa* jedoch wieder fortsetzend. In der äusseren retikulären Schicht liegen ausserdem noch konzentrische Stützzellen, deren Ausläufer sich an der Bildung des Faserfilzes beteiligen.***) Mit der *limitans externa* schliesst die Stützmasse nach aussen ab, nur feine, parallel gestreifte Faserkörbe reichen noch bis in die Stäbchensehicht, indem sie die Basis dieser Gebilde umfassen.

An dem **Sehnerveneintritte** fehlt die Retina, da hier die sämtlichen Fasern der Nervenfaserschicht zusammentreffen.

---

*) Diese Zellen konnte ich auch embryologisch nachweisen. S. Zeitschrift für vergl. Augenheilkunde.

**) Die zentrifugalen Opticusfasern konnte ich vom Gehirne aus an Embryonen verfolgen. Vergl. Zeitschr. f. vergl. Augenheilkunde. Bd. VII.

***) Ähnliche Zellen fand ich auch bei Embryonen in der inneren retikulären Schicht und wäre zu untersuchen, ob sich dieselben später völlig zurückbilden, wie es mir scheint.

An der Stelle des direkten Sehens, der sog. **macula lutea** des Menschen, weichen die Fasern der Nervenfaserschicht zur Seite, ebenso die übrigen Netzhautbestandteile, mit Ausnahme der Stäbchen und Zapfen, welche hier höher als sonstwo sind. Vergl. Schaper, zur Histologie der Netzhaut, Archiv f. mikr. A., Bd. XXXXI.

An der Grenze des Ciliarkörpers erfolgt eine rasche Abnahme der Netzhautschichten und die **pars ciliaris retinae** besteht nur aus einer einfachen Lage von Zylinderzellen und der Pigmentschicht.

Die **pars iridica retinae** endlich führt noch spindelförmige und darüber vieleckige Pigmentzellen, welche von einem feinem Häutchen, der *limitans iridis*, bedeckt werden.

Die **Linse**, welche in ihrer ersten Anlage eine ektodermale Einstülpung von blasiger Form darstellt, wird dadurch zu einem soliden Gebilde, dass die Epithelzellen an der Rückwand der Blase so stark in die Länge auswachsen, bis sie mit ihren vorderen Enden die vordere Epithelwand der Blase erreichen. Damit verschwindet natürlich der Hohlraum dieser letzteren und durch Umlagerung einer glashellen, elastischen Linsenkapsel, erhält die Linse noch grössere Festigkeit.

Fig. 218.

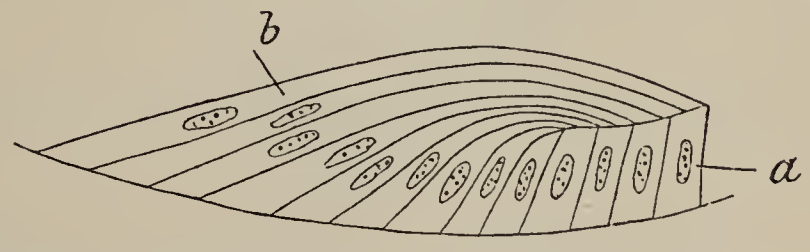

Linsenepithel und Fasern von einem 3 cm langen Katzenembryo. a Pflasterepithelien, b Übergang in die Linsenfasern.

Die Linsenkapsel, zum Teil durch Ausscheidung von den Linsenepithelien, zum Teil durch Umwandlung von Bindegewebszellen entstanden, ist eine Cuticularmembran, welche mit den feinen, homogenen Fasern des *ligament. suspensor. lentis* in Zusammenhang steht.

Die aus dem hinteren Linsenepithel entstandenen Linsenfasern sind lange, sechsseitige Prismen, welche am hinteren Ende kolbige Verdickungen tragen. Die Fasern des Linsenrandes haben glatte Ränder und ovalen Kern, die der Linseninnenmasse greifen mit leicht gezähnelten Rändern ineinander und sind kernlos. Zusammengehalten werden sie durch spärliche, homogene Kittmasse. Die Anordnung der Linsenfasern ist eine meridionale in der Weise, dass die Fasern vom vorderen zum hinteren Linsensterne ziehen, je näher dem vorderen Pol sie jedoch entspringen, um so weiter vom hinteren endigen sie.

Das vordere Linsenepithel wird durch eine einfache Lage kubischer Zellen hergestellt, welche am Linsenrande allmählich in Fasern sich verlängern.

Der **Glaskörper** wird an seiner Oberfläche von der *membrana hyaloidea* überzogen, enthält Fäserchen und spärliche Rundzellen neben stern- und spindelförmigen Zellen. Die ausserdem anzutreffenden, hellen blasigen Zellen sind wahrscheinlich umgewandelte Rundzellen.

Anhang.*)

Bemerkenswerte anatomische Verhältnisse der Hausvögel.

Das Skelett. (Fig. 219.)

Die meisten Vögel besitzen pneumatische Knochen. Im erwachsenen Zustande findet sich nämlich in denselben kein Knochenmark, sondern Luft. Die Luft tritt entweder durch die Nasenhöhle und die Eustachische Röhre ein, oder sie gelangt von den Lungen aus in sie. Junge Vögel besitzen noch Mark. Die peripherischen Knochen, namentlich die des Fusses, enthalten stets Mark.

A. Der Kopf.

Die Schädelknochen entwickeln sich rasch und verwachsen bald nach dem Flüggewerden, ohne die Spur einer Naht zu hinterlassen. Bei der Ente und Gans bleiben zwei Fontanelle an der Genickfläche bestehen (Fig. 219, a), die am macerierten Schädel zwei Löcher bilden. Das Hinterhauptsbein hat einen rundlichen Gelenkkopf. Die beiden Augenhöhlen (b) sind nur durch die Vertikalplatte des Siebbeines getrennt. — Die Eustachischen Röhren durchbohren den Keilbeinkörper und besitzen in der Mitte der Schädelunterfläche eine gemeinsame Mündung. — Das Keilbein besitzt keine Stirnflügel.

Die Angesichtsknochen, d. h. die Grundlage des Schnabels, sind in federnder Weise mit den Schädelknochen verbunden. Eine schmale Knochenspange verbindet nämlich die Nasenbeine mit

---

*) Dieser Abschnitt wird fast unverändert aus der früheren Auflage wiedergegeben, da er in der gedrungenen, anregenden Weise Francks die wesentlichsten Verhältnisse der Anatomie der Hausvögel berücksichtigt. Eine eigentliche ausführliche Anatomie der Hausvögel würde weit über den diesem Werke gesteckten Rahmen hinausgehen.

Fig. 219.

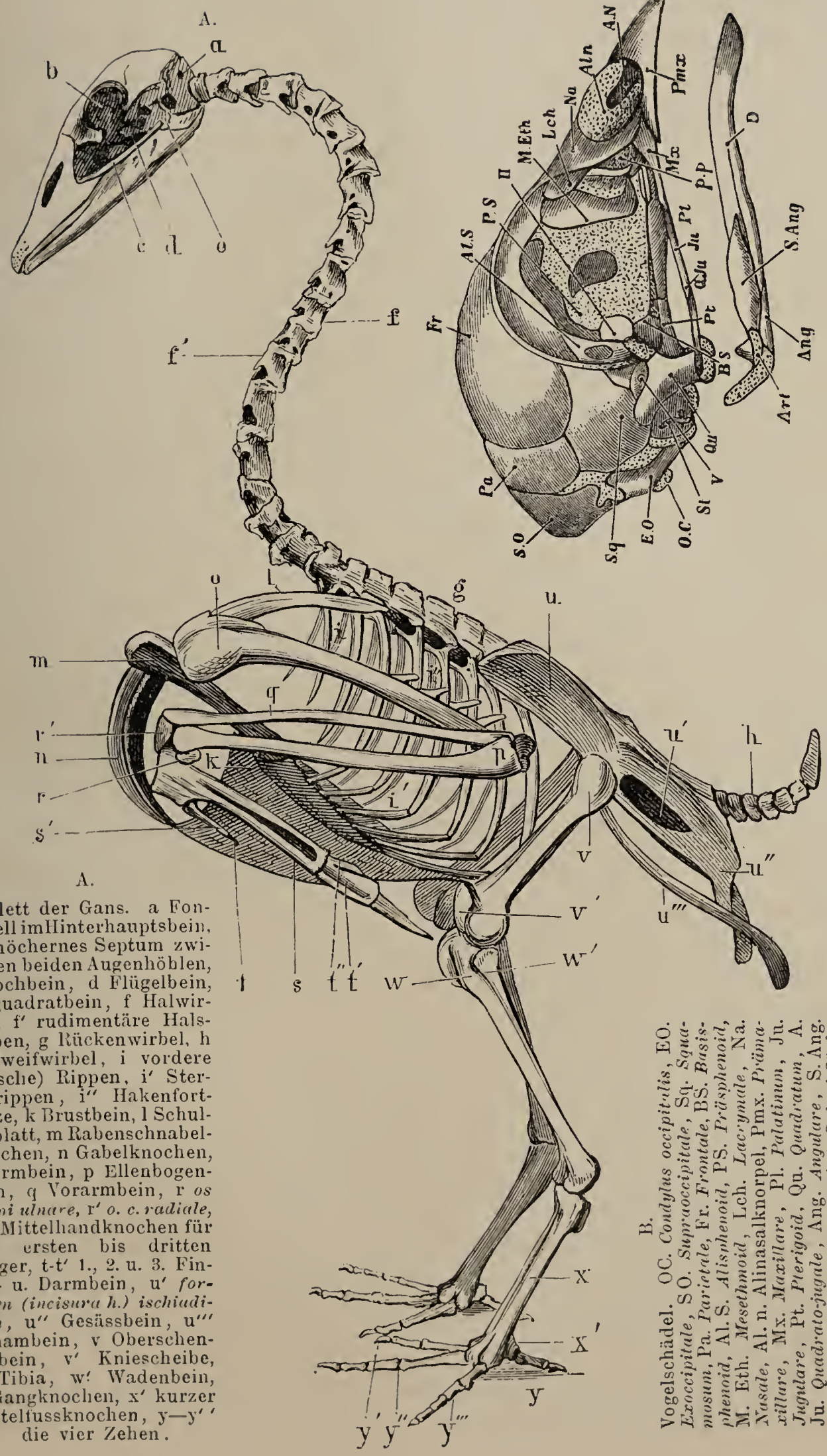

A.

Skelett der Gans. a Fontanell im Hinterhauptsbein, b knöchernes Septum zwischen beiden Augenhöhlen, c Jochbein, d Flügelbein, e Quadratbein, f Halwirbel, f′ rudimentäre Halsrippen, g Rückenwirbel, h Schweifwirbel, i vordere (falsche) Rippen, i′ Sternalrippen, i″ Hakenfortsätze, k Brustbein, l Schulterblatt, m Rabenschnabelknochen, n Gabelknochen, o Armbein, p Ellenbogenbein, q Vorarmbein, r *os carpi ulnare*, r′ *o. c. radiale*, s s′ Mittelhandknochen für den ersten bis dritten Finger, t-t″ 1., 2. u. 3. Finger- u. Darmbein, u′ *foramen (incisura h.) ischiadicum*, u″ Gesässbein, u‴ Schambein, v Oberschenkelbein, v′ Kniescheibe, w Tibia, w′ Wadenbein, x Gangknochen, x′ kurzer Mittelfussknochen, y—y‴ die vier Zehen.

B.

Vogelschädel. OC. *Condylus occipitalis*, EO. *Exoccipitale*, SO. *Supraoccipitale*, Sq. *Squamosum*, Pa. *Parietale*, Fr. *Frontale*, BS. *Basisphenoid*, Al. S. *Alisphenoid*, PS. *Präsphenoid*, M. Eth. *Mesethmoid*, Lch. *Lacrymale*, Na. *Nasale*, Al. n. Alinasalknorpel, Pmx. *Prämaxillare*, Mx. *Maxillare*, Pl. *Palatinum*, Ju. *Jugulare*, Pt. *Pterigoid*, Qu. *Quadratum*, A. Ju. *Quadrato-jugale*, Ang. *Angulare*, S. Ang. *Supraangulare*, D. *Dentale*, Art. Gelenkfläche des Unterkiefers, St. Stapes, V. Austrittsstelle des Trigeminus. (Vom 2 Tage alten Hühnchen nach Parkes.)

den Stirnbeinen und gestattet eine ziemlich ergiebige Beweglichkeit. Bei Papageien findet sich an dieser Stelle ein Gelenk. Diese Beweglichkeit bedingt auch eine beweglichere Verbindung des Jochbeines (c), der Flügelbeine (d) und Gaumenbeine mit ihrer Umgebung. Am Unterkiefergelenke beteiligt sich als gesonderter Knochen das Quadratbein. Es ist dem Hammer der Säuger homolog und gelenkt mit dem Schläfenbeine, mit dem Unterkiefer, mit dem Joch- und Flügelbeine. Das Jochbein besteht aus dem hinteren Stücke, welches mit dem Quadratbein sich verbindet und als Quadratojugale bezeichnet wird, und einem vorderen Teil, dem eigentlichen Jugale. Letzteres ist dem Keilbeinkörper gelenkig angefügt. Zähne fehlen beiden Kiefern. Die Intermaxillaria sind grösser als die Maxillaria. Das Zungenbein ist sehr entwickelt. Nach vorne setzt sich an den Körper desselben das sog. *os entoglossum* an, nach rückwärts der Kiel (carina). Die langen Hörner biegen sich hinten um den Schädel herum, ohne mit ihm in Verbindung zu treten.

B. Wirbel und deren Visceralknochen. Während die Halswirbel bei den Säugern stets in der Zahl 7 vorkommen, finden sich beim Vogel nie unter 8. Die Taube besitzt 12, das Huhn 13, die Ente 15, die Gans 18 (f), der Schwan 23. Sie tragen den Gelenkkopf rückwärts und besitzen rudimentäre, im Alter festgewachsene Halsrippen (f). Der Atlas ist klein und ringförmig, der Zahnfortsatz *(os odontoideum)* wie beim Säuger mit dem 2. Halswirbel verbunden. Huhn und Taube besitzen 7, Ente und Gans 9 Rückenwirbel (g). Die letzteren verwachsen in der Regel durch Knochenmasse mit einander (falsche Wirbel)*). Der erste Rückenwirbel ist daran kenntlich, dass seine Rippe mit dem Brustbeine verbunden ist. Soweit die folgenden Wirbel Rippen tragen, werden sie den Rückenwirbeln zugezählt.

Die Lenden-, Kreuzbein- und die ersten Schweifwirbel (in der Regel 14) verschmelzen sehr frühzeitig durch Knochenmasse mit einander und es lässt sich ihre Zahl nur unsicher bestimmen. Sie verschmelzen teilweise mit den Darmbeinen. Die Würdigung des Nervenaustrittes, sowie die Verbindung mit dem Darmbeine ergiebt, dass für gewöhnlich 4 Lenden- und 5—6 Kreuzbeinwirbel vorkommen und die nächsten 4—5 Wirbel schon den Schweifwirbeln beizuzählen wären (sog. Urosacralwirbel, Huxley).

*) Die seitlichen Knochenfortsätze, die man bei älteren Tieren an den Rückenwirbeln findet, sind verknöcherte Sehnen.

Die letzten Schweifwirbel (h) (meist 7) sind beweglich; der letzte, der Träger der Steuerfedern, Pygostyl, ist gross schwertförmig und aus der Verschmelzung mehrer Wirbel hervorgegangen.

Die Rippen (7—10) zerfallen in den Vertebralteil und den Sternalteil. Der letzte und öfters auch vorletzte Halswirbel, sowie der letzte Rückenwirbel tragen häufig eine lange Vertebralrippe. Die Rippen besitzen in veränderlicher Zahl kaudal gerichtete hakenförmige Fortsätze *(processus uncinati)*, welche die nächste Rippe dachziegelförmig decken und den Brustkasten wesentlich stärken.

Das Brustbein (k) ist ausserordentlich entwickelt, trägt einen starken Kamm, Kiel, und hat rückwärts jederseits einen ovalen Ausschnitt. Durch ihn bildet es rückwärts einen mittleren und zwei seitliche Fortsätze. Letztere sind beim Huhne gabelig und der laterale Ast deckt die Rippen. Es gelenkt mit dem Rabenschnabelknochen und ist durch ein Band mit dem Gabelknochen, Schlüsselbein, verbunden. Der ganze Brustkorb ist durch die erwähnten Eigentümlichkeiten wesentlich verstärkt, was für das Fliegen von Notwendigkeit ist.

C. Die Aufhängegürtel und Gliedmassenknochen.

1. Der Aufhängegürtel für die Brustgliedmasse ist vollständig und wird jederseits durch drei Knochen hergestellt: a. durch das schmale, schwertförmig gekrümmte Schulterblatt (l), b. durch den verbreiterten, vorne mit dem Brustbein gelenkenden Rabenschnabelknochen*) (m) und c. durch das Schlüsselbein**) (n). Die letztgenannten Knochen beider Seiten verschmelzen in der Medianlinie mit einander, sind durch ein Band mit dem Brustbeinkamm verbunden und werden nunmehr als Gabelknochen *(furcula)* bezeichnet. Das Schulterblatt und der Rabenschnabelknochen bilden das Armgelenk. Das Armbein (o) ist stark und besitzt unter dem Gelenkkopfe eine grosse Öffnung, die zur Lufthöhle führt. Der Vorarm besitzt ein starkes Ellenbogenbein (p) und ein schwächeres Vorarmbein (q). Die Vorderfusswurzel ist sehr rudimentär und wird nur von zwei Knochen hergestellt, dem *os ulnare* (r) und *os radiale* (r'). Beim Hühnchenfötus besteht auch die untere Reihe der Carpalien aus 4 Knochen. Sie verschmelzen aber bald mit den Metacarpalien, so dass sie bei ausgewachsenen Tieren nicht mehr als gesonderte Knochen nachweisbar sind (Rosenberg).

*) Hakenschlüsselbein, *os coracoideum, clavicula coracoidea.*

**) Vorderes oder erstes Schlüsselbein.

Mittelhandknochen (ss') sind ursprünglich 4 angelegt (Mc. 1—4), doch verschmilzt das sehr rudimentäre Mc. 4 bald mit Mc. 3, sodass später nur noch 3 Metacarpalien nachweisbar sind.

Finger (t—t'') sind beim Vogel ursprünglich 4 angelegt (1. bis 4. Finger), bald jedoch verwächst der 2. mit dem 1. und sind sohin später nur noch 3 rudimentäre Finger nachweisbar. Der 1. (der mit dem 2. sich verbunden hat) ist eingliederig, der 3. (Hauptfinger) ist zweigliederig und der 4. eingliederig. Der 5. Finger ist gar nicht angelegt.

2. Aufhängegürtel und Knochen der Beckengliedmasse. — Das Becken des Vogels besteht wie jenes des Säugers, aus je drei Stücken; es unterscheidet sich jedoch wesentlich von jenem durch den Umstand, dass es an Stelle der Schambeinfuge, offen ist, ein Umstand, der jedenfalls dem Eierlegen zu gute kommt. Die Darmbeine (u) verbinden sich durch Synostose mit den Lenden- und Kreuzbeinwirbeln. Die Pfanne ist durchlöchert und das kleinere ovale Loch liegt ventral und hinter der Pfanne. Es wird, wie beim Säuger, vom Schambein und Gesässbein gebildet. Dicht hinter der Pfanne liegt eine grössere, rundliche Öffnung (u'), welche der *incisura ischiadica* des Säugers entspricht.

Oberschenkel- (v), Unterschenkel (w) und Wadenbein (w'), sowie die Kniescheibe (v') sind im Wesentlichen denselben Knochen des Säugers gleich. Tarsalknochen fehlen dem erwachsenen Vogel. Die crurale Reihe derselben verschmilzt nämlich mit der Tibia und erhält daher nach abwärts eine Gelenkwalze, die Metatarsalreihe verschmilzt mit dem Mittelfussknochen.

Mittelfussknochen sind vier angedeutet, drei lange und ein kurzer, für die hintere Zehe. Die drei langen Mittelfussknochen verschmelzen zu einem einzigen Stücke — dem Gang- oder Laufknochen (x) — an welchem sich unten drei gesonderte Rollen befinden. Der Hahn besitzt nach rückwärts an demselben einen Fortsatz für den Sporn. Als kurzen Mittelfussknochen (x') bezeichnet man einen Knochen, welcher die hintere Zehe trägt. Am Hinterfusse finden sich 4 Zehen, eine hintere (Grosszehe d. M.) (y) und drei vordere (zweite, dritte und vierte). Letztere zerfallen in eine mediale (y'), mittlere (y'') und laterale (y'''). Die hintere besitzt zwei, die mediale drei, die mittlere vier und die laterale fünf Glieder.

Während der Entwickelung des Hühnchens ist ein Tarsus angelegt (Rosenberg, Bauer). Er besteht aus einer proximalen (cruralen) und distalen (metatarsalen) Reihe.

Die proximale Reihe wird durch ein Tibiale und Fibulare angedeutet. Beide verwachsen mit einander und dann mit der Tibia. (Morse will auch ein Intermedium vorfinden, das sich als letzter Knochen mit dem Tibiale und Fibulare verbindet.) — Die distale Reihe wird durch ein Knorpelstück hergestellt, das den Tarsalien 1 bis 5 entspricht. Sie verschmelzen früher mit den Metatarsalien (2 bis 4), als die proximale Reihe mit der Tibia (Rosenberg). Ein Centrale ist ebenfalls angelegt. Es gehört der distalen Reihe an.

Metatarsalien sind ursprünglich alle 5 angelegt. Mt_1 ist an seinem proximalen Ende unvollständig und erreicht selbst im Fötalzustande sein T_1 nicht. Mt_5 geht wieder völlig verloren.

Muskeln.

Die Hautmuskeln der Vögel sind zwar dünn, jedoch gut entwickelt. Sie finden sich auch an der Stirne, dem Nacken und Kehlgange. Von ihnen gehen kleine Muskelzüge an die Bälge der Contourfedern und vermögen dieselben allseitig zu bewegen. Die *musculi patagii* d. h. der lange und kurze Spanner der vorderen Flughaut und der Spanner der hinteren Flughaut, sowie die Aufrichter der Steuerfedern am Schwanze *(m. levator rectricum)* sind hierher zu rechnen. — Am Kopfe fehlen die mimischen Muskeln (Muskeln der Lippen, Backen, Nasenlöcher), Kaumuskeln sind vorhanden. Ausser dem Masseter, Temporalis, Pterygoideus, Digastricus findet sich noch ein Heber und Vorwärtswender, sowie ein Rückwärtszieher des Flügelbeines und Quadratbeines. Die Brustmuskeln (3 Paare) sind sehr entwickelt, an den Flügeln sind besonders die Pronatoren und Supinatoren ausgebildet. Die Flughäute besitzen je einen Spannmuskel, jedoch keinen Antagonisten. Die Grundlage der rechten und linken Flughaut bildet nämlich eine elastische Membran. Die Flughaut selbst befindet sich an der Ellenbogenbeuge. Die grossen Federn können durch Muskelzacken ausgebreitet werden. Die Rückenstrecker sind verkümmert, die Sehnen derselben verknöchern teilweise. Der *Latissimus dorsi* versetzt den Vogel während des Fluges in die horizontale Lage und ist gut entwickelt. Die Bauchmuskeln sind schwach; das Zwerchfell (sog. Lungenmuskel) ist rudimentär, bildet keine Scheidewand zwischen Bauch- und Brusthöhle, sondern verbindet sich unmittelbar mit der Lungenoberfläche. Es dient dazu, während des Fliegens die Öffnungen der Luftsäcke in die Lungen mehr oder weniger zu verschliessen. Die untere Beckenwand wird durch den Quermuskel der Schambeine hergestellt. Der Schweif kann durch Muskeln bewegt und die Steuerfedern können entfaltet werden. Die Oberschenkelmuskeln sind stark; der Mittelfuss besitzt keine Muskelbäuche mehr; die

Sehnen der Fussmuskeln und der Oberschenkelmuskeln verknöchern häufig. Der Ileopsoas fehlt.

Verdauungsorgane.

Der Schnabel ist fleischlos. Sein Überzug bildet entweder eine förmliche Hornscheide oder eine weichere, meist lebhaft gefärbte sog. Wachshaut, wie bei unseren Wasservögeln (Ente, Gans, Schwan). In beiden Fällen finden sich in der dünnen Lederhaut zahlreiche Tastzellen und Tastkörperchen und sehr entwickelte Vatersche Körperchen. Erstere — die übrigens am Schnabel des Papageis fehlen — liegen durchgehends oberflächlicher, als die Vaterschen Körperchen. Die Nervenendorgane finden sich namentlich an der Spitze des Ober- und Unterschnabels, sowie an den Rändern und sind am reichsten bei Gans und Ente. — Eigentliche Zähne fehlen dem Hausgeflügel*) Bei Gans und Ente werden dieselben von quergestellten Kerben am Schnabelrande, bei den anderen Hausvögeln von den scharfen Schnabelrändern ersetzt.

Die Zunge ist von einer derben, hornigen Scheide umgeben und nur am Grunde etwas weicher. Sie ist wenig muskelreich. (Der Papagei hat eine fleischige Zunge.) Die Oberfläche trägt nach rückwärts gewendete, oft in Reihen gestellte Papillen, welche der Speise den Weg zum weiten Schlunde angeben. Auch in der Zunge und dem harten Gaumen finden sich Tastzellen und Tastkörperchen, sowie Vatersche Körperchen (beim Papagei bloss Vatersche Körperchen). Sie sind besonders reich an der Zungenspitze. (Beim Spechte zählen sie an der Zungenspitze nach Tausenden.) Geschmacksbecher fehlen den Vögeln. Durch Muskeln, die vorn und seitlich am Unterkiefer entspringen und zu dem sehr entwickelten Zungenbeine treten, kann die Zunge, zuweilen sehr weit (Spechte), aus der Maulhöhle gezogen werden.

Der Gaumen ist wenig entwickelt, von einem derben, verhornten Epithel überzogen und besitzt eine mediane, schlitzförmige Choane. Ein gesondertes Gaumensegel fehlt; Mund- und Rachenhöhle bilden sohin ein Ganzes.

Die Drüsen der Mundhöhle sind wenig entwickelt.

In die Mundhöhle münden beim Vogel folgende Drüsen (Reichel):

1. Die Zungendrüsen liegen seitlich am Zungengrunde und machen dort oft den grössten Teil der Zunge aus. Sie münden an den Seitenrändern derselben.

*) Bei einer Abteilung ausgestorbener Vögel, den Odontornithes, bestanden ächte Zähne.

2. Am Boden der Mundhöhle und seitlich der Zungenbasis findet sich ein Drüsenhaufen, der zuweilen in zwei Gruppen zerfällt, sich ziemlich weit nach vorne zieht und dessen Mündungen seitlich der Zungenbasis liegen. Er ist der Unterzungendrüse homolog.

3. Jederseits findet sich am Mundwinkel eine Drüse (Mundwinkeldrüse), die mit je einem Drüsengange in die Mundhöhle mündet und besonders bei der Taube entwickelt ist. Sie ist den Backendrüsen und der Parotis der Säuger homolog.

4. Gaumendrüsen giebt es beim Vogel eine mediane und laterale. Erstere liegt dicht unter dem Septum der Nasenlöcher nach vorne und reicht bis zu den Choanen. Sie ist, wenigstens in der Jugend, paarig und besteht aus zahlreichen Drüschen, mit sich mehrfach verzweigenden Gängen. Die laterale ist am mächtigsten und befindet sich seitlich am harten Gaumen, in der das Gaumenbein deckenden Schleimhaut. Sie setzt sich aus kleinen Drüschen zusammen.

Alle diese Drüsen sind blinddarmförmig zusammengesetzt.

Der Schlund ist weit und lang, liegt rechts am Halse und bildet bei unserem Hausgeflügel vor dem Brusteingange eine drüsenhaltige Ausbuchtung, die als Kropf *(prolobus, ingluvies)* bezeichnet wird. Derselbe ist einseitig bei den Hühnern, symmetrisch und zwei grosse Säcke bildend bei den Tauben, schwach spiralig gedreht bei den Papageien. Er enthält Drüsen und ist als Macerationsbehälter aufzufassen, als gesonderter Teil aber nur bei den hühnerartigen Hausvögeln vorhanden. Gans und Ente besitzen einen sehr erweiterten Schlund an dessen Stelle. — Der Schlund führt nun zum Magen, welcher beim Vogel in zwei Abteilungen zerfällt. Zuerst kommt der sog. Vormagen (Drüsenmagen) *(proventriculus)*. Derselbe entspricht der Fundusdrüsenportion der Säuger und stellt also den wirklichen Daumagen des Vogels dar. Er ist nur klein und besitzt verästelte schlauchförmige Drüsen, in deren Endschläuchen die Belegzellen, in deren langem und schmalem Hauptrohre Zylinderzellen (Hauptzellen) ihre Lage haben. Die Drüsenmündungen sind entweder gleichförmig verteilt, oder sie bilden einen Gürtel (Taube)*). Durch eine starke Einschnürung (in der Regel fälschlich als Cardia bezeichnet) ist der Vormagen von dem Muskelmagen *(ventriculus)* getrennt. Dieser ist namentlich bei körnerfressenden Vögeln stark entwickelt. Seine Muskelmasse wird von organischen, jedoch blaurot

*) Die Hohlräume dieser Drüsen sind besonders bei Wasservögeln häufig der Sitz parasitischer Rundwürmer.

gefärbten Muskeln hergestellt, deren man 2 unterscheidet: a. Die *musculi laterales*, die quer zur Längenaxe gelagert, oben und unten durch zwei starke Sehnen verbunden sind. b. Die *musculi intermedii* sind schwächer und liegen am vorderen und hinteren Ende. Die Schleimhaut besitzt schlauchförmige Drüsen, welche den Pylorusdrüsen der Säuger entsprechen. Sie ist gegen das Lumen von einer derben, hornartigen Cuticula gedeckt, die ein Sekret jener Drüsen darstellt. Im Muskelmagen wird das im Kropfe vorbereitete Futter, dem im Vormagen der eigentliche Magensaft beigemischt wurde, zerrieben und zerkleinert. Viele körnerfresssende Vögel fressen kleine Steinchen, die sich im Muskelmagen längere Zeit halten und offenbar bei der Zerkleinerung der Nahrungsmittel mitwirken. Bei fleischfressenden Vögeln ist der Muskelmagen dünnwandig und weniger stark. Der Übergang in den Darm bildet der Pylorus. Der Darm zerfällt in dieselben Abteilungen, wie beim Säuger. Der Zwölffingerdarm bildet eine lange Schleife, in welcher die weissliche, deutlich zweilappige Bauchspeicheldrüse ihre Lage hat. Ihre beiden Ausführungsgänge münden in beide Enden dieser Zwölffingerdarmschlinge. Leber- und Hüftdarm zeigen nichts Bemerkenswertes*). Der Blinddarm ist doppelt und beim Hausgeflügel, mit Ausnahme der Taube, wo beide sehr klein sind, sehr entwickelt. Der Pfau hat Blinddärme von 30 cm Länge. Der weitere Abschnitt des Dickdarmes ist nur durch ein kurzes Rectum vertreten, welches mit einer Kloake mündet. Der Bau des Darmkanales ist im Wesentlichen wie beim Säuger. Die Kloake stellt einen rundlichen, mit einer quergestellten Spalte (After) nach aussen sich öffnenden Behälter dar, in welchen gemeinschaftlich der Mastdarm, die Nieren und Geschlechtsorgane sich öffnen. An seiner oberen Wand findet sich eine Ausbuchtung, welche als Fabricischer Beutel bezeichnet wird. Diese *bursa Fabricii* stellt eine anale Drüsentasche dar und hat nicht die Bedeutung einer Harnblase. Sie enthält auch viele Lymphfollikel. Die Leber liegt hinter dem Herzen, zeigt zwei Hauptlappen und besitzt am linken eine Gallenblase, die mit einem Blasen-Gallengange in den Zwölffingerdarm ausmündet; der rechte Hauptlappen mündet für sich mit einem Leber-Gallengang in den genannten Darm. Die Taube und das Perlhuhn besitzen keine Gallenblase, haben jedoch zwei Lebergallengänge. Das Pankreas ist lang, weisslich und mündet mit 2 (Gans) oder 3 Ausführungs-

*) Am Dünndarm findet sich öfters ein blinder Anhang, als Rest des Dotterganges.

gängen in den Zwölffingerdarm. — Die Milz liegt an der rechten Seite des Drüsenmagens, ist klein und rundlich.

Die Länge des Darmkanales beträgt beim Huhne die sechsfache, bei Enten und Gänsen die vier- bis fünffache Körperlänge (von der Schnabelspitze bis zum letzten Schweifwirbel). (Fleischfressende Vögel haben meist einen kürzeren Darm.)

Die **Respirationsorgane**.

Die Nasenlöcher sind klein und an der Basis des Schnabels gelegen. Sie können bei manchen Vögeln, Pelikanen z. B., von der Hornhaut fast ganz überwuchert werden, so dass sie nahezu geschlossen sind. Bei unseren Hühnern und Tauben findet sich über dem Nasenloche eine schuppenartige, unbewegliche Nasenklappe. Über den Nasenlöchern und dieselben bedeckend stehen häufig verkümmerte Federn oder Borsten. Alle diese Einrichtungen haben wohl den Zweck, das Eindringen von Staub, Wasser und dgl. zu verhindern. Am Naseneingange finden sich tubulöse Drüsen (Nasendrüse), die bei einzelnen Wasservögeln eine starke Entwickelung bekommen können. Die Nasendrüse, die den Tauben fehlt, ist eine kleine, platte Drüse, welche auf dem Stirnbeine, in der Nähe des medialen Augenwinkels ihre Lage hat, mit einem Ausführungsgange, der unter dem Nasengange hinweggeht, die Kieferhöhle durchzieht und am Nasenloche mündet. Die Nasenhöhlen selbst sind nur kurz, von einer drüsenhaltigen Schleimhaut ausgekleidet und durch drei knorpelige Muscheln eingeengt, deren unterste, dem Septum angehängte, meist nur sehr klein ist. Auch die grossen Augen tragen viel zur Einengung der Nasenhöhle bei. Nach vorne werden die Nasenhöhlen von den Kleinkieferbeinen geschlossen, median von einander durch die Pflugschaare und Nasenschleimhaut getrennt. Diese Trennung ist bei Wasservögeln (Gans, Ente) oft so unvollständig, dass man von einem Nasenloche zum anderen durchsehen kann *(nares perviae)*. Stirn-, Thränen- und Nasenbeine bilden das Dach der Nasenhöhle.

Luftröhrenköpfe sind zwei vorhanden, ein oberer, den man mit dem *aditus ad laryngem*, und ein unterer oder Stimmkopf, den man mit der *glottis vocalis* des Säugers vergleichen kann. Der obere Kehlkopf beginnt mit einer völlig verschliessbaren, von einem Kranze von Papillen umgebenen Längsspalte und hat 6 Knorpel zur Grundlage, welche den Schild-, Ring- und den Giesskannenknorpeln entsprechen. Eine Epiglottis fehlt allen Hausvögeln.

Der untere Kehlkopf *(syrinx)* findet sich beim Hausgeflügel

am Vereinigungspunkte der Luftröhre mit den Bronchien *(larynx broncho-trachealis)**). An diesem unteren Kehlkopfe ist im Wesentlichen zu unterscheiden:

a. die Trommel *(tympanum)*. Sie entsteht aus der Verwachsung der unteren (3 oder mehr) Luftröhrenringe. Meist ist sie seitlich abgeplattet.

b. Verstärkt wird diese Trommel in der Regel durch einen, das Luftröhrenende sagittal durchsetzenden meist verknöchernden Querbalken der als Steg *(os transversum)* bezeichnet wird.

c. Unter dem Steg und mit ihm im Zusammenhang bildet die Mucosa der Bronchien (bei den Singvögeln) ein halbmondförmiges, unvollständiges Septum: die *membrana semilunaris*, Savart.

d. Zwischen dem letzten Trachealring und den ersten Bronchialringen erleidet die Luftröhre eine seitliche Verengerung und bleibt eine Haut ausgespannt, die als äussere Paukenhaut *(membrana tympani externa)* bezeichnet wird. Beim Huhn befindet sie sich seitlich an der Trommel, bei der Taube zwischen den letzten beiden Trachealringen. An der medialen Fläche beider Bronchien ist auch bis zum Steg jederseits eine Membran, wie in einem Rahmen ausgespannt, welche demnach die mediale Wand der Bronchien bildet und als *membrana tympaniformis interna* bezeichnet wird.

Bei der männlichen Ente**) steht mit dem unteren Kehlkopfe eine grosse, knöcherne Blase (sog. Pauke) in Verbindung. Sie befindet sich am linken Bronchus und dient wohl zur Verstärkung der Stimme. Schwingung der äusseren und inneren Paukenhaut erzeugt die Stimme. Hierbei ist zu erwähnen, dass äussere und innere Muskeln bei den Singvögeln, die jedoch bei unserem Hausgeflügel sehr wenig entwickelt sind, den Stimmkopf spannen und erschlaffen können, sowie dass durch 2 andere Muskeln dies auch an der Luftröhre geschehen kann.

Die Luftröhre selbst ist lang, auf dem Querschnitte rund und besitzt bei den Wasservögeln knöcherne Ringe. Beim männlichen Schwan ist der untere Teil gewunden und liegt in einer Aushöhlung des Brustbeinkieles. Durch zwei Muskeln kann die Luftröhre bewegt werden. Der Eine *(m. ypsilo-trachealis)* ist der weniger beständige, er entspringt vom Gabelknochen oder dem Ende

---

*) Es findet sich der Syrinx überhaupt entweder am unteren Ende der Trachea (tracheophone Vögel) oder 2. am Übergange der Luftröhre in die Bronchien (bronchiotrachcophone Vögel) oder 3. jederseits an den Bronchien, also doppelt (bronchiophone Vögel). Die sub 2 erwähnten Formen bilden die Mehrzahl.

**) Auch bei vielen Tauchern.

des unteren Kehlkopfes und begleitet die ganze Luftröhre. Der andere, kürzere *(m. sterno-trachealis)* entspringt am Brustbein und verläuft an der Seite der Trachea. Bei den Hühnern, Enten und Gänsen finden sie sich allein vor; die anderen Muskeln des Syrinx fehlen ihnen.

Lunge. Die Luftröhre teilt sich wie beim Säuger in zwei freie Bronchien, die nach kurzem Verlaufe jederseits in eine Lunge eintreten. Die Lungen selbst verhalten sich wesentlich anders als beim Säuger. Sie sind nicht frei in der Brusthöhle, sondern mit der Rippenwandung verbunden und tragen in Folge dessen an ihrer dorso-lateralen oder Costalfläche, die eines Pleuralüberzuges entbehrt, tiefe Furchen, welche von den Rippen herrühren. Die ventrale Fläche ist von dem Zwerchfelle, das jedoch keine Scheidewand zwischen Brust- und Bauchhöhle bildet, überzogen. — Die Bronchien der Lungen zerfallen in zwei Abteilungen: a. in solche, die unmittelbar in Luftzellen führen, und b. in solche, die den eigentlich respirierenden Teil und somit das Parenchym der Lungen bilden.

ad a. Die beiden Hauptbronchien, welche ihre Knorpel bald verlieren, gehen als Hauptluftgänge in gerader Richtung von vorne nach hinten durch die Lungen, treten an derem hinteren Ende unmittelbar ventral heraus und führen zu den Bauchluftsäcken, ihre Ausgangspforte ist mit Knorpelringen umgeben. Von ihnen gehen einige Seitenäste ab, die namentlich am vorderen Teile der Lunge ebenfalls in Luftsäcke führen. (Siehe Luftsäcke.)

ad b. Sowohl in dorsaler, als ventraler Richtung gehen von den Hauptbronchien fiederförmige Seitenbronchien zur Oberfläche der Lungen ab. Dieselben bilden, soweit sie der Lungenoberfläche anliegen, einfache, alveolenähnliche Ausbuchtungen. Gegen das Lungenparenchym aber geben sie unter rechten Winkeln dickwandige Röhren ab, welche dicht aneinander liegen und durch gegenseitigen Druck zu sechsseitigen Säulen umgewandelt werden. Sie sind durch ein spärliches Zellgewebe von einander getrennt und werden als Lungenpfeifen (Luftkanälchen, *canaliculi aeriferi*) bezeichnet. An jeder solchen Lungenpfeife kann man demnach unterscheiden: den in der Axe verlaufenden Kanal und die verdickte Wandung. Betrachtet man den Kanal von innen, so bemerkt man an seiner Wand eine Menge kleiner, bienenwabenähnlicher Nischen, welche durch vorspringende Septa von einander getrennt werden. In diese Nischen münden radiär zum erwähnten Kanale zu 1 bis 3 miteinander verbundene, baumartig verästelte, primäre Lungenläppchen. Sie bilden

in ihrer Gesamtheit die verdickten Wände des axialen Kanales. Die Kanäle selbst sind vielfach mit einander verbunden. Die primären Lungenläppchen besitzen kleine, undeutliche, bei unserem Hausgeflügel etwa 0,006 bis 0,01 mm im Durchmesser haltende Blindsäcke (Alveolen), deren Bau im Wesentlichen derselbe ist, wie beim Säuger. Um die Alveolen zieht sich das respiratorische Kapillarnetz herum. Die gröberen Verzweigungen der Lungenarterien umziehen die Oberfläche der Lungenpfeifen.

Die **Luftsäcke.** Eigentümlich für die Vögel ist der unmittelbare Zusammenhang der zu den Lungen wieder heraustretenden Bronchien mit grossen Luftzellen, die im Grunde genommen grosse Lungenalveolen aber ohne respiratorisches Kapillarnetz darstellen. Sie führen zum Teil unmittelbar in die Knochen und machen dieselben „pneumatisch". Man zählt folgende Luftzellen:

a. Die vordere und hintere Brustzelle *(cella thoracica anterior et posterior).* Sie liegen vorn in der Brusthöhle, sind gepaart und werden unmittelbar von den Bronchien aus mit Luft versehen, die an dem vorderen Teile der Lunge in sie einmünden.

b. Die Halszellen *(cellae cervicales)* sind zwei Luftsäcke, die ausserhalb der Brusthöhle nach oben liegen.

c. Die Schlüsselbeinzelle *(cella clavicularis vel interclavicularis)* ist, da sich die Zellen beider Seiten in der Medianlinie vereinigen, unpaar und bekommt vom zweiten Lochpaare am Lungenanfang die Luft. Sie liegt zwischen den Armen des Gabelbeines. Seitliche Fortsetzungen von ihr, welche die Achselgefässe begleiten, sind die Achselzellen *(cellae axillares).*

d. Die 2 Bauchzellen *(cellae abdominales)* sind die grössten und stehen unmittelbar mit dem hinteren Ende des Hauptluftganges in Verbindung. Fortsetzungen von ihnen sind die Beckenzellen *(cellae pelvicae).* Zwischen ihnen liegen Baucheingeweide.

Von diesen Luftzellen aus wird der grösste Teil der pneumatischen Knochen mit Luft erfüllt*). Die Schlüsselbeinzelle füllt Armbein, Brustbein, Rippen und die Knochen des Schultergürtels. Die Halszellen geben Verlängerungen in den Rückgratskanal, von welchen aus die Hals- und Rückenwirbel lufthaltig gemacht

*) Der eigentümliche Zusammenhang der Lungen mit den Luftknochen ist die Ursache, dass flügellahm geschossene Vögel (bei welchen Luftknochen frei hervorragen) kaum durch Kompression des Halses erstickt werden können, sie atmen eben noch durch die Knochen. — Bei Lungenödem der Vögel sind häufig nur die Knochen mit Flüssigkeit erfüllt und die Lungen scheinbar gesund.

werden. Die Bauchzellen führen zum Kreuzbein und Oberschenkelbein.

Der Kopf bekommt von den Nasenhöhlen und der Eustachischen Röhre seine Lufthaltigkeit. Das Jochbein besitzt niemals Luft. Der Luftgehalt der Knochen ist übrigens bei den einzelnen Vogelarten ein sehr verschiedener.

Die Füllung der Luftsäcke bezweckt durch Erwärmung der Luft eine, allerdings unwesentliche Erleichterung des Körpers, eine Volumsvermehrung desselben und in Folge dessen Verminderung des spezifischen Gewichtes. Von hervorragender Bedeutung sind sie für Verteilung des Gewichtes im Körper. Durch alle diese Umstände unterstützen sie das Flugvermögen. Sie erleichtern ferner das Singen, indem sie ständig einen gewissen Luftvorrat darbieten.

Bei den Vögeln findet sich endlich eine paarige, in der Nähe des Ursprunges der Carotiden liegende **Schilddrüse.** Sie ist demnach viel weiter vom Eingange der Luftröhre hinweggerückt, als beim Säuger. Auch eine Thymusdrüse findet sich bei jungen Vögeln, die jederseits vom Herzbeutel bis zum Unterkieferwinkel reicht.

Harnorgane. (Fig. 221.)

Sie bestehen aus den zwei Nieren, den Harnleitern und Nebennieren. — Die Nieren sind gross, gepaart, liegen in der Lenden- und Kreuzbeingegend und sind allen Vertiefungen dieser Gegend entsprechend erhöht und lappig. Ein Nierenbecken fehlt. Die Harnleiter laufen an der unteren Fläche der Niere nach rückwärts, kreuzen sich mit den Samenleitern und münden medial von diesen in die Kloake. In Folge von Harnsäureinfarcten erscheinen sie häufig weiss gefärbt. — Die kleinen rundlichen Nebennieren liegen am vorderen Ende und dem medialen Rande der Nieren. Die Nieren wiegen 0,21—0,32% des Gesamtkörper (Jonas).

Geschlechtsorgane. (Fig. 221 und 222.)

Die Vögel besitzen nur innere Geschlechtsorgane; eine Art Penis kommt nur bei den Schwimmvögeln vor. Hodensack, Vorhaut, Samenstrang, Scham fehlen vollständig.

Die **Hoden** liegen in der Bauchhöhle, unmittelbar unter der Wirbelsäule und zwar hinter den Lungen und am vorderen Ende der Nieren. Sie sind bohnenförmig und wachsen während der Begattungszeit ums Doppelte und darüber. An ihrem medialen Rande liegt ein scheinbarer Nebenhode und von diesem aus geht mit dem Harnleiter der enge, wellig gewundene Samenleiter nach rückwärts,

jederseits an der oberen Wand der Kloake auf der Spitze einer kleinen Papille endend. In der Mitte seines Verlaufes kreuzt sich jeder mit dem Harnleiter seiner Seite und verläuft in der hinteren Hälfte an der lateralen Seite desselben.

Die **männliche Rute** ist eine kurze, geschlängelte, fibröse, nicht erektile Röhre, die an der oberen Wand der Kloake in einer

Fig. 221.

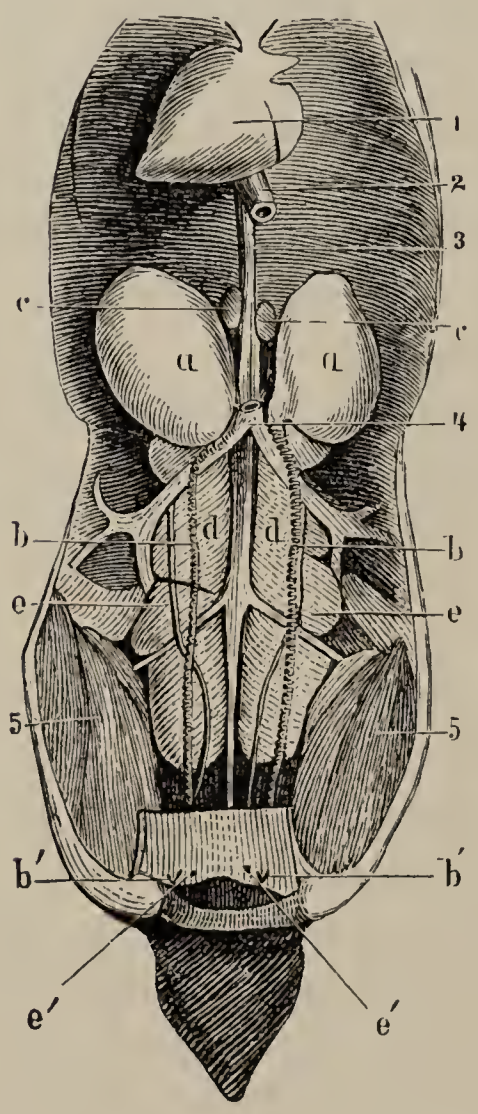

Männliche Geschlechts- und Harn-Organe des Hahnes. 1 Herz, 2 abgeschnittener Schlund, 3 Aorta, 4 hintere Hohlvene, 5, 5 Psoasmuskeln, a a Hoden, b b Samenleiter, b′ b′ deren Mündung, c c Nebennieren, d d Nieren, e e Harnleiter, e′ e′ deren Mündung in der Kloake.

Fig. 222.

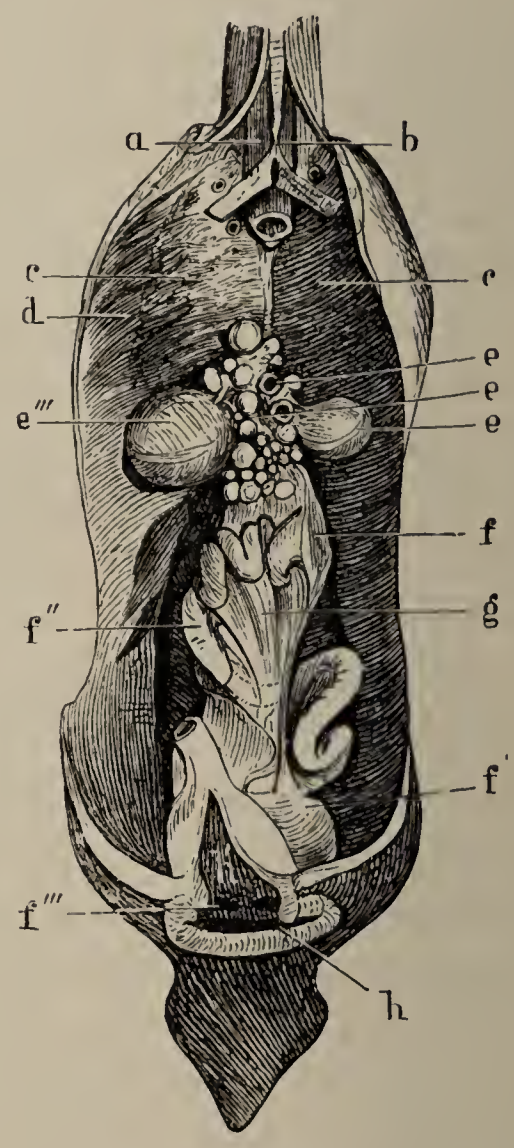

Weibliche Geschlechtsorgane d. Huhns. a Schlund, abgeschnitten, b unterer Kehlkopf, c c Lungen, Zwerchfell, e Eierstock, e′ Narbe, e″ sog. Kelch, e‴ ein schon mehr entwickeltes Ei, f″ Eileiter, f′ der Trichter desselben, f sog. Eihalter, f‴ Mündung des Eileiters in der Kloake h, g Gekröse des Eileiters, h Mündung der Kloake, h′ aufgeschnittener Mastdarm.

Grube des Kreuzbeines liegt. Bei der Begattung wird sie durch zwei Muskeln umgestülpt und der Same läuft in einer an ihr befindlichen Furche ab. Bei den hühnerartigen Vögeln, die keine Rute besitzen, wird die Kloake des männlichen Tieres etwas in jene des weiblichen Tieres eingepresst.

Beim weiblichen Vogel ist nur ein linker **Eierstock** (e) entwickelt; der rechte schlägt fehl. Auch beim Vogel setzt sich das

Keimepithel scharf vom Epithel der Bauchhöhle ab und steht mit dem (flimmernden) Epithele der Eileiter in ununterbrochenem Zusammenhange. Der *zona vasculosa* des Ovariums der Säuger entspricht eine mit starken Muskelzügen versehene Basalplatte, von der aus nach allen Seiten hin lange, konische Fortsätze ausstrahlen. An den freien Flächen dieser Fortsätze befindet sich ein Parenchymlager, welches dicht mit Graafschen Follikeln durchsetzt ist. Der Eierstock ist traubig und zeigt eine Menge in verschiedenen Entwickelungszuständen befindlicher Eier*), die jedoch weder Kalkschale noch Eiweissschichte besitzen. Letztere beiden Dinge bekommen sie erst während ihres Durchganges durch den Eileiter und sogenannten Uterus. Die, jedes Ei einschliessende Hülle zeigt ein zierliches Gefässnetz und an der Stelle, wo sie beim Abgange des Eies einreisst, eine bogenförmige weisse Linie, Narbe, Stigma. Der nach erfolgtem Eiabgange übrigbleibende Teil der Hülle wird als Kelch, Calyx, bezeichnet. Während der Wanderung durch den Eileiter bekommt das Ei seine Eiweissschichte; in Folge der Spiraldrehung, die das Ei während der Durchwanderung durch den Eileiter macht, bilden sich in der Eiweissschichte die sog. Hagelschnüre *(chalazae)*.

Der unpaare **Eileiter** beginnt mit einer trichterförmigen Öffnung (f') *(Trichter, infundibulum)*, ist darmähnlich gewunden, hängt an einem förmlichen Gekröse (g) *(mesometrium)* und führt in einen weiteren Teil, der als Eihalter *(uterus)* bezeichnet wird, viele Drüsen besitzt und in welchem die Eischale sich umbildet. An den Eihalter schliesst sich nun eine engere, jedoch sehr ausdehnbare Röhre an, die Scheide. Sie mündet etwas links in die Kloake.

Sinnesorgane.

a. Das **Auge.** Der Augapfel ist gross und von sehr verschiedener Gestalt. Die hintere Hälfte ist halbkugelig, die vordere bei manchen Vögeln fast zylindrisch. Er wird durch vier gerade und zwei schiefe Muskeln bewegt. Die Sklera wird von einem Ringe einzelner Knochenplättchen (Sklerotikalring) umhüllt. Im Inneren des Auges fällt namentlich ein eigentümliches Gebilde auf, das vom Grunde der Aderhaut und von der Eintrittsstelle des Sehnerven zur hinteren Wand der Linsenkapsel geht. Er wird als Fächer oder Kamm *(pecten)* bezeichnet. Seine Bedeutung ist

*) Was man im Eierstock gewöhnlich als Ei bezeichnet, entspricht dem Graafschen Follikel der Säuger, nicht dem Ei.

unbekannt, doch bringt man es mit dem Accommodationsvermögen des Auges in Beziehung. Ein Tapetum fehlt. Die Iris ist meist lebhaft gefärbt. —

Die Netzhautgefässe fehlen dem Vogel gänzlich. — Der Perichoroidealraum (Lymphraum zwischen mittlerer und äusserer Augenhaut) ist bei den Vögeln sehr entwickelt und, ähnlich den serösen Höhlen, von zwei glatten Flächen begrenzt (Schwalbe). Die Vögel besitzen in der Iris quergestreifte Muskeln. Der *Sphincter iridis* reicht vom Pupillarrande bis zum Ciliarrand. Der Dilatator liegt der hinteren Sphincterfläche in einfacher Lage an; bei der Ente bildet er hier ein Netzwerk aus ziemlich starken Muskelfasern. Die Arterien der Iris gehen in noch grösserem Umfange in Venen über, ohne eigentliche Kapillaren gebildet zu haben, als dies bei den Säugern der Fall ist.

Das dritte Augenlid (Nickhaut) ist sehr entwickelt, besitzt jedoch keinen Knorpel und kann durch zwei Muskeln über das ganze Auge gezogen werden. Die Thränendrüse ist klein, dagegen die Hardersche Drüse sehr entwickelt. Im unteren Augenlide findet sich ein Knorpel. Die Meibomschen Drüsen fehlen beiden Augenlidern.

b. Das **Ohr.** Ein äusseres Ohr fehlt. Das Paukenfell ist nach auswärts gewölbt. In der Paukenhöhle liegt nur ein Gehörknöchelchen (das Säulchen, *columella*). Es steht mit dem Trommelfell in Verbindung und schliesst, wie der Steigbügel des Säugers, dem er homolog ist, das ovale Fenster.

Die Paukenhöhle ist unregelmässig gestaltet und hängt mit den Lufträumen des Schädels zusammen. Die Eustachische Röhre führt zuerst durch Knochen und wird dann knorpelig. Sie geht in die Rachenhöhle. Das Labyrinth ist im Wesentlichen wie beim Säuger. Es finden sich 3 Bogengänge, von welchen zwei sehr stark und von aussen leicht zugänglich sind, ein Vorhof und eine wenig entwickelte Schnecke. Im Vorhof sind der runde und halbelliptische Sack noch nicht getrennt. Die häutige Schnecke bildet einen einfachen, nicht schneckenförmig gewundenen Teil, dessen blindes Ende als Lagena (Flasche) bezeichnet wird.

c. Der **Geruchsinn** scheint bei den Hausvögeln weniger entwickelt zu sein, als bei den Säugern. In die Nasenhöhle mündet die sog. Nasendrüse, die in der Nähe des medialen Augenwinkels liegt und der Taube fehlt. Die Riechzellen tragen Cilien. Siebbeinlabyrinthe fehlen. Bei Vögeln mit Nasenhöcker vergrössert sich die Nasenhöhle (Riechhöhle) in diesen hinein.

d. Der **Geschmacksinn** scheint nur wenig entwickelt und auf den Zungengrund beschränkt zu sein. Die Zunge trägt keine Geschmacksknospen, sondern nur Tastzellen und in vielen Fällen

reichliche Vatersche Körperchen. Ihre Nerven stammen vom 9.; ein Zungenast vom 5. fehlt.

e. **Haut** und **Federn.**

Die Haut der Vögel ist dünn, besteht jedoch aus denselben Schichten, wie beim Säuger. Der grösste Teil derselben ist mit Federn bedeckt, die Füsse sind nackt und mit förmlichen verhornten Schienen überzogen.

Der Kehllappen, Kamm, sowie der Stirnlappen des Puters zeichnen sich durch ein kavernöses Gewebe aus. Im Inneren dieser Lappen befinden sich glatte Muskelzellen mit reichlichen Blutgefässen, dicht unter der Oberfläche ein reiches Netzwerk von Lymphgefässen. Alle diese Gebilde sind nackt. Schweiss- und Talgdrüsen fehlen; statt der ersteren findet sich an der oberen Fläche der Schweifwirbel die **Bürzeldrüse** *(glandula uropygii)*. Sie ist zweilappig und besitzt einen, zwei, ja bei der Ente vier Ausführungsgänge, die an der Spitze einer kegelförmigen Erhöhung ausmünden. Das Sekret ist fettig und wird zum Einölen der Federn benützt. Jeder Lappen enthält in der Längenaxe einen Kanal, um welchen radiär die ästigen, schlauchförmigen Drüschen gereiht sind. Die Schläuche sind von glatter Muskulatur umhüllt. Die Bürzeldrüse ist am meisten entwickelt bei den Wasservögeln, fehlt jedoch einigen Vögeln heisser Länder, so den straussartigen, vielen Papageien, manchen Tauben (z. B. Goura). Sie verkümmert bei den pfauenschwänzigen Tauben. — Bei einigen Vögeln fand Luchsinger in den Zehenballen schlauchförmige Drüsen. — Obgleich es den Anschein hat, als ob die ganze Haut, mit Ausnahme der Füsse und des Schnabels, gleichförmig mit Federn bedeckt sei, so ist dies thatsächlich nicht der Fall. Wenn man die Federn ausrupft, so kann man sich überzeugen, dass ein grosser Teil der Haut eigentlich nackt ist. Zugleich bemerkt man, dass die Federn in Reihen stehen und ihre Ursprungsstellen im Ganzen Figuren beschreiben, die für die einzelne Vogelart charakteristisch ist: es sind die sog. **Federfluren.**

An den **Federn** unterscheidet man den Kiel *(scapus)* und die Fahne *(vexillum)*. Der Kiel zerfällt in den runden, hohlen Teil, der in dem Federbalge steckt und als Spule *(calamus)* bezeichnet wird und in dem markhaltenden, unten rinnigen, viereckigen Schaft *(rhachis)*. In der Spule findet sich die sog. Seele*), tütenförmig in einander steckende, hornige Massen, die als abgeschnürte und vertrocknete Teile der Federpulpa aufgefasst werden müssen. Junge

*) Sie entspricht dem Haarmarke.

Federn sind von einem deutlichen Epidermishäutchen überzogen. — Die Fahne wird von zwei Reihen von Strahlen gebildet. Jeder Strahl zeigt feine mikroskopische Wimpern und Häkchen, vermittelst deren sie fest aneinander hängen.

Die Federn zerfallen in Licht- oder Contourfedern, in Dunen- oder Flaumenfedern und in Fadenfedern. Die Contourfedern bilden das eigentliche Gefieder. Die grössten derselben im Flügel werden Schwungfedern, im Schweife Steuerfedern genannt. (Die übrigen Contourfedern heissen wohl auch Deckfedern.) Die Flaumfedern sind zart, haben feine Kiele und runde Strahlen ohne Häkchen. Sie liegen zwischen und unter den Deckfedern und finden sich namentlich bei der Gans und der Ente. Die Fadenfedern sind zarte, oft haarförmige Federn mit ganz verkümmerter Fahne, die zwischen den Deckfedern vorkommen.

In der Haut der Vögel finden sich zahlreiche Vatersche (Herbstsche) Körperchen und Tastzellen. Erstere liegen zumeist unter der Haut, zwischen deren glatten Muskeln in der Nähe der Kiele der Contourfedern der Brust, der Schwingen zweiter Ordnung, wo sie auch am grössten sind, und der Steuerfedern. Arm an solchen sind die Schenkel- und Achselgegend, der Vorderhals, der Scheitel, wenn er nicht einen Busch trägt. Auch in die Kloake dringen sie ein. Die Tastzellen und Tastkörperchen beschränken sich auf die Schnabelspitze, Zunge und harten Gaumen.

Abgesehen von den Federpapillen (und der Haut der Zehen) besitzt die Vogelhaut zwischen den Federn keinen Papillarkörper.

Kreislauforgane.

Das Herz verhält sich wesentlich wie beim Säuger. Beide Vorkammern und Kammern sind durch eine vollständige Scheidewand von einander getrennt und stehen nirgends mit einander in Verbindung. Es ist demnach auch beim Vogel, wie beim Säuger, eine vollständige Scheidung des arteriellen vom venösen Systeme eingetreten. Das Herz liegt, in seinem Herzbeutel eingeschlossen, mehr frei und erreicht mit seiner Spitze die Leber.

In die rechte Vorkammer münden drei Hohlvenen; eine vordere rechte und linke, und eine hintere. An den drei Mündungen derselben befinden sich schwach muskulöse, häutige, halbmondförmige Klappen. Die Kranzvene des Herzens wird von der linken Hohlvene aufgenommen. In die linke Vorkammer ergiessen sich zwei Lungenvenen mit gemeinschaftlicher Öffnung. Diese Öffnung wird von einem Fleischwulste verdeckt, welcher den Rückfluss des Blutes hindern kann.

Aus der rechten Kammer entspringt eine Lungenarterie, die an ihrer Basis 3 Semilunarklappen hat. Die Atrio-Ventrikularöffnung ist spaltförmig und mit einer starken Muskelfalte versehen, welche die Aufgabe einer Atrio-Ventrikularklappe übernimmt*). Die ganze rechte Kammer umgreift die linke halbmondförmig. Aus der linken Kammer entspringt die Aorta, die ebenfalls an ihrer Basis 3 Semilunarklappen besitzt. Die Atrio-Ventrikularöffnung ist linkerseits mit einer Atrio-Ventrikularklappe versehen, die in der Regel zwei Zipfel hat (Mitralklappe) und sich im Wesentlichen, wie beim Säuger verhält. Das Herz wiegt bei guten Fliegern 1% des Körpergewichtes.

Das Bemerkenswerteste bezüglich der Arterien besteht in Folgendem: Die Aorta giebt, nach Abgang beider Kranzarterien des Herzens, links und rechts eine Armkopfarterie ab. Eine vordere Aorta fehlt sohin. Am abweichendsten von deren Ästen verhält sich die *carotis communis*. Sie nimmt links und rechts aus den Armkopfarterien Ursprung. Beide Carotiden laufen konvergierend gegen die ventrale Medianlinie des Halses und treten in einen Kanal ein, der von den vorderen Dornfortsätzen des Halses und dem langen Halsmuskel gebildet wird. Die gemeinschaftlichen Carotiden liegen beim Vogel sohin nicht in der *fossa jugularis*. Beide Carotiden verlaufen nun entweder dicht neben einander oder vereinigen sich beide zu einem einzigen Stamme: *carotis primaria*, aus deren oberem Ende die beiderseitigen Gefässe des Kopfes hervorgehen. — Die Augenarterie bildet in der lateralen Augenhöhlenwand ein Wundernetz.

Die Aorta giebt zu den Eingeweiden eine *art. coeliaca*, eine *art. mesenterica anterior* und *posterior* ab, wie beim Säuger und setzt sich als mittlere Kreuzbeinarterie fort. Bemerkenswert ist, dass an der hinteren Gliedmasse arterielle Wundernetze vorkommen, so eines in Begleitung der vorderen Schenkelarterie, das von der Kniekehlarterie gespeist wird. Es scheint den Druck des *musc. tibialis* und seiner Sehne paralysieren zu sollen.

Venen. Drei Hohlvenen, zwei vordere und eine hintere führen das Blut ins Herz zurück. Jede vordere Hohlvene entsteht aus der Vereinigung der Schlüsselbeinvene und Jugularvene ihrer Seite. Die Drosselvenen (Jugularvenen) setzen sich hauptsächlich aus den Venen des Gesichtes zusammen, da die Gehirnvenen nur sehr schwach sind. Dicht unter dem Kopfe sind beide durch einen

*) Sie ist die ehemalige Scheidewand des *cavum pulmonale*.

starken Querast verbunden und von hier aus wird die rechte Jugularvene viel stärker als die linke, ja letztere fehlt zuweilen ganz. Die schwachen Vertebralvenen münden in die vorderen Hohlvenen.

Die hintere Hohlvene setzt sich aus den beiden starken Darmbeinvenen *(venae iliacae communes)**) zusammen und nimmt in der Nähe des Herzens die starken Lebervenen, sowie eine untere, unpaare (mittlere) Bauchwandvene auf.

In die Darmbeinvenen führen die Beckenvenen, die Cruralvenen und die eigentlichen Nierenvenen. Die Becken- und Schwanzvenen vereinigen sich zu drei Hauptstämmen, von welchen der eine median ist, während die anderen beiden lateral verlaufen.

Fig. 223.

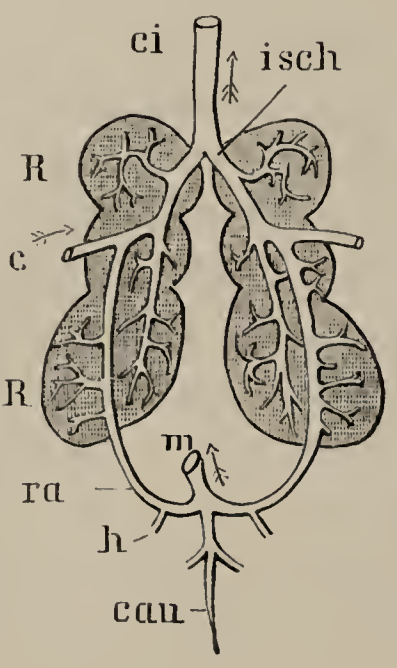

Hinterer Abschnitt des Venensystems vom Vogel.
RR Nieren, ci *cava inferior*, c *cruralis*, isch *vena iliaca communis* (*v. ischiadica*), ra *vena renalis advehens*, (die zwei innersten zur *Ischiadica* führenden Venen sind die *venae renales revehentes*), m *vena coccygeo-mesenterica*, h *vena hypogastrica*, cau Kaudalvene.

Der mediane geht eine Verbindung (die zuweilen doppelt ist) mit dem Pfortadersystem ein *(vena coccygeo-mesenterica)***) (Fig. 223, m). Die lateralen *(venae hypogastricae)*, die durch eine Querverbindung verbunden werden, gehen vorbei und durch die Nieren (Fig. 223, ra), wo sie Venen empfangen, ohne welche abzugeben und vereinigen sich später, nach Aufnahme der Cruralvene zur *vena iliaca communis* (Fig. 223, isch). Ein Pfortaderkreislauf der Niere besteht sohin nicht.

Die Pfortader ist doppelt, jedoch durch Queräste verbunden. Der linke Stamm wird von den Venen der Milz und des Magens, der rechte von der vorderen und hinteren Gekrösvene gebildet.

*) Sie werden meist schon als Nierenvenen bezeichnet.

**) Ein Teil des Blutes der hinteren Körperhälfte des Vogels fliesst sohin durch den Pfortaderkreislauf hindurch.

Die letztere steht mit den Beckenvenen in Verbindung. Im Übrigen verhält sie sich, wie beim Säuger.

Lymphgefässe und Lymphdrüsen. Die Vögel haben nur wenige und kleine Lymphdrüsen. Sie kommen nur vereinzelt am unteren Ende des Halses und am Brusteingange an der Wurzel der Flügel und der Schenkel vor. Mesenterialdrüsen fehlen gänzlich. Es findet sich ein linker und rechter Milchbrustgang vor, die jedoch vielfach mit einander verbunden sind. Er beginnt mit einem Plexus an der Wurzel der *arteria coeliaca*, der gewissermassen den fehlenden Milchbehälter vertritt. Linkerseits münden in den linken Ast des Milchbrustganges die Lymphgefässe der linken Körperwand, der Flügel, das linke Hauptgefäss vom Halse. Der linke Ast mündet sodann in die linke Jugularvene. Der rechte Ast geht zwischen Schlund und Aorta nach vorne und mündet in die rechte Jugularis.

Die Chylusgefässe des Darmkanales begleiten die Arterien und verbinden sich mit dem Netze der *art. coeliaca*.

Die Lymphgefässe der hinteren Gliedmassen begleiten die Venen, bilden besonders am Fersengelenke Geflechte, gehen mit der Cruralvene in die Bauchhöhle, wo sie sich mit den Lymphgefässen der Nieren und Geschlechtsorgane verbinden, um endlich auch noch zum Milchbrustgange zu gelangen. Einige der vom Hinterteil kommenden Lymphgefässe — namentlich vom Schweife und Umgebung — sammeln sich zu einem Stamme und gehen in die seitlichen Schweifvenen. Bei den Straussen findet sich an diesem Kaudalstamme ein kontraktiles Lymphherz, bei anderen Vögeln nur eine häutige Erweiterung ohne Muskeln. — Die Lymphgefässe der Flügel gehen durch kleine Lymphdrüsen an der Wurzel der Flügel und begleiten die Gefässe. — Ein förmliches Netz von Lymphgefässen enthält der Kamm und Kehllappen.

Nervensystem.

Gehirn und Rückenmark. Das Grosshirn besitzt zwei rundliche Hemisphären, welche die Sehhügel noch bedecken und ohne Windungen sind. Eine *fossa Sylvii* ist angedeutet. Die nasale Gehirnkommissur ist deutlich vorhanden, während ein Gehirnbalken fehlt. Ebenso fehlt eine durchsichtige Scheidewand. Das Gewölbe, besonders die Ammonshörner sind höchst rudimentär. Die Kammern, sowie die Sylvische Wasserleitung sind wohl entwickelt. Statt Vierhügeln finden sich nur zwei Hügelpaare (Zweihügel, *corpora bigemina v. lobi optici*) im Gebiete des Mittelhirnes vor, die vom Grosshirne unbedeckt bleiben. Sie sind den nasalen

Vierhügeln der Säuger homolog. Der Wurm des Kleinhirnes ist vorhanden, doch sind die Seitenteile des Kleinhirnes kaum angedeutet. Es fehlen sohin auch die Brücke und die Kleinhirnschenkel zur Brücke. Gehirnanhang und Trichter ist vorhanden, ein Markkügelchen fehlt jedoch.

Das Rückenmark ist kurz, reicht wie beim Säuger nicht bis zum Ende des Rückgratkanales und hat ebenfalls eine Hals- und Lendenanschwellung. An letzterer wird durch die dorsalen Stränge der Zentralkanal nicht abgeschlossen. Sie lassen vielmehr den *sinus rhomboidalis* zwischen sich.

Nerven. Es finden sich wie beim Säuger sämtliche 12 Gehirnnerven vor. Erwähnenswert ist nur, dass die Zunge eines Astes vom Trigeminus entbehrt, sowie, dass der Facialis bei dem Mangel von Backen- und Lippenmuskeln, sehr rudimentär ist. Der Accessorius tritt ganz an den Vagus. Der 12. Gehirnnerve geht mit einem absteigenden Aste an den Brustluftröhren- und Brustzungenbeinmuskel, in dem er endet.

Die Rückenmarksnerven verhalten sich im Allgemeinen wie beim Säuger. Das Brachialgeflecht wird in der Regel von den zwei letzten Hals- und dem ersten Rückennerven gebildet. Für die hintere Gliedmasse ist der *plexus cruralis* und *pl. sacralis* mehr gesondert. Beide Geflechte werden von den Kreuzbeinnerven (incl. Lendennerven) gebildet. Der Ischiadicus ist sehr gross.

Der Sympathicus verhält sich im Wesentlichen wie beim Säuger. Der Halsstamm läuft ganz im Querfortsatzkanal. Am Schweife bilden beide Grenzstränge einen gemeinschaftlichen Knoten.

Register.

A.

Abducens II. 298.
Abducenskern II. 255.
Abducenswurzel II. 258.
Abductores I. 349.
Abomasus I. 615.
Abzieher des Daumens I. 451.
„ der 2. Zehe I. 500.
„ der 5. Zehe I. 452.
Accessorium I. 232.
Accessorius II. 298.
Acromion h. I. 214.
Acusticus II. 298.
„ dorsaler II. 255.
„ ventraler II. 255.
Acusticuswurzel, vestibulare II. 259.
„ cochleare II. 259.
Adamsapfel I. 665.
Aderhaut II. 430.
Adductores I. 349.
Aditus ad aquaeductum II. 228.
„ ad atrium bursae omentalis I. 587.
„ ad infundibulum II. 228.
„ ad laryngem I. 669.
After I. 599.
Afterblastoporus I. 13.
Alae I. 659.
„ cinereae II. 223.
„ orbitales I. 130.
„ sphenoidales I. 128.
„ temporales I. 130.
„ vomeris I. 150.
Albuginea I. 769.
Alisphenoid I. 130.
Allantois I. 779.
Allantoischorion I. 779.
Alveolarepithel. I. 689.
Alveolengänge I. 689.
Alveoli I. 164.
Alveus II. 235. 264.
Ambos II. 402.
Ammonsfalte II. 232.
Ammonshorn II. 285.
Ammonshörner II. 229. 235. 264.
Amniogenes Chorion I. 779.
Amniosflüssigkeit I. 779.
Amphiarthrosis I. 70.
Ampulla I. 737.
Ampulle I. 737. 774.
Analsäcke II. 368.
Anastomose II. 23.
Anatomie. Begriff I. 1.
„ Ziele derselben I. 3.
Angulus costae I. 110.
„ dorsalis I. 215.
„ nuchalis I. 215.
Annuli fibrosi atrioventriculares et arteriosi II. 16.
Annulus abdominalis I. 388.
„ fibrosus I. 102.
„ inguinalis I. 388.
„ iridis minor und major II. 434.
„ membranae tympani II. 399.
Antagonisten I. 349.
Antibrachealreihe I. 227.
Antitragus II. 393.
Antrum pyloricum ventric. I. 578.
Anus. I. 599.
Anzieher der 2. Zehe I. 451.
„ der 5. Zehe I. 452.
„ des Daumens I. 451.
Aorta, II. 30.
„ hintere II. 74.
„ hintere der Fleischfresser II. 91.
„ des Schweines II. 90.
„ der Wiederkäuer II. 87.
„ posterior II. 74.
Aorten, primitive I. 18.
Aortenbogen II. 28. 30.
Aortenschlitz I. 382.
Aortenzwiebel II. 30.
Apertura nasi I. 659.

Apertura thoracis anterior I. 108.
„ „ posterior I. 108.
Apex linguae I. 537.
Apophyse I. 54.
Appositionstheorie I. 63.
Äquatorialplatte I. 9.
Arachnoidea II. 290.
„ cerebralis II. 291.
„ spinalis II. 291.
Arachnoidealzotten II. 291.
Arbor vitae II. 219.
Arcus arteriosi I. 711.
„ ossium pubis hom. I. 272.
„ palatinus I. 525.
„ zygomaticus I. 171.
Armbeinkopf, I. 429.
Arteria acromialis II. 61.
„ alveolaris inferior II. 48.
„ angularis oculi II. 46.
„ anguli oris II. 44.
„ auditiva interna II. 41
„ auricularis lateris II. 47.
„ „ posterior II. 46. 47.
„ axillaris II. 60.
„ basilaris II. 40.
„ brachialis II. 61.
„ brachio-cephalica II. 31.
„ bronchialis II. 77.
„ broncho-oesophagea II. 77.
„ buccinatoria II. 50.
„ capsularis II. 437.
„ centralis retinae II. 50.
„ cerebelli inferior posterior II. 41.
„ cerebri anterior II. 42.
„ cerebri media hom. II. 41.
„ cerebi posterior II. 41.
„ cerebro-spinalis II. 39.
„ cervicalis adscendens et transversa scapulae II. 34.
„ cervicalis profunda II. 32.
„ cervicis transversa II. 32.
„ ciliaris II. 49.
„ circumflexa femoris externa II. 102.
„ „ humeri posterior II. 61.
„ „ ileum h. II. 92.
„ „ scapulae II. 61.
„ coeliaca II. 78.
„ collateralis radialis inferior II. 63.
„ „ ulnaris superior II. 62.
„ communicans anterior hom. II. 42.
„ „ posterior II. 48.
„ condyloidea II. 56.
„ coronaria labii inferioris II. 44.
„ „ „ superioris II. 45.
„ ventriculi sinistra hom. II. 79.
„ corporis callosi II. 42.
„ corporis cavernosi penis II. 103.
„ dorsalis nasi II. 46.
„ duodenalis, jejunalis et iliaca II. 82.
Arteria epigastrica anterior II. 35.
„ „ posterior inferior II. 94.
„ ethmoidalis II. 42. 49.
„ femoralis II. 94.
„ profunda II. 95.
„ femoris inferior II. 96.
„ frontalis II. 50.
„ gastro-epiploica dextra II. 81.
„ „ „ sinistra II. 80.
„ glandulae submaxillaris inferior II. 44.
„ glutaea II. 102.
„ haemorrhoidalis II. 84.
„ hepatica II. 80.
„ ilea II. 83.
„ ileo-lumbalis II. 100.
„ ileocoecalis II. 83.
„ iliaca externa II. 92.
„ iliaca interna hom. II. 100.
„ infraorbitalis II. 50.
„ intermetacarpea volaris II. 65.
„ interossea I. 237.
„ inteross. communis hom. II. 64.
„ lacrymalis II. 50.
„ lingualis II. 43.
„ lumbalis II. 86.
„ maxillaris externa II. 43.
„ „ interna II. 46.
„ maxillo-muscularis II. 46.
„ media glandulae submaxillaris II. 43.
„ meningea media II. 48.
„ „ posterior II. 38.
„ mesenterica anterior II. 82.
„ „ posterior II. 84.
„ musculo-phrenica II. 35.
„ nasi lateralis II. 45.
„ nutritia inferior II. 63.
„ obturatoria II. 102.
„ occipitalis II. 38.
„ occipito-muscularis II. 39.
„ ophthalmica II. 49.
„ oesophagea II. 77.
„ palatina adscendens II. 43.
„ „ major II. 51.
„ pancreatico-duodenalis II. 81.
„ parotidis inferior II. 37.
„ pericardiaco-phrenica II. 34.
„ perinea II. 101.
„ peronea II. 98.
„ pharyngea adscendens II. 37.
„ poplitea II. 96.
„ pudenda externa II. 94.
„ „ interna II. 100.
„ pulmonalis II. 29.
„ pylorica II. 80.
„ radialis II. 65.
„ recurrens II. 38.
„ renalis II. 85.
„ sacralis II. 104.

Arteria saphen. magn. II. 107.
„ spermatica II. 85. 93.
„ spinalis II. 39.
„ splenica vel lienalis II. 80.
„ subcutanea femoris interna vel saphena magna II. 96.
„ sublingualis II. 44.
„ subscapularis II. 61.
„ spheno-palatina II. 51.
„ tarsea II. 98.
„ „ perforans II. 99.
„ temporalis profunda II. 48.
„ temporalis superficialis II. 47.
„ thoracica externa II. 35.
„ „ interna II. 34.
„ thyreoïdea II. 37.
„ tibialis II. 97. 98.
„ transversa faciei II. 48.
„ tympanica II. 48.
„ uberi II. 94.
„ ulnaris II. 66.
„ umbilicalis II. 100.
„ uterina anterior II. 93.
„ uterovesicalis II. 100.
„ veli palatini II. 51.
„ vertebralis II. 33.
„ brachio-cephalica II. 31.
Arteriae breves II. 80.
„ coronariae cordis II. 30.
„ digitorum propr. volares II. 66.
„ intercostales posteriores vel. aorticae II. 76.
„ phrenicae superiores et inferiores hom. II. 77.
Arterie, Achsel- II. 60.
„ Angesicht- II. 44.
„ Arm- II. 61.
„ Armbein-, hintere umschlungene II. 61.
„ Armkopf- II. 31.
„ Augen- II. 49.
„ Augenlid-, untere II. 50.
„ Augenwinkel- II. 46.
„ Backen- II. 50.
„ Ballen- II. 67.
„ Bauchdecken- II. 35.
„ „ , hintere II. 94.
„ Bauchspeicheldrüsen- II. 81.
„ Becken- II. 100.
„ des Blinddarmgrundes II. 83.
„ Bronchial-, Schlund- II. 77.
Brust-, äussere II. 35.
„ „ innere II. 34.
Darmbein- II. 92.
„ „ , umschlungene II. 92.
End- II. 24.
„ Ernährungs-, untere II. 63.
„ Euter- II. 94.
„ Fessel- II. 67.
„ Gaumen-, grosse II. 51.
Arterie, Gaumen-, aufsteigende II. 43.
„ Gaumensegel- II. 51.
„ des Gehirnbalkens II. 42.
„ Gehirnhaut-, vordere II. 42.
„ Gehirnrückenmark II. 39.
„ Gehör-, innere II. 41.
„ Gekrös- II. 84. 89.
„ „ vordere II. 89.
„ Gesichts-, querlaufende II. 48.
„ Grimmdarm- II. 84.
„ Grosshirn- II. 41.
„ Grund-, des Gehirns II. 40.
„ Hals- und Kopf- II. 32.
„ „ „ „ beim Wiederkäuer II. 52.
„ Hals-, untere II. 34.
„ Halswirbel- II. 33.
„ Harnröhrenzwiebel- II. 101.
„ Haut-, innere II. 96. 107.
„ Herzbeutelzwerchfell- II. 34.
„ Hinterhaupts- II. 38.
„ Hinterhauptsmuskel- II. 39.
„ Hirnhaut- II. 38. 48.
„ Hüftblinddarm- II. 83.
„ Hüftdarm- II. 83.
„ Kaumuskel-, untere II. 46.
„ Keilbeingaumen- II. 51.
„ Kinnbacken-, äussere II. 43.
„ Kleinhirn- II. 41.
„ Kniekehl- II. 96.
„ Knöchel- II. 98.
„ Knopfloch- II. 56.
„ Kopf-, innere II. 40.
„ „ äussere II. 42.
„ Kranz- II. 30.
„ „ der Oberlippe II. 45.
„ „ „ Unterlippe II. 44.
„ Kronen- II. 67.
„ Kruppen- II. 102.
„ Leber- II. 80.
„ Lenden- II. 86.
„ Lendendarmbein- II. 100.
„ Lungen- II. 29.
„ Magen- 78. 88.
„ Magennetz- II. 80. 81.
„ Magenzwölffingerdarm- II. 81.
„ Mastdarm- II. 84.
„ „ äussere II. 101.
„ Maulwinkel- II. 44.
„ Milz- II. 80.
„ Mittelfleisch- II. 101.
„ Nabel- II. 100.
„ Nacken-, querlaufende I. 32.
„ „ tiefe II. 32.
„ Nasen- II. 45.
„ Nasenrücken- II. 46.
„ Netz- II. 80.
„ Nieren- II. 85.
„ Oberschenkel-, äussere umschlungene II. 102.

Arterie, Ohr-, grosse II. 46.
„ „ hintere II. 47.
„ „ laterale 47.
„ „ tiefe II. 47.
„ Ohrdrüsen-, untere II. 37.
„ Paukenhöhle- II. 48.
„ Pförtner- II. 80.
„ Plantar- II. 98.
„ Radial- II. 65.
„ Rippen-, gemeinschaftliche II. 32.
„ Rückenmark- II. 39.
„ Rücken- II. 32.
„ „ der Rute II. 103.
Samen- II. 85. 93.
„ Scham- II. 100.
„ „ äussere II. 94.
„ Schenkel- II. 94.
„ „ tiefe II. 95.
„ Schenkelbein-, untere II. 96.
„ Schilddrüsen- II. 37.
„ Schläfen-, tiefe II. 48.
„ „ oberflächliche II. 47.
„ Schlundkopf-, aufsteigende II. 37.
„ Schlüsselbein-, linke II. 31.
„ Schulter-, hintere II. 61.
„ „ umschlungene II. 61.
„ „ vordere II. 61.
„ Schweif-, II. 104.
„ Seiten-, des Ellenbogens II. 62.
„ „ der Nase II. 45.
„ „ „ Speiche II. 63.
„ „ „ Zehe II. 99.
„ Seitenkreuzbein- II. 104. 110.
„ Siebbein- II. 49.
„ Sprunggelenk- II. 98.
„ „ durchbohrende II. 99.
„ Stamm-, der Schläfen II. 47.
„ Stirn- II. 50.
„ Submaxillardrüsen- II. 43. 44.
„ Thränendrüsen- II. 50.
„ Tragsack-, hintere II. 100.
„ „ vordere II. 93.
„ Unteraugenhöhlen- II. 50.
„ Unterschenkel- II. 97. 98.
„ Unterzungen- II. 44.
„ Verbindungs-, hintere II. 40.
„ Verbindungs-, vordere II. 42.
„ Verstopfungs- II. 102.
„ Wadenbein- II. 98.
„ Wand-, des Hufes II. 67.
„ Wanst- II. 88.
„ Zahn-, untere II. 48.
„ Zehen- II. 66.
„ Zentral-, der Netzhaut II. 50.
„ zurücklaufende II. 38.
„ Zwerchfell-, obere II. 77.
„ „ untere II. 35.
„ Zwischenknochen- II. 64.
„ Zwischenmittelfuss- II. 65.
„ Zwischenrippen- II. 76.
Arterien, Ciliar- II. 49. 441.
„ der Beckengliedmasse II. 92.
„ „ „ der Wiederkäuer II. 106.
„ „ „ des Schweines II. 110.
„ „ „ beim Fleischfresser II. 112.
„ „ Brustgliedmasse; Allgemeines II. 72.
„ „ „ des Pferdes II. 60.
„ „ „ der Wiederkauer II. 67.
„ „ „ des Schweines II. 70.
„ „ „ der Fleischfresser II. 71.
Arteriennetze II. 23.
Arteriolae rectae I. 711.
Arthrodiae I. 69.
Arthrosis I. 69.
Articulatio antibracheo-carpealis I. 237.
„ axoideo-atlantica I. 106.
„ capitis I. 104.
„ carpeo-metacarpea h. I. 287.
„ coxo-femoralis I. 286.
„ femoro-tibialis vel tibialis I. 292.
„ humero-radialis I. 225.
„ ileo-sacralis I. 279.
„ intercarpea hom. I. 237.
„ intervertebro-costalis I. 116.
„ intermetacarpea I. 237.
„ interphalangea I. 252.
„ intersternalis I. 120.
„ metacarpeo-phalangea h. I. 249.
„ occipito-atlantica I. 104.
„ proc. transversorum I. 102.
„ phalangis primae I. 249.
„ „ secundae I. 252.
„ „ tertiae hom. I. 253.
„ processuum obliquorum I. 102.
„ scapulo-humeralis I. 220.
„ temporo-maxillaris I. 208.
„ tibio-fibularis superior I. 297.
„ trochoidea I. 70.
„ transverso-costalis I. 116.
„ vertebro-costalis I. 116.
Articulationes I. 64.
„ crico-arytaenoideae I. 668.
„ crico-thyreoideae I. 668.
„ costo-chondrales I. 118.
„ femoro-patellaris vel patellaris I. 292.
„ interhyoideae I. 210.
Associationsbahnen II. 267.
Astausschnitt I. 247.
Astklappen II. 26.
Astragalus I. 298.
Atlas I. 78.
Atmungswerkzeuge I. 656.

Atmungswerkzeuge d. Fleisehfresser I. 684.
„ des Schweines I. 683.
„ d. Wiederkäuer I. 680.
Atrioventrieularklappen II. 14.
Atrioventrieularöffnung II. 10.
Atrium dextrum II. 8.
„ sinistrum II. 10.
Aufhängeband der Linse II. 438.
„ der Milz I. 653.
„ der Sesambeine I. 252.
Aufrichter des Kitzlers I. 784.
Augapfel II. 427.
Augapfelbindehaut II. 421.
Auge; allgemeines II. 416.
„ der Fleischfresser II. 448.
„ des Sehweines II. 446.
„ der Wiederkäuer II. 444.
Augenast II. 313.
Augenfett II. 424.
Augenbogenfortsatz I. 137.
Augenhaut, äussere II. 428.
„ innere II. 435.
„ mittlere II. 430.
Augenhöhle I. 169.
Augenhöhlenflügel I. 130.
Augenhöhlengräte, obere I. 169.
„ untere I. 170.
Augenhöhlenhaut II. 424.
Augenhöhlenloeh, hinteres I. 131.
Augenkammer, hintere II. 434.
„ vordere II. 434.
Augenlider II. 420. 449. 458.
„ -bindehaut II. 451.
Augenlidplatte II. 419. 449.
Augenwimper II. 450.
Augenwinkel II. 418.
Augenwinkelband II. 420.
Ausschnitt, halbmondförmiger I. 161.
„ ovaler I. 145.
Ausspritzungsgang I. 737. 741.
Austreiber des Urins I. 717.
Auswärtszieher des Hintersehenkels, langer, mittlerer und kurzer I. 463.
Axeneylinderfortsatz I. 39.

B.

Backen I. 531.
Backensehleimhaut I. 568.
Backzahnlinie I. 163.
Balgdrüsen I. 569.
Balken II. 229. 231. 233. 268, -knie II. 233, -naht II. 233, -strahlung II. 233, -wulst II. 233.
Ballen II. 369.
Bandapparat des Kehlkopfes I. 667.
Band arteriöses, rundes II. 30, -Ausfüllungs- I. 103, des Blasenhalses I. 716, gekreuztes I. 295, gerades der Kniescheibe I. 296, gezähntes II. 289, siehelförmiges der Leber I. 641, Hilfs- I. 67, Band, Kapsel- I. 66, mittleres I. 641. 716, oberes, langes I. 98, des Rippenhalses I. 117, des Rippenhöekers I. 117, des Rippenköpfchens I. 117, rundes I. 119. 287. 647, Verstopfungs- I. 105, vorderes elastisehes I. 262, der Wirbelsäule I. 97, des Zahnfortsatzes I. 106, Zwischendorn- I. 104, Zwisehenbogen- I. 103, Zwischenrippen- I. 120.
Bandelette diagonale II. 230.
Bartholinisehe Drüse I. 789. 795.
Bartholiniseher Gang I. 558.
Basalmembran II. 452.
Basioecipitale I. 125.
Basis eranii I. 174.
Basisphenoid I. 128.
Bauehfell I. 572, -haut, gelbe I. 383, -höhle I. 571, -knoten, halbmondförmiger II. 348, -muskel, gerader I. 383, -platten (embr.) I. 920, -ring I. 388, -sehenkelportion I. 387, -sehlagader II. 78.
Becken als Ganzes I. 276, -ausgang I. 276, -aussehnitt I. 272, -band, breites I. 281, -durehmesser I. 277, -eingang I. 276, -fuge I. 280, -höhle I. 571, -knochen I. 271.
Begrenzungshaut II. 438.
Bein, halbmondförmiges I. 232, kegelförmiges I. 233, keilförmiges I. 231, Strahl- I. 249, vieleekiges I. 231, würfelförmiges I. 230, -haut I. 31. 58.
Berlocken II. 367.
Beugeknorren I. 219.
Beuger, äusserer kurzer des Armbeins I. 426. 427, des Halses I. 366, schiefer I. 369, der Vorderfusswurzel I. 433, des Vordermittelfusses I. 434.
Beutel, Fabrieiseher II. 468.
Bindearme II. 260. 278.
Bindearmkreuzung II. 278.
Bindegewebe I. 23, cytogenes I. 27, elastisehes I. 27, fibrilläres I. 25, intraparenehymatöses I. 26, lamelläres I. 27, loekeres I. 26, membranöses I. 26, netzförmiges I. 27, pigmentiertes I. 27, straffes I. 26, subseröses I. 524.
Bindegewebsknorpel I. 28.
Bindegewebskörperchen I. 23.
Bindehaut des Augapfels II. 451, des Auges II. 420.
Bindesubstanzen I. 23.
Blasengallengang I. 644.
Blasengrund I. 716.
Blasenhals I. 716.
Blasentragsackausbuchtung I. 777.
Blastulastadium I. 11.
Blendungsknoten II. 320.
Blinddarm I. 592, Grund desselben I. 592.
Blinddarmgekröse I. 602.
Blindsack I. 578.

Blinzknorpel II. 420.
Blut I. 21.
Blutgefässe II. 23, des Augapfels II. 438, der Haut II. 366.
Blutinseln I. 18.
Blutkörperchen, rote I. 21, weisse I. 22.
Blutleiter, fächerige II. 295.
Blutleiter, Felsenbein-, obere II. 296, des Gehirnes II. 295, Hinterhaupts-, obere II. 296, Längen- II. 295, Quer- II. 295- Wirbel- II. 294.
Blutplättchen I. 21.
Boek II. 393.
Bogen, grosser I. 578, kleiner I. 578.
Bogengänge II. 406.
Bogenfasern II. 217. 256. 257. 271. 277.
Bogenbündel II. 268.
Bogenfurche, erste II. 238.
Bogenlinie, äussere I. 271, innere I. 271.
Bogenwindung II. 247.
Bowmansche Kapsel I. 709.
Brachia conjunctoria II. 221.
Brachium II. 223.
Bronchien, respiratorische I. 689.
Bronchioli respiratorii I. 689.
Bronchus, eparterieller I. 685.
Brücke II. 218. 259.
Brückenbahn, frontale II. 288, -kerne II. 259, -schenkel II. 275.
Brückenschenkel des Kleinhirnes II. 221.
Brustbein I. 113, -band I. 119, -fugen I. 119, -gelenk I. 120, -kamm I. 113, -schnabel I. 114.
Brustbinde, innere I. 692.
Brustdrüse I. 698.
Brustfell I. 693.
Brustfellsäcke I. 695.
Brusthöhle I. 691. 695. 696.
Brustknoten des Sympathicus II. 344.
Brustkorböffnung I. 108.
Brustlappen II. 367.
Brustzelle II. 472.
Buch I. 611.
Buggelenk I. 220.
Bulbus oculi II. 427.
Bulbus olfactorius II. 229. 230. 283.
Bulbus urethrae I. 720.
Bündel, Guddensches II. 279.
„ Meynertsches II. 264. 283.
„ Vicq d' Azyrsches II. 264. 283.
„ Hauben- II. 264. 281.
„ hinteres Längs- II. 262. 278.
Bursa fabricii II. 468.
„ intertubercularis I. 221.
„ mucosa I. 348.
„ omentalis I. 585.
„ synovialis suprascapularis I. 221.
Buccae I. 531.
Bürstenzellen I. 36.
Bürzeldrüse II. 477.

C.

Calamus scriptorius II. 223.
Calcaneus I. 299.
Calyx II. 475.
Canales semicirculares II. 406.
Canalieuli lacrymales II. 422.
Canalis alisphenoidalis I. 131, cruralis I. 471, incisivus I. 661, inframaxillaris I. 164, infraorbitalis I. 156, inguinalis I. 387, lacrymalis membranaceus II. 423, mastoideus hom. I. 143, pterygo-palatinus I. 155. 161, radicis I. 320, reuniens II. 409, spiralis modioli II. 407, thoracicus II. 150, tubae fallopianae I. 774, urogenitalis I. 718, utriculo-saecularis II. 409, venae pudendae externae I. 471, vidianus I. 132.
Canthus II. 418.
Capitulum costae I. 110.
Capsula externa II. 266, interna II. 265, 277, renalis I. 704.
Caput pankreatis I. 649.
Cardia I. 580. 609.
Cardiadrüsenregion I. 583.
Carina II. 462.
Caro quadratus hom. I. 500.
Carotides communes II. 35.
Carotis interna II. 40. 42.
Carpale I. 232.
Carpealgelenk I. 237.
Cartilagines alares I. 658, arytaenoideae I. 606, cuneiformes I. 666.
Cartilago annularis II. 394, conchae auris II. 393, cricoidea I. 666, epiglottica I. 666, intervertebralis I. 102, nictitans II. 420, scapulae I. 215, sentiformis II. 394, thyreoïdea I. 665, xyphoidea hom. I. 114.
Caruncalae I. 787.
Caruncula lacrymalis II. 422.
Cauda epididymis I. 735, equina II. 173, pankreatis I. 649.
Cavitas nasalis I. 660, tympanica II. 399.
Cavum abdominale I. 571, cranii I. 174, dentis I. 320, oris I. 529.
Cellulae ethmoidales I. 147, mastoideae II. 399.
Centralkanal II. 173.
Centrum, ovale II. 264.
Centrum tendineum vel speculum Helmontii I. 382.
Cerebellum II. 219.
Chalazae II. 475.
Choriocapillaris II. 422.
Charniergelenke I. 69.
Chiasma nervorum opticorum II. 311.
Chorda dorsalis I. 16.
Chordascheide I. 74.
Chorda tympani II. 324.

Chordae tendineae II. 14.
Chorioidea II. 430. 453.
Choriocapillaris II. 442. 454.
Cilien II. 450.
Ciliarfirste II. 433, -fortsätze II. 433, -gefässsystem II. 441, -körper II. 432, 454, -nerven II. 320, -teil II. 435, -zone II. 434.
Cingulum II. 268.
Circulus irid. art. major. II. 441, arteriosus iridis minor II. 434. 441, arteriosus Willisii II. 40.
Clarkesche Säule II. 176.
Claustrum II. 285.
Clava II. 217.
Clitoris I. 784.
Cochlea II. 406.
Cöcum I. 592.
Collateralen II. 178.
Collum costae I. 110, femoris I. 282, humeri I. 217, scapulae I. 215, cervix uteri I. 775, max. inf. I. 162.
Colon I. 593.
Columella II. 476.
Columnae fornicis II. 234. 288, vertebrales I. 77, dorsales II. 176.
Commissura dorsalis II. 180, magna cerebri II. 233, media II. 227, mollis II. 227, nasalis II. 229. II. 268, superior der Scham I. 782, ventrale, weisse II. 175, ventralis II. 180.
Commissuren der Scham I. 782.
Condylarthrosis I. 69.
Coni vasculosi Halleri I. 735.
Conjugata diagonalis I. 277, vera I. 277.
Conjunctiva II. 421.
Conus arteriosus II. 13.
Cornea II. 452.
Cornu caudale II. 236, nasale II. 236, ventrale II. 236.
Cornua II. 382, Ammonis II. 229. 235, dorsalia II. 176, laryngea I. 164, uteri I. 775.
Corona radiata II. 269.
Corpora quadrigemina II. 223, striata II. 236.
Corpus callosum II. 229. 233. 268, ciliare II. 432, geniculatum laterale II. 282, mammillare II. 227, candicans II. 227, trapezoïdes II. 218. 271, restiforme II. 218. 256. 271. 274, striatum II. 229, vitreum II. 438.
Cortisches Organ II. 414.
Costa fluctuans I. 112.
Costae I. 109.
Cotyledones uterinae I. 787.
Cowpersche Drüsen I. 744.
Cremaster internus I. 739.
Crista acustica II. 409, alae magnae I. 130, frontalis I. 137, nasalis h. 155,
Crista orbitalis anterior I. 169, inferior I. 170, ossis pubis I. 274, parietalis I. 134, sagittalis I. 134, tibiae I. 288, turbinalis inferior I. 155, superior I. 151, vestibuli II. 405, zygomatica I. 159.
Crura cerebelli ad pontem II. 221, cerebelli ad medullam oblongatam II. 221, cerebri II. 224.
Cruralring I. 471.
Culmen II. 220.
Curvatura magna I. 578.
„ minor. I. 578.
Cutis II. 356. 359.
Cylinderepithel I. 36.
Cysterne des Milchbrustganges II. 150.

D.

Darm I. 49, -naht I. 633, des Pferdes I. 587, -bein I. 271, -kanal der Wiederkäuer I. 616, -kopf I. 18, -kreuzbeinband, oberes I. 280, unteres I. 279, -pforte I. 17, Mittel- I. 17. -rohr I. 522, -scheibe I. 616, Schwanz- I. 17.
Daumenbeuger, kurzer I. 451.
Decke, allgemeine II. 352. 354.
Decussatio subthalamica posterior II. 280, pyramidum II. 255.
Deiterscher Kern II. 276.
Dentes buccales I. 325, incisivi I. 325, lactei, foetales, decidui, temporales I. 324, molares I. 325, molares spurii I. 326, permanentes I. 325, sectorii I. 326.
Dentine I. 321.
Dentinezellen I. 322.
Detrusor urinae I. 718.
Diaphyse I. 54.
Disdiaklasten I. 34.
Distal I. 6.
Distantia psoadica I. 277.
Dornausschnitt I. 145, -fortsätze I. 76, -muskel I. 363.
Dorsalhörner II. 251, -stränge II. 181, -wurzeln II. 177. 297.
Dorsum sellae I. 132.
Dotter I. 10. 771.
Douglassche Falte I. 715. 736.
Drosseladerloch I. 144.
Drüsen I. 524, Achsel- II. 162, acinöse I. 525, Augenhöhlen- I. 561, Bauchspeicheldrüse I. 649, Bronchial- II. 164, Brunnersche I. 634, der oberen Brustwand II. 163, der unteren Brustwand II. 164, Bug- II. 162, Cardia- I. 631, Cowpersche- I. 766, Darmbein-, laterale II. 165, Eiweiss- I. 565, Ellenbogen- II. 162, Fundus- I. 632, Gesässbein- II. 165, Hals-, obere II. 161, Hardersche II. 446, Karpeal- II. 368, Kehlgangs- II. 160, Kinnbacken- I. 541, Knäuel- II. 365. 525,

Drüsen, Kniekehl- II. 163, Kreuzbein- II. 165, Leisten- II. 163, Stamm der Lenden- II. 151, Lenden- II. 164, Lieberkühnsche, I. 635, Lymph- II. 160, Milch- II. 385, 388. 389. 390, Mittelfell- hintere II. 164, vordere II. 164, Nasen- II. 469, Nickhaut- II. 420, Ohrspeichel- I. 510. 539, Pylorusdrüsen I. 632, Scham- II. 163, Schweiss- II. 364. 365, Talg- II. 364, Thränen- II. 421, traubenförmige I. 525, Unterkiefer- I. 570, Unterzungen- I. 542. 570, Vorsteher- I. 742, der Zungenschleimhaut I. 569, Zwerchfell- II. 164.
Ductus Bartholini I. 558, Botalli II. 28, cysticus I. 644, choledochus I. 641, cochlearis II. 410, ejaculatorius I. 737, ejaculatorius vel exeretorius I. 741, hepaticus I. 641. 644, hepato-cystici I. 643, lactiferi II. 387, Nuckii I. 561, pankreaticus major. v. Wirsungianus I. 650, papillares I. 705. 710, Stenonianus I. 540, Whartonianus I. 541.
Dünndarmäste II. 82.
Duodenum I. 587.
Dura mater II. 289.
Dütte I. 149, -ngräte I. 151, -leiste I. 155.

E.

Eckstrebe II. 375.
Eichel I. 745. 746. 766.
Eierstock I. 767. 769. 770.
Eihüllen I. 778, -kapsel I. 771, -leiter I. 774, -leiter (hist.) I. 793.
Eingeweideblatt I. 524.
Eingeweidestamm II. 151.
Einkeilung I. 64.
Einwärtszieher, breiter I. 468, dicker des Hinterschenkels I. 465, dünner I. 467, grosser des Oberschenkels I. 469, kurzer des Hinterschenkels I. 468, langer I. 464.
Ektoderm I. 12.
Elementarkörnchen I. 21.
Ellenbogenbein I. 224, -gelenk I. 225, -grube I. 219, -höcker I. 224, -spalte I. 223, -strecker, langer I, 430, -streeker, vierköpfiger I. 428.
Embryonalschild I. 14.
Eminentia funic. teretis II. 222.
Enarthrosis I. 69.
Endfaden des Rückenmarkes II. 188.
Endkolben I. 43. 44.
Endolymphe II. 409.
Endoneurium II. 181.
Endotenium I. 346.
Endothel I. 35.
Entoderm I. 11. 12. 16.
Ependyma II. 293.
Epicondylus lateralis vel extensorius et ep. medialis vel flexorius h. I. 219.
Epidermicula II. 363.
Epidermis II. 355. 360. suprapapillär II. 360. 383, interpapillär II. 360. 383.
Epididymis I. 735.
Epineurium II. 181.
Epiploon I. 584.
Epiphysis I. 54.
Epiphysis cerebri II. 227.
Epistropheus I. 80.
Epithelgewebe I. 34.
Erbsenbein I. 232.
Ergänzungsbänder I. 103. 287.
Erweiterer, oberer, des weichen Nasenkanales I. 507, unterer, des Nasenloches I. 506.
Eustachische Röhre II. 403.
Euter des Pferdes II. 386, des Rindes II. 388, Aufhängeband des - II. 386.
Excavatio vesico-uterina I. 777, recto-uterina I. 777.
Expansionstheorie I. 63.
extensores I. 349.

F.

Fächer II. 475.
Facialis II. 258. 298, Kern desselb. II. 255.
Facialishöcker II. 218.
Facies auricularis hom. I. 271. 272.
Facies iliaca I. 272.
Fadenzellen II. 414.
Fallopische Röhre I. 774.
Faltenkranz II. 432.
Falx cerebri II. 290.
Fascia carpi superficialis I. 238, colli profunda hom. I. 550, dentata II. 287, endothoracica I. 692, glutaea I. 452, iliaca h. 471, fossa intercondyloidea I. 288, lumbo-dorsalis I. 356, nuchalis I. 357, scapulo-brachialis I. 358, subcutanea I. 356, superficialis I. 452, transversa abdominalis I. 387.
Fasciculi teretes II. 222.
Fasciculus longitudinalis inferior II. 268, longitudinalis posterior II. 256, arcuatus II. 268, retroflexus II. 281, uncinatus II. 268.
Fascie, Kruppen- I. 452, Schulterarmbein- I. 358, Schweif- I. 370.
Fascien I. 348, der Beckengliedmasse I. 452, der Brustgliedmasse I. 479, des Rumpfes I. 356, der Zehen I. 421.
Faserblatt eingerolltes II. 264.
Fasern, elastische I. 24.
Faserzüge des Grohirnes II. 267, des Linsenkernes II. 288, des Schweifkernes II. 288.
Federfluren II. 477.
Felsenteil I. 141.
Femur I. 281.
Fenestra ovalis II. 400, rotunda II. 400.

Fersenbein I. 299, -strecker, kleiner I. 479, grosser I. 478.
Fesselbein I. 243, -beuger I. 439. 484, -strecker I. 436, -gelenk I. 249.
Feststeller des Schulterblattes I. 404.
Fettgewebe I. 28, -zellen I. 28.
Fibrae arcuatae II. 271, arciformes externae II. 218, propriae II. 268.
Fibrillenbündel I. 347, -scheiden II. 181, Bindegewebs- I. 23, -bündel I. 23. -cylinder I. 346.
Fibro-cartilago basilaris h. I. 144.
Fibula I. 290.
Fibular. I. 6.
Filum terminale II. 188.
Fimbria II. 230. 235. 287.
Fimbriae I. 774.
Fingereindrücke I. 138.
Fissura dorsalis lateralis II. 174, Glaseri hom. I. 143, hippocampi II. 233, palatina I. 158, mediana ventralis II. 174, mediana dorsalis II. 174.
Fissurae II. 237.
Fleischblättchen II. 370, -haut I. 750, krone II. 369, -sohle II. 371, -strahl II. 371, -wand II. 370.
Flexores I. 349.
Flimmerepithel I. 36.
Flocculus II. 221.
Flotzmaul I. 47. 553. 567.
Flügel, graue II. 223, -beine I. 161, -fortsätze I. 130. 161, -knorpel I. 658, -leiste I. 130. 169, -loch I. 130, -zellen I. 347.
Folium cacuminis II. 220.
Follikel, blinde I. 526, solitäre I. 523. 635.
Fontanascher Raum II. 442.
Foramen chorioideae II. 431, condyloideum I. 127, ethmoidale I. 132. 146, jugulare I. 144, lacerum h. I. 144, magnum I. 127, maxillare posterius I. 164, maxillare anterius vel mentale I. 162, Monroi II. 228, opticum I. 132, oesophageum h. I. 382, ovale vel obturatum I. 275, palatinum inferius vel incisivum I. 158, pterygoideum magnum I. 130, sphenopalatinum I. 161, supraorbitale I. 137, stylo-mastoideum hom. I. 143, trochleare I. 132, venae cavae I. 382.
Foramina coeca I. 536, cribrosa I. 146.
Forceps, posterior s. major II. 234, anterior s. minor II. 233.
Forelsche Kreuzung II. 281.
Formatio reticularis II. 257. 271. 277.
Fornix II. 229. 234, conjunctivae II. 421, cranii I. 174, longus II. 287, pharyngis I. 544.
Fossa anterior minor et major h. I. 219, acetabuli I. 275, condyloidea I. 127, hypophyseos hom. I. 132, intercondyloidea I. 284, lacrymalis I. 152,
Fossa navicularis I. 746, nuchalis I. 128, olecrani vel posterior hom. I. 219, ovalis II. 9, palatina I. 155, patellaris II. 438, sacci lacrymalis hom. I. 152, spheno-palatina I. 170, supraspinata et infraspinata I. 213, subscapularis I. 214, temporalis I. 168, trochanterica I. 282.
Fossae ethmoidales I. 146, infratemporales hom. I. 167, sterno-costales I. 113, synoviales I. 68.
Fovea glandulae lacrymalis I. 138, hemielliptica II. 405, hemisphärica II. 405, trochlearis I. 138.
Fransen I. 774.
Frenulum linguae I. 537, lab. sup. I. 561.
Fruchthof, heller, dunkler I. 14.
Fugen I. 64.
Fundusdrüsengegend I. 583.
Fundus vesicae I. 716.
Funiculus cuneatus II. 217, gracilis II. 217, spermaticus I. 738.
Furchen des Gehirnes II. 237, der einzelnen Haustiere II. 240.
Furchung I. 11, -shöhle I. 12.
Furcula II. 463.
Fusswurzelbinde I. 238.
Fusswurzelnetz II. 64.

G.

Gabelknochen II. 463.
Gallengang I. 641. 647, -kapillaren I. 647.
Gallertmark I. 63.
Ganaschen I. 47.
Gang, Botallischer II. 30, grosser pankreatischer I. 650, kleiner pankreatischer I. 650.
Gangknochen II. 464.
Gärtnersche Gänge I. 727. 783.
Ganglia naso-palatina II. 315.
Ganglienzellen, subepitheliale II. 457.
Ganglion, cervicale supremum (symp.) II. 343, ciliare II. 390, cochleae II. 407, habenulae II. 263. 282, infrapedunculare II. 279, interpedunculare II. 263, 279, jugulare II. 328, laterale corp. mammillar. II. 280, linguale II. 323, mediale II. 280, opticum basale II. 280, oticum II. 322, semilunare II. 348, sphenopalatinum II. 320, spirale II. 407, supremum II. 328, tuberis II. 280.
Gasserscher oder halbmondförmiger Knoten II. 320.
Gastrulastadium I. 12.
Gaumen, harter I. 532. 568, weicher I. 535. 568, -beine I. 159, -bogen I. 535, -drüsen I. 536, -fortsatz I. 154. 658, kanal I. 155, -muskel, gemeinschaftl. I. 546, -rinne I. 155, -segel I. 546, -spalte I. 158.

Glandula thyreoidea I. 696.
Glandulae buccales I. 532, cubitales II. 162, tracheales superiores II. 161.
Gebärmutterhals I. 775. 795.
Gefässausschnitt I. 164, -lamelle, venöse II. 431, -netz des Ellenbogengelenks II. 64, -scheide II. 27, -system II. 1.
Gefässe, Strudel- II. 431, Wirtel- II. 431.
Geflecht, seitliches Ader- II. 230. 235, mittleres Ader- II. 227, Ader- des Kleinhirnes II. 223, Aorten- II. 347, Arm- II. 189, Bauchaorten- II. 350, Bauch- II. 348, Becken- II. 351, Gekrös- II. 348. 350, Harnblasen- II. 351, Hüft- II. 203, Jakobsonsches II. 327, interradiäres II. 283, Keilbeingaumen- II. 320, der inneren und äusseren Kopfarterie II. 348, Kopfpulsader- II. 348, Kreuzbein- II. 202, Lenden- II. 187. 198, Magen- II. 348, Nebennieren- II. 350, Nieren- II. 349, rankenförmiges I. 739, Scham- Mastdarm- II. 211, Schlundkopf- II. 348, des Schwellkörpers der Rute II. 351, Uterus- II. 351, der Vertebralarterie II. 348.
Gehirnanhang II. 228, -bau II. 270, -Gefässe und der -Häute II. 294, -gewicht II. 249, -haut, weiche II. 292, -kammer, vierte II. 221, kleines II. 219, -kommissur, graue II. 227. 260. 268, -teil der Spinnwebenhaut II. 291, -zelt, häutiges II. 290, knöchernes I. 134. 135.
Gehörgang, äusserer I. 143. II. 395, innerer I. 144, knöchelchen II. 402.
Gekröse I. 524. 572. 600, Dünndarm- I. 601, Hoden- I. 738.
Gekröswurzel I. 601.
Gelenk I. 64. 70, Achsen- I. 106, -formen I. 69, -fortsatz, hinterer I. 140, der schiefen Fortsätze I. 102, Dreh- I. 70, Hinterfusswurzel- I. 304, -höhle I. 65, -kapsel I. 65. 66, Knie- I. 292, Darmkreuzbein- I. 279, Mittelfuss- I. 304, Nuss- I. 69, Oberschenkel- I. 286, Oberarm- I. 220, -schmiere I. 68, Rollen- I. 304, Rotations- I. 70, -schraube I. 290, Sprung- I. 304, Tarsal- I. 304, Unterkiefer- I. 208, Unterschenkel- I. 292, Vorderfusswurzel- I. 237, Wechsel-, federndes I. 70.
Gelenke der Beckengliedmasse I. 318. 316. 314, des Brustkorbes I. 116, freie I. 69, der Kopfknochen I. 208, Knopf- I. 69, der Querfortsätze I. 102, der Rippen- Rippenknorpel I. 118, der Vordergliedmasse der Fleischfresser I. 268, der Wiederkäuer I. 260, des Schweines I. 265, Wirbel-Rippen- I. 116, des Zungenbeines I. 210, Zwischenreihen- I. 304, Zwischenzungenbein- I. 210.
Genu corporis callosi II. 233.
Gesässbein I. 272, -ausschnitt, hinterer I. 272, backbeinmuskel, grosser I. 465.
Gesässmuskel, grosser I. 461.
Geschlechtsfalten I. 728, -furche I. 728, -höcker I. 728, -organe, Anlage der äusseren I. 727, -werkzeuge, männliche I. 755. 765, -werkzeuge, männl. vom Schwein I. 759, -werkzeuge, männl. vom Fleischfresser I. 761, -werkzeuge, weibliche I. 767, -werkzeuge, weibliche vom Wiederkäuer I. 786, -werkzeuge, weibl. vom Schwein I. 790, -werkzeuge, weibl. vom Fleischfresser I. 792, -wulst I. 728.
Gesichtswinkel I. 172.
Gewebe (allg.) I. 20, Gallert- I. 25, Unterhautbinde- II. 356. 359.
Gewölbe I. 544. 781, II. 229. 231. 234. 264. 421.
Giesskannenknorpel I. 666, -Kehldeckelband I. 669.
Gingiva I. 534.
Ginglymus I. 69.
Gitterschichte II. 263.
Glandula lacrymalis II. 421, orbitalis I. 561, sublingualis I. 542, submaxillaris I. 541, uropygii II. 477.
Glandulae anales II. 166, axillares II. 162, bronchiales II. 164, cervicales superficiales II. 162, Cowperi I. 744, gastricae II. 166, iliacae externae II. 163, iliacae laterales II. 165, inguinales profundae II. 163, ischiadicae II. 165, lienales II. 166, lumbales II. 164, mediastinae anteriores II. 164, posteriores II. 164, mesentericae II. 166, palatinae I. 536, pancreaticae II. 166, hepaticae II. 165, Peyerianae I. 636, popliteae II. 163, pubis II. 163, renales II. 166, sacrales II. 165, suprarenales I. 795, sternales II. 164, tracheales II. 161. 162.
Glans penis I. 746.
Glasersche Spalte I. 143.
Glashaut I. 25, -körper II. 438. 459, tafel I. 57.
Glasur II. 375.
Gleichbeine I. 252. 439.
Glied, männliches I. 744.
Gliederung der Grosshirnoberfläche II. 236.
Globus pallidus II. 266.
Glöckchen II. 367.
Glomerulus I. 711. 712.
Glossopharyngeus II. 298, -kern, motorischer II. 255, -wurzel II. 258.
Glottis I. 670.
Gomphosis I. 64.
Graafsche Follikel I. 769. 770.
Grätenbeule I. 213, -eck I. 214, -muskel, hinterer I. 424.

Grau, mittleres II. 261, oberflächliches II. 260, tiefes II. 261.
Grenzfurchen II. 237, -strang des Sympathicus II. 343, -streif II. 226.
Griffe I. 164.
Griffelbeine I. 236, -beinmuskel I. 440, -fortsatz I. 143, -rollmuskel des Gaumensegels I. 548.
Grimmdarm I. 593, Anfangs- und Endschlinge I. 617, -gekröse I. 602.
Grosshirn II. 214. 229. 264, -basis II. 229. 230, -fuss II. 277, -kammer II. 236, -rinde II. 283, -schenkel II. 224.
Grosskieferdütte I. 148.
Grube, blinde I. 536, ovale II. 9, Gräten- I. 213, schiffförmige I. 746, tellerförmige II. 438.
Guddensche Kommissur II. 281.
Gürtelfasern II. 282, -schicht II. 263.
Gyri II. 247.
Gyrus compositus II. 248, coronalis II. 247, dentatus II. 235, ectosylvius II. 247, fornicatus II. 248, Hippocampi II. 235, marginalis II. 248, olfactorius II. 230. 265, sylviacus anterior et posterior II. 247.

H.

Haar II. 357. 362, Deck- II. 357, -tasche II. 363, Tast- II. 357, -wechsel II. 364.
Habichtsknorpel I. 114.
Hagelschnüre II. 475.
Hahnenkamm II. 378.
Haken I. 162, -bein I. 232, -bündel II. 268.
Haller-Zinnscher-Gefässkranz II. 439.
Halsknoten II. 343, -anschwellung II. 174, -wirbel (allg.) I. 77, -wirbelschultermuskel I. 406.
Hämoglobin I. 21.
Hammer II. 402.
Hamulus I. 162.
Hardersche Drüse II. 451.
Harnblase I. 715.
Harn-Geschlechtskanal I. 718, und Geschlechtswerkzeuge I. 700, -kanälchen I. 708, gewundene I. 709, -leiter I. 713, -röhre I. 718, -röhrenrinne I. 745, -röhrenzwiebel I. 720, -schneller I. 753. 785.
Haube I. 609. II. 261.
Haubenbündel II. 264. 281, -faserung II. 288, -kreuzung, fontänenartige II. 262. 278, ventrale II. 262.
Hauptfurchen II. 237, -lappen I. 678, -luftgänge II. 471, -pfeiler I. 607.
Haut II. 355. 359, eigene I. 704, harte II. 289, weiche II. 292.
Häute des Gehirnes und Rückenmarkes II. 288, seröse I. 523.
Haversische Kanälchen I. 32.
Heber der Oberlippe und des Nasenflügels I. 502. 503, langer des Schweifes I. 371, der Unterlippe I. 501.
Hemisphären II. 219. 229.
Henlesche Scheide I. 41, -Schleife I. 709.
Herz II. 1, Entwickelungsgeschichte II. 1, -beutel II. 3, äussere Form II. 5, der Fleischfresser II. 22, -Gefässstämme II. 18, -Grössenverhältnis II. 19, Herzbeutel II. 21, -kammern im Allgem. II. 11, -kammer II. 11. 13, -knochen II. 21, -knorpel II. 17, -scheidewand der Vorkammer II. 11, -vorkammer im Allgem. II. 7, -zwerchfellfläche I. 678.
Hiatus aorticus I. 382.
Highmorescher Körper I. 733.
Hilus I. 702, linealis I. 652, v. porta hepatis I. 639.
Hippocampus II. 235.
Hinterhauptsbein I. 125, -blutleiter II. 296, -lappen II. 249, -loch I. 127, -naht I. 134.
Hinterhörner II. 176, -stränge II. 174, -hirn II. 213. 215, -hirnkammer II. 221.
Hirnschenkelfuss II. 279, -stiele II. 223. 224. 261.
Hoden I. 732, -kanälchen, gerade I. 765, -netz I. 727. 734, -sack I. 749.
Höhle, seröse I. 524.
Höhlengrau, centrales II. 277, II. 252.
Hohlvenenfalte I. 584, -öffnung I. 382.
Hörner I. 164. 775. II. 382. 384.
Hornblättchen II. 376. 383, -haut, durchsichtige II. 429, undurchsichtige II. 428, -hautendothel II. 453, -hautepithel II. 452, -hautfalz II. 429, -lederhaut II. 382, -röhrchen II. 376. 383, -saum II. 375, -schuh II. 373, -sohle II. 376, -strahl II. 378, -wand II. 373, -warze II. 379.
Hörgräte II. 409.
Howshipsche Lakunen I. 62.
Huf (histol.) II. 368. 383, -bein I. 245, -beinbeuger I. 438. 483, -beinknorpel I. 255, -gelenk I. 253, -knorpel I. 255, -knorpel-Fesselbeinband I. 256, -knorpel-Hufbeinband I. 256, -knorpel-Kronbeinband I. 256, -knorpel-Strahlbeinbänder I. 256, -lederhaut II. 368. 372.
Hüftblinddarmklappe I. 591, -darm I. 591.
Hügel, dreieckiger II. 229. 230, grauer II. 228.
Humerus I. 217.
Hydatide I. 727.
Hypoglossus II. 297, -kern II. 255, -wurzel II. 258.
Hypophysis II. 228.

J.

Jakobsonscher Kanal I. 662.
Jejunum I. 591.

Ileum I. 591.
Impressio renalis I. 639.
Impressiones digitatae I. 138.
Incisura acetabuli I. 275.
Incisura carotidea hm. I. 145, ethmoidalis I. 133. 137, ischiadica major hom. I. 272, ischiadica minor hom. I. 274, jugularis hom. I. 128, maxillaris vel vasorum I. 164, naso-maxillaris I. 151, ovalis I. 145, poplitea I. 289, semilunaris vel sigmoidea I. 164, spinosa I. 145, vomeris I. 150, synoviales I. 68, incus II. 402.
Infundibula I. 689.
Infundibulum II. 228.
Insel II. 267.
Intercellularsubstanz I. 20.
Interdigitales Seitenband I. 262.
Interfilarmasse I. 7.
Intermedium I. 231.
Intumescentia cervicalis et lumbalis II. 174.
Jochbeine I. 158, -bogen I. 171, -drüse I. 561, -fortsatz I. 139. 155, -leiste I. 159.
Iris II. 433, -teil der Netzhaut II. 435.
Isthmus I. 697. 709. 774, -faucium I. 535. 544.
Juga cerebralia I. 138.
Jugale II. 462.

K.

Kahnbein I. 300, -Würfelbeine I. 312.
Kalkkanälchen I. 31.
Kamm I. 282. II. 475.
Kanal, Schlemmscher II. 442, neurenterischer I. 14, für den Vidianischen Nerven I. 132.
Kanälchen, gerade I. 709. 734, gewundene I. 733.
Kapillaren II. 25.
Kapillarnetz, respiratorisches I. 691.
Kapsel, äussere II. 266, innere II. 265.
Kapntzenfortsatz I. 747.
Karotidenstamm II. 35.
Kastanie II. 379.
Kaudalhorn II. 236.
Kegel, arteriöser II. 13, Hallerscher I. 735.
Kehlkopf I. 469, -pfeiler I. 535, -rachen I. 543, -schleimhaut I. 687.
Keilbein I. 128, -flügelkanal I. 131, -gaumengrube I. 170, -gaumenknoten I. 320, -gaumenloch I. 161, -höhlen I. 132, -schnabel I. 130.
Keilstrang II. 174. 217, -kern II. 272.
Keimblase I. 10. 11, -drüse I. 725, -epithel I. 770, -fleck I. 14, -platte I. 768, plattengrube I. 769, -zellen I. 765.
Kelch II. 475.
Kern, geschweifter II. 265, des Glossopharyngeus II. 255, hinterer II. 263, des Keilstranges II. 217. 252, der kaudalen Quintuswurzel II. 252, roter II. 261. 278, der zarten Stränge II. 217. 272, -gerüst I. 7, -grundsubstanz I. 7, -körperchen I. 7, -membran I. 7, -saft I. 7, -teilung I. 9, -zone II. 171.
Kerne der Raphe II. 258. 271.
Keule II. 217.
Kieferbeine I. 153. 157.
Kiefer, Ober- I. 18, Unter- (embryonal) I. 18, -ast, unterer II. 317, -höhle I. 155. 173, -loch, hinteres I. 164.
Kinnast des Trigeminus II. 318, -backendrüsengang I. 541, -backenhöhle I. 155, -backenloch I. 131, -loch I. 162.
Kitzler I. 784.
Klappdeckel II. 267.
Klappe, Thebesische II. 9.
Klappen, halbmondförmige II. 15.
Klauen (Histol.) II. 384, -säckchen II. 367, -schuh II. 379.
Kleinhirn II. 219. 272, -seitenstrangbahn II. 175. 181. 274, -stiel II. 274.
Kloake II. 468.
Kniehöcker, lateraler II. 224, medialer II. 224. 226, -kehlausschnitt I. 284, 289, -scheibe I. 291, -scheibengelenk I. 292. 295.
Knöchel I. 290.
Knochen (allg.) I. 52, der Beckengliedmasse I. 274. 310. 315, und Gelenke der Brustgliedmasse I. 212, Bindegewebs I. 59, des Brustkorbes I. 108, der Hauptkerne I. 62, -entwickelung I. 59, des Hauptmittelfusses I. 235, der Hinterfusswurzel I. 297, -gewebe I. 30, -höhlen I. 31, des Kiefers I. 153, -knorpel I. 31. 53, des Kopfes I. 122. 125. 175. 190. 198, -leim I. 31, -mark I. 58, Mittelfuss- I. 234, Hintermittelfuss- I. 302, der Nase I. 145, Nebenmittelfuss- I. 236, Primordial- I. 59, der Schädelkapsel I. 125, des Stammes I. 74, des Unterschenkels I. 288, -verbindungen I. 63, der Vorderfnsswurzel I. 227, der Vordergliedmasse beim Wiederkäuer I. 256. 263. 266, -wachstum I. 63, -zellen I. 30.
Knopfgrube I. 127, -loch I. 127, -stücke I. 125.
Knorpel, Ansatz- I. 30, -elastischer I. 29, Epiphysen- I. 62, Fugen- I. 62, -gewebe I. 28, -haut I. 30, hyaliner I. 29, der Jakobsonschen Röhre I. 658, Kehldeckel- I. 666, keilförmiger I. 666, Ohrmuschel- II. 393, Organ- I. 30, S-förmiger I. 658.
Knorren I. 219.
Knospung I. 10.
Knoten der Beckengliedmasse des Fleischfresser I. 317, oberer des Vagus II. 328.
Kollateralkreislauf II. 24.

Kommissuren II. 268. 277.
Kontraktionsfalten II. 434.
Kopf (embryonal) I. 18, des Fleischfressers als Ganzes I. 203, vom Rind I. 185, von Schaf und Ziege I. 189, des Schweines als Ganzes I. 195, der Wiederkäuer als Ganzes I. 185, -beuger, langer I. 367. 369, -platten I. 15, -pulsaderausschnitt I. 145, -schlagadern II. 35, -wirbel und Entwickelung der einzelnen Kopfknochen I. 206.
Korbzellen II. 274.
Körnerschicht, äussere II. 456, innere II. 458, -zellen II. 274.
Körper II. 233, gelber I. 772, -strickförmiger II. 218. 256. 271.
Krallen II. 380. 384.
Kranzband I. 640.
Kreuzbänder I. 252.
Kreuzbein I. 86, -knoten des Sympathicus II. 344.
Kronbein I. 244, -beuger I. 436. 481, -fesselbeinbänder I. 253, -fortsatz I. 245, -gelenk I. 252, -naht I. 134, -rand II. 374, -rinne II. 374, -wulst II. 369.
Kropf II. 467.
Krypten I. 794.
Kryptorchiden I. 729.
Kristalllinse II. 437.
Kuppel I. 716.
Kürass II. 394.

L.

Labia I. 530, vulvae I. 782.
Labium glenoïdeum I. 68.
Labmagen I. 615.
Labyrinth I. 146. II. 405. 408.
Labula vitrea I. 57.
Lagneus II. 224.
Lambdanaht I. 134.
Lamellen I. 32.
Lamina terminalis II. 228, cribrosa II. 428, duplex cornu ammonis II. 264, intusflexa II. 286, papyracea I. 147, perpendicularisvel mediana I. 146, perforata anterior II. 229. 285, profunda II. 286, profunda cornu Ammonis II. 264, profunda fasciae dentatae II. 265, spiralis membranae II. 149, superficialis II. 286, superficialis cornu Ammonis II. 264, superficialis fasciae dentatae II. 265, vitrosa II. 432.
Laminae transversae superiores II. 220.
Längsbündel, hinteres II. 256. 260. 262. 278, unteres II. 268, -formation, hintere II. 279.
Längsfasern der formatio reticularis II. 271.
Längsfurche, dorsale II. 174, ventrale II. 174.
Lappen I. 678. II. 219. 230. 248.
Larynx I. 664, broncho-trachealis II. 470.
Lateral I. 6.
Lebensbaum II. 219.
Leber I. 636. 642. 644. 645, -blasengänge I. 643, -gallengang I. 641. 644, -geflecht II. 348, -lappen I. 639, -magenband I. 586, -nierenband I. 641, -pforte I. 639, -schlundband I. 586, -zellen I. 646, -zellenbalken I. 646, -zwölffingerdarmband I. 586. 590.
Lederhaut II. 356. 359.
Leerdarm I. 591.
Leistenring I. 388.
Leitband I. 728.
Lemnicus II. 255. 276.
Lenden, -darmbeinbinde I. 471, -darmbeinnerv II. 202, -knoten des Sympathicus II. 344, -leistennerv II. 201, -wirbel I. 85.
Lens cristallina II. 437.
Leukocyten I. 22.
Lidbindehaut II. 421, -spalte II. 418.
Lien I. 652.
Ligamentum (und a-ligamenta) accessorium I. 287, ulnare I. 226, radiale I. 226, annulare bulbi II. 454, ary-epiglotticum I. 669, arytaenoïdeum transversum I. 669, auxiliare I. 67, capituli costae s. internum I. 117, ilio-sacrum breve hom. I. 280, colli costae I. 117, conjugale costarum I. 118, coronarium I. 640, a (ligamenta) coruscantia I. 120, cricothyreoideum medium h. I. 668, cricotracheale I. 669, a cruciata oss. sesam I. 252, denticulatum II. 289, epididymis I. 735, gastro-lienale I. 653, gastropancreaticum I. 587, hepato-duodenale I. 586. 590, hepato-gastricum I. 586, hepato-oesophageum I. 586, hepato-renale I. 641, hyo-epiglotticum I. 668, hyo-thyreoideum I. 668, a hyo-thyreoidea lateralia I. 668, ilio-sacrum longum hom. I. 281, interannularia I. 675, a interannularia v. intercruralia I. 103, interarticulare h. I. 119, interdigitale transversum inferius I. 263, interdigitale transversum superius I. 262, a intermuscularia I. 348, interosseum hom. I. 227, interspinalia I. 104, a lateralia atlantis I. 105, internum vel interdigitale I. 262, lat. oss. sesam. ulnare et radiale I. 252, long. ant. I. 98, longitud. post. I. 98, longitudinale posterius I. 98, nuchae I. 99, obturatorium posterius I. 105, ossium sesamoideorum transversum I. 251, pat. rectum I. 296, a volaria phalangis secundae I. 253, phrenico-gastricum I. 586, Poupartii vel arcus cruralis I. 387, processus odontoidei I. 106, pubo-vesicale h. I. 716, pulmonale h. I. 677,

sterni I. 119, sterno-costale radiatum I. 119, suspensorium lentis II. 438, suspensorium p. laterale I. 745, suspensor. uberis II. 386, suspensorium I. 653, II. 437, tarsi posterius I. 307, tarsi anterius I. 307, teres I. 287. 641, thyreo-arytaenoideum I. 669, thyreo-epiglotticum I. 669, transversum extern. radii et ulnae I. 227, transvers. intern. radii et ulnae I. 227, transversum patellae I. 295, triangulare I. 641, tuberculi costae I. 117, tuberos et spinoso-sacrum hom. I. 281, uteri lata I. 776, ut. rotunda I. 777, vesico-umbilicale I. 716, vocale I. 669, volare rectum ossium sesamoideorum I. 252.
Limbus cartilagineus I. 68. 287.
Limitans externa olfactoria I. 687, hyaloidea II. 438.
Linea alba I. 571, aspera vel crista femoris h. I. 282, vasti externi h. I. 283, lig. anterius I. 262, arcuata interna hom. I. 271, mylo-hyoidea hom. I. 163, semicircularis vel arcuata externa hom. I. 271.
Lingua I. 536.
Lingula II. 220.
Linie I. 7, weisse I. 571.
Linse II. 459.
Linsen-, beinchen II. 402, -fasern II. 437, -kapsel II. 437, -kern II. 266, -kernschlinge II. 269.
Lippen I. 530. 566, -drüsen I. 531, -spalte I. 529, -winkel I. 530.
Lobi II. 248, hepatici I. 639.
Lobus II. 219, centralis II. 220. 267, falciformis II. 249, frontalis orbitalis II. 249, monticuli II. 220, occipitalis II. 249, olfactorius II. 249, parietalis II. 249, piriformis II. 229. 230. 285, temporalis II. 249, Spigelii I. 639.
Loch, gerissenes I. 144, ovales I. 275. II. 10. 400.
Lufthöhlen des Kopfes I. 173, -röhre I. 673, -röhrenkopf I. 664, -röhrenschleimhaut I. 688, -röhrenstamm II. 153, -sack II. 405. 472.
Lunge, respiratorischer Teil I. 689.
Lungen I. 676, -bläschen I. 689, -fell I. 679. 693, -geflecht II. 332, -läppchen I. 689, -pfeifen II. 471, -wurzel I. 677, -zwerchfellband I. 677. 694.
Lymphe I. 21.
Lymphbahnen des Auges II. 442, -follikel II. 148, -gefässe II. 146, der Bauch- und Beckenhöhle II. 157, der Brust II. 155, des Halses II. 154, der Haut II. 366, des Kopfes II. 153, des Rückenmarkes II. 294, des Schweifes II. 160, der Vordergliedmasse II. 159.
Lymphknoten II. 148, -körperchen I. 22, -raum, Petitscher II. 438.

M.

Macula lutea II. 459.
Magen (hist.) I. 628, und Darm der Fleischfresser I. 624, des Pferdes I. 577, und Darm des Schweines I. 621, der Wiederkäuer II. 602, -geflecht des Vagus II. 332, und Darm (embr.) I. 574, -milzbrand I. 585. 653.
Malleus II. 402.
Malpighische Körperchen I. 653.
Mammartasche II. 389.
Mandel I. 536. 569, -kern II. 267.
Manubrium II. 402, sterni I. 114.
Marg. alveolaris I. 154. 157. 162.
Margo interdentalis I. 154. 162.
Mark, mittleres II. 275, oberflächliches II. 260, tiefes II. 261. 275, verlängertes II. 215. 251. 270, -blatt II. 263. 282, Fett- I. 63, -höhle I. 58. 62, -kern II. 219, -kügelchen I. 227. 277. 279, -leisten II. 219, -masse II. 148, -saft I. 58. oder Röhrchenschicht I. 705, -segel, kaudales II. 222, -segel, nasales II. 221. 224, -segment I. 41, -strahlen I. 704, -stränge I. 727, -streifen II. 226. 233. 263. 282.
Mastdarm I. 597, -gekröse I. 602, -tragsackausbuchtung I. 777.
Mastzellen I. 23.
Maulhöhle I. 529. 564, -spalte I. 529.
Meatus auditorius externus I. 143. II. 395, ethmoidalis I. 147.
Meatus narium I. 148, nasalis I. 660, temporalis I. 141.
Medial I. 6.
Medulla oblongata II. 215.
Medullar-rinne I. 13, -rohr I. 14, -wülste I. 13.
Meibomsche Drüsen II. 450.
Membrana tectoria II. 415, pituitaria I. 662, transversa I. 675, tympani II. 403. 470.
Membrum virile I. 744.
Mesenenchym I. 13. -terium I. 601.
Menisci vel cartilagines semilunares I. 292.
Meso-coecum I. 602, -rectum I. 597. 682, -colon I. 602, -duodenum I. 590, -derm I. 13. 738,
Metacarpealreihe I. 227, -merie I. 74.
Metamerie I. 74.
Meynertsches Bündel II. 264. 283, Kommissur II. 281.
Mikrosomen I. 8.
Milchader II. 141. -brustgang II. 150. 166. 168, -cysternen II. 387, -gänge II. 387, -näpfchen II. 141, -zähne I. 324.

Milz I. 652. 653. 654, -balken I. 653, -brei I. 653, -geflecht II. 348, -nierenband I. 653, -rinne I. 652.
Mitom I. 7.
Mittelblatt I. 524, -fell I. 693, -hirn II. 223. 275, -hirnbläschen II. 214, -hirnschenkel II. 221. 275.
Modiolus II. 407.
Molecularschicht II. 283. 286.
Mollsche Drüsen II. 450.
Morgagnische Hydatide I. 726.
Mucosa I. 522.
Muffel I. 553.
Muldenblatt II. 235. 264.
Müllerscher Gang I. 726, Kapsel I. 709.
Muschel II. 396.
Musculi gastrocnemii I. 478, gemini vel gemelli I. 470, intercostales I. 379, intermedii II. 468, interossei interni I. 440, interspinales I. 367, intertransversales caudae I. 372, intertransversarii cervicis hom. I. 367, laterales II. 468, levatores costarum hom. I. 380, lumbricales h. I. 440, papillares II. 12, patagi II. 465.
Musculus abdom. obliquus internus I. 385, abductor digiti minimi I. 452, abductor digiti quinti h. I. 500, abductor pollicis longus I. 432, abductor pollicis brevis I. 451, accelerator urinae I. 753, adductor magnus et brevis I. 469, adductor digiti minimi I. 452, adductor indicis h. I. 451, adductor longus I. 468, anconaeus externus I. 429, anconaeus internus I. 429, anconaeus longus I. 428, anconaeus quartus I. 429, arytaenoideus transversus I. 673, attollens II. 396, biceps brachii I. 431, biceps femoris I. 463, biventer (digastricus) maxillae inferioris hom. I. 510, brachialis internus I. 431, buccinatorius h. I. 504, bulbo-cavernosus I. 753, chondro-pharyngeus h. I. 548, coccygeus I. 370, communis auris II. 395, complexus major. I. 364. 365, compressor nasi h. I. 506, constrictor cunni h. I. 785, coracobrachialis hom. I. 428, corrugator supercilii II. 425, cremaster I. 755, crico--arytaenoideus posticus I. 671, cric. ar. lateralis I. 672, crico-thyreoideus I. 671, cucullaris vel trapezius I. 402, cutaneus coll. I. 353, cutaneus faciei I. 352, cutaneus humeri I. 353, cutaneus maximus I. 353, depressor caud. I. 370, depressor caudae brevis I. 370, depressor labii inferioris I. 503, pars digastrici maxillae hom. I. 511, dilatator nasi I. 506. 507. 508, erector clitoridis I. 784, extensor brev. digit. ped. quinti I. 480, extensor carpi radialis longus et brevis I. 432, Musculus extensor carpi ulnaris vel ulnaris externus I. 433, extensor cruris quadriceps hom. I. 473, extensor cubiti longus I. 430, extensor cubiti triceps et anconaeus quartus I. 428, extensor digitorum I. 434. 436, extensor digit. communis brevis I. 481, extensor digitorum pedis longus hom. 479, extensor halluc. longus h. I. 478. 498, extensor indicis I. 434, extensor indicis proprius I. 451, extensor pollicis I. 451, flexor carpi ulnaris vel ulnaris internus I. 433. 434, flexor digitorum sublimis v. perforatus I. 436, flexor digitorum profundus v. perforans I. 438, flexor hallucis longus I. 483, flexor pollicis brevis I. 451, genio-glossus I. 513, genio-hyoideus I. 514, glutaeus maximus I. 460, glutaeus medius I. 461, pars glutaei minimi I. 462. 463, gracilis I. 468, helicis II. 399, hyo-epiglotticus h. I. 549, hyoglossus I. 517, hyoideus transversus I. 515, hyo-thyreoideus I. 550, ilio-costalis I. 376, iliopsoas I. 457, incisivus labii I. 501, infraspinatus I. 424, interosseus medius I. 439, ischio cavernosus h. I. 752, ischio-urethralis impar I. 754, jugo-hyoideus I. 511, kerato-hyoideus brevis I. 515, kerato-pharyngeus I. 547, laryngo-pharyngeus I. 548, latissimus dorsi I. 410, levator-ani I. 600, levator-caudae brevis I. 371, levator-caudae longus I. 371, levator labii superioris et alae nasi hom. I. 502, levator labii superioris proprius I. 503, levator menti h. I. 504, levator palpebrae super. II. 425, levator rectricum II. 465, levator scapulae I. 406, levator veli palatini h. I. 549, lingualis h. I. 513, longissimus capitis I. 362, longissimus cervicalis I. 362, longissimus dorsi I. 360, longus colli I. 366, malaris hom. I. 504, mammillo-costalis I. 360, masseter I. 508, multifidus I. 364, multifidus capitis I. 365, multifidus colli I. 364, multifidus dorsi I. 364, mylo-glossus h. I. 513, mylo-hyoideus h. I. 513, obliquus capitis superior I. 368, obliquus capitis inferior I. 368, obliquus externus abdominalis I. 384, obliquus oculi II. 426. 427, obturatorius externus I. 469, obturatorius internus I. 469, omo-hyoideus I. 374, orbicularis oris h. I. 501, orbicularis palpebralis II. 425, palato-pharyngeus et m. palato-staphylinus hom. I. 546, palmaris brevis I. 451, palmaris longus I. 451, pectineus I. 468, pectoralis major I. 407, pars pect. min. I. 408. 409, pectoralis minor I. 408, peroneus brevis I. 477. 499, peroneus longus I. 499, peroneus tertius I. 475. 477, Diaphragma v. phrenicus I. 381,

Musculus plantaris et flexor digitorum pedis brevis h. I. 481, popliteus hom. I. 474, praeputii anterior, posterior I. 758, pronator teres I. 448, psoas parvus I. 456, pterygo-pharyngeus I. 546, pterygoideus I. 509, pyramidalis nasi I. 506, pyriformis vel pyramidalis I. 470, quadratus femoris I. 466, quadratus lumborum I. 458, radiatus cunni I. 785, rectus oculi II. 425, recto-coccygeus I. 598, rectus abdominis I. 383, rectus capitis anticus major I. 367, rectus capitis anticus minor I. 369, rectus capitis posticus major I. 368, rectus capitis lateralis I. 369, rectus capitis posticus minor I. 368, retractor bulbi II. 426, retractor costae I. 378, retractor vaginae I. 785, retrahens II. 397, rhomboideus minor I. 404. 405, sartorius I. 467, scalenus medius et minimus I. 375, semimembranosus I. 465, semitendinosus I. 464, serratus anticus major I. 405, serratus posticus perior et musc. serrat. post. inferior I. 377, soleus h. I. 479, spinalis capitis I. 367, spinalis dorsi et cervicis h. I. 363, spino mammillaris I. 360, splenius capitis et colli I. 360, stapedius II. 403, sternalis I. 378, sterno-hyoideus I. 373, sterno-maxillaris I. 373, sterno-thyreoideus I. 374, styloglossus I. 511, stylo-hyoideus I. 514, stylo-maxillaris I. 511, stylo-pharyngeus h. I. 549, subcutaneus frontalis I. 355, subscapularis I. 426, supinator brevis hom. I. 448, supraspinatus I. 423, temporalis hom. I. 509, tensor fasciae latae I. 459, tensor tympani II. 403, tensor veli palatini hom. I. 548, tenuis femoris I. 459, teres I. 426. 427, thyreo-arytaenoideus I. 671. 672, tibialis anticus I. 498, tibialis anticus et extensor halluc. long. hom. I. 476, tibialis posticus et m. flexor digitorum pedis longus hom. I. 483, transverso-spinalis I. 364, transversus abdominis I. 386, transversus coli I. 597, transversus costarum I. 379, transversus nasi I. 506, transversus perinaei hom. I. 600, triangularis sterni I. 380, urethralis s. Wilsonii I. 753, ypsilo-trachealis II. 470, zygomaticus major I. 501.

Muskel, Achsenhinterhaupts- I. 367. 368, Achsenträger- I. 368, Afterruten- I. 754, Afterschweifwirbel- I. 598, Armgriffelbein- I. 434, Armhackenbein- I. 433, Armwirbelwarzen- I. 411, Augapfel- II. 425. 426, Augen-, schiefer II. 426. 427, Backen- I. 504, Backzahn- I. 504, Bauch-, schiefer I. 384. 385, birnförmiger I. 470, Brust-, oberflächlicher oder breiter I. 407. 408. 409, Brustbauchhaut- I. 353, Muskel, Brustbein- I. 380, Brustbeinkiefer- I. 373, Brustbeinrippen- I. 380, Brustbeinschild- I. 374, Brustbeinschulter- I. 409, Brustkinnbacken- I. 373, Brustzungenbeinmuskel I. 373, Darmbackbein- I. 457. 459, Darmschenkelbein- I. 466, der Cowperschen Drüse I. 754, durchflochtener I. 364. 365, Ellenbogen- I. 438, Flügelschlundkopf- I. 546, der Gegenecke II. 399, Gehörgang II. 398, Gesäss- I. 460. 461. 462. 463, Gesässbackbein- I. 465. 466, Gesässbeinruten- I. 752, gezähnter I. 377. 405, Gräten-, vorderer I. 423, Griffelbein- I. 484, Griffelkinnbacken- I. 511, Griffel- des Gaumensegels I. 549, Griffel- des Unterkiefers I. 511, Griffel- des Zungenbeins I. 511, Grundzungen- I. 512, Hals-, schiefer I. 368, Halshaut- I. 353, Halswirbelhinterhaupts- I. 367, Harnröhren- I. 753, Hammer- II. 403, Haut- I. 352. 355, Hebe- des Afters I. 600, Hebe- des Hodens I. 739. 755, Joch- der Lippe I. 501, Kappen- I. 402, Kau- I. 508. 509, Kehlkopf- des Schlundkopfes I. 548, Kiefer- der Zunge I. 513, Kiefer-d. Zungenbeines I. 513, Kinn- I. 504, Kinn- der Zunge I. 513, Kinn- des Zungenbeines I. 514, Kleinkiefer- der Nase I. 508, Kniekehl- I. 474, Kopf-, grosser, gerader I. 367. 368, gemeinschaftlicher des Kopfes, Halses und Armes I. 411, Kopfhaut- I. 352, Kreis- der Lippen I. 501, Kreuzbeinumdreher- oder Pyramiden- I. 470, Kreuzsitzbein- des Schenkels I. 463. 464, Kruppen- I. 460. 461. 462. 463, Leisten- II. 399, Lenden-, kleiner I. 456. 457. 458, Lendendarmbackbein- I. 457, Lendenrippen- I. 378, milzförmiger I. 360, Mittelfleisch- I. 600. 753. 432, Nackenbandschulter- I. 402. 404, Nackenwarzen- I. 362, pyramidenförmiger der Nase I. 506, Nasenbein- der Nase I. 507, Ohr-, gemeinschaftlicher II. 395, Ohrdrüsen- II. 398, Querbauch- I. 386, Querdorn- I. 364, Quer-Giesskannen- I. 673, Quer- der Muschel II. 399, Quer- der Rippen I. 378, Quer- der Schambeine II. 465, Quer- des Zungenbeins I. 515, rautenförmiger I. 404. 405, hinterer Ring-Giesskannen- I. 671, Ring-Schild- I. 671, gem. Rippen- I. 376, Rippenhalswirbel- I. 375, Rippenschulter- I. 405, Roll- II. 426, Rollbein- I. 481, Rückenschulter- I. 405, Rückenträger- I. 366, Schambackbein- I. 468. 469, Schambein- I. 468, Schamschenkelbein- I. 468, Scheitel- der Muschel II. 396, Schenkel-, viereckiger I. 466, Schenkelfersenbein- I. 479, Schild-Giesskannen- I. 672, Schläfen- I. 509,

Muskel, Schliess- des Afters I. 599, der Cardia I. 582, Schneider- I. 467, Schneidezahn- I. 501, Schulterarmbein, grosser I. 427, Schulterhaut- I. 353, Schulterumdreher-, kleiner I. 426, Schulterzungenbein- I. 374, Seitenring-Giesskannen- I. 672, Seiten-Schildgiesskannen- I. 671. Seitenträger-Hinterhaupts- I. 368, Sitzbein-Harnröhren- I. 754, viereckiger d. Sohle I. 500, Speichen- I. 438, Staehel-. kurzer I. 362. 363. 364, Stirnhaut- I. 355, strahliger I. 785, Trägergriffel- I. 369, Trägerhinterhaupts- I. 368. 369, Unterschulterblatt- I. 426, Verstopfungs- I. 469, Wadenbein- I. 499, Wangen-, äusserer I. 504, Wilsonscher der Stute I. 785, wurmförmiger I. 440, Zungenbein- I. 515. 548, Zungenbeinast- I. 511. 514. 515. 547. 549, Zungenbein-Kehldeckel- I. 549, Zungenbein-Zungen- I. 511, Zungenbeinschild- I. 550, Zungender Zunge I. 513, zweibauchiger I. 560, Zwillings- oder Waden- I. 478, Zwischenquer- des Schweifes I. 372.
Muskeln, die, allgemeines I. 343, Anordnung der I. 351, des Auges II. 425, Backfersenbein- I. 478, der Beckengliedmasse I. 454, der Brustgliedmasse I. 422, der männlichen Geschlechtswerkzeuge I. 752, der weiblichen Geschlechtsorgane I. 784, Gestalt der I. 344, der Haut II. 366, der Hintergliedmasse I. 485. 490. 496, des Kehlkopfes I. 671, des Kopfes I. 500, Kopf- der Fleischfresser I. 515. 518. 520, Nacken- der Muschel II. 397, Ohr- II. 395, Papillar- II. 14, Rumpf- der Brustgliedmasse des Pferdes I. 401. 412. 416. 417, Schild- der Muschel II. 396, äussere des Stammes I. 356. 390. 396. 399, Visceral- des Halses I. 373, der Wirbelsäule I. 359, wurmförmige I. 484, Zwillings- I. 470, Zwischendorn- I. 367, Zwischenquer- I. 367.
Muskelbauch I. 344, -binden I. 348, -faserscheide I. 34, -fasern, quergestreifte I. 34, -gewebe I. 32, -magen II. 467, -platten I. 15.
Muskulatur der Kammern II. 18.
Mutterbänder I. 776. 777, -knäuel I. 9, -mund I. 775, -stern I. 9.

N.

Nabelbeutel I. 760, -blase I. 779, -grube I. 639, -hautmuskel I. 759.
Nachhirn II. 213. 215, -schenkel II. 221. 274.
Nackenband I. 99, -binde I. 357, -grube I. 128, -winkel I. 215.
Naht I. 63. 64, -sterne II. 437.
Narbe II. 475.
Nares perviae II. 469.
Nasalhorn II. 236.
Nasenbeine I. 151, -beindütte I. 148, -boden I. 660, -eingang I. 659, -flügel I. 659, -fortsatz I. 137, -gänge I. 173. 660, -gaumengang I. 555, -gaumenkanal I. 661, -gaumenknoten II. 315. 321, -gaumennerve II. 314, -gewölbe I. 660, -höhle I. 660. 686, -höhlen I. 657, -kamm I. 155, -kieferausschnitt I. 151, -öffnung (embr.) I. 19, -rachen I. 543, -scheidewand I. 657, -schleimhaut I. 662, -spiegel I. 553. 567, -trompete I. 659.
Nebeneierstock I. 773, -furchen II. 237, -hoden I. 735, -hodenband I. 735, -hodenkanal I. 735. 766, -kern I. 8, -nieren I. 795, -olive, ventrale II. 253.
Nerv, Achsel- II. 191, Angesichts- II. 304. 323, Augenmuskel-, äusserer II. 304. 323, gemeinschaftlicher II. 301. 311, Backen- II. 317. 326, Bein- II. 307. 333, Ciliar- II. 314, dreigeteilter II. 303. 313, Ellenbogen- II. 192, Felsenbein- II. 321. 322. 327, Gaumen- II. 315. 316, Gesäss- oder Kruppen- II. 203, Gesichts- II. 326, des Halshautmuskels II. 325, Haut- II. 193, Haut- des Kehlganges und des Halses II. 186, Haut- des Oberschenkels, hinterer II. 204, Haut- des Schenkels, äusserer II. 201, innerer II. 202, Haut- medialer, des Unterschenkels II. 206, hinterer des Unterschenkels II. 205, Hinterhaupts- II. 185, Hör- II. 304. 326, Hüft- II. 204, Joch-Schläfen- II. 324, Kaumuskel-, innerer II. 318, äusserer II. 318, Kehlkopfs-, unterer II. 331, Keilbeingaumen- II. 314, des Kiefermuskels des Zungenbeines II. 318, Lendenbauch- II. 198, Lungenmagen- II. 306. 328, Mastdarm-, hinterer II. 211, Mittel- II. 193, Muskelhaut- II. 191, Muskel-, hinterer II. 205, Nasen-, unterer II. 316, Nasenaugen- II. 314, Nasenscheidewand- II. 315, der Oberlippe II. 316, Ohr-, grosser II. 185. 324. 325, Paukenhöhlen- II. 327, Riech- II. 300. 310, Rollmuskel- II. 302. 312, Samen-, äusserer II. 201, Scham-, innerer II. 211, Schenkel- II. 201, Schenkelbein- II. 205, Schläfen-, oberflächlicher II. 317, Schnecken- II. 326, Schulter-, oberflächlicher II. 186. vorderer II. 191, Schulterhaut- II. 186, Seh- II. 300. 310. 436, Siebbein- II. 203. 314, Sohlen- II. 206, Speichen- II. 191, Stimm- II. 313. 325, Thränen- II. 313, Unteraugenhöhlen- II. 316, Unteraugenlid- II. 314, Unterkiefer- II. 318, Unterroll- II. 314, Unterschenkelbein-, vorderer II. 204, Verstopfungs- II. 202, Vidischer II. 321, Vorhofs- II. 326, Wadenbein- II. 204, Zahn-, unterer II. 318,

Nerv, Zungenfleisch- II. 307. 333, Zungenschlundkopf- II. 306, Zwerchfell- II. 198, Zwischenrippen- II. 186.
Nerven der Beckengliedmasse II. 206. 207. 236, Brust- II. 190, der Brustgliedmasse beim Wiederkäuer II. 195. 196. 336, Cerebrospinal- II. 181, -endigung I. 41, freie I. 42, -fasern, marklos I. 40, -fasern-Tangential II. 283, -faserschichte II. 458, Fuss-, allgemeines II. 108, Gehirn- II. 340. 341, -gewebe I. 37, Hals- II. 183. 334. 335, der Haut II. 366, Kopf- II. 296. 337, Kreuz- II. 335, Kreuzbein- II. 187, -knoten I. 38, Lenden- II. 187. 335, Rücken- II. 186. 335, des Rückenmarkes II. 183, Schweif- II. 187. 335, -system II. 169, Unterschulter- II. 191, des Vorderfusses II. 197, -wurzeln II. 177, -zellen II. 283. 285. 287.
Nervi alveolares v. dentales superiores II. 316, cervicales II. 183, ciliares II. 320, coccigei II. 187, cutanei externi superiores II. 192, dorsales II. 186, infrascapulares II. 191, intercostales II. 186, lumbales II. 187, pectorales II. 190, sacrales II. 187, temporales profundi II. 318, thoraciei II. 190.
Nervus abducens II. 323, accessorius II. 333, acusticus II. 326, alveolaris s. dentalis inferior II. 318, auricularis II. 324. 325, axillaris II. 191, buccinatorius II. 317, buccalis II. 326, caroticus intern. II. 343, ciliaris II. 314, cochleae II. 326, cruralis II. 201, cutaneus externus II. 193, cutaneus internus II. 193, cutaneus femoris externus II. 201, cutaneus femoris posterior II. 204, cutaneus humeri II. 191, cutaneus pedis dorsalis medius II. 204, depressor II. 330, ethmoidalis II. 314, facialis II. 323. 326, frontalis II. 313, glosso-pharyngeus II. 327, glutaeus inferior II. 203, glutaeus superior II. 203, hypoglossus II. 333. infratrochlearis II. 314. 316, ischiadicus II. 204, lacrymalis II. 313, laryngeus superior II. 330, laryngeus inferior II. 331, lingualis II. 318, lumbo-hypogastricus II. 198, lumbo-inguinalis II. 201, mandibularis II. 318, masseterieus II. 318, medianus II. 193, membranae interosseae II. 194, mentalis II. 318, musculo-cutaneus II. 191, mylohyoideus II. 318, naso-ciliaris II. 314, naso-palatinus II. 314, obturatorius II. 202, occipitalis II. 185, oculomotorius II. 311, olfactorius II. 310, opticus II. 310, palatinus major minor II. 316, peroneus II. 204. 205, petrosus II. 321. 322, phrenicus II. 198, plantaris medialis II. 206, pterygoideus II. 318, pudendus internus II. 211, radialis II. 191, respiratorius II. 190, saphenus II. 202. 206, septi narium II. 315, spermaticus externus II. 201, spheno-palatinus II. 314, subcutaneus colli superior et medius II. 186, subcutaneus malae II. 314, superficialis scapulae II. 186, supraclavicularis II. 186, suprascapularis II. 191, suralis II. 205, sympathicus II. 342, temporalis superficialis II. 317, tensor tympani II. 318, tibialis II. 205, tibialis anticus II. 204, trigeminus II. 313, trochlearis II. 312, tympanicus II. 322. 327, ulnaris II. 192, vagus II. 328, vertebralis II. 344, vestibuli II. 326, zygomatico-temporalis II. 324.
Netz I. 572. 584. 619, -beutel I. 585, -haut II. 455, -hautgefässsystem II. 439, -haut, Sehteil der II. 435, -knorpel I. 29.
Neurilemm I. 40.
Neuroblasten I. 38. II. 171.
Neuroepithelschicht II. 456.
Neuroglia II. 180.
Nickhautdrüse II. 450.
Niederzieher des unteren Augenlides I. 504, der Oberlippe I. 501, der Unterlippe I. 503. des Schweifes I. 370.
Niere, Histologie I. 708, bleibende I. 700.
Nieren I. 702, der Wiederkäuer I. 706. 708, -ausschnitt I. 702, -becken I. 714, -gang I. 705, -horn I. 705, -kapsel I. 704, -labyrinth I. 705, -pyramiden I. 705, -sinus I. 702, -wärzchen I. 705, -zwölffingerdarmband I. 590.
Nodulus II. 221.
Nuckischer Gang I. 561.
Nucleolus I. 7.
Nucleus amygdalae II. 267, caudatus II. 265, funiculi cuneati II. 217, funiculi gracilis II. 217, lateralis II. 254, lentiformis II. 266, medullaris II. 219, ruber tegmenti II. 261.

O.

Oberarmbein I. 217, -augenhöhlenloch I. 137, -häutchen II. 363, -kieferast II. 314, -schenkelbein I. 281, -schenkelbinde I. 452.
Oculomotorius II. 262, 299.
Oesophagus I. 550.
Ohr (allgemeines) II. 391. 411, (histolog.) II. 414, inneres II. 405, -knoten II. 322, -speicheldrüsengang I. 540, -trompete, knöcherne I. 144. II. 403.
Olecranon vel processus anconaeus I. 224.
Olfactorius II. 299.
Olive, kaudale II. 252. 272, nasale II. 253.
Olivenzwischenschicht II. 271.
Omasus I. 611.

Omentum I. 584, minus I. 586.
Operculum II. 267.
Opticus II. 299.
Ora serrata II. 433.
Orbitosphenoid I. 130.
Organismus, Begriff I. 1.
Orificium uteri externum I. 775, urethrae I. 720.
Os capitatum hom. I. 233, centro-tarsale I. 312, cuneiforme hom. I. 231, cuneiforme primum et secundum hom. I. 301, entoglossum II. 462, ethmoideum I. 145, femoris I. 281, flexorium I. 232, hyoideum I. 164, ileum vel ilei I. 271, occipitis I. 125, isehii I. 272, lenticulare II. 402, lunatum v. semilunare hom. I. 231, maxillare inferius I. 162, metacarpi digiti medii hom. I. 235, naviculare h. I. 300, pubis I. 274, scaphoideum v. naviculare hom. I. 230, sphenoideum I. 128, sesamoideum phalangis tertiae I. 249, tarsale (1 + 2) I. 301, tarsi centrale I. 300, tarsi tibiale et intermedium I. 298, transversum II. 470, trapezium hom. I. 232, trapezoides hom. I. 232, turbinatum I. 149.
Ossa carpi I. 227, maxillaria majora vel superiora I. 153, maxillaria minora I. 157, metacarpi I. 234, metacarpi digiti secundi et quarti I. 236, metatarsalia I. 302, nasalia I. 151, palatina I. 159, parietalia I. 133, pelvis I. 271, sesamoidea phalangis primae I. 248, pterygoidea I. 161, tarsi I. 297, temporum I. 138, zygomatica I. 158.
Ossein I. 31.
Ossification, enchondrale I. 61, periehondrale I. 61, -punkt I. 62.
Ostarsi fibulare I. 299.
Osteoblasten I. 59. 62.
Ostium abdominale I. 774, duodenale I. 580, uterinum I. 774, oesophageum I. 580.
Ovarium I. 767.
Oviduetus I. 774.

P.

Paeehionisehe Granulationen II. 291.
Pachymeninx II. 289.
Paeinische Körperchen I. 43.
Palatum durum I. 532, molle I. 535.
Pankreas I. 649.
Papierblatt I. 147.
Papilla eireumvallata I. 538, foliata I. 538, optica II. 436, renalis I. 705, uberi II. 386.
Papillae filiformes I. 537, fungiformes I. 538.
Papillarkörper I. 523.
Papillen, fadenförmige I. 537. 568, gefaltete I. 538. 568, linsenförmige I. 538. 568, schwammförmige I. 538, umwallte I. 538. 568, „vogelspornähnliche“ I. 610, zungenförmige I. 609.
Paramitom I. 7.
Parietalblatt I. 524. 766.
Parotides aeeessoriae I. 560.
Parotis I. 539.
Parovarium I. 773.
Pars ciliaris retinae II. 435, iridica retinae II. 435, mastoidea I. 141, optica retinae II. 435, oesophagea mucosae I. 583, petrosa I. 141, tympaniea I. 141.
Patella I. 291.
Pauke I. 143.
Paukenfellring II. 399, -haut II. 470, -höhle II. 399, -saite II. 318. 324, -teil I. 141, -treppe II. 407, -zellen II. 399.
Peeten II. 475.
Peduneuli cerebri II. 224, eonarii II. 226. 283.
Pedunculusbahn II. 269.
Peduneulus eorporis mammillaris II. 262. 280.
Peri-eardium II. 3, -chondrium I. 30, -lymphe II. 408, -mysium internum I. 344, -neurium II. 181, -orbita II. 424, -osteum I. 31. 58, -tonaeum I. 572.
Peroneusgruppe I. 477.
Pes pedunculi II. 279.
Pfannenausschnitt I. 275, -grube I. 275.
Pferd II. 245.
Pferdekopf im ganzen I. 165.
Pfeilnaht I. 134.
Pflasterepithel I. 34.
Pflugscharbein I. 150.
Pfortader II. 131, -falte I. 584, -ring I. 650.
Pförtner I. 580, -höhle I. 578, -teil I. 578.
Phalanx prima digiti medii hom. I. 243, seeunda I. 244, tertia digiti I. 245.
Pharynx I. 542, -tonsille I. 545.
Pia mater II. 292.
Pigment II. 360, -epithel I. 36, -schicht II. 456.
Pili II. 357.
Placenta I. 780.
Platten, Peyersche I. 636.
Platysma myoides I. 353.
Pleura I. 693, pulmonalis I. 679.
Plexus aorticus II. 347, aorticus abdominalis II. 350, brachialis II. 189, caroticus II. 348, cavernosus II. 351, ehorioidei II. 230, chorioidei ventriculi quarti II. 223, ehorioides laterales II. 235, coecygeus II. 211, coeliacus II. 348, gastrieus II. 348, hepaticus II. 348, hypogastricus II. 351, isehiadicus II. 203, lienalis II. 348, lumbalis II. 198, mesenterieus II. 348. 350,

Plexus myentericus II. 349, oesophageus II. 332. 348, pampiniformis I. 739, pubo-coccygeus II. 211, pulmonalis II. 332, renalis II. 349, sacralis II. 202, spermaticus II. 351, sphenopalatinus II. 320, submucosus II. 349, suprarenalis II. 350, uterinus II. 351, ciliaris II. 442, vertebralis II. 348, vesicalis II. 351.
Plica venae cavae I. 584, venae portae I. 584.
Plicae aryepiglotticae h. I. 669, synoviales I. 66, thyreo-arytaenoideae inferiores I. 670.
Pomum adami vel I. 665.
Pons II. 218.
Ponticulus II. 218.
Portio oesophagea I. 578, pylorica I. 578.
Porta renis I. 703.
Porus acusticus internus I. 144.
Poupartsches Band I. 387.
Praeputium I. 748.
Praesphenoid I. 128.
Primitivei I. 725, -follikel I. 725, -rinne I. 13, -streif I. 13.
Processus alveolaris hom. I. 155, ciliares II. 433, condyloidei I. 126, coracoideus I. 215, corniculatus I. 667, coronoideus I. 163, folianus II. 102, hyoideus I. 143, lacrymalis inferior I. 152, lacrymalis superior I. 152, lingualis I. 164, mastoideus I. 143, nasalis I. 137, orbitalis I. 137, palatinus I. 154, postglenoidalis I. 140, pterygoidei I. 130, pyramidalis vel pterygoideus I. 161, reticulares II. 177, spinosus I. 76, styliformis tympani I. 143, temporalis I. 159, zygomaticus I. 139. 155.
Profillinie I. 172.
Projektionsbahnen II. 268.
Promontorium I. 88. II. 400.
Pronation I. 349.
Propria I. 522.
Prostata I. 742. 766, -teil I. 719.
Protoplasma I. 7, -fortsatz I. 38, -fortsätze II. 171.
Protuberantia laryngea I. 665, occipitis I. 126. 135.
Proventriculus II. 467.
Proximal I. 6.
Psalterbrücke I. 611, -rinne I. 611.
Psoashöcker I. 272.
Pterygo-palatinus II. 315.
Punctum lacrymale II. 422.
Pulmones I. 676.
Pulpa dentis I. 320, lienis I. 653, -stränge I. 655.
Pulpe I. 323.
Pupilla II. 433, -rzone II. 434.
Putamen II. 266.
Pylorus I. 580, -drüsengegend I. 583.
Pyramiden II. 218. 255. 262. 286, -bahnen II. 181. 288, -bein I. 301, -fortsatz I. 135. 140, -kreuzung II. 218. 255, -seitenstrangbahn II. 175, -zellen, grosse II. 286.
Pyramis II. 221.

Q.

Quadratbein II. 462.
Quadratojugale II. 462.
Quadriplicat I. 613.
Quellungsreifen I. 24.
Querbalken II. 13, -band I. 227. 262. 263. 481. 675. II. 230, -Giesskannenband I. 669, -bänder der Kniescheibe I. 295, -bauchbinde I. 367, -muskel der Nase I. 506.
Quinqueplicat I. 613.
Quintuswurzel, Kern der kaudalen II. 255. 260, motorische II. 260, nasale II. 260. 262.

R.

Rabenschnabelfortsatz I. 215, -knochen II. 463, -muskel I. 428.
Rachenhöhle I. 542. 664, -höhlenfascie I. 545, -tasche I. 543. 558.
Radiale I. 230.
Radiärfasern II. 277. 282. 458.
Radiatio caudicis II. 269, corporis callosi II. 233, thalami optici II. 269.
Radius I. 222.
Radix dentis I. 320, pulmonis I. 677.
Rami cardiaci d. symp. II. 344, communicantes II. 347, nasales anteriores II. 45, spinales cervicales II. 33.
Ramus dorsalis II. 193, inferior venae ventriculi II. 132, ophthalmicus II. 313, malaris hom II. 50, maxillaris inferior II. 314. 317.
Randbogen II. 234, -schleier II. 172.
Raphe II. 233. 258. 260. 271, praeputii I. 748.
Raum, interfascialer I. 349.
Receptacula lactis II. 387.
Recessus opticus II. 228.
Rectum I. 597.
Regenbogenhaut II. 433.
Regio subthalamica II. 263.
Reissnersche Haut II. 410.
Renes I. 702.
Resorptionsflächen I. 62.
Respirationshaut I. 686.
Rete carpeum II. 64, cubitale II. 64, testis I. 734, mirabile II. 27.
Reticulum I. 609.
Riechfeld II. 229. 285, -gegend I. 687, -haut I. 664, -kolben II. 229, -lappen II. 249, -nervenfasern II. 285,

Riehfeldnervenknäuel II. 285, -streifen II. 230, -windung II. 229.
Riffelzellen I. 36.
Rima oris I. 519, palpebrarum I. 418, vulvae I. 782.
Rindenfurchen II. 237, -grau II. 264, -schicht der Niere I. 704, -snbstanz I. 56, -zone II. 148.
Ring-Giesskannengelenke I. 667, -knorpel I. 666. II. 394, -Luftröhrenband I. 669, -Schildband, mittleres I. 668, -Schildgelenke I. 667.
Rippe, schwebende I. 112.
Rippen I. 109, und Brustbein der Fleischfresser I. 116, des Schweines I. 115, der Wiederkäuer I. 114, falsche I. 109, -fell I. 693, -hals I. 110, -halter I. 375, -heber I. 380, -höcker I. 110, -knorpel I. 112, -köpfchen I. 110, -portion des breiten gezahnten Muskels I. 405, -symphyse I. 118, wahre I. 109, -winkel I. 110.
Rolle I. 219.
Rollbein I. 298, -fortsätze I. 217, -gelenk I. 70, -grube I. 137. 219, -gruben I. 217, -nervenloch I. 132.
Rostrum II. 233, sphenoidale I. 130.
Rotatio I. 70.
Rotatores I. 349.
Rückenarmbeinbinde I. 356, -mark, Entwickelungsgeschichtliches II. 171, -markshaut, harte II. 289, weiche II. 292, -marksteil der Spinnwebenhaut II. 291, -winkel I. 215, -wirbel I. 82.
Rückgratskanal I. 76, -gratsloch I. 76, -wärtswender I. 448, -wärtszieher der Scheide I. 785.
Rumen I. 605.
Rumpf (embr.) I. 19.
Rüsselscheibe I. 567.
Rutenknochen I. 762, -teil I. 719.

S.

Sacculus II. 409, laryngealis I. 670, hemiellipticus II. 408.
Saccus coecus I. 578, lacrymalis II. 423.
Sack Lowerscher II. 8.
Säckchen, rundes II. 409.
Saftlücken I. 20.
Sagittalebene I. 5, -schnitt I. 5.
Samenbläschen I. 740. 766, -fäden I. 765, -gefässe, ausführende I. 735, -geflecht II. 351, -kanälchen, gewundene I. 765, -leiter I. 736. 766, -schneller I. 753, -strang I. 738.
Sammelröhren I. 709.
Sarkolemma I. 34.
Sattellehne I. 132.
Säulchen II. 476.
Säulen des Gewölbes II. 232. 288, -schicht II. 171.
Saum II. 230. 235, gezähnter II. 433.
Scala tympani II. 407, vestibuli II. 407.
Scapula I. 212.
Schädel des Pferdes im Ganzen I. 165, des Esels I. 175, des Rindes I. 185, des Schweines I. 195, der Fleischfresser I. 203, -basis I. 174, -dach I. 174, -grube I. 174, -höhle I. 174.
Schaltstück I. 709.
Scham I. 782. -bein I. 274, -beingräte I. 274, -beinstachel I. 274, -beinlefzen I. 782, -lippen I. 782, -schenkelportion I. 387, -spalte I. 782.
Schaufelknorpel I. 114.
Scheide I. 780.
Scheidenhaut I. 750. 751, -klappe I. 781, -schleimhaut (histol.) I. 795, -vorhof I. 782, -wand, halbdurchsichtige II. 229. 232. 234. 285.
Scheitel I. 716, -beine I. 133, -gräte I. 134, -höcker I. 134, -lappen II. 249.
Schenkel II. 230, -kanal I. 471, -bogen I. 387.
Schicht, äussere retikuläre II. 458, innere retikuläre II. 458, innere rostfarbene II. 274.
Schilddrüse I. 696, -Kehldeckelband I. 669, -knorpel I. 665. II. 394, -muskeln, innere der Muschel II. 398, -spanner II. 395.
Schläfenbeine I. 138, -flügel I. 130, -fortsatz I. 159, -gang I. 141, -grube I. 168, -lappen II. 249.
Schleife II. 224. 255. 260. 262. 276, grosse der Schlundrinne I. 610, kaudale II. 277.
Schleifenband I. 481.
Schleimbeutel I. 348, -drüsen I. 565, -grube I. 132, -häute I. 522.
Schlemmscher Kanal II. 442.
Schliessmuskel des Pförtners I. 582, der Scham I. 785.
Schlund I. 550, -ast II. 79, -enge I. 535. 544, -geflecht II. 332, -kopf I. 570, -kopfschnürer I. 546. 548, -loch I. 382, -öffnung I. 580. 609, -rinde I. 609, -schleimhaut I. 570, -teil I. 578.
Schlüsselbeinzelle II. 472.
Schlussplatte, graue II. 228.
Schmelzfasern I. 322, -keim I. 323, -oberhäutchen I. 322, -organ I. 323.
Schnabel II. 466, -fortsatz I. 163.
Schnecke II. 406, -naxe II. 407, -nkanal II. 410.
Schneidezahnloch I. 158, -zähne I. 325.
Schnürband I. 481, -ring I. 40.
Schrankader II. 136.
Schreibfeder II. 223.
Schulterblatt I. 212, -blattbeule I. 215, -blattgräte I. 212, -blattknorpel I. 215,

Schulterblattkopf I. 428, -hautzweig II. 191.
Schuppe I. 125, -nnaht I. 134.
Schutzschicht II. 376.
Schwannsche Scheide I. 40.
Schweif, Pferde- II. 173, -rübe I. 370, -wirbel I. 89.
Schwein II. 242.
Schwellknoten I. 763, -körper der Dütten I. 663, der Nasenscheidewand I. 663.
Schwertknorpel I. 114.
Scrotum I. 749.
Segment, interannuläres I. 41.
Sehhügel II. 226. 282, -strahlung II. 269, Grau der II. 277.
Sehloch I. 131, -nerv II. 436, -nervencintritt II. 435. 436, -nervenspalte I. 132, -nervenkreuzung II. 311, -organ II. 449, -teil der Netzhaut II. 435.
Sehnen der Klappen II. 14, -bündel, primäre I. 346, -scheiden I. 348, -zellen I. 347.
Seitenarm II. 223, -band, radiales I. 226, -bänder I. 716, -bänder der Sesambeine I. 252, -darmbeinkreuzband I. 281, -hörner II. 177, -rinne, dorsale II. 174, -stränge II. 174, ventrale II. 181, -stranggrundbündel II. 175, -strecker der Zehe I. 480, -wurzeln II. 297, -zone I. 14.
Seitwärtszieher I. 370.
Semisulcus sagittalis hom. I. 134.
Septum, hinteres I. 739, seroti I. 750, pellucidum II. 229. 232. 234. 265. 285, narium cartilagineum v. cartilago septi I. 657, sphenoidale I. 132, vorderes I. 739.
Sesambein, unteres I. 249.
Sesambeine des Fesselgelenkes I. 248, Aufhängeband, oberes, der I. 439.
Sichelfortsatz I. 135. II. 290, -gräte I. 134, -lappen II. 249.
Siebbein I. 147, -ausschnitt I. 133. 137, -gruben I. 174, -loch I. 132. 138, -zellen I. 173.
Sinnesepithel I. 37. 44.
Sinus cavernosi II. 295, columnae vertebralis II. 294, cutaneus ungularum II. 367, frontalis I. 138, -haar II, 364, longitudinalis superior II. 295, maxillaris vel antrum Highmori I. 155, occipitales II. 296, petrosi superiores II. 296, sphenoidales I. 132, transveri v. laterales II. 295, urogenitalis I. 701.
Sitzbeindrüsenmuskeln I. 754.
Sklera II. 453. Sklerotica II. 428.
Sohlenballen II. 381, -rand I. 246, -randlöcher I. 247, -rinnen I. 247, -spanner I. 451.
Speiche I. 222.
Speichelröhren I. 565.
Spina dorsi I. 74, helicis II. 393, ischiadica hom. I. 274.
Spinalganglien II. 178.
Spina scapulae I. 213, tuberculi majoris h. I. 218.
Spindel II. 407.
Spinnwebenhaut II. 290.
Spiralkanal der Spindel II. 407, -blatt, häutiges II. 409.
Spitzenlappen I. 678.
Splen I. 652.
Sphincteres I. 349.
Sphincter ani externus I. 599, ani internus I. 599, ani tertius I. 598, cardiae I. 582, pylori I. 582, vesicae internus I. 717.
Sphincterinsertion accessorische II. 434.
Splenium corporis callosi II. 233.
Sporn II. 378.
Squama ossis temporis I. 138.
Sprungbein I. 299.
Stäbchensehzellen II. 457.
Stabkranz II. 269. 288.
Stammlappen II. 267, -strahlung II. 269, -zone I. 14.
Stapes II. 402.
Steigbügel II. 402, -muskel II. 403.
Stellulae Verheynii I. 712.
Stensonscher Knorpel I. 658, seitliche Nasendrüse I. 662. 687.
Sternum I. 113.
Stigma II. 475.
Stimmband I. 669, -ritze I. 669, -säckchen, mittleres I. 670, -saite I. 669, -tasche, seitliche I. 670.
Stirnfortsatz (embr.) I. 19, -gräte I. 137, -höhle I. 138. 173, -lappen II. 249, -muskel der Oberlippe I. 502.
Stomachus I. 577.
Stomata I. 524.
Strahlenband I. 119.
Strahlbeinband I. 255, -fesselbeinbänder I. 255, -furchen II. 378, -kissen II. 372, -spalten II. 378.
Stränge, runde II. 222, Vorder- II. 174, zarte II. 174.
Stratum corneum II. 360, epitheliale I. 522, granulosum II. 360, lucidum II. 360, mortificatum II. 360, mucosum II. 360, musculare mucosae I. 522, proprium I. 522, radiatum II. 286, submucosum I. 522, zonale II. 263.
Strecker des Vorarmes I. 428. 429. 430, vierköpfiger des Unterschenkels I. 473, des Vordermittelfusses I. 432, langer der Wirbelsäule I. 359, schiefer der Vorderfusswurzel I. 432, der Zehe I. 451.
Streckknorren I. 219.
Streifenhügel II. 229. 236. 265.
Striae Lancisi II. 287, medullares II. 226. 263, olfactoriae II. 230, terminalis II. 226.
Striehkanal II. 387.

Stroma (Blutk.) I. 21.
Strukturfalten II. 434.
Stützgewebe I. 23, -masse der Netzhaut II. 458, -zelle, konzentrische II. 458.
Subarachnoidealräume II. 291.
Subcutis II. 356. 559, -mucosa I. 522, -stantia corticalis I. 56, -stantia corticalis v. glomerulosa I. 704, -stantia gelatinosa Rolandi II. 176, -stantia medullaris vel tubulosa I. 705, -stantia nigra Sömmeringi II. 261.
Sulcus intertubercularis vel bicipitis hom. I. 217, lacrymalis I. 156, opticus I. 132. sinus transversi hom. I. 135, spiralis II. 410, urethralis I. 745.
Superficies cardio-diaphragmatica I. 678, costalis I. 677, externa vel glutaea I. 271.
Supination I. 349.
Suprachorioidea II. 431.
Sutura I. 63. 64, coronalis I. 134, falsa I. 64, foliosa I. 64, lambdoidea vel occipitalis I. 134, sagittalis I. 134, simplex I. 64, squamosa I. 134, vera I. 64.
Sympathicus des Pferdes II. 348, des Schweines II. 352, der Fleischfresser II. 352, der Wiederkäuer II. 351.
Symphysen I. 64, -physis ossis hyoidei I. 216, pelvis I. 280, vertebrarum I. 101.
Synchondrosis I. 63.
Synostosis I. 63.
Synovialausschnitte I. 68, -falten I. 65, -gruben I. 68, -zotten I. 66.
Synsarkosis I. 63.

T.

Talus I. 298.
Tapetum II. 431. 454.
Tarsus I. 304. II. 419.
Taschenklappen II. 26.
Tastkörperchen I. 44, -meniskus I. 43, -zellen I. 42.
Tendilemma I. 346.
Tenonsche Kapsel II. 424. 443, Raum II. 443.
Tentorium cerebelli II. 290, cerebelli osseum I. 134. 135.
Terminalkörperchen I. 42.
Testiculi I. 732.
Thalami optici II. 226.
Thränenbeinfortsatz I. 152, -drüse II. 451, -drüsengrube I. 138, -grube I. 152. II. 367, -kanal I. 152. II. 423. 452, -karunkel II. 422. 452, -rinne I. 156, -röhrchen II. 422. 452, -sack II. 422. 452.
Thymus I. 698.
Tibia I. 288.
Tibial I. 6.
Tochterknäuel I. 9, -stern I. 9.
Tonsilla II. 221, v. amygdala I. 536.
Totalfurchen II. 237.
Trabeculae lienis I. 653.
Trachea I. 673.
Tractus olfactorius II. 229, opticus II. 311. peduncularis transversus II. 225. 281.
Tragsack I. 726. 727. 775, -warzen I. 787.
Tragus II. 393.
Traubenkörner II. 433.
Trichter II. 228.
Triel I. 47. II. 367.
Trigeminus II. 291, -wurzel, kaudale II. 258.
Trochanter I. 218, minor hom. I. 282, humeri I. 219.
Trochlearis II. 299.
Trommelfell II. 403.
Truncus arteriorum temporalium II. 47, bicaroticus II. 35, trachealis II. 153.
Tuba Eustachii II. 403, ossea I. 144.
Tuber cinereum II. 228, ischiadicum hom. I. 274, parietale hom. I. 134, valvulae II. 220.
Tuberculum acusticum II. 223, Loweri II. 9, pectineum I. 274, supraglenoidale hom. I. 215, Lisfrancii I. 111, psoadicum I. 272, pubicum I. 274.
Tuberositas radii hom. I. 223, costae I. 110.
Tubulus contortus I. 709.
Tubili contorti I. 733, recti I. 709. 734, uriniferi I. 708.
Tunica abdominalis I. 383, dartos I. 750, propria I. 526. 704, vaginalis bulbi II. 424, vaginalis communis I. 750, vaginalis propria I. 751.
Tympanum II. 470.

U.

Ubera II. 386.
Ulna I. 224.
Ulnar I. 6.
Ulnare I. 231.
Umdreher I. 218. 282, -grube I. 282.
Ungulae II. 368.
Unteraugenhöhlenkanal I. 156, -kiefer I. 162, -kieferhals I. 162, -kieferkanal I. 164, -schenkelbein I. 288. 290, -schenkelbinde I. 453, -schläfengruben I. 167.
Urafter I. 13.
Ureier I. 725.
Ureter I. 713.
Urethra I. 718.
Urniere I. 700, -nierenbildung I. 16, -wirbel I. 14.
Uterindrüsen (hist.) I. 793.
Utriculus II. 408.
Uterus I. 775. 793, männlicher I. 742. 766, masculinus I. 727. 742.
Uvula II. 221.

V.

Vagina I. 780, muscularis I. 348, vasorum II. 27.
Vaginae mucosae tendinum I. 348.
Vagus II. 298, -kern, motorischer II. 255, wurzel II. 258.
Valvula ileocöcalis I. 591, vaginalis I. 781.
Vas afferens I. 711, deferens I. 736, eferens I. 711, epididymidis I. 735.
Vasa aberrantia I. 727, eferentia I. 735, vorticosa II. 431.
Vaterscher Divertikel I. 590.
Velum medullare caudale II. 222, medullare nasale II. 221.
Vena alveolaris posterior II. 121, alveolaris superior v. infraorbitalis II. 120, auricularis posterior II. 122, axillaris II. 128, azygos II. 124, broncho-oesophagea II. 124, cava II. 116. 129, cerebralis inferior II. 122, cerebralis superior II. 122, cervicalis profunda II. 123, descendens II. 117, coccygeo mesenterica II. 480, dorsalis II. 124, dorsalis linguae II. 121, ductus Cuvieri II. 113, frontalis II. 122, gastro-duodenalis II. 132, hepatica II. 130, hypogastrica II. 133, ileolumbalis II. 135, iliaca II. 133, lingualis II. 120, maxillaris externa II. 118, maxillaris interna II. 121, maxillo-muscularis II. 122, mesenterica II. 132, occipitalis II. 123, ophthalmo-cerebralis v. ramus communicans superior II. 118, plantaris II. 136, plexus buccalis II. 121, portae II. 131, pudenta externa II. 137, saphena magna II. 136, saphena parva II. 136, sinus coronarius II. 114, temporalis superficialis II. 122, temporalis profunda II. 121, thoracica II. 125. 128, thyroidea II. 123, transversa faciei II. 122, umbilicalis II. 133, ventriculo-lienalis II. 132, vertebralis II. 123.
Venae coronariae cordis II. 115, jugulares II. 117, lumbales II. 131, omphalo-mesentericae II. 113, phrenicae II. 130, pulmonales II. 116, renales II. 130, spermaticae internae II. 130.
Vene, Achsel- II. 128, Augengehirn- II. 118, Bauchdecken II. 125. 137, Bauchwand- II. 138, Becken- II. 133, Bronchialschlund- II. 124, Brust- II. 125. 128, der Brustgliedmassen II. 125, Crural- II. 137, Darmbein- II. 133, Gehirn- II. 122, Gehirn-, untere II. 122, Gekrös- II. 132, Gesichts- II. 122, Hals-, untere II. 117, Halswirbel- II. 123, Haut- des Unterschenkels II. 136, Hinterhaupts- II. 123, Hohl- II. 129, Kaumuskel-, untere II. 122, Kinnbacken- II. 121, Kreuzbein- II. 133, Kruppen- II. 133, Lendendarmbein- II. 135, Magen- II. 132, Magenmilz- II. 132, Magenzwölffingerdarm- II. 132, Mittelfuss- II. 128. 136. 137, Nabel- II. 133, Nacken- II. 123, Ohr-, grosse II. 122, Rücken- II. 124, Scham- II. 137, Scham-, äussere II. 134, innere II. 133, Schilddrüsen II. 123, Schläfen-, oberflächliche II. 122, tiefe II. 121, Schweif- II. 133, Sitzbein- II. 133, Stirn- II. 122, ungepaarte II. 124, Unteraugenhöhlen- II. 120, Unterschenkel- II. 137, Verstopfungs- II. 134, Zahn- II. 121, Zehen- II. 126, Zentral- I. 647, Zungen- II. 120, Zungenrücken- II. 121, Zwerchfell II. 125. 130.
Venen II. 25. 113, Backen- II. 121, der Beckengliedmasse II. 135, Ciliar- II. 441, Drossel- II. 117, des Enters II. 135, der Fleischfresser II. 145, Hohl- II. 116, Interlobular- I. 647, Kinnbacken- II. 118, Kranz- des Herzens II. 115, Leber- II. 130, Lenden- II. 131, Lungen- II. 116, Nieren- II. 130, des Rückenmarkes II. 294, Samen- II. 130, des Schweines II. 143, Sublobular- I. 647, der Wiederkäuer II. 138, -Geflecht des Gaumens II. 119, -Geflecht der Nasenschleimhaut II. 120, -geflechte II. 26, -netz der Scheide II. 135.
Venulae rectae I. 712.
Ventralhorn II. 236. 252, -hornrest II. 252, -stranggrundbündel II. 181, -wurzeln II. 177. 297.
Ventriculi cordis II. 11, laterales II. 236.
Ventriculus I. 577, dexter II. 11, sinister II. 13, laryngis I. 670, musculi I. 344, quartus II. 221.
Verknöcherung der Kopfnähte I. 174.
Verknöcherungspunkt I. 62.
Vermis II. 219.
Vertex vesicae I. 716.
Vesica urinaria I. 715.
Vesiculae seminales I. 740.
Vestibulum I. 529. II. 405, vaginae I. 782.
Vicq d'Azyrsche Bündel II. 264. 283.
Vierhügel II. 223. 260. 275, kaudale II. 260, Kerne der II. 277.
Visceralblatt I. 524. 572.
Vitellus I. 771.
Vögel, Hans- II. 460.
Vomer I. 150.
Vorarmbein I. 222, -beuger, gerader I. 430, -beuger, gewundener I. 431.
Vorbrückchen II. 218. 271.
Vorderdarm I. 528, des Fleischfressers I. 561, des Schweines I. 559, der Wiederkäuer I. 553.
Vorderhörner II. 176.
Vorgebirge- (Kreuzbein) I. 88. II. 400.
Vorhaut I. 748, -hautfalte I. 748.

Vorhautmuskel I. 758, -hautnaht I. 748, -hof I. 781. II. 405, -hofsgräte II. 405, -hofstreppe II. 407, -kammer, linke II. 10, -kammerwulst II. 9, -magen II. 467, -mauer II. 285, -wärtswender, runder I. 448, -wärtswender, viereckiger I. 448.
Vulva I. 782.

W.

Wandblatt I. 524, -rinne I. 247.
Wanderzellen I. 23.
Wanst I. 605.
Warzenfortsatz I. 143, -loch I. 143, -muskel II. 12, -teil I. 141.
Wärzchenkanal I. 705. 710.
Whartonianischer Gang I. 541.
Widerrist I. 47.
Willisischer Zirkel II. 40.
Wilsonscher Muskel I. 753.
Windungen II. 219. 247, des Schweinegehirnes II. 248.
Winslowsches Loch I. 587.
Wirbel, diaphragmatischer I. 84, -fugen I. 101, -säule I. 74, -säule der Fleischfresser I. 95, des Schweines I. 93, der Wiederkäuer I. 90.
Wundernetz II. 27.
Würfelbein I. 302.
Wurm II. 219.
Wurzelfasern, sensible II. 179, -kanal I. 320, -scheide II. 363.

Z.

Zahn I. 320, -bein I. 321, -fachfortsatz I. 155, -fachrand I. 154. 162, -fächer I. 164, -fleisch I. 534. 568, -fortsatz d. Tibia I. 288, Hacken- I. 325, -höhle I. 320. -keim I. 320, -lehre, Spez. I. 327, 332. 335. 337, -naht I. 64, -pulpe I. 320, -rand I. 157, -röhrchen I. 321, -säckchen I. 323, -scherbchen I. 324, Schmelz- I. 322, -wall I. 323, -wurzel I. 320, -Zement I. 322.
Zähne, bleibende I. 325, Back- I. 325, Entwickelung der I. 323, Fang- I. 325, Hauer- I. 325, Hunds- I. 325, Kau- I. 325, Lücken- I. 326, Mahl- I. 325, schmelzfaltige I. 322, schmelzhöckrige I. 322, Stock- I. 325, Überzähne I. 326, Wechsel der I. 323.
Zange, grosse II. 234, kleine II. 233.
Zapfensehzellen II. 457.
Zehenballen II. 381, -beuger, tiefer I. 483, -gelenk, erstes I. 249, zweites I. 252, drittes I. 253, -glied, erstes I. 243, zweites I. 244, drittes I. 245, -strecker, kurzer I. 436. 481, langer I. 434. 479, mittlerer I. 480, oberflächlicher I. 436, 481, tiefer I. 438.
Zelle I. 6, Ei- I. 50.
Zellbildung, endogene I. 10, -haut I. 7. -kern I. 7, -leib I. 7, -membran I. 7, -teilung I. 8.
Zellen, Flügel- I. 26, Ganglien- I. 38, -Geschlechts- I. 10, Granula- I. 28, Haar- II. 414, Hals- II. 472, der Molecularschicht II. 287, Mark- I. 58, Mitral- II. 285, Muskel-, glatte I. 32, quergestreifte I. 32, Nerven- I. 38. 39, Plasma- I. 23, Pyramiden-, kleine II. 283, Riesen- I. 10, Stäbchen- I. 526.
Zirbel II. 227, -stiele II. 226.
Zitze II. 386.
Zitzenfortsatz II. 230.
Zona pellucida I. 11. 706. 771, spongiosa II. 176.
Zunge I. 536. 568.
Zungenbein I. 164, -bändchen I. 537, -beinfortsatz I. 143, -beinfuge I. 210, bein-Kehldeckelband I. 668, -bein-Schildband, mittleres I. 668, -bein-Schildbänder, seitliche I. 668, -knoten II. 323, -pfeiler I. 535, -rückenwulst I. 555, -schlundkopfnerv II. 327, -wulst I. 568.
Zwerchfell I. 381, -magenband I. 586, -nerv II. 335, -pleura I. 693, -spiegel I. 382.
Zwinge II. 268.
Zwischenblättchenhorn II. 378, -gelenkknorpel I. 30. 65. 292, -gleichbeinband I. 251, -hirn II. 214. 226. 263. 279. 383, -hirnboden II. 227, -hirndecke II. 227, -hirnkammer II. 226. 228, -hirnöffnung II. 228, -klauenband I. 263. 297, -knochenband I. 227, -knochengelenk I. 304, -knochenmuskeln I. 500, -knorpelbänder I. 675, -muskelbänder I. 348, -rippenmuskeln I. 379, -röhrchenhorn II. II. 376, -scheitelbein I. 135, -zahnrand I. 154. 162.
Zwölffingerdarm I. 587, -mastdarmband I. 590, -öffnung I. 580.

Druckfehler-Verzeichnis. Bd. II.

Seite 63 Zeile 9 von oben lies: des *ram. prof.* der Ulnararterie statt Radialarterie.

„ 65 „ 7 von oben lies (Fig. 29,6, 31,2 und 32,6) statt (Fig. 29b).

„ 62 bei Fig. 29 lies: 5. laterale, tiefe Mittelfussarterie.

„ 66 „ „ 31 „ 2. Radialarterie statt 2. *ram. vol. prof.* der Ulnaris und
4. laterale tiefe Mittelfussarterie statt Radialis und laterale Intermetacarpealarterie.

Seite 67 Fig. 32 lies: 5. laterale tiefe Mittelfussarterie statt 5. Anfang der Radialarterie und
6. Radialarterie statt 6. tiefe Ulnararterie.

Seite 66 Zeile 3 von oben lies: laterale tiefe Mittelfussarterie (Fig. 29,5, 31,4 und 32,5).

Um alle durch oben angeführte Druckfehler entstandenen Missverständnisse zu beseitigen, füge ich ein Schema der Verteilung der Radial- und Ulnararterie beim Pferde an, welches die Fig. 31 ergänzt.

Fig. 224.

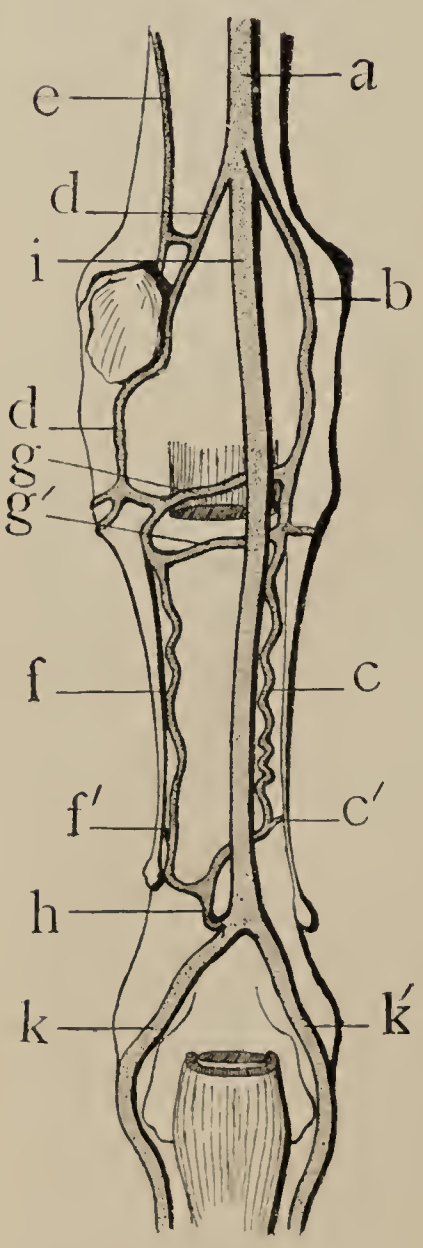

Vordermittelfuss des Pferdes von hinten.

Fig. 224. Vordermittelfuss der Pferdes von hinten.

a fortgesetzte Armarterie, b Radialarterie, c mediale tiefe (oder volare, hintere) Mittelfussarterie (oder Zwischenmittelfussarterie) *art. intermetacarpea volar. II.*, c′ Einmündung der medialen, dorsalen Zwischenmittelfussarterie, d *ram. volar. prof.* der *art. ulnaris* oder Anfang der lateralen tiefen, (volaren, hinteren) Mittelfussarterie (Zwischenmittelfussarterie), e Anastomose von der *arteria collateralis ulnaris* (Seitenarterie des Ellenbogens), f laterale tiefe (volare, hintere) Mittelfussarterie, f′ Einmündnng der lateralen dorsalen Zwischenmittelfussarterie, g, g′ tiefer Sohlenbogen, *arc. vol. profundus,* h gemeinschaftliche Einmündnng der tiefen Mittelfussarterien in die grosse Mittelfussarterie, i *ramus volar. sublimis* der *art. ulnaris* oder grosse Mittelfussarterie, k laterale, k′ mediale Seitenarterie der Zehe *(art. dig. volar. propr.).*

Seite 99 Fig. 47 lies: laterale Seite statt mediale Seite.

Seite 100 Zeile 8 von unten lies: Schamarterie statt Schamaterie.

„ 103 „ 5 „ „ „ Schamarterie statt Schamaterie.

„ 101 „ 8 „ „ „ Dammmuskeln statt Dammmuskel.

Veterinärwissenschaftlicher Verlag von Schickhardt & Ebner in Stuttgart.

Hering's
OPERATIONSLEHRE
für
TIERÄRZTE

Fünfte verbesserte Auflage

von

Dr. Eduard Vogel,

Professor an der Kgl. Tierärztlichen Hochschule in Stuttgart.

Preis M. 15.—

Tierärztliche
CHIRURGIE
für
Praktische Tierärzte und Studierende

von

L. HOFFMANN

Professor und Vorstand der Int. Kliniken an der Kgl. Tierärztlichen Hochschule in Stuttgart.

Band I. **Spezielle Chirurgie.** M. 24.—

„ II. **Allgemeine Chirurgie.** M. 16.—