MIKROSKOPIE
ZENTRALBLATT FÜR MIKROSKOPISCHE FORSCHUNG UND METHODIK
Hauptschriftleitung Dr. Fritz Bräutigam und Prof. Dr. Alfred Grabner
Verlag Rudolf Hans Hammer, Wien VI, Linke Wienzeile 36 Tel. A 32-0-84
Band 3 1948 Heft 5/6 Seite 129—192

LA «CELLULE CLAIRE» DE L'ÉPIDERME NORMAL

Par PIERRE MASSON
(Institut d'Anatomie Pathologique de l'Université de Montréal)

Avec 4 figures

Dans un article ancien, publié en 1926 sous le titre «Les Naevi pigmentaires, tumeurs nerveuses», j'ai employé pour la première fois le vocable «cellule claire» pour désigner l'aspect sous lequel se présente le mélanoblaste dans les préparations microscopiques colorées.

A vrai dire, à la suite de plusieurs autres, j'avais désigné les mélanoblastes, tantôt sous ce nom, tantôt sous celui de cellules de Langerhans. R. BLOCH s'éleva justement contre cette confusion et crut démontrer que les mélanoblastes et les cellules de Langerhans sont deux choses absolument différentes, différentes par leur siège dans l'épiderme et par leurs affinités chimiques.

Depuis cette époque, j'ai repris l'étude de cette question et suis heureux de saisir l'occasion que m'offre «Mikroskopie» de préciser mon point de vue actuel sur la «cellule claire» de l'épiderme.

Lorsqu'on examine des coupes de peau normale colorées par les techniques usuelles: hémalun-éosine ou trichrome (hématoxyline ferrique-ponceau-fuchsine acide-bleu d'aniline) on voit toujours dans l'épiderme, tranchant sur la mosaïque malpighienne, fortement acidophile, des cellules beaucoup plus pâles, transparentes, «claires» en un mot. Et ces cellules se distinguent des autres cellules épidermiques non seulement par la colorabilité et la forme de leur cytoplasme, mais par la forme, la structure et colorabilité de leur noyau.

Siège des «Cellules claires»

La plupart de ces cellules claires occupent l'assise basilaire où elles sont éparses entre les cellules palissadiques et toujours accolées à le membrane basale. D'autres, moins nombreuses, sont disséminées dans toute l'épaisseur du corps muqueux de Malpighi et la stratum granulosum.

Cellules claires basilaires

Les cellules claires basilaires semblent sphériques. Selon les régions, on en compte une pour 3 à 20 cellules palissadiques. Leur fixation est rarement parfaite: trop souvent leur corps cytoplasmique, fragile, est rétracté et déformé par les réactifs. Qu'il soit bien ou mal fixé, ce corps cytoplasmique, non seulement est accolé à la membrane basale, mais la refoule quelque peu au-dessous du plan d'implantation de l'assise basilaire. Il écarte latéralement la région profonde des cellules palissadiques entre lesquelles il est logé et, comme il est moins haut qu'elles, les sommets de ces dernières se rejoignent et s'accolent au-dessus de lui.

Ce corps cytoplasmique est donc inclus dans une sorte de logette creusée entre la basale et les pieds des cellules palissadiques. Lorsqu'il est bien fixé, il remplit exactement cette logette. Lorsqu'il est mal fixé, il apparaît comme une masse irrégulière, anguleuse ou vacuolisée, et plus ou moins libre dans la logette qui elle a conservé une forme arrondie.

Ses contours ne sont dessinés par aucune membrane. Il est entièrement dépourvu de tonofibrilles. Parfois il contient une ou deux vacuoles remplies par des gouttelettes soudanophiles. Toujours on peut y déceler de très fines granulations de mélanine. Celles-ci sont souvent très pâles, invisibles dans les préparations colorées, d'autres fois, plus distinctes et brunâtres. Il est facile de montrer leur constance par un artifice de technique: l'immersion des coupes dans le nitrate d'argent ammoniacal qui les fait apparaître en noir opaque, quelle que soit leur couleur naturelle.

Toutes les cellules claires basilaires contiennent donc de la mélanine sous forme de granulations extrêmement fines, mais plus ou moins abondantes suivant les régions. Tantôt ces granulations, nombreuses, enfument tout leur cytoplasme, tantôt, peu nombreuses, elles occupent seulement sa région périphérique.

Ce corps cytoplasmique contient un noyau volumineux à chromatine poussiéreuse et ponctué par un volumineux nucléole. Vu la situation des cellules claires ce noyau occupe toujours un plan plus profond que celui des cellules palissadiques qui l'entourent. Fragile comme le cytoplasme, il subit d'ordinaire les mêmes rétractions que ce dernier. Dans les cellules mal fixées il est petit, compact, plus fortement colorable que celui des cellules malpighiennes. Dans les pièces bien fixées, ses dimensiones et sa teinte rappellent et celle des noyaux malpighiens, mais, sa forme est beaucoup moins régulière. Tantôt il paraît sphérique, tantôt il est échancré, réniforme, tantôt ovoïde, à grand axe parallèle à la basale.

L'étude de ces cellules sous de forts grossissements montre que leur forme sphérique n'est qu'une apparence. De leur corps cytoplasmique s'échappent des prolongements très grêles, habituellement ponctués de fines granulations pigmentaires. De ces prolongements, les uns émanent de sa région profonde, les autres de sa région superficielle. Tous s'engagent entre les cellules malpighiennes, dans leurs cadres striés. Dans les coupes minces, ils ne peuvent être suivis dans tout leur longueur: situés entre les cellules malpighiennes

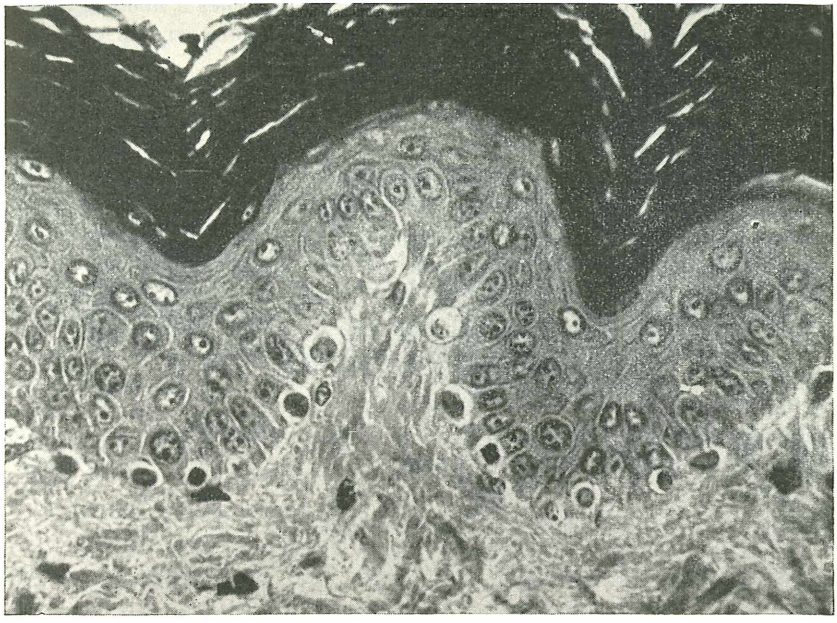

Fig. 1. Face palmaire de l'avant bras. Trichrome.

Cellules claires basilaires bien fixées, éparses au contact de la basale et la refoulant légèrement vers le derme. Remarquer leur forme apparemment sphérique ainsi que la forme et la colorabilité variable de leurs noyaux. Au sommet de la papille dermique (milieu de la figure) on distingue une cellule claire et deux de ses prolongements dirigés vers la surface et insinués entre les cellules malpighiennes.

ils ne sont visibles que dans les régions où les cadres des cellules epidermiques sont sectionneés transversalement. Ailleurs ils sont masqués par l'écran, plus coloré, formé par les cytoplasmes malpighiens situés au-dessus où au-dessous d'eux. De plus, comme ils parcourent un trajet sinueux entre les cellules épidermiques, ils sont sectionnés au niveau de chacun des plans de la coupe, de sorte qu'on en aperçoit que des tronçons.

Cellules claires intermalpighiennes

Les cellules claires éparses dans le corps muqueux de Malpighi se rencontrent à tous les étages de ce dernier. Leur corps cytoplasmique tranche, comme celui des cellules claires profondes, sur celui des cellules malpighiennes par sa pâleur et sa fragilité. Sa forme est très irrégulière: arrondie, ovalaire, anguleuse. Il est, lui aussi, dépourvu de tonofibrilles. De ses bords ou de ses angles s'échappent des prolongements sinueux engagés entre les cellules épidermiques et que l'on ne peut suivre que sur un court trajet. Le noyau de ces cellules claires est arrondi ou ovoïde.

Bref ces cellules ont des caractères en tout comparables à une des cellules profondes, sauf en un point: elles ne contiennent jamais, ou très exceptionnellement, de granulations mélaniques.

Ces cellules claires, basilaires et intermalpighiennes, ont été vues par tous les histologistes, mais peu leur ont accorde attention. Beaucoup de descriptions classiques n'en font même pas mention. On les néglige souvent, parce qu'on a tendance à les considérer comme des leucocytes en migration dans l'épiderme, et cela avec d'autant plus de raison que, dans les lésions inflammatoires cutanées, des leucocytes envahissent l'épiderme et leur ressemblent plus ou moins grossièrement. Or nos «cellules claires» existent toujours dans toutes les régions de l'épiderme normal.

Identification des cellules claires

Pour identifier les cellules claires, il suffit d'employer des techniques autres que les colorations, à savoir, le traitement par le nitrate d'argent ammoniacal, la Dopa de B. Bloch et les imprégnations à l'or.

Cellules claires basilaires

Le nitrate d'argent ammoniacal et la Dopa, mettent en évidence les cellules claires basilaires, mais non les cellules intermalpighiennes. Le premier noircit leurs inclusions pigmentaires, la seconde colore électivement en gris ou en noir leur cytoplasme. En revanche, les imprégnations à l'or les laissent invisibles.

J'ai noté plus haut l'aspect des cellules claires dans les coupes minces et la présence constante de mélanine dans leur corps cytoplasmique et dans leurs prolongements. Pour apercevoir ceux-ci dans toute leur étendue, il convient d'argenter des coupes relativement épaisses (20 à 30 μ) et de ne pas colorer les cytoplasmes.

On utilisera de préférence une région où les cellules malpighiennes sont peu pigmentées, telles la peau du visage, du cou ou de la marge de l'anus. Dans les régions très pigmentées, la mélanine qui remplit les couches malpighiennes profondes, et qui réduit l'argent, masque plus ou moins celle des «cellules claires». Dans les régions mentionnées ci-dessus au contraire, les «cellules claires», plus riches en pigment que leurs voisines, apparaissent avec toute netteté. Les granulations que contient leur cytoplasme les silhouettent en un pointillé noir et montrent que ce sont des élements à prolongements grêles, multiples et ramifiés entre les cellules qui forment les 3 ou 4 assises profondes de l'épiderme.

La Dopa, surtout lorsqu'elle est employée après une courte fixation par le formol, silhouette ces mêmes cellules et elles seules, et cela quelle que soit la pigmentation de la région cutanée que l'on utilise. Ce caractère achève de les identifier: ce sont les cellules dendritiques dopa-positives de B. Bloch, autrement dit, les mélanoblastes (ou mélanocytes) activement mélanogènes de l'épiderme.

download unter www.biologiezentrum.at

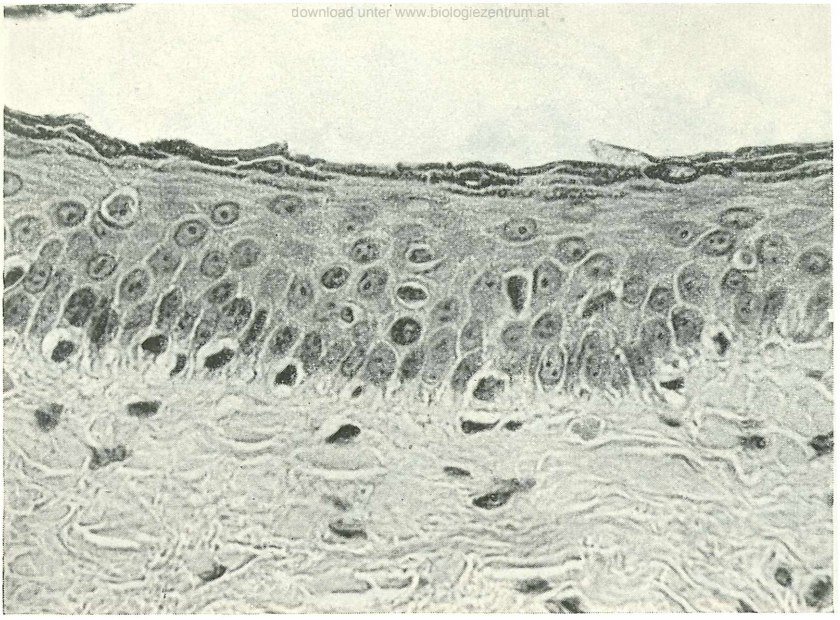

Fig. 2. Région cervicale. Hémalun-érythrosine-safran.

Cellules claires basilaires et intermalpighiennes. Celles-ci sont éparses dans toute l'épaisseur du corps de Malpighi. A gauche, au voisinage du stratum granulosum, on distingue une cellule claire avec un de ses prolongements.

Cellules claires intermalpighiennes

Contrairement aux précédentes, ces cellules, à l'état normal, ne contiennent pas de pigment argento-reducteur et restent incolores après action de la Dopa. En revanche, les imprégnations de coupes de peau fraîche par la vieille méthode au chlorure d'or, les mettent en évidence sous forme de corpuscules violet-noir, pourvus de prolongements rameux insinués entre les cellules malpighiennes. Ce caractère permet de les identifier avec « corpuscules » ou cellules de Langerhans.

Cette opposition dans leurs affinités pour la Dopa et pour les sels métalliques semble prouver au premier abord que les cellules claires basilaires et les cellules claires interepidermiques sont, en dépit de leurs analogies morphologiques, de nature toute différente.

Si l'on s'accorde pour admettre que les premières sont mélanogènes, la chrysophilie des secondes, propriété qu'elles partagent avec les terminaisons nerveuses, a fait penser qu'elles appartiennent au système nerveux (LANGERHANS, B. BLOCH, MIESCHER) et que peut-être elles jouent un rôle dans la sensibilité cutanée (FERREIRA, MARQUÈS).

Personnellement, pour diverses raisons que j'ai données ailleurs, je me suis

download unter www.biologiezentrum.at

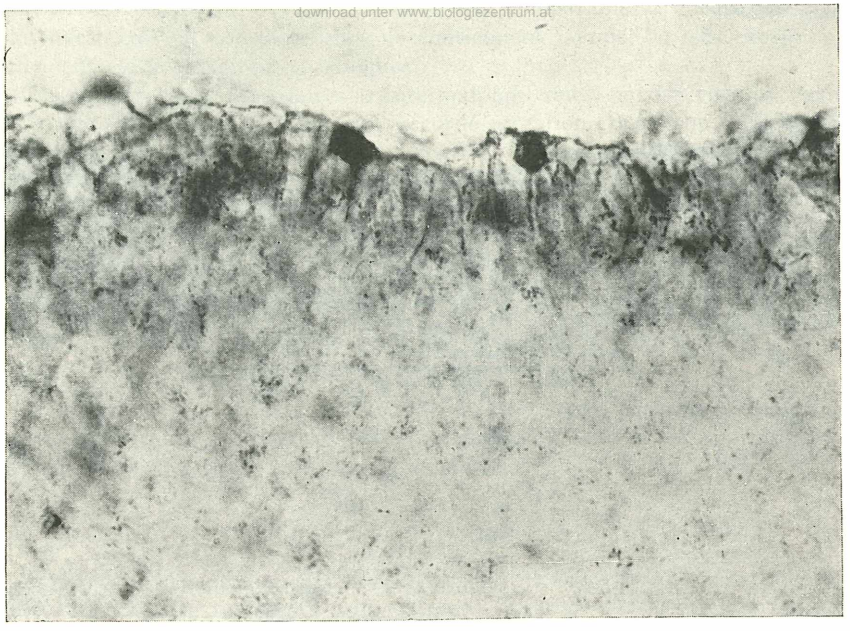

Fig. 3. Région anale. Coupe épaisse. Nitrate d'argent ammoniacal.
Les mélanoblastes basilaires sont seuls mis en évidence par les granulations de mélanine qui remplissent leurs corps nuclées et leurs prolongements.

rangé à l'opinion avancée jadis par MERKEL: les cellules de Langerhans (cellules claires intermalpighiennes) sont des mélanoblastes qui, primitivement basilaires, mais physiologiquement usés, se sont détachés de la basale. Ils ont perdu leur réaction positive à la Dopa, éliminé leur mélanine et sont devenus chrysophiles. Entraînés par le mouvement ascensionnel des assises malpighiennes, ils migrent passivement vers la surface. Ils dégénèrent, se dessèchent et cessent d'être reconnaissables lorsqu'ils atteignent le stratum lucidum et sont expulsés au dehors avec les squames cornées.

En résumé toutes les «cellules claires» de l'épiderme sont, à mon avis, les mélanoblastes tels qu'ils apparaissent dans les coupes colorées par les techniques usuelles, mais à des moments différents de leur existence.

Les «cellules claires» basilaires sont les mélanoblastes en activité mélanogène.

Les «cellules claires» intermalpighiennes (cellules de Langerhans) sont des mélanoblastes usés, privés de leur fonction mélanogène, en voie d'élimination et non des éléments **nerveux**.

Le problème de la cellule épidermique et celui du mélanoblaste sont un seul et même problème.

downloaded unter www.biologiezentrum.at

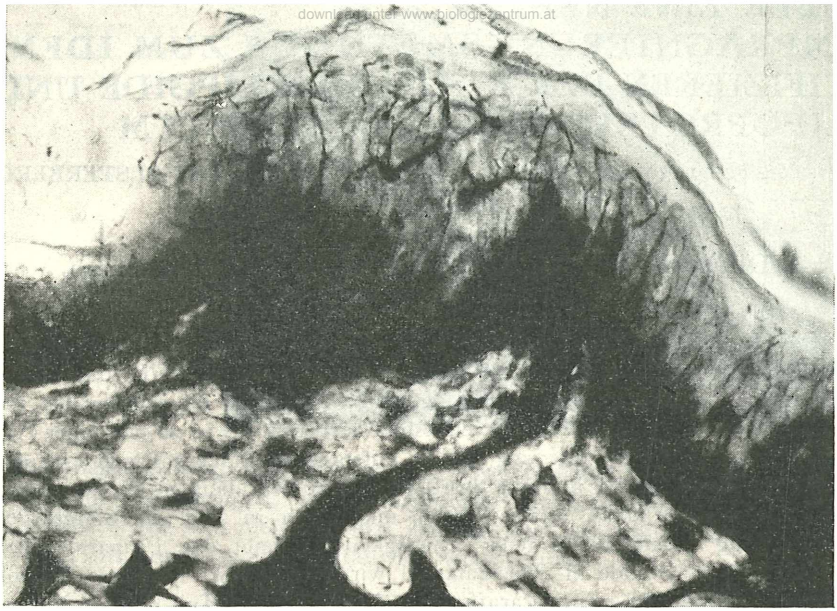

Fig. 4. Imprégnation à l'or.

Mise en évidence seuls des «corpuscules de Langerhans» et de leurs prolongements.

Zusammenfassung

Alle „hellen Zellen" der Epidermis sind nach der Ansicht des Autors Melanoblasten, die in mit gewöhnlichen Farbverfahren tingierten Schnitten in ihren verschiedenen Lebensphasen zur Darstellung gelangen.

Die basilaren „hellen Zellen" sind Melanoblasten in melanogener Aktivität.

Die intermalpigealen „hellen Zellen" (Langerhans-Zellen) sind verbrauchte Melanoplasten, die ihre melanogene Funktion infolge Abnützung verloren haben, nicht aber nervöse Elemente.

Das Problem der Epidermiszelle und das des Melanoblasten sind ein einziges und gleiches Problem.

Bibliographie

Bloch B., Das Pigment. Jadassohn's Handb. der Haut- und Geschlkr. **1**. 1927.

Masson P., Les Naevi pigmentaires, tumeurs nerveuses. Ann. d'Anat. path. **2** (1926): 323—417, 637—696.

Masson P., Pigment cells in Man. Sp. publ. of the N.Y. Acad. of Sciences **4** (1948): 15—31.

Miescher G., La question des cellules de Langerhans. Soc. Derm. Paris. Réunion Strasbourg (1935): 1102—1112.

ZOBODAT - www.zobodat.at

Zoologisch-Botanische Datenbank/Zoological-Botanical Database

Digitale Literatur/Digital Literature

Zeitschrift/Journal: Mikroskopie - Zentralblatt für Mikroskopische Forschung und Methodik

Jahr/Year: 1948

Band/Volume: 3

Autor(en)/Author(s): Masson Pierre

Artikel/Article: La «Cellule Claire» de l'épiderme normal. 129-135