EIGENTÜMLICHKEITEN DER METHODIK VON NERVENDARSTELLUNGEN IM FARBEINSCHLUSS

Mit 8 Abbildungen

Von PROF. DR. CARMEN CORONINI

(Prosektur des Kaiserin-Elisabeth-Spitales, Wien XV. Leiter: Prof. Dr. C. Coronini)

Kürzlich hat in dieser Zeitschrift G. ALSTERBERG über äußerst interessante Ergebnisse von Versilberungen des Nervengewebes auf Grund einer von ihm ausgearbeiteten Imprägnierungstechnik berichtet. In dieser Arbeit wird an Hand von äußerst eindrucksvollen Photogrammen die Versilberung von in Aqua destillata ausgetretenen „Myelinformen" gezeigt. Gestützt auf ein sehr überzeugendes, im Original nachzulesendes Beweisverfahren wird von ALSTERBERG der revolutionierende Satz geprägt, daß es nicht die Markscheiden, sondern die Achsenzylinder sind, welche bei Anwesenheit von Aqua destillata zur Entstehung der „Myelinfiguren" Anlaß geben. Darnach verließe nicht die Substanz der Markscheiden, sondern die der Achsenzylinder die mit Wasser behandelten und hernach versilberten Rückenmarkblöcke, wonach der Achsenzylinder und nicht die Markscheide infolge dieser Wässerung „ausschmelze". Diese neuartige Deutung über die Entstehung der Myelinformen steht mit der alten, seit der Feststellung PERTIKs aus dem Jahre 1881, immer als Tatsache angenommenen Ansicht ihrer Genese von den Markscheiden in schroffem Gegensatz.

In Zusammenhang mit diesen Ergebnissen ALSTERBERGs möchten wir über eigene Beobachtungen berichten, die wir bei unseren, in dieser Zeitschrift veröffentlichten Gefrierschnitteinschlüssen des Nervengewebes wässerigen Lösungen saurer Farbstoffe bei p_H-Variation über Myelinformen machen konnten (vergleiche Coronini und Weiß). Hier zeigte sich, daß bei längerem Verweilen der Gefrierschnitte im abgedichteten Farbeinschluß insbesondere bei Bromphenolblau auch in hohen p_H-Werten (bis p_H 10 und 11) sich reichlich „Myelinformen" aus dem Schnitt in die wässerige Farblösung der Umgebung hineinentwickelten (Abb. 1). Aber nicht nur in der Nachbarschaft des Schnittes, sondern auch über bzw. im Schnitt, wie beispielsweise in einem solchen des Bulbus olfactorius, entstehen solche Myelinbildungen (Abb. 2). Die Veränderung beginnt mit den bekannten herniösen Auftreibungen, die in Querschnitten als runde, ungefärbte Gebilde sichtbar sind und dem Schnitt ein siebartiges Gepräge verleihen (Abb. 3). Bei Eindringen von Farbe in die quer getroffenen kleinen Auftreibungen muten diese von Zellkernen deutlich zu unterscheidenden Bildungen wie Corpora amylacea an.

Da ja markhaltige Nervenfasern im Bulbus olfactorius spärlich sind, derlei Myelinformen aber in unseren Schnitten in beachtlicher Menge auftraten, war uns diese Veränderung vor Kenntnis der ALSTERBERGschen

Download unter www.biologiezentrum.at

Abb. 1. Bulbus olfactorius im Einschluß einer $^1/_4$% wässerigen Bromphenolblaulösung, pH 11. Austritt von Myelinmassen, 3 Monate im Einschluß.

a Schnittgrenze, b Myelinfiguren. Optik: Reichert, Vergrößerung 300fach, Photo: Ing. Findeis.

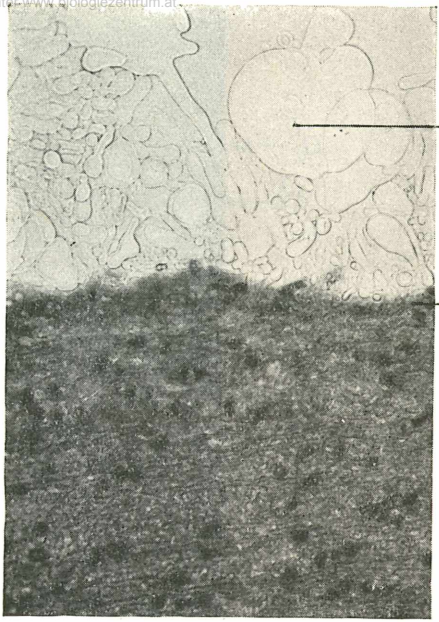

Abb. 2. Bulbus olfactorius im Einschluß einer $^1/_8$% wässerigen Bromphenolblaulösung, pH 8,2, 10 Monate im Einschluß.

a Myelinkugeln im Verlaufe von Achsenzylindern. Optik: Zeiß, Vergrößerung etwa 630fach, Photo: Dr. Schludermann.

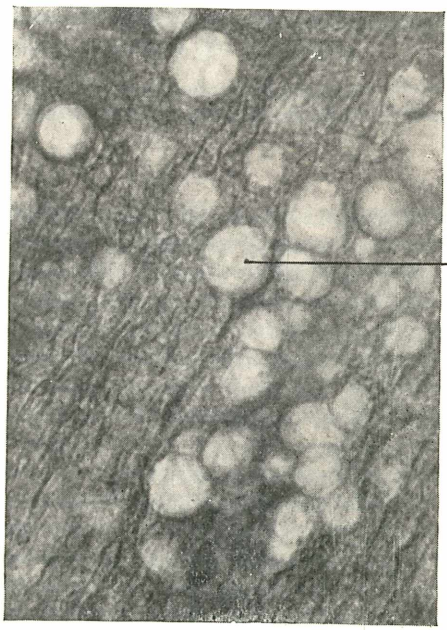



Abb. 3. Bulbus olfactorius im Einschluß einer $^1/_4$% wässerigen Bromphenolblaulösung, pH 11, 3 Monate im Einschluß.

a Myelinfiguren über dem Schnitt, b Myelinfiguren in einer Schnittscharte, c quellende Achsenzylinder. Optik: Reichert, Vergrößerung 200fach, Photo: Ing. Findeis.

Arbeit zuerst unverständlich, um so mehr, da wir Ähnliches auch im Schleimhautbereich einer neurogenen Appendizitis beobachten konnten. Hier kam auf eben dieselbe Weise — sozusagen in Form eines durch die Quellung vergröberten Negativs — das nervöse Terminalretikulum in loco zur Ansicht, das wir vorher infolge Dichte der Färbung und Dicke des Schnittes nicht gesehen hatten. Ebenso ließen sich hier Gefäßnerven in der Submukosa (Abb. 4) und die Faserungen des Plexus myentericus, durch Quellung vergröbert, an Ort und Stelle nachweisen. Gleichzeitig waren allerdings auch Myelinformen in den Gewebsspalten und an der Serosa im Bereiche von Läsionen derselben sichtbar.

Wenn bei Myelinformbildung im Bulbus olfactorius darauf verwiesen würde, daß diese hier trotz ihrer Menge dennoch den Markscheiden ihre Genese verdanke, was ja teilweise auch vom Nervenplexus der Appendix zu gelten hätte, ist diese Annahme für das Terminalretikulum und für die feinen Gefäßnerven dieses Organs unmöglich.

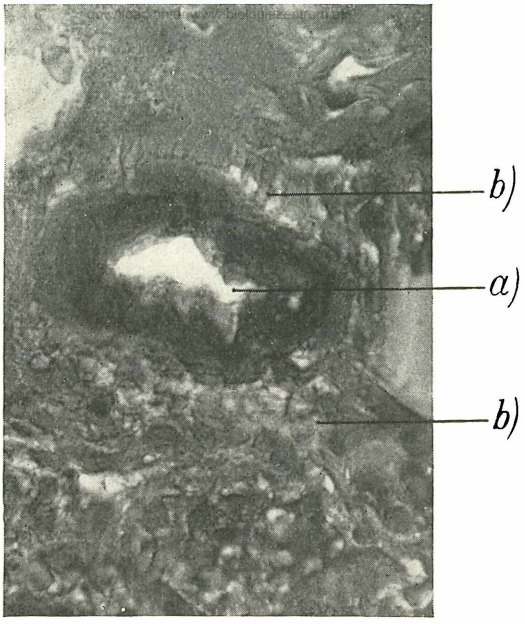

Abb. 4. Neurogene Appendizitis im Einschluß einer $^1/_4$% wässerigen Bromphenolblaulösung, pH 11, 10 Monate im Einschluß.

Gequollenes, markloses Terminalretikulum in Gefäßnähe aus der Submukosa des Wurmfortsatzes. a Arterie, b gequollenes Terminalretikulum. Optik: Zeiß, Vergrößerung etwa 630fach, Photo: Dr. Schludermann.

Beim peripheren markscheidenführenden Nerv sahen wir Myelinformen niemals über bzw. im Schnitt, sondern nur in den Gewebsspalten und in Schnittnähe auftreten. Im Trypanblaueinschluß peripherer Nerven konnten wir den Myelinaustritt daran erkennen, daß infolge Ausschmelzung des entsprechenden Substrates die Färbung der Achsenzylinder stellenweise unterbrochen oder ganz ausgefallen war. Sonst waren diese ebenso wie die Anteile der peripheren Glia (ALSTERBERG), nämlich Neurokeratingerüst und Golgi-Lantermansche Trichter, außerhalb dieser Schnittstellen deutlich dargestellt (Abb. 5 und 6).

Sehr eigentümlich war das Verhalten der Myelinmassen, wenn sich diese vom Schnitt ablösten, was besonders bei Retraktion der Farblösung in Schnittnähe infolge beginnender Austrocknung der Fall war. Das vom Schnitt abgedrängte Myelin senkte sich in tropfenförmige Anteile der Farblösung ein und ordnete sich in diesen, oft zu fadenförmigen Gebilden ausgezogenen Tropfen, vielfach deutlich fibrillär an. Diese Fibrillen waren teils gefärbt,

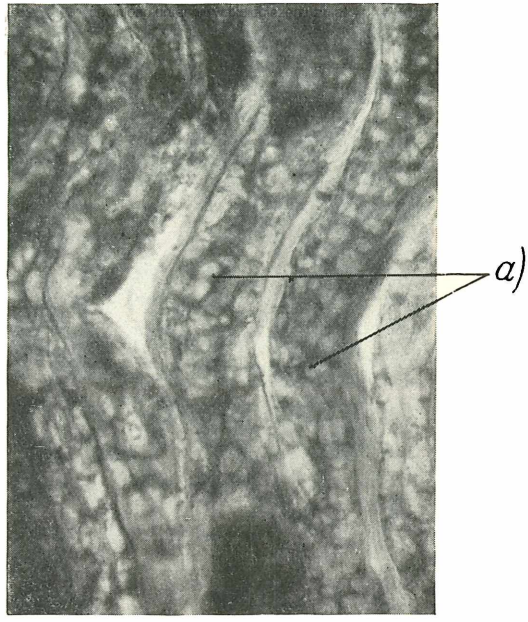

Abb. 5. Peripherer Nerv in Einschlußfärbung mit 0,5% wässeriger Trypanblaulösung, pH 5,4, 6 Monate altes Einschlußpräparat.

a Neurokeratinstrukturen. Optik: Reichert, Vergrößerung 100fach, Photo: Ing. Findeis.

teils ungefärbt und zeigten am Querschnitt verschiedenartige Gestalt. Stellenweise wurden herniöse Auftreibungen ausgearbeitet und gefärbte Myelinkügelchen gebildet (Abb. 7, 8). Wenn ALSTERBERG sagt, er halte die Nervenfibrillen für postmortale Bildungen, so würde das hier beobachtete Verhalten der Myelinformen, sich fibrillär zu differenzieren — bei Annahme der Entstehung des Meylins aus den Neuriten —, diese Ansicht wesentlich stützen.

Überblickt man unsere Ergebnisse, so fällt die weitgehende Übereinstimmung mit ALSTERBERGs Befunden auf. Insbesondere sind die Beobachtungen vom Standpunkt des Terminalretikulums beachtlich, das marklos und nur von einem Hüllplasmodium umgeben ist. Da letzteres wohl kaum das quellende Agens sein dürfte, müßte daraus folgerichtig der Schluß gezogen werden, daß das Terminalretikulum tatsächlich nervöser Natur sei, welche These STÖHR jun. postuliert.

Da wir die Entstehung von Myelinformen aus dem Terminalretikulum

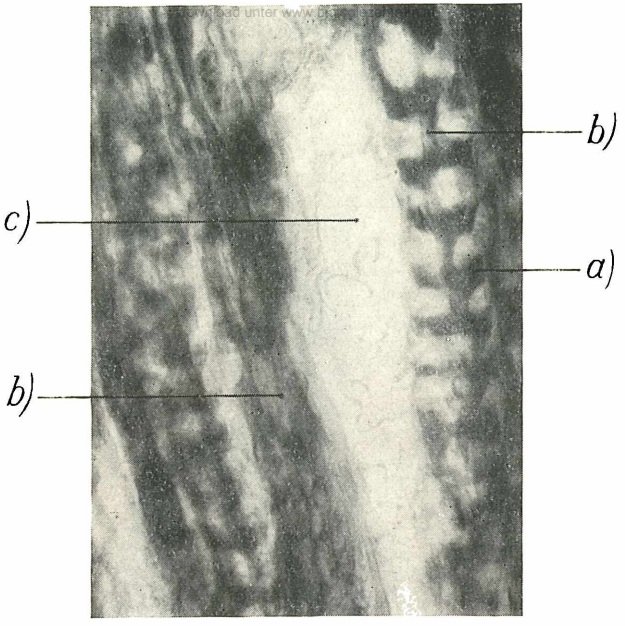

Abb. 6. Peripherer Nerv in Einschlußfärbung mit 0,5% wässeriger Trypanblaulösung, pH 5,4, 6 Monate im Einschluß.

a Golgische Trichter, b Achsenzylinder, teilweise „auslaufend", c schattenhaft dargestellte Myelinfiguren in einer Gewebsspalte. Optik: Reichert, Vergrößerung 700fach, Photo: Ing. Findeis.

in einer neurogenen Appendizitis beobachteten, nimmt es nicht wunder, wenn wir gerade hier eine beachtliche Vermehrung dieses Geflechtes aufzudecken vermochten. Dieses dringt — entgegen von an versilberten Präparaten erhärteten Befunden normaler Wurmfortsätze — auch in das lymphatische Gewebe ein. Von der Tatsache, daß das lymphatische Gewebe unter normalen Bedingungen nur ein spärliches Terminalretikulum beherbergt, konnten wir uns an Hand versilberter Präparate, die lymphatisches Gewebe verschiedener Provenienz (Darm, Magen, Milz, Lymphdrüsen usw.) beinhalteten, laufend überzeugen.

Zurückkommend auf die Frage, ob vielleicht das Hüllplasmodium des Terminalretikulums für die Genese der einschlägigen Myelinformen verantwortlich zu machen wäre, muß hier einer Feststellung STÖHRs jun. gedacht werden. Dieser legt nämlich dar, daß sich an der Neuroplasie des Terminalretikulums in der neurogenen Appendizitis anscheinend „das Schwannsche Leitplasmodium an der Entwicklung des Tumorgewebes überhaupt nicht

download unter www.biologiezentrum.at

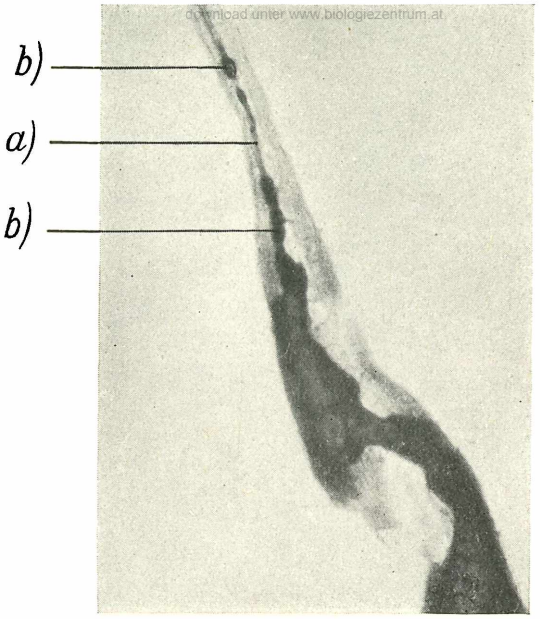

Abb. 7. Peripherer Nerv im Einschluß einer 0,5% Trypanblaulösung, pH 6,3, 13 Monate alter Einschluß.

Gefärbte Myelinfadenbildung mit herniösen Auftreibungen in einem retrahierten Farbtropfen außerhalb des Schnittpräparates. a Myelinfaden, b herniöse Auftreibungen. Optik: Zeiß, Vergrößerung etwa 630fach, Photo: Dr. Schludermann.

beteiligt". Diese Schlußfolgerung beruht auf STÖHRs Wahrnehmung, daß sich in den nervösen Proliferationen Schwannsche Kerne nicht mehr mit Sicherheit identifizieren lassen. Die zahlreichen, oft recht kleinen Kerne im blastomatösen Terminalretikulum leitet daher STÖHR von verschiedenen Zellgattungen ab und nimmt an, daß „vereinzelte kleine Ganglienzellen, interstitielle Zellen, bindegewebige Elemente und glatte Muskelzellen das plasmatische Hüllmaterial entwickeln, in welches das neurofibrilläre Terminalretikulum seine netzartigen Formationen wuchern läßt" Wenn dem so ist, läge ein einheitliches Hüllmaterial des Terminalretikulums nicht vor und daher wäre die von uns beobachtete gleichförmige Myelinfigurenbildung im Bereich dieser Geflechte genetisch kaum einem so uneinheitlichen Hüllsubstrat zuzuschreiben. Solcherart würde diese Schlußfolgerung als ein weiterer Beweis für die Entstehung der Myelinformen aus den Fibrillen des Terminalretikulums und nicht aus ihrem Hüllplasmodium anzusehen sein.

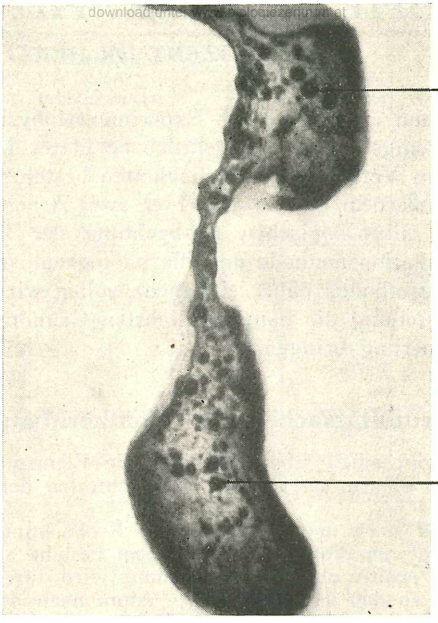

Abb. 8. Peripherer Nerv im Farbeinschluß einer 0,5% Trypanblaulösung, pH 6,3, 13 Monate im Einschluß.

Gefärbte, an corpora amylacea erinnernde kleine Myelinkugelbildung in einem retrahierten Farbtropfen außerhalb des Schnittpräparates. a gefärbte Myelinkugeln. Optik: Zeiß, Vergrößerung etwa 630fach, Photo: Dr. Schludermann.

Zusammenfassung

1. An Hand einer Reihe von Photogrammen wird die Entstehung von Myelinfiguren im marklosen und markhaltigen Nervengewebe bei Einschlußfärbung in sauren und alkalischen p_H nach CORONINI und WEISS in wässerigen Lösungen saurer Indikatorenfarben aufgezeigt.

2. Die erhobenen Befunde scheinen der Ansicht ALSTERBERGs, die Myelinformen entstünden aus dem Achsenzylinder und nicht aus den Markscheiden, entgegenzukommen, was insbesondere für das marklose Terminalretikulum Geltung hätte.

Literatur

Alsterberg G., Mikroskopie **3** (1948), 5/6: 137—159.

Coronini C. und *Weiss A.*, Mikroskopie **3** (1948), 3/4: 104—112.

Pertik O., Arch. mikr. Anat. **19** (1881).

Stöhr Ph. jun., Z. Zellforsch. **34** (1948).

ZOBODAT - www.zobodat.at

Zoologisch-Botanische Datenbank/Zoological-Botanical Database

Digitale Literatur/Digital Literature

Zeitschrift/Journal: Mikroskopie - Zentralblatt für Mikroskopische Forschung und Methodik

Jahr/Year: 1949

Band/Volume: 4

Autor(en)/Author(s): Coronini Carmen

Artikel/Article: Eigentümlichkeiten der Methodik von Nervendarstellungen im Farbeinschluss. 84-91