

Weitere Beiträge

zur

Anatomie und Histologie

des

Sipunculus indicus Peters.

Von

Dr. *W. Fischer* in Bergedorf.

Mit einer Tafel.

Aus dem

Jahrbuch der Hamburgischen Wissenschaftlichen Anstalten. X.

Sm Hamburg 1893.

Gedruckt bei Lütcke & Wulff, E. H. Senats Buchdruckern.

Im Jahrbuch der Hamburger wissenschaftlichen Anstalten IX 2. veröffentlichte ich in der Uebersicht der von Herrn Dr. Stuhlmann auf Sansibar gesammelten Gephyreen Angaben über die gröbere Anatomie des *Sipunculus indicus* Peters; ich bin jetzt in der Lage, genauere Aufschlüsse über diese und die Histologie dieses Wurmes zu liefern.

Betreffs der äußeren Körperform habe ich den Angaben von Keferstein und Selenka nichts hinzuzufügen. Erwähnen will ich nur, daß ich nach dem Vorgange Andreae's als Rüssel nur den papillen-tragenden, im Leben allein einstülpbaren Teil bezeichne, während Keferstein denselben bis zur Afteröffnung rechnet und so einen vorderen papillentragenden und hinteren papillenlosen Rüsselteil zu unterscheiden gezwungen ist. Wird die erste Ansicht zu Grunde gelegt, so ist der Rüssel von $\frac{1}{13}$, die zweite, so ist er von $\frac{1}{10}$ Körperlänge. Selenka, der der Kefersteinschen Bezeichnung folgt, giebt in seiner Monographie der Sipunculiden die Länge desselben als $\frac{1}{9}$ (?) der Körperlänge, also zu lang an.

Die Haut besteht aus Cuticula, Hypodermis und Cutis.

Die Cuticula ist eine dünne glashelle Membran mit atlasartigem Glanze. Ihre Dicke wechselt in den verschiedenen Regionen, am eigentlichen Körper ist sie am dünnsten, etwa 0,068 mm. am stärksten ist sie in der Fichel, dort oft bis 0,32 mm stark. Sie löst sich mit der ihr anhaftenden Hypodermis sehr leicht von den unter dieser befindlichen Geweben. Oft sieht man schon an Tieren, die in Alkohol von 75 % konserviert wurden, die Haut sich hier und da blasenartig von dem Muskelschlauch abheben, noch leichter ist dies beim Einlegen der Würmer in Wasser zu erreichen.

Die Cuticula zeigt, von der Fläche betrachtet, in derselben Weise wie die des *Sipunculus nudus* L. zwei sich fast rechtwinkelig kreuzende Streifensysteme, die unter einem Winkel von 45° gegen die Längsachse des Körpers geneigt sind. In den Kreuzungspunkten finden sich häufig, meist zu mehreren bei einander, kleine runde

Öffnungen, wie sie auch bei Oligochaeten und anderen Anneliden vorkommen. Neben diesen sind aber größere, unregelmäßig in der Haut zerstreute Öffnungen, von Andreae „Hautporen“ genannt, zu bemerken. Im Vorderkörper haben sie eine runde bis ovale Gestalt, in der Eichel sind dieselben sehr groß und in die Länge gezogen, fast spaltförmig (Fig. 1). An abpräparierten Hautstücken kann man sie hier schon mit bloßem Auge deutlich sehen.

Auf Querschnitten zeigt die Cuticula deutlich geschichteten Bau; am besten tritt derselbe auf Querschnitten durch die äußerst dicke Haut der Eichel hervor. Es sind hier aber nicht bloß sehr feine Längs-, sondern auch ebensolche Querstreifen zu sehen (Fig. 5 c). Präparate, die mit Hämatoxylin gefärbt waren, zeigten diese Streifung besonders schön.

Mit der Cuticula innig verbunden sind ferner noch Bindegewebsfasern, die von den eingezogenen Rändern der Integumentalfelder ausgehend nach der schiefen Muskelschicht verlaufen. Diese Fasern, die ich als „Haftfasern“ bezeichnen will, sind sowohl auf Querschnitten (Fig. 2), wie auf abpräparierten Hautstücken, auf letzteren schon mit bloßem Auge deutlich sichtbar. Ähnliche Fasern zeigt auch *Sipunculus nudus*, den ich daraufhin studierte, nur sind sie dort bedeutend zarter und dünner und deshalb schwerer innerhalb der Längsmuskelschicht zu erkennen. Die an den Querschnitten der Integumentalfelder sitzenden Fasern sind größer als die an den Längsfurchen. An der äußeren Ansatzstelle sind sie am stärksten, dort auch häufig verästelt, nach innen zu werden sie schmaler. Sie finden sich nicht in der Haut des Rüssels, beginnen aber dicht hinter diesem; hier sind sie kleiner, aber zahlreicher als am übrigen Körper, wo sie überall anzutreffen sind. Im hinteren Teile desselben werden sie allmählig spärlicher und verschwinden in der Eichel ganz.

Die Hypodermis gleicht in der Form der Zellen und der Lage der Kerne der von Andreae bei *Sipunculus nudus*¹⁾ beschriebenen vollständig. Im Mittelkörper sind die Zellen fast quadratisch, (Fig. 4 hp.) im Rüssel und in der Eichel sind sie rechteckig (Fig. 2 u. 5 hp.) Die größte Längenausdehnung besitzen sie in der Eichel.

Die Cutis, welche in den Papillen des Rüssels, in der Hautpartie vom Ende des Rüssels bis zur Afteröffnung und besonders in der Eichel sehr stark entwickelt ist, besteht aus einer bindegewebsartigen Grundsubstanz, die von vielen langen, dünnen, sich nach verschiedenen Richtungen kreuzenden Fasern durchzogen ist. In der Eichel verlaufen diese Fasern zum größten Teile radiär und zwar sind sie hier nach

¹⁾ Zeitschrift für wissenschaftliche Zoologie, Bd. 36, p. 208.

der Ringmuskelschicht zu schlängelig gebogen, in der entgegengesetzten Richtung vielfach verästelt (Fig. 5 et.); ihre letzten Zweige setzen sich an und zwischen den Hypodermiszellen fest. Die Cutis unseres Wurmes ist also der von Andreae bei *Sipunculus nudus* beschriebenen sehr ähnlich. Sluiter²⁾ behauptet, die Cutis desselben bestehe aus einem Netz von ausserordentlich dicken Fibrillen, welche so gut wie gar keinen Raum zwischen sich ließen. Ich begreife nicht, wo er solche Fasern gesehen haben will, sie kommen nirgends vor.

Was nun die in die Grundsubstanz eingelagerten Elemente betrifft, von denen Andreae dreierlei beschreibt: „Große ovale, durchsichtige Zellen, Zellen von unbestimmter Gestalt mit körnigem Inhalt und Zellkerne“, so finden sich wohl hin und wieder die ovalen durchsichtigen Zellen und die Zellkerne, die zweite Art der Zellen indessen vermochte ich nicht zu entdecken. Ich studirte zum Vergleiche Querschnitte von *Sipunculus nudus* und *Sipunculus robustus* und fand dort die großen hellen Zellen und die Kerne weit massenhafter vor, auch ihre Größe übertraf die des vorliegenden Wurmes bedeutend. Die größten hellen Zellen besitzt von den beiden erwähnten Würmern der letzte.

Der Cutis eingelagert sind zweizellige und mehrzellige Drüsen, sowie periphere Nervenendigungen, Pigmentballen fehlen unserem Wurm gänzlich. Hier muß ich wiederum mit Sluiter rechten, (2. p. 478) welcher behauptet, daß die Pigmentballen an einigen Stellen spärlich, öfters aber massenhaft vorhanden wären, z. B. im Mittelkörper, wo sie eine kontinuierliche Schicht bilden sollen, er behauptet, sie liegen dem Epithel dicht an, fehlten aber den tieferen Schichten der Cutis gänzlich. Ich verglich, um diese Pigmentkörner näher kennen zu lernen, Querschnitte von *Sipunculus indicus* mit solchen von *Sipunculus nudus*, welche beide durch Alaunkarmin tingiert waren. Dieses Farbmittel leistet, wie schon Andreae hervorhebt und ich von neuem bestätigen kann, in der That ausgezeichnete Dienste beim Studium der Elemente der Haut. Ich fand, wie Andreae behauptet hat, daß die Pigmentkörner des *Sipunculus nudus* durch Alaunkarmin sich oft gar nicht oder doch nur sehr wenig färbten und daß die Ballen von einer gemeinsamen Hülle umgeben waren. Solche Ballen trifft man bei *Sipunculus indicus* nirgends an. Was Sluiter für Pigmentballen hält, sind Klumpen von Blutkörpern, die sich durch Alaunkarmin sehr schön färben und als Zellen mit deutlichen Kernen überall in den fast den ganzen Wurm durchziehenden Integumentalhöhlen (Fig. 3. 4, 5 lth), die sich im Bereich der Cutis finden, sichtbar sind. Auch von

²⁾ Natuurk. Tijdschrift voor Nederl.-Indië, Bd. 43, p. 478.

einer diese Klumpen umgebenden gemeinsamen Hülle ist nirgends etwas zu sehen. Auf die Integumentalhöhlen, die von dem erwähnten Autor merkwürdigerweise ganz übersehen worden sind, werde ich noch später zurückkommen.

Was nun die in die Cutis eingelagerten Drüsen betrifft, so finden sich auch bei unserer Art zweizellige und mehrzellige. Die letzteren sind von ähnlichem Bau wie sie Andreae und in neuester Zeit auch Jourdan ³⁾ bei *Sipunculus nudus* gefunden hat. Letzterer unterscheidet allerdings je nach dem Inhalte drei verschiedene Arten dieser vielzelligen Drüsen, er beschreibt auch Kerne im Grunde derselben, die von Andreae nicht gesehen worden sind. Vogt und Jung ⁴⁾ behaupten dagegen, daß alle Hautdrüsen einzellig seien und ihr verschiedenes Aussehen nur durch Modifikationen des Inhalts bedingt sei. Hiervon habe ich mich nicht überzeugen können.

Die vielzelligen Drüsen unseres Wurmes sind kaum halb so groß wie beim *Sipunculus nudus* und überall von gleicher Gestalt. (Fig. 3 u. 5 dr.), ihr Inhalt ist granuliert, hell und durchsichtig; bisweilen setzen sich Nervenfasern an ihr unteres Ende an, wie dies gleichfalls Andreae bei der erwähnten Art nachgewiesen hat. Sie sind im Rüssel selten, häufiger schon im Körper, besonders in dem vom Ende des Rüssels bis zur Afteröffnung reichenden Körperteile. Am häufigsten finden sie sich in der Eichel.

Die von Andreae beschriebenen zweizelligen Drüsen kommen in gleicher Gestalt auch bei unserem Wurm vor. Querschnitte durch die Rüsselpapillen zeigen diese in großer Menge. (Fig. 2 dr.) Hier besonders tritt ihre Zweizelligkeit zur Evidenz hervor. ⁵⁾ Von ziemlicher Größe finden sie sich im hinteren Teile der Eichel, ein Verhalten, in dem *Sipunculus indicus* von *Sipunculus nudus* wesentlich abweicht, da letzterem die zweizelligen Drüsen in der Eichel nach Andreae vollständig fehlen sollen. Auch beobachtete ich in den hier befindlichen Drüsen innerhalb des bauchig erweiterten Hohlraumes, der beide Zellen scheidet, deutlich granulierten Inhalt (Fig. 6 gr.), also das Abcheidungsprodukt der beiden Drüsenzellen. Jourdan nennt diese Drüsen bei *Sipunculus nudus* „unicellulaires“; er zeichnet zwar den bauchig erweiterten Hohlraum zwischen den Zellen, aber nicht

³⁾ Annales des sciences naturelles Tome XII 1891, p. 1.

⁴⁾ Vogt und Jung: Lehrbuch der practischen vergleichenden Anatomie, Bd. 1.

⁵⁾ Auch bei einer im Besitz des naturhistorischen Museums befindlichen afrikanischen (von Aera) Varietät des *Sipunculus tibubans* Sel & Bülow habe ich zweizellige Drüsen von genau derselben Form wie bei der vorliegenden Art an Hauptpräparaten und Querschnitten gefunden.

den diese trennenden Spalt. Ich habe ähnliche Schnitte, wie sie Jourdan zeichnet, auch häufig bei *Sipunculus indicus* erhalten (Fig. 6 dr²), bei der vorliegenden Art waren dies aber meist schiefe Schnitte etwa in der Richtung ss'; auch hat Jourdan in dem Hohlraum zwischen den Zellen keinerlei Inhalt gesehen. Er sagt ausdrücklich: „Les éléments glandulaires ne vont pas se vider chez les Siponcles dans cet espace commun comme dans la lumière d'un vaisseau excréteur.“ Die zweizelligen Drüsen finden sich bei unserem Wurme in allen Teilen des Körpers, auch in der Eichel; am häufigsten sind sie am Grunde der Papillen.

Was nun endlich die, wie Andreae behauptet, aus verlängerten Epidermiszellen zusammengesetzten peripheren Nervenendigungen anbetrifft, so habe ich ähnliche Gebilde wohl auch auf Querschnitten des *Sipunculus indicus* bemerkt, aber nie Nerven an ihr unteres Ende herantreten sehen. Ihre nervöse Natur wird von Vogt und Jung gelehrt; auch mir scheint sie sehr zweifelhaft zu sein. Jourdan, von diesem Zweifel ausgehend, suchte andere und fand denn auch periphere Nervenendigungen von ähnlicher Form wie sie Andreae in der Eichel des *Sipunculus indicus* beschreibt, im ganzen Körper dieser Art. Solche tief in die Cuticula eingesenkte Nervenendigungen, wie sie Jourdan beschreibt, habe auch ich in der ganzen Körperhaut des *Sipunculus indicus* gefunden. Besonders häufig und von ziemlicher Größe waren sie in den Rüsselpapillen, am deutlichsten indessen waren die Elemente derselben bei unserem Wurme in der Eichel zu unterscheiden; sie schienen ohne besondere Hüllmembran zu sein.

In der Mitte derselben erkennt man die vom eben erwähnten Autor beschriebenen (3. p. 6) zarten fibrillären Zellen, die dieser den Riechstäbchen oder zentralen Zellen der Geschmacksknospen der Wirbeltiere gleichstellt. Nach oben zu setzen sich diese in der Mitte der Sinnesorgane bündelweise angeordneten Zellen als feine Fäden bis zur Cuticula fort, dort nur durch eine sehr feine Haut von der Außenwelt getrennt (Fig. 2, 3, 5 pn.). Bei den im Rüssel und in dem bis zur Afteröffnung reichenden Körperteile vorhandenen Nervenendigungen führt ein bald ziemlich enger, bald etwas weiterer Gang von außen her durch die Cuticula bis zu diesen Organen. In nächster Nähe dieses Ganges ist diese verdickt und über die äußere Öffnung etwas herübergewölbt. (Fig. 2 W₁ u. W₂, wobei W₂ einen schiefen Schnitt durch Gang und Wölbung vorstellt.) In der Eichel dagegen führen von außen her breite trichterförmige Vertiefungen bis zu den Sinnesorganen. (Fig. 5 pn.)

In diesen Vertiefungen nun hat Jourdan bei der von ihm untersuchten Art Sinneshaare gefunden. Ähnliche Gebilde habe ich zwar an Flächenpräparaten der Rüsselhaut des *Sipunculus indicus* innerhalb der Papillen desselben auch gesehen, will aber, da ich sie auf Querschnitten nicht bemerken konnte, deren Existenz nicht behaupten. Jourdan hatte Gelegenheit, seine Beobachtungen an frisch getöteten Tieren zu machen, mir standen nur Spiritusexemplare zur Verfügung.

Um die fibrillären, die Mitte der Sinneskörper einnehmenden Zellen lagern sich, wie es gleichfalls der eben erwähnte Autor beschreibt, keulenförmige Drüsenzellen, die aber bei *Sipunculus indicus* nicht von braungelber Farbe, sondern hell und durchsichtig sind. In der Eichel sind diese Zellen schwerer zu sehen als im Rüssel (Fig. 2 drz.).

Die Nervenäste, die an diese Organe von unten herantreten, sind vielfach verzweigt; einmal sah ich eine Anschwellung derselben (Fig. 5 ne.) in den tieferen Lagen der Cutis.

Die mit den Sinnesorganen zusammenhängenden Cuticular-einstülpungen sind, wie man auf Flächenpräparaten der Rüsselhaut deutlich sehen kann, die sogenannten Hautporen, die ja von der Fläche gesehen als 2 konzentrische Kreise erscheinen. Im Rüssel wird der innere Kreis gebildet von dem Rande des in die Cuticula eingesenkten cylindrischen Ganges, der äußere ist die Grenze der diese Mündung umgebenden Wölbung der Cuticula. Der Ring zwischen beiden, die Cuticularerhebung, ist hell. In der Eichel liegt die Sache etwas anders. (Fig. 1.) Der äußere Ring ist hier der Rand der trichterförmigen Einstülpung, der innere dunkle Kreis ist das durch die Hautlamelle durchscheinende Ende des Sinnesorgans, der helle Ring der Trichtergang. Es entsprechen also die Ausführungsgänge der Sinnesorgane im Rüssel und im übrigen Körper den Hautporen *Andreaes*. Übereinstimmend damit finden sich auch in der Eichel, wo, wie Fig. 5 zeigt, der äußere Rand der trichterförmigen Einstülpung einen ziemlichen Umfang hat, sehr große, schon mit dem bloßen Auge an Hautpräparaten sichtbare Hautporen. Dem entsprechend münden also die zweizelligen und vielzelligen Drüsen, die beide einen sehr engen und schmalen Ausführungsgang besitzen (Fig. 3 u. 5 dr. u. dr'), durch die kleinen punktförmigen Öffnungen in den Kreuzungspunkten der Streifensysteme aus.

Die Cutis schließt ferner noch überall in unserem Wurm Integumentalhöhlen ein. Betreffs der Entstehung derselben und der Integumentalfelder sagt *Andreae*:⁶⁾ „Die Integumentalfelder entstehen

⁶⁾ Zeitschrift für wissensch. Zoologie, Bd. 36, p. 241.

dadurch, daß die Haut oberhalb eines jeden Längsmuskels der Ringmuskulatur dicht angewachsen, dazwischen aber vollkommen frei und emporgewölbt ist, und nur wieder in den Zwischenräumen der Ringmuskulatur stark nach innen eingesenkt ist, ohne jedoch mit den Muskeln zu verwachsen. Die Folge davon ist, daß zwischen der Haut und der äußeren Muskelschicht kleine längliche rechteckige oben gewölbte Hohlräume entstehen, welche ich Integumentalhöhlen nennen will.“ Erwähnt habe ich schon (p. 4), daß die feste Verbindung der Haut mit der Muskulatur an den Furchen der Felder bei *Sipunculus indicus* durch die sog. „Haftfasern“ vermittelt wird. Die Integumentalhöhlen, welche eigene Wandungen besitzen, finden sich bei unserer Art überall, selbst im Rüssel vor. Im Mittelkörper sind sie besonders groß (Fig. 2 Ith.) und nehmen dort fast die ganze Breite der Felder ein; sie sind dick mit Blutkörperchen, deutlichen Zellen mit sich durch Alaunkarmin schön dunkel färbenden Kernen, angefüllt. In der Eichel sind sie meist verzweigt (Fig. 5 Ith.); dort sind auch häufiger Eier in ihnen anzutreffen. Man kann die Höhlen hier bisweilen durch Ring- und schiefe Muskulatur bis zur Längsmuskulatur verfolgen. Sie sind offenbar, wie auch Vogt und Jung behaupten, Ausstülpungen der allgemeinen Leibeshöhle.⁷⁾ Merkwürdig ist, daß die nach außen strebenden Zweige derselben sich häufig an die Nervenendorgane anlegen. Wenn, wie Andreae behauptet, den Integumentalhöhlen eine respiratorische Thätigkeit zuzusprechen ist, was er nicht für unmöglich hält, da die Haut an diesen Stellen dünn genug sei, um einen Gasaustausch zwischen der Leibeshöhle und dem Meerwasser zu vermitteln, so würden vielleicht bei unserem Wurm die neben den fibrillären Zellen liegenden Drüsenzellen diesen Austausch vermitteln können. Die Integumentalhöhlen habe ich fast bis in die äußerste Spitze der Eichel hinab verfolgen können.

Die Muskulatur zerfällt in Ringmuskulatur, schiefe und Längsmuskulatur. Die erste erreicht besonders in der Eichel eine bedeutende Dicke. Die Bündel lagern hier eng an einander, nur noch getrennt durch eine dünne Lage von Bindesubstanz, während im übrigen Körper die einzelnen Bündel durch Zwischenräume getrennt sind, die meist so breit sind wie die Bündel selbst. Mächtiger als im eigentlichen Körper ist sie auch in dem vom Ende des Rüssels bis zum After reichenden Körperteile: sie hilft dort jedenfalls die Einstülpung

⁷⁾ In gleicher Weise zeigt die Amn. 5 erwähnte Varietät des *Sipunculus titubans* sowie *Sipunculus australis* Kef. große Integumentalhöhlen, die man auf Querschnitten leicht konstatieren kann, so daß diese für die Gattung *Sipunculus* typisch zu sein scheinen.

des Rüssels vermitteln. Im Rüssel selbst nimmt sie an Dicke allmählich nach dem vorderen Ende hin mehr und mehr ab. Die Elemente derselben bestehen aus breiten bis 0,6 mm dicken Fasern.

Längsmuskelbündel sind meist 41 vorhanden. Anastomosen finden sich im Körper und in der Eichel nicht. Die Elemente der Fasern sind fast von derselben Dicke wie die der Ringmuskulatur. In der Diagonalschicht ist das Bindegewebe ziemlich stark entwickelt, so daß die Muskelfasern nicht dicht an einander lagern, sondern durch maschenartige Zwischenräume dieses Gewebes getrennt sind. Von der Längsmuskulatur nehmen die 4 Retraktoren des Rüssels ihren Ursprung. Ihre Ansatzstelle an derselben ist bei weitem nicht so breit und fest, wie bei anderen Sipunculusarten.

Sie sind deshalb bei den meisten Exemplaren mit eingestülptem vorderem Körperteil — bei den Spiritusexemplaren, die ich untersuchen konnte, war nämlich nicht nur der Rüssel, sondern auch ein großer Teil des Vorderkörpers mit eingestülpt — fast alle abgerissen; das einzige Exemplar mit ausgestülptem Rüssel wollte ich nicht verletzen, zumal da ich bei einem der anderen Tiere die Ansatzstellen der ventralen Retraktoren deutlich sehen konnte. Sie setzten am 3. und 4. Längsmuskelbündel ungefähr 10 mm hinter dem Ende der Segmentalorgane an. Die Ansatzstelle der dorsalen Retraktoren schien tiefer zu liegen.

Ein Spindelmuskel ist vorhanden; seine obere Ansatzstelle konnte ich nicht beobachten. Die Darmspirale ist in ihrem ganzen Verlaufe durch ziemlich breite Befestiger an die Körperwand geheftet; besonders zahlreich sind diese in der Eichel. (Zool. Jahrb. IX 2, Fig. 7.)

Das Nervensystem ist dem des *Sipunculus nudus* sehr analog gebaut. Der Bauchstrang verläuft in der Mittellinie des Körpers, ist durch Seitenzweige mit der Muskulatur verbunden, löst sich aber sehr leicht von dieser ab. In der Eichel verdickt er sich, spaltet sich in 2 Aeste und zeigt hier dieselbe Gestalt wie bei *Sipunculus nudus*. Im vorderen Teile des Körpers ist der Nervenstrang wie bei der erwähnten Art von der eigentlichen Körperwandung abgehoben, das Oberschlundganglion gleicht in der Gestalt dem dieser Art, ist aber verhältnismäßig kleiner und am vorderen Rande flacher; es ist mit vielen sich vielfach verzweigenden fingerförmigen Fortsätzen besetzt, die nicht hohl sind. Andreae mutmaßt dies betreffs der von ihm beschriebenen Art. Die Commissuren mit den sie begleitenden Muskeln sind breiter als bei *Sipunculus nudus*, beide zusammen haben ungefähr die Breite des Oberschlundganglions. Von den Commissuren gehen 7

breitere Nervenäste aus, außerdem finden sich noch hinter diesem 4 feinere Zweige. Für die Untersuchung des feineren Baues des Nervensystems zeigten sich die Spiritusexemplare nicht geeignet, erkennen konnte ich indess, daß im Gehirn die Fasern und Ganglianzellen unregelmäßig zerstreut, nicht schichtenweise wie sonstwohl bei Anneliden liegen.

Betreffs des Darmes will ich noch bemerken, daß sich ein kleines Divertikel 35 mm vor dem After, wie Sluiter angiebt und ich bestätigen kann, findet und ferner daß der Oesophagus zweifellos zwei und nicht nach älteren Angaben nur einen kontraktilen Schlauch besitzt.

Figuren-Erklärung.

- Fig. 1. Haut der Eichel.
- Fig. 2. Querschnitt durch eine Papille des Rüssels.
 c. = Cuticula,
 hp. = Hypodermis,
 ct. = Cutis,
 dr'. = zweizellige Drüsen,
 drz. = Drüsenzellen der Nervenendorgane.
 pn. = Periphere Nervenendorgane,
 W₁. u. W₂. = Wölbung der Cuticula über den Nervenendorganen.
- Fig. 3. Querschnitt durch den Hautmuskelschlauch des Rüssels bis zur Afteröffnung reichenden Körperteils.
 c. = Cuticula,
 hp. = Hypodermis,
 ct. = Cutis,
 dr. = vielzellige Drüsen.
 pn. = Nervenendorgane,
 Ith. = Integumentalhöhle.
- Fig. 4. Querschnitt durch den Hautmuskelschlauch des eigentlichen Körpers.
 c. = Cuticula,
 hp. = Hypodermis,
 Ith. = Integumentalhöhle mit Blutkörperchen (bl.).
- Fig. 5. Querschnitt durch den Hautmuskelschlauch der Eichel.
 c. = Cuticula,
 hp. = Hypodermis,
 ct. = Cutis,
 dr. = vielzellige Drüsen,
 pn. = Nervenendorgane,
 ne. = Nerv.
 Ith. = Integumentalhöhle,
 ei. = Ei.
- Fig. 6. Längsschnitte durch zweizellige Drüsen der Eichel.
 dr¹. = gerader Schnitt,
 gr. = ausgetretener granulierter Inhalt,
 ss'. = Schnittrichtung der Fig. dr².
 dr². = schiefer Schnitt.
-

Fig. 1

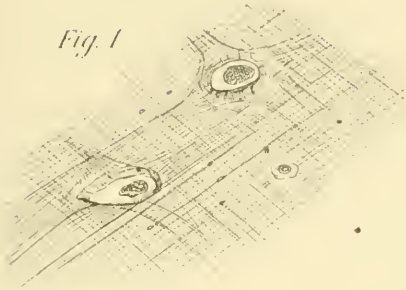


Fig. 3.

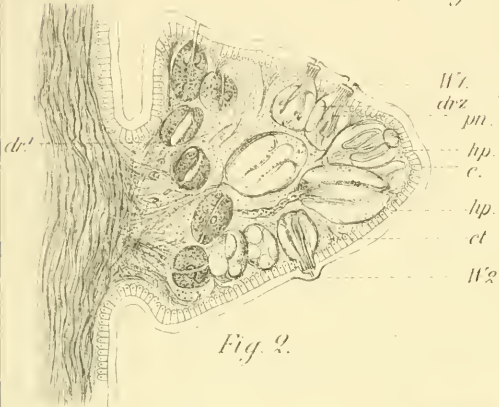
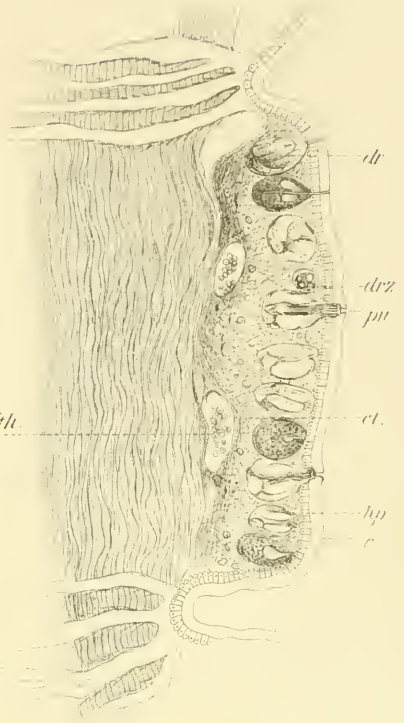


Fig. 2.

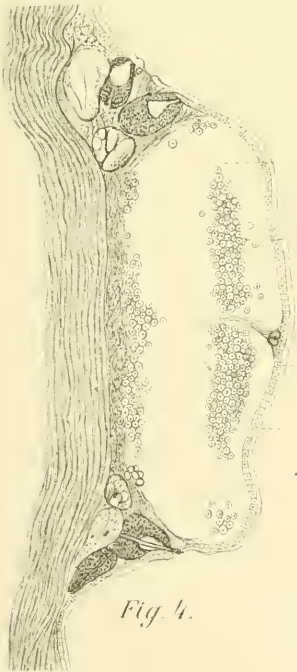

Fig. 4.

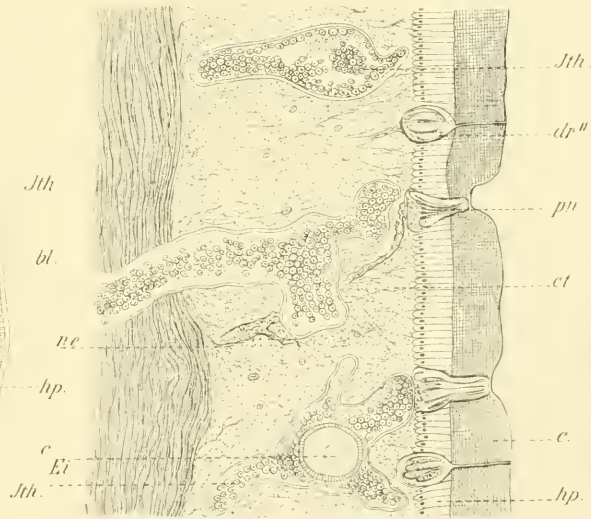


Fig. 5.

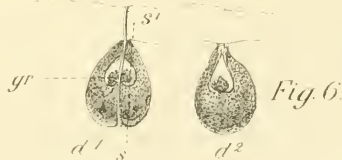

Fig. 6.

ZOBODAT - www.zobodat.at

Zoologisch-Botanische Datenbank/Zoological-Botanical Database

Digitale Literatur/Digital Literature

Zeitschrift/Journal: [Mitteilungen aus dem Naturhistorischen Museum in Hamburg](#)

Jahr/Year: 1893

Band/Volume: [10](#)

Autor(en)/Author(s): Fischer W.

Artikel/Article: [Weitere Beiträge zur Anatomie und Histologie des Sipunculus indicus Peters. 1-12](#)