© Biodiversity Heritage Library, http://www.biodiversitylibrary.org/; www.zobodat.at

Intorno ai corpi rossi della vescica natatoria di alcuni Teleostei[1].

Memoria del dottor **Alessandro Coggi.**

Con tavola 14.

Giovanni Müller, nella sua classica »Vergleichende Anatomie der Myxinoiden«, dopo avere riconosciuto nei corpi rossi della vescica natatoria dei pesci tutte le proprietà della rete mirabile e tutte le variazioni di forma della medesima, stabilì quattro tipi di reti mirabili (Ciprini, Esox, Perca, Murene) ai quali potere opportunamente riferire tutte le variazioni nella struttura dei corpi rossi. Al 3° tipo di Müller noi dobbiamo riferire i corpi rossi dei Teleostei fisoclisti: — rete mirabile arteriosa e venosa, dalla quale ha origine la vascolarità di un »orlo piatto o lembo che possiede sempre un certo ispessimento ed è pallido (gialliccio nei Gadoidi) mentre la rete mirabile è rosso scura. Il margine esterno dell' orlo è nettamente limitato e non passa gradatamente alla tunica mucosa, perchè è diverso in generale dalla tunica interna«. Il Müller ammetteva che una sottilissima continuazione della membrana interna della vescica natatoria coprisse questi orli o lembi. Se non che una sezione di qualunque corpo rosso di questo tipo mostra all' evidenza che l' orlo o lembo è precisamente l' epitelio interno della vescica che ha subìto modificazioni speciali.

Infatti la partecipazione dell' epitelio ai corpi rossi fu dimostrata dal prof. Emery nel *Fierasfer*, nel quale pesce egli riconobbe l' esistenza di due organi rossi diversi per struttura e probabilmente anche per funzione, l' uno dei quali fornito di speciale ispessimento epite-

[1] Dal Laboratorio di Zoologia dell' Università di Bologna.

© Biodiversity Heritage Library, http://www.biodiversitylibrary.org/; www.zobodat.at

liale con cellule modificate, l' altro privo di questo ispessimento e anche differente per la distribuzione dei suoi vasi sanguigni[1].

Io ho studiato varie forme di corpi rossi nelle specie di Teleostei, tanto marini che d' acqua dolce, che ebbi a mia disposizione nel Laboratorio Zoologico della Università di Bologna. Della vescica natatoria delle specie marine ebbi esemplari alcoolici dalla Stazione Zoologica; quelle ch' io estrassi da animali vivi, o morti da poco, le trattai coi varî alcoli. Come mezzo di colorazione preferii quasi sempre il carminio alluminoso. Ho sezionato i pezzi più spesso che non abbia fatto preparati di superficie; e a quello scopo mi sono servito sempre dell' inclusione in paraffina, fissando i tagli in serie sul portaoggetti.

Ho esaminato circa una trentina di specie di Teleostei, ma fra di esse sceglierò, per le descrizioni dell' organo di cui tratto, solo quelle che in certo modo rappresentano i gruppi principali[2].

Nei Teleostei fisoclisti troviamo la massima complicazione nella struttura dei corpi rossi. Questi sono sempre situati sulla parete ventrale della vescica natatoria, e ne occupano preferibilmente la parte anteriore, o la camera anteriore, a seconda che la cavità della vescica è divisa o no in camere per mezzo di strozzamenti. Così è dei corpi rossi di *Corvina nigra*, di *Serranus scriba*, di *Motella vulgaris*, di *Sargus annularis*.

Anche le porzioni o cavità posteriori della vescica possono presentare corpi rossi; e questo si verifica quando il corpo rosso, che è anteriore, invade con le sue diramazioni anche le parti posteriori della vescica, come è il caso di *Trigla gurnardus*, *T. corax*, *Dentex vulgaris*, *Perca fluviatilis*; o pure anche quando la porzione o cavità posteriore ha un vero e proprio corpo rosso che non dipende da quello che è situato anteriormente, nè con esso è in relazione diretta, come

---

[1] Carlo Emery, *Fierasfer*. Fauna und Flora des Golfes von Neapel. 2. Monographie. Herausgegeben von der Zool. Stat. zu Neapel.

[2] Ecco l' elenco delle specie esaminate: *Anguilla vulgaris, Muraena helena, Conger myrus, Trutta fario, Esox lucius, Carassius auratus, Cyprinodon calaritanus, Gonostoma denudatum, Scopelus Benoiti, Belone acus, Motella mediterranea, M. vulgaris, Ophidium* (*barbatum*?), *Labrus merula, Julis vulgaris, Perca fluviatilis, Serranus scriba, Gobius capito, Trigla corax, T. gurnardus, Corvina nigra, Dentex vulgaris, Gasterosteus aculeatus, Chrysophrys aurata, Sargus annularis, Scomber scombrus, Mugil cephalus, Balistes capriscus, Siphonostoma typhle.*

© Biodiversity Heritage Library, http://www.biodiversitylibrary.org/; www.zobodat.at

si osserva in *Julis vulgaris, Fierasfer acus, Motella mediterranea.* Ci sono dunque nella vescica natatoria di questi pesci due corpi rossi, di cui uno è anteriore e l' altro posteriore. E questi due corpi rossi possono essere identici per struttura (*Julis*), o pure diversi (*Fierasfer*, *Motella*); in quest' ultimo caso, l' anteriore è sempre il più complicato ed appartiene al tipo che predomina nei Fisoclisti; il posteriore, invece, più semplice, può ravvicinarsi al 3° tipo stabilito dal Müller su *Esox lucius* e predominante nei Fisostomi addominali.

Nel corpo rosso dei Fisoclisti, in generale, si deve distinguere una rete mirabile arteriosa e venosa situata immediatamente sotto all' epitelio interno della vescica, e un corpo epiteliale che riceve sangue da questa rete mirabile. La rete mirabile arteriosa a sua volta riceve sangue da una arteria che penetra nella vescica traversando, insieme con la vena corrispondente, la membrana fondamentale. L' arteria arriva all' epitelio e si divide, sotto di esso, in due, in quattro, in più rami minori, i quali ancora si suddividono in vasi sottilissimi. Questi decorrono paralleli, o pure in modo raggiato, sempre però stretti gli uni agli altri, nel tessuto mucoso che sta fra la membrana connettivale esterna e l' epitelio interno della vescica, fino al limite segnato dall' origine del corpo epiteliale; nel quale le arteriole, raccolte prima per anastomosi in ramicelli un pò più grossi, si sfioccano in modo arborescente. Un decorso, in senso inverso, e però reciprocamente identico, hanno le vene, le quali prendono origine nel corpo epiteliale, formano la rete mirabile venosa, e si raccolgono in una vena unica che esce dalla vescica pel forame istesso per cui entra l' arteria.

Quello ch' io chiamo corpo epiteliale è un rilevamento appiattito, più o meno inspessito, che si rivolta estendendosi all' intorno, in vario modo a seconda delle specie, e diminuisce poi gradatamente o bruscamente di spessore per continuarsi con l' epitelio che riveste la cavità della vescica natatoria: perchè è questo stesso epitelio che così si modifica sull' area della vescica occupata dal corpo rosso.

Del rapporto di questo rilevamento epiteliale con i vasi sanguigni accennati sopra possono dare un' idea le figure 1 e 2 tolte rispettivamente da preparati di sezione sagittale dei corpi rossi di *Serranus scriba* e *Julis vulgaris* (posteriore). Nella prima, la rete mirabile arteriosa e venosa è formata da un fascio di vasi paralleli, e il corpo epiteliale diminuisce gradatamente di spessore fino ad assumere quello normale dell' epitelio interno della vescica. Nella seconda si vede che i vasi sanguigni prendono origine da un centro

© Biodiversity Heritage Library, http://www.biodiversitylibrary.org/; www.zobodat.at

comune dal quale irradiano, riuniti in più fasci, separati l' uno dall' altro da connettivo, e costituiscono come una calotta alquanto depressa sotto al corpo epiteliale. In questo caso, dunque, ci sono parecchie reti mirabili arteriose e venose, ciascuna delle quali si contiene in rapporto al corpo epiteliale in modo identico a quello sopra descritto. Il corpo epiteliale è un disco ripiegato anteriormente; e si vede il margine della porzione ripiegata passare assai bruscamente da epitelio ispessito ad epitelio normale.

Si comprende facilmente come questo corpo epiteliale rilevato ed ispessito contribuisca principalmente da parte sua a dare una forma speciale al corpo rosso. Così, a seconda che, rivoltandosi sopra la rete mirabile, conserva una certa unità e compattezza, o pure ha tendenza a dividersi in lobi, a guisa di foglie laciniate, ne deriva l' aspetto denso e compatto, a ferro di cavallo, del corpo rosso di *Serranus scriba*; quello di dischi tondeggianti, assai rilevati sulle pareti della vescica, dei due corpi rossi di *Julis vulgaris*; o pure, come in *Corvina nigra*, la divisione in due corpi laterali spessi ed opachi la cui forma e disposizione rammentano in piccolo quelle dei reni dell' uomo; o anche l' aspetto d' arborescenza dei corpi rossi di *Motella vulgaris*, *Labrus merula*, *Belone acus*, *Perca fluviatilis*. In questa ultima specie il corpo rosso, che è anteriore, è tanto diffuso da invadere, come fu già osservato, le porzioni medie e posteriori della vescica natatoria.

Così, questo ispessimento epiteliale che prende parte alla formazione dei corpi rossi assume, nello studio di tali organi, tanta importanza quanta n' ebbero sinora da soli i vasi sanguigni, ed è stato il campo quasi esclusivo delle mie ricerche. E ciò anche perchè della condotta dei vasi sotto ed entro ad esso corpo epiteliale non potrei dir molto, nè con molta sicurezza, essendomi mancato a ciò il materiale fresco per le iniezioni. Passo ora alla descrizione delle specie, incominciando dagli Acantotteri.

Labrus merula. — Fra mezzo alla estesa vascolarizzazione della vescica natatoria di questa specie, si osserva un ciuffo mediano che con la sua opacità che spicca sulla trasparenza del resto della vescica, sta ad indicare anche uno ispessimento delle sue pareti. Una sezione sagittale di questo ciuffo (fig. 3) mostra che l' epitelio interno della vescica prende parte alla formazione di un vero organo rosso. Dallo spessore normale di epitelio pavimentoso semplice passa ad ingrossarsi gradatamente fino a formare una massa epiteliale *cp* con ripiegature, quasi meandriforme, la quale è il campo della vascola-

© Biodiversity Heritage Library, http://www.biodiversitylibrary.org/; www.zobodat.at

rità, o ciò che ho chiamato sin qui corpo epiteliale. Dei fasci di vasi *r* che nella figura si vedono sezionati secondo varie direzioni, corrono (separati da connettivo e da spazî perivascolari prodotti forse artificialmente) fra la membrana connettiva fondamentale e l' epitelio interno della vescica, s' insinuano tra le pieghe del corpo epiteliale, e danno luogo ad arborescenze di vasi sottilissimi i quali appaiono forniti della sola parete endoteliale. Questi, dirigendosi alle parti superficiali della massa epiteliale, ora regolarmente paralleli, ora divergenti (fig. 4 *b*) l' invadono in ogni parte del suo spessore. E l' invasione, se così posso dire, è così completa che fra mezzo alla straordinaria quantità dei nuclei di globuli sanguigni, colorati intensamente dal carminio alluminoso, a pena si scorgono, e solo in certi punti, i nuclei più pallidi delle cellule epiteliali.

Oltre alle pieghe che danno luogo a cavità alterne, l' epitelio offre ancora certe fessure che credo affatto singolari. Di una di esse ho dato il disegno a fig. 5 *m*. Posta in vicinanza dell' entrata del fascio di vasi, essa occupa quasi intero lo spessore dell' epitelio. Che non sia una screpolatura accidentale, sì bene una introflessione affatto naturale, lo dimostra l' adattamento dei capillari a questa disposizione. Essi corrono dai varî punti circostanti alle superficie libere della fessura, e vi si dispongono regolarmente a ventaglio.

In queste fessure e nelle pieghe dell' epitelio si fermano più facilmente i materiali solidi di detrito. Nella fig. 4 si vede accumulata nella grande piega dell' epitelio una massa di sostanza granulosa *s*, la quale solo leggermente rimane colorata dal carminio alluminoso. Essa ha colmato l' infossatura lasciata dalla piega epiteliale e reso meglio continua la superficie interna della vescica.

Julis vulgaris. — L' esame dei due corpi rossi ha mostrato analogia nella loro struttura e nella istologia del corpo epiteliale. La fig. 6, tolta da un preparato di sezione del corpo rosso posteriore, mostra grosse cellule epiteliali, vasi sanguigni *v* sezionati trasversalmente o longitudinalmente a seconda della loro direzione, e fatti del solo endotelio, oltre a frequenti spazî perivascolari *m*. La sostanza propria delle cellule è sparsa di fine granulazioni, ed in certi punti, specialmente in vicinanza di vasi, mostra delle esilissime strie *st* che dalla periferia del vaso si conducono traverso al plasma cellulare; esse sono evidenti solo in quei punti in cui il piano di sezione coincide con la loro direzione. E io non so se le granulazioni siano la espressione ottica delle strie, come Emery ha osservato nelle cellule epiteliali del corpo rosso anteriore di *Fierasfer acus*.

© Biodiversity Heritage Library, http://www.biodiversitylibrary.org/; www.zobodat.at

Gli spazî perivascolari che stanno nelle circostanze dei grossi vasi non sono cavità chiuse e nè meno lacune che possano essere rimaste a caso per mancata pressione fra le cellule dell' epitelio; forse sono l' effetto anatomico di una funzione dell' epitelio, pure rimanendo sfornite di pareti proprie. Questo dico, prima perchè quegli spazî perivascolari accennano come a farsi strada fra le cellule epiteliali per arrivare, anche come semplici screpolature, alla superficie libera dell' epitelio; poi perchè ritroveremo queste lacune, sotto diverso aspetto, nel corrispondente epitelio di altre specie; perchè, infine, sono occupate da una sostanza granulosa che non appare colorata, o leggermente, dal carminio alluminoso, e che del resto potrebbe essere sostanza di detrito, o pure siero coagulato dai reagenti.

Corvina nigra. — Una sezione traverso al corpo epiteliale mostra delle cellule più piccole di quelle che ho osservato in *Julis*, e di forma più regolarmente esagonale, e che vanno diminuendo in dimensioni, di poco però, dagli strati profondi a quelli superficiali. In una sezione condotta perpendicolarmente alla direzione dei vasi sanguigni, si vedono quelle cellule far corona regolarmente intorno ai vasi e assumere allora forma pentagonale.

Dentex vulgaris. — Più notevole è la minuta struttura del corpo epiteliale in questa specie, del quale è disegnato a fig. 7 un pezzo di sezione longitudinale. Sono veramente eccezionali le dimensioni delle cellule profonde dell' epitelio. Delle tre cellule profonde I, II, III che sono disegnate nella figura, quella di mezzo possiede un nucleo che già da solo raggiunge le dimensioni delle cellule epiteliali di *Julis*, le quali io ho citate come ragguardevoli. Da queste cellule grossissime si passa, bruscamente o gradatamente, alle cellule meno profonde, relativamente più piccole. Se il passaggio dalle dimensioni delle cellule dello strato profondo a quelle delle cellule dello strato immediatamente sovrapposto è graduato, queste ultime si estendono in altezza quasi come in lunghezza; ma se il passaggio è brusco, cioè se la differenza delle dimensioni è grande, le cellule dello strato sovrapposto sono assai più larghe che alte e si presentano allungate in sezione.

Le cellule diminuiscono poi in dimensioni mano mano che ci si avvicina alla superficie ed allora esse sono così appiattite che a stento se ne distinguono, nella sezione, i contorni. Una così fatta disposizione ricorda l' aspetto della epidermide dei pesci con le sue cellule mucose.

I capillari sanguigni *v* corrono fra mezzo alle cellule dell' epi-

© Biodiversity Heritage Library, http://www.biodiversitylibrary.org/; www.zobodat.at

telio e seguono in generale i limiti di divisione fra una cellula e l' altra, e questo senza assumere direzioni troppo irregolari, però che le cellule piccole superficiali, rispetto alle maggiori profonde, non sono alternate, ma regolarmente sovrapposte. Questi capillari sono assai numerosi alla base delle cellule grossissime, dove s' intrecciano in una rete alquanto appiattita.

Serranus scriba. — La sezione del corpo rosso che ha servito alla fig. 1, a forte ingrandimento, non mostra nell' epitelio alcuna cosa di notevole se non che esso per la forma e le dimensioni delle cellule, e per la disposizione fra mezzo a queste dei vasi sanguigni, può rappresentare un mezzo termine tra la regolarità e l' uniformità degli elementi anatomici nell' epitelio di *Corvina*, e la strana difformità, disposizione e compattezza dei medesimi nell' epitelio di *Dentex*.

Gobius capito. — Un campo vascolare centrale dal quale irradiano tutt' all' intorno vasi sanguigni raccolti in ciuffi e che vanno perdendo della loro evidenza man mano che si allontanano dalla loro origine, costituisce nella vescica natatoria il corpo rosso. Il campo vascolare che con la sua opacità spicca sulle delicate e trasparenti pareti della vescica, è fatto dai numerosissimi vasi di varia grandezza che si dipartono dal suo centro, serrati gli uni contro gli altri, senza però che manchino fra mezzo a loro elementi cellulari, provenienti forse dallo strato di tessuto mucoso. Così disposti, non costituiscono all' interno della vescica una superficie liscia, ma offrono frequenti infossature e in certi punti dei tubi corti che si aprono alla superficie per mezzo di quelle infossature. Questa singolare superficie, evidente in un taglio dell' organo vascolare (fig. 8), è coperta da un epitelio semplice (*e*) fatto di cellule alte e strette, il quale la segue nelle infossature e nei canali, dando così allo insieme un aspetto veramente ghiandolare.

I nuclei delle cellule stanno nella porzione più superficiale di esse, e le cellule sono così strette e ravvicinate fra loro che in una sezione la quale comprenda più d' una cellula nel suo spessore, quelli, intensamente colorati dal carminio, si vedono costituire una linea scura che segue da vicino parallelamente il margine libero dell' epitelio.

Tutto codesto si vede nel tratto della sezione che corrisponde alla parte centrale dell' accumulo vascolare. Man mano che si va verso i lati, diminuisce il numero dei vasi ed anche, ma di poco, l' altezza delle cellule epiteliali, per modo che lo spessore del corpo rosso decresce gradatamente fino a che l' epitelio riveste da solo le membrane sottostanti della vescica.

© Biodiversity Heritage Library, http://www.biodiversitylibrary.org/; www.zobodat.at

Io ho accennato più su a tubi oltre che ad infossature (*m*), perchè in certi punti della sezione si vede lo spessore del corpo rosso totalmente occupato dal taglio di una cavità (*m'*) a volte circolare, più spesso ellittica, rivestita internamente di un epitelio perfettamente identico a quello che riveste la superficie della rete mirabile. Quella cavità ora è vuota, ora è occupata da una materia granulosa sulla quale il carminio alluminoso ha agito debolmente. Questa particolarità che si ripete nella medesima posizione in tre ed anche quattro tagli successivi, non può far dubitare che si tratti qui di un vero tubo.

A me sembra evidente che, in *Gobius*, l' epitelio, in quanto prende parte alla formazione di un organo rosso, è in una condizione inferiore rispetto all' analogo epitelio delle specie fin qui studiate. Esso non è un vero corpo epiteliale rilevato ed ispessito, come si osserva in generale nei corpi rossi dei Fisoclisti; è un epitelio semplice, non stratificato. Solo, le sue cellule acquistano gradatamente dimensioni maggiori dalle parti periferiche alle centrali dell' accumulo vascolare, dove anche questo aumenta di spessore. E non si potrebbe dire che codesto epitelio concorra in alcun modo alla formazione del corpo rosso, se non avesse la tendenza ad internarsi e a formare cavità o canali fra mezzo all' accumulo vascolare, e non seguisse questo in tutte le anfrattuosità della sua superficie libera.

L' esame poi del corpo rosso di *Gobius* in un preparato d' iniezione (metagelatina di Fol, iniezione dalla vena codale) mi ha convinto delle condizioni poco differenziate che presenta anche la sua vascolarità. Non c' è una distinta rete mirabile arteriosa e venosa che scorra sotto all' epitelio e dia luogo poi alla vascolarizzazione di un corpo epiteliale distinto. O, almeno, queste due condizioni devono essere nel corpo rosso di *Gobius* in uno stato assai primitivo. Ci sono ciuffi, meglio che fasci, di piccoli vasi sanguigni che formano reti mirabili unipolari; ma questi, alla parte opposta al polo da cui prendono origine non sono riuniti da anastomosi, e non possono segnare così un limite distinto fra la rete mirabile e il campo vascolare centrale, dove le cellule epiteliali hanno dimensioni maggiori.

Lo studio del corpo epiteliale di *Trigla gurnardus* e *Motella mediterranea* può servire ad indicare meglio queste condizioni poco differenziate del corpo rosso di *Gobius*.

Trigla gurnardus. — La fig. 9 si riferisce appunto a questa specie. Ci si scorge subito la tendenza, come fu osservato per *Gobius*, di un epitelio semplice a contorcersi e a formare delle cavità *m* aperte alla superficie libera, e delle altre cavità chiuse nelle quali

© Biodiversity Heritage Library, http://www.biodiversitylibrary.org/; www.zobodat.at

rimangono serrati dei vasi sanguigni di diverso calibro e che si vedono nella figura sezionati per traverso (*v*). Ma qui questa tendenza è assai più spiccata. Sono due epitelî questi dei corpi rossi di *Gobius* e *Trigla* che pur avendo una medesima tendenza, non la posseggono nello stesso grado. L' epitelio di *Trigla* si trova in una condizione superiore per rispetto a quello di *Gobius*: e questa superiorità consiste oltre che in un principio di difformità delle cellule, anche nel maggior numero delle cavità e nella loro maggiore profondità; alcune di esse s' internano ed approfondano al di sotto di altre cavità meno sviluppate, tanto che, secondo certe direzioni, lo spessore dell' epitelio così differenziato corrisponde a quello di epitelio semplice più volte ripetuto. Esso può essere chiamato un epitelio inspessito.

Motella mediterranea (fig. 10). — Constatiamo un ulteriore differenziamento nell' epitelio del corpo rosso anteriore, il quale in questo Anacantino è fatto sul tipo che abbiamo veduto ripetersi negli Acantotteri già esaminati. Nella parte della figura che corrisponde alla superficie libera dell' epitelio si scorgono fessure e cavità chiuse e aperte (m, m^1, m^2) che non sono quelle semplici e primitive di *Gobius*, nè quelle già differenziate di *Trigla*. Qui la complicazione è più inoltrata. Nelle parti più profonde, vi sono delle larghe cavità irregolari limitate dalle cellule epiteliali le quali vi s' aggiustano numerose e strette le une alle altre tutt' all' intorno, o pure le rivestono assumendo una forma allungata (*e*); e quelle cavità sono in comunicazione con infossature lunghe e strette delle parti superficiali dell' epitelio. E in certi punti il tratto di comunicazione è evidente (*co*).

Una simile disposizione rammenta quella di certe neoformazioni patologiche epiteliali (epiteliomi) che si verificano nei vertebrati superiori, più che non dieno l' aspetto di elementi allo stato normale.

Le infossature nella loro forma generale variano pure di dimensioni: talune sono assai strette, sono semplici fenditure a pena visibili (m^1) e non s' allontanano molto dalle fessure notate in *Labrus merula*, a parte il mirabile adattamento in queste dei vasi sanguigni; tali altre sono più aperte ed hanno rassomiglianza con quelle dell' epitelio di *Trigla* (m^2). Di più, le cellule che rivestono le cavità e le infossature circuiscono all' interno accumuli di vasi sanguigni; in taluni punti anzi si dispongono quasi in uno strato solo, ma non in modo così evidente come in *Trigla* e *Gobius*. I vasi sanguigni (*v*) soli od accumulati fra mezzo alle cellule epiteliali si vedono nella figura sezionati per traverso; sembrano come compressi lateralmente e la

© Biodiversity Heritage Library, http://www.biodiversitylibrary.org/; www.zobodat.at

loro sezione tiene un poco della forma delle cellule che li circondano.

L' esemplare della vescica natatoria di *Motella mediterranea* non presentò l' organo rosso posteriore conservato tanto da poterne esaminare la struttura: in esso era avvenuta una forte emorragia la quale impediva di vedere nettamente il decorso dei vasi. Però in un preparato di superficie colorato con carminio acido, potei notare in alcuni punti, nei quali il sangue non si era raggrumato, dei vasi sanguigni (arterie e vene) che con decorso serpentiforme s' insinuavano irregolarmente traverso ad altri vasi più piccoli ma raggianti regolarmente a ventaglio: disposizione che nel suo insieme io trovai molto analoga a quella dell' organo rosso posteriore di *Fierasfer*[1]. Tale analogia potrebbe costituire dunque un nuovo fatto anatomico in sostegno dell' opinione di Troschel e Günther, i quali collocano gli Ofidiidi (*Fierasfer*) vicino ai Gadoidi (*Motella*), contro l' opinione di Canestrini il quale invece li ravvicina ai Gobioidi nel suo ordine degli Aplotteri. Debbo dire però che nei due esemplari che ebbi di *Motella vulgaris*, la vescica natatoria presentò solo l' organo rosso anteriore.

Ritornando al corpo epiteliale, esso offre in *Gobius*, *Trigla* e *Motella* tre stadî non lontani di differenziamento; il quale consisterebbe nello infossarsi e ripiegarsi che fa un epitelio semplice quasi per offrire di sè una maggiore superficie libera. E le cavità che risultano dagli infossamenti e dalle pieghe sarebbero perfettamente omologhe in quei tre generi. Ma le cavità di varia forma che presenta l' epitelio di *Motella* non sono ancora gli spazî perivascolari osservati in *Julis vulgaris*. Però, in *Motella*, e meglio ancora in *Trigla*, è evidente la tendenza dell' epitelio a circondare e rinserrare, nelle ripiegature che forma, dei vasi sanguigni. Di più, dove esistono cavità, lacune, fessure, avvallamenti, si trovano sempre occupati da una sostanza granulosa sulla quale agisce debolmente la materia colorante. Per questo, mi sembra che una relazione ci debba essere fra le cavità dell' epitelio di *Motella* e gli spazî perivascolari di quello di *Julis*; fosse anche solo una pura analogia. Se non che in *Julis* tutti gli elementi del corpo epiteliale sono maggiormente differenziati; sì perchè è completamente perduta la condizione di strati di epitelio semplice ripiegati e sovrapposti, come anche perchè la forma delle cellule è più decisamente irregolare e meno obbligata sembra la posizione in esse del nucleo.

---

[1] Emery, loc. cit.

© Biodiversity Heritage Library, http://www.biodiversitylibrary.org/; www.zobodat.at

Perca fluviatilis. — L' epitelio inspessito del corpo rosso potrebbe rappresentare uno stadio intermedio, quanto a differenziamento, fra *Motella* e *Julis.* In una sezione di esso, si osservano delle fessure che occupano trasversalmente quasi intero lo spessore dell' epitelio, come di simili ne notai in *Motella.* E le pareti delle fessure s' allontanano in certi punti tanto da poter circondare, alquanto discoste, dei vasi sanguigni che si vedono sezionati in vario senso. Quelle fessure potrebbero avere dunque lo stesso significato degli spazî perivascolari di *Julis.*

Gasterosteus aculeatus. — Questa specie ci offre nel corpo epiteliale una disposizione singolare, la quale dimostra vie più la tendenza di un epitelio semplice a infossarsi e ripiegarsi per aumentare la propria superficie. In *Gasterosteus* (fig. 11) questo avviene in un modo più regolare che non in *Trigla.* Delle cavità alterne che risultano dalle pieghe dell' epitelio, le inferiori sono aperte e occupate dai vasi sanguigni (*v*), i quali sono avvolti e riuniti fra loro e con quelli che stanno sotto all' epitelio, a mezzo di connettivo (*t*) che con essi s' insinua nelle cavità. Le superiori (*m*) invece sono chiuse e tali appariscono, anche osservando due o tre sezioni consecutive; solo, alla superficie libera dell' epitelio corrisponde a ciascuna di esse una lieve depressione (m^1), la quale spiega all' evidenza la loro origine.

Balistes capriscus. — Del gruppo dei Plectognati esaminai solo questa specie. Il corpo rosso è assai sviluppato, sì per estensione, come pel grado di complicazione, tanto che può rientrare con quelli degli Acantotteri e Anacantini nel 3° tipo di Müller. Però, sebbene l' epitelio abbia subito già un ispessimento ragguardevole, gli elementi non appariscono in esso tanto differenziati come potrebbe aspettarsi. Le cellule hanno dimensioni ordinarie e forma a bastanza regolare e costante. I vasi sanguigni invadono, traendo seco il solito esile connettivo, tutto lo spessore del corpo epiteliale; e sono poche le cellule epiteliali che in un taglio non si vedano toccate nel loro contorno dalla sezione di qualche vaso o da quel connettivo. Non osservai fessure o cavità che potessero paragonarsi a quelle delle specie fin qui studiate. Solo, debbo accennare a certe lacune larghe, circolari o ellittiche, senza un contorno deciso, le quali difficilmente si ripetono in due tagli successivi. Pel fatto che queste lacune si mostrano incompletamente occupate da una sostanza compatta, colorata intensamente dal carminio alluminoso, e quindi rassomigliante al plasma nucleare, io suppongo che sieno da considerarsi come centri di decomposizione di cellule epiteliali. Forse in *Balistes* l' epitelio del

© Biodiversity Heritage Library, http://www.biodiversitylibrary.org/; www.zobodat.at

corpo rosso è assai più attivo che non avvenga in altre specie. La superficie del corpo epiteliale si vede ornata di avvallamenti macroscopici, più frequenti e più profondi nelle parti centrali del corpo rosso: avvallamenti che inutilmente provai a cercare in relazione con qualche struttura speciale dell' epitelio. E forse non sono estranei a questi fatti la grande capacità della vescica natatoria e il non comune sviluppo della membrana connettiva fondamentale, la quale ha assunto consistenza quasi cartilaginea.

Siphonostoma typhle fra i Lofobranchi ha due corpi rossi situati ai due poli opposti della vescica natatoria, identici per grado di complicazione e per struttura intima, ineguali quanto alla estensione: il corpo rosso anteriore è più sviluppato del posteriore. In ambedue c' è una rete mirabile arteriosa e venosa che irrora poi un corpo epiteliale ispessito; questo può paragonarsi ad una calotta applicata internamente a ciascuna estremità della vescica. In certe sezioni si vede manifesta l' origine dell' ispessimento: sono ripiegamenti di un epitelio semplice i quali formano infossamenti e fessure alla superficie libera e involgono con la parte profonda dei vasi sanguigni solitarî o raggruppati. Ho figurato già una simile disposizione in *Gasterosteus*.

---

de la Roche ammetteva solo nella vescica natatoria dei Fisoclisti dei veri corpi rossi con ispessimento epiteliale, o, com' egli si esprimeva, con »renflement de la membrane interne«. Nei Fisostomi, ad eccezione dei Murenidi, ossia nei Fisostomi addominali, i vasi sanguigni »se distribuent simplement à la manière des vaisseaux ordinaires sur les parois de la vessie, sans se rendre dans des corps particuliers«[1]. È un fatto che ordinariamente nei Fisostomi addominali il corpo rosso ha forma più semplice per rispetto a quello dei Fisoclisti. In quelli, dei vasi arteriosi si ramificano in ciuffi e, senza riunirsi nuovamente in tronchi, si estendono su tutta la vescica natatoria (Ciprinidi, Salmonidi), o pure occupano determinati posti di essa (*Esox lucius*), per poi raccogliersi in vene similmente distribuite; e l' epitelio comune della vescica vi passa sopra senza modificarsi sensibilmente. Ma de la Roche aggiungeva: »Cependant on les voit (les vaisseaux) quelquefois assez rapprochés dans quelques parties de la vessie et notamment dans le voisinage de l' orifice du canal aérien,

---

[1] de la Roche, in: Ann. Mus. H. N. Paris. XIV. p. 184—245.

© Biodiversity Heritage Library, http://www.biodiversitylibrary.org/; www.zobodat.at

de manière à rendre cet endroit un peu plus rouge que le reste.« E questa è precisamente la condizione ch' io notai in alcune forme di Fisostomi che ora descrivo.

Scopelus Benoiti. — La vescica natatoria di questa specie offre, intorno all' orificio del dotto pneumatico, un' area opaca che indica un ispessimento delle pareti. Dei preparati di superficie e di sezione mi hanno convinto che si tratta qui di un organo rosso fatto sul tipo di quelli dei Fisoclisti. Un fascio di vasi sottili entra insieme col dotto pneumatico nella parte anteriore della vescica e si divide subito in tre fasci minori i quali decorrono un poco divergenti prima di sfioccarsi in tre lobi od aree inspessite, le quali occupano all' intorno la porzione anteriore, più specialmente ventrale, della vescica (fig. 12). I tre fasci di vasi sono altrettante reti mirabili arteriose e venose, e lo sono già prima di entrare nella vescica, diversamente da quanto si verifica nei Fisoclisti. E i tre lobi, che si mostrano in sezione come altrettanti ispessimenti dell' epitelio interno, costituiscono il corpo epiteliale, nel quale si sfioccano i vasi della rete mirabile. Sull' area che separa i due lobi estremi, nella porzione dorsale del corpo rosso, l' epitelio passa senza modificarsi, col suo spessore normale; però in quell' area avviene la comunicazione anastomotica fra rami di grossi tronchi sanguigni che partono dai due lobi. Io ho disegnato a fig. 13 un tratto di quest' area. In essa le anastomosi non avvengono solo all' apice delle arterie e delle vene, ma anche per tratti di comunicazione intermedî, così da formare una rete vascolare assai estesa. Una simile disposizione rammenta la vascolarizzazione del corpo rosso posteriore di *Fierasfer*, descritta e figurata dal prof. Emery; e, nella massima parte dei Fisostomi addominali, costituisce da sè sola il corpo rosso. Adunque in *Scopelus* si troverebbero associate due forme di corpi rossi le quali ordinariamente sono tipiche l' una dei Fisoclisti, l' altra dei Fisostomi addominali. Questo fatto può servire, se non ad altro, a dimostrare il legame morfologico che esiste fra questi due tipi di corpi rossi stabiliti dal Müller.

Gonostoma denudatum. — Presenta pure un organo rosso fatto sul tipo di quelli dei Fisoclisti. Esso è situato però alla estremità posteriore della vescica natatoria. Non diversifica di molto quanto a complicazione da quello di *Scopelus*: la rete mirabile arteriosa e venosa è pure esterna per rapporto al contorno della vescica; però è involta da una continuazione dell' esile membrana connettivale e del tessuto mucoso sottostante. Ma l' epitelio non si inspessisce in tre lobi distinti come in *Scopelus*, bensì forma come una calotta continua

© Biodiversity Heritage Library, http://www.biodiversitylibrary.org/; www.zobodat.at

applicata, internamente, all' estremo posteriore della vescica, identicamente a quanto si riscontrò nei due corpi rossi di *Siphonostoma*; e lo spessore del margine anteriore di questa calotta epiteliale decresce gradatamente fino a ridursi a quello normale dell' epitelio che riveste il resto delle pareti della vescica.

In una sezione del corpo epiteliale (fig. 14), si notano tosto le forti dimensioni che assumono le cellule, strette irregolarmente le une alle altre e intorno a vasi sanguigni sezionati in vario senso, non senza lasciare però degli spazî circolari *m* sprovvisti di un contorno proprio. Questi spazî che si ripetono nella stessa posizione relativa in più tagli successivi, non sono che altrettante sezioni di cavità, le quali hanno bensì forma assai più regolare che non le corrispondenti cavità, lacune, tubi, infossamenti osservati nelle altre specie, ma con essi forse hanno omologia. Io non potei seguire il loro decorso per lunghi tratti, nè le vidi mai aprirsi in alcun punto della superficie libera dell' epitelio. E potrebbe darsi che sieno cavità perfettamente chiuse.

Cyprinodon calaritanus. — L' epitelio è lievemente inspessito su tutta l' area della vescica natatoria in cui più o meno si concentra la vascolarità del corpo rosso. Anzi si può dire che tutti i vasi decorrono, involti da connettivo, nello spessore dell' epitelio. Perocchè questo già avviene per i grossi rami, in cui si divide l' arteria subito ch' è entrata nella vescica, e i quali s' irradiano tutto all' intorno al loro punto d'origine. Tuttavia lo spessore dell' epitelio, anche nei punti centrali del corpo rosso, è sempre lieve, e, presentando esso nessuna lacuna e una superficie libera senza infossamenti, sembra, a osservarlo in una sua sezione, che sia fatto per colmare gli spazî e le irregolarità di superficie che rimangono nel fitto intreccio dei vasi maggiori e minori e delle loro corte anastomosi trasversali.

Interessante si presentava lo studio del corpo rosso negli Scomberesoci, anche come ricerca di un fatto anatomico che servisse a meglio chiarire la posizione sistematica di questo gruppo, il quale, sebbene fatto di forme fisocliste, oscilla tuttavia nelle classificazioni moderne fra i Fisostomi addominali e gli Anacantini.

Belone acus. — La vascolarità della vescica natatoria, a parte l' aspetto d' insieme che la ravvicinerebbe a quella dei corpi rossi degli altri Fisoclisti, può avere, a mio credere, lo stesso significato morfologico di quella che si osserva nell' organo corrispondente di

© Biodiversity Heritage Library, http://www.biodiversitylibrary.org/; www.zobodat.at

Esox. Dei ciuffi di sottili vasi che si formano per divisione arborescente di grossi tronchi arteriosi e venosi, irrorano poi diffondendosi larghe aree, non limitate, della vescica. È a notarsi però che quando i vasi sottili sono riuniti in ciuffi, sono situati ancora nello strato di tessuto mucoso che separa la membrana connettiva fondamentale dall' epitelio interno, ed entrano poi in quest' ultimo senza riunirsi in vasi più grossi, condizione questa che è quasi generale negli Acantotteri e negli Anacantini. Nell' epitelio i vasi si diffondono e si anastomizzano fra di loro costituendo una rete quasi piana, a maglie a bastanza strette; e ciascuna maglia non comprende che poche cellule epiteliali. In un preparato di sezione l' epitelio si mostra pavimentoso stratificato, lievemente però, e solo in corrispondenza dei tratti che coprono i vasi ancora riuniti in fasci o in ciuffi; chè dove essi cominciano a divergere e diradarsi, l' epitelio diminuisce di spessore e si riduce pavimentoso semplice. Adunque in *Belone*, in quanto l' epitelio è inspessito, si trova in condizione poco dissimile da quella dell' analogo del *Gobius*. Se non che in questo l' epitelio è semplice e solo mostra la tendenza ad inspessirsi per gli infossamenti e i tubi che forma; in *Belone* invece è già un poco inspessito senza presentare alcuna discontinuità alla superficie libera. Questo fatto farebbe supporre un' altra origine a siffatto ispessimento epiteliale che non sia quella che obbedisce alla tendenza dell' epitelio di presentare una maggiore superficie. È a notarsi però che i vasi sono riusciti a insinuarsi, avvolti da connettivo, entro all' epitelio: e bisognerebbe provare che in ciò essi abbiano avuto una parte attiva prima di ammettere una seconda maniera di ispessimento.

Un Acantottero, *Mugil cephalus*, ha presentato nella vascolarità e nell' epitelio del corpo rosso condizioni identiche a quelle notate per *Belone*.

I corpi rossi dei Murenidi sono i meglio conosciuti; e si può dire che da soli abbiano servito alla maggior parte delle ipotesi degli autori sulla funzione di tali organi. Sono due corpi di forma elissoidale, che stanno lateralmente all' entrata nella vescica del dotto pneumatico. Il Müller li ascrisse al suo 4° tipo: rete mirabile amficentrica di arterie e vene; ci sono due poli arteriosi e due venosi; i vasi decorrono a fasci, pressochè paralleli. I due corpi sono rigonfi alcun poco nella parte mediana, ove, al dire del Robin, si ramificherebbero in capillari più piccoli per ricostituirsi alle due estremità del corpo rosso nei due poli. Sebbene fra mezzo a quei vasi,

© Biodiversity Heritage Library, http://www.biodiversitylibrary.org/; www.zobodat.at

almeno nelle parti più vicine alla periferia, si possa osservare della sostanza cellulare, pure, secondo le mie osservazioni sui corpi rossi di *Anguilla vulgaris*, *Muraena helena* e *Conger myrus*, l' epitelio interno della vescica non partecipa in alcun modo alla loro formazione. In ciò essi fanno contrasto marcato con i corpi rossi dei Fisoclisti.

Noterò qui di passaggio che in *Muraena* la vescica natatoria, fornita di robusta e rigida parete connettivale, non ha condotto pneumatico: fatto già pubblicato da O. G. Costa.

Se da questi fatti alquanto sconnessi è lecito trarre una conclusione un po' generale, dirò anzi tutto che un rapporto assoluto fra la complicazione maggiore dei corpi rossi della vescica natatoria e la mancanza di un dotto pneumatico, non esiste. E se è un fatto che nei Teleostei fisoclisti i corpi rossi si possono ridurre a un tipo altamente differenziato, è pur vero che a questo tipo possiamo riferire i corpi rossi di alcune forme di Fisostomi (*Scopelus, Gonostoma*), come è anche vero che certi Fisoclisti (*Gobius*, *Mugil*, *Belone*) offrono in questi organi un differenziamento pochissimo inoltrato. E mi limito a parlare di complicazione perocchè quanto alla relazione della presenza o mancanza di corpi rossi con la presenza o mancanza di un dotto pneumatico, il Müller[1] già da tempo l' ha dimostrata affatto imaginaria — contro le affermazioni di Monro, de la Roche, Treviranus e altri. Anzi il Müller ammetteva in certo modo in tutti i pesci dei corpi rossi, tanto che della diffusa vascolarizzazione della vescica natatoria dei Ciprini egli fece, se non un tipo di corpi rossi, almeno, come egli stesso si espresse, »la forma più semplice di rete mirabile«.

Se non che il Müller si fondò nella sua classificazione dei corpi rossi esclusivamente sulle condizioni della loro vascolarità. Nei Ciprini osservò delle radiazioni vascolari che possono estendersi su tutta la vescica natatoria senza che in causa della loro distensione ne avvenga un accumulo locale o un corpo rosso — 1° tipo. In *Esox lucius*, invece, le reti mirabili consistono in ventagli di arterie e vene,

---

[1] »Die Esox haben wahre rothe Körper und doch den Luftgang, und diese gehen in die ganz diffusen Wundernetze der großen Gruppe von Gattungen der Cyprinen unmerklich über. Die Welse, die Salmonen (Salm, Stint) und die Clupeen und Störe liefern dagegen in der That Beispiele von Schwimmblase mit Luftgang und ohne Wundernetze, so wie es wahrscheinlich auch Fische mit Schwimmblase ohne Luftgang und ohne rothe Körper giebt.« J. Müller, Vergleichende Anatomie der Myxinoiden. in: Abh. Akad. Berlin. 1839.

© Biodiversity Heritage Library, http://www.biodiversitylibrary.org/; www.zobodat.at

che si mostrano solo in determinati posti della vescica; quando le arterie abbandonano il ventaglio sono già tubi capillari; questi si ramificano in vicinanza di esso e vi fanno ritorno riunendosi in vasi venosi — 2° tipo. In *Gadus*, *Lota*, *Lucioperca*, *Perca*, *Acerina* ed altri, le arterie dei ventagli vascolari si riuniscono all' altra estremità e si diramano poi in forma arborescente in una corona capillare propria dei ventagli; e il sangue ritorna per mezzo di vene similmente disposte; mentre tutto il resto della vescica natatoria riceve sangue non dai ventagli, ma da semplici vasi sanguigni — 3° tipo. Nelle Murene c' è una rete mirabile amficentrica di arterie e vene, i cui vasi non si diffondono in vicinanza di essa o a corona intorno ad essa, ma, per mezzo di nuovi rami, in tutta la vescica natatoria — 4° tipo [1].

Ora, credo che nulla si possa aggiungere alle esatte descrizioni che del 1°, 2° e 4° tipo ci ha dato il celebre anatomico, perchè nei corpi rossi che ad essi si riferiscono, all' infuori dei vasi sanguigni, non concorre alla loro formazione alcun altro elemento della vescica natatoria.

Nei corpi rossi del 3° tipo, invece, come dimostrai, entra in concorrenza con i vasi sanguigni anche l' epitelio interno della vescica. E questo, complicandosi in vario modo sull' area occupata dall' accumulo vascolare, diviene parte integrante del corpo rosso. Delle due parti in cui questo può distinguersi (la rete mirabile arteriosa e venosa, e il corpo epiteliale che è campo di una fitta vascolarità), la seconda può dirsi costituita da un epitelio, da prima semplice, che si avvalli, s' infossi, si ripieghi, s' introfletta come per allargare la sua superficie, e dia luogo alla formazione di cripte che possono avere dimensioni e direzioni assai svariate, ma che sempre hanno per effetto la inclusione fra cellule epiteliali, appartenenti a cripte contigue, di vasi sanguigni che decorrono nel tessuto mucoso sottostante. Però i vasi che avvolti da connettivo vengono in questa maniera compresi nel corpo epiteliale, non sono le arterie e le vene della rete mirabile, bensì quelli che, con l' espressione del Müller, »si diffondono in vicinanza o a corona intorno ad essa«. Nei casi in cui l' epitelio forma une massa compatta, si può ritenere che questa condizione sia l' espressione di un ulteriore differenziamento, per la scomparsa totale delle cripte e ripiegature.

Codesto mi sembra sufficientemente provato dalle mie osservazioni su gli Acantotteri, gli Anacantini, i Plectognati, i Lofobranchi e alcuni Fisostomi. Anzi *Gobius*, *Gasterosteus*, *Trigla*, *Motella* e *Julis*

---

[1] J. Müller, l. c.

© Biodiversity Heritage Library, http://www.biodiversitylibrary.org/; www.zobodat.at

segnerebbero stadî successivi di differenziamento dell' epitelio nel processo che ho indicato.

Però, avendo osservato nell' epitelio di *Belone* un ispessimento a pena iniziato, senza che presentasse un qualche accenno di cavità o anche di semplici infossature superficiali, io ho ammesso la possibilità di un altro processo di ispessimento dell' epitelio. Potrebbe darsi che avvenisse una proliferazione di cellule nella parte profonda dell' epitelio come reazione alla tendenza che avrebbero i vasi ad insinuarsi entro di esso. È nota la teoria di Boll sull' accrescimento dei tessuti, teoria ch' egli dimostrò nello sviluppo del pulmone del cane, e riassunse in »una lotta dei tessuti«, »una guerra di confine fra epitelio e connettivo«[1]. — In questo caso *Belone* e *Mugil* ci presenterebbero i primi stadî di questo processo; e forse in altre specie, in cui l' epitelio è fortemente inspessito, potremmo riscontrarne stadî successivi e maggiormente avanzati. Queste, del resto, sono supposizioni che dovrebbero venire suffragate dai fatti dell' ontogenia.

Comunque sia, si deve ammettere che l' epitelio interno della vescica natatoria, in quanto concorre alla formazione del corpo rosso, imprime a quest' organo una maggiore complicazione, la quale può avere relazione anche con una maggiore importanza della sua funzione fisiologica. Su questo criterio, io propongo una nuova classificazione dei corpi rossi: da una parte quelli nella cui costituzione l' epitelio comune della vescica piglia parte più o meno attiva, dall' altra i corpi rossi sui quali quell' epitelio passa senza modificarsi sensibilmente. Ci sono così dei corpi rossi epiteliali e dei corpi rossi non epiteliali. E non mancano caratteri per fare delle distinzioni secondarie. Nei corpi rossi epiteliali possono servire a ciò il maggiore o minore ispessimento dell' epitelio, la forma e la disposizione delle introflessioni o delle cripte, le dimensioni delle cellule, il differenziamento del plasma cellulare. Allora, nei Labroidi, nei Percoidi e nel *Dentex* è constatato il maggiore differenziamento; mentre gli Scomberesoci, i Mugilidi, i Gobiidi presentano condizioni primitive nello sviluppo del corpo epiteliale; i Triglidi, i Gadoidi, gli Scopelidi, i Plectognati, i Lofobranchi offrirebbero gradi intermedî.

Quanto ai corpi rossi non epiteliali si potrebbero conservare per essi le distinzioni che corrispondono al 1°, 2° e 4° tipo del Müller.

---

[1] F. Boll, Das Princip des Wachsthums. Eine anatomische Untersuchung. Berlin, Hirschwald. 82 pgg. 1 Tafel.

© Biodiversity Heritage Library, http://www.biodiversitylibrary.org/; www.zobodat.at

Spiegazione delle figure.

Tavola 14.

Fig. 1. Sezione sagittale del corpo rosso di *Serranus scriba*. 75 : 1.
- *r* rete mirabile arteriosa e venosa,
- *cp* corpo epiteliale,
- *e* sua continuazione con l' epitelio che riveste la cavità della vescica natatoria,
- *t*, t^1 connettivo mucoso nel quale decorrono le arterie e le vene; in t^1 esso si insinua fra la rete mirabile e il corpo epiteliale.

Fig. 2. Sezione sagittale, quasi assiale, del corpo rosso posteriore di *Julis vulgaris*. 26 : 1.
- *r*, r^1, r^2, r^3, ... reti mirabili arteriose e venose situate al di sotto del corpo epiteliale; le arterie e le vene che le costituiscono sono sezionate in vario senso a seconda della loro direzione,
- *a* luoghi in cui terminano le reti mirabili, e dove prende origine e finisce la vascolarità del corpo epiteliale,
- *cp*, *e*, *t* come nella figura precedente.

Fig. 3. Sezione sagittale del corpo rosso di *Labrus merula*. 75 : 1.
- *r* vasi delle reti mirabili, riuniti in fasci che hanno direzioni diverse,
- *cp*, *t* come sopra,
- *s* sostanza granulosa.

Fig. 4. Tratto di sezione che ha servito alla figura precedente, sotto maggiore ingrandimento. 190 : 1.
- *b* arborescenze vascolari nel corpo epiteliale,
- *s* sostanza granulosa.

Fig. 5. Altro tratto di sezione che ha servito alla fig. 3, in questa segnato con *, a maggiore ingrandimento. 190 : 1.
- *m* fessura offerta dall' epitelio inspessito.

Fig. 6. Sezione sagittale del corpo epiteliale di *Julis vulgaris*. 240 : 1.
- *v* vasi sanguigni, sezionati secondo direzioni diverse, con numerosi globuli sanguigni a nucleo fortemente colorato,
- *m* lacune perivascolari,
- *st* strie che traversano il plasma cellulare dalla periferia al nucleo.

Fig. 7. Sezione sagittale del corpo epiteliale di *Dentex vulgaris*. 190 : 1.
- *v* capillari che accumulati nelle parti profonde dell' epitelio, si dirigono tratto tratto alle parti superficiali di esso,
- I, II, III tre grossissime cellule profonde dell' epitelio,
- *n* nucleo.

Fig. 8. Sezione perpendicolare alla superficie del corpo rosso di *Gobius capito*, assai vicina alla sua parte centrale. 150 : 1.
- *r* ciuffi di vasi sanguigni sezionati per traverso; sono evidenti i nuclei del loro endotelio,
- *t* elementi cellulari,
- *e* epitelio cilindrico che riveste all' interno le pareti della vescica,
- *m* infossature dell' epitelio,
- m^1 sezione obliqua di un tubo chiuso formato dal ravvicinarsi delle parti superficiali di una infossatura,

© Biodiversity Heritage Library, http://www.biodiversitylibrary.org/; www.zobodat.at

o cellule epiteliali cilindriche sezionate, le quali formano la parete della porzione profonda del tubo m^1 in un taglio successivo a quello che ha servito alla figura.

Fig. 9. Sezione trasversale del corpo epiteliale di *Trigla gurnardus*. 270 : 1.
m infossature superficiali e cavità profonde formate dalle pieghe dell' epitelio,
v vasi sanguigni sezionati trasversalmente al loro decorso, involti da connettivo e rinchiusi fra le pieghe dell' epitelio.

Fig. 10. Sezione sagittale del corpo epiteliale di *Motella mediterranea*. 240 : 1.
m, m^1, m^2 cavità che s' approfondano più o meno nell' epitelio,
v vasi sanguigni con globuli rossi,
co tratto di comunicazione fra una infossatura superficiale e una cavità profonda,
e due cellule epiteliali che hanno assunto forma appiattita e rivestono quasi da sole il perimetro di una cavità.

Fig. 11. Sezione del corpo epiteliale di *Gasterosteus aculeatus*, fatta perpendicolarmente alla superficie della vescica. 270 : 1.
m cavità chiuse prodotte dalle pieghe dell' epitelio,
m^1 infossature superficiali che corrispondono alle cavità,
v vasi sanguigni,
t connettivo.

Fig. 12. Corpo rosso di *Scopelus Benoiti*. 12 : 1.
r reti mirabili arteriose e venose,
cp corpo epiteliale distinto in tre lobi,
ve contorno anteriore della vescica natatoria.

Fig. 13. Parte dorsale dello stesso. Anastomosi fra tronchi sanguigni che provengono da due lobi epiteliali. 42 : 1.

Fig. 14. Sezione sagittale del corpo epiteliale di *Gonostoma denudatum*. 320 : 1.
v vasi sanguigni,
m lacuna circolare.

© Biodiversity Heritage Library, http://www.biodiversitylibrary.org/; www.zobodat.at



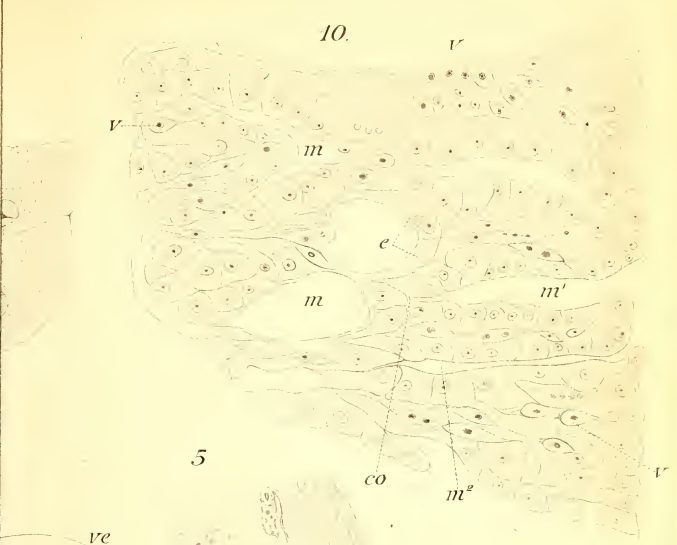

A. Coggi del

Lith. Anst. v. Werner & Winter, Frankfurt a. M.

© Biodiversity Heritage Library, http://www.biodiversitylibrary.org/; www.zobodat.at

© Biodiversity Heritage Library, http://www.biodiversitylibrary.org/; www.zobodat.at

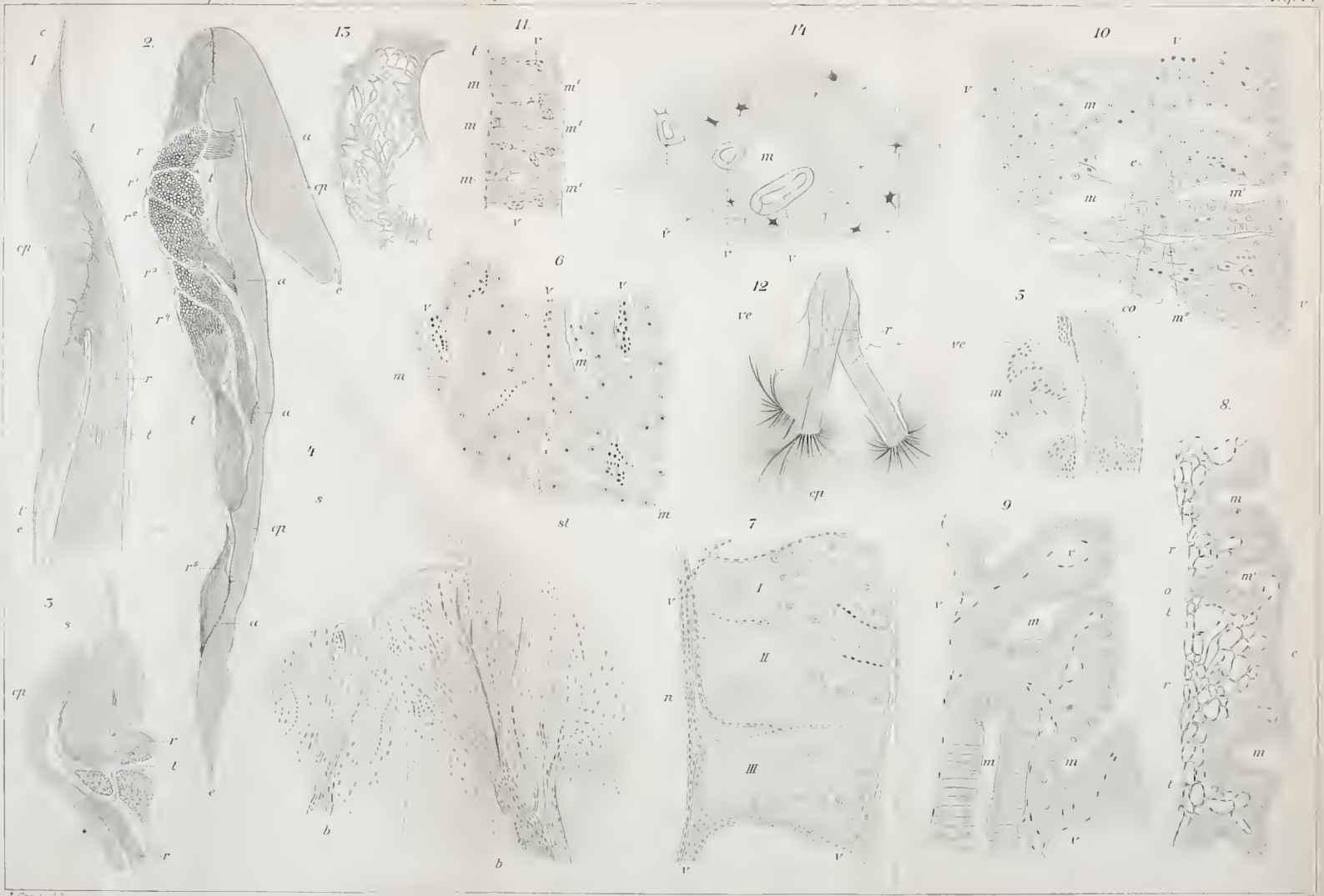

Verl. v. R. Friedländer & Sohn, Berlin

ZOBODAT - www.zobodat.at

Zoologisch-Botanische Datenbank/Zoological-Botanical Database

Digitale Literatur/Digital Literature

Zeitschrift/Journal: Mittheilungen aus der Zoologischen Station zu Neapel

Jahr/Year: 1886/87

Band/Volume: 7

Autor(en)/Author(s): Coggi Alessandro

Artikel/Article: Intorno ai corpi rossi della vescica natatoria di alcuni Teleostei. 381-400