© Biodiversity Heritage Library, http://www.biodiversitylibrary.org/; www.zobodat.at

Über Eigenthümlichkeiten in den Kreislaufsorganen der Selachier.

Von

Paul Mayer

in Neapel.

Mit Tafel 16—18.

In meiner Arbeit über die unpaaren Flossen der Selachier[1] habe ich die Verhältnisse des Kreislaufs unberücksichtigt lassen müssen, weil es mir damals nicht gelang, gute Injectionspräparate herzustellen. Ich will es jetzt versuchen, diese Lücke auszufüllen, möchte aber dabei nicht stehen bleiben, sondern auch noch einige andere Punkte, welche zunächst nichts damit zu thun zu haben scheinen, ausführlich behandeln. Da nämlich Gefäße, welche ich für Venen halte, von den meisten früheren Autoren als Lymphbahnen betrachtet worden sind, so habe ich nicht umhin gekonnt, das Lymphgefäßsystem bei Haifischen auf seine Existenz hin zu untersuchen, bin von da naturgemäß auf die Chylusgefäße gekommen und habe im Zusammenhange damit auch die feineren Vorgänge bei der Verdauung zu studiren begonnen. Einen Theil dieser Untersuchungen, der sich leicht zu einem Ganzen abrunden ließ, konnte ich bereits veröffentlichen[2]; das jetzt zu publizirende Stück zerfällt, wie schon angedeutet, in zwei Abschnitte. Den ersten über die Circulation im Schwanze und den unpaaren Flossen habe ich absichtlich bisher zurückgehalten, weil

[1] Paul Mayer, Die unpaaren Flossen der Selachier. in: Mitth. Z. Stat. Neapel. 6. Bd. 1885. pag. 217—285. Taf. 15—19.

[2] Paul Mayer, Über die Entwicklung des Herzens und der großen Gefäßstämme bei den Selachiern. ibid. 7. Bd. 1887. pag. 338—370. Taf. 11 u. 12.

© Biodiversity Heritage Library, http://www.biodiversitylibrary.org/; www.zobodat.at

ich vom baldigen Erscheinen einer Arbeit von Parker über denselben Gegenstand Kenntnis hatte: nachdem sie mir jetzt vorliegt, ersehe ich aus ihr, dass wir in vielen Punkten unabhängig von einander zu gleichen Ergebnissen gelangt sind. Der zweite Theil über das sogenannte Lymphgefäßsystem hat eine größere Ausdehnung, als anfänglich beabsichtigt, durch die Widerlegung erhalten, welche ich der umfangreichen Arbeit von Sappey schuldig zu sein glaubte.

1. Über die Circulation im Schwanze und den unpaaren Flossen bei den Selachiern.

Am lebenden Thiere ist, wie bei der Undurchsichtigkeit der Haut von vorn herein zu erwarten steht, so gut wie gar nichts über den Kreislauf zu ermitteln. Nur junge Exemplare und auch ältere Embryonen zeigen einiges Wenige über die Richtung des Blutstromes in den Flossen und am Ende des Schwanzes, erleichtern so die Unterscheidung von Arterien und Venen und geben den auf andere Weise hierüber gewonnenen Vorstellungen eine directe Stütze. In allen übrigen Fällen ist man auf das Studium injicirter Thiere oder, wo das nicht angeht, z. B. bei jungen Embryonen, auf dasjenige von Schnittserien angewiesen. Da nun die Injectionstechnik für Fische einen oder den anderen Kunstgriff erforderlich macht, welche bei höheren Vertebraten nicht zur Ausübung kommen, so mögen mir einige Worte über die von mir geübten — was aber nicht etwa heißen soll: meine eigenen — Methoden gestattet sein.

Untersuchungsmethoden.

Parker[1] verwendet zur Injection von *Mustelus* entweder gefärbten Gips oder warme Gelatine mit Carmin oder Berlinerblau. Für die Arterien bindet er die Canüle in die »Ventral gastric artery« ein, die Venen füllt er von verschiedenen Punkten aus oder aber treibt durch die Arteria coeliaco-mesenterica blaue Gelatine in die Venen und schickt dann rothen Gips nach, welcher nur bis zu den Capillaren vordringt. Er hat aber auf diese Weise nur erwachsene Thiere von etwa 1 m Länge injicirt und an ihnen alsdann die Gefäße entweder präparirt oder auf Schnitten durch die gefrorenen Cadaver

[1] T. Jeffery Parker, On the Blood-Vessels of *Mustelus antarcticus*: a Contribution to the Morphology of the Vascular System in the Vertebrata. in: Phil. Trans. Vol. 177. 1887. pag. 685—732. Taf. 34—37.

© Biodiversity Heritage Library, http://www.biodiversitylibrary.org/; www.zobodat.at

untersucht. — Außer ihm wäre hier ferner HYRTL[1] zu erwähnen, der sich ausschließlich mit Rochen befasste und in die Arterien harzige Massen einspritzte. Gleich ihm habe auch ich große Schwierigkeiten beim Injiciren der Selachier vom Herzen aus gefunden, zumal bei kleineren Exemplaren von 15—30 cm Länge, die ich aus gleich zu erörternden Gründen den großen vorziehe. Selbst leichtflüssige kalte Massen, in denen der Farbstoff nicht aufgeschwemmt, sondern wirklich gelöst ist, dringen durch die Capillaren der Kiemen nur unter hohem Drucke langsam durch und ergeben in Folge davon stets partielle Füllungen der Schwanzgefäße. HYRTL wählte darum eine große Eingeweidearterie (die Coeliaco-Mesenterica oder die Mesenterica anterior) und injicirte centripetal. Da es mir nun hier nicht auf die Gefäße im Kopfe und auch nur selten (bei Musteliden etc. mit Rumpfdorsalis) auf die im Rumpfe ankam, so gelangte ich leichter zum Ziele, wenn ich direct von der Aorta aus injicirte. Ein Einbinden der Canüle ist freilich in diesem Falle nicht möglich, denn die Aorta ist mit der Unterfläche der Wirbelsäule verwachsen, aber auch kaum nöthig, wenn nur die Canüle derart konisch zuläuft, dass sie die Aorta schließt. An ihrem Rumpftheile ist allerdings einige Vorsicht nöthig, am Schwanztheile jedoch, wo sie von den unteren Bogen der Wirbelsäule umfasst wird[2], genügt ein einfaches Einschieben des Glasrohres völlig. Es schadet auch gar nicht, wenn dabei die Vena caudalis zusammengedrückt wird, denn zum Ausflusse des Blutes giebt es anderweit Öffnungen genug (Venae laterales etc., s. unten pag. 315).

Mannigfache Erfahrungen unangenehmer Art haben mich gelehrt, dass zur Erzielung guter Injectionen lebendes Material unbedingt erforderlich ist. Bei todten Thieren, auch wenn sie noch frisch sind, ist es unmöglich, die Blutcoagula aus den Capillaren und Venen der Flossen zu entfernen; überdies beginnt die Auflösung der Gefäßwandungen so sehr rasch, dass Extravasate gar nicht zu vermeiden

---

[1] JOS. HYRTL, Das arterielle Gefäßsystem der Rochen. in: Denkschr. Akad. Wien. 15. Bd. 1858. 36 pag. 5 Taf.

[2] EMERY (Le specie del genere *Fierasfer*. in: Fauna Flora Golf. Neapel 2. Monographie 1880 pag. 51) verfährt ähnlich bei *Fierasfer*, nimmt aber die Vena caudalis zum Ausgangspunkte. Diese ist bei Haifischen ihrer Klappen wegen zur Füllung der Schwanzgefäße ungeeignet. Auch PARKER hat sich für die Lateralvenen der Glascanülen bedient (pag. 724). HOCHSTETTER (s. unten pag. 327) verwendet für erwachsene Thiere die TEICHMANN'sche Masse und rühmt sie sehr, macht aber keine näheren Angaben über die Injectionen.

© Biodiversity Heritage Library, http://www.biodiversitylibrary.org/; www.zobodat.at

sind. Man sollte auch die Thiere nicht mit Chloroform tödten, weil alsdann die Capillaren gewöhnlich mit Blut gefüllt bleiben, sondern erstickt sie entweder in Süßwasser oder noch besser in einer starken Lösung von Kaliumchlorid in Süßwasser und erhält so die peripheren Organe verhältnismäßig blutleer und die Hautvenen ausgedehnt. Auf letzteren Umstand ist desshalb besonderes Gewicht zu legen, weil eine vollständige Injection der Flossen nur dann möglich ist, wenn ihre Venen, besonders die oberflächlichen, weit geöffnet sind. Bevor nun die Muskelstarre eintritt, wird dicht hinter dem After oder, wenn es sich um die Rumpfdorsalis handelt, vor dieser das Thier durchschnitten und sofort mit destillirtem Wasser (nicht etwa mit physiologischer Kochsalzlösung) injicirt[1]. Der hierdurch gesetzte Reiz veranlasst die noch lebenden Gewebe zu mehr oder weniger starken Contractionen: derartige Bewegungen des ganzen Schwanzes sind bei den überaus zählebigen Scyllien oft so stark, dass sie zum Abbrechen der Spitze der Glascanüle führen können. Sind die Gefäße blutleer geworden, so entfernt man die Canüle und lässt die vorübergehend starr gewordenen Gewebe erst wieder erschlaffen, bevor man zur eigentlichen Injection schreitet.

Als Massen habe ich verschiedene benutzt, um zuletzt endgültig beim löslichen Berlinerblau stehen zu bleiben. Gelatinemassen sind entbehrlich, falls es nicht etwa auf pralle Füllung der Gefäße ankommt. Bei nachheriger Behandlung der Objecte mit Alkohol schlägt sich so viel Berlinerblau an den Wandungen der Gefäße nieder, dass auch die stärksten bei der Präparation kenntlich sind; die feinen bleiben ohnehin ausreichend gefüllt. Zudem ist das Blau bei durchfallendem Lichte ungemein deutlich und gestattet außerdem noch Färbung der Gewebe mit Carmin etc., wie ich gleich noch näher besprechen werde. Ich kann daher nur dringend zum löslichen Berlinerblau rathen. Da aber die käufliche Waare selten gut ist, so thut man besser, es sich selbst zu bereiten, was ja auch einfach genug ist. Man löse 20 g Ferrokaliumcyanür (gelbes Blutlaugensalz) in 500 ccm Wasser, verdünne 10 ccm des officinellen Liquor Ferri sesquichlorati (Eisenchloridlösung) ebenfalls mit 500 ccm Wasser, gieße unter Umrühren letztere Lösung in erstere, so dass stets ein Überschuss von Blutlaugensalz vorhanden ist, und lasse 12 Stun-

[1] Auch sehr schwacher Alkohol, etwa 10%iger, ist zum Ausspülen der Gefäße mit Vortheil verwendbar, namentlich bei nicht ganz frischen Thieren, wo man befürchten muss, das destillirte Wasser möchte die Wandungen ruiniren.

© Biodiversity Heritage Library, http://www.biodiversitylibrary.org/; www.zobodat.at

den lang absetzen. Darauf gieße man die gelbe Lösung so gut wie möglich ab, bringe den blauen Rückstand auf ein Filter, lasse ablaufen und wasche nun mit destillirtem Wasser so lange aus, bis das Filtrat tief blau durchzusickern beginnt. Diese Operation dauert 1—2 Tage. Erst das tiefblaue Filtrat fange man auf und löse nun durch erneutes Aufgießen von Wasser auf das Filter nach und nach den ganzen Niederschlag auf. Schließlich erhält man etwa 1 Liter eines concentrirten löslichen Berlinerblaus, das sich in dieser Form mindestens 6 Monate lang hält und ohne Weiteres jederzeit zum Injiciren benutzt werden kann. Da seine Herstellung eigentlich nur Zeit, kaum Geld kostet, so braucht man auch nicht so sparsam damit umzugehen, wie mit den theueren Carmin- oder Zinnobermassen.

Wie bekannt, fällt dieses lösliche Blau bei Zusatz von Salzen wieder aus. Es giebt daher mit Blut Coagula, und schon aus diesem Grunde ist Werth auf gutes Auswaschen der Gefäße mit reinem Wasser zu legen. Geht dies nicht an, wenn z. B. das Thier bereits längere Zeit todt ist, so ist es gerathen, statt des löslichen Berlinerblaus das feinkörnige Präcipitat zu injiciren, das man durch Zusatz von Kochsalz zu jenem erhält. Ich nehme hierfür gleiche Volumina 10 %iger Kochsalzlösung und Berlinerblau, schüttele um, lasse einige Stunden absetzen und gieße die klare Flüssigkeit weg. — Ferner ist, was ich aber nirgend erwähnt finde, das Berlinerblau gegen Alkalien — freie oder kohlensaure — höchst empfindlich. Auf diesen Umstand ist auch wohl das nachherige Verblassen der injicirten Theile, dessen hier und da in der Litteratur gedacht wird, zurückzuführen[1]. Bei *Torpedo*, deren Gewebe alkalisch reagiren[2], sind mir einige Injectionen nur hierdurch verdorben, und dies ist

[1] Auch Fol lässt in seinem »Lehrbuch der vergleichenden mikroskopischen Anatomie« (Leipzig 1884 pag. 14) das Berlinerblau nicht haltbar sein; es verblasse »gänzlich nach kürzerer oder längerer Zeit im geschlossenen Präparat«. Meine Erfahrungen erstrecken sich allerdings nur über 2 Jahre, indessen habe ich bisher noch nicht über ein Nachlassen in der Intensität der Farbe zu klagen gehabt. Nur einige Präparate, welche ich zu rascherer Erhärtung des Balsams tagelang auf etwa 70° erwärmt hatte, verblassten gänzlich, aber sie waren auch nicht mit angesäuertem Blau injicirt worden.

[2] Dies giebt schon Th. Weyl (Physiologische und chemische Studien an *Torpedo*. in: Arch. Anat. Phys. Phys. Abth. 1883. pag. 105 ff., Citat pag. 116 an: »Wie das elektrische Organ, so reagiren auch die Skelettmuskeln einer lebenden oder eben getödteten *Torpedo* schwach alkalisch, seltener neutral oder amphoter.« Ich wurde an diese Notiz durch obiges Missgeschick wieder erinnert.

© Biodiversity Heritage Library, http://www.biodiversitylibrary.org/; www.zobodat.at

auch der Grund, wesswegen ich in allen irgend wie zweifelhaften Fällen entweder das zu injicirende Wasser oder das Berlinerblau mit etwas Essigsäure versetze.

Der Druck, unter welchem die Injection zu geschehen hat, variirt weniger nach der Größe und dem Alter der Thiere als nach der Species. Bei *Scyllium canicula* reichen mitunter 25 cm Quecksilber, also $^1/_3$ Atmosphäre, nicht aus, um in den Flossen das Blut durch die Capillaren hindurch in die Venen zu treiben. *Mustelus* und *Torpedo* erfordern lange nicht so viel, indessen verhalten sich auch hier mitunter ganze Bezirke eines Individuums durchaus ablehnend gegen die Injection. Wahrscheinlich liegt dies daran, dass dort die Gefäße verengt sind: in solchen Fällen kann man aber nichts Anderes thun, als zu einem willfährigeren Exemplare greifen

Zur Erzeugung des Druckes habe ich mich einfach eines doppelten Gummiballes, wie sie an den Lister'schen Zerstäubern angebracht sind, bedient und damit Luft in einem mit Manometer versehenen großen Glasgefäße von etwa 10 Liter Inhalt bis zum gewünschten Maße comprimirt. Eine genauere Beschreibung dieses Apparates dürfte nicht nöthig sein.

Während eine Injection von der Vena caudalis aus ihrer Klappen wegen nie Erfolg hat, kann man namentlich die oberflächlichen Gefäße äußerst leicht von einer der Vena laterales cutaneae aus füllen. Ja, es gelingt sogar zuweilen eine ziemlich vollständige Injection auch des tieferen Gefäßnetzes von ihnen aus, so dass die Masse schließlich aus der Arteria oder Vena caudalis wieder herausströmt. Dies giebt übrigens auch Hyrtl in seiner wichtigen Arbeit über das Seitengefäßsystem der Knochenfische auf pag. 235 an (s. hierüber unten pag. 339). Endlich kann man auch noch, nachdem man die Schwanzspitze abgeschnitten hat, von hier aus die Aorta zugänglich machen und nach vorn hin injiciren, jedoch sind die Resultate weniger gut als auf dem oben angegebenen Wege.

Nach Beendigung der Injection schließt man die Aorta oder die sonstige Öffnung mit einem Glasconus und legt die Thiere erst in schwachen, später in starken Alkohol. Die Weiterbehandlung richtet sich nach dem Zwecke, den man verfolgt. Um die oberflächlichen Venen von außen in toto sichtbar zu machen, lässt man die Haut in concentrirter Essigsäure etwa 15 Minuten lang aufweichen oder bepinselt sie auch einfach mit starker Salzsäure und kann sie dann mit Leichtigkeit abschaben, so dass die Gefäße bloßliegen. Ich habe mit vielem Vortheile junge *Scyllium canicula* von 15—20 cm

© Biodiversity Heritage Library, http://www.biodiversitylibrary.org/; www.zobodat.at

Totallänge so präparirt, weil diese bei etwa 10 cm Schwanzlänge noch handliche mikroskopische Präparate ergeben. Außer diesen Oberflächenbildern bedarf man noch für die tiefen Gefäße solcher Exemplare, bei denen mit dem Rasirmesser die Seitenmuskeln bis ziemlich nahe der Wirbelsäule abgetragen sind und die man alsdann in Canadabalsam untersucht. Auch die völlige Reinpräparirung der großen tiefen Venen ist nöthig und lässt sich an älteren Thieren unter Zuhilfenahme von Essigsäure oder Citronensäure[1] mit Skalpell und Schere leicht erzielen. Endlich aber habe ich auch junge Scyllien in 90 %igem Alkohol durch Salpetersäure völlig entkalkt, mit dem Rasirmesser in Schnitte von etwa $^1/_2$ mm Dicke zerlegt, diese mittels Collodium nach dem FÖTTINGER'schen Verfahren[2] aufgeklebt und mit Carmin[3] gefärbt. Derartige Schnittserien in Canadabalsam liefern ungemein instructive Bilder. Zur Ergänzung dienen andere Serien durch uninjicirte ältere Embryonen, an denen sich die Klappenverhältnisse und sonstige histologische Einzelheiten ermitteln lassen, welche natürlich bei den injicirten Exemplaren meist verloren gehen.

Allgemeine Übersicht über das Circulationssystem im Schwanze der Haie (excl. *Squatina*).

Wie bekannt, treten am Anfange des Schwanzes die Haemapophysen ventral in der Mittellinie zusammen und bilden so einen knöchernen Canal, in welchem dorsal die Aorta caudalis, ventral

---

[1] Ich wende beide Säuren in concentrirter Form, die Citronensäure natürlich in Wasser gelöst, derart an, dass ich nach annähernder Bloßlegung des zu präparirenden Gefäßes (oder auch des Nerven, denn für ihn gilt das Gleiche) einige Tropfen von ihnen aufträufele, so lange warte, bis Muskeln und Bindegewebe gequollen und durchscheinend geworden sind, und nun den Überschuss an Säure mit Wasser abspüle. Nicht nur zeigt sich alsdann das Gefäß viel deutlicher, sondern es lassen sich auch die störenden Gewebe bequemer entfernen. Citronensäure ist mit Rücksicht auf die Augen des Präparators vorzuziehen, obwohl Essigsäure stärker einwirkt.

[2] A FOETTINGER, Renseignements techniques. in: Arch. Biol. Tome 6. 1886. pag. 115—125. Die Schnitte werden durch Fließpapier vom Alkohol befreit und mit Collodium auf Glas befestigt. Man muss rasch verfahren, damit die Schnitte nicht austrocknen; sie haften vorzüglich. Merkwürdigerweise ließen sich *Raja* und *Torpedo* nicht in gleicher Weise behandeln. Die Muskeln wurden im sauren Alkohol so brüchig, dass sie sich nicht aus freier Hand schneiden ließen, sondern zerbröckelten.

[3] Saures alkoholisches Carmin stark verdünnt; Auswaschen mit Alkohol unter Zusatz von Pikrinsäure, so dass Pikrocarminfärbung entsteht.

© Biodiversity Heritage Library, http://www.biodiversitylibrary.org/; www.zobodat.at

von ihr die gleichfalls unpaare[1] Vena caudalis liegt (Taf. 16 Fig. 8). Letztere besitzt nur ein Endocardium (»Endothel«) aus platten Zellen und ist im Übrigen mit dem Haemalrohre verwachsen (Taf. 17 Fig. 8 *vc*); erstere hingegen (*ac*) hat auch dorsal, d. h. an der Seite nach dem Wirbelcentrum zu, eine eigene muskulöse Wandung, die allerdings dünner als auf der ventralen Seite ist. In ganz bestimmten Abständen nun — ob segmental, wird unten pag. 329 zu erörtern sein — tritt rechts und links je eine Arteria intercostalis seitlich von der Aorta ab, wendet sich zunächst schräg nach unten (Taf. 17 Fig. 8, 19 und Taf. 16 Fig. 8 *ai*) und theilt sich dann noch innerhalb des Knorpels in zwei Äste[2]. Der ventrale verläuft längs der Haemapophyse und giebt Zweige an die Seitenmusculatur und eventuell auch an die ventralen unpaaren Flossen ab; der dorsale strebt in analoger Weise nach oben. Hierbei ist zu beachten, dass beide Äste nicht etwa gleich den Spinalnerven mehr oder weniger schräg nach hinten ziehen, vielmehr ziemlich genau senkrecht nach unten resp. oben gerichtet sind, was bei der Darstellung der Circulation in den Flossen (unten pag. 329) noch näher zur Erörterung kommen soll.

Jeder Ramus dorsalis der Arteria intercostalis versorgt zunächst die Seitenmuskeln und giebt dann, in der Höhe der Neurapophysen angekommen, einen Ramulus medullaris ab, welcher in nahezu horizontaler Richtung den Wirbel[3] durchbohrt (Taf. 16 Fig. 8 und 5 *rm*). Der rechte und linke Ramulus gabeln sich jeder wieder, nachdem sie eben in den Wirbelcanal eingetreten sind; und zwar liefert jedes dorsale Zweiglein arterielles Blut für die dorsale

---

[1] Hyrtl macht zwar schon 1850 (in: Das uropoëtische System der Knochenfische pag. 10) darauf aufmerksam, dass Owen's Angabe von einer paaren Vena caudalis (in seiner Comparative Anatomy of Fishes) falsch sei, indessen wiederholt Owen seinen Irrthum in seiner Anatomy of Vertebrates (Vol. I Fishes and Reptiles. 1866. pag. 466). Beide Venen »extend forward, in close contact, along the haemal canal in the tail, then through the abdomen« etc.

[2] Ich behalte diesen alten Namen bei, obwohl er nicht besonders gut ist und vielleicht wegen der Analogie mit den Spinalnerven durch spinalis oder noch besser durch segmentalis oder metamerica zu ersetzen wäre. Parker (pag. 701) nennt die dorsalen Äste »spinal (segmental) arteries«, Hyrtl dieselben Äste im Rumpfe Rami, im Schwanze Ramuli spinales; aber das Wort »spinalis« giebt zu Verwechselungen mit der medianen Arterie im Spinalcanale Veranlassung, was bei »dorsalis« nicht vorkommen kann. Aus gleichem Grunde ersetze ich den Namen »Spinalzweig« durch »Ramulus medullaris«.

[3] Genaueres über die Eintrittsstelle in den Wirbelcanal s. unten pag. 330.

© Biodiversity Heritage Library, http://www.biodiversitylibrary.org/; www.zobodat.at

Seite des Rückenmarkes, während die beiden ventralen Zweiglein sich gerade auf einander zu wenden und in die mediane Arteria spinalis (media s. impar nach Hyrtl, anterior nach Joh. Müller) münden. Diese[1] verläuft in der ganzen Länge des Rumpfes und Schwanzes ventral vom Rückenmark (Taf. 16 Fig. 5, 7, 8 *as*). Nach Abgabe des Ramulus medullaris setzt der Ramus dorsalis seinen Weg nach oben fort und versorgt die dorsalen Theile der Seitenmusculatur, eventuell auch die Flossen.

Während also im Großen und Ganzen das arterielle Gefäßsystem sich durch Regelmäßigkeit und namentlich durch strenges Gebundensein an die Antimeren, zum Theil auch an die Metameren, auszeichnet, ist das venöse selbst in seinen Hauptstämmen viel regelloser und zugleich complicirter, als man erwarten dürfte, macht daher auch eine längere Auseinandersetzung nöthig[2]. Zunächst entspricht, wie der Arteria caudalis die gleichnamige Vene, so auch die Vena intercostalis ihrer Arterie, jedoch mit einer geringen Abweichung: die Rami ventrales nämlich münden nicht zugleich mit den dorsalen seitlich in die Vena caudalis ein, sondern getrennt davon rein ventral, und ferner verlaufen die beiden Rami ventrales desselben Metameres nicht genau in der gleichen Höhe, so dass man auf einem Querschnitte immer nur einen antrifft (Taf. 16 Fig. 7 *vi*). Ramuli medullares existiren ebenfalls, aber statt einer Vena spinalis haben wir einen venösen Plexus[3] von großer Variabilität (Fig. 7 und 5 *ps*), der sich über die dorsale und die lateralen Partien des Rückenmarkes erstreckt und das Blut aus diesem Organe aufnimmt. Ferner aber kommen, als im arteriellen Systeme ohne Gegenstück, nicht weniger als 4 zum Theil sehr mächtige Venen hinzu, welche das

---

[1] Nach Hyrtl (l. pag. 309 c. pag. 27) entsteht sie bei *Raja clavata* aus einem Plexus spinalis impar, indem dieser sich weiter nach hinten durch Wegbleiben der Anastomosen in drei longitudinale Stämme verwandelt: die Art. spinalis media und zwei laterales. »Endlich laufen auch diese drei Arterien in eine einzige zusammen, welche das Rückenmark bis zum Schwanzende begleitet.« Auch bei *Torpedo* existiren nach Hyrtl pag. 13 diese laterales; in sie, nicht aber in die media sollen die Ramuli medullares einmünden, während die laterales wiederum jedem Spinalnerven ein Ästchen mit auf den Weg geben. Jedoch bezieht sich diese Darstellung auf den Rumpf von Rochen. Parker erwähnt dieser Verhältnisse überhaupt nicht.

[2] Ich rechne zum venösen Systeme hier ohne Weiteres auch die sogenannten Lymphgefäße; die Gründe hierfür s. unten pag. 337 ff.

[3] Parker erwähnt seiner nur ganz kurz. Meist wird er als Lymphgefäß betrachtet.

© Biodiversity Heritage Library, http://www.biodiversitylibrary.org/; www.zobodat.at

Blut aus der Haut und den oberflächlichen Muskeln zu sammeln und der Vena caudalis zuzuführen haben. Sie sind bereits von den ältesten Autoren ziemlich genau beschrieben worden — allerdings meist als Lymphgefäße — und sind in der That auch auffällig genug. Die eine verläuft genau median dorsal (Taf. 17 Fig. 17 und 18 *vd*), die andere ventral (Taf. 16 Fig. 7 *vv*); natürlich werden sie an der Insertion der verticalen Flossen in ihrem Laufe unterbrochen, gehen aber dann als Ringgefäße um sie herum (Taf. 17 Fig. 17 *vcirc*). Am Beginne der Schwanzflosse lösen sie sich gleichfalls in je 2 Zweige auf, die sich aber hinten nicht wieder vereinigen (Fig. 18; vgl. unten pag. 338 Anm. 3). Nach dem Vorgange anderer Autoren[1] bezeichne ich sie als dorsale resp. ventrale Hautvene.

Die beiden anderen Hautvenen (Venae laterales, Taf. 16 Fig. 7, Taf. 17 Fig. 17 *vl*) sind noch viel auffälliger und meist auch größer. Sie verlaufen dicht nach innen (und gewöhnlich ein wenig ventral) von der Seitenlinie als die sogenannten Lymphgefäße derselben. Mit den medianen Hautvenen treten sie wohl in jedem Metamere durch etwas schräg verlaufende Quervenen in Connex[2], so dass ein förmliches System von Canälen zur Ableitung alles Hautblutes besteht (Taf. 17 Fig. 17 *vt*). Ferner aber münden sie selbst überraschender Weise an beiden Enden in größere Venen. Wie sich der vordere Abfluss im Einzelnen gestaltet, habe ich nicht genau untersucht[3], über die hintere Communication aber mit Hilfe der

---

[1] Parker giebt pag. 720 von der Dorsalis an, sie beginne bei *Mustelus* etwas vor der ersten Rückenflosse, also vorn auf dem Rumpfe. Die Ventralis zerlegt er in eine vordere, die vom Schulter- bis zum Beckengürtel reiche, und in eine hintere, die vom Anus aus nach hinten ziehe; beide stehen aber um den Anus herum durch ein Ringgefäß in Verbindung. Ähnlich Sappey (l. pag. 341 c. pag. 38. Taf. 10 Fig. 1), welchen Parker nicht gekannt hat. Er lässt beim »Squale« die Dorsalis auf dem Hinterkopfe sich in zwei Zweigen hinter den Augen her in die Jugularis interna ergießen.

[2] Bei den Injectionen füllen sich an den einzelnen Exemplaren stets andere von diesen Quervenen; nimmt man also die Resultate von mehreren Injectionen zusammen, so ergiebt sich, dass in der That jedes Segment seine Quervene hat. Mitunter zeigen Selbstinjectionen absterbender Thiere Ähnliches.

[3] Auf Sappey's Schilderung der Laterales komme ich weiter unten pag. 324 zu sprechen. Parker nennt sie »Lateral cutaneous veins« und giebt pag. 721 an, sie entleerten ihr Blut nach vorn in die beiden »Subscapularsinuse«, und diese wiederum in die Cardinalsinuse. Dies ist richtig, genügt aber nicht. Sie lassen sich nämlich noch weiter nach vorn bis hinter die Augen verfolgen, wo sie dann zunächst dorsal eine quere Anastomose unter einander und mit der dorsalen Hautvene eingehen. Sie setzen dann ihren Weg in je einem Bogen medial von den Augen weiter fort und enden vielleicht erst auf dem Vorder-

© Biodiversity Heritage Library, http://www.biodiversitylibrary.org/; www.zobodat.at

Schnittserien (vgl. die Abbildungen Taf. 16 Fig. 2—4) Folgendes ermittelt. Bis nahe zum Ende des Schwanzes verläuft jede Lateralvene, wenn man von den eben erwähnten Quervenen absieht, als völlig geschlossenes[1] Gefäß und wird dabei immer enger. Aber schon im Anfange der Schwanzflosse gehen nach innen einige Äste von ihr ab, münden indessen nicht, wie man vermuthen sollte, in die Vena caudalis[2], sondern in die Venae ventrales. Diese selbst sind hier bereits paar, bilden die directe Fortsetzung der weiter vorn unpaaren Hautvene (s. oben pag. 316), können aber, da sie allmählich in die Tiefe rücken, füglich nicht mehr als Hautvenen angesprochen werden. Paar werden müssen sie, sobald die Knorpel der Schwanzflosse auftreten und sich gewissermaßen in das bis dahin einheitliche Gefäß von oben her hineinschieben; dies gilt natürlich auch für die vorn unpaare, hinten paare dorsale Hautvene. Während aber letztere nach hinten kleiner werden und bald gänzlich eingehen, werden die beiden Ventralvenen umgekehrt immer bedeutender (vgl. Fig. 2 mit Fig. 4). Von Strecke zu Strecke, und zwar allemal da, wo die Knorpel der Schwanzflosse eine Unterbrechung erleiden, verschmelzen beide Venen wieder zu einem großen unpaaren Behälter (Fig. 6). Mehrere Male[3] nun findet die Verbindung der Lateralvenen mit den Ventralvenen statt; die Äste, welche dies bewerkstelligen, verlaufen meist so schräg von vorn nach hinten, dass sie auf dünnen Querschnitten (z. B. Fig. 4) nur stückweise zur Anschauung gelangen

---

kopfe. — Wenn Parker ferner sagt, die Lateralvenen »anastomose posteriorly both with the caudal and with the dorsal cutaneous vein«, so ist das nicht ganz genau. Eine Anastomose liegt hier nicht vor, sondern das wahre Verhältnis ist derart, dass die Dorsalvene ihr Blut in die Laterales ergießt und diese es auf complicirtem Wege in die Caudalis schaffen oder wenigstens schaffen können. (Über die Circulation in diesen Gefäßen vgl. unten pag. 341.)

[1] Die Zweiglein der Venae intercostales reichen zwar bis dicht unter die Haut an die Lateralis heran (Taf. 16 Fig. 7), treten aber mit ihr nicht in Verbindung.

[2] An einem injicirten und dann geschnittenen Exemplare von *S. canicula* sehe ich freilich an einer Stelle einen directen Zusammenhang der Laterales mit der Caudalis durch einen sehr dünnen Ast, weiß aber nicht, ob hier nicht ein Kunstproduct vorliegt. An demselben Exemplare ist aber weiter hinten die Communication der Laterales mit den Ventrales genau wie oben geschildert.

[3] Ich zähle bei einem nahezu reifen Embryo von *S. canicula* vier solche Äste; es mögen aber mehr sein, denn uninjicirt fallen sie leicht gänzlich zusammen und sind dann auf Schnitten nicht mehr zu erkennen. — Sappey (l. pag. 341 c. pag. 38) sagt, jede Vena lateralis »s'abouche dans un renflement de nature fibreuse qui s'ouvre dans la veine caudale«. Diese Darstellung ist, wie man sieht, dürftig und ungenau.

© Biodiversity Heritage Library, http://www.biodiversitylibrary.org/; www.zobodat.at

(vgl. dagegen die combinirte Fig. 6, rechtes Antimer). Gleichfalls mehrere Male, aber häufiger als mit den Laterales, communiciren die Ventrales mit der Vena caudalis, die übrigens hier bereits an Größe bedeutend hinter ihnen zurücktritt.

Über die Entwicklung der genannten größeren und kleineren Gefäßstämme habe ich nur wenig beizubringen. Sie treten sammt und sonders erst sehr spät auf. Im Allgemeinen haben sie beim Embryo ein relativ weiteres Lumen, als beim jungen, aber bereits ausgeschlüpften Thiere. Was sich bei Jenem besonders gut studiren lässt, sind auf den Schnitten die Klappen, sowie überhaupt die histologischen Verhältnisse. Leydig[1] giebt zwar an, er habe sie sowohl an den Lymphgefäßen als auch an den Venen vermisst (pag. 69), allein sie sind in reicher Anzahl vorhanden, und zwar ganz regelmäßig angeordnet[2]. Um so seltsamer muss es erscheinen, dass auch Sappey, welcher offenbar große Exemplare von Haifischen secirte und nicht gleich Leydig in erster Linie die Histologie berücksichtigte, ganz bestimmt sagt: »Les veines des poissons ne présentent pas de valvules sur leur trajet« (pag. 18) und nur am Sinus Cuvieri einige, noch dazu unvollständige zulässt. Vielleicht der nämliche Vorwurf ließe sich auch Parker machen, der sich allerdings jeglicher Bemerkung über Klappen enthält. In Wirklichkeit sind sie so reich vertreten, dass eine Injektion von der Vena caudalis aus nie gelingt. Ihre Struktur ist überall die gleiche und sehr einfache (Taf. 17 Fig. 5): sie sind nichts als eine Fortsetzung des »Endothelrohres« des engeren Gefäßes in das weitere hinein, öffnen sich also für den in regulärer Richtung austretenden Blutstrom und schließen sich beim Andrange von der anderen Seite her, indem sie einfach zusammengeklappt und gegen die Wandung des größeren Gefäßes gepresst werden. Bei jüngeren Embryonen (z. B. bei 26 mm langen von *Scyllium canicula* oder 32 mm langen von *S. stellare*) fehlen sie noch völlig; später sind sie auch nur zwischen den Venae intercostales und der caudalis (Taf. 16 Fig. 2), ferner zwischen den laterales und den ventrales (Fig. 4), zwischen diesen und der caudalis (Fig. 3), sowie endlich zwischen den aus der Analflosse und der ventralen Schwanzflosse das

[1] F. Leydig, Beiträge zur mikroskopischen Anatomie und Entwicklungsgeschichte der Rochen und Haie. Leipzig 1852. 127 pag. 4 Taf.

[2] Nach Sappey (l. pag. 341 c.) hat Robin in einer älteren, mir nicht zugänglichen Schrift für die Anschwellung (»renflement ou ampoule terminale«) der Lateralvene einige Klappen constatirt, welche den Rückfluss des Blutes aus der Vena caudalis verhindern sollen (vgl. unten pag. 338).

© Biodiversity Heritage Library, http://www.biodiversitylibrary.org/; www.zobodat.at

Blut zurückführenden tiefen Venen einerseits und der Caudalvene resp. den Ventralvenen andererseits (Fig. 1) vorhanden. Den Dorsalflossen fehlen sie also gänzlich[1].

Auf Schnitten sind die Klappen, wie z. B. Taf. 16 Fig. 2 zeigt, nicht leicht zu übersehen, dagegen bedarf es bei der Präparation in toto frischen Materials und etwas größerer Sorgfalt, und dies mag wohl auch den Grund dafür abgeben, dass meine Vorgänger, an die bequemen Verhältnisse bei den höheren Wirbelthieren gewöhnt, sie einfach leugnen. Dazu kommt noch, dass sie nicht so weit in das Lumen der größeren Vene hineinragen und daher leicht als zufällige Faltungen gedeutet werden mögen. Gleichwohl sind es Rohre von derselben Form wie beim Embryo. An den Mündungen der Venae intercostales in die Caudalis sind sie ausnahmslos derart angebracht, dass ihre zarte Wandung vorn und hinten (also in der Längsrichtung des Thieres) in das Endothel des Gefäßes übergeht, sonst aber frei im Inneren derselben schwebt. Sie bilden also eine engere Ellipse in einem weiteren Kreise (Taf. 17 Fig. 6, 7, 11).

Die Configuration der Klappen oder sagen wir besser Rohrventile giebt natürlich auch ein Mittel an die Hand, um über die Richtung des Blutstromes ins Klare zu kommen, wenn directe Beobachtung desselben nicht möglich ist. So sieht man z. B. auf Längsschnitten, dass im hinteren Abschnitte der Ventralvenen, die als lange Canäle die ganze Schwanzflosse durchziehen, in gleichmäßigen Abständen (allerdings in den Antimeren nicht genau einander gegenüber) das Lumen durch Rohre verengt wird, die hinten von der Wand der Vene entspringen und nach vorn frei im Lumen enden (Taf. 16 Fig. 17; im Querschnitte Fig. 15). Offenbar hat man es hier mit Ventilen zu thun, welche den Strom des Blutes in der Richtung von vorn nach hinten unmöglich machen sollen (vgl. unten pag. 341).

Von den Längsgefäßen sind beim erwachsenen Haie und auch schon bei den älteren Embryonen unpaar die Arteria und Vena caudalis, die Arteria spinalis und die dorsale und ventrale Hautvene; letztere freilich nur in einem Theile ihres Verlaufes. Dass die beiden Hauptstämme des Gefäßsystemes von Hause aus paar sind, habe ich bereits in einer früheren Arbeit[2] nachgewiesen. Von den Hautvenen lässt es sich, da ihre Anfänge im Embryo schwer

[1] Über ihr Vorkommen im Rumpfe habe ich keine Beobachtungen angestellt.

[2] l. pag. 307 c.

© Biodiversity Heritage Library, http://www.biodiversitylibrary.org/; www.zobodat.at

zu entdecken sind, zur Zeit nicht beweisen, gleichwohl aber annehmen, zumal sie bei den Rochen in der That fast ganz paar sind. Auch die Arteria spinalis scheint aus der Verschmelzung von 2 Arterien hervorgegangen zu sein. Bei jungen Embryonen (*S. stellare* von etwa 30 mm Länge) fehlt sie wohl noch, und meine Schnitte durch ältere, selbstredend nicht injicirte Embryonen zeigen sie mir entweder gar nicht oder bereits unpaar. Bei *Torpedo* ist sie dagegen deutlich paar. Hier liegen bei einem ziemlich alten Embryo in der Höhe des Spiraldarmes an der Ventralfläche des Rückenmarkes zwei Arterien dicht neben einander; weiter nach hinten am Schwanze in der Höhe der vordersten Rückenflosse ist die Situation noch dieselbe, dann aber rücken sie weiter aus einander und liegen zuletzt — etwa am Anfange der Schwanzflosse — rechts und links fast seitlich vom Rückenmarke. Ich sehe letzteren Umstand für wichtig an, denn man könnte dazu geneigt sein, in der Verbreiterung des Körpers der Rochen den Grund für ein nachträgliches Paarwerden zu suchen; aber alsdann müssten sie gerade da, wo er schmaler wird, nämlich am Schwanze, einander näher rücken. Überdies ist aber bei Erwachsenen die Arteria spinalis in der Höhe der vordersten Rückenflosse und weiter nach hinten unpaar, also wohl aus jenen beiden verschmolzen. Dies dürfte sich demnach für *Scyllium* ähnlich verhalten.

Noch muss ich einiger eigenthümlichen Gefäße erwähnen, die bei keinem früheren Autor Beachtung gefunden zu haben scheinen. Man sieht sie am besten auf Schnitten, wo man in dem Bindegewebe, das zwischen und neben Arteria und Vena caudalis liegt und den Hämapophysencanal ausfüllt, rechts und links meist je ein ziemlich bedeutendes Gefäß antrifft (Taf. 16 Fig. 7 *aras*). Ich habe, so lange ich mich auf das Studium der Schnitte beschränkte, nicht darüber ins Klare kommen können, ob es eine Arterie oder eine Vene war und wie es sich mit seinem Verlaufe eigentlich verhielt. Schließlich ist es mir aber mit Präparation injicirter großer Thiere (*Scyllium*, *Mustelus*, *Centrina*, *Squatina*) zu ermitteln gelungen, dass jede Arteria intercostalis gleich nach ihrem Ursprunge und noch innerhalb des Canales einen kleinen Ast abgiebt, welcher in der Richtung nach vorn verläuft und sich in jenem Bindegewebe verzweigt. Es kommt so eine arterielle Längsbahn zu Stande; sie steht durch zahlreiche Quercanäle mit einer venösen Längsbahn in Verbindung, und von dieser aus gelangt das Blut, wie zu erwarten stand, einfach direct in die Caudalvene. Öffnet man letztere an einem großen Exemplare, so sieht man schon mit der Lupe in der Längslinie,

© Biodiversity Heritage Library, http://www.biodiversitylibrary.org/; www.zobodat.at

welche die Mündungen der Intercostalvenen jedes Antimeres verbindet, auch hier und da kleinere Öffnungen (Taf. 17 Fig. 11 *avas*). Man trifft sie ungefähr in der Mitte zwischen jenen, also nahe den Intercostalarterien, aber durchaus nicht regelmäßig, sondern oft haben mehrere Segmente der Vene nur rechts je eine solche Öffnung, dann wieder links; sind ihrer 2 in einem Segmente vorhanden, so liegen sie nur selten einander genau gegenüber. Oft befindet sich eine da, wo unter ihr, natürlich getrennt durch Bindegewebe, die Arteria intercostalis hinzieht, meist jedoch sind sie vor oder hinter dieser Ebene gelegen. Auch sie scheinen Klappen zu besitzen, jedoch bin ich darüber nicht ins Reine gekommen. Eine Injection von diesen Öffnungen aus gegen den Strom ist mir nur ein einziges Mal gelungen, und dann füllte sich ein ziemliches Stück der Längsbahn desselben Antimeres. Übrigens sind letztere Bahnen durchaus nicht einfache Canäle, sondern bilden förmliche Plexus. — Ich finde nun im Rumpfe ein ähnliches Verhalten vor, und zwar in der Region der Nieren. Hier liegt auf Schnitten rechts und links von der Aorta gleichfalls ein kleiner Längsstamm, dessen aber weder Hyrtl noch Parker noch Sappey Erwähnung thun. Es schien mir, als wenn er hier von Strecke zu Strecke in die beiden großen Pfortadern der Niere, also in die directen Fortsetzungen der Vena caudalis nach vorn zu, münde[1]. Dies würde dem Verhalten im Schwanze entsprechen. Da wir es aber vielleicht nur mit Vasa vasorum zur Versorgung der Hauptgefäße von Rumpf und Schwanz zu thun haben, so würde es beim jetzigen Stand unserer Kenntnisse kaum gestattet erscheinen, aus dem gleichen Verhalten dieser Gefäße in den beiden Körpertheilen irgend welche Schlüsse auf die frühere

---

[1] Parker (pag. 704) findet es seltsam, dass die gebräuchlichen Lehrbücher sämmtlich mit Ausnahme von Rolleston bei den Selachiern die Venae cardinales direct, d. h. ohne Einschaltung des Nierenpfortadersystems, von der Caudalis bis zum Sinus Cuvieri reichen lassen, während doch Jourdain's Bestätigung der älteren Angaben von Jacobson in einer so bekannten Zeitschrift wie die Annales des Sciences naturelles (Tome 12. 1859) erschienen sei. Dem ist in der That so. Sämmtliche Autoren, die nicht etwa gleich Wiedersheim (2. Aufl. pag. 717) die heikle Materie in ganz allgemeiner Fassung darbieten (»es kann ein Nierenpfortadersystem eingeschoben sein«), haben offenbar auf die Autorität von Hyrtl und Stannius hin gehandelt, was um so eher erlaubt schien, als namentlich Hyrtl (l. pag. 314 c. pag. 11) in seinen unrichtigen Angaben merkwürdig bestimmt auftritt. Gegenbaur citirt allerdings in seiner ausführlichen 2. Ausgabe von 1870 Jourdain als Litteraturquelle, aber nur für die Vögel. Auch Pagenstecher, der sonst manchmal Eigenes darbietet, kennt Jourdain nicht. Dasselbe gilt für Owen.

© Biodiversity Heritage Library, http://www.biodiversitylibrary.org/; www.zobodat.at

Ausdehnung der Leibeshöhle nach hinten in den Schwanz hinein zu ziehen (vgl. auch unten pag. 326).

Allgemeine Übersicht über das Circulationssystem im Schwanze der Rochen (incl. *Squatina*).

Ich brauche hier nur die nicht besonders erheblichen Abweichungen vom Typus, als welchen ich für unser Thema die Haie betrachte, namhaft zu machen. Manche von ihnen lassen sich darauf zurückführen, dass die Rochen brachy- und zugleich mehr oder weniger platyur sind, ihren Schwanz kaum als Bewegungsorgan, sondern mehr als Steuer oder auch als Waffe benutzen und daher ihn nicht so stark mit Blut zu versorgen brauchen. Dies gilt namentlich von den Rochen (im engeren Sinne, also *Raja*, *Trygon* etc.), wo er nur wenig mehr als ein Knorpelstab ist.

Die Arterien scheinen, wenn wir von denjenigen absehen, welche in directe Beziehungen zu den Rückenflossen treten[1], in Ursprung und Verlauf keinerlei Besonderheiten darzubieten[2]. Dagegen zeigen, entsprechend dem breiten Querschnitte des Schwanzes, bei *Squatina* die sonst unpaaren Hautvenen die Tendenz paar zu werden und dicht neben einander zu verlaufen. Jedoch ist dies Verhalten bei der ventralen weniger ausgesprochen als bei der dorsalen, und man kann nur von der letzteren sagen, es seien eigentlich 2 Venen, die an einzelnen Stellen ihres Verlaufes durch Verschmelzung unpaar werden. Hingegen treten sie bei den Rochen im Vergleiche zu den Haien an Bedeutung sehr zurück, was sowohl auf der geringen Entwicklung der vertikalen Flossen als auch auf der Gegenwart anderer Hautvenen beruhen mag. An Stelle der zwei Laterales nämlich existiren bei *Raja* vier, und zwar liegt ein Paar dorsal von der Seitenlinie, das andere mehr ventral (Taf. 16 Fig. 10 *vld* resp. *vlv*). Die beiden Längsstämme desselben Antimeres stehen natürlich durch zahlreiche Querzweige in Verbindung und gehen vorn im Rumpfe in einander über (Fig. 14, linkes Antimer). Dies giebt übrigens

---

[1] Hierüber unten pag. 332 Genaueres; es wird sich dort auch ergeben, warum ich *Squatina* nicht mit den Haien, sondern gegen die Systematik mit den Rochen zusammen bringe.

[2] Als Litteraturquelle liegt nur eine ältere Arbeit von Ch. Robin vor: Recherches sur un appareil qui se trouve sur les poissons du genre des Raies (*Raia* Cuv.), et qui présente les caractères anatomiques des organes eléctriques. in: Ann. Sc. N. (3) Tome 7. 1847. pag. 193—302. Taf. 3 u. 4.

© Biodiversity Heritage Library, http://www.biodiversitylibrary.org/; www.zobodat.at

schon Robin (pag. 238 ff.) an und nennt die dorsale »veine latérale accessoire«. Auch Sappey (pag. 21) thut dies[1], ohne freilich seines Vorgängers zu gedenken, und ich stimme hierin Beiden zu. Zwar wollte man als typische Seitenvene diejenige betrachten, welche dicht neben der Seitenlinie verläuft, so geriethe man bei *Raja*, *Torpedo* etc. einigermaßen in Verlegenheit. Denn im größten Theile des Schwanzes stehen beide Venen von der Seitenlinie gleich weit ab (Taf. 16 Fig. 10 und 11), und zwar ist dann die lateroventrale in den eigenthümlichen Hautkiel hineingerückt. Aber bei der Wanderung, welche die Seitenlinie beim Übertritte vom Rumpf auf den Schwanz ventralwärts ausführt, wird sie von der lateroventralen Vene begleitet, indess die laterodorsale weit von ihnen entfernt bleibt (Fig. 9). Zudem liegt die letztere innerhalb der um die Seitenmuskeln gespannten Fascie, die lateroventrale hingegen außerhalb, wie der Seitencanal auch. (Dies Verhältnis ist freilich nur im Rumpfe und im Anfange des Schwanzes deutlich.) Mithin muss man, wie mir scheint, doch die laterodorsale Vene, obwohl sie manchmal an Größe der anderen gleichkommt, als einen Zweig der lateroventralen und diese als die typische Lateralvene betrachten. Merkwürdigerweise aber verlaufen bis an das Ende des Schwanzes nur die beiden laterodorsalen Zweige, während kurz nachdem der Seitencanal eingegangen ist, die lateroventralen sich definitiv mit den ventralen Hautvenen vereinigen (Fig. 12). Wir erhalten also am Ende des Schwanzes[2] von *Raja* ein sehr einfaches Bild (Fig. 13): rechts und links von der Wirbelsäule je einen Seitenmuskel, dorsal und ventral in ziemlich lockerem Bindegewebe je 2 große Gefäße, also ähnlich wie bei *Scyllium*, wo wenigstens im vorderen Theile des Schwanzes (vgl. Taf. 17 Fig. 18) die paar gewordene Dorsalis noch ziemlich groß ist. Wir haben es aber bei *Raja* nicht mit der wirklichen Dorsalis,

---

[1] Für Sappey sind es Lymphgefäße.

[2] Ausdrücklich sei aber bemerkt, dass hier nur von Embryonen die Rede ist; ausgeschlüpfte haben einen ventral nahezu platten Schwanz. Da nun in ihm die Wirbelsäule ventral bis dicht unter die Haut reicht, so können die Ventralvenen erst ganz hinten einigermaßen umfangreich werden. Es scheint übrigens, als wenn auch hier wie bei den Scyllidien das Endstück des embryonalen Schwanzes abgeworfen oder resorbirt wird. Hierauf weist schon J. Wyman (Observations on the Development of *Raja batis*. in: Mem. Amer. Acad. Arts and Sc. Cambridge and Boston (2) Vol. 9 1867 pag. 31—44 1 Taf.) als möglich hin, und bestimmter kann auch ich mich nicht ausdrücken. Eine wortgetreue Wiedergabe der Hauptergebnisse von Wyman's Arbeit (offenbar nach einem Separatum) findet sich in: Ann. Mag. N. H. (3) Vol. 14. 1864. pag. 399—400.

© Biodiversity Heritage Library, http://www.biodiversitylibrary.org/; www.zobodat.at

sondern mit einem Zweige der Lateralis zu thun. Auch *Torpedo* zeigt auf Schnitten nahe dem Schwanzende ein Bild wie *Raja*, mit dem Unterschiede jedoch, dass dort die Schwanzflosse mit ihren Hautgefäßen dazu kommt, welche ja bei *Raja* fehlt. Bemerkenswerth für *Torpedo* ist der Umstand, dass die Trennung der Lateralis in 2 Zweige nicht schon im Rumpfe, sondern erst in der Höhe der hinteren Rückenflosse stattfindet; freilich beginnt der seitliche Hautkiel, in welchen die Lateroventralis hineinrückt, auch erst hier, während er bei *Raja* fast die ganze Länge des Schwanzes einnimmt.

Bei dieser Gelegenheit möchte ich bemerken, dass auch gewisse Haie am Rumpfe ein Paar accessorischer Seitenvenen zeigen. Dies zeichnet und beschreibt schon Sappey. Sein »Squale« besitzt außer der echten Lateralvene (als dem »satellite« der Seitenlinie) mehr ventral davon eine andere, die aber vorn und hinten in jene mündet und, wie ich hinzusetze, offenbar mit der accessorischen Vene der Rochen nichts gemein hat. Ich selbst fand an einem älteren Embryo von *Acanthias* spec., bei welchem sich die Hautgefäße sehr gefüllt zeigten, ebenfalls im Rumpfe eine mehr ventrale Vene, während die eigentliche Lateralis, dorsal von jener gelegen, nach hinten noch weit in den Schwanz hinein sichtbar war. Bei *Mustelus* erwähnt Parker dieser accessorischen Vene nicht, und auch ich finde sie bei erwachsenen Thieren weder hier noch bei *Scyllium*. Dies stimmt zu der Bemerkung von Sappey (l. pag. 341 c. pag. 38): »quelquefois ce tronc latéral n'existe pas«, falls man nämlich das Wörtchen »zuweilen« als gleichbedeutend mit »bei manchen Species von Squale« auffasst (vgl. unten pag. 347). Dagegen habe ich sie bei nahezu reifen Embryonen von *Mustelus vulgaris* allerdings nur als sehr dünne Vene gesehen, aber auch nur, weil sie gleich allen anderen Hautvenen bei den schon dem Tode nahen Thieren mit stagnirendem Blute überfüllt war. Auch *Squatina* hat solche Hilfsvenen, die gleichfalls ventral von der Seitenlinie verlaufen, aber schon in der Höhe der vorderen Rückenflosse ein Ende erreichen, während die eigentliche Lateralis der Seitenlinie bis zum Ende des Schwanzes folgt.

Aus dieser gesammten Darstellung ergiebt sich als Hauptresultat, dass im Schwanze der Rochen (incl. *Squatina*) an größeren Längsvenen kein Mangel ist, dass aber ihre Zurückführung auf einander und auf diejenigen der Haie nicht immer angeht. Constant sind streng genommen für alle Selachier nur die Seitenvenen, während die

© Biodiversity Heritage Library, http://www.biodiversitylibrary.org/; www.zobodat.at

dorsalen und ventralen Stämme je nach der Entwicklung der verticalen Flossen an Bedeutung wechseln.

Ich erwähnte schon oben pag. 320, dass bei Embryonen von *Torpedo* die Arteria spinalis noch paar ist. Von der gleichnamigen Vene habe ich dies nicht bemerkt. Sie ist übrigens bei den Rochen (namentlich bei *Raja*[1], weniger bei *Torpedo* und *Trygon*) von auffälliger Weite (Taf. 16 Fig. 9 *vs*), bildet keinen Plexus und führt (auf Schnitten durch Embryonen und junge Thiere) stets Blut.

Es bleibt mir, um der Unterschiede im Kreislauf bei den Brachyuren und Makruren sämmtlich zu gedenken, noch das Gefäßsystem im Haemapophysencanal zu erörtern übrig. Charakteristisch ist hier die geringe Ausbildung der Arteria und Vena caudalis der Rochen gegenüber den Haien. Während beide Gefäße bei diesen bis an das Ende des Schwanzes deutlich bleiben, ist das bei jenen nur mit der Arterie der Fall. Und auch diese hat wenigstens bei *Raja* eine so schwache Muscularis, dass sie auf Querschnitten (Taf. 17 Fig. 1, 2) histologisch kaum von der Vena caudalis absticht[2]. Und doch hätte sie in dem sehr weiten Knorpelrohre zu ergiebigen Änderungen in der Capacität Spielraum genug! Aber da es weder im Schwanze selbst noch in seinen Flossen ausgedehnte Muskelmassen zu versorgen giebt, so wird der Impuls vom Herzen her wohl ausreichen. — Im Gegensatze dazu ist die Vena caudalis im Anfange des Schwanzes relativ weit (Taf. 16 Fig. 9, 26) und nimmt auch geräumige Intercostalvenen auf. Indessen schon nach kurzem Verlaufe im Canale gestattet sie sich (wenigstens bei *Raja*) allerlei Unregelmäßigkeiten, d. h. rückt einmal nach rechts, dann wieder nach links, trennt sich in 2 mehr oder weniger ungleiche Äste (Fig. 29), wird dann auch wohl wieder auf eine kurze Strecke unpaar und geht endlich noch vor der Region der vorderen Schwanzflosse völlig ein (Fig. 10). An ihre Stelle treten dann functionell die »Vasa vasorum«, bis auch sie verschwinden. Alsdann liegt, überall von lockerem Bindegewebe mit kleinen Bluträumen umgeben, die Arterie mitten im Knorpelcanal, und nun lässt sich auch an kleinen lebenden Exemplaren der Strom in ihr durch die Haut hindurch deutlich wahrnehmen. Kurz vor ihrem Ende wird die Vena caudalis übrigens noch einmal wieder sehr geräumig, liegt dann auch genau median und nimmt sogar noch Intercostalvenen auf. Wer also zufällig nur aus dieser Region einen Querschnitt sähe, würde gar

[1] Auch Robin (pag. 237) erwähnt dies.

[2] Robin (pag. 234) verleiht ihr »des parois très rétractiles«, hat aber merkwürdigerweise die Nebengefäße ganz übersehen.

© Biodiversity Heritage Library, http://www.biodiversitylibrary.org/; www.zobodat.at

nicht auf die Vermuthung kommen, dass mehr nach vorn derartige Absonderlichkeiten existiren.

Im Einklange mit der vergleichsweise geringen Leistungsfähigkeit der Vena caudalis sind die beiden seitlichen Längsgefäße neben ihr auffallend groß. Ich habe sie oben bei den Makruren als Vasa vasorum bezeichnet, und diesen Eindruck machen sie dort und auch bei *Squatina*. Ganz anders bei *Raja*, wo sie ihrer Größe wegen sich leichter studiren lassen. Im Rumpfe liegen sie zwischen den Nierenpfortadern und der Aorta descendens und gleich jenen dorsal von den Arteriae intercostales (Taf. 16 Fig. 25 *aras*). In der Gegend des Afters, hinter dem Ende der Nieren, sind sie ungemein groß (Taf. 17 Fig. 2) und bleiben dies auch, nachdem an Stelle der beiden Pfortadern die Vena caudalis getreten ist. Irgend welche Communication mit der Aorta habe ich im Rumpfe nicht wahrgenommen, indessen waren die Schnitte (durch eine ganz junge, aber bereits ausgeschlüpfte *Raja*) hier nicht besonders gut. Dagegen fand ich vorn im Schwanze ganz deutlich den Zusammenhang mit den Arteriae intercostales in der Art, dass jede von den letzteren kurz nach ihrem Austritte aus der Caudalis einen Zweig zum Längsgefäße der betreffenden Seite abgiebt (Taf. 16 Fig. 26 *ai*). Nach längerem oder kürzerem Verlaufe münden letztere dann in die Vena caudalis (Fig. 28), und zwar, wie schon oben pag. 321 für die Makruren angegeben, nicht zusammen mit den Venae intercostales, sondern ein Stück davon entfernt. Ist dann noch weiter hinten die Vena caudalis ganz verschwunden, so nehmen an ihrer Stelle sie die Intercostalvenen auf, stehen aber auch noch mit den Intercostalarterien in Verbindung und liegen, wie im Rumpfe, dorsal von ihnen (Fig. 31). Wie gesagt, reichen aber auch sie nicht bis ans Ende der Wirbelsäule, so dass sich dort das gesammte venöse Blut in den 4 Hautvenen ansammeln muss (Fig. 12, 13) und in ihnen nach vorn befördert wird.

Der bedeutende Umfang dieser Blutbahnen im Haemapophysencanale legt die Frage nahe, ob sie wirklich als Vasa vasorum aufzufassen sind oder eine andere Function ausüben resp. in der Vergangenheit ausgeübt haben. Da sie sich als Längsstämme durch den Schwanz hindurch in den Rumpf hinein erstrecken, so wäre es immerhin möglich, dass sie irgend wie geartete Derivate der Leibeshöhle darstellten und erst allmählich bei den Makruren zu unbedeutenden Gefäßen, welchen nur noch die Versorgung der Wandungen der beiden Hauptstämme obliegt, herabgesunken sind. So lange indessen nichts Genaueres über sie aus dem Rumpfe be-

© Biodiversity Heritage Library, http://www.biodiversitylibrary.org/; www.zobodat.at

kannt ist, sind solche Muthmaßungen ohne weitere Bedeutung. Ich sehe daher auch davon ab, einen eigenen Namen für sie in Vorschlag zu bringen.

Bei Knochenfischen ist von homologen Bildungen mir aus der Litteratur nichts bekannt geworden. Jedoch beschreibt SAPPEY von *Esox* und *Pleuronectes* einen unpaaren Lymphstamm ventral von der Vena caudalis, der vielleicht irgend wie damit zu thun hat. Auch JOURDAIN (l. pag. 321 c. pag. 343 Taf. 7 Fig. 2) kennt von *Tinca* eine »veine caudale accessoire«. Endlich soll bei *Lophius* nach HOCHSTETTER[1] überhaupt keine Vena caudalis existiren; an ihrer Stelle

---

[1] F. HOCHSTETTER, Beiträge zur vergleichenden Anatomie und Entwicklungsgeschichte des Venensystems der Amphibien und Fische. in: Morph. Jahrb. 13. Bd. 1887 pag. 119—172 Taf. 2—4. Citat pag. 138. — Diese Arbeit gelangte in meine Hände, als ich den Abschnitt über das Venensystem bereits abgefasst hatte, und enthält auch trotz des Titels fast nichts, worauf hier näher einzugehen wäre. Verf. hat die Entwicklung des Venensystems der Selachier an viel zu alten Stadien untersucht und bezieht sich daher für die Subintestinalis etc. auf BALFOUR. Über das Auftreten der Cardinales hat er nichts Näheres. Die Beschreibung der Venen und venösen Räume in der Leibeshöhle, unstreitig werthvoll, verliert leider viel an Interesse, weil ja von Neueren PARKER und SAPPEY denselben Gegenstand mit Erfolg behandelt haben. Eine Vergleichung ihrer Angaben mit den HOCHSTETTER'schen, somit eine kritische Würdigung der letzteren, liegt indessen außerhalb des Planes meiner Arbeit. Die Gefäße im Schwanze erörtert Verf. gar nicht; der Discussion: ob Lymphgefäß, ob Vene, gedenkt er nur unter Berufung auf ROBIN und beschreibt daher auch die Gefäßnetze am Darm etc. (vgl. unten pag. 360) auf Grund von Injectionen schlechtweg als Venen.

Merkwürdig gering ist seine Litteraturkenntnis. So sagt er, er habe über das Venensystem der Selachier »abgesehen von den Beobachtungen, welche JOURDAIN über ihr Nierenpfortadersystem mittheilt, keinerlei Angaben in der Litteratur verzeichnet« gefunden. Nun schrieb aber JOURDAIN im Jahre 1859; es war also von vorn herein anzunehmen, dass doch spätere Arbeiten existirten. Und was hätte nun wohl, um der anderen, rein zoologischen Jahresberichte gar nicht zu gedenken, einem Prosector am anatomischen Institute näher liegen müssen, als den Jahresbericht von HOFFMANN und SCHWALBE zu befragen, wo im 10. Jahrgange 1. Bd. pag. 158 die Arbeit von PARKER über das »venous system« verzeichnet steht! Auch sollte man doch, wenn man über die Entwicklung des Venensystems bei den Elasmobranchiern schreibt, von BALFOUR nicht nur die »Elasmobranch Fishes«, sondern auch die »Comparative Embryology« benutzen. — Am Schlusse giebt Verf. ein »möglichst vollständiges« Litteraturverzeichnis. Dies ist freilich lang genug, aber so durchsetzt mit Druckfehlern und anderen Irrthümern, dass es den einzigen Zweck, den es überhaupt haben kann, nämlich als Quelle zu dienen, unmöglich erfüllen wird. Was nützt z. B. das Citat: »NICOLAI, Isis 1826« oder: »JACOBSON, Isis 1822«, zumal, wenn die Hauptarbeit von JACOBSON nicht aufgeführt wird? Was ferner:

»M. BONNSDORF, Bidrag Till Blodkårlsystemetr jemforande Ana-

© Biodiversity Heritage Library, http://www.biodiversitylibrary.org/; www.zobodat.at

seien »zu beiden Seiten der Wirbelsäule mitten in die Musculatur eingebettet« 2 Venen vorhanden, um das Blut aus dem Schwanze den Nieren zuzuführen. Ich habe, da mir letztere Angabe nicht recht zuverlässig vorkam, selber *L. piscatorius* und *budegassa* daraufhin untersucht und finde, dass in der That die eigentliche Vena caudalis fehlt, dass aber die beiden Ersatzvenen nicht etwa mitten in der Musculatur, sondern im Wirbelcanale selbst liegen und sich ähnlich den oben geschilderten »Vasa vasorum« zu verhalten scheinen. Bei *Lophius* ist der Schwanz stark reducirt, wie schon daraus hervorgeht, dass bekanntlich kein Rückenmark, sondern nur eine allerdings voluminöse Cauda equina in ihm vorhanden ist; vielleicht hängt also die Ausbildung der »Vasa vasorum« mit der Rückbildung des Schwanzes irgend wie zusammen.

Über den Kreislauf in den verticalen Flossen der Selachier.

Ich kann hier Rochen und Haie zusammen abhandeln, da sie keine erheblichen Unterschiede darbieten. Als Typus werden natürlich wieder letztere zu fungiren haben, weil ihre Flossen kräftige Leistungen ausführen und hierzu einer reichlichen Blutzufuhr bedürfen, während sie bei den Rochen zu mehr oder minder bedeutungslosen Anhängseln geworden und theilweise sogar total unterdrückt worden sind.

Die Dorsales und die Analis sind einander fast gleich, und auch in der Caudalis ist im Wesentlichen der Kreislauf ähnlich. Es genügt also zunächst die genauere Betrachtung einer Dorsalis bei den Scylliiden oder Musteliden. In der Litteratur liegt hierüber so gut wie nichts vor. Hyrtl sagt (l. pag. 309 c. pag. 14) von *Torpedo*, die vordere Dorsalis erhalte auf jeder Seite 2, die hintere nur 1 Arterie. »Jene der vorderen bilden zu beiden Seiten der Flosse einen von dem lateralen Flossenmuskel bedeckten Bogen, aus welchem die kleineren

---

tomie Portven 595 temet hoi sadur lota (Act. Soc. scient. fennicae T. III. pag. 571. 1822.«

wenn die Arbeit 1852 erschienen ist, von E. J. Bonsdorff herrührt (fide Carus u. Engelmann) und »Portven-Systemet« von »*Gadus lota*« behandelt? Gleich vielen anderen Citaten hat auch dieses Verf. von Jourdain entnommen, ist aber an den schlimmsten Fehlern darin selber Schuld. M. ist natürlich = Monsieur. Darum sollte auch der Titel einer Arbeit von Guillot nicht lauten: »M. Guillot, Natalis sur un reservoir particulier qui présente« etc., sondern: »Natalis Guillot, Sur un réservoir particulier que présente« etc.

© Biodiversity Heritage Library, http://www.biodiversitylibrary.org/; www.zobodat.at

Äste für die Flosse ausstrahlen, welche . . . . nicht nach der Richtung der Strahlen verlaufen, sondern dieselbe in verschiedenen schiefen Richtungen kreuzen.« Abbildungen giebt er nicht und über die Verhältnisse bei *Raja* schweigt er völlig. Auch Robin lässt hier fast ganz im Stich. Von den neueren Autoren bietet nur Parker eine kurze Bemerkung über die Vena profunda (vgl. unten pag. 335) mit Abbildung dar, während Sappey eine unrichtige Darstellung der oberflächlichen Flossenvenen liefert.

Die Arterien zu und in den Flossen. Schon oben pag. 314 habe ich kurz darauf hingewiesen, dass die Intercostalarterien nicht gleich den Nerven mehr oder weniger schräg, sondern fast senkrecht zur Längsachse des Körpers verlaufen. Dies wird natürlich besonders auffällig im Schwanze, weil dort die Verschiebung der Nerven groß ist (Taf. 16 Fig. 23). Embryologisch lässt sich diese Thatsache leicht erklären, wenn man nur weiß, dass die Spinalnerven viel früher entstehen als die zugehörigen Gefäße[1] und bei der Verschiebung der Flossen längs der Wirbelsäule nach hinten hin passiv schräg gerichtet werden. Unterliegen doch auch die Flossenknorpel, wie ich früher erörtert habe[2], gleichfalls dem Zug nach hinten nur wenig. Es geht daher auch nicht an, den segmentalen Werth einer Flosse aus Zahl und Position ihrer Arterien bestimmen zu wollen, vielmehr haben dabei die Nerven das entscheidende Wort zu reden.

Die Arterien (und im Großen und Ganzen auch die Venen) folgen in ihrem Verhältnisse zu den Halbwirbeln denselben Normen wie die Nerven. Während also im Rumpfe auf jeden Wirbel 1 Arteria intercostalis und 1 gleichnamige Vene kommt — allerdings nur schematisch: für *Torpedo* z. B. giebt Hyrtl pag. 13 an, sie seien nicht symmetrisch gestellt —, verschieben sie sich nach hinten derart, dass im Schwanze auf je 2 Halbwirbel nur 1 Arterie und nur 1 Vene zu rechnen ist, welche regelmäßig mit einander abwechseln. (Statt eingehenderer Beschreibung verweise ich auf die Zeichnung Taf. 17 Fig. 19, wo in Folge ungenügender Injection mit körniger Carminmasse sich lediglich die Arterien gefüllt haben.) Dies ist auch bei *Heptanchus* der Fall; das Resultat spricht also, wie ich leider offen sagen muss, nicht für meine Hypothese von der Werthigkeit der Halbwirbel: ich muss demnach die Zahl der schon früher von mir selbst dagegen geäußerten Bedenken (l. pag. 307 c. Flossen pag. 270) um eines vermehren. Nach dem neuen Befunde charakterisiren sich also

[1] l. pag. 307 c. Entw. Herz. pag. 351.

[2] l. pag. 307 c. Flossen pag. 256.

© Biodiversity Heritage Library, http://www.biodiversitylibrary.org/; www.zobodat.at

je 2 Halbwirbel als eine Einheit, welche einem Ganzwirbel im Rumpfe gleichzustellen ist[1].

Auf ihrem Wege zur Dorsalflosse giebt der Ramus dorsalis der Arteria intercostalis einen Ramulus medullaris zum Rückenmarke ab. Hierüber noch einige Worte zur Ergänzung meiner obigen (pag. 314) kurzen Schilderung. Wie Taf. 16 Fig. 18 zeigt, verlässt die untere Wurzel des Spinalnerven das Rückgrat durch dieselbe Öffnung im Wirbelbogen, welche auch der Vene zum Austritt dient; dagegen haben die obere Wurzel und die Arterie zwei getrennte Pässe, und zwar jene im Intercalarstück, diese hingegen im Bogen selber, etwa in gleicher Höhe mit dem Loche für die Vene[2].

Nach Abgabe des Ramulus medullaris gelangt der Ramus dorsalis wieder näher zur Mittelebene des Schwanzes, von welcher er sich bei seinem Wege um den Wirbelkörper herum entfernt hatte (Taf. 16 Fig. 8), und tritt in die Flosse dicht an der dorsalen Mediane hinein. (Ganz medial liegt allemal die Vene, dann folgt die Arterie, darauf der Spinalnerv; s. Fig. 23.) Sofort gabelt er sich, und zwar verläuft der eine Zweig ziemlich parallel den Knorpeln, der andere

---

[1] Robin (l. pag. 324 c. pag. 233) hat bereits bemerkt, dass bei *Raja* die Arterien und Venen in dieser Weise mit einander abwechseln. Für Selachier finde ich in der Litteratur sonst keinerlei Angaben mehr hierüber, dagegen wohl für Knochenfische. Nämlich C. Vogt (Embryologie des Salmones. Neuchâtel 1842 pag. 234) und schon K. E. v. Baer (Untersuchungen über die Entwicklungsgeschichte der Fische etc. Leipzig 1835 pag. 24) haben an *Coregonus* resp. *Cyprinus* beobachtet, dass Anfangs je 2 Wirbel nur 1 Arterie und 1 Vene in regelmäßiger Abwechslung haben, also genau so wie es bei den Selachiern am Schwanze zeitlebens der Fall ist. Vogt meint auch, es scheine, wenn der Wirbel rechts eine Vene habe, so sei links eine Arterie vorhanden. Vielleicht haben diese Thatsachen nicht bloß eine rein ontogenetische, sondern auch eine phylogenetische Bedeutung.

Hubrecht geht in seiner neuesten Arbeit (The Relation of the Nemertea to the Vertebrata. in: Q. Journ. Micr. Sc. (2) Vol. 27 pag. 605 ff.) auch auf die hinteren und vorderen Wurzeln der Spinalnerven ein (pag. 627) und möchte sie auf Grund der Beobachtungen Anderer an *Amphioxus* und an Cyclostomen für ursprünglich selbständige Nerven angesehen wissen. Er nimmt also, auch ohne meine früheren Angaben über die Selachier zu kennen, eine Position ein, die mir nicht mehr haltbar erscheint.

[2] Ich gab dies schon in der früheren Arbeit über die Flossen pag. 266 an, konnte jedoch damals nur Ein »Gefäß«, nämlich das arterielle, constatiren. Johannes Müller (Vergl. Anat. d. Myxinoiden 3. Forts. Gefäßsystem pag. 291) lässt die Arterien »durch die Foramina intervertebralia am ganzen Rückgrat eindringen«. Hyrtl (l. pag. 309 c. pag. 29) begnügt sich mit der Bemerkung, am Rumpfe seien die Eintrittsstellen der Arterien nicht die »Austrittslöcher der Rückenmarksnerven«.

© Biodiversity Heritage Library, http://www.biodiversitylibrary.org/; www.zobodat.at

senkrecht darauf (Fig. 24). Einige von ihnen lassen sich an reichlich injicirten Exemplaren[1] direct bis nahe ans Ende der Flosse, weit in ihren häutigen Theil hinein, verfolgen (Fig. 24). Sie bleiben dann natürlich dicht neben der dorsalen Mediane. Dagegen durchsetzen die meisten, um die Musculatur an der Basis der Flosse zu speisen, letztere in der Quere und sind in Folge davon nur kurz (Fig. 7). Von Interesse ist die ungemein starke Versorgung dieser Muskeln, die mir an meinen Präparaten stets viel auffälliger gewesen ist, als bei den Rumpfmuskeln, welche doch gewiss mehr zu leisten haben. Bekanntlich liegen in der Flosse wie die Knorpel so auch die Myotome einander nahezu parallel; nur die vorderen und hinteren sind unbedeutender und liegen auch mehr schräg zur Richtung der anderen. Jedes Myotom nun ist arteriell von seinem Nachbar an der Oberfläche völlig getrennt, in der Tiefe hingegen (also näher der Mediane zu) greifen die Arterienzweige von dem einen auf das andere über, was übrigens auch die feinen Venen thun. In jedem Myotome wiederum laufen die feinen Arterien theils parallel der Richtung der Fasern, theils quer darauf, und so entsteht ein dichtes und äußerst zierliches Maschenwerk, von dessen Configuration meine Zeichnung (Taf. 17 Fig. 3) nur eine gar schwache Vorstellung gewährt. Aus diesen Capillaren tritt das Blut in die Venen über. Man kann dies Verhalten auch so ausdrücken, dass man sagt: jedes Myotom stellt einen schiefen Kegel dar, dessen elliptische Basis sich an derjenigen der Flosse befindet, während die abgestutzte Spitze weiter distal dem Knorpel anliegt; von innen nach außen durchsetzen ihn Arkaden von Gefäßen, welche das Blut nach ganz kurzem Verlaufe aus den Arterien in die Venen leiten. An der Spitze des Kegels hat eine starke Schlingenbildung statt, auch sieht man feine Gefäße in weitem Bogen von einem Myotom zum anderen übergreifen (Taf. 17 Fig. 4).

Die Anzahl der Intercostalarterien, welche eine Flosse versorgen, ist keineswegs constant, schwankt aber lange nicht so stark wie es bei den Spinalnerven der Fall ist. Denn arterielle Collectoren kommen nicht vor; überhaupt kann man nur am vorderen und hinteren Ende der Flosse darüber im Unklaren sein, ob noch 1 oder 2 Arterien Zweiglein hineinsenden. So ergiebt sich (Taf. 16 Fig. 24) für *Scyllium canicula* bei der Vorderflosse die Zahl von 4 Arterien,

[1] Bei schwächerem Drucke füllen sich diese Zweige nicht, sondern alle Injectionsmasse strömt durch die Muskelgefäße.

© Biodiversity Heritage Library, http://www.biodiversitylibrary.org/; www.zobodat.at

während die 12—13 Knorpelstrahlen nur 3 Neurotomen entsprechen; für die Analis zähle ich 6—7 Arterien, und dies stimmt zu den 26—27 Knorpeln. Bei *Mustelus* habe ich in die hintere Dorsalis 5—7 Arterienäste hineintreten sehen.

Die beiden Antimeren jeder Flosse sind arteriell einander ganz gleich. Ich erwähne dies ausdrücklich, weil es bei den Venen nicht der Fall ist, und füge auch gleich die Einschränkung hinzu, dass diese Symmetrie nur für die Makruren Geltung zu haben scheint. Denn bereits bei *Squatina* findet eine ganz merkwürdige Abweichung statt, welche an den Verlauf der Venen erinnert. Während nämlich der vordere Theil der Flossenmusculatur in der gewöhnlichen Weise sein Blut empfängt, ist für den hinteren Theil, sowie für beinahe den gesammten häutigen Abschnitt der Flosse gemeiniglich die Arterie nur Eines Antimeres bestimmt, während die entsprechende des anderen Antimeres verhältnismäßig unbedeutend ist (Taf. 16 Fig. 22). In der Flosse selbst schlägt die Ader, welche bis dahin mehr oder weniger schräg nach hinten zog, den entgegengesetzten Weg ein und beschreibt dabei im häutigen Theile einen großen Bogen, welcher dem der Vena postica (s. unten pag. 333) ziemlich parallel gerichtet ist (Fig. 21). Die Varianten im Verlaufe dieser Arteria postica sind sehr zahlreich. Denn nicht nur, dass sie in der Vorderflosse links, in der Hinterflosse rechts und in der Schwanzflosse wieder links sein kann (Fig. 22; oder auch in beliebiger Weise anders; eine Regel habe ich nicht aufgefunden), so kommt es auch vor, dass in ein und derselben Flosse die Arterie zum linken, die Vene hingegen zum rechten Antimere gehört und umgekehrt (Fig. 21). Endlich gehört die Arteria postica nicht immer zu demselben Metamere, so dass auch der Abstand zwischen denjenigen der beiden Flossen um 1 Metamer schwanken kann[1].

Ähnlich wie *Squatina* verhält sich auch *Torpedo* (Taf. 17 Fig. 16), nur scheinen hier die Unregelmäßigkeiten noch zuzunehmen. Von der Art *ocellata* fand ich nach Untersuchung mehrerer junger und alter Exemplare, dass die Arteria postica der hinteren Flosse die 7., 8. oder 9. hinter derjenigen der vorderen ist, dass sie also, um in den häutigen Theil zu gelangen, je nach dem Individuum ganz verschiedene Wege einschlagen muss. Natürlich variirt auch hier das Antimer, von welchem sie ausgeht, auch erfolgt ihre Kreuzung mit der

[1] In der Regel ist die Arterie der hinteren Flosse die 8. nach derjenigen der vorderen. Leider kann ich aber, wie schon früher (l. pag. 307 c. pag. 278) erwähnt, den Namen der Species von *Squatina* nicht angeben.

© Biodiversity Heritage Library, http://www.biodiversitylibrary.org/; www.zobodat.at

Vena postica in verschiedenen Höhen der Flosse. Vielleicht lassen sich alle diese Besonderheiten darauf zurückführen, dass die Basis der Flosse verhältnismäßig schmal ist, so dass im Embryo leicht Verbindungen der hier nahe neben einander und noch dazu theilweise ziemlich schräg verlaufenden Arterien stattfinden können und so ursprüngliche Nebenbahnen zu Hauptbahnen werden.

Nicht viel anders scheint die arterielle Versorgung bei *Raja* zu geschehen. Hier verlaufen in der Flosse selber die Arterien sehr schräg von vorn nach hinten, also im Wesentlichen wie bei den Haien. Ich habe aber trotz aller Mühe keine recht befriedigenden Injectionen von der Arteria caudalis aus erhalten können; in der Regel geht die Masse schon ganz im Anfange des Schwanzes in die Venen über und füllt die Venen der Flossen, so dass die Arterien, vom Blute verstopft, kein Blau mehr aufnehmen. Aus diesem Grunde kann ich über die Ungleichheiten zwischen den beiden Antimeren im Einzelnen keinen genügenden Aufschluss geben und constatire nur, dass sie auch hier vorhanden sind.

Die Venen in und von den Flossen. Wir haben hier wie bei den Körpervenen überhaupt zwei Arten zu unterscheiden: die oberflächlichen oder Hautvenen und die tiefen. Jene beschränken sich auf die schon oben pag. 316 erwähnten Bögen — ich bezeichne sie als Venae circulares — welche sich an der Basis der Flossen hinziehen und vorn wie hinten sich zur unpaaren dorsalen (bei der Analflosse natürlich ventralen) großen Hautvene vereinigen. Sie sammeln das Blut aus der gesammten Haut der Flosse (Taf. 16 Fig. 7, 23, 24, Taf. 17 Fig. 17, 18 *vcirc*). In dem Endtheil derselben, da wo sie nur noch aus den Hornfäden und der Haut besteht und vergleichsweise durchsichtig ist, verlaufen die aus den Capillaren hervorgehenden kleinen Venen ziemlich parallel zu der Richtung der Knorpel, treten aber dann sämmtlich in eine größere Quervene — ich nenne sie Vena postica, in den Figuren *vp* — ein, welche am Hinterrande der Flossenbasis sich zu einem kleinen Behälter erweitert und mit der Circulärvene zusammenhängt. In dieses Reservoir, an welchem ich aber keinerlei Klappen oder Vorrichtungen zur Aufstauung des Blutes gefunden habe, mündet eine zweite Quervene (Taf. 16 Fig. 23 und 24 *vp'*), welche am distalen Rande der Knorpel nach vorn verläuft und das Blut aus diesen sowie überhaupt aus den centralen Theilen der Flosse sammelt. Sie scheint, wie alle Venen, individuellen Schwankungen zu unterliegen; wenigstens habe ich sie nicht immer durch Präparation deutlich machen

© Biodiversity Heritage Library, http://www.biodiversitylibrary.org/; www.zobodat.at

können. Im Gegensatze zur stets unpaaren Vena postica ist sie wohl immer wenigstens im vorderen Theile der Flosse paar.

Mit dem Behälter steht endlich eine dritte Vene in Zusammenhang, die aber in der Tiefe verläuft und ebenfalls unpaar ist. Diese Vena profunda (Taf. 16 Fig. 21, 23, 24 *vprof*) nimmt das Blut aus den Flossenmuskeln auf und erstreckt demgemäß ihre Hauptzweige ziemlich parallel denselben. Eigentlich sollte jede Flosse so viel tiefe Venen haben wie sie Arterien empfängt, denn beides sind ja die directen Fortsetzungen der Intercostalgefäße, mithin metamerer Natur. Indessen hat jede Dorsalis nur eine einzige, die Analis je nach der Ausdehnung 2—4 und die Caudalis gleichfalls mehrere derartige Venen. Die übrigen, ihr von Hause aus gleichwerthigen Intercostalvenen verhalten sich so, als wenn keine Flosse existirte, d. h. sie sind nur für den Stamm, nicht aber für die Flosse vorhanden. Dies gilt auch für diejenige Vene, welche in demselben Metamer wie die Flossenvene, aber in dem anderen Antimere verläuft (Taf. 16 Fig. 7). Anfänglich hat mich dieser Umstand einigermaßen überrascht, und ich glaubte, vielleicht bei der Präparation die andere Vene zerstört zu haben. Indessen ist in der That die Vena profunda nur in dem einen Antimer entwickelt und greift natürlich in der Nähe der Flossenbasis (Fig. 7) mit einem Zweige auf das andere hinüber. Dies thun aber auch manche Venen in der Flosse selbst, indem sie die mediane Scheidewand durchbohren. Auch die Vena postica liegt, wie Schnitte lehren, meist nicht genau in der Mediane [1].

Es schien mir nicht ohne Interesse zu ermitteln, ob die Asymmetrie der Vena profunda bei ein und derselben Species oder auch nur bei den sämmtlichen verticalen Flossen eines Individuums constant sei. Derartige Freilegungen der Vene sind, da sie auf beiden Antimeren geschehen müssen, recht mühsam und das Resultat ist noch dazu einfach gewesen: die Einrichtung ist regellos. Bei einem *S. canicula* war die Vene in der vorderen Dorsalis links, in der hinteren rechts; bei einem anderen Exemplare lagen beide rechts; bei einem dritten die vordere rechts, die hintere links etc. Von 9 Individuen hatten sie 7 in der Vorderflosse links, 2 rechts, von 6 unter ihnen 3 in der Hinterflosse rechts, 3 links. Bei *Mustelus*

[1] In meiner ersten Arbeit über die Flossen habe ich sie auf Taf. 16 Fig. 11 abgebildet und von ihr pag. 237 erwähnt, zu ihrer Bildung trete ein rechter und ein linker Ast zusammen. Dies bezieht sich auf die beiden Bogen der Vena circularis.

© Biodiversity Heritage Library, http://www.biodiversitylibrary.org/; www.zobodat.at

lag bei einem Exemplare in der vorderen Dorsalis die Vene rechts, in der hinteren und in der Analis dagegen links. Ein anderes hatte in der Hinterflosse die Vene rechts, ein drittes wieder links.

Eben so wenig herrscht Constanz im Verhältnis der Vena profunda zu den Knorpeln der Flosse. Mitunter verläuft sie von einer Dorsalis nach der Vena caudalis zu um ein Metamer weiter nach vorn als gewöhnlich[1]. Vielleicht ist das so zu erklären, dass im Embryo noch sämmtliche Intercostalvenen einer Flosse in gleicher Weise bei der Abfuhr des Blutes aus ihr betheiligt sind und dass erst allmählich eine von ihnen die Oberhand gewinnt. Warum dies überhaupt geschehen muss und nicht lieber sämmtliche Venen gleiche Rechte haben, dafür weiß ich keinen Grund anzugeben. A priori würde Niemand das wirklich bestehende Verhältnis ahnen können. Da es aber auch bei *Heptanchus* sich genau in derselben Weise vorfindet, so muss es wohl eine uralte Einrichtung bei den Selachiern sein[2].

Von der oberflächlichen Circulärvene jeder Flosse geht jederseits wenigstens 1 Zweig quer oder etwas schräg ab- resp. aufwärts zur Vena lateralis des betreffenden Antimeres (Taf. 16 Fig. 7, 11, Taf. 17 Fig. 17 *vl*). Auch hierin herrscht keinerlei Regel. Sappey zeichnet für die vordere Rückenflosse seines »Squale« 3 solche Querzweige und lässt zugleich die Vena postica vorn und hinten in die Circularis münden. Letzteres ist entschieden ein Irrthum, überhaupt macht die ganze Abbildung, so weit die Flosse in Betracht kommt, keineswegs den Eindruck einer genauen Copie von der Wirklichkeit. Im Texte pag. 39 behauptet er, die Vena postica — für ihn wie alles Übrige natürlich ein Lymphgefäß — sei in beiden Antimeren vorhanden, was ich gleichfalls bis auf Weiteres bezweifeln muss.

Eine kurze Darstellung liefert Parker von der Vena profunda der Rumpfdorsalis bei *Mustelus*. Er sagt pag. 720, die dorsale unpaare Hautvene zerfalle am Hinterrande der Flosse in die zwei Zweige,

---

[1] So habe ich bei *S. canicula* gefunden, dass die Vena profunda der hinteren Dorsalis die 12. oder 13., ja sogar die 14. Intercostalvene hinter derjenigen der vorderen ist.

[2] Ich hätte hiermit gern die Verhältnisse in der Rückenflosse der Cetaceen verglichen. In der Litteratur fand ich darüber nichts, aber Herr Prof. Max Weber in Amsterdam untersuchte auf meine Anfrage in zuvorkommendster Weise eigens einen *Lagenorhynchus albirostris* und erlaubte mir auch das Resultat zu veröffentlichen. Danach begleiten die Intercostalvenen durchweg die Arterien und verrathen keinerlei Asymmetrie, also kann von einer Analogie zwischen Cetaceen und Selachiern in diesem Punkte keine Rede sein. Allerdings ist auch die Rückenflosse der Wale eine bloße Hautbildung und entbehrt des Skelettes durchaus.

© Biodiversity Heritage Library, http://www.biodiversitylibrary.org/; www.zobodat.at

welche die Circulärvene bilden, und in einen dritten, welcher in der Tiefe abwärts ziehe und sich bei dem einzigen hierauf untersuchten Exemplare in die linke Nierenpfortader ergieße. Er hat demnach die Asymmetrie der Vena profunda wohl bemerkt und nur ihre Zufuhrwege aus der Flosse selber übersehen. Von der hinteren Dorsalis giebt er gar nichts darüber an.

Den Haien, welchen die obigen Darlegungen gelten, schließen sich *Squatina* (Taf. 16 Fig. 21) und *Torpedo* (Taf. 17 Fig. 16) an, mit dem Unterschiede jedoch, dass bei *T.* im Einklange mit der enormen Entwicklung der Hautgefäße überhaupt (vgl. oben pag. 323) die Venae circulares bei Weitem das meiste Blut aus der Flosse wegschaffen und der Vena profunda nicht viel zu thun übrig lassen. Letztere ist aber hier darum nicht etwa weniger regellos als bei den Haien. Bei einem sehr kleinen Exemplare von *T. marmorata* fand ich übrigens unerwarteterweise einmal die Venae profundae der beiden Dorsales paar.

Eigenthümlich verhält sich *Raja*, was aber verständlich wird, wenn man überlegt, dass in der Höhe der Flossen die Vena caudalis bereits eingegangen ist (vgl. oben pag. 326). Da wird dem Blute aus den Flossen kaum ein anderer Weg übrig bleiben, als aus den Venae posticae und circulares in die großen Hautvenen überzugehen. In der That sind diese geräumig genug. Der Behälter am Hinterrande jeder Flosse, der bei den Haien verhältnismäßig klein ist, dehnt sich hier in dem Hautlappen, welcher die eigentliche Flosse mit dem Stamme verbindet, weit nach hinten aus und kann daher viel Blut fassen. Mehrere Male habe ich bei der Injection von einer Vena laterodorsalis aus bemerkt, dass die auf der Seite liegenden Flossen sich sofort aufrichteten, obwohl der Druck nicht besonders groß war. Mithin besteht bei *Raja* die Möglichkeit, durch Aufstauung des venösen Blutes in den Hautbehältern auch ohne Zuhilfenahme der Musculatur die Flossen senkrecht zu stellen; ob sie aber unter normalen Umständen auch benutzt wird, weiß ich nicht, wie ich denn ebenfalls hier keinerlei Vorrichtung zur Aufstauung des Blutes gesehen habe. Leider sind mir, wie schon oben erwähnt, Schnittserien durch injicirte Exemplare von *Raja* nicht gelungen; auch stellen sich dem Präpariren von feinen Venen hier größere Schwierigkeiten entgegen als bei den Haien. Ich kann daher die völlige Abwesenheit der Venae profundae, welche natürlich in die »Vasa vasorum« münden würden, selber nicht für bewiesen halten, sondern nur vermuthen.

© Biodiversity Heritage Library, http://www.biodiversitylibrary.org/; www.zobodat.at

2. Über das sogenannte Lymphgefäfssystem der Selachier.

Im ersten Abschnitte habe ich eine Anzahl von Gefäßen, vornehmlich solche, die in oder nahe der Haut verlaufen, als Venen beschrieben, und es wird sich jetzt darum handeln, klar zu legen, dass wir es wirklich mit solchen und nicht mit Lymphgefäßen zu thun haben. Als ich mich mit der Untersuchung der Circulation bei den Selachiern zu beschäftigen anfing, war ich sehr erstaunt darüber, dass so große Venen, wie z. B. die Laterales, bisher der Aufmerksamkeit hatten entgehen können: erst später sah ich, dass sie in allen Hand- und Lehrbüchern unter dem Capitel Lymphsystem aufgeführt werden. Parker hat, wie er auf pag. 716 constatirt, an sich die gleiche Erfahrung gemacht.

Was ist nun bisher im Allgemeinen als Lymphgefäß, was als Vene angesprochen worden, und worauf stützt sich diese Unterscheidung? Die erste Frage ist leichter zu beantworten als die zweite. Stannius[1] kennt als Venen, abgesehen von denen an den Eingeweiden und am Kopfe, die uns hier vorläufig nicht angehen, nur die Caudalis mit ihren beiden Fortsetzungen im Rumpfe, sowie die Intercostalvenen[2]. Als Lymphgefäße betrachtet er dagegen (pag. 252 ff.), wiederum abgesehen von denen der Eingeweide und des Kopfes, »Längsgefäße im Canalis spinalis«, ferner die »zwei Seitenlängsstämme« (unsere Laterales), welche durch Quergefäße mit »mehreren mehr dorsal gelegenen Längsgefäßen« (unseren Venae dorsales) in Verbindung stehen; ferner einen »unpaaren epigastrischen Längsstamm«, den ich nach der kurzen Beschreibung nicht recht unterzubringen weiß; endlich »untergeordnetere oberflächliche Längsstämme«, wohin z. B. die Circulärvenen der Flossen gehören. Diese Darstellung findet sich in den bekannten Lehrbüchern von Owen, Wiedersheim und Gegenbaur wieder und ist ohne Zweifel aus Stannius geschöpft. Auch H. Milne Edwards[3] hält sich im Wesentlichen an Stannius, fügt aber vorsichtig hinzu, das Lymphgefäßsytem der Fische bedürfe in mehreren Punkten noch sehr der Aufklärung. Der Lymphstämme der Haut seien im Wesentlichen nur drei, nämlich ein

[1] Herm. Stannius, Handbuch der Anatomie der Wirbelthiere. 2. Aufl. Berlin 1854. 1. Buch. Die Fische. pag. 246 ff.

[2] Nach unserer Nomenclatur; er nennt sie »Venen der Rumpfwandungen«, während seine Vertebrales posteriores jetzt als Cardinales bezeichnet werden. Eine ausführliche Synonymie der Venen giebt Parker.

[3] H. Milne Edwards, Leçons sur la physiologie et l'anatomie comparée de l'homme et des animaux. Paris. Tome 4. 1869. pag. 471 ff.

© Biodiversity Heritage Library, http://www.biodiversitylibrary.org/; www.zobodat.at

medio-ventraler und zwei laterale. Die beiden letzteren beschreibt er, was übrigens auch STANNIUS thut, unter Anlehnung an HYRTL, hat jedoch eine uns interessirende Anmerkung (pag. 472), die ich bei ihrer Kürze wörtlich citire: »Dans ces dernières années, on a même élevé des doutes sur la nature de quelques parties qui sont généralement attribuées à ce système de vaisseaux. Ainsi M. ROBIN a trouvé du sang dans le vaisseau latéral chez les Raies et les Squales, circonstance qui l'a porté à croire que ces organes ne sont que des vaisseaux veineux[1], et je dois ajouter que M. NATALIS GUILLOT en étudiant le vaisseau latéral chez des Carpes vivantes, en a vu sortir du sang; mais M. HYRTL a reconnu que, dans la plupart des cas au moins, ce même vaisseau ne renferme qu'un liquide séreux.«

Obwohl also MILNE EDWARDS zwei Autoren namhaft macht, welche in den Lateralgefäßen Blut gefunden haben, so gilt ihm doch die Autorität HYRTL's mehr. STANNIUS seinerseits hat offenbar ROBIN's Arbeit nicht gekannt, sonst würde er vielleicht in seinen Angaben schwankend geworden sein.

Was aber hat HYRTL dazu veranlasst, die Lateralgefäße und mit ihnen natürlich auch die übrigen Längsstämme in der Haut für Lymphgefäße anzusehen? In seiner Arbeit[2] aus dem Jahre 1843, die freilich nur über Knochenfische handelt, beschreibt er zunächst ihren Caudalsinus[3], d. h. den paaren Behälter in der Schwanzflosse, welcher mit der Vena caudalis in Zusammenhang stehe und vielleicht

---

[1] CH. ROBIN, Note sur le système sanguin et lymphatique des Raies et des Squales. in: Journ. l'Institut. Tome 13. 1845. pag. 452.

[2] J. HYRTL, Über die Caudal- und Kopf-Sinuse der Fische, und das damit zusammenhängende Seitengefäß-System. in: Arch. Anat. Phys. Jahrg. 1843. pag. 224—240. Taf. 10 u. 11.

[3] Derselbe ist wahrscheinlich den paaren Ventralvenen im Schwanze der Selachier (vgl. oben pag. 316) homolog, obwohl diese bestimmt nicht contractil sind und sich über eine viel größere Anzahl Metamere erstrecken. Auch SAPPEY scheint (l. pag. 341 c. pag. 38) dies für das »renflement ou ampoule terminale« der Seitenvenen, mittels dessen diese in die Vena caudalis münden sollen, anzunehmen.

HYRTL sagt nicht, ob das Caudalherz der Aale ebenfalls ein Lymphbehälter sei. Nach OWEN (l. pag. 314 c. pag. 465) enthält es Blut »and some affirm, also lymph«. SAPPEY schätzt (pag. 47) die Anzahl seiner Pulsationen auf 84—88 in der Minute und hält es für total verschieden von den Caudalampullen der anderen Knochenfische, da diese in Folge des Mangels an quergestreiften Muskeln nicht contractil seien. Ich selbst habe an einem jungen *Conger* 100—150 Schläge in der Minute gezählt, aber sie waren sehr unregelmäßig und setzten oft ganz aus. Der Inhalt war makro- und mikroskopisch unzweifelhaft Blut.

© Biodiversity Heritage Library, http://www.biodiversitylibrary.org/; www.zobodat.at

contractil sei. Da er nach dem Herauspräpariren aus dem Körper kein Blut, sondern nur »einige Tropfen eines wasserklaren Serums« enthalte, so sei er kein Blutbehälter. In ihn münden nun die beiden Seitengefäße, und bei Injectionen von einem der letzteren aus lasse sich leicht das ganze Venensystem, ja sogar ein Theil des Arteriensystemes füllen. Gleichwohl seien auch die Seitengefäße keine Bluträume, denn sie enthalten ebenfalls nur »klare, wasserhelle« Flüssigkeit.

Dieser Behauptung steht für die Selachier zunächst diejenige Robin's[1] aus dem Jahre 1867 gegenüber. Robin giebt nämlich unter Hinweis auf seine älteren, mir leider nur theilweise zugänglich gewesenen Schriften über denselben Gegenstand an, er habe anfänglich das Seitengefäßsystem auch für lymphatisch gehalten, sei aber schon 1845 ganz davon zurückgekommen[2]. »Il s'est assuré que, dans l'état normal, ces vaisseaux contiennent du sang, et ne sont réellement que des veines«. Auch Parker sagt ausdrücklich von seinem System der Hautvenen (pag. 720): »as far as my experience goes the vessels in question invariably contain blood«, wobei ihm nur der Irrthum unterläuft, dass er Robin für einen Vertreter der falschen Ansicht hält. Meine eigenen Beobachtungen endlich über den Kreislauf in den Hautgefäßen haben Folgendes ergeben.

Die großen Haie sind gänzlich undurchsichtig, bei jungen *Scyllium canicula* und *Mustelus* (diese sind wegen ihrer dünneren Haut vorzuziehen) ist eigentlich auch nur in den Flossen Blut zu erkennen. Man sieht hier die Vena postica angefüllt und kann auch unter Umständen den Strom in ihr verfolgen. Bei Injectionen in die Arteria caudalis füllen sich in der Flosse zunächst die Arterien und dann erst bläut sich die Vena postica. Es ist also keinem Zweifel unterworfen, dass wir es mit einer Vene zu thun haben. Ich muss hier aber gleich eines Umstandes gedenken, der vielleicht den Schlüssel zu Hyrtl's Befunden an den Seitenvenen liefert. Überlässt man nämlich junge *S. canicula* in einem Bassin sich selbst, so kann man, wie schon gesagt, in den Venae posticae sämmtlicher Flossen — die paaren besitzen sie auch — das Blut deutlich roth durchschimmern sehen. Allerdings zeigt manches Individuum mehr, manches weniger

---

[1] Ch. Robin, Mémoire sur l'anatomie des lymphatiques des Torpilles comparée à celle des autres Plagiostomes. in: Journ. Anat. Phys. Tome 4. 1867. pag. 1—34. Taf. 1—3.

[2] Note de M. Robin, présentée par M. Edwards. in: Compt. Rend. Tome 21. 1845. pag. 1282.

© Biodiversity Heritage Library, http://www.biodiversitylibrary.org/; www.zobodat.at

Blut. Reizt man nun die Thiere zu lebhaften Bewegungen, so dauert es oft gar nicht lange (einige Minuten), bis die Venen anscheinend blutleer sind. Erst nach 10—15 Minuten der Ruhe ist die rothe Farbe wiedergekehrt. Bei ruhigem Schwimmen hingegen behalten die Venen ihr Blut; auch haben in der Ruhe oft die Venen beider Brustflossen nicht den gleichen Inhalt. Aus all diesen Thatsachen geht hervor, dass diese Gefäße zu Zeiten voll Blut, zu anderen dagegen blutleer sind. Ist Letzteres der Fall, so enthalten sie immer noch Flüssigkeit, da ja aus den umliegenden Geweben durch die zarte Wandung solche in sie hinein diffundiren muss. Würde man aber dann das Gefäß anschneiden, so gelangte man ohne Weiteres bei Prüfung des Inhaltes zum Schlusse, es sei ein Lymphgefäß, während es doch eine momentan blutleere Vene ist. Diese Überlegung gilt natürlich auch für die Lateralvenen. So habe ich selber bei einem großen chloroformirten Exemplare von *S. canicula* aus den Hautvenen — auch aus einer Lateralis — absolut keine Flüssigkeit gewonnen; erst nach Erholung aus der Narkose zeigte sich in den durchschnittenen Muskeln Blut. Mithin sind auch Hyrtl's an sich richtige Angaben nicht für seine Folgerungen beweiskräftig[1].

Bei Embryonen ist die Haut durchsichtig genug, um Beobachtungen des Kreislaufes an einigen Stellen zu gestatten. So z. B. in der Vena profunda der Dorsales, wo ich bei einem 25 mm langen *S. canicula* die Richtung des Stromes deutlich sah. Bei demselben Embryo führten die Laterales kein Blut und existirten die Hautvenen in den Rückenflossen noch nicht. An einem anderen Embryo constatirte ich jedoch, dass der Strom des Blutes in der Lateralvene von hinten nach vorn geht[2], und dies war auch in den (ventralen

---

[1] Hyrtl sagt speciell von der Lateralis eines quer durchschnittenen *Esox* oder *Salmo:* »Trocknet man die Schnittfläche ab, und streift mit dem Finger längs der Seitenlinie herunter, so quillt aus der Durchschnittsöffnung des Seitengefäßes ein klarer, wasserheller Tropfen, der sich unter dem Mikroskope bei 360 Lin. Vergrößerung wie der Inhalt des Caudalsinus verhält. Bei Thieren, die außer dem Wasser abstanden, enthält das Gefäß häufig Luft und gar keine oder sehr wenig Flüssigkeit« (pag. 232). Dies berechtigt aber doch keineswegs zur Deutung der Vene als Lymphgefäß.

[2] Hyrtl findet es pag. 239 »sonderbar, dass das vordere und das hintere Ende des Seitengefäßes mit dem Venensysteme sich verbindet, da der Strom seines Inhaltes nach entgegengesetzten Richtungen stattfinden, und in der Länge des Seitengefäßes ein Punkt existiren muss, von wo aus die vor- und rückwärts gehende Strömung beginnt«. Das anatomische Factum ist richtig (vgl. oben pag. 316), die Folgerung aber kann ich nicht ohne Weiteres annehmen. Wie überall so ist es auch hier misslich, sich ohne directe Beobachtung eine

© Biodiversity Heritage Library, http://www.biodiversitylibrary.org/; www.zobodat.at

oder eigentlichen) Laterales ausgeschlüpfter, noch leidlich durchsichtiger Exemplare von *Raja punctata* der Fall[1]. Auch die Circulärvenen der Flossen enthielten hier und bei den Embryonen von *S. catulus* Blut. Rechnet man dazu noch, dass man auf Schnitten die großen Hautgefäße stets mehr oder weniger voll Blut findet, so kann, glaube ich, kein Zweifel über das Endresultat bestehen.

Hiernach sind die Hautgefäße der Selachier keine Lymphgefäße, sondern Venen. Zu diesem Schlusse war ich schon im Winter 1885/6 gelangt, bevor noch die Arbeit PARKER's selbst in ihrer vorläufigen Gestalt (Proc. R. Soc. London Vol. 40 pag. 472 ff.) in meine Hände gerieth. Indessen bald wurde ich durch eine auffällige Notiz im Zool. Jahresberichte f. 1880. IV. pag. 57 stutzig gemacht, auf die ich bei Durchforschung der Litteratur stieß. SAPPEY habe — so referirt CARUS in dankenswerther Weise — durch eine besondere chemische Methode bei den Plagiostomen nicht nur Lymphgefäße, sondern auch ungeheuere Mengen von Lymphherzen entdeckt. Hatte SAPPEY wirklich greifbare anatomische Kennzeichen für Lymphgefäße aufzufinden gewusst? Sein wohlbekannter Name ließ Brauchbares vermuthen, indessen hat die Arbeit[2] meinen Erwartungen nicht entsprochen. Sie ist aber schon wegen ihres Autors und auch wegen ihrer ungewöhnlichen Gestalt — Imperialfolio mit riesigen, sehr plastisch lithographirten Abbildungen — dazu geeignet, Auf-

richtige Anschauung vom venösen Kreislaufe zu bilden. In den beiden Ventralvenen ist wegen der Rohrventile (vgl. oben pag. 319) eine Strömung nach hinten nicht möglich; nach vorn wird sie auch kaum erfolgen, weil hier der Querschnitt zusehends geringer wird. Mithin muss das Blut, welches etwa aus dem Ende der Laterales durch die schrägen Canäle (vgl. oben pag. 317) in die Ventrales gelangen könnte, hier umwenden und (in Folge der Aspiration vom Herzen her) durch einen der vielen Canäle in die Vena caudalis strömen. (Dass es umgekehrt aus den Ventrales in die Laterales geriethe, wird ja durch besondere Klappen verhindert.) Wahrscheinlich haben aber die vergleichsweise sehr geräumigen Ventrales normalerweise nur die Rolle von Behältern zu spielen, in denen sich das venöse Blut aus der Haut der ganzen Schwanzflosse ansammelt, um von hier aus wieder in die Circulation zu gerathen, und sind die hinteren Ausmündungen der Laterales in die Ventrales nur Nothauslässe. Jedenfalls stimmt diese Annahme zu den obigen Angaben über die Richtung des Stromes in den Laterales.

[1] Einige beinahe reife Embryonen von *Mustelus laevis*, welche nach ihrer Befreiung aus dem Uterus bereits über 14 Tage lang ganz munter in einem geräumigen Bassin leben, haben die sämmtlichen Venae posticae constant mit Blut gefüllt Leider sind sie zu dunkel gefärbt, um den Inhalt der Laterales erkennen zu lassen. (Zusatz bei der Correctur.)

[2] PH. C. SAPPEY, Etudes sur l'appareil mucipare et sur le système lymphatique des poissons. Paris, Delahaye 1880. Folio. 64 pag. 12 z. Th. col. Taf.

© Biodiversity Heritage Library, http://www.biodiversitylibrary.org/; www.zobodat.at

sehen zu erregen. Man wird es mir also wohl nicht verübeln, wenn ich die Besprechung etwas ausführlich werden lasse, zumal das Werk selber nur schwer zugänglich ist, wie es scheint, so schwer, dass selbst ein specieller Landsmann[1] des Verfassers bei einer jüngst erschienenen Arbeit über die Milz es nicht benutzt hat. Eine Kritik des kurzen Abschnittes über die »Schleimcanäle« zu geben, überlasse ich Anderen[2] und halte mich nur an den uns speciell berührenden Theil. Hier wäre zunächst zu bemerken, dass Sappey's Litteraturkenntnis sich fast ganz auf Milne Edwards zu beschränken scheint; wenigstens finde ich sonst an Quellen nur citirt einige ältere Arbeiten von Robin, ferner Sappey über den Respirationsapparat der Vögel, Hyrtl über den Caudalsinus, sowie Leydig's »Traité d'histologie« (1866). Diese Vernachlässigung der Litteratur rächt sich denn auch in so fern, als ich zeigen kann, dass Sappey's Hauptentdeckung, von ihm mit großer Wärme vorgetragen, bereits von Leydig gemacht, wenn auch anders gedeutet worden ist (s. unten pag. 345). Als Typen für die Selachier dienen ihm »la Raie«, also *Raja* spec., cursorisch auch *Squatina*, und ferner von Makruren »le Squale«, was so viel wie »Hai« bedeutet und nach den Abbildungen irgend ein Mustelide sein mag. Dass er keine genaueren Angaben über seine Objecte macht, darf nicht befremden, versteht er doch unter »Sélaciens ou Plagiostomes« nur *Raja* und stellt sie den »Squales« gegenüber.

Besonders charakteristisch für die Arbeit sind die Untersuchungsmethoden. Die Injectionen macht Sappey mit metallischem Quecksilber, aber auch mit »vernis ou une solution de gomme colorée avec le jaune de chrome«; sie liefern nach ihm bei einiger Übung gute Resultate. Neu und wichtig ist die Anwendung von Reagentien, unter denen besonders Chlornatrium, sowie Essig-, Chrom- und Salzsäure hervortreten. Jenes wird in der Art angewandt, dass man die Gewebsstücke 12—15 Minuten (oder auch länger) bis zur Verflüssigung des Bindegewebes in halb concentrirter Kochsalzlösung kocht[3]. Ferner

---

[1] Phisalix; ich komme darauf noch zurück.

[2] Auch G. Fritsch kennt in seiner neuesten Publication (Über Bau und Bedeutung der Canalsysteme unter der Haut der Selachier. in: Sitz. Ber. Acad. Berlin 1888. pag. 273—306. 4 Fig.) Sappey nicht.

[3] Sappey scheint für Leser ohne jegliche physikalische und chemische Vorbildung zu schreiben, denn die obige einfache Vorschrift giebt er in folgender langathmigen Weise (pag. 3): »La préparation du premier est très simple: On dépose du chlorure de sodium (sel gris ordinaire) en surabondance dans un vase contenant de 500 à 600 grammes d'eau distillée. Le lendemain, la solution portée au maximum de saturation est filtrée; puis le reactif est ainsi composé:

© Biodiversity Heritage Library, http://www.biodiversitylibrary.org/; www.zobodat.at

gelangt, ebenfalls kochend, ein Gemisch von 1 Theil $^1/_{10}$%iger Salzsäure und 4 Theilen $^1/_{40}$%iger Chromsäure zur Benutzung. Sein Gehalt an Säuren ist also ungemein gering. Dann heißt es:

»La liqueur de Müller sera étendue de 9999 parties d'eau distillée ou réduite au dix-millième. Malgré cet état de dilution extrême, elle est encore assez colorée et communique sa couleur aux coeurs lymphatiques qu'elle met en complète évidence après une ébullition suffisamment prolongée. Réduite à elle-même, elle constitue un bon réactif; mais pour lui donner toute l'efficacité qu'elle comporte, il convient d'ajouter à quatre parties de cette liqueur une partie d'acide acétique pur.« Nach unserem Autor wirken also in dem letztgenannten Gemische nicht etwa die 20% Essigsäure, sondern die geradezu verschwindende Menge (nur $^8/_{1000}$%) Müller'sche Flüssigkeit. Warum dann nicht lieber einen Schritt weiter gehen und sagen: das wirksame Princip ist hier nur das Wasser? Ähnliches scheint Sappey in der That auch gefühlt zu haben, denn er fährt gleich fort:

»Bien que très différents par leur composition, les trois réactifs qui précèdent ont un attribut commun: ils n'agissent qu'à la condition d'en élever la température à cent et quelques degrés; l'ébullition est la condition première de leurs succès.« Also die Erhitzung der Flüssigkeit auf »100 und einige« Grade ist zum Erfolge nothwendig — hieraus folgt doch wohl mit einiger Wahrscheinlichkeit, dass man vom Kochsalz und auch von den Säuren absehen und sich mit reinem Wasser begnügen kann. Sappey selbst zieht das Gemisch mit der beträchtlichen Menge Essigsäure den beiden anderen vor; »son action est sûre, constante et rapide«. Indessen ist auch hier der Erfolg noch an eine letzte Bedingung geknüpft: »il importe que les poissons destinées à l'étude des réseaux soient utilisés immédiatement après la mort. Dès qu'ils commencent à s'altérer, les réactions ne s'opèrent plus que d'une manière imparfaite«. Und selbst dann schlägt die Operation oft fehl; wenigstens heißt es über die Herstellung der

Solution de chlorure de sodium, une partie; eau distillée, une partie. Le liquide transparent est alors versé dans un flacon, puis tenu en réserve pour opérer une série de réactions dans lesquelles on procède de la manière suivante: La partie dont les réseaux [der Lymphgefäße] doivent être mis en évidence, étant déposée dans une capsule de porcelaine munie d'un manche, on l'immerge dans la solution de chlorure, et l'on soumet celle-ci à l'ebullition qui sera prolongée jusqu'au moment où le tissu conjonctif sous-cutané ou sous-muqueux, siège des réseaux, prendra la consistance d'une gelée ou d'une matière pulpeuse; en général, ce résultat est obtenu au bout de douze à quinze minutes. Lorsque le tissu conjonctif n'est pas assez ramolli pour se laisser étaler en lame mince, l'ebullition est continuée.«

© Biodiversity Heritage Library, http://www.biodiversitylibrary.org/; www.zobodat.at

»Lymphherzen« in der Haut der Flossen auf pag. 19: »Lorsqu'on les étudie, il importe de ne pas oublier que les réactifs employés pour les découvrir ne donnent pas toujours des résultats identiques; quelquefois l'opération réussit très bien; on les voit alors avec la plus grande netteté. Parfois elle ne réussit pas, ou ne donne que des résultats imparfaits; on pourrait croire, dans ce cas, qu'ils sont rares ou qu'ils font défaut . . . . . Je répète que les animaux doivent être en très bon état de conservation, et que la coction dans les réactifs appropriés doit être poussée au point de ramollir la peau, qui devient alors transparente, et de fluidifier le tissu cellulaire sous-cutané.« Allerdings bleibt es fraglich, was man unter dem »unmittelbar nach dem Tode« zu verstehen hat, da auf pag. 39 ausdrücklich gesagt wird: »à Paris, où les poissons ne nous arrivent que quelques jours après leur mort«, und ich nirgend in der ganzen Schrift erwähnt finde, dass Sappey seine Untersuchungen auch nur zum Theile am Meeresstrande gemacht habe.

Und nun die Resultate, welche wir diesen neuen Methoden verdanken? In erster Linie sind es die »coeurs lymphatiques«, da sie ein Charakteristicum für die Lymphgefäße bilden sollen. Ihre Entdeckung glückte Sappey bereits im Jahre 1870, aber trotz vielfacher Bemühungen hat er sie lediglich bei *Raja* und bei keinem einzigen anderen Fische angetroffen. Es sind biconvexe, in der Mitte durchbohrte Linsen, die aus glatten Muskelfasern bestehen, welche in eigenthümlicher Weise angeordnet sind und bei der Contraction das eingeschlossene Lymphgefäß verengern (Taf. 17 Fig. 22, Copie nach Sappey). Nur selten sieht man sie zu einem Ringe erweitert. Ihre Größe wechselt außerordentlich, jedoch sind die ganz kleinen und eben so die ganz großen (Durchmesser 2—3mal so groß wie derjenige der mittleren) selten[1]. Man findet sie überall im Körper: »sous la peau et même dans sa couche profonde, sous les muqueuses, dans l'épaisseur des muscles lisses, sur toute la périphérie des faisceaux musculaires striés, sur les vaisseaux qui naissent du canal déférent et sur les nerfs qui se rendent à l'organe électrique.« Am häufigsten sind sie am Spiraldarm, sowie am Magen, wo sie einander mitunter berühren. Wenn sie alle der Reihe nach in Thätigkeit treten, und zwar in dem Sinne, welcher der Bahn der Lymphe entspricht, so wirken sie als Propulsionsorgane — daher die Bezeichnung Lymphherzen — ähnlich der Tunica muscularis des Darmes bei der peristal-

[1] Vgl. wegen der Größenverhältnisse Taf. 18 Fig. 9. Es giebt übrigens noch größere, natürlich richtet sich das auch theilweise nach dem Contractionszustande.

© Biodiversity Heritage Library, http://www.biodiversitylibrary.org/; www.zobodat.at

tischen Bewegung; wenn sie sich dagegen in umgekehrter Reihenfolge contrahiren, was allerdings nicht ihre Hauptrolle sein dürfte, so verhindern sie als Klappen den Rückstrom.

Als ich Mitte März 1886 das Werk von Sappey erhielt, war ich nicht wenig über diese seltsamen Organe und die noch eigenthümlichere Function verwundert, welche ihnen von ihrem »Entdecker« zugeschrieben wird. Indessen brauchte ich nur bei Leydig (l. pag. 318 c. pag. 69) nachzuschlagen, um meiner Überraschung zu einem guten Theil Herr zu werden. Wie so sehr Vieles, so hat Leydig auch diese Bildungen vor Augen gehabt und sie kenntlich genug beschrieben, so dass über ihre Identität mit den Sappey'schen »Lymphherzen« kein Zweifel herrschen kann. Dies wird ein Blick auf die Copie (Taf. 17 Fig. 21) seiner Abbildung sofort zeigen. Leydig hält freilich diese »turbanähnlichen Knöpfe, welche man unregelmäßig über die innere Wand des Lymphgefäßes zerstreut wahrnimmt«, für Theile der Blutcapillaren; sie entstehen nach ihm »durch eine eigenthümliche, aber immer sehr regelmäßige Verknäuelung eines Blutgefäßes. Die Kerne und Linien entsprechen den glatten Muskeln des Gefäßes«. Sie finden sich »sowohl in allen untersuchten Lymphgefäßen des Tractus von *Raja batis* und *Trygon pastinaca*, als auch an Lymphgefäßen in der Schädelhöhle von letztgenannten Rochen und endlich in den Lymphgefäßen der Augenhöhle von *Sphyrna*«. Ähnlich drückt er sich in seinem Lehrbuch der Histologie aus, wo er auf pag. 423 eine etwas andere Abbildung giebt, welche absolut keinem Zweifel mehr darüber Raum lässt, dass wir es in der That mit den »Herzen« zu thun haben. Wunderlich aber ist es, dass Sappey die betreffende Stelle in der französischen Übersetzung in extenso citirt, ohne auf die Identität der Bildungen aufmerksam geworden zu sein [1], die jedem Andern auf den ersten Blick einleuchten muss.

[1] Die Art, in welcher Sappey dabei noch gegen Leydig polemisirt, ist zu bemerkenswerth, als dass ich hier nicht das ausführliche Citat folgen lassen sollte. Es heißt auf pag. 29: »Sur une foule de points on peut remarquer aussi qu'une artère ou une veine est pour ainsi dire enlacée par un réseau lymphatique, tant les anastomoses de ceux-ci si multiplient sur son trajet. De cette disposition si simple, quelques anatomistes sont arrivées à conclure que les vaisseaux lymphatiques contiennent des vaisseaux sanguins dans leur cavité. Leydig surtout a contribué ....« und nun folgt das Citat aus Leydig. Darauf fährt Sappey fort: »Un vaisseau sanguin dans la cavité d'un vaisseau lymphatique!!! Mais toutes nos connaissances générales sur l'appareil de la circulation se soulèvent contre une pareille affirmation! et il s'est trouvé un anatomiste, et même un anatomiste de mérite, qui n'a pas craint d'assumer sur lui la responsabilité d'une telle assertion! La savante Allemagne seule pouvait montrer tant de té-

© Biodiversity Heritage Library, http://www.biodiversitylibrary.org/; www.zobodat.at

Es versteht sich von selbst, dass ich mich damals sofort daran machte, die »Lymphherzen« aus Autopsie kennen zu lernen. Ich benutzte dazu den Rumpf eines ziemlich großen Exemplares einer *Raja*, welche bereits einige Stunden todt war. Nach Kochung mit dem Essigsäuregemisch fand ich in der That an mehreren Stellen der Brustflossen die fraglichen Gebilde in Mengen und fertigte auch 2 Dauerpräparate davon an, die mir allerdings nur zur vorläufigen Orientirung dienen und dann durch bessere ersetzt werden sollten. Damit aber erging es mir seltsam genug. Wohl 2 Monate lang untersuchte ich fast täglich 1—2 Exemplare von Rochen, große und kleine, theils ganz genau nach Sappey's Vorschrift, theils absichtlich mit Varianten derselben, und nie mehr wollte es mir glücken, in der Haut des Rumpfes die Lymphherzen wahrzunehmen. Zwar am Tractus intestinalis zeigten sie sich auch, aber nur am Magen, nicht jedoch am Spiraldarme, wo sie doch nach Sappey in geradezu unglaublicher Menge vorkommen sollten. Da nun auch Sappey nicht angab, sie bei lebenden Thieren gesehen zu haben, was Wunder, dass ich schon bald auf den Gedanken gerieth, sie seien überhaupt nicht normal, sondern entweder pathologische Gebilde — z. B. die in der Wand des Magens — oder geradezu Kunstproducte; und je mehr ich die Modalitäten der Sappey'schen Präparationsmethoden mir überlegte, desto mehr wurde ich in dieser Muthmaßung bestärkt. Man bedenke nur: Sappey kocht, zum Theile sogar mit starker Essigsäure, die Flossen so lange, bis das Unterhautbindegewebe sich »verflüssigt«, d. h. Leim liefert. In der That ist die Brühe, in welcher die Thiere gekocht worden sind, ungemein klebrig. Ferner sehe man nur einmal selbst, welche Krümmungen ein Stück der Flosse ausführt, wenn es der Einwirkung von kochendem Salzwasser etc. unterliegt, wie die Haut hier und da auf weite Strecken einreißt und die Muskeln zu Tage treten lässt; man löse alsdann den zu untersuchenden Hautlappen, von dem längst das Epithel verschwunden ist, von den Muskeln ganz ab und beachte, wie er sich fast augenblicklich völlig zusammenrollt; man nehme ferner die Flossenmuskeln unter das Mikroskop, um auch an ihnen inne zu werden, welche Zerstörungen diese Sappey'sche Methode anrichtet. Sind doch eigentlich nur die größeren Nervenstämme, welche die Innenseite der Haut netzartig überziehen, ziemlich intact in der Lage erhalten, während die Blut-

mérité«. Sappey hätte besser daran gethan, statt diesen Ausfall mit einer wahren Verschwendung von Ausrufungszeichen niederzuschreiben, sich Leydig's Zeichnungen genauer anzusehen.

© Biodiversity Heritage Library, http://www.biodiversitylibrary.org/; www.zobodat.at

gefäße, namentlich die Venen, mehr oder weniger zerrissen sind. Kurz, dass der rohe Eingriff, wie ihn SAPPEY setzt, allerlei Kunstproducte hervorrufen muss, wird mir jeder Unbefangene zugeben.

Und doch sind die »Lymphherzen« normale Gebilde, und die Sache hat sich sogar verhältnismäßig einfach aufgeklärt. Ich würde auch die Geschichte meines langen Irrthums nicht so ausführlich vorgetragen haben, geschähe es nicht in der Absicht, an ihr darzulegen, wie nothwendig die genauesten Angaben über das Untersuchungsmaterial sind. SAPPEY spricht nur von »la Raie«, gerade als wenn nur eine einzige Species dieses so ungemein artenreichen Geschlechtes existirte. Welche Art er unter den Händen gehabt hat, erfährt man nicht, wahrscheinlich waren es aber verschiedene, denn so erkläre ich mir jetzt den Umstand, dass er selber mitunter die Herzen nicht hat auffinden können. Natürlich braucht sich ein »Anatomiste de mérite«, wenn er von seiner Domäne aus einmal einen Streifzug in das Gebiet der niederen Wirbelthiere noch unterhalb des Frosches unternimmt, nicht mit solchen Kleinigkeiten aufzuhalten, dass er die Thiere bestimmen oder bestimmen lassen sollte. »La Raie« und »le Squale« genügen zur Bezeichnung vollauf. Nun aber hat sich Folgendes herausgestellt. Lange Zeit hatte ich nur die gewöhnlichste Species unseres Golfes, die *Raja punctata* Risso (= *asterias* Bp.) zur Verfügung; bei ihr finden sich die »Coeurs lymphatiques« ganz sicher nicht in den Brust- und Bauchflossen, eben so wenig auch in der Spiralklappe. Dann erhielt ich zuerst im Mai 1886 zwei junge Exemplare von einer *Raja* mit vielen Flecken, die ich mit ziemlicher Gewissheit[1] als *maculata* Mont. bestimmte, und fand

[1] Bereits JOH. MÜLLER und HENLE heben in der Einleitung zu ihrem großen Werke über die Selachier die Schwierigkeiten hervor, welche mit der Bestimmung der Rochen verknüpft sind. Gleichwohl haben weder sie noch GIOV. CANESTRINI (Fauna d'Italia. Parte terza Pesci. Milano, ohne Jahreszahl!, wahrscheinlich 1872) noch sogar GÜNTHER es für nöthig gehalten, Schlüssel zur Determination zu geben. Nur P. DODERLEIN (Manuale Ittiologico del Mediterraneo. Fasc. 3 — Batoidei. Palermo 1885) thut es und erleichtert damit die schwere Aufgabe einigermaßen. Aber selbst hiermit ist nur bei solchen Species, die gut gekennzeichnet sind, eine wirklich sichere Bestimmung möglich. Leider sind die Abbildungen im Bonaparte gerade bei Rochen so sehr schlecht, und das macht die Synonymie nur noch verwirrter. Man wird jedenfalls die Systematik der Rochen mehr als bisher üblich auf anatomische Charaktere gründen müssen; es dürften daher auch die Sphincteren nach dieser Richtung hin zu verwerthen sein (vgl. unten pag. 350), eben so vielleicht die jüngst von G. FRITSCH entdeckten »Spaltpapillen«. Trotz dieser Verhältnisse muss ich aber den Vorwurf gegen SAPPEY aufrecht erhalten, da er offenbar die Determination gar nicht einmal versucht hat, überdies *R. clavata* durchaus nicht zu verkennen ist.

© Biodiversity Heritage Library, http://www.biodiversitylibrary.org/; www.zobodat.at

zwar auch im Spiraldarme keine Lymphherzen, wohl aber an den Flossen einige wenige. Selbst damals legte ich mir, da ich an frisch nach Sappey behandelten Stücken keine gesehen, dagegen an anderen Theilen, welche einige Stunden später lange Zeit gekocht worden waren, wohl welche angetroffen hatte, die Situation noch in der oben angegebenen falschen Weise zurecht. Erst als ich nach sehr langer Pause im Frühjahr 1887 die bis dahin nicht recht befriedigenden Untersuchungen über die Lymphherzen wieder aufnahm, fiel mir eine große *Raja clavata* Rond. in die Hände, und diese zeigte sofort Alles, was Sappey zu fordern berechtigt war, nämlich eine Unmenge jener Sphincteren[1] in der gesammten Rumpfhaut und im Spiraldarme. Seither habe ich mich mit vollster Sicherheit davon zu überzeugen vermocht, dass zwar auch die individuellen Schwankungen in der Menge der Organe beträchtlich sind, jedoch in erster Linie specifische Unterschiede vorliegen. Dadurch gewinnt aber, wie wir unten sehen werden, die Frage nach der Bedeutung dieser Organe eine ganz andere Gestalt; hoffe ich doch beweisen zu können, dass Sappey aus seinen zwar richtigen, aber lückenhaften Beobachtungen falsche Schlüsse gezogen hat.

Bau der Sphincteren. Wie oben pag. 344 u. 345 erwähnt, lassen Sappey und Leydig sie aus glatten Muskelfasern bestehen. Jener betrachtet sie als Compressoren eines Lymphgefäßes, Dieser als ein zu einem Knäuel aufgewickeltes feines Blutgefäß. Wesentlich anderer Ansicht ist Phisalix[2], der sie von der Milz her kennt, sehr gut abbildet, auch auf Leydig's »Turbane« zurückführt und als »boutons lymphatiques« bezeichnet (pag. 403 ff.). Sie seien aber aus Bindegewebsfasern zusammengesetzt, eng zusammengerollt, oft in Form einer 8, und umschließen ein Lymphgefäß, das sich in sie hinein öffne. »Leur coloration par le nitrate d'argent après l'injection des lymphatiques fait supposer immédiatement que ceux-ci s'ouvrent dans leur intérieur ou s'y ramifient en branches nombreuses et tenues.« Trotzdem bei Injectionen der Lymphgefäße mit gefärbter Gelatine nichts davon in die »boutons« hineindringe, müsse man doch eine Communication annehmen, zumal auf Schnittten sich ein feiner Zweig des Lymphgefäßes hinein verfolgen lasse. Wahrscheinlich bilden sie die

---

[1] Ich führe diesen Namen als bezeichnend für die Function ein und verwerfe den Sappey'schen unbedingt.

[2] C. Phisalix, Recherches sur l'anatomie et la physiologie de la rate chez les Icthyopsidés. in: Arch. Z. Expér. Génér. (2) Tome 3. 1885. pag. 369—464. Taf. 18—22.

© Biodiversity Heritage Library, http://www.biodiversitylibrary.org/; www.zobodat.at

ersten Wege des Lymphsystems. Der vierte Autor endlich, CATTANEO[1], hat sie nur im Tractus intestinalis gefunden und liefert von ihnen eine herzlich schlechte Beschreibung, nennt sie mit einem von RICCI[2] entlehnten Namen »Faserknorpel«, hat ihre Beziehungen zu den Gefäßen gänzlich übersehen und lässt sie als Stützorgane für die Darmwand dienen!

Wenn ich nun zwischen diesen vier total verschiedenen Ansichten entscheiden soll, so muss ich mich auf die Seite von SAPPEY schlagen. Denn zunächst haben wir es mit glatten Muskelfasern, nicht aber mit Bindegewebe zu thun, wie deutlich aus ihrer Contractilität hervorgeht. Im polarisirten Lichte zeigen sie dieselben optischen Erscheinungen wie die Musculatur des Darmes; elastisches Gewebe sind sie nicht, wie sich aus ihrem Verhalten gegen Farblösungen und gegen Kalilauge zweifellos ergiebt[3]. Ferner ist es mir gelungen, die Sphincteren theils mit Nadeln zu isoliren und zu zerzupfen, theils auf anderem Wege[4] in ihrer Continuität zu lockern, und da hat es sich gezeigt, dass es lediglich Muskeln sind, dass aber kein Lymphgefäß in ihren Windungen versteckt liegt (Taf. 18 Fig. 12, 13). Endlich habe ich sie unter Umständen von den Gefäßen aus noch weit in ihre Umgebung hinein verfolgen können (Fig. 10, 15, 16), aus der sie auch wohl herstammen werden (vgl. unten pag. 362).

Function der Sphincteren. Auch hierin muss ich SAPPEY in so fern Recht geben, als sie den ganzen oder theilweisen Verschluss der Gefäße bewirken, welche sie umgürten. Zwar habe ich am lebenden Gewebe ihre Zusammenziehung nicht beobachtet, auch keine Nerven an sie herantreten sehen, aber dass sie die Gefäße

[1] G. CATTANEO, Istologia e sviluppo del tubo digerente dei pesci. Monografia. in: Atti Soc. Ital. Sc. N. Milano. Vol. 29. 1886. 65 pag. 3 Taf. Ich werde später noch Gelegenheit dazu haben, diese Arbeit vollauf zu würdigen.

[2] N. RICCI, Intorno alla speciale forma e struttura dello stomaco di alcuni pesci. in: Rend. Accad. Napoli. Anno 14. 1875. pag. 123—128. 1 Taf. Behandelt nur *Mugil* und *Scomber* und ist nach Text und Abbildungen zu schließen von sehr geringem Werthe.

[3] Nach RANVIER, Traité technique d'histologie. Paris 1885. pag. 339 schwindet gewöhnliches Bindegewebe in Kalilauge von 10 %, während elastisches Gewebe bleibt. Bei Tinction des Spiraldarmes mit Boraxcarmin und Ausziehen der Farbe mit Salzsäure und Pikrinsäure hat das Bindegewebe auf den Schnitten eine ganz andere Farbe als die Sphincteren, welche hierin völlig den Muskeln gleichen.

[4] Wenn man den Darm oder auch die Gallenblase mit verdünnter Chrom-Essigsäure unter Druck anfüllt, so werden durch die starke Dehnung der Wandung manche Sphincteren in ihr gelockert.

© Biodiversity Heritage Library, http://www.biodiversitylibrary.org/; www.zobodat.at

stark zu comprimiren vermögen, geht aus der Art hervor, wie ihre Fasern angeordnet sind. Mitunter umgeben sie die Gefäße in weitem Abstande, so dass ein Raum dazwischen bleibt (Taf. 18 Fig. 8), häufiger jedoch haben sie sie eng zusammengeschnürt, so dass die Injectionsmasse gar nicht oder nur als dünner blauer Faden sich hindurch erstreckt, während vor und hinter ihnen das Gefäß stark aufgebläht und ganz voll Berlinerblau ist (Fig. 15). An frischen Präparaten verhält sich der natürliche Inhalt der Gefäße ähnlich.

Wenn ich also mit Sappey in zwei wichtigen Punkten übereinstimme, so vermag ich doch keinen Schritt weiter mit ihm zu gehen. Für ihn sind die Sphincteren ja bei der »Raie« ein Charakteristicum der Lymphgefäße; darum deutet er auch alles Mögliche als lymphatisch und dehnt dies per analogiam auf die übrigen Fische aus, obwohl er selber eingestehen muss, sie nur bei der »Raie« gefunden zu haben. Aber bei den übrigen Fischen sei sehr viel weniger Lymphe vorhanden, und diese finde gewiss ihren Weg auch ohne besondere Propulsionsorgane. Ich kann mich mit diesem Raisonnement absolut nicht befreunden; bevor ich jedoch an seine Widerlegung herantreten darf, muss ich noch einige Angaben über das Vorkommen der Sphincteren, sowie über den Bau der Haut und der Wandungen des Tractus intestinalis machen.

Vorkommen der Sphincteren. Dass im Gegensatze zu Sappey Leydig sie außer bei *Raja batis* auch bei *Trygon pastinaca* und in den Lymphgefäßen der Augenhöhle von *Sphyrna* fand, erwähnte ich schon. Cattaneo sah sie im Darmcanale von *Raja clavata, oxyrrhynchus*, *maculata* und *Torpedo narke* [= *ocellata*], Phisalix in der Kapsel der Milz und dem »Mesenterium spleno-gastricum« von *Raja clavata*. Ich selbst kann außer den schon oben genannten 3 Rochen als Fundorte von geringerer Bedeutung noch angeben:

Myliobates aquila Dum. (= *noctula* Bp.), untersucht 1 Exemplar, das seit Jahren schlecht conservirt war; im Darmcanale wenige Sphincteren, aber einige riesige, in den Flossen keine,

Raja oxyrrhynchus, 1 frisches Exemplar; im Darmcanale wenige, in den Flossen gar keine,

Raja miraletus L. 3 frische Exemplare; im Darmcanale wenige, in den Flossen ganz vereinzelte,

Raja marginata Lac. 1 frisches, noch sehr junges Exemplar; im Darmcanale ziemlich viele, in den Flossen gar keine,

Raja punctata nicht sehr zahlreich im Bindegewebe um den Augapfel (1 frisches Exemplar).

© Biodiversity Heritage Library, http://www.biodiversitylibrary.org/; www.zobodat.at

Dagegen fand ich sie auch trotz wiederholten Suchens bei *Squatina* überhaupt nicht, eben so wenig bei *Torpedo*.

Junge Thiere von einer Art, welche später am Darmcanale zahlreiche Sphincteren aufweist, entbehren derselben noch gänzlich; aber bei ihnen ist auch das lockere Bindegewebe der Submucosa, der hauptsächliche Sitz dieser Organe, kaum erst entwickelt. Dies habe ich bei *R. punctata* bis zu 80 mm Rumpflänge constatirt. Um so mehr hat es mich überrascht, dass 3 große Exemplare eines Rochen, welchen nicht nur ich, sondern auch die Herren Lobianco und Raffaele als *R. maculata* bestimmten, in den Flossen auch nicht einen einzigen Sphincter zeigten, obwohl sie mir bei meiner Präparationsmethode (s. unten pag. 352) nicht hätten entgehen können. Entweder also bilden sie sich, da sie bei kleinen Exemplaren von *R. maculata* auch nicht zahlreich sind, gänzlich zurück, oder ich hatte doch eine andere Species vor mir. Im Magen zeigten jene großen Thiere freilich auch Sphincteren.

Ich muss nun specieller auf das Vorkommen bei den 3 Arten von *Raja* eingehen, die ich genauer und vergleichend untersucht habe. Bei *Raja punctata* entbehren die paaren Flossen, überhaupt die gesammte Haut des Rumpfes, ferner die Wand des Spiraldarmes und der Cloake, die Mesenterien der Eileiter und wahrscheinlich auch noch andere Organe in der Bauchhöhle der Sphincteren gänzlich. Von ihrer Anwesenheit dagegen in den Wandungen des Magens überzeugt man sich leicht, wenn man vom lebenden Gewebe durch flache Schnitte mit der Schere durchscheinende Stücke abtrennt und sie sofort unter das Mikroskop bringt. Aber nicht nur sind die verschiedenen Stellen des Magens in ungleichem Maße reich an ihnen, sondern auch haben manche Exemplare entschieden weniger als andere, was ich um so bestimmter aussprechen kann, als ich bei diesen Vergleichen immer dasselbe Stück der Magenwandung (dicht bei der Anheftung der Milz an den Magen) benutzte. Von 2 mittelgroßen Exemplaren, deren Darm ich in situ von den Gefäßen an der großen Curvatur aus injicirte, hatte das am wenigsten gefüllte in der Wand der Gallenblase fast gar keine, das andere hingegen, bei welchem sich die Venen in den Flossen und die Kiemen gefüllt hatten, ungemein viele Sphincteren. Diese individuellen Verschiedenheiten gelten übrigens auch für die anderen beiden Arten.

Bei *Raja maculata*, von der ich mehrere Exemplare untersuchte, sind die Sphincteren in den Flossen wenig zahlreich. Sie finden sich hauptsächlich im vordersten Theile der Pectorales, nach vorn

© Biodiversity Heritage Library, http://www.biodiversitylibrary.org/; www.zobodat.at

von den Kiemenspalten, und zwar an der Basis, da wo wie von einem Centrum die Ampullen auszustrahlen beginnen. Um mich genau über ihre Anwesenheit und Vertheilung zu orientiren, habe ich die getödteten, aber noch frischen Thiere in ein Gemisch von Chrom- und Essigsäure gelegt[1]. Nach einigen Stunden ließ sich die gesammte Epidermis in Fetzen ablösen und dann traten in dem helleren Bindegewebe alle nur einigermaßen oberflächlich gelegene Sphincteren in situ als opake Punkte äußerst scharf hervor, ein Resultat, das sich nach der Sappey'schen Koehmethode unmöglich erzielen lässt. Hier constatirte ich nun, indem ich mit dem Zeichenprisma (ohne Linse) eine genaue Copie des Thieres aufnahm, eine durchaus regellose Vertheilung der Sphincteren[2]. In manchen Metameren der Flossen waren gar keine, in anderen hier und da einer, dann wieder Gruppen von ihnen (Taf. 17 Fig. 13). Dass diese Thatsache nicht für eine wichtige Funktion derselben spricht, leuchtet ein. Auch die beiden Antimeren eines und desselben Thieres verhielten sich hierin ganz verschieden. In den tieferen Schichten der Haut war besonders die Ventralflosse reich an Sphincteren, denn auch hier ist das lockere Bindegewebe verhältnismäßig dick. — Der Tractus intestinalis von *maculata* gleicht dem von *punctata*; im Spiraldarme fehlen also die Sphincteren.

Endlich *Raja clavata*. Dies ist die einzige Species, bei welcher Sappey's Angaben zutreffen. Von der Menge Sphincteren, die ein beliebiges Stück Haut der Flossen erwachsener Thiere buchstäblich übersäen, hat man kaum einen Begriff. Dasselbe gilt vom Darmcanale[3], und zwar von allen Theilen desselben, besonders aber von der Spiralfalte, ferner von den Mesenterien der Eileiter, des Pankreas etc. etc., von der Gallenblase u. s. w. Selbst im Schwanze und den Dorsal-

---

[1] Wasser 750, 1%ige Chromsäure 150, Essigsäure 80 Maßtheile.

Dass die Sphincteren auch im Leben schon vorhanden sind, ersieht man, wenn man rasch ein Stück Haut abpräparirt. Nur ist das mühsam und giebt natürlich über ihre Vertheilung keinen Aufschluss.

[2] In derselben Weise behandelte Exemplare von *Raja punctata* zeigten auch nicht einen einzigen Sphincter in der äußeren Haut, und ich bin völlig sicher, dass mir keiner entgehen konnte.

[3] Cattaneo sagt von *Raja clavata*, im ganzen Magen seien etwa nur 50, im Spiraldarme noch weniger Sphincteren vorhanden. Man könnte glauben, hier läge ein Druckfehler vor, indem einige Nullen vergessen wären, aber diese so bestimmte Zahlenangabe steht im Einklang mit seiner Beschreibung vom Fischdarme überhaupt und dem der Rochen insbesondere.

© Biodiversity Heritage Library, http://www.biodiversitylibrary.org/; www.zobodat.at

flossen sind die Organe reichlich vertreten, was bei den ersten beiden Species ebenfalls nicht stattfindet[1].

Structur der Haut. Macerationspräparate und Schnitte ergeben Folgendes von Interesse für die vorliegende Frage. Im mittleren Theile der Flossen befindet sich unmittelbar unter oder auch in der mehrschichtigen Epidermis das Pigment, das übrigens an vielen Stellen gänzlich fehlt, an anderen außerdem auch wohl noch in tieferen Lagen der Haut vorkommt. Zugleich zieht sich direct unter der Epidermis in lockerem Bindegewebe ein dichtes Netz von Capillaren hin, das aber stets, also auch bei *clavata*, der Sphincteren völlig entbehrt (Taf. 16 Fig. 20). Darunter liegt eine dünnere oder dickere Schicht eines straffen Bindegewebes[2], durch dessen Lücken die Gefäße zur Versorgung jenes Capillarnetzes, sowie Nervenstämmchen aufsteigen. Nach innen davon erstreckt sich — je nach der Stelle der Flosse in sehr verschiedener Mächtigkeit — wieder lockeres Bindegewebe mit einem zweiten Gefäßnetze. Nun kommt eine dünne, aber sehr straffe Haut, offenbar als Fascie wirkend, mit Fasern in der Längsrichtung des Thieres. Endlich verlaufen noch tiefer, aber nur auf den Knorpelstrahlen oder in ihrer Nähe, also wesentlich in der Richtung der Flossenmetameren, die großen Arterien, Venen und Nerven (Taf. 16 Fig. 19). — Die Sphincteren nun sind bei *R. clavata* (und *maculata*) nur am inneren Gefäßnetze und, obwohl relativ selten, auch an den zum äußeren Netze aufsteigenden Gefäßen angebracht. Bei *R. punctata* und den anderen Arten ohne Sphincteren scheint auch die Bindegewebschicht, in welcher das innere Netz liegt, dünner zu sein; dies aber stellt den einzigen constanten Unterschied dar, welchen ich zwischen der Haut der zwei Categorien von Rochen finden kann. In allen diesen Punkten (abgesehen von der Vertheilung des Pigmentes und der Stacheln) gleichen sich übrigens Dorsal- und Ventral-

---

[1] Ich bin davon überzeugt, dass die erste *Raja*, welche ich überhaupt auf die Sphincteren hin prüfte, eine *clavata* war. Beweisen lässt es sich freilich aus den stark zerkochten Hautstückchen nicht mehr.

[2] Es zeigt eine eigenthümliche Anordnung seiner Elemente. Bei Betrachtung von der Fläche sieht man nämlich zwei Systeme von hellen Fasern sich rechtwinklig kreuzen, außerdem aber auch in unregelmäßiger Vertheilung dunkle Knötchen von verschiedenem Durchmesser. Letztere sind nur der optische Ausdruck für kurze dicke Fasern, welche die beiden wagrechten Systeme senkrecht durchsetzen und theils aus dem lockeren Bindegewebe kommen, theils von den wagrechten Fasern abstammen, indem diese sich rechtwinklig umbiegen. Durch diese Art von Verknotung erhält die ganze Schicht große Festigkeit. — Bei Leydig (l. pag. 318 c. pag. 80) findet man einige kurze Angaben über das Bindegewebe der Haut.

© Biodiversity Heritage Library, http://www.biodiversitylibrary.org/; www.zobodat.at

fläche der Flossen, jedoch sind auf letzterer, namentlich im Bereiche der Bauchflosse, die Sphincteren zahlreicher[1].

Structur der Gefäße in den Flossen und Verhalten der Sphincteren dazu. Die Arterien und Venen[2] lassen sich, auch wenn sie schon sehr fein sind, leicht von einander unterscheiden: erstere sind vergleichsweise enger, besitzen eine starke Muscularis und verlaufen viel gerader als die Venen, die leicht wellig erscheinen (Taf. 18 Fig. 5). An Oberflächenpräparaten sieht man die kleineren Arterien oft auf kurze Strecken verengt, ein Zeichen, dass ihre Ringmuskeln thätig waren. Die arteriellen Vorcapillaren, über deren Charakter als solche man nicht einen Augenblick im Unklaren sein kann, wenn man die meist dicht daneben verlaufenden venösen dagegen hält (Taf. 17 Fig. 12), haben häufig keinen gleichmäßigen Belag mit Ringmuskeln, sondern nur hier und da Ringe. Die feinsten Venen bestehen nur aus Endothel mit spärlichen Kernen; größere zeigen nicht selten, indessen durchaus regellos, vereinzelte Muskelfasern, die sich aber auch zu den schönsten Muskelnetzen verdichten können. Die Fasern sind dann theils zu Ringen, theils zu weiten Spiralen angeordnet und ziehen mitunter von der Wand der Vene herab in das Bindegewebe selbst hinein (Taf. 18 Fig. 16), wie sich denn auch in letzterem derartige Fasern isolirt antreffen lassen. Bei *R. clavata* nun zeigen sich an den Zweigen, welche direct von den großen Venen (Taf. 16 Fig. 19) der Flossenstrahlen abgehen, sowohl derartige Ringe in ganz unregelmäßiger Anordnung als auch echte Sphincteren (Taf. 18 Fig. 5). Entweder müsste man also alle diese unzweifelhaft venösen Gefäße mit Sappey für lymphatisch halten

[1] Die eben geschilderten Structuren, namentlich aber die Schicht mit den Fasersystemen, werden durch Kochen in Wasser mit und ohne Sappey'sche Ingredienzien wenigstens undeutlich gemacht, meist sogar ganz zerstört (vgl. oben pag. 346). Nur die Gefäße, Nerven und Sphincteren bleiben erhalten, erstere jedoch sind vielfach abgerissen und geplatzt. Durch geeignete Maceration (s. oben pag. 352) hingegen lassen sich die Schichten namentlich bei *R. clavata* leicht von einander abheben. Man vergleiche nun hiermit Sappey's Schilderung (pag. 19): »Le derme, chez les plagiostomes [also bei *Raja*], comprend deux couches, l'une sous-jacente à l'épiderme, plus dense, plus épaisse et constituée par une substance homogène; l'autre profonde, composée de fibres de tissu conjonctif et de fibres elastiques. C'est dans la première que se montrent les lacunes étoilées [Anfänge der Lymphgefäße]; et c'est dans son épaisseur aussi que les vaisseaux lymphatiques prennent naissance.« — Übrigens habe ich auch bei *Raja oxyrrhynchus* dieselbe Zusammensetzung der Haut wahrgenommen, also wird sie wohl für die Rochen typisch sein.

[2] Leydig's Angaben beziehen sich, wie es scheint, nicht auf die Gefäße in der Haut, sondern in den Eingeweiden; vgl. unten pag. 361.

© Biodiversity Heritage Library, http://www.biodiversitylibrary.org/; www.zobodat.at

oder man kommt zum Schlusse, dass die Sphincteren durchaus kein anatomisches Merkmal für Lymphgefäße sind. Für die Entscheidung im letzteren Sinne sprechen aber alle meine Beobachtungen ohne Ausnahme. Dahin gehört zunächst der allerdings vergleichsweise seltene Fall, dass sogar echte Arterien nach außen von der Muscularis noch Sphincteren haben können (ich constatirte dies an den Ventralflossen von *clavata*), sowie (bei derselben Species in den Brustflossen) der Fall, dass ein und derselbe Sphincter zugleich eine arterielle und 1 oder auch 2 venöse Vorcapillaren umschließt (Taf. 17 Fig. 12). Ferner sind lehrreich die Befunde an *R. maculata*. Wenn ein Gefäß durch die Anwesenheit eines Sphincters zu einem lymphatischen wird, so haben wir bei dieser Species in manchen Theilen der Flosse absolut keine, in anderen ihnen sonst gleichen pro Quadratcentimeter nur ein einziges oder einige wenige, in noch anderen eine reichliche Anzahl! Endlich lässt sich noch folgende Überlegung anstellen. Das äußere Capillarnetz hat, wie oben pag. 353 angegeben, keine Sphincteren, das innere hingegen bei *R. clavata* viele, bei *punctata* ebenfalls keine. Einen anderen Unterschied zwischen beiden Categorien von Gefäßen kann ich nicht finden. Demnach gelangen wir nach Sappey zum Resultate, dass die letztere Species überhaupt der Lymphgefäße in den Flossen entbehrt und auch bei der anderen die oberflächlichen Hautgefäße echte Blutcapillaren, die tieferen dagegen Lymphcapillaren sein müssen. Da nun aber erstere in letztere münden, so hätten wir die curiose Erscheinung vor uns, dass bei *clavata* zwischen die Blutcapillaren und die größeren Blutgefäße ein System von Lymphgefäßen eingeschaltet wäre! Es sei denn, man ließe das äußere Netz zum Theil Blut, zum Theil trotz des Mangels an Sphincteren Lymphe führen, dann müsste aber Sappey zum Beweise seiner These andere anatomische Differenzen zwischen den beiden Arten Capillaren angeben. Und dies thut er in folgender merkwürdigen Weise.

Er giebt selber zu, und illustrirt dies auch durch eine Abbildung (Taf. 6 Fig. 5), das Netz auf der Dorsalseite in dem dreieckigen Raume, wo Brust- und Bauchflosse zusammenstoßen, »contient habituellement du sang«; ferner: »les vaisseaux lymphatiques cutanés communiquent à leur origine avec les capillaires veineux«. Diese Anfänge nun der Lymphgefäße »naissent des couches superficielles du derme par des lacunes étoilées, qui d'abord s'ajoutent les unes aux autres, et auxquelles succède bientôt un capillaire régulièrement calibré«. Sieht man sich aber nach Beweisen für diese Behauptung

© Biodiversity Heritage Library, http://www.biodiversitylibrary.org/; www.zobodat.at

um, so findet man nur die Angabe, man müsse dünne Schnitte von der Haut erst recht lange in der Kochsalzlösung kochen und dann bei einer 100fachen Vergrößerung untersuchen. Es leuchtet wohl ohne Weiteres ein, dass so subtile Dinge, wie Anfänge der Lymphbahnen, auf diese Weise nicht sicherzustellen sind, und die wenigen Abbildungen (Taf. 3 Fig. 2, 3) erwecken auch kein Vertrauen. In Fig. 3 zeichnet SAPPEY »deux vaisseaux lymphatiques contribuant à former le réseau de la superficie du derme«; ich muss aber nach dem Habitus das eine davon entschieden als eine feine Arterie, das andere als Vene ansprechen. Auch kann ich nicht finden, dass hier und da in ihrer Wandung Pigmentzellen liegen, wie SAPPEY will.

Welcher Art ist aber nun der Inhalt der Gefäße in den Flossen der Rochen? Haben wir es überhaupt dabei mit Lymphe zu thun? Um diese Fragen beantworten zu können, muss ich zuvor in ähnlicher Weise die Gefäße am Darmcanale besprechen. Ich hoffe dabei die Unrichtigkeit von SAPPEY's Auffassung ebenfalls nachzuweisen und will dann auch versuchen, eine andere Deutung für die Sphincteren zu geben.

Struktur der Darmwand (mit Ausschluss des Epithels). Die relativ besten Angaben darüber verdanken wir LEYDIG, während unter seinen Nachfolgern EDINGER, WAALEWIJN und CATTANEO mir nicht recht auf der Höhe der Zeit zu stehen scheinen. LEYDIG (l. pag. 318 c. pag. 53 ff.) weist auf die quergestreifte Musculatur des Ösophagus und die glatte des übrigen Tractus hin; der Spiraldarm habe eine dünnere Muskellage als der Magen; auch die Mesenterien führen neben den elastischen Fasern »bedeutende Züge glatter Muskelfasern« als unmittelbare Fortsetzung der Muskelhaut des Tractus. Dass LEYDIG die Sphincteren wenigstens gesehen, wenn auch falsch gedeutet hat, wurde schon oben pag. 345 hervorgehoben. EDINGER[1] hingegen erwähnt ihrer gar nicht, obwohl er unter anderen Selachiern auch *R. clavata* untersuchte: freilich ist ihm auch der Unterschied in der Musculatur des Ösophagus und des übrigen Tractus entgangen. Im Spiraldarme lässt er die eigentliche Klappe nur aus der Mucosa bestehen; »weder Quer- noch Längsmusculatur des Darmes setzen sich in sie fort« (pag. 676), jedoch habe sie eine eigene glatte Musculatur, die in der Mitte der Wand liege und von einem Netze elastischer (?) Fasern umsponnen sei. — PILLIET's[2] Beschreibungen

[1] L. EDINGER, Über die Schleimhaut des Fischdarmes, nebst Bemerkungen zur Phylogenese der Drüsen des Darmrohres. in: Arch. Mikr. Anat. 13. Bd. 1877 pag. 651—692 Taf. 40 und 41.

[2] ALEX. PILLIET, Sur la structure du tube digestif de quelques poissons de mer. in: Bull. Soc. Z. France. 10. Vol. 1885. pag. 283—308.

© Biodiversity Heritage Library, http://www.biodiversitylibrary.org/; www.zobodat.at

sind, da sie nicht von Abbildungen begleitet werden, schwer verständlich; hier finden wir zum ersten Male der Serosa (als einer Schicht kubischer Zellen, pag. 299) gedacht; bei *Squatina* soll die quergestreifte Musculatur vom Ösophagus her auch noch $^3/_4$ vom Magen bedecken. Vielleicht würde PILLIET, der mir unter den hier citirten jüngeren Autoren der sorgsamste[1] zu sein scheint, auch die Sphincteren gefunden haben, aber er untersuchte nur *Scyllium*, *Lamna*, *Torpedo* (»*Raja torpedo*«) und *Squatina*, und in beiden letzteren Formen konnte auch ich sie nicht entdecken. In der Spiralfalte beschreibt er 2 Streifen glatter Muskeln und als von ihnen entspringend eigene Fasern der Zotten. — Die fast ganz vergessene kleine Schrift von WAALEWIJN[2] enthält für unser Thema so gut wie nichts. Am Magen von *Raja clavata* leugnet er eine Muscularis mucosae (pag. 12), findet dagegen in dem submucösen Bindegewebe einzelne Muskelfasern, die vielleicht von der Ringmuskelschicht abstammen; letztere liegt nach innen von den Längsmuskeln; quergestreifte Muskeln hat nur der Ösophagus. Der Sphincteren geschieht keine Erwähnung. — CATTANEO[3] endlich, dessen eigenthümlich bestimmte Angaben über die Sphincteren bei *R. clavata* etc. ich schon oben pag. 349 besprechen musste, findet im Magen eine Muscularis mucosae als ununterbrochene Schicht dicht unter den Drüsen, erwähnt der Gefäße überhaupt nicht

---

[1] Um so bedauerlicher ist der Mangel an Abbildungen; in der That ist es schwer verständlich, wie man bei einer rein descriptiven Arbeit mit so vielen Einzelheiten dem Leser zumuthen kann, sich ohne Zeichnungen in dem Wirrwarr von 26 Fischarten zurechtzufinden.

[2] H. W. WAALEWIJN, Bijdrage tot de Histologie van den Vischdarm. Academisch Proefschrift. Leiden 1872. 50 pag. 1 Taf.

[3] An der Arbeit von CATTANEO, welche allenfalls im Jahre 1866 (statt 1886) am Platz gewesen wäre, sind weniger die Resultate verwunderlich, da bei der Art der Präparation keine besseren erwartet werden konnten, als letztere selber. Die Därme kommen geöffnet auf wenigstens 24 Stunden in Alkohol »a $^3/_4$« (wohl = 70 %), dann in die »erhärtende« Mischung von Latteux (Wasser, Glycerin, Gummi arabicum, »sciroppo di glucosio« und Alkohol, von letzterem nur 100 Theile auf 550 des Gemisches, außerdem Carbolsäure); hierin bleiben sie 1—3 Tage, werden dann an der Luft getrocknet (»asciugati«) und mit dem Mikrotom geschnitten. Die Schnitte werden gefärbt, mit Wasser ausgewaschen, mit Alkohol entwässert, um schließlich — nicht etwa in Balsam, sondern in Glycerin aufbewahrt zu werden. Sogar Embryonen von *Salmo* mussten sich all diesen Proceduren unterwerfen. So wurden »über 100« mikroskopische Präparate gewonnen, was auf die 41 untersuchten Fischarten (incl. *Amphioxus* und *Petromyzon*) vertheilt gewiss für die Genauigkeit der Arbeit spricht. Auch die Zeichnungen sind wenig werth; so ist z. B. in der Abbildung des Magens von *R. clavata* kein Sphincter zu sehen! Wohl nur ein Druckfehler ist es, wenn letztere Species zu den Haien statt zu den Rochen gestellt wird.

© Biodiversity Heritage Library, http://www.biodiversitylibrary.org/; www.zobodat.at

und sagt vom Spiraldarme nur aus, das submucöse Bindegewebe sei weniger entwickelt als beim Magen und es gebe nur Ringfasern an ihm.

Für meinen Zweck erscheint es mir ausreichend, wenn ich nach eigenen Untersuchungen den Unterschied im Bau des Darmes bei *R. clavata* und *punctata* erörtere, da sich die Bedeutung der Sphincteren alsdann am leichtesten herausstellen wird. Von außen nach innen lassen sich bekanntlich folgende deutlich getrennte Schichten zählen: die Peritonealhülle (einschichtiges Epithel aus kubischen Zellen), die Muscularis und das Epithel. Verschiedenheiten bietet die mittlere Schicht in Dicke und Anordnung der Lagen und namentlich in der Menge des Bindegewebes, welches die eigentliche Musculatur umgiebt und die Gefäße und Nerven einhüllt.

Am Magen lässt Cattaneo die äußere Muskelschicht circulär, die innere längsgerichtet sein. Waalewijn und auch Wiedersheim (l. pag. 321 c. pag. 574) sagen das genaue Gegentheil und sind damit im Recht; aber beide Schichten gehen, wie ich finde, durch schräge Fasern in einander über, auch fehlt die circuläre an manchen Stellen gänzlich. Am Pylorustheile des Magens wird dagegen letztere ungemein stark und ist die erstere fast ganz zurückgebildet. Es folgt am eigentlichen Magen mehr nach innen eine Lage ungemein lockeren Bindegewebes mit großen leeren Maschen (so an Paraffinschnitten); sie ist sowohl gegen die Muscularis als auch nach innen zu durch eine dünne Membran abgegrenzt. Nach innen von dieser zeigt sich nochmals lockeres Bindegewebe, aber nur wenig, und in dieses sind die Drüsen des Magens derart eingebettet, dass sie gleichsam die Maschen eines Netzwerkes ausfüllen. Die feinen Blutgefäße verlaufen in den Fäden des Netzes bis nahe an das Epithel, umspinnen also die Drüsen. Eine Muscularis mucosae kann ich nicht finden und halte, was Cattaneo als solche bezeichnet, für stark geschrumpftes Bindegewebe. In dem, was ich so eben beschrieben, stimmen beide Rochenarten mit einander überein. Höchstens ist die Lage des lockeren Bindegewebes bei *clavata* relativ stärker als bei *punctata*, aber dies ist bei den so wechselnden Zuständen der Ausdehnung des Magens schwer mit Sicherheit festzustellen.

In der Darmwandung von *Raja punctata* (Taf. 17 Fig. 10) folgt auf die äußere Muskelschicht mit ihren Gefäßen ebenfalls eine Lage lockeren Bindegewebes mit dichteren Fasern darin und dann eine Muscularis mucosae. Diese ist es denn auch, welche sich in die Spiralfalte fortsetzt; natürlich sind ihrer darin 2 Lagen, entsprechend den 2 Epithelschichten, während die Mitte der Falte von

© Biodiversity Heritage Library, http://www.biodiversitylibrary.org/; www.zobodat.at

der Fortsetzung des Bindegewebes mit seinen Fasern eingenommen wird[1]. Am inneren freien Rande ist die Falte angeschwollen, aber dies betrifft nur das Bindegewebe resp. die Bluträume darin. Der wesentliche Unterschied jedoch zwischen den beiden Species ist der, dass bei *punctata* die Sphincteren fehlen, bei *clavata* (Taf. 17 Fig. 9) enorm entwickelt sind. Und zwar finden sie sich, wenn auch relativ vereinzelt, in der äußeren Muscularis, zu wahrhaft riesigen Mengen angehäuft dagegen im Bindegewebe und der Muscularis mucosae vor; ja, letztere verliert durch ihre Anwesenheit den Charakter als einheitliche Schicht und ist vom Bindegewebe viel weniger scharf abgesetzt als bei *punctata*[2]. Bei letzterer liegen übrigens im Bindegewebe vereinzelte Muskelzüge (Fig. 10 *m'*).

Verhalten der Gefäße am und im Tractus. LEYDIG war der Erste, dem es auffiel, dass die großen Gefäße am Magen und (Darm »von einer sehr starken, grauweißen Scheide umgeben« seien l. pag. 318 c. pag. 68); letztere betrachtete er als Lymphgefäß und ließ von dessen Innenwand an die Tunica adventitia des Blutgefäßes »wahrscheinlich der Befestigung halber« von Stelle zu Stelle Querfäden gehen. Diese Angabe, welche ihm den Hohn und Spott von SAPPEY einträgt (vgl. oben pag. 345 Anm.), wird von Diesem durch die andere ersetzt, die Blutgefäße seien von Lymphgefäßen dicht umsponnen, welche mit einander aller Orten anastomosiren[3]. Denkt man sich nun unter Zugrundelegung der richtigen Beobachtung von SAPPEY die einzelnen Lymphgefäße ungemein geräumig und ihre Anastomosen ganz regellos und überaus häufig, so gelangt man zu dem eben so richtigen Bilde, welches LEYDIG entwirft; also ist doch nur des Letzteren Ausdrucksweise nicht präcis genug. In Wirklichkeit verhält es sich mit dem ganzen Complex folgendermaßen. An der Magen- oder auch Darmwand bilden Arterie + Vene eine starke, auf dem Querschnitte elliptische oder halbkreisförmige Hervorragung (Taf. 17 Fig. 14 und 15), die nach der Leibeshöhle zu natürlich vom Cölomepithel überzogen ist und innen neben den genannten Gefäßen von zahlreichen Räumen durchsetzt wird. Diese sind gleich

[1] EDINGER's Darstellung (s. oben pag. 356) ist also ziemlich richtig; WIEDERSHEIM's Angabe dagegen (pag. 552), die Falte bestehe nur »aus Schleimhaut ohne Quer- und Längsmuskeln«, offenbar aus EDINGER geschöpft, leitet in dieser Fassung leicht irre.

[2] In der Zeichnung ist dies Verhalten nicht gut zum Ausdrucke gekommen. SAPPEY's Abbildung (Taf. 8 Fig. 9) eines Schnittes durch die Spiralklappe ist wie alle seine histologischen Zeichnungen geradezu schlecht.

[3] Dies giebt aber bereits ROBIN (l. pag. 339 c. pag. 3) an.

© Biodiversity Heritage Library, http://www.biodiversitylibrary.org/; www.zobodat.at

der Vene mit Epithel ausgekleidet (Fig. 20), unterscheiden sich von ihr auch sonst nicht und stehen alle mit einander in Verbindung; sind nun die sie trennenden Bindegewebsbalken sehr dünn, die Räume also fast continuirlich, so hat man in der That LEYDIG's »Lymphgefäß«, von dem er richtig meldet, seine Wandung bestehe aus Bindegewebe und innerem Epithel. — Diese »Lymphgefäße«, welche die Arterien und Venen der Eingeweide umspinnen, sind übrigens schon von den ältesten Autoren (MONRO, FOHMANN etc.) gesehen worden. SAPPEY's Verdienst ist einzig und allein, die turbanähnlichen Knöpfe LEYDIG's in ihnen richtig als Sphincteren erkannt zu haben; dagegen meldet er viel weniger genau als ROBIN die Mündungen dieser Gefäße ins Blutgefäßsystem. Verfolgt man nun in umgekehrter Richtung den Verlauf der Lymphgefäße oder, wie ich sie von jetzt ab im Einklang mit ROBIN nennen will, Chylusgefäße in der Wandung des Tractus selber, so findet man, dass sie im Allgemeinen die Arterie und Vene eine Strecke lang begleiten. Am Spiraldarme speciell gehen quer zu seiner Längsachse in ziemlich gleichmäßigen Zwischenräumen von der Arteria intestinalis dorsalis oder ventralis Zweige ab; der zugehörigen Venen sind vorn am Darme stets je 2, die eine vor, die andere hinter dem arteriellen Zweige; die letztere ist hinten am Darme nicht mehr vertreten. Sticht man aber eine feine Canüle in die »Lymphscheide« und injicirt mit ganz schwachem Drucke, so füllen sich nicht nur sämmtliche Chylusräume in ihr, während die Blutgefäße davon unberührt bleiben[1], sondern es zeigen sich am Spiraldarme selber beträchtliche, ganz oberflächliche Gefäße injicirt, die je eins parallel zu den Arterienzweigen verlaufen[2] und sich theils in der Musculatur, theils im Bindegewebe verzweigen. Es ist mir aber nicht gelungen, nun auch zu ermitteln, ob sie bis in die Zotten der Schleimhaut vordringen. Denn obwohl letztere sich blau färbt, so ist dies doch kein Beweis für gesonderte Chylusgefäße in ihr[3]; auf Schnitten habe ich gleichfalls in den Zotten der Schleimhaut nie zwei getrennte Gefäßsysteme gesehen, auch glückte es mir nicht, durch Einführung bestimmter Nahrungs-

[1] Natürlich kann man bei stärkerem Drucke auch das gesammte Venensystem nicht nur des Tractus, sondern selbst der Kiemen etc. füllen; umgekehrt gelingt es bei vorsichtiger Injection der Blutgefäße, die Chylusräume in der Scheide leer zu lassen. Beide Systeme stehen central eben nur an wenigen Punkten mit einander in Verbindung.

[2] Ähnlich äußert sich ROBIN pag. 12.

[3] Es ist ja immerhin möglich, dass die Chylusgefäße auch schon innerhalb der Darmwand mit Venen in Verbindung stehen.

© Biodiversity Heritage Library, http://www.biodiversitylibrary.org/; www.zobodat.at

mittel in den Tractus des lebenden Thieres gefärbten Chylus hervorzubringen. Ich muss daher die Frage nach der Existenz eines eigenen Chylusgefäßsystemes offen lassen; es wird sich indessen sofort ergeben, dass davon keineswegs die Beurtheilung der Sphincteren abhängig ist.

Während in der »Scheide« um die großen Gefäße, welche zum oder am Tractus verlaufen, bei *R. punctata* sowohl als auch bei *clavata* an Sphincteren kein Mangel ist (Taf. 17 Fig. 20), sind ihrer im Spiraldarme selber und speciell in der Falte bei *punctata* absolut keine vorhanden. Bei *clavata* dafür desto mehr, aber nun zeigt sich auch (wie oben pag. 355 von den Flossen erwähnt) die seltsame Erscheinung, dass sie nicht nur an »Chylusgefäßen«, sondern auch an unzweifelhaften Venen und sogar an echten Arterien vorhanden sind (Taf. 18 Fig. 1—4), sowie dass auch mitunter eine Arterie und die Vene daneben einen gemeinschaftlichen Sphincter besitzen (Fig. 6). Und zwar ist dies nicht nur am Darme, sondern auch am Magen und an der Gallenblase der Fall. Dies sind zwar vergleichsweise seltene Erscheinungen, aber dass sie überhaupt vorkommen, benimmt den Sphincteren den Werth als Unterscheidungszeichen für »Lymphgefäße«. Ein Blick auf die Fig. 1 genügt doch wohl, um erkennen zu lassen, dass die gestreckt verlaufenden engen Adern Arterien sind — dafür spricht auch ihre histologische Structur — also müssen die Gefäße daneben Venen sein, einerlei ob sie in ihrer Wandung Muskelnetze (wie das Gefäß in Fig. 6) haben oder nicht. Ich hebe dies ausdrücklich hervor, weil Phisalix (l. pag. 348, c. pag. 391 ff.) von den Gefäßen zu und an der Milz angiebt, bei den Venen seien die Ringmuskeln nicht wie bei den Arterien dicht an einander gereiht, sondern mit Zwischenräumen, die »Lymphgefäße« aber besitzen nur Endothel[1]. Wollte man diese Distinction auf den ganzen Tractus übertragen, so käme man zu dem Resultate, dass er fast gar keine Venen habe, während doch mächtige Arterien ihm viel Blut zuführen; und dann müsste man erst recht allenthalben eine Communication der Chylusgefäße mit den Venen annehmen, weil

[1] Phisalix giebt ferner an, den Venen fehlen die Längsmuskeln gänzlich, im Übrigen seien sie den Arterien gleich. Diese bestehen aus Endothel, Längsmuskeln, Ringmuskeln und Bindegewebe mit elastischen Fasern darin. Leydig (l. pag. 318 c. pag. 67) weicht hiervon einigermaßen ab, was wohl darin seinen Grund haben mag, dass er mehr die großen Gefäßstämme untersuchte. Nach ihm haben die Venen meist keine Muskeln. Ich selbst finde, dass bei längerer Einwirkung von Kalilauge auf die Darmgefäße nur die elastischen Fasern dunkel bleiben, alles übrige Gewebe hingegen, auch die Sphincteren, durchsichtig wird.

© Biodiversity Heritage Library, http://www.biodiversitylibrary.org/; www.zobodat.at

Gefäße mit und Gefäße ohne Muscularis durchaus regellos in einander übergehen. Ähnlich verhält es sich mit der Gallenblase, welche sich ihrer dünnen Wandung halber besonders leicht untersuchen lässt. So fand ich bei einer *R. punctata,* deren ich schon oben pag. 351 gedachte, sämmtliche Gefäße der Gallenblase (nach Injection von dem Darme aus) mit Ausnahme der Arterien blau und zugleich waren sie mit Sphincteren versehen (Taf. 18 Fig. 8). Wie will man hier Venen und »Chylusgefäße« oder »Lymphgefäße« unterscheiden können?

Über die Entstehung der Sphincteren habe ich folgende Aufschlüsse zu geben. Nicht gerade oft, aber doch häufig genug, um Beachtung zu verdienen, habe ich bei Durchmusterung von Zupfpräparaten und Flächenansichten Sphincteren gesehen, welche nicht völlig rund waren, sondern sich nach einer Seite mit einem Fortsatze in das umliegende Bindegewebe verloren. Besonders fiel mir dies an einem Magen von *R. punctata* auf, den ich schon oben pag. 349 erwähnte. Hier sind neben ganz contrahirten auch sehr erweiterte Sphincteren vorhanden, ferner solche, deren Ursprung aus einem Muskelbündel sich nicht verkennen lässt, endlich auch solche, die theils zu mehreren unter einander, theils mit der Magenmuscularis zusammenhangen, dabei aber doch ein Gefäß einschließen. Nun möchte man hier an Kunstproducte denken, aber selbst wenn man dies annimmt, so sieht man doch, wie die Sphincteren aus der gewöhnlichen Musculatur des Magens wenigstens entstehen könnten[1]. Aber ich habe in der Wandung mehrerer gut conservirter Gallenblasen, bei denen allerdings die Gefäße injicirt worden waren, das Gleiche gefunden (Taf. 18 Fig. 10, 15) und darf endlich noch

[1] So lange ich noch der Meinung war, die Sphincteren seien nicht normal, hatte ich mir diesen Fall so zurechtgelegt: der Magen ist mechanischen Insulten seitens der lebend in ihn eingeführten Nahrung, besonders der hartschaligen Krebse, trotz seiner enormen Ausdehnungsfähigkeit ausgesetzt, und diese führen zu pathologischen Bildungen. Darum suchte ich auch eifrig nach Nerven, welche auf diese Weise zufällig durch Muskelbündel umschlungen worden wären, aber stets vergebens. Herr Prof. His machte mich freundlichst auf eine ältere Stelle aus der Litteratur aufmerksam, die vielleicht mit mehr Recht auf pathologische Zustände hinweist. Heinrich Müller nämlich (Über eigenthümliche scheibenförmige Körper und deren Verhältnis zum Bindegewebe. in: Verh. Physik. Med. Ges. Würzburg 10. Bd. 1860. pag. 127—137. Taf. 1) beschreibt von Ästchen der Arteria und Vena centralis retinae scheibenförmige Verdickungen der Adventitia und aus dem »Bindegewebe des Ciliarmuskels« ähnliche Bildungen, die sich in einen Strang fortsetzen. Nach den Abbildungen zu urtheilen, würden sie den Sphincteren entsprechen. In den mir zugänglichen Lehrbüchern finde ich dieses Falles nirgend gedacht.

© Biodiversity Heritage Library, http://www.biodiversitylibrary.org/; www.zobodat.at

als besonders verlässlich den Fall anführen, wo an einem ohne jegliche Dehnung oder sonstige mechanische Misshandlung direct in Sublimat conservirten Stücke des Mesenteriums zwischen Darm und Milz gewissermaßen ein Sphincter im status nascens sichtbar wird (Taf. 18 Fig. 11). Sind aber die Sphincteren nachträgliche Verdickungen der Gefäßwand durch Hinzutritt von glatter Musculatur aus dem umliegenden Gewebe, so begreift man auch leicht die Fälle, wo zwei Gefäße einen gemeinschaftlichen Sphincter erhalten. Was man allerdings nicht versteht, ist die Art, wie die Aufrollung um das Gefäß zu Stande kommt und warum sie so eigenthümlich lokalisirt ist. Bei den Arterien des Tractus von *R. clavata* ist es zweifellos, dass der Sphincter außerhalb der eigentlichen Muscularis liegt (Taf. 18 Fig. 2), mithin eine nachträgliche Bildung ist; aber auch die eigentliche Muscularis scheint, wenn man an die oben pag. 354 erwähnten Fälle denkt, aus dem umliegenden Gewebe zu stammen[1] und braucht nicht etwa schon embryonal angelegt zu sein. Bei *clavata* möchte man von einer Hypertrophie der Gefäßmusculatur reden, wenn damit nur irgend eine Erklärung gegeben wäre.

Auf der anderen Seite glaube ich auch den Zerfall der Sphincteren beobachtet zu haben. Bei Durchmusterung von Stücken der »Scheide« um die Darmgefäße im frischen Zustande wird man nämlich sofort zwei Arten von diesen Gebilden finden: bei durchfallendem Lichte helle, homogene, und solche, die dunkel und körnig sind und genau so aussehen, als wären sie in Histolyse begriffen. An gefärbten Präparaten zeigt sich dasselbe. Es wäre also möglich — und beim steten Wachsthum des Thieres hat die Vorstellung gar nichts Befremdendes — dass eine fortwährende Auflösung alter Sphincteren und eine stete Neubildung stattfände. Ob damit die vielen Fälle erklärt werden, wo ganze Gefäßbezirke der Sphincteren durchaus entbehren, während andere dicht daneben sie in Hülle und Fülle darbieten, muss ich dahin gestellt sein lassen.

Wie aus meiner ganzen Darstellung hervorgeht, ist es mir unmöglich, sichere histologische Kennzeichen für die »Chylusgefäße« zu finden. Aber der Inhalt der Gefäße, so wird man glauben, muss doch hier die Entscheidung herbeiführen. Was ist also bei

[1] So weit ich sehen kann, ist auch bei den höheren Wirbelthieren die Entstehung der Muscularis noch nicht bekannt. Vielleicht stellt sich dort Ähnliches heraus.

© Biodiversity Heritage Library, http://www.biodiversitylibrary.org/; www.zobodat.at

den Selachiern Blut, was Chylus? Auch hier verdanken wir Leydig die ersten und zugleich ziemlich genauen Angaben. Er unterscheidet (l. pag. 17 c. pag. 69) die gewöhnlichen Blutscheiben, ferner »Lymphkügelchen«, endlich »Körnchenzellen; sie sind noch einmal so groß als die vorhergehenden, und von derselben Beschaffenheit und Größe (0,00675‴) wie die Körnchenzellen in der Milz«. In seinem Lehrbuche der vergleichenden Histologie giebt er (pag. 449 Fig. 221 *C*) auch eine gute Abbildung davon. Freilich übersah er in den »Körnchenzellen« den Kern und versuchte vielleicht nur desshalb ihre Deutung nicht. Nach ihm scheinen nur Phisalix (l. pag. 348 c. pag. 414) in der Milz und Sappey (pag. 42 Taf. 7 Fig. 8) sowie Edinger (l. pag. 356 c. pag. 658) in dem »Lymphganglion« des Ösophagus, das ich bei einer anderen Gelegenheit zu deuten versuchen will, die letzteren beobachtet zu haben, und auch nur Phisalix lässt sich näher darüber aus, indem er sie als »modification spéciale« der Lymphzellen auffasst, in denen die »granulations soit protéiques, soit graisseuses, soit hémoglobiques«, wenn sie zahlreich seien, den Kern bei Seite drängen und die amöboiden Bewegungen zum Stillstand bringen. Das ist genau dieselbe Auffassung, zu der auch ich durchaus selbständig gelangt bin. Die eigentlichen Leukocyten zeigen im Leben die prächtigsten amöboiden Bewegungen, die Körnchenzellen dagegen nicht. Bei den Arten von *Raja* ist der Inhalt der letzteren verhältnismäßig grobkörnig, so dass sie einigermaßen das Ansehen einer Brombeere haben (Taf. 18 Fig. 7); der Kern liegt fast immer dicht am Rande und sticht an Pikrocarminpräparaten als rothes Gebilde scharf von den lebhaft gelben Körnchen ab. (Bei *Scyllium*, *Mustelus* und *Torpedo* sind letztere viel feiner, manchmal staubartig fein und in Folge davon lange nicht so charakteristisch.) Man sieht aber außer den prall mit Körnchen erfüllten Zellen alle Übergangsstadien bis zu ganz leeren Leukocyten, so dass in der That kein Zweifel darüber bestehen kann, dass der dritte Bestandtheil des Blutes aus dem zweiten, den »weißen Blutzellen« hervorgeht und sich auch wohl wieder in ihn zurückverwandeln kann. Im Einklange hiermit habe ich denn auch gleich Phisalix an den halbvollen »Körnchenzellen« noch amöboide Bewegungen beobachtet.

Blut und Chylus nun sind mikroskopisch nur durch die relative Menge der »Körnchenzellen« unterscheidbar. Denn selbst im Blute aus der Aorta oder dem Herzen sind die Körnchenzellen vorhanden; das ist aber schließlich auch nicht weiter merkwürdig, denn einmal

© Biodiversity Heritage Library, http://www.biodiversitylibrary.org/; www.zobodat.at

muss der Chylus doch dem Blute beigemengt werden. Was dagegen wohl bemerkenswerth ist, dürfte der Umstand sein, dass in allen Gefäßen am und im Tractus intestinalis, wenn wir die unzweifelhaften Arterien ausnehmen, die mikroskopisch gleiche Flüssigkeit zu circuliren scheint. Leider lässt sich dies nicht bestimmter ausdrücken, weil man sich immer den Einwand machen muss, am lebenden Thiere könne doch ein Unterschied vorhanden sein, der aber schon bei der Untersuchung frischer Darmstücke und noch mehr bei der Conservirung für Dauerpräparate verwischt werde. Der Einwand steht und fällt aber mit dem Nachweise eigener Bahnen für die Beförderung des Chylus von den Darmzotten bis zur »Lymphscheide«, und diesen sicher zu führen, hat Sappey gar nicht einmal ernsthaft versucht.

Hiernach lassen sich also einstweilen histologisch und auch ihrem Inhalte nach Venen und Chylusgefäße nicht aus einander halten. Damit erwächst mir aber die Aufgabe, die so auffällige »Scheide« um die großen Blutgefäße am Tractus und ihr auch von mir anerkanntes Canalsystem anders zu deuten als es bisher geschehen ist. Zur Zeit finde ich dafür keine bessere Erklärung, als dass in ihnen der Chylus, so wie er aus dem Darme kommt, aufgespeichert wird, um erst allmählich dem Blute beigemischt zu werden[1]. Das kann offenbar nur geschehen, wenn diese Gefäßbezirke aus der allgemeinen Circulation vorübergehend je nach Bedürfnis ausgeschaltet werden, und das wiederum kann nur durch ganzen oder theilweisen Abschluss der Venen erfolgen. Hierfür sind die Muskelnetze in ihren Wandungen und noch mehr die Sphincteren bestimmt.

Wie verhält es sich aber mit den »Lymphgefäßen« in der Haut? Ich erwähnte schon oben pag. 340 von den Makruren, dass die Hautvenen, welche man am lebenden Thiere sehen kann, je nach Umständen rothes Blut führen oder blutleer sind. Dies gilt auch von *Raja*, die auf der Bauchseite selbst an größeren Exemplaren direkte Beobachtung bei auffallendem Lichte erlaubt. Die Anfüllung der Venen kann in beiden Antimeren sehr verschieden

[1] Robin (l. pag. 339 c. pag. 20) giebt ganz richtig an, diese »Chylusgefäße« enthalten bei den Rochen, wenn man sie wenige Minuten nach Herausnahme aus dem Wasser tödte, »quelques gouttes seulement de lymphe«, aber dann sei der Darm auch relativ blutleer. Sie enthalten dagegen mehr Flüssigkeit, wenn sie rascher geöffnet werden und der Darm in Verdauung begriffen sei. Leider schildert er den Chylus nicht mikroskopisch. Ich finde die geringfügige Menge Flüssigkeit, welche aus den Räumen der »Scheide« ausfließt, wenn man sie dazu durch Injection an einer anderen Stelle zwingt, röthlich; an conservirten Thieren enthält auch sie echte Blutscheiben.

© Biodiversity Heritage Library, http://www.biodiversitylibrary.org/; www.zobodat.at

sein. Man sieht z. B. auf der einen Seite die Venen parallel den Knorpeln, an deren Auffassung als Venen selbst ein SAPPEY nicht rüttelt, deutlich roth durch die Haut schimmern, auf dem anderen Antimere dagegen nicht; sie sind aber dabei prall mit einer Flüssigkeit gefüllt, die ich zunächst nur als verdünntes Blut bezeichnen will. Man beobachtet ferner auch wohl ein blasses Verbindungsstück zwischen zwei Venen voller Blut, ohne dass man weiß, warum es nicht ebenfalls roth ist. Und da sich diese Thatsachen auch bei *R. punctata* constatiren lassen, so können die SAPPEY'schen Lymphherzen daran nicht Schuld sein, sondern auch hier müssen die Venen sich durch die Muskelringe in ihrer Wandung gegen einander absperren können.

Die kleineren Hautgefäße, welche das oben beschriebene äußere und innere Netz bilden, sind am lebenskräftigen Thiere — ich sage absichtlich nicht: am normalen Thiere, denn schon die Rückenlage mag als ungewohnt in der Circulation Veränderungen hervorrufen — fast immer farblos, am todten streckenweise roth, also voll Blut. Über ihren Inhalt habe ich natürlich nur an conservirten Exemplaren mich genauer unterrichten können, da aber die Tödtung so rasch und zugleich so schonend wie möglich geschah, ferner die Conservirung mit Sublimat oder mit Chromessigsäure (direct oder auch nach Injection mit Berlinerblau) identische Resultate ergab, so glaube ich, dürfen wir letztere wohl als brauchbar annehmen. Die Hautgefäße also führen durchaus kein reines Blut, sondern außer den relativ spärlichen Blutscheiben viele Leukocyten und Körnchenzellen, mithin ein Gemisch, das sich dem Inhalte der Darmgefäße annähert, falls es nicht geradezu damit identisch ist. Außerdem aber sind namentlich an den Stellen, wo mehrere Capillaren zusammentreffen, oft polygonale Körper in ihnen vorhanden, die ich nach ihrem optischen Verhalten als Körnchenzellen ansehen muss, welche sich an einander gelagert und dadurch abgeplattet haben. So bei *R. clavata*, aber auch bei *punctata*; mithin spielt auch hierbei die An- oder Abwesenheit der Sphincteren keine Rolle[1]. Aber auch die größeren Venen haben denselben Inhalt, nur

[1] Dies kann auch aus einem anderen Grunde nicht sein. Bei *clavata* nämlich habe ich ein reichliches Quantum Hautstücke durchgemustert und mich davon überzeugen können, dass zwar kein Sphincter ohne Gefäß vorkommt, umgekehrt aber manches Gefäß ohne Sphincter. Schon SAPPEY weist auf die durchaus unregelmäßige Gruppirung der letzteren hin, und auch ich finde zuweilen ein kleines Gefäß so dicht mit Sphincteren besetzt, dass einer

© Biodiversity Heritage Library, http://www.biodiversitylibrary.org/; www.zobodat.at

beginnt hier die Anzahl der Blutscheiben zu überwiegen. Selbst in den Arterien, welche 1—2 an Zahl diese Venen begleiten (Taf. 16 Fig. 19), sind neben rothen Blutkörperchen Körnchenzellen zu finden. Unter Berücksichtigung aller dieser Momente wage ich nun die Annahme, dass bei normaler Circulation die rothen Blutscheiben in ihrem Verlaufe von den Arterien durch die Capillaren in die Venen rascher fortgetrieben werden, als die umfangreicheren Körnchenzellen, welche sich auch wohl vermittels amöboider Fortsätze direct an die Wandung der Capillaren anheften und so in ihnen anhäufen mögen. Werden zudem Stücke der betreffenden Bahnen theilweise oder ganz von der allgemeinen Circulation abgeschlossen, so kann sich in ihnen die Verflüssigung der »Körnchen« in den Körnchenzellen und ihr Übergang in das Blut allmählich vollziehen[1]. Die Absperrung aber würden sowohl die Muskeln der Venen als auch in vollkommenerer Weise die Sphincteren besorgen, und es blieben immer doch für die Fortbewegung des übrigen Blutes zu respiratorischen Zwecken noch Bahnen genug offen. In der Einrichtung, dass ein Sphincter zugleich eine arterielle und eine venöse Vorcapillare schließt, ließe sich eine fernere Vervollkommnung erblicken. Somit würde ein und dasselbe Hautgefäß bald mehr Blut, bald mehr Chylus führen. Dann aber bleibt nichts Anderes übrig, als auch bei den Rochen die sämmtlichen nicht arteriellen Hautgefäße, groß und klein, als Venen zu bezeichnen, deren Inhalt nach Ort und Zeit wechseln kann. Hierdurch gerathen die Rochen in Übereinstimmung mit den Haien, wo ja auch andere Beobachter sich für Venen ausgesprochen haben (vgl. oben pag. 339).

Wenn wir uns nochmals vergegenwärtigen, dass im Spiraldarme bei *R. clavata* eine wahrhaft ungeheuere Menge Sphincteren vorhanden sind, bei allen anderen mir bekannt gewordenen Rochen und Haien dagegen keine, so ergiebt sich mit vollster Sicherheit, dass die Sphincteren in ihrer Wirksamkeit durch andere Einrichtungen ersetzbar sind, daher auch nicht die Bedeutung haben können, welche Sappey ihnen zuschreibt. Und dies war doch das Thema probandum. Er selbst hat einen solchen Einwand offenbar vorausgesehen und sucht ihn folgendermaßen zu entkräften (pag. 33): »Je réponds

---

direct auf den anderen folgt, während ein daneben verlaufendes, ihm sonst absolut gleiches und auch mit ihm in Verbindung stehendes ihrer gänzlich entbehrt (Taf. 18 Fig. 14).

[1] Die Gründe für meine Annahme, dass die »Körnchenzellen« eine Rolle bei der Verdauung spielen, hoffe ich in einer anderen Arbeit darlegen zu können.

© Biodiversity Heritage Library, http://www.biodiversitylibrary.org/; www.zobodat.at

que dans les autres poissons le système lymphatique est incomparablement moins développé; la lymphe chez eux est beaucoup moins abondante; dès lors, nous ne saurions nous étonner qu'avec ce développement exceptionnel et cette excessive production de globules blancs, coïncide l'apparition d'organes exceptionnels aussi.« Aber so einfach liegt die Sache doch nicht. Es soll noch erst bewiesen werden, dass *Raja* mehr »Lymphe« producirt, als die übrigen Fische; ferner: *R. clavata* und *punctata* führen, so weit uns bekannt ist, dieselbe Lebensweise, nehmen die gleiche Nahrung zu sich, haben denselben Verdauungsapparat, und doch: bei der einen Art die Sphincteren im Spiraldarme, bei der anderen nicht! Hier ist mit der Annahme enormer Quantitäten »Lymphe« nichts gewonnen, und mein Erklärungsversuch, den ich jedoch ausdrücklich als Versuch bezeichne, scheint mir der Wahrheit näher zu kommen. Sappey ist als menschlicher Anatom offenbar von der Ansicht ausgegangen, dass auch die Fische ein Lymphgefäßsystem haben müssen, während ich diese Nöthigung nicht einsehe und mir ganz gut denken kann, dass die »Lymphe« aus den Geweben direct in die Capillaren hinein diffundirt und sich hier mit dem Blute mischt.

Warum hat nun gerade bei *R. clavata* diese enorme Entwicklung von Sphincteren Platz gegriffen, während die allernächsten Verwandten ohne sie eben so glücklich leben und auch dieselbe Größe erreichen können? Diese Frage liegt so nahe, dass ich nicht umhin kann, sie mit einigen Worten zu berühren. Absolut ausgeschlossen ist, woran man an erster Stelle denken möchte, dass irgend welche Parasiten, seien es selbst Bacterien, in irgend welcher Weise die unmittelbare Veranlassung zur Bildung der Sphincteren gäben. Eine Zeit lang habe ich dafür die verschiedene Wassertiefe[1] verantwortlich machen wollen, in welcher die Rochen leben. In der That ist *R. punctata* ein Bewohner seichter Gewässer, *clavata* dagegen nicht. Nun lebt aber in gleicher Tiefe mit letzterer die Species *miraletus* nahezu ohne Sphincteren in der Haut, also lässt uns auch dieser Erklärungsversuch im Stiche. Wir werden uns daran gewöhnen müssen, dass die

[1] Robin scheint ein ähnlicher Gedanke vorgeschwebt zu haben, wenn er sagt (pag. 21): »Il y a lieu de croire que dans certaines conditions de la vie de ces animaux, à une grande profondeur de la mer, ces larges conduits [die »Lymphscheiden«, welche er meist beinahe leer gefunden hat, vgl. oben pag. 365] sont pleins ou à peu près, alors que surviennent certaines modifications de la circulation .....«. Er meint aber, sie dienen zur Aufnahme des Überschusses an Blutplasma, welches mit jedem Herzschlage in die Capillaren getrieben werde.

© Biodiversity Heritage Library, http://www.biodiversitylibrary.org/; www.zobodat.at

vielen Seltsamkeiten in der Organisation auch der anscheinend gut erforschten Thiere uns noch lange dunkel bleiben. Befinden wir uns doch in einer Periode, wo derartiger Räthsel Tag für Tag neue auftauchen, während von den alten nur wenige wirklich als gelöst gelten dürfen.

Zum Schlusse dieses Abschnittes möchte ich diese ziemlich lang gewordenen Auseinandersetzungen noch kurz zusammenfassen. Der Versuch Sappey's, auf Grund eigenthümlicher Bildungen bei einer einzigen Fischart sämmtlichen Fischen ein ausgebreitetes Lymphgefäßsystem zuzuerkennen, worin er seine Vorgänger Hyrtl, Stannius etc. noch übertrifft, ist als gescheitert anzusehen. Mit Robin und Parker leugne ich vielmehr in der Haut des Körpers der Selachier constante Lymphbahnen, die man offenbar dem Schema der höheren Wirbelthiere zu Liebe construirt hatte. Jedes Hautgefäß ist entweder eine Arterie oder eine Vene oder eine Capillare und führt je nach Umständen reines Blut (rothe und weiße Körperchen mit wenig Chylus) oder Chylus oder ein Gemisch von beiden; in den letzteren Fällen vielleicht, um ihn völlig zu assimiliren, wobei es sich durch Muskeln von der allgemeinen Circulation vorübergehend abschließt. Die Gefäße an den Eingeweiden, speciell am Tractus verhalten sich ähnlich und speichern zu Zeiten den Chylus auf, während sie zu anderen Verdauungsperioden Blut führen. Gesonderte Chylusgefäße sind bisher noch nicht mit Sicherheit nachgewiesen worden.

Neapel, Ende Januar 1888.

Erklärung der Abbildungen.

a Arterie,
ac Arteria caudalis,
ai —— intercostalis,
ap —— postica,
as —— spinalis,
avas Vas vasorum,
nl Nervus lateralis,
ps Plexus spinalis venosus,
rm Ramulus medullaris,
v Vene,
vc Vena caudalis,
vcard —— cardinalis,
vcirc —— circularis,
vd Vena dorsalis,
vi —— intercostalis,
vl —— lateralis (nach Parker »lateralis cutanea«),
vld —— laterodorsalis,
vlv —— lateroventralis,
vp, *vp'* —— postica,
vprof —— profunda,
vrp Nierenpfortader,
vs Vena spinalis,
vt —— transversalis cutanea,
vv —— ventralis.

© Biodiversity Heritage Library, http://www.biodiversitylibrary.org/; www.zobodat.at

Tafel 16.

Arterien dunkelroth, Venen blau, Nerven gelb, Knorpel grün, Muskeln und electrisches Organ hellroth. Die Pfeile geben die Richtung des Blutstromes an.

Fig. 1—4. Schnitte durch einen nahezu reifen Embryo von *Scyllium canicula*, und zwar Fig. 1 in der Höhe der Analflosse, die übrigen in der Höhe der Schwanzflosse. Die Anlagen der Hautzähne sind tiefschwarz wiedergegeben. Man sieht in Fig. 1 die Mündung einer Vena profunda (*vprof*) der Analflosse in die Vena caudalis, in Fig. 2 dgl. einer Vena intercostalis, in Fig. 3 dgl. einer Vena ventralis, in Fig. 4 die Mündung der Venae laterales in die Venae ventrales (vgl. oben pag. 317). Die Gefäße neben der Arteria caudalis sind nur in Fig. 1 deutlich zu sehen, in den übrigen Figuren einfach weggelassen. Vergr. 25/1.

Fig. 5. Schnitt durch das Rückenmark im Rumpfe eines etwa 20 cm langen *S. canicula* zur Veranschaulichung der Gefäße. Die feineren Bahnen sind nur theilweise gezeichnet (vgl. oben pag. 314). Vergr. 25/1.

Fig. 6—8. Schnitte durch den Schwanz eines etwa 18 cm langen *S. canicula*, und zwar Fig. 7 in der Höhe der zweiten Dorsalflosse, 8 in der Höhe des Anfanges und 6 ganz nahe dem Ende der Schwanzflosse. Fig. 7, aus mehreren Schnitten combinirt, dient zur Demonstration der Intercostalvenen und der Verzweigung der Gefäße in Knorpel und Musculatur der Flosse (schematisch gehalten; vgl. Fig. 24 und oben pag. 331); Fig. 8 zeigt den typischen Verlauf der Intercostalarterien eines Metameres (vgl. oben pag. 314); in Fig. 6 beachte man die Dimensionen der Ventralvenen (hier unpaar; vgl. oben pag. 317) im Vergleiche zu denen der Vena caudalis sowie den aus mehreren Schnitten combinirten Zusammenhang der Venae laterales mit den ventrales (vgl. oben pag. 318). In Fig. 7 sind die peripherischen Nerven nicht angegeben. Vergr. 12/1.

Fig. 9—13. Schnitte durch den Schwanz eines Embryos von *Raja* spec. hauptsächlich zur Veranschaulichung der Lateralvenen (vgl. oben pag. 322) und der Gefäße neben der Arteria caudalis (vgl. oben pag. 325). Der Nervus lateralis ist in Fig. 12 nicht mehr vorhanden, in Fig. 13 ist auch das Seitenorgan eingegangen. *cc* = Hautkiel. Das electrische Organ ist gleich den Muskeln hellroth gefärbt. Vergr. 20/1.

Fig. 14. Schnitt durch den Rumpf eines jüngeren Embryos von *Raja* spec. Man sieht die beiden Lateralvenen in der Figur links noch vereinigt, rechts bereits getrennt (vgl. oben pag. 322). Der Nervus lateralis scheint zu fehlen. Die Eingeweide in der Leibeshöhle sind schematisch gehalten. Die Vene *x* entspricht der »Vena lateralis« nach PARKER's Nomenclatur. Vergr. 20/1.

Fig. 15 und 16. Von demselben Embryo wie Fig. 1—4, und zwar 15 dicht hinter 1, 16 dicht vor 4 (vgl. oben pag. 319). Vergr. 38/1.

Fig. 17. Stück eines Horizontalschnittes durch den Schwanz eines Embryos von *S. canicula*, um die Klappen in den Venae ventrales zu zeigen (vgl. oben pag. 319). Rechts in der Figur ist hinten. Vergr. 38/1.

Fig. 18. Spinalnerven und Gefäße an einer Neurapophyse in der Höhe der hinteren Dorsalflosse von *Mustelus* spec. (vgl. oben pag. 330). Rechts in der Figur ist hinten. Vergr. 3/2.

© Biodiversity Heritage Library, http://www.biodiversitylibrary.org/; www.zobodat.at

Fig. 19. Gröbere Stämme des tiefen Gefäßnetzes und der Nerven in der Ventralhaut der Brustflosse von *Raja clavata*. Die Zeichnung ist in so fern schematisch, als die Arterien stets über den Nerven, diese über den Venen liegend dargestellt sind, während sie in Wirklichkeit durch einander verlaufen; auch ist das ganze Hautstück flach gehalten, während (vgl. Fig. 20) die 4 Hauptvenen höher liegen müssten als die Räume zwischen ihnen. Links in der Figur ist medial. Durch die Präparation sind viele feinere Zweige abgerissen. Vgl. oben pag. 353. Vergr. 7/1.

Fig. 20. Schnitt durch die Ventralhaut der Brustflosse von *Raja clavata* zur Demonstration der beiden Gefäßnetze (vgl. oben pag. 353). Bei *z* ein Hautzahn; *e* = Epidermis. Vergr. 20/1.

Fig. 21. Gefäße zu und von der vorderen Rückenflosse eines ziemlich großen Embryos von *Squatina* spec. (vgl. pag. 332 und 336). Die Vena circularis ist ganz entfernt worden. Punktirt sind die Gefäßabschnitte, welche im linken (in der Figur unteren) Antimer verlaufen. Vergr. 7/2.

Fig. 22. Arterien beider Antimeren (punktirt die im unteren = rechten) eines anderen Embryos von *Squatina* spec. (vgl. oben pag. 332). Vergr. 7/2.

Fig. 23. Gefäße zu und von der hinteren Rückenflosse eines mittelgroßen *Mustelus*. Von den Nerven sind nur die vorderen Wurzeln gezeichnet. Die Vena profunda verläuft an ihrem Ende im linken Antimer. Bei *vcirc* sieht man den Querschnitt der Vena circularis (Taf. 17 Fig. 17). Es ist auch eine Vena profunda der Analflosse angegeben (vgl. oben pag. 329 und 333). Nat. Größe.

Fig. 24. Gefäße zu und von der vorderen Rückenflosse eines kleinen *S. canicula* (vgl. oben pag. 331 und 333 sowie den Querschnitt Fig. 7). Auch hier verläuft die Vena profunda an ihrem Ende im linken Antimer; *vcirc* wie in Fig. 23. Vergr. 7/2.

Fig. 25—31. Schnitte durch eine ganz kleine *Raja* (*punctata*?) zur Veranschaulichung der Gefäße im Hämapophysencanale (vgl. pag. 325). Fig. 25 ist aus dem Rumpfe, die übrigen sind aus dem Schwanze, und zwar Fig. 31 in der Höhe der vorderen Rückenflosse, 30 in der Höhe des Anfanges derselben. In Fig. 30 sieht man die (ob normale?) Verbindung beider »Vasa vasorum« unterhalb der Arterie mit einander.

Tafel 17.

Fig. 1. Zur Demonstration der histologischen Verhältnisse der Gefäße in der Nähe des Afters bei *Raja*. Der Schnitt gehört zu derselben Serie wie die auf Taf. 16 Fig. 9—13 abgebildeten (vgl. oben pag. 325). Der Knorpel ist gekörnelt wiedergegeben. Vergr. 50/1.

Fig. 2. Dasselbe von der *Raja*, zu welcher Fig. 25—31 auf Taf. 16 gehören. Vergr. 50/1.

Fig. 3 und 4. Theile des Gefäßnetzes in der Musculatur der vorderen Rückenflosse von *S. canicula*. Die Zickzacklinie in Fig. 4 giebt die distale Grenze der vorletzten Glieder der Knorpelstrahlen an (vgl. oben pag. 331). Vergr. 50/1.

Fig. 5. Mündung einer Vena intercostalis in die Vena caudalis bei einem

© Biodiversity Heritage Library, http://www.biodiversitylibrary.org/; www.zobodat.at

Embryo von *S. canicula*; zur Veranschaulichung der Klappe (vgl. oben pag. 318). Bei *x* Blutgerinnsel. Vergr. 130/1.

Fig. 6 und 7. Dasselbe von zwei erwachsenen *S. stellare*. Vgl. oben pag. 319. In Fig. 7 sieht man von der Vena caudalis aus in die V. intercostalis hinein; in 6 ist letztere durch einen Schnitt der Länge nach geöffnet. Vergr. etwa 5/1.

Fig. 8. Querschnitt durch Arteria und Vena caudalis in der Höhe der Analis desselben Embryos von *S. canicula* wie der von Fig. 5 und von Taf. 16 Fig. 1 etc. Zur Demonstration der feineren Structur (vgl. oben pag. 314). Bei *n* ein Nerv. Vergr. 50/1.

Fig. 9. Stück der injicirten Darmwand von *Raja clavata*. Gefäße blau, Arterien mit doppelten Umrissen. *m* Musculatur der äußeren Darmwand, *mm* Muscularis mucosae. Die isolirten Bindegewebszüge sind dunkelgrau, das lockere Bindegewebe ist hellgrau gehalten. Darmepithel schematisch; *p* Coelomepithel. Vgl. oben pag. 359. Vergr. 25/1.

Fig. 10. Dasselbe von *R. punctata*. Bei *m'* isolirte Muskelfasern mitten im lockeren Bindegewebe. Vergr. 25/1.

Fig. 11. Stück der Vena caudalis von *S. stellare* geöffnet, zur Demonstration der Mündungen der Venae intercostales und der »Vasa vasorum« (vgl. oben pag. 321). Die Arteriae intercostales schimmern durch. Vergr. 3/2.

Fig. 12. Aus der Haut der Brustflosse von *R. clavata*: ein Sphincter, welcher 2 kleine Venen und eine kleine Arterie umschließt. Die dunklen Gebilde in den Venen sind »Körnchenzellen«; der übrige Inhalt ist nicht gezeichnet (vgl. oben pag. 355 und 364). Vergr. 130/1.

Fig. 13. Stück der Brustflosse von *R. maculata* zur Demonstration der Sphincteren (vgl. oben pag. 352). Die dunklen Striche zeigen den Verlauf der Knorpelstrahlen. Nat. Größe.

Fig. 14 und 15. Zur Veranschaulichung der großen Gefäße und ihrer »Scheide« an Darm resp. Magen von *R. punctata* (vgl. oben pag. 359). Die Sphincteren sind, weil zu klein, nicht angegeben. Darm- und Magenwandung schematisch. Vergr. 8/1.

Fig. 16. Arterien der vorderen Rückenflosse von *Torpedo ocellata* (vgl. oben pag. 332). Die Zeichnung ist durch Combinirung der Skizzen beider Antimeren gewonnen; punktirt sind die Arterien, so weit sie im rechten (unteren) Antimere verlaufen. Die Vena postica blau. Vergr. 3/1.

Fig. 17 und 18. Theile des Schwanzes von zwei jungen *S. canicula* mit den Hautvenen, und zwar Fig. 17 das Vorderstück von der Seite, 18 das Stück mit der 2. Rücken- und dem Anfange der Schwanzflosse von oben. Die Injection des 2. Exemplares ist sehr unvollständig, daher fehlt die Fortsetzung der Vena circularis nach vorn (vgl. oben pag. 316). Nat. Größe.

Fig. 19. Die Intercostalarterien in ihren Beziehungen zu den Wirbeln bei einem beinahe reifen Embryo von *Mustelus laevis*. Das Präparat reicht vom Anfang des Rumpfes bis hinter die Analis (vgl. oben pag. 329). Vergr. 5/2.

Fig. 20. Schnitt durch die Gefäße zum und vom Magen nebst ihrer Scheide von *R. clavata* (vgl. oben pag. 360). Das lockere Bindegewebe ist hellgrau, das dichtere um die Gefäße dunkelgrau gehalten; *n* sind

© Biodiversity Heritage Library, http://www.biodiversitylibrary.org/; www.zobodat.at

Nerven. Man beachte die Sphincteren, von denen aber nur wenige genau quer durchschnitten sind. Das Blut, welches alle Gefäße ohne Ausnahme enthalten, ist nur bei *b* gezeichnet; die Kerne des Coelomepithels sind nur bei *x* angedeutet. Vergr. 50/1.

Fig. 21 und 22. Copien von Sphincteren nach LEYDIG (Rochen und Haie Taf. 1 Fig. 11) resp. SAPPEY (Taf. 8 Fig. 8). (Vgl. oben pag. 344 u. 345.)

Tafel 18.

Fig. 1. Stück der Submucosa des Magens von *R. clavata*, um die Vertheilung der Sphincteren zu zeigen. Diejenigen an den größeren Arterien und Venen sind absichtlich viel zu voluminös gezeichnet; die übrigen sind ohne die zugehörigen Gefäße wiedergegeben. Die Muskelnetze in der Wand der Venen sind weggelassen (vgl. oben pag. 361). Vergr. 12/1.

Fig. 2 und 3. Die Stellen *x* und *y* von Fig. 1 genauer (vgl. oben pag. 363). Vergr. 50/1.

Fig. 4. Von demselben Präparate wie Fig. 1. Arterie (im optischen Längsschnitte) mit mehreren Sphincteren. Vergr. 50/1.

Fig. 5. Stück aus der Flosse einer jungen *R. clavata* zur Demonstration der Sphincteren und Muskeln der Venen (vgl. oben pag. 354). Vergr. 50/1.

Fig. 6. Arterie und Vene mit gemeinschaftlichem Sphincter aus der Magenwand von *R. clavata* (vgl. oben pag. 361). Rechts an der Arterie 2 Sphincteren. Vergr. 50/1.

Fig. 7. Blut von *R. clavata* (vgl. oben pag. 364). Vergr. 50/1.

Fig. 8. Gefäßnetz aus der Gallenblase von *R. punctata* (vgl. oben pag. 362). Bei *x* ein Sphincter mit Fortsatz. Vergr. 50/1.

Fig. 9. Drei Sphincteren von sehr verschiedener Größe an einem Gefäße von *R. maculata* (vgl. oben pag. 344). Vergr. 130/1.

Fig. 10. Aus der Wandung der Gallenblase von *R. punctata*. Sphincter mit Fortsatz (vgl. oben pag. 349). Vergr. 50/1.

Fig. 11. Gefäß mit beginnendem Sphincter (vgl. oben pag. 363) aus dem Mesenterium von Darm zu Milz von *R. punctata*. Vergr. 50/1.

Fig. 12 und 13. Zwei Sphincteren aus der Magenwand von *R. punctata* (vgl. oben pag. 349). Vergr. etwa 75/1.

Fig. 14. Tiefes Gefäßnetz aus der Brustflosse einer *R. clavata*, bei welcher die Venen injicirt wurden (vgl. oben pag. 362). Bei *x* ein Sphincter, welcher eine Gefäßgabel umfasst. Vergr. 50/1.

Fig. 15. Sphincteren aus der Wand derselben Gallenblase, von welcher Fig. 10 herrührt (vgl. oben pag. 349). Vergr. 50/1.

Fig. 16. Vene mit Muskelnetz aus der Flosse von *R. maculata* (vgl. oben pag. 349). Das Präparat ist dasselbe von dem Fig. 9 stammt. Vergr. 130/1.

© Biodiversity Heritage Library, http://www.biodiversitylibrary.org/; www.zobodat.at

© Biodiversity Heritage Library, http://www.biodiversitylibrary.org/; www.zobodat.at

© Biodiversity Heritage Library, http://www.biodiversitylibrary.org/; www.zobodat.at

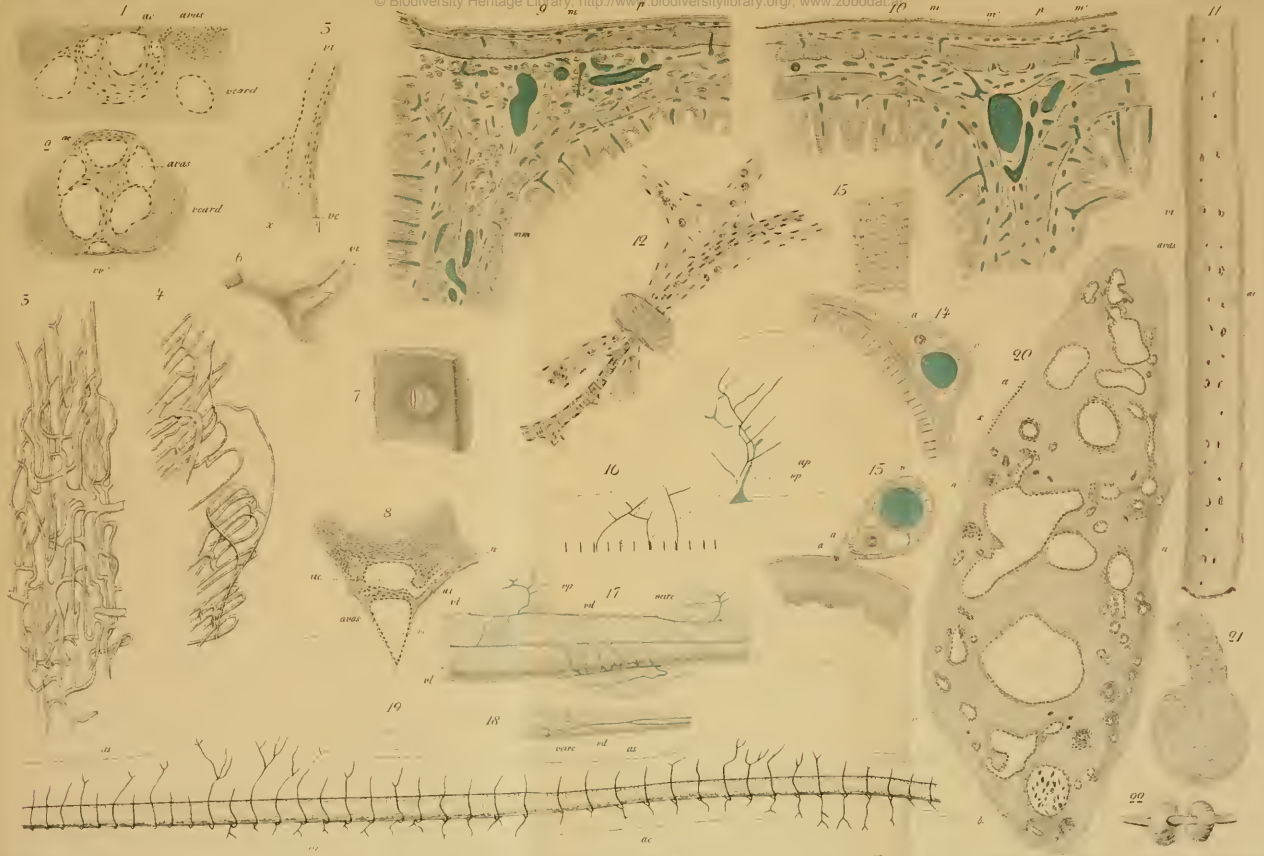

© Biodiversity Heritage Library, http://www.biodiversitylibrary.org/; www.zobodat.at
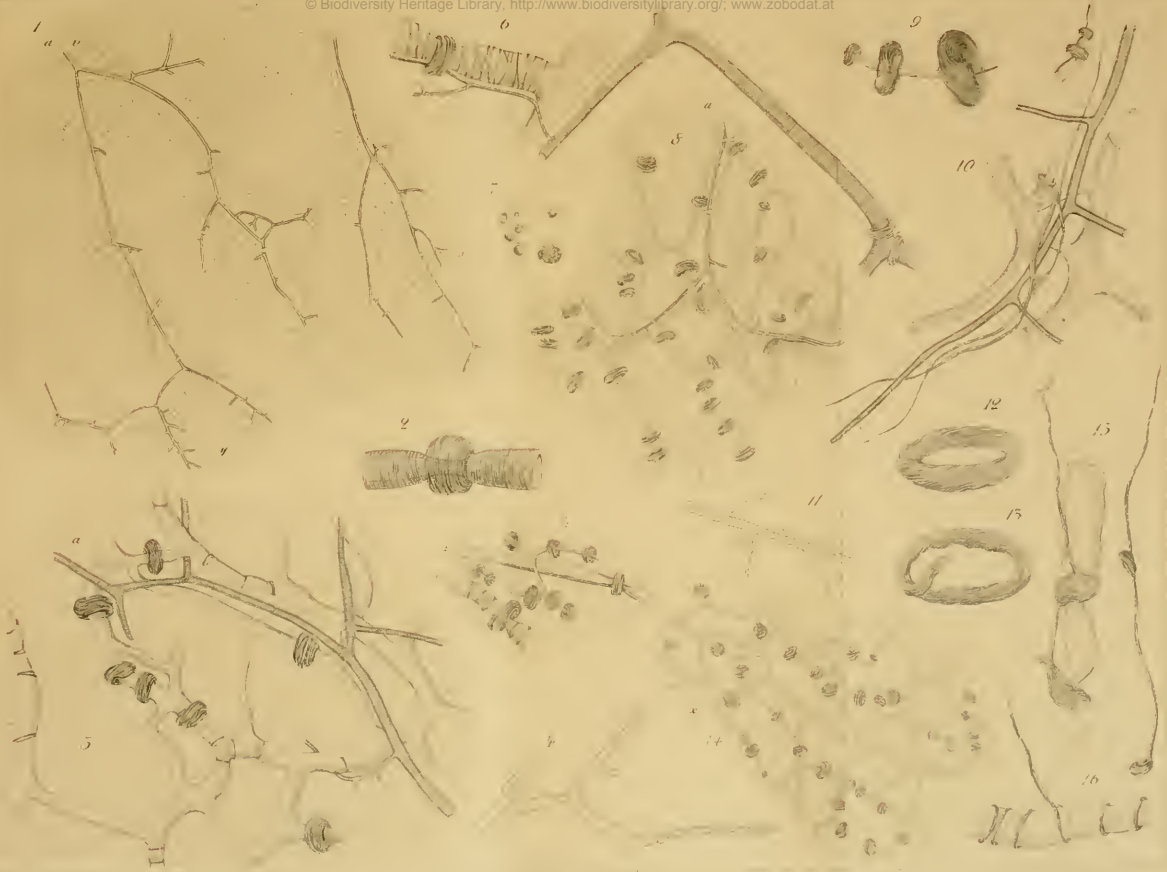
© Biodiversity Heritage Library, http://www.biodiversitylibrary.org/; www.zobodat.at