Doppelkopf im Tierreich – Dizephalie als seltener Museumsfund

Nicola Holm

Abb. 1 Frontale Ansicht des Schädels mit den beiden seitwärts gerichteten Gesichtshälften. Maßstab in allen Abbildungen jeweils 5 cm.

Zusammenfassung

Durch einen Schädlingsbefall in der Schädelsammlung des Landesmuseums Hannover wurde das Ausräumen eines Magazins notwendig, dabei wurde ein zweiköpfiger Schädel wiederentdeckt. Trotz seines schlechten Erhaltungszustands konnte er der Gattung *Bos* (Eigentliche Rinder) zugeordnet werden. Das Tier verstarb wahrscheinlich im juvenilen Alter von ca. 4 bis 5 Monaten. Durch seine Doppelköpfigkeit unterlag es körperlichen Einschränkungen.

Die Wiederentdeckung durch den Berlinkäfer

Schädlingsbefall in Sammlungen ist die größte Sorge eines jeden Museums. Der Berlinkäfer *(Trogoderma angustum)* kann erhebliche Schäden an den Exponaten verursachen, wenn nicht sogar komplett zerstören. In diesem besonderen Fall erwiesen sich die „Schädlinge“ im übertragenden Sinn jedoch als nützlich.

Um einem akuten Schädlingsbefall im Schädel-Magazin des Landesmuseums Hannover entgegen zu wirken, wurden alle Exponate gesondert mit Stickstoff behandelt. Dabei fiel ein bisher unentdecktes Stück auf, das bald als „Doppelschädel" identifiziert wurde: ein Schädel mit zwei Gesichtern (Abb. 1). Diese seltene Mutation ist eine Art der Dizephalie, eine Form siamesischer Zwillinge (Kunze 2009).

Das doppelte Gesicht

Bei der typischen Dizephalie ist der Kopf doppelt angelegt, während der Körper nur einmal vorhanden ist. Die beiden Köpfe können dabei mehr oder weniger stark verwachsen sein (Kunze 2009). In diesem Fall liegt eine starke Verwachsung vor. Das Hinterhaupt ist nur einmal angelegt. Erst im vorderen Bereich des Kopfes gabelt sich das Hinterhaupt in zwei Gesichtsschädel.

Der Übergang von diesem einfach angelegten Hinterhaupt zu den zwei Gesichtsschädeln lässt sich vor allem auf der Unterseite des Schädels gut erkennen. Vom großen Hinterhauptsloch geht Richtung Maul ein robuster, länglicher Knochen ab, das Basis-Sphenoid. Dieses endet im Pflugscharbein. Durch die Dizephalie ist das Basis-Sphenoid bei dem vorliegenden Schädel gegabelt. Jede Gabel endet in einem separaten Pflugscharbein (Abb. 2).

Abb. 2 Das einmal angelegte große Hinterhauptsloch mit gegabeltem Basis-Sphenoid.

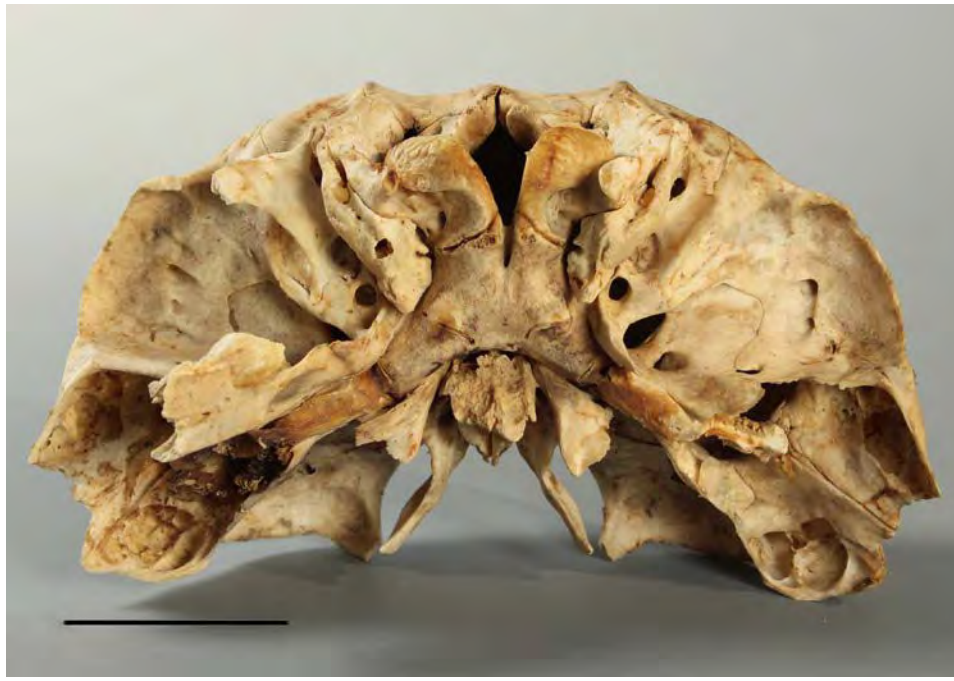

Abb. 3 Frontalansicht des linken Gesichtsschädels.

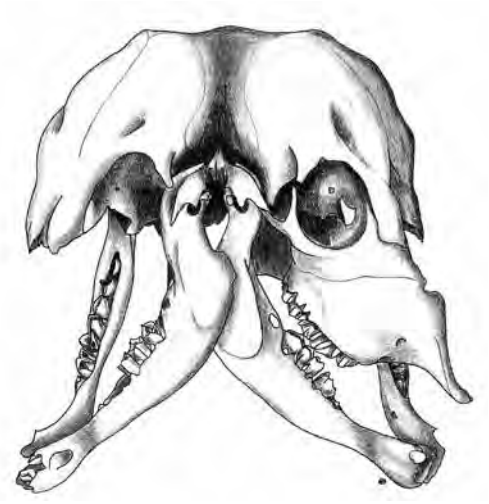

Abb. 4 Rekonstruktion *(in situ)* der vorhandenen Schädelteile.

In der Aufsicht auf den Schädel teilt sich dieser ab dem Bereich der Scheitelbeine in zwei Gesichtshälften auf. Insgesamt sind vier Scheitelbeine angelegt, wovon jeweils zwei einem Gesichtsschädel zugeordnet werden können. Die Scheitelbeine eines jeden Schädels sind mittig auf diesem verwachsen und bilden dort die übliche sagittale Naht. Beim vorliegenden Objekt ist zusätzlich das rechte Scheitelbein des linken Gesichtsschädels mit dem linken Scheitelbein des rechten Gesichtsschädels verwachsen. Hierdurch rücken die Gesichtsschädel eng zueinander.

Sehr wahrscheinlich hat sich dieser eingeschränkte Platz beim weiteren Wachstum auf die Schädelanatomie ausgewirkt. Am linken Gesichtsschädel sind die sagittale Naht wie auch die Praemaxilla, der Knochenbereich, der den vordersten Bereich des Mauls stützt, deutlich verdrückt zusammengewachsen (Abb. 3). Die jeweils zur Schädelmitte hin liegenden Unterkieferhälften, sprich die linke Unterkieferhälfte des rechten Gesichtsschädels und die rechte Unterkieferhälfte des linken Gesichtsschädels, sind stark verkippt. Als Folge sind die Zahnflächen dieser Hälften in die zugehörige Mundhöhle geneigt. Die beiden verkippten Unterkieferhälften haben sich sehr wahrscheinlich übereinander geschoben, wobei die Unterkieferhälfte des rechten Gesichtsschädels über der des linken Gesichtsschädels lag (Abb. 4). Dadurch müssen sich die Unterkiefer zu Lebzeiten stark behindert haben, das könnte zu einer eingeschränkten Ernährung geführt haben. Es ist nicht auszuschließen, dass diese Einschränkung den Tod des Tieres beschleunigt hat.

Was die Zähne verraten

Für die Artbestimmung wurden vor allem Form und Ausprägung der Zähne, der Unterkiefer und vorhandener Teile der Gesichtsschädel allgemein untersucht. Sehr wahrscheinlich handelt es sich um einen Vertreter der Gattung *Bos* (Eigentliche Rinder) aus der Familie Bovidae (Rinderartige). Das wurde durch den Vergleich mit der Schädelsammlung aus dem Landesmuseum Hannover und den Abbildungen aus der Sammlung von Alan Dudley (Winchester 2013) ebenfalls bestätigt. Zur Gattung *Bos* werden unter anderem Hausrind, Bison und Wisent gezählt.

Das Alter des Schädels lässt sich an seinem Zahnstatus und der Ausprägung der Schädelnähte erkennen. Das Milchgebiss ist in seiner Entwicklung weitestgehend abgeschlossen. Der erste Prämolar befindet sich bereits im Durchbruch. Der erste Molar hat sich bereits entwickelt, liegt jedoch noch komplett in seiner Alveole, der knöchernen Wurzelhöhle des Zahns im Unterkiefer. An keinem Zahn des Gebisses ist Abrieb vorhanden (Abb. 5). Alle Schädelnähte sind geschlossen, aber noch deutlich erkennbar. Die Hornfortsätze fehlen. Folglich handelt es sich bei dem Exemplar eindeutig um ein Jungtier. Der fehlende Abrieb der Zähne spricht für einen Tod noch während der Säugzeit. Laut Pucek (1986) dauert diese beim Beispiel Wisent in der Regel 6 bis 8 Monate. Mit Hinblick auf den Zahnstatus lässt sich das Sterbealter des Tieres auf 4 bis 5 Monate eingrenzen.

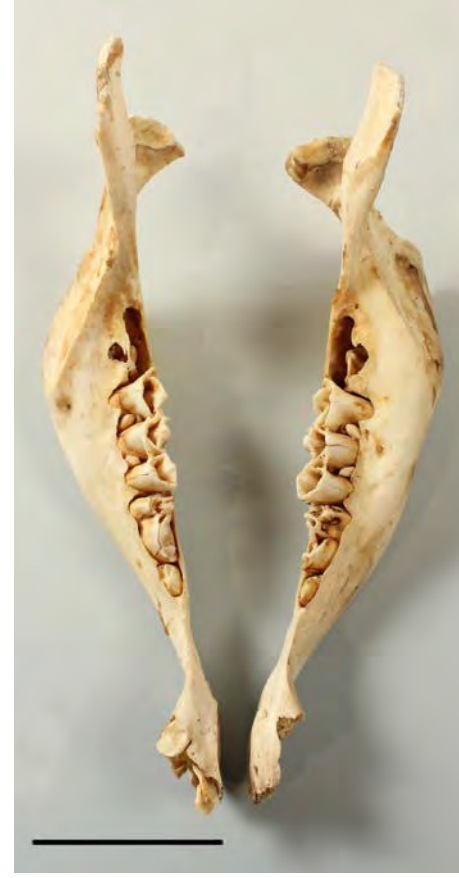

Abb. 5: Aufsicht auf beide Unterkieferhälften des linken Schädelteils.

Das Schicksal post mortem

Neben der Dizephalie sind Reste und Spuren von schwarzem Bindfaden am Objekt auffällig (Abb. 6). Dieser war in mehreren Lagen fest um den Schädel gewickelt. Die Spuren verlaufen vor allem über die Mitte der verwachsenen Scheitelbeine und über die oberen Bereiche der beiden Stirnbeine. Es finden sich weitere Spuren im Bereich der Hinterhauptsbeine und des großen Hinterhauptslochs. Es ist keine Reaktion der Knochenhaut zu erkennen. Folglich wurde der Bindfaden nach dem Tod angebracht. Vermutlich diente er zur Aufhängung des Schädels, der

Abb. 6 Spuren des schwarzen Bindfadens in der Mitte der verwachsenen Scheitelbeine.

möglicherweise auf Grund seiner seltenen Anomalie als „Trophäe“ zu verstehen ist.

Trotz intensiver Recherche konnten die zeitliche Aufnahme und Inventarisierung des Schädels in das Magazin des Landesmuseums Hannover nicht ermittelt werden. Seine Herkunft bleibt daher unbekannt.

Eine kleine Rarität

Das Phänomen Dizephalie ist selten, kann bei Rindern aber hin und wieder beobachtet werden. So verfügen beispielsweise das Museum Vrolik der Universität Amsterdam und das Deutsche Hirtenmuseum in Hersbruck über ein Exponat eines doppelköpfigen Kalbes. Dennoch ist es selten, dass ein dizephaler Schädel in ein Museum gelangt. Der Doppelschädel im Landesmuseum Hannover ist und bleibt daher eine kleine Besonderheit.

Literaturverzeichnis

Kunze, Jürgen (2009): Wiedemanns Atlas klinischer Syndrome – Phänomenologie – Ätiologie – Differenzialdiganose; Stuttgart.

Pucek, Zdzislaw (1986): *Bison bonasus* (Linnaeus, 1758) – Wisent. – In: Niethammer, Jochen; Krapp, Franz (Eds.): Handbuch der Säugetiere Europas, 2/II, Paarhufer; Wiesbaden.

Winchester, Simon (2013): Skulls – Die faszinierende Schädel-Sammlung des Alan Dudley; New York.

Arbeit eingereicht: 02.11.2017
Arbeit angenommen: 24.11.2017

Anschrift der Verfasserin:
Nicola Holm, M.Sc.
An den Mühlen 15
48151 Münster
E-Mail: nicola.holm1@gmail.com

Vielfalt in Niedersachsen

Naturhistorica 151

ZOBODAT - www.zobodat.at

Zoologisch-Botanische Datenbank/Zoological-Botanical Database

Digitale Literatur/Digital Literature

Zeitschrift/Journal: Naturhistorica - Berichte der Naturhistorischen Gesellschaft Hannover

Jahr/Year: 2016/2017

Band/Volume: 158-159

Autor(en)/Author(s): Holm Nicola

Artikel/Article: Doppelkopf im Tierreich – Dizephalie als seltener Museumsfund 81-86