

## Zungenveränderungen bei einheimischen Fledermäusen

Von KRISTIN MÜHLDOERFER, Berlin, STEPHANIE SPECK, München, und GUDRUN WIBBELT, Berlin

Mit 5 Abbildungen

### Abstract

#### Inflammatory changes in tongues of native bats

In a broad study regarding diseases and causes of death in bats from Germany, histo-pathological examination of deceased animals revealed mild to severe inflammatory (granulomatous) changes within the tongues of thirteen vespertilionid bats. In six bats intralesional foreign bodies could clearly be detected within the inflammatory region. Shape and size of these foreign bodies are strongly suggestive for body parts of prey insects indicating that hard shelled chitin containing food resources can indeed be hazardous.

### Zusammenfassung

In einer großen Studie zu den Erkrankungen und Todesursachen von verstorbenen Fledermäusen aus Deutschland wurden am IZW, Berlin, in der histo-pathologischen Untersuchung bei dreizehn Fledermäusen geringgradige bis schwere entzündliche Zungenveränderungen festgestellt. Bei sechs Tieren sind die Gewebeveränderungen eindeutig mit in der Zungenmuskulatur befindlichen Fremdkörpern assoziiert. Größe und Form dieser Fremdkörper weisen eindeutig auf ihren Ursprung als Teil eines chitinhaltigen Beutetieres hin.

### Keywords

Diseases and causes of death in bats, *Nyctalus noctula*, *Plecotus auritus*, *Pipistrellus pipistrellus*, *Myotis mystacinus*, *Vespertilio murinus*, *Eptesicus nilssonii*, *Eptesicus serotinus*, inflammatory changes in tongues, foreign bodies though chitin containing prey items.

Am Leibniz-Institut für Zoo- und Wildtierforschung (IZW) in Berlin wird seit Juli 2007 im Rahmen einer tiermedizinischen Doktorarbeit ein Projekt zu den „Krankheiten bei einheimischen Fledermäusen“ durchgeführt. Das Ziel ist es, basierend auf histo-pathologischen, bakteriologischen und virologischen Untersuchungen, Erkenntnisse über die Art und Häufigkeit von Erkrankungen einheimischer Fledermäuse zu erlangen und die Bedeutung der

in Fledermäusen vorkommenden Krankheitserreger besser zu verstehen. Diese Erkenntnisse sollen unter anderem den aktiven Fledermausschützern bei der Pflege verletzter und kranker Tiere im Hinblick auf eine erfolgreiche Auswilderung dienlich sein.

Bisher wurden mehr als 200 verstorbene Fledermäuse von sechzehn verschiedenen einheimischen Arten seziiert und histo-pathologisch untersucht. 95 % dieser Tiere eigneten sich zudem für die bakteriologische Untersuchung. In Kooperation mit dem Robert-Koch-Institut, Berlin, und dem Friedrich-Löffler-Institut, Standort Wusterhausen, erfolgen außerdem Untersuchungen zu ausgewählten Virusinfektionen.

Die histologische Untersuchung der einzelnen Organe zeigte bei dreizehn Fledermäusen (7 Große Abendsegler, 1 Braunes Langohr, 1 Zwerg-, 1 Kleine Bart-, 1 Zweifarb-, 1 Nord-, 1 Breitflügelfledermaus) leichte bis ausgeprägte entzündliche Veränderungen der Zungen (Abb. 1), die bei sechs Tieren eindeutig mit in der Zungenmuskulatur befindlichen Fremdkörpern assoziiert sind (Abb. 2). Die Gewebeveränderungen sind vornehmlich im Bereich des vorderen Zungendrittels oder des Zungengrundes lokalisiert. Die Zungenmuskulatur weist in diesen Bereichen eine deutliche interstitielle Infiltration mit Entzündungszellen (neutrophilen Granulozyten, Makrophagen und lymphoiden Zellen) und eine beginnende bis fortgeschrittene fokale Muskelzelldegeneration auf. Zwei Tiere, die Zweifarb- und die Breitflügelfledermaus, zeigen abweichend von den anderen Fledermäusen eine fokal hochgradig ulzerierende, eitrig-nekrotisierende Entzündung (Abb. 3) mit voll-

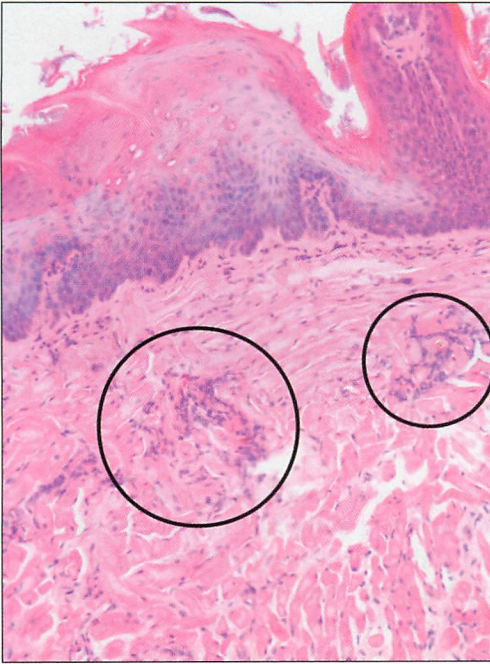


Abb. 1. Multifokal geringgradige entzündliche Infiltration der Zungenmuskulatur; Großer Abendsegler (*Nyctalus noctula*), x 100 HE.

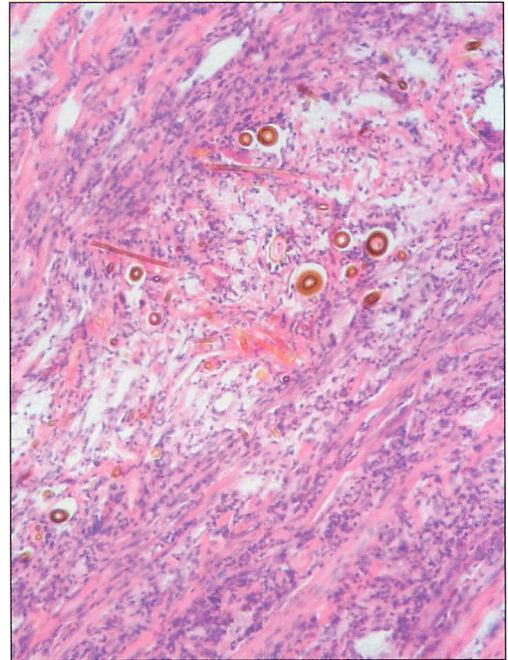


Abb. 2. Ausgeprägte granulomatöse Zungenentzündung, mehrere Fremdkörperanschnitte; Großer Abendsegler (*Nyctalus noctula*), x 100 HE.

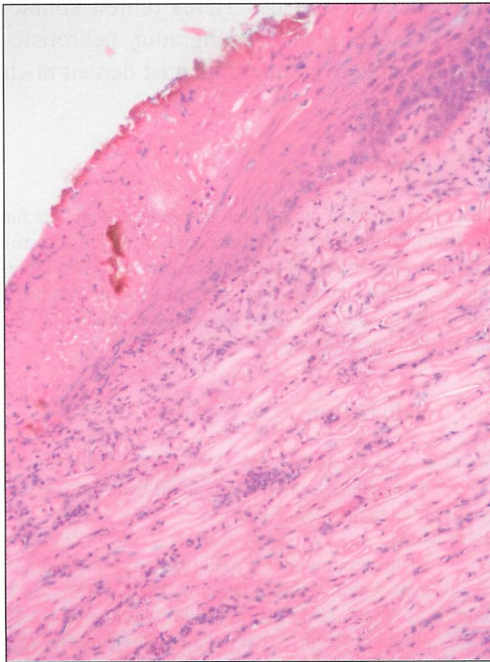


Abb. 3. Fokal hochgradig ulzerierende, eitrig-nekrotisierende Zungenentzündung; Zweifarbfledermaus (*Vespertilio murinus*), x 100 HE.

ständig nekrotisch zersetztem Zungenepithel und Kolliquationsnekrose des darunter liegenden Gewebes.

Die in der Zungenmuskulatur befindlichen Fremdkörper (Abb. 4) sind relativ lang, von gelbbrauner Farbe und rundem Querschnitt. Im Längsschnitt sind feine Filamente auf der Oberfläche erkennbar. Vergleichbare Strukturen zeigen sich bei einzelnen Fledermäusen im Dünndarm und lassen auf Bestandteile von Beutetieren schließen. Weiterhin finden sich auch Fledermaushaare im entzündlich veränderten Gewebe (Abb. 5), die sehr wahrscheinlich beim Belecken des Körpers in die vorgeschädigte Zunge eingespießt sind und ebenfalls eine Fremdkörperreaktion hervorgerufen haben.

Histo-pathologische Veränderungen in Fledermäusen sind bisher nur in einzelnen Fallberichten veröffentlicht worden. Zwei Publikationen aus Deutschland berichten über eine generalisierte Amyloidosis (Ablagerung abnorm veränderten Proteins in den Geweben;

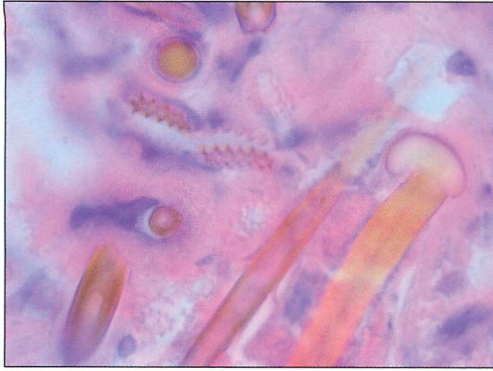


Abb. 4. Intraglossärer Fremdkörper, x 1000 HE, Öl.

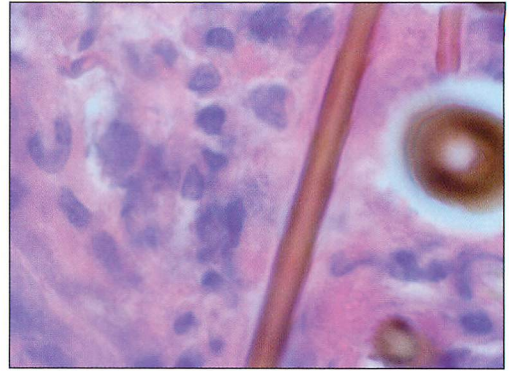


Abb. 5. Intraglossärer Fremdkörper, x 1000 HE, Öl.

GRUBER & LINKE 1996) und renale Kokzidiose (parasitäre Erkrankung der Niere; GRUBER et al. 1996) bei einheimischen Fledermäusen. Weiterhin wurden tumoröse Veränderungen in zwei Glattnasen-Fledermäusen (ANDREASEN & DUMSTRA 1996, BECK et al. 1982) und einem Rosettenflughund (MCKNIGHT et al. 2006), sowie eine Herzmuskelerkrankung bei einer fruchtfressenden Fledermaus (MILLER et al. 1986) beschrieben. Die in der vorliegenden Untersuchung festgestellten entzündlichen Zungenveränderungen sind hier erstmalig beschrieben. Betroffen sind Fledermäuse acht verschiedener einheimischer Arten, die ca. 5 % der gesamt untersuchten Tiere ausmachen. Interessanterweise gehört die Hälfte der betroffenen Tiere zur Art des Großen Abendseglers, dessen Nahrung zum überwiegenden Teil aus großen Fluginsekten, wie Motten und Käfern, besteht. Deren feste, chitinhaltige Gliedmaßen können leicht die Zungenschleimhaut durchdringen und in der darunter liegenden Muskulatur stecken bleiben, wo sie die beschriebenen Entzündungen hervorrufen.

Obwohl die gefundenen granulomatösen Glossitiden (Entzündungen der Zunge) nur einen Nebenbefund darstellen, sind diese Veränderungen mit großer Wahrscheinlichkeit schmerzhafter Art und werden die Tiere wenigstens temporär für die Zeit der akuten Entzündung im Wohlbefinden beeinträchtigen. Eine starke Beeinträchtigung des Fressverhaltens der Fledermäuse erscheint jedoch weniger wahrscheinlich, da die betroffenen Be-

reiche meist nur eine geringe örtliche Ausdehnung aufweisen und der Ernährungszustand der untersuchten Tiere nicht beeinträchtigt war. Hingegen ist bei der fokal hochgradig eitrig-nekrotisierenden Glossitis der Zweifarb- und der Breitflügel-Fledermaus aufgrund der sicherlich ausgeprägten Schmerzhaftigkeit und lokalen Ausdehnung der Entzündung eine deutliche Reduzierung der Futter- und Wasseraufnahme zu erwarten, die unter Beteiligung von Sekundärinfektionen durchaus zum Tod des Tieres führen könnte. Die Ursache dieser hochgradig nekrotisierenden Zungenveränderungen ist derzeit noch nicht geklärt.

### Dank

Unser Dank geht an die Aktiven im Fledermausschutz für die Bereitstellung der Tierkörper und an DORIS KRUMMNOW für ihre exzellente Assistenz in der Histologie. Darüber hinaus danken wir der Adolf und Hildegard Isler-Stiftung und der Klara Samariter-Stiftung für die finanzielle Unterstützung.

### Schrifttum

- ANDREASEN, C. B., & DUMSTRA, J. R. (1996): Multicentric malignant lymphoma in a pallid bat. *Journ. Wildlife Diseases* **32**, 545-547.
- BECK, M., BECK, J., & HOWARD, E. B. (1982): Bile duct adenocarcinoma in a pallid bat (*Antrozous pallidus*). *Journ. Wildlife Diseases* **18**, 365-367.
- GRUBER, A. D., & LINKE, R. P. (1996): Generalised AA-amyloidosis in a bat (*Pipistrellus pipistrellus*). *Veterinary Pathology* **33**, 428-430.
- , SCHULZE, C. A., BRÜGMANN, M., & POHLENZ, J. (1996): Renal coccidiosis with cystic tubular dilatation in four bats. *Veterinary Pathology* **33**, 442-445.

- McKNIGHT, C. A., WISE, A. G., MAES, R. K., HOWE, C., RECTOR, A., VAN RANST, M., & KIUPEL, M. (2006): Papillomavirus-associated basosquamous carcinoma in an Egyptian fruit bat (*Rousettus aegyptiacus*). *Journ. Zoo Wildlife Medicine* **37**, 193-196.
- MILLER, R. E., GABER, C. E., WILLIAMS, G. A., LANDT, M., & PERNIKOFF, D. S. (1986): Cardiomyopathy in a fruit bat. *AAZV Proc.* 133-134.

# ZOBODAT - [www.zobodat.at](http://www.zobodat.at)

Zoologisch-Botanische Datenbank/Zoological-Botanical Database

Digitale Literatur/Digital Literature

Zeitschrift/Journal: [Nyctalus – Internationale Fledermaus-Fachzeitschrift](#)

Jahr/Year: 2010

Band/Volume: [NF\\_15](#)

Autor(en)/Author(s): Mühldorfer Kristin, Speck Stefanie, Wibbelt Gudrun

Artikel/Article: [Zungenveränderungen bei einheimischen Fledermäusen 20-23](#)