Nyctalus (N. F.), Berlin 4 (1991) 2, S. 150—152

Extreme Flughautdefekte bei Rauhhaut- (*Pipistrellus nathusii*) und Zwergfledermaus (*P. pipistrellus*)

Von HANS HACKETHAL, Berlin, und WERNER OLDENBURG, Waren/Müritz

Mit 2 Abbildungen

Bei den Kontrollen im Sommer 1989 fielen uns zwei Tiere mit extremen Flughautschäden auf, über die hier kurz berichtet werden soll.

Im Kastenrevier Waren-Ecktannen befand sich in Gesellschaft mit mehreren anderen Rauhhautfledermäusen ein ♀ mit beidseitigen ausgedehnten Schäden am Plagopatagium (Abb. 1). Anzeichen für die Jungenaufzucht im Kontrolljahr fanden sich nicht, während die übrigen ♀♀ noch deutlich aufgesaugte Zitzen hatten (27. VII. 1989). Das Fell des verletzten Tieres zeigte noch die typische rotbraune Sommerfärbung. Ein erhöhter Ektoparasitenbefall — gegenüber anderen Tieren des gleichen Quartiers — war nicht festzustellen. Mit 8,7 g war auch die Körpermasse nicht geringer als bei der Mehrzahl der anderen, zum gleichen Zeitpunkt kontrollierten und gewogenen, ♀♀. Die Ränder der verbliebenen Teile des Plagopatagiums waren narbig verdickt, gut abgeheilt und trocken.

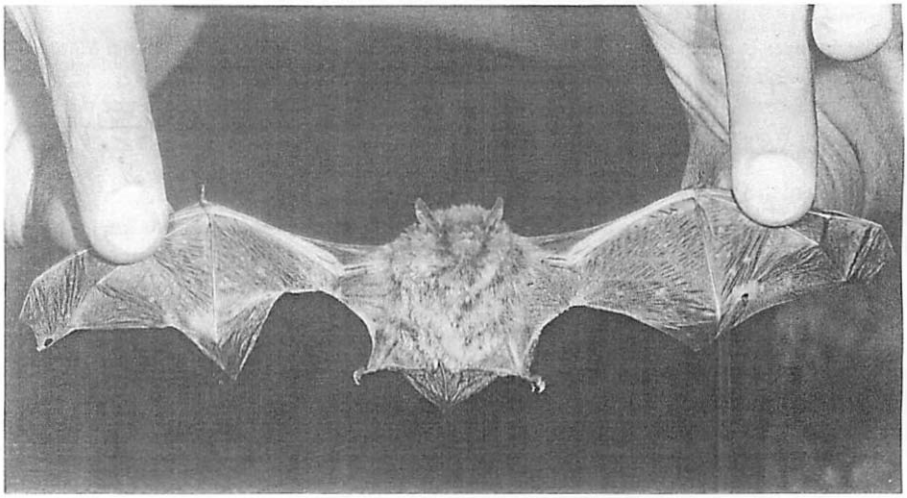

Abb. 1. *Pipistrellus nathusii*-♀, 27. VII. 1989 Waren-Ecktannen, mit beidseitigen Flughautdefekten. Aufn.: Dr. H. HACKETHAL

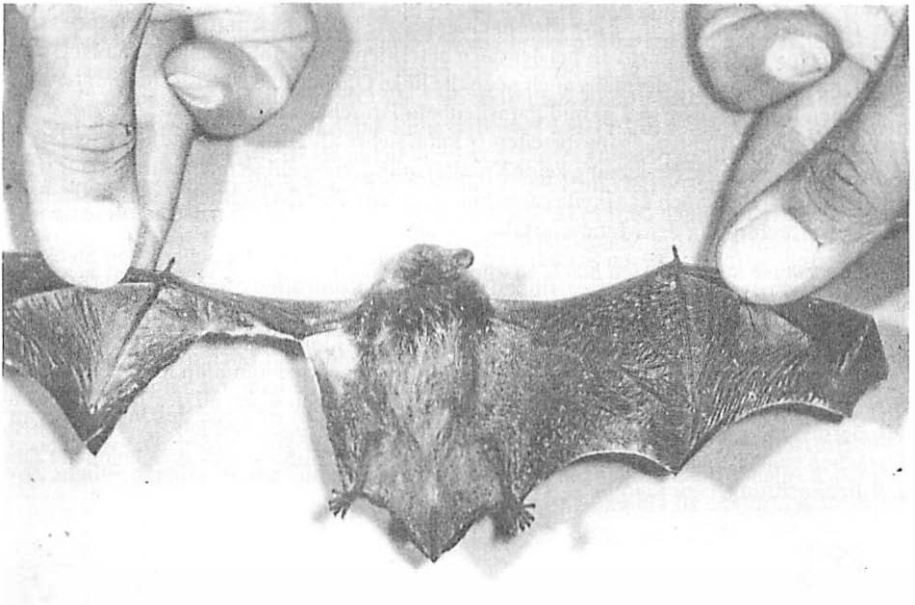

Abb. 2. *Pipistrellus pipistrellus*-♀, 28. VII. 1989 Speck, Kr. Waren/Müritz, mit einseitig starken Flughautdefekten. Aufn.: Dr. H. HACKETHAL

Über die ganze Flughaut verteilt, auch beidseitig im Bereich des Dactylopatagiums, fanden sich zahlreiche pigmentfreie Stellen, wohl die Folge von Milbenbefall, und fast verheilte Flughautperforationen. Nachdem das Tier gemessen, gewogen und der Befund fotografisch dokumentiert war, wurde es wieder freigelassen. Dabei stellte sich heraus, daß das Flugvermögen deutlich beeinträchtigt war, sowohl was die Geschwindigkeit als auch die Geschicklichkeit beim Umfliegen von Hindernissen betraf. Um so mehr erstaunt die „normale" Körpermasse, die doch den Schluß zuläßt, daß die Fähigkeit zum Nahrungserwerb nicht wesentlich eingeschränkt war. Unter diesen Bedingungen wäre sogar eine erfolgreiche Überwinterung im angestammten Sommerrevier — einen Winter mit nur mäßigen Kältegraden vorausgesetzt — denkbar. Die Möglichkeit, die üblichen Wanderungen in die eigentlichen Überwinterungsgebiete durchzuführen, scheint aber ausgeschlossen. Das Tier konnte bei den Kontrollen im Sommer 1990 übrigens nicht wieder nachgewiesen werden.

Bemerkenswerterweise fanden wir am darauffolgenden Tag (28. VII. 1989) eine weitere Fledermaus — diesmal *Pipistrellus pipistrellus* — mit einem außergewöhnlich umfangreichen Flughautschaden. Er betraf ebenfalls Teile des Plagopatagiums, in diesem Fall aber nur einseitig. Das Tier, auch ein ♀, befand sich mit einem geschlechtsaktiven ♂ (Hoden- und Nebenhodenbefund!) der gleichen Art in einem FSI-Kasten des Reviers Speck. In unmittelbarer Nähe des Kastens befindet sich seit mehreren Jahren eine kopfstarke Zwergfledermauswochenstube.

Wie Abb. 2 zeigt, fehlte dem Tier am linken Flügel fast das gesamte Plagopatagium. Der fehlende Flughautteil wirkte wie mit einer Schere herausgeschnitten, die Ränder waren weniger wulstig vernarbt als bei der oben beschriebenen Rauhhautfledermaus. Überdies fehlte der Zwergfledermaus auch noch die linke Ohrmuschel (Frostschaden?). Auch hier lagen Körpermasse (6,2 g) und Parasitenbefall durchaus in der Norm. Auch das Zusammensein mit einem paarungsbereiten ♂ kann sicher als Hinweis darauf gedeutet werden, daß als Folge der Verletzung keine Vitalitätsminderung eingetreten war. Darauf wies auch das Verhalten nach der Freilassung hin, denn das Tier flog schnell und ohne sichtliche Beeinträchtigung der Manövrierfähigkeit ab.

Fledermäuse mit kleineren Schäden an den Flughäuten, meist Löchern von Stecknadelgröße bis 10 mm Durchmesser, finden sich bei den Kontrollen öfter. Sie betreffen aber insgesamt nur etwa 0,5% aller Tiere. Verletzungen, in einem Ausmaß wie die hier im Bild vorgestellten, sind uns während der zwei Jahrzehnte Feldarbeit noch nicht begegnet.

Über die Ursachen solcher ausgedehnten Flughautdefekte kann man nur spekulieren. Sowohl Einwirkungen von Predatoren als auch Verletzungen während des Jagdfluges an Hindernissen, z. B. Stacheldraht, könnten in Betracht gezogen werden. Die wirklichen Ursachen solcher Beschädigungen wären wohl nur durch äußerst unwahrscheinliche Zufallsbeobachtungen zu klären.

Dr. sc. HANS HACKETHAL, Invalidenstraße 43, O-1040 Berlin
WERNER OLDENBURG, F.-Dethloff-Straße 24, O-2060 Waren/Müritz

ZOBODAT - www.zobodat.at

Zoologisch-Botanische Datenbank/Zoological-Botanical Database

Digitale Literatur/Digital Literature

Zeitschrift/Journal: Nyctalus – Internationale Fledermaus-Fachzeitschrift

Jahr/Year: 1991

Band/Volume: NF_4

Autor(en)/Author(s): Hackethal Hans, Oldenburg Werner

Artikel/Article: Extreme Flughautdefekte bei Rauhhaut- (Pipistrellus nathusii) und Zwergfledermaus (P. pipistrellus) 150-152