download unter www.biologiezentrum.at

(Aus dem Histologisch-embryologischen Institut der Universität Wien.
Vorstand: Prof. *V. Patzelt.*)

Beitrag zur Kenntnis des Trichterlappens der Vogelhypophyse.

Von

Helmut Nemec.

Mit 8 Textabbildungen (15 Einzelbildern).

Vorbemerkung.

Während der als Trichterlappen (Pars tuberalis) bezeichnete Abschnitt der Hypophyse bei den übrigen Vertebraten schon vielfach untersucht wurde, ist über seine anatomisch-histologischen Verhältnisse bei Vögeln nur sehr wenig bekannt (*Romeis*). Dieser Mangel ließ es als wünschenswert erscheinen, die anatomisch-topischen Beziehungen der Pars tuberalis auch bei diesen Tieren an Hand von Serienschnitten einer Klärung zuzuführen.

Nach *De Beer* hat man sich den Trichterlappen der Taubenhypophyse als ein von der Pars anterior ausgehendes zapfenförmiges Gebilde vorzustellen, welches mit den neuralen Formationen des Hirnanhanges in keinerlei Beziehungen steht. In den diesbezüglichen Untersuchungen *Krauses* wird der Trichterlappen richtig dargestellt, fälschlich jedoch als Pars intermedia bezeichnet. Bei der Ente findet *De Beer* die P. tuberalis nur an der Vorderseite des Proc. infundibuli. Eingehender wurden von einigen Autoren die Trichterverhältnisse beim Haushuhn untersucht. Nach *Tilney* findet sich hier der zur Debatte stehende Hypophysenanteil in flächenhafter Ausdehnung an der ventralen Seite des Infundibulums, ohne dieses dorsal völlig zu umschließen. *De Beer* jedoch stellt ihn als dünne, um den Hypophysenstiel in seinem Gesamtumfang zirkulär verlaufende Gewebsschicht dar. *Romeis* findet sie am geschlechtsreifen Hahn um einiges dünner, als es den Darstellungen *Tilneys* entsprechen würde, und bezeichnet sie ebenfalls

download unter www.biologiezentrum.at

als ringförmig um das Infundibulum verlaufend. Eine Arbeit von *H. Rahn* und *B. Painter,* die unter dem Titel „A comparative histology of the Bird pituitary" in The Anatomical Record 1941 veröffentlicht wurde, konnten wir uns leider nicht beschaffen, sodaß wir uns mit einer kurzen Zusammenfassung begnügen mußten, welche bezüglich des Trichterlappens nur die Mitteilung bringt, daß dieser bei den untersuchten Vögeln durchwegs gut ausgebildet war. Im übrigen dürfte aber das Hauptgewicht der zitierten Untersuchung auf cytologischem Gebiet liegen, sodaß unser Thema nicht direkt tangiert erscheint.

Untersuchungsergebnisse.

Die von uns untersuchten Präparate stammen von Tieren, die uns die Leitung des Tiergartens Schönbrunn in zuvorkommender Weise zustellen ließ. Bei der präparatorisch-anatomischen und histologischen Verarbeitung des anfälligen Materials unterstützten mich tatkräftig cand. med. *E. Hofer* und die technischen Assistentinnen des Histologisch-embryologischen Institutes der Universität Wien, Fräulein *B. Hölzl* und *E. Reiner*. Insbesonders danke ich aber Herrn Prof. *V. Patzelt* für die Unterstützung, die er mir an dem von ihm geleiteten Institut zuteil werden ließ.

Möglichst bald nach Eintritt des Todes trennten wir den entfiederten Schädel vom Rumpf und fixierten ihn in 10%igem Formol mit nur geringem Zusatz von Alkohol. Hierauf wurde von der Gaumenseite her durch schichtweises Abtragen der zuerst vorliegenden stark pneumatisierten Schädelbasis und hierauf der platten Schädeldeckknochen die Hypophyse in ungestörtem Zusammenhang mit dem Gehirn der Schädelkapsel entnommen und in ca. 5%igem Formol weiter gehärtet. Als Anhaltspunkt für die genaue Lagenbestimmung der Hypophyse bei präparatorischen Arbeiten eignen sich vortrefflich die beiden inneren Karotiden, welche in ihrem hauptsächlichen Verlauf den Hirnanhang flankieren.

An und für sich liegt die Hypophyse bei den Vögeln bedeutend geschützter als die der anderen Wirbeltiere, da hier die Fossa hypophysos resp. die Sella turcica häufig weit tiefer erscheint und außerdem von einem dünnen, aber äußerst derben Diaphragma sellae überdeckt wird. Nach entsprechender Fixierung betteten wir in Celloidin ein und fertigten durchlaufende Serien an. Zur Färbung verwendeten wir die usuelle Hämatoxylin-Eosin-Methode, welche für den von uns angestrebten Zweck ja vollständig genügte.

Zur Histologie.

Zur Histologie des Trichterteiles bei Vögeln konnten wir die Feststellung machen, daß seine Zellen durchschnittlich etwas kleiner sind, dafür aber eine größere Affinität zu basischen Farb-

download unter www.biologiezentrum.at

stoffen aufweisen als die des Vorderlappens. Ebenso erscheint der Kern der Tuberaliszellen größer und deutlich darstellbar. Bezüglich der Anordnung der Zellen ist zu sagen, daß sie sich im größten Teile der Pars tuberalis in strangförmigen Verbindungen vorfinden, wobei keine Zellgrenzen nachweisbar sind. Vielfach zeigen sie aber auch überhaupt kein System und ähneln so in ihrem Vorkommen den Zellen an der Peripherie der Pars anterior.

Einzelbesprechungen.

Gallus domesticus (Haushuhn).

Wir haben zu Zwecken der Literaturkontrolle auch die Hypophyse von *Gallus* untersucht und fanden hier im wesentlichen die Befunde der anderen Untersucher (*Romeis, De Beer*) bestätigt. Der Vorderlappen ist sehr gut ausgebildet und reicht verhältnismäßig weit nach rostral. Auch der Hinterlappen ist massiv und reicht weit nach lateral. Das Infundibulum fanden wir kurz und von einem Recessus durchsetzt, dessen kleines Lumen auffiel.

Die Pars tuberalis bildet ventral eine mäßig dicke Gewebsschicht, welche nicht ganz an das Chiasma heranreicht, sich jedoch rostral in Begleitung von wenigen Bindegewebselementen in die Hirnsubstanz in Gestalt eines zungenförmigen Fortsatzes einsenkt. Wenn die Ausdehnung des Tuberalisgewebes auf die dorsale Fläche des Infundibulums als „manschettenförmig" bezeichnet wird (*Romeis*), so können wir nicht umhin, diesen Ausdruck insoferne zu korrigieren, als von einem breitflächigen Anliegen der Trichtermasse an die des Infundibulums — und das besagt ja der Ausdruck „manschettenförmig" — nicht die Rede sein kann. Dies ist schon aus den anatomischen Gegebenheiten nicht möglich, da das Infundibulum infolge seines Ansatzes und der Ausdehnung des Hinterlappens dorsal nur eine sehr kurze Fläche aufweist. Wie nebenstehende Abbildungen zeigen, kommt es dorsal stellenweise zu einem massierteren Vorkommen von Tuberaliszellen und nur vereinzelte Schnitte lassen auch hier eine Gewebsschicht erkennen (Abb. 1).

Canaris canaris (Kanarie).

Die Hypophyse bei Canaris erweist sich als dorso-ventral stark abgeplattetes Gebilde, dessen oraler und aboraler Pol bis nahe an die Hirnbasis heranreichen. Der Vorderlappen überragt

download unter www.biologiezentrum.at

in der Längsausdehnung bei weitem den Hinterlappen. Er ist von einem ungewöhnlich dichten Netz dünnwandiger Kapillaren mit extrem weitem Lumen vaskularisiert und enthält besonders in seinen aboralen Randgebieten zahlreiche Zystchen, die von einer eosinophilen Masse mit konzentrischer Struktur erfüllt sind. Die Zahl dieser Zysten nimmt besonders gegen den Hinterlappen zu, in einem Gebiet also, welches einer Zona intermedia entsprechen würde.

Der Hinterlappen sitzt der Pars anterior auf, ohne sie seitlich oder rückwärts zu überragen. Medial zeigt er eine Aufwölbung. Der weit vordringende Recessus infundibuli weist die bei Vögeln

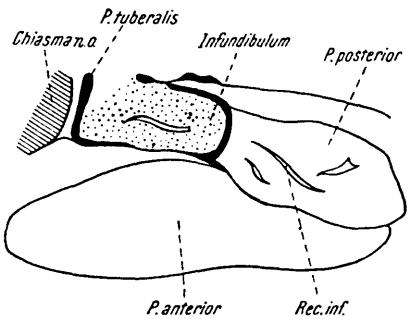

Abb. 1. Hypophyse vom Gallus dom. Paramedianschnitt.

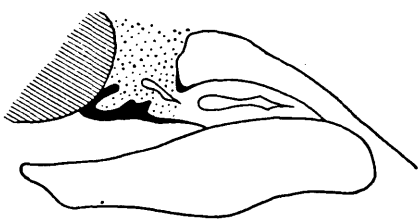

Abb. 2. Hypophyse von Canaris canaris. Paramedianschnitt.

häufig zu beobachtenden seitlichen Ausladungen im neuralen Hypophysenbereich auf. Zwischen der Neurohypophyse und dem Vorderlappen liegt eine dünne, derbfibröse Membran, die sich besonders durch den Reichtum an wellig verlaufenden Fibrozyten mit stark tingierten Kernen auszeichnet („Primäre Dura" nach *Koller*). Bemerkenswert ist ferner die enge Beziehung der Hypophyse zur Carotis interna, welche das hintere Ende des Vorderlappens — ein Knie bildend — eindellt und sich im Bereich zwischen Hirnanhang und -basis in ihre Äste teilt.

Die als sehr gut ausgebildet zu bezeichnende Pars tuberalis wird von dicht gelagerten, netzig angeordneten Zellen gebildet. Sie erreicht ventral das Chiasma und senkt sich wechselnd tief, keilförmig in die nervöse Substanz zwischen diesem und dem Zwischenhirn ein. Interessant ist dabei der Umstand, daß der paramedian geführte Sagittalschnitt diese Tuberalisformation zwischen

download unter www.biologiezentrum.at

Opticus und Tuber cinereum in weit stärkerem Maße angelegt zeigt, als der mediane Schnitt. So weist der erstere auch dorsal am Infundibulum Tuberaliszellen auf, während dies bei letzterem nicht der Fall ist. In beiden ist jedoch ersichtlich, daß hier der Trichterlappen ventral vom Hypophysenstiel gar nicht bis an das Parenchym des Vorderlappens heranreicht und mit diesem somit in keinerlei Beziehung gebracht werden kann. Die Pars tuberalis der Kanariehypophyse stellt also eine besonders an den Seiten des Infundibulums gut ausgebildete Formation dar, welche wohl dorsale Gebiete desselben erreicht, dieses jedoch nicht vollständig umschließt. In seinem mittleren Bereiche enthält der Trichterlappen ebenfalls kleine Zysten mit ähnlichem Inhalt wie die des Vorderlappens, doch ist dieser hier überwiegend basophil (Abb. 2).

Bombycilla garulus (Seidenschwanz).

In erheblichem Maß von der durchschnittlichen Form der Vogelhypophyse abweichend repräsentiert sich die von *Bombycilla.* Diese Abweichung manifestiert sich vor allen Dingen in einer ungewöhnlich hohen Aufwölbung sowohl des Vorder- als auch des Hinterlappens. Demzufolge erscheint der durch die Mittelhirnbeuge bedingte Winkelraum vollkommen von Elementen des Hirnanhanges erfüllt, wobei dann der caudale Pol des Hinterlappens bis knapp an die Hirnbasis heranreicht. Das Infundibulum ist nur durch eine ganz kurze und auch wenig tiefe Incisur im dorsalen Bereich vom Hinterlappen abgesetzt und als solches charakterisiert. Es enthält einen gänzlich unregelmäßig und asymmetrisch ausgebildeten Recessus, welcher daher, am Schnitt an verschiedenen Stellen getroffen, nur in Form mehr oder weniger zahlreicher Aussparungen aufscheint.

Die Pars anterior zeigt in der medianen Ebene ungefähr die Form eines Stiefels und ist dorso-ventral ungewöhnlich stark entwickelt, so daß sie — wie übrigens die ganze Hypophyse — seitlich komprimiert erscheint. Die Anordnung der Zellen im Vorderlappen ist netzförmig. Dort wo rostral der Vorderlappen und die ventrale Fläche des Infundibulums, beziehungsweise der Pars tuberalis einen kleinen Recessus begrenzen, finden sich sowohl im Gewebe des Trichter-, als auch des Vorderlappens sowie in dem dort gelegenen Bindegewebe große verzweigte Pigmentzellen.

download unter www.biologiezentrum.at

Der neurale Hypophysenanteil bei *Bombycilla* erscheint im Verhältnis zur Adenohypophyse ganz besonders stark entwickelt, enthält aber nur wenige, dafür aber sehr große Pituizyten. Er sitzt dem caudalen Teil des Vorderlappens auf und überragt ihn besonders stark nach caudal. Zwischen beiden findet sich an der Grenze ein zellreiches, wenig dichtes Bindegewebe.

Gegenüber dem eindrucksvollen Bild der anderen Abschnitte ist die Pars tuberalis nur als gering ausgebildet zu bezeichnen. Sie erweist sich im vorliegenden Fall am Medianschnitt insbesonders als nur dünner Saum locker liegender Zellen. Es muß aber bemerkt werden, daß im vorliegenden Präparat der *Bombycilla*hypophyse überhaupt auch die Zellen des Vorderlappens eigenartig verteilt vorliegen. Dadurch daß sie in gewissen Arealen dichter, in anderen weniger dicht angesammelt sind, macht das Gesamtbild einen eigenartig gesprenckelten Eindruck. Es ist daher die Zelldichte in der Pars tuberalis noch immer größer als im Vorderlappen.

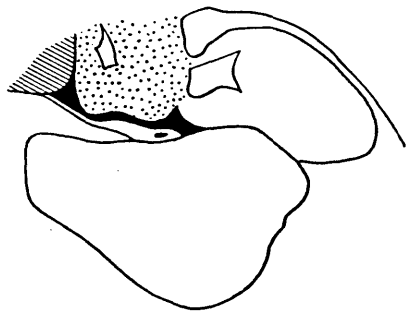

Abb. 3. Hypophyse von Bombycilla garulus. Paramedianschnitt.

Der Trichterlappen ragt bis zum Chiasma nervi optici vor und füllt eine Einsenkung zwischen ihm und dem Infundibulum mit typischem Trichterparenchym, welches dort mit ganz wenig Bindegewebe vergesellschaftet vorliegt. Im Paramedianschnitt ist das Gewebe des Trichterlappens in etwas größerer Ausdehnung zu bemerken. Hier sieht man dann auch, daß im Bindegewebe, welches sich zwischen Infundibulum und Vorderlappen in wechselndem Maße befindet, vereinzelte Nester von Tuberaliszellen vorkommen. Entsprechend der geringen Ausbreitung des Trichterlappens im vorliegenden Fall, findet man auch an der dorsalen Seite des Infundibulums kein Trichtergewebe (Abb. 3).

Serinus canaria (Girlitz).

Bei einer dem Ausmaß des Vogels entsprechenden geringen Hirngröße fällt schon bei makroskopischer Betrachtung eine verhältnismäßig große Hypophyse auf, welche sich dann bei Lupen-

download unter www.biologiezentrum.at

vergrößerung als recht gut organisiert repräsentiert. Obzwar sie hier gegenüber dem vorher beschriebenen Fall eine nur geringe Höhe aufweist, ist doch durch eine starke craniocaudale Verlängerung die Voraussetzung für eine starke Ausbildung des Vorderlappenparenchyms gegeben. Auch das Infundibulum ist sehr dünn und lang. Der Recessus infundibuli ist regelmäßig; er weist proximal und distal je eine seitliche Ausladung auf. Den caudalen Pol der Hypophysenformation bildet eigentlich ein Bindegewebskomplex, der mit dem entsprechenden Pol des Vorderlappenparenchyms in inniger Verbindung steht, und ihn sogar in seiner Gestalt beeinflußt.

Die Pars tuberalis von *Serinus* ist von den zur Beschreibung gelangenden Vogelhypophysen die relativ am besten ausge-

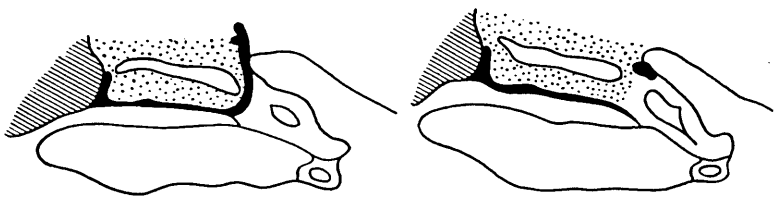

Abb. 4 a und b: Hypophyse von Serinus canaria. Zwei Paramedianschnitte. (b weiter medial geführt).

bildete. Sie stellt am Medianschnitt eine vom Vorderlappen-Infundibularwinkel bis über das Chiasma an der ventralen Fläche des Infundibulums ausgebreitete Gewebsschicht dar, welche sich auch noch durch eine stellenweise zunehmende Dicke auszeichnet. Auch in diesem Fall reicht das Tuberalisgewebe bis an die Sehnervenkreuzung heran und sinkt bei ihrem Erreichen in den Zwischenraum zwischen ihm und dem Infundibulum ein. Der Paramedianschnitt läßt an der Absetzungszone zwischen Infundibulum und Pars neuralis auch im dorsalen Bereich des ersteren Trichterlappenzellen erkennen, welche einen zungenförmig verlaufenden Fortsatz der Tuberalisformation angehören. Ein noch weiter seitlich geführter Schnitt vermag endlich auch den genauen Verlauf dieses Fortsatzes aufzuzeigen, welcher entlang der Grenze zwischen Nerventeil und Hypophysenstiel ziemlich weit cranial reicht und mit drei Processus endet von denen zwei die Richtung fortsetzend nach cranial reichen, während der dritte nach medial umbiegend der dor-

download unter www.biologiezentrum.at

salen Infundibularfläche aufliegt. Diese von beiden Seiten symmetrisch ausgesandten Fortsätze reichen jedoch nicht soweit, daß sie sich in der Mitte berühren würden. Bemerkenswert ist ferner der Umstand, daß sowohl im Tuberalis- als auch im Vorderlappenbereich keine Zysten feststellbar sind (Abb. 4 a u. b).

Chrysomitris spinus (Zeisig).

Sehr merkwürdig und abweichend ist auch das Verhalten der einzelnen Teile bei der Hypophyse von *Chrysomitris*. Diese Eigenart manifestiert sich in erster Linie darin, daß der Verbindungsapparat der Hypophyse, das Infundibulum also, zu einem guten Teil seinen Ursprung von einer Vorwölbung der Sehnervenkreuzung zu nehmen scheint. Am Sagittalschnitt erweist sich nämlich das Chiasma mit seinem typischen Gewebe als ungewöhnlich weit nach rostral vorgeschobene Formation und zwar soweit, daß zwischen ihm und dem Frontalhirnanteil ein excessiv tiefer Recessus praechiasmaticus einsinkt. Dabei ist zusätzlich eine Unterteilung des Chiasmas in einen Basiskomplex und einen distalen Spitzenkomplex insoferne möglich, als am Sagittalschnitt sowohl dorsal als auch ventral eine immerhin deutliche Incisur sichtbar ist, die beide voneinander trennt.

Was nun die Hypophyse betrifft, so zeichnet sich ihr Vorderlappen zunächst durch seine Kleinheit aus. Einer mäßigen Ausdehnung in craniocaudaler Richtung steht eine absolut geringe Höhe in dorso-ventraler Direktion und eine ebenso geringe seitliche Stärke gegenüber. Dabei weist das Gewebe des Vorderlappens eine Eigenheit auf, wie eine solche bei keiner der anderen von uns untersuchten Vogelhypophysen konstatiert werden konnte. Obwohl nämlich auch bei diesen gelegentlich die Beobachtung gemacht werden kann, daß die Zellanordnung an der Peripherie hauptsächlich des dorsalen und caudalen Bereiches — manchmal eine andere, dichtere, ist — als in zentralen Arealen des Vorderlappens, wo man sie meist mehr netzartig findet, so bestand doch zwischen den erwähnten Bezirken immer ein fließender Übergang, der eine genaue Abgrenzung beider gegeneinander nicht zuließ. Beim Zeisig aber ist eine solche ohne weiteres möglich. Während nämlich in zwei Drittel der Pars anterior — und zwar in den vorderen, dem Chiasma zu gelegenen — die Zellen wohl dicht gelagert, jedoch

download unter www.biologiezentrum.at

noch immer Bindegewebszüge deutlich zwischen ihnen erkennbar sind, findet man, mit einer scharfen schräg verlaufenden Grenze abgesetzt, die Zellenanordnung im rückwärtigen, letzten Drittel noch bedeutend dichter.

Der Hinterlappen ist ebenfalls dürftig angelegt, speziell wenn man nur seine Substanz in Betracht zieht. Da nämlich der Recessus infundibuli gerade hier eine besonders mächtige Ausladung erkennen läßt, täuscht diese in ihrer gestaltbeeinflußenden Ausdehnung eine weit mächtigere Pars neuralis vor, als eine solche überhaupt besteht. Auch das Infundibulum ist schmächtig und besonders seine mittlere Partie sehr dünn, da der Nervus trigeminus jeder Seite jeweils den Raum einengt.

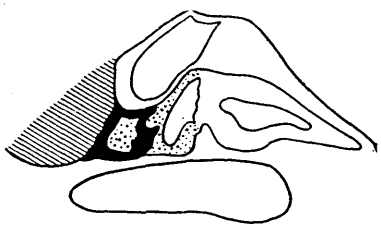

Abb. 5. Hypophyse von Chrysomitris spinus. Paramedianschnitt.

Auch die Pars tuberalis läßt interessante Abweichungen erkennen. Während sie nämlich in den übrigen Fällen im Schnitt von einer meist dünnen Zellschicht dargestellt wurde, welche von der Absetzung des Chiasmas mehr oder weniger weit in die Bindegewebszone zwischen Vorder- und Hinterlappen hinein ragt, ist hier ihr Verlauf nur sehr kurz. Sie reicht vom Chiasma ausgehend, also nur etwa bis in die Hälfte des Infundibulums zurück. Um aber ihre Topik näher besprechen zu können, ist es notwendig, nochmals auf das Infundibulum zurückzukommen. Dieses läßt nahe seiner Ansatzstelle an der Substanz des Zwischenhirns je eine seitliche Auftreibung erkennen, welcher innen eine Ausbuchtung des Recessus infundibuli entspricht. Die gesamte Ausdehnung dieser Formation ist von Trichterlappengewebe bedeckt, welches sich fast nur auf dieses Gebiet beschränkt; jedoch oral auf die Ventralseite der Sehnervkreuzung vorragt. Man findet auch an der dorsalen Fläche des Trichters Tuberaliszellen. Es entsteht so ein kompliziertes System, dessen Aufbau am besten an Hand der beigegebenen Skizzen verfolgt werden kann. Während man im Vorderlappen ganz vereinzelt kleine Zysten antrifft, läßt die Pars tuberalis keinerlei Einlagerungen erkennen (Abb. 5).

download unter www.biologiezentrum.at

Palaeornis torquata (Halsbandsittich).

Bei der Hypophyse des javanischen *P. torquata* fanden wir besonders die Ansatzverhältnisse des Infundibulums eigentümlich. Die Hypophyse ist im großen und ganzen gut ausgebildet. Der gleichmäßig rundliche Vorderlappen zeigt in seinem Gewebe sehr zahlreich basophile Zellen zu kleineren Gruppen zusammengefaßt. Im übrigen fällt seine Vaskularisation durch besonders weitlumige Kapillaren und vereinzelte sehr große Zysten mit basophilem Inhalt von konzentrischer Struktur auf. Als besonders mächtig ausgebildet muß der Hinterlappen bezeichnet werden. Die Pituizyten lassen in ihm ebenfalls eine Zusammenfassung zu zellreicheren Arealen erkennen, welche sich in dorso-ventraler Richtung erstrecken und dem Bild des neuralen Parenchyms ein bewegtes Aussehen verleihen. Sehr ungewöhnlich findet man aber die Verhältnisse im Infundibulargebiet. Da ist zunächst zu bemerken, daß sein Ansatz an der Hirnbasis — ähnlich wie im vorhergehenden Fall von *Chrysomitris* — teilweise vom Chiasma aus dergestalt erfolgt, daß Infundibulum- und Tuberalisgewebe auch noch auf die ventrale Fläche desselben vorreichen, wenn auch an der Sehnervenkreuzung des Halsbandsittichs nichts von der Zweiteilung zu bemerken ist, wie eine solche beim Chiasma des Zeisigs zu einem Basis- und einem Spitzenkomplex führt. Im übrigen ist die Ansatzbreite des Trichters in dorso-ventraler Richtung ganz ungewöhnlich groß. Sie nimmt gegen medial noch zu, sodaß der median-sagittal geführte Schnitt zeigt, wie das Infundibulum eigentlich den ganzen Raum des Zwischenhirnwinkels einnimmt. Dabei überdacht seine Formation, allerdings ohne ihn zu berühren, den Hinterlappen, sodaß man folgerichtig von zwei nach ventral gerichteten Flächen des Infundibulums sprechen kann. Der Recessus infundibuli ist am median-sagittalen Schnitt etwas weiter und reicht mit Ausläufern auch in Infundibular-Substanz im Zwischenhirnwinkel, während er nach lateral nur eine sehr dürftige Ausbuchtung entsendet.

Die Pars tuberalis von *Palaeornis torquata* fanden wir als recht gut angelegte Formation, welche nur ganz selten kleine Zysten erkennen läßt. Sie bildet eine mäßig dicke Schichte an der ventralen Fläche des Infundibulums und reicht — entsprechend der Ausbildung des letzteren — mit diesem ebenfalls bis auf die Sehnervenkreuzung nach vor. Während die verschiedenen Schnitte das

download unter www.biologiezentrum.at

Tuberalisgewebe an der Substanz des Trichters, wenn auch in dünner Schicht, so doch wechselnd angelegt zeigen, findet man im Winkel zwischen Infundibulum und Vorderlappen konstant eine größere Formation von Tuberaliszellen. Bei dieser ist es übrigens eigenartig, daß Trichter- und Vorderlappengewebe kontinuierlich ineinander überzugehen scheinen, ein bei den von uns untersuchten Vogelhypophysen einmaliges Vorkommen. Der Paramedianschnitt läßt dann deutlich den Zusammenhang zwischen diesem System und einer ebenfalls größeren Ansammlung von Tuberalisgewebe (*Ptd.* in der Abb.) erkennen, welche sich an der Ventralfläche des hier nicht so stark überhängenden „dorsalen Infundibulumsbereich" — wie man zu sagen gezwungen ist — befindet, ohne allerdings den Trichter dorsal vollständig zu umschließen (Abb. 6).

Abb. 6. Hypophyse von Palaeornis torquata. Paramedianschnitt.

Palaeornis alexandri (Weißohrsittich, Großer Alexander).

Bei diesem zweiten Vertreter der Gattung *Palaeornis,* fanden wir ziemlich ähnliche Verhältnisse, wie beim vorher besprochenen. Auch hier ist die Hypophyse, insbesonders deren Vorderlappen, gut ausgebildet. Die Verhältnisse des Infundibulums sind im gegenwärtigen Fall allerdings andere, einfachere als die, welche wir bei *P. torquata* beschreiben konnten. Der Trichter ist bei *P. alexandri* nur kurz und läßt nicht jene breite, überhängende Ansatzfläche erkennen wie sie der von *P. torquata* aufwies. Auch reicht das Infundibulum nicht über das Chiasma hinauf. Der Hinterlappen ist verhältnismäßig klein und läßt in seiner Struktur keine Besonderheiten erkennen. Den (relativ) etwas voluminöseren Vorderlappen fanden wir in einem selbst für Vögel ungewöhnlich

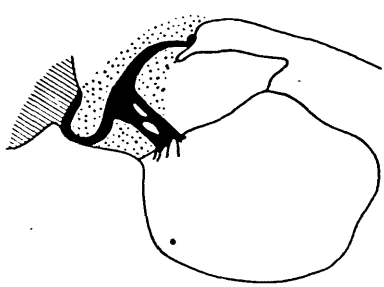

Abb. 7. Hypophyse von Palaeornis alexandri. Paramedianschnitt.

download unter www.biologiezentrum.at

hohem Maße mit Cysten durchsetzt. Diese nehmen insbesonders gegen die Peripherie zu und sind von einer eher eosinophilen homogenen Masse erfüllt, in welcher man auch häufig einen zentralen, sich nur schwach anfärbenden Anteil unterscheiden kann.

Auch in der Pars tuberalis wurden zahlreiche Einschlüsse der erwähnten Art vorgefunden. Sie läßt bei *P. alexandri* ebenfalls eine an jeden Schnitt aufscheinende, mit dem Vorderlappen zusammenhängende Formation erkennen, von welcher aus, wie die Skizzen zeigen, eine meist nur sehr dünne Gewebsschicht auf die ventrale Fläche des Infundibulums vorragt. Der Paramedianschnitt zeigt dann besonders den Zusammenhang dieser vom Vorderlappengewebe ausgehenden Masse mit einer streifenförmigen Tuberalisformation, deren craniale Enden wiederum auf dorsale Bezirke des Infundibulums umbiegen, ohne letzteres jedoch völlig zu umschließen, so daß mediane Schnitte keine Tuberaliszellen im dorsalen Bereich erkennen lassen (Abb. 7).

Übersicht.

Eine zusammenfassende Übersicht der von uns in den Einzelbesprechungen der Vogelhypophysen dargelegten Verhältnisse — in erster Linie der Pars tuberalis — führt zu einigen Ergebnissen, welche zum Teil neu sind, zum Teil zu denen früherer Autoren im Gegensatz stehen. So konnte dargelegt werden, daß bei einigen der von uns untersuchten Hypophysen das Infundibulum und mit ihm die Pars tuberalis nicht nur bis an das Chiasma heran, sondern sogar auf dessen ventrale Cirkumferenz hinauf reichen. Wenn daher *Romeis* schreibt, daß die Pars tuberalis nicht bis an das Chiasma vorreicht, so kann dies — so zutreffend es für andere Vertebraten sein mag — für Vögel nicht unwidersprochen bleiben. Es muß hier bemerkt werden, daß dieser überraschende Befund einen Zweck nicht erkennen läßt.

Bei Durchsicht unserer Präparate wurde es uns ferner klar, daß die völlige Umschließung des Infundibulums durch die Pars tuberalis, wie sie *Romeis* und *de Beer* für das Haushuhn beschreiben und wie wir sie außerdem nur bei *Chrysomitris* fanden, Einzelfälle unter den Vögeln darstellen. Daß dies tatsächlich so ist, beweisen auch die Befunde anderer Untersucher. So beschreibt weder *Romeis, de Beer* und *Krause* für die Taube eine dorsale Tuberalisformation, noch tut es *Pokorny* für *Sylvia atra, Buteo buteo* und *Apus apus* und ihr Fehlen entnehme ich auch einer Ab-

download unter www.biologiezentrum.at

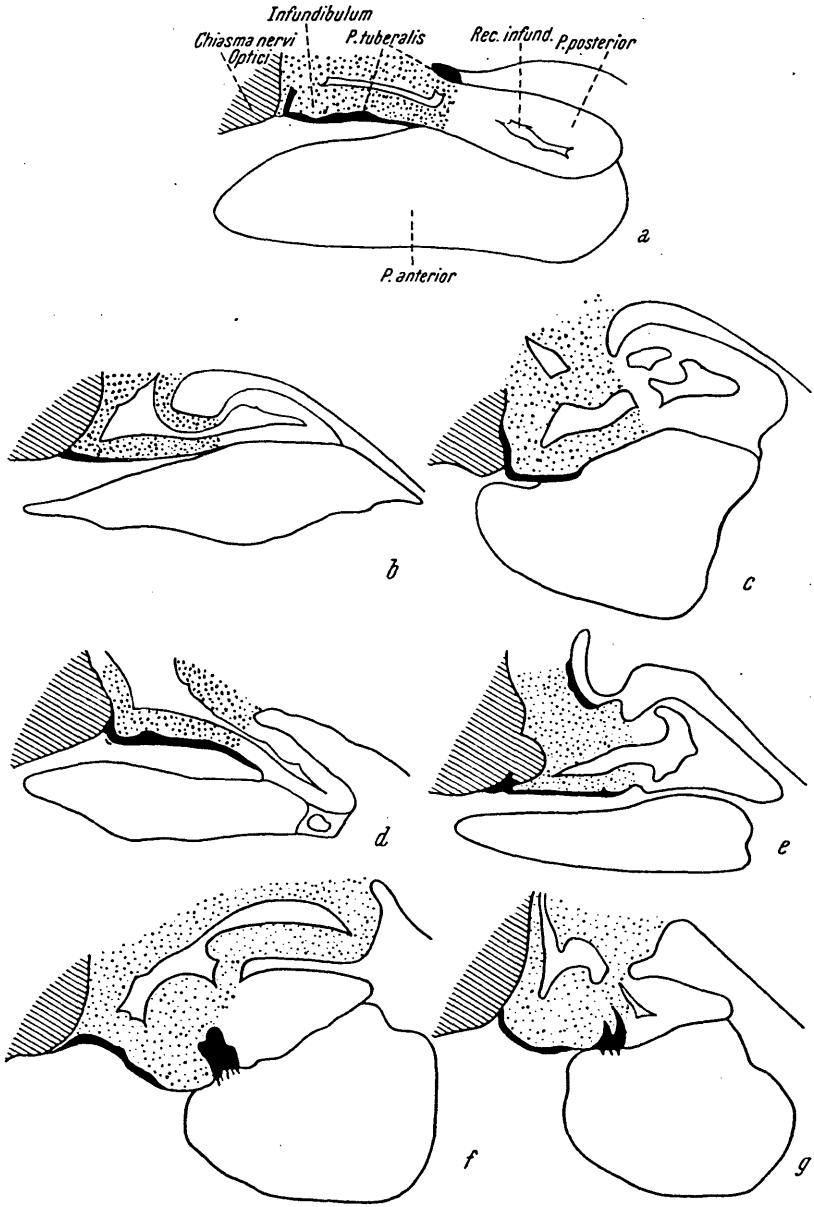

Abb. 8. Mediansagittalschnitte durch die Hypophyse der untersuchten Nägel. *a* Gallus dom. *b* Canaris canaris. *c* Bombycilla garulus. *d* Serinus canaria. *e* Chrysomitris spinus. *f* Palaeornis torquata. *g* Pal. alexandri.
In sämtlichen Abbildungen wurde schwarz der Trichterlappen (P. tuberalis), weiß Vorder- u. Hinterlappen (P. anterior u. P. posterior), gepunktet das Infundibulum und schräg gestrichelt das Chiasma nervi optici (Chiasma fasciculorum opticorum) eingezeichnet.

download unter www.biologiezentrum.at

bildung von *Gentes* bei *Haller,* welche die Hypophysenverhältnisse von *Anas boscas (Haller* schreibt irrtümlich *A. boschas)* wiedergibt.

Tatsächlich zeigt der Trichterlappen die Tendenz, mit cranialen Fortsätzen jeweils nach medial umzubiegen. Diese Fortsätze, die dann dem Infundibulum dorsal aufliegen, erreichen sich jedoch in der Mitte nicht. Während daher ein paramedianer Schnitt auch dorsal am Trichter häufig Tuberaliszellen aufweist, sucht man solche am exakt median geführten vergeblich. Überhaupt ist es erwähnenswert, daß der Medianschnitt fast durchwegs weniger Trichterlappengewebe erkennen läßt, als Paramedianschnitte.

Konstant kommt Trichtergewebe an der ventralen Fläche des Infundibulums in wechselnd dicker Schicht vor. In der Mehrzahl der von uns beobachteten Fälle konnten wir feststellen, daß sich diese Schicht bis an das Chiasma heranschiebt und meistens zwischen diesem und der übrigen Hirnsubstanz einsinkt. Abschließend muß auch noch auf die häufig in der Pars tuberalis vorkommenden Einschlüsse, nämlich Cysten mit wechselndem Inhalt und in einem Fall *(Bombycilla)* besonders große Pigmentzellen, hingewiesen werden.

So fassen wir zusammen, daß die Pars tuberalis bei Vögeln ein fast durchwegs sehr gut ausgebildetes System darstellt, welches ventral am Infundibulum immer vorkommt, dorsale Gebiete desselben jedoch nur selten erreicht. Der Trichterlappen steht ferner in enger Beziehung zum Chiasma, erreicht dieses fast immer und liegt sogar in einigen Fällen dessen ventraler Circumferenz auf (Abb. 8).

Literatur.

De Beer: zit. nach *Romeis.* — *Haller, V.:* Kap. „Zerebrospinales Nervensystem" in *Bolk, Göppert, Kallius, Lubosch,* Handb. d. vergl. Anat. d. Wirbeltiere. Wien u. Berlin: Urban u. Schwarzenberg, 1939. — *Krause, R.:* Mikroskopische Anatomie d. Wirbeltiere. Berlin: Verein. wissenschaft. Verleger de Gruyter u. Sohn, 1921. — *Kuhlenbeck, H.:* Vorlesungen über das Zentralnervensystem der Wirbeltiere. Jena: G. Fischer, 1927. — *Pokorny, F.:* Zur vergleichenden Anat. d. Hypophyse, Zeitschr. f. Anat. u. Entwicklgschte. *78,* 339—489 (1926). — *Rahn, H. u. B. Painter:* A comparative histology of the Bird pituitary. The Anatomical Record 1941. — *Romeis, B.:* Kap. „Hpophyse" in *v. Möllendorffs* Handb. d. mikr. Anat. d. Menschen. Leipzig: A. Barth, 1942. — *Stendell, W.:* Kap. „Hypophyse" in *Oppels* Lehrb. d. vergl. mikrosk. Anat. d. Wirbeltiere. Jena: G. Fischer, 1914. — *Tilney:* zit. nach *Romeis.*

[1]) Sämtliche Abbildungen sind mit Hilfe eines Zeichenapparates angefertigt. Die Darstellung ist eine schematische, sodaß sich die Angabe der Vergrößerung erübrigt.

ZOBODAT - www.zobodat.at

Zoologisch-Botanische Datenbank/Zoological-Botanical Database

Digitale Literatur/Digital Literature

Zeitschrift/Journal: Österreichische Zoologische Zeitschrift

Jahr/Year: 1950

Band/Volume: 02

Autor(en)/Author(s): Nemec Helmut

Artikel/Article: Beitrag zur Kenntnis des Trichterlappens der Vogelhypophyse. 352-365