©Österr. Fischereiverband u. Bundesamt f. Wasserwirtschaft, download unter www.zobodat.at

den und wir stünden schlechter da als vorher. Ein bis jetzt sauberer Betrieb muß natürlich auch weiterhin von Bauchwassersucht frei erhalten bleiben, denn man muß vorläufig nach wie vor annehmen, daß eine Einschleppung dieser Seuche mit kranken Fischen erfolgen kann.

Daß so tiefgreifende Umstellungen eines Betriebes nicht schlagartig von heute auf morgen durchgeführt werden können, ist selbstverständlich. So etwas braucht ernste Überlegungen und wird auch Kinderkrankheiten durchmachen müssen. Man wird daher vorteilhaft das neue Verfahren erst im Kleinen probieren müssen und wenn man genügend spezielle Erfahrungen gesammelt hat, es schrittweise auch im größeren Rahmen einführen. Trotz aller guten Erfolge in Zator bleibt leider immer noch die Frage offen, warum man etwa vor 50 oder 60 Jahren die Bauchwassersucht nicht kannte, trotzdem man $K_1$ aus verschiedenen Teichen mischte, zeitig im Frühjahr abfischte und von $K_2$ Speisefische erzeugte. Diese Frage wird wohl noch lange unbeantwortet bleiben. Trotzdem sind die Zatorer Ergebnisse so erfreulich und vielversprechend, daß es mir höchst wichtig erschien, das Zatorer Verfahren einem größeren Kreis von Karpfenteichwirten hier näher zu bringen, verständlich zu machen und auch zu Versuchen in der geschilderten Richtung anzuregen.

*DR. WOLFGANG SILLER*

# Beobachtungen eines Sportanglers über das Verhalten kranker und abnormaler Fische

Vor etwa zwölf bis vierzehn Jahren fing ich in der Unrecht-Traisen nächst ihrer Mündung bei Freiland an einem warmen Septemberabend innerhalb kurzer Zeit etwa 15 Regenbogenforellen, von ungefähr gleicher Größe (400 bis 450 g). Alle widersetzten sich gleich temperamentvoll der Landung. Beim Ausnehmen einer scheinbar besonders gut genährten Forelle konnte ich feststellen, daß sie an einer akuten hochgradigen Bauchfellentzündung gelitten hatte. Unter Druck schoß aus der Bauchhöhle eine leicht flockig getrübte Flüssigkeit, die Eingeweideüberzüge und das Bauchfell der Bauchhöhle waren matt und leicht trüb, statt durchsichtig und die Blutgefäße der genannten Gebilde waren deutlicher und in größerer Zahl sichtbar als normal.

Ich war sehr erstaunt, als ich bedachte, wie scheinbar gesund sich der Fisch bewegt hatte, wie lebhaft er nach der winzig kleinen Kunstfliege gestiegen und wir kräftig er während des Drilles gewesen war. Als Mediziner kenne ich das äußerst schwere Krankheitsbild eines an akuter Bauchfellentzündung erkrankten Menschen nur zu gut. Mit tief eingesunkenen Augen liegt der Patient, fast unfähig sich zu bewegen, auf seinem Lager, durch kurze oberflächliche Atemzüge sucht er instinktiv Bauchdecken und Zwerchfell möglichst ruhig zu stellen, fortwährend sucht die belegte, oft rissig trockene Zunge an den Lippen eine Anfeuchtung und jammernd bittet er um Flüssigkeit gegen den quälenden Fieberdurst. Oft leidet er unter heftigen spontanen Schmerzen, immer aber fürchtet er die leiseste Berührung seiner gespannt gehaltenen Bauchdecken. Dieses Krankheitsbild ist in meiner Vorstellung an den pathalogischen Befund einer Peritonitis (Bauchfellentzündung) beim Menschen gebunden. Nicht leichter erscheint das Krankheitsbild bei Säugetieren. Wie schwerkrank erhebt sich ein weidwund geschossenes Hochwild, wenn es einige Stunden nach der Verletzung unbeabsichtigt aus dem Wundbett gescheucht wird. Ein erschütternder Anblick, der einem fühlenden Menschen die Freude an der Jagd vergällen kann! Der kranken Forelle hat man nichts angemerkt.

Wenige Jahre später konnte ich an einer etwa 800 g schweren Äsche aus der Fischa

©Österr. Fischereiverband u. Bundesamt f. Wasserwirtschaft, download unter www.zobodat.at

Dagnitz den gleichen pathologischen Befund erheben. Auch in diesem Falle war am lebenden Fische weder vor noch nach dem Anbiß die geringste Veränderung seines Gebarens zu bemerken. Ich hatte die Äsche an ihrem Standplatze beim Aufgehen nach kleinen grauen Herbstfliegen beobachten können, hatte genau gesehen, wie sie die angebotene Trockenfliege in der langsamen Art der älteren „Fischaäschen" annahm und der Drill hatte sich in keiner Weise von dem gesunder Äschen im gleichen Gerinne unterschieden. Es wurde mir zur Gewißheit, daß zumindest Salmoniden keinerlei Krankheitssymptome erkennen lassen, wenn sie an einer akuten Bauchfellentzündung [1]) leiden.

Zu dieser Feststellung sei noch eine andere Beobachtung mitgeteilt:

Vor mehreren Jahren sah ich in der Fischa-Dagnitz eine ca. 3/4 kg schwere Regenbogenforelle sich angestrengt abmühen, der an sich langsamen Strömung dieses Flusses zu widerstehen. Die sichtlich Schwerkranke wurde dauernd abwärts getrieben und einmal gegen das Ufer, dann wieder zur Mitte getragen. Lediglich den Kopf konnte die Forelle noch dauernd der Strömung entgegengerichtet halten. Schon im Wasser konnte ich sehen, daß aus dem Maul des Fisches ein Kunststoffaden hing. Es gelang mir, die Sterbende mit dem Kescher zu fangen und ich glaubte ihre Leiden nur durch einen Schlag auf den Kopf beenden zu können. Die sofort vorgenommene Öffnung der Bauchhöhle zeigte mehr fibrinöses und sehr wenig flüssiges Exsudat. Das parietale wie das viscerale Blatt des Bauchfelles [2]) waren matt, der Fibrinbelag nicht abhebbar, was ich in Analogie mit den Befunden bei Warmblütern auf einen bereits im Gange befindlichen Abheilungsvorgang zurückführte. Die weitere Untersuchung ergab eine Perforation der Magenwand durch einen größeren Angelhaken. Die Perforationswunde war bauchhöhlenwärts durch Auflagerungen von in Organisation [2]a) begriffenem Fibrin gedeckt. In der Magenwand konnte mit unbewaffnetem Auge kein Abszeß noch sonst eine Abwehrreaktion festgestellt werden.

Auf Grund dieses Befundes habe ich angenommen, daß die Forelle diese nach menschlichen Begriffen schwere Verletzung überstanden hätte, daß sie nur durch die schwere Behinderung ihrer Bewegungen und der Nahrungserbeutung durch die etwa 4 Meter lange mehrfach geknüpfte Angelschnur, in der sich an den Knoten Algen verfangen hatten, so herabgekommen und geschwächt worden ist, daß sie schließlich den totkranken Eindruck machte, der mich veranlaßte, sie zu töten. Ich bin überzeugt, der Fisch wäre wieder zu Kräften gekommen, hätte ich ihm nur den Nylonfaden abgeschnitten. In dem nahrungsreichen, warmen, langsam strömenden und klaren Wasser der Fischa hätte sich der Fisch rasch erholt, wenn das Hemmnis der nachgezogenen Schnur weggefallen wäre. Dieses Hemmnis wurde dem Fisch bei dem hohen Nahrungsbedarf in dem relativ warmen Wasser zum Verderben.

Nach diesen Erfahrungen wunderte ich mich nicht, daß Forellen und Äschen der Fischa, die geschlechtsreife Bandwürmer [3]) im Darme beherbergen, keinerlei Krankheitserscheinungen erkennen ließen; ziemlich allgemein bekannt ist ja auch die Unempfindlichkeit der Rotaugen gegen den oft schwersten Befall mit dem Riemenwurm (Ligula avium).

Rundwürmer, die man des öftern in der Schwimmblase von allerlei Fischen findet, dürften wohl an sich ziemlich harmlose Parasiten sein. Jedenfalls merkt man dem Träger keinerlei Erkrankung an.

Daß der überaus starke Befall der inneren Organe (Herz, Leber, Milz) bei den Forellen im schottischen Loch Leven [4]) mit Parasiten keine Herabsetzung der Kräfte beim Abwehrkampfe bedingte, wunderte mich anfänglich sehr. Die Organe waren mit etwa stecknadelkopf- bis hirsekorngroßen weißen Knötchen dicht besät und nur stellenweise sah man dazwischen die Eigenfarbe des Organes. Ich entschloß mich, das Herz einer dieser Forellen zur Untersuchung zu bringen. Das Ergebnis der Untersuchung brachte dann auch die Erklärung für das Fehlen von erkennbaren Krankheitssymptomen. Es handelt sich um eingekapselte Cerkarien von Trematoden [5]), die eine Ruheform darstellen und die, einmal eingedrungen und eingekapselt, den Zwischen-

©Österr. Fischereiverband u. Bundesamt f. Wasserwirtschaft, download unter www.zobodat.at

wirt nicht weiter belästigen (siehe Mikroaufnahmen Abb. 1 und 2).

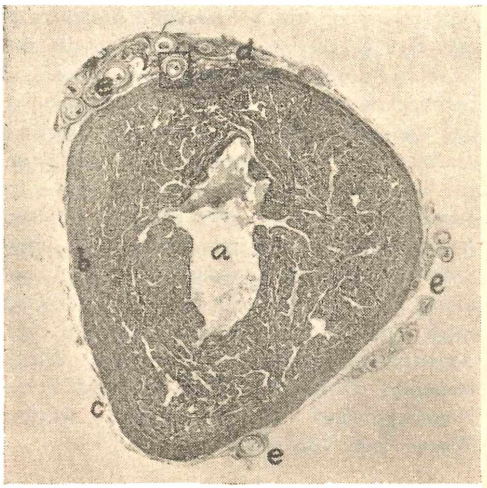


*Abb. 1*

Herzquerschnitt schwache Vergrößerung

*a) Innenraum der Herzkammer*
*b) Herzmuskel = Herzkammerwand*
*c) normaler Herzbeutel (Pericard)*
*d) durch Reiz gewuchertes, zellreiches Bindegewebe des Herzbeutels*
*e) eingekapselte Cerkarien, Ruheformen des Saugwurmes*

*Das verschiedene Aussehen der einzelnen Cerkarien rührt daher, daß die einzelnen Individuen beim Dünnschnitt in verschiedenen Lagen und Höhen getroffen werden.*

*Das eingezeichnete Viereck umgrenzt das im 2. Bild dargestellte Gebiet.*

Auch von Egeln [6]) befallene Forellen, die man namentlich in Niederungswässern in den ersten Frühjahrsmonaten beobachten kann, zeigen bei mäßigem Befalle keine Krankheitserscheinungen und die Parasiten verlassen meistens den Fisch zur Eiablage im späteren Frühling.

In den ersten Nachkriegsjahren konnte ich in der Salza in der Steiermark einige an Furunkulose schwer erkrankte sterbende Äschen beobachten. Es hat sich dabei immer um bereits moribunde Individuen gehandelt, so daß ich ein auffallendes Verhalten kranker Äschen nicht beschreiben kann. Ich habe keine einzige an Furunkulose erkrankte Äsche an die Fliege bekommen.

Vor einiger Zeit habe ich in der Pielach eine Äsche gefangen, die eine sehr deutlich ins Auge springende Verkürzung des Leibes schwanzwärts vom After aufwies. Diese Mißbildung ist den Fischpathologen bekannt und es kann über ihre Entstehungtheorie in der Fachliteratur nachgelesen werden, diesbezügliche Ausführungen würden den Rahmen dieses Artikels überschreiten. Ich will nur berichten, daß ich den Eindruck hatte, daß die Äsche im Schwimmen, wenn auch nicht stark, so doch behindert war. Dementsprechend war auch die Abwehr am Drill geringer als die anderer gleichgroßer Äschen am gleichen Tag und gleichen Standplatz.

Als elfjähriger Knabe fing ich im Ausfluß des Leopoldsteiner Sees in der Steiermark mit

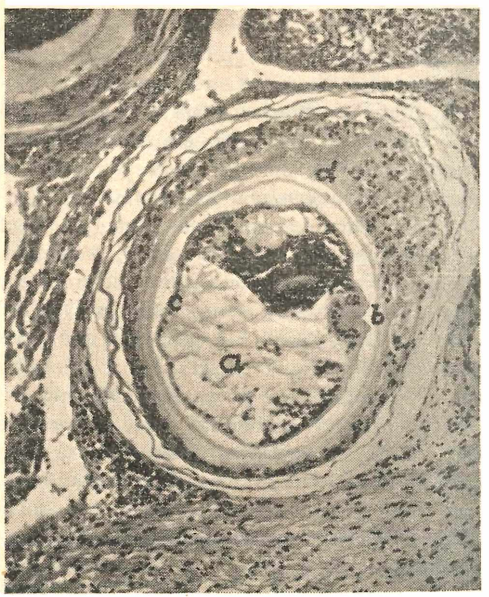


*Abb. 2:*

*a) Eigekapselter Parasit*
*b) Bauchsaugnapf*
*c) häutige Eigenhülle des Parasiten*
*d) Vom Wirt gebildete Kapsel („Wirtsbalg")*

©Österr. Fischereiverband u. Bundesamt f. Wasserwirtschaft, download unter www.zobodat.at

der Pfrille eine interessant deformierte Forelle von etwa 26—27 cm Gesamtlänge. Die Deformation in Worten zu beschreiben würde kaum gelingen, es sei mir erlaubt, eine Skizze beizufügen, die die Deformation klar erken-

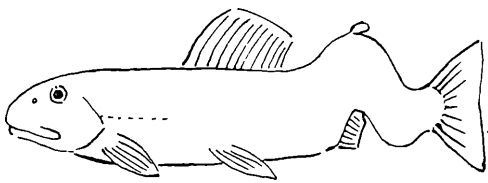

nen läßt. Vielleicht hat es sich um einen Fall einer überstandenen Drehkrankheit der Forellensetzlinge gehandelt, bei der solche Deformationen vorkommen. Die Forelle hatte sich aus einer Deckung unter einem Felsblock auffallend langsam der vorbeigeführten Pfrille genähert und sie quer ins Maul genommen. Beim Umwenden setzte ich den Anhieb und hob den Fisch ohne Drill ans Land. Leider mußte ich ihn abliefern und hätte ihn doch so gerne konserviert!

Zusammenfassend möchte ich sagen, daß man in vielen Fällen den Fisch nicht auf Grund seines äußeren Gehabens und seiner Bewegungen als krank bezeichnen kann, woher wohl der Ausdruck „Gesund wie der Fisch im Wasser" stammt. Lediglich körperliche Deformationen bedingen eine verschiedengradige Herabsetzung der Schwimm- resp. Fortbewegungsfähigkeit.

Herrn Dr. Rechberger, Assistent an der Lehrkanzel für Fischpathologie der Tierärztlichen Hochschule in Wien, sei für die liebenswürdige Hilfe, die er durch sachliche Überprüfung der Punkte, die ein spezielles fischpathologisches Wissen erfordern, geleistet hat, hier der beste Dank ausgesprochen.

---

[1]) die beiden Fälle von spontan aufgetretener Bauchfellentzündung konnten nicht bakteriologisch untersucht werden, es ist anzunehmen, daß es sich um sporadische Fälle einer Art Bauchwassersucht gehandelt hat. Ein ähnliches Krankheitsbild findet sich bei der infektiösen Bauchwassersucht des Karpfens, die durch den spezifischen Erreger. d. Bacterium „Pseudomonas punctata" hervorgerufen wird.

[2]) Die Innenauskleidung der Körperhöhlen bildet ein feines, durchsichtiges, glattes und glänzendes Häutchen, Serosa genannt, das sowohl die Höhlenwand (als parietales Blatt) wie auch die in den Körperhöhlen liegende Organe (als viscerales Blatt) umhüllt. Im Falle eines Reizes scheidet nun diese Serosa sowohl eine Flüssigkeit, Serum, als auch eine gerinnbare Substanz, das Fibrin, aus. Beide werden Exsudat genannt, was ins Deutsche etwa mit Ausschwitzung zu übersetzen wäre. In das Exsudat, das seine Entstehung den Gefäßen der Serosa verdankt, treten außerdem körperliche Blutelemente, in den meisten Fällen Eiterzellen. Das Fibrin hat die Aufgabe, den Reiz dadurch auszuschalten, daß es die Stelle der Reizwirkung überzieht und dort gerinnt. So kann es eine eventuelle Perforationsöffnung gegen die Körperhöhle abschließen. Hiezu kommt noch die Fähigkeit des Fibrins, benachbarte Organteile an die Perforationsstelle zu kleben, wodurch dann zusätzlich der Erguß des Darm- oder Mageninhaltes in die freie Körperhöhle verhindert wird.

[2]a) Übersteht ein Individuum die Entzündung der Körperhöhle, so wird der zur Abdeckung dienende Fibrinbelag durch Einwanderung von Bindegewebszellen und Einwachsen von Blutgefäßen in ein Narbengewebe umgewandelt, welchen Vorgang man als Organisation bezeichnet.

[3]) die gefundenen Bandwürmer (Cestoden) gehörten nach der Form der geschlechtsreifen Glieder zur Unterfamilie der Grubenköpfe (Botriocephalidae) und es ist ziemlich feststehend, daß der Fischreiher der Zwischenwirt ist, der die Fische mit dem von ihm im Kote ausgeschiedenen Blasenwürmern infiziert.

[3]) Siehe meinen Artikel im diesjährigen Jännerheft dieser Zeitschrift „Zwei Fischtage in Schottland"

[5]) Saugwürmer oder Trematoden bilden eine Ordnung der Plattwürmer. Sie machen einen komplizierten und bei den wenigsten Arten erschöpfend bekannten Entwicklungsgang durch. Die erste aus dem Ei ausgeschlüpfte Form lebt meist im Wasser und wird allgemein als Embryo bezeichnet; sie findet vielfach in Schnecken ihr erstes Wirtstier, ihren ersten Zwischenwirt, in welchem sie sich in die nächste Entwicklungsform verwandelt, die nach ihrem Erstbeschreiber Francesco Redi, „Redie" genannt wird. Sie entwickelt sich weiter und verläßt als freier Schwänzling (Cerkarie) den ersten Zwischenwirt. Die freie Cerkarie sucht im Wasser den zweiten Zwischenwirt, in den sie sich mittels eines Stachelapparates und durch Drehbewegungen ihres Schwanzes eingebohrt. Die Cerkarie hat schon ein Maul und einen Darm sowie einen bis mehrere Bauchsaugnäpfe; dies sind die wichtigsten Erkennungsmerkmale der Saugwürmer. Im zweiten Zwischenwirte sucht die freie Cerkarie die für die Art spezifische Stelle aus, kapselt sich ein und wird zu einer Ruheform, eben der eingekapselten Cerkarie (jener Form, die an den Forellenherzen gefunden wurden). In der Kapsel reift der Wurm heran. Er wartet eingekapselt ohne sich dann noch weiter zu verändern, daß der zweite Zwischenwirt von dem für die Art wieder spezifischen Hauptwirte gefressen werde. Im Verdauungstrakte des endgültigen Wirtes wird die Kapsel aufgelöst, der Parasit jedoch nicht angegriffen. Frei geworden, sucht er die für seine Art spezifische Stelle im Leibe des Hauptwirtes auf (z. B.: Darm, Harnblase oder Gallengänge) und entwickelt sich dort zum geschlechtsreifen Saugwurm, dessen Eier durch die Ausscheidungen des Wirtes ins Freie gelangen. So kann der Kreislauf von neuem beginnen. Weder der erste Zwischenwirt, noch der Hauptwirt bei den Saugwürmern der Loch Leven-Forellen sind mir bekannt und die Artbestimmung des Saugwurmes nach der mikroskopischen Untersuchung der Cerkarien ist nicht möglich.

[6]) es soll damit nicht gesagt sein, daß die Fischegel unschädlich sind, wenn sie im stehenden oder träger fließenden Gewässern zahlreich ihre Wirte anfallen und bei diesen dann durch ihr Saugen eine Blutarmut hervorrufen und sie weiters für Pilzkrankheiten an den Hautverletzungen anfälliger macht.

# ZOBODAT - www.zobodat.at

Zoologisch-Botanische Datenbank/Zoological-Botanical Database

Digitale Literatur/Digital Literature

Zeitschrift/Journal: Österreichs Fischerei

Jahr/Year: 1957

Band/Volume: 10

Autor(en)/Author(s): Siller Wolfgang

Artikel/Article: Beobachtungen eines Sportanglers über das Verhalten kranker und abnormaler Fische 90-93