PATHOLOGISCHE UNTERSUCHUNGEN AN UNGARLÄNDISCHEN VERSTEINERUNGEN II*).

Von

A. KUBACSKA
(Budapest).

Mit Tafel XIII—XIV

Geheilte Frakturen am Penisknochen des Höhlenbären.

Die Penisknochenfrakturen gehören zu den seltensten Fällen der tierärztlichen Literatur[1]). KORSCHELT und STOCK erwähnen in ihrer die Knochenfrakturen der Haus- und wildlebenden Tiere behandelnden zusammenfassenden Arbeit keinen einzigen hieher gehörigen Fall (12). Um so interessanter ist es, daß andere Autoren am Penisknochen des Höhlenbären des öfteren Spuren einer Kallusbildung nach geheilter Fraktur beobachtet haben. Den ersten frakturierten Penisknochen von *Ursus spelaeus* bildete ROEMER aus der polnischen Jerzmanowice-Höhle ab (2). Den zweiten fand KORMOS in der Igric-Höhle im Komitat Bihar (damals Ungarn, jetzt Rumänien) (5). Das letztere sowie ein ebenfalls aus der Igric-Höhle stammendes zweites, im ganzen also drittes Exemplar konnte ich untersuchen. Durch die Güte des Herrn Prof. SOERGEL gelang mir auch die Untersuchung desjenigen Exemplars, das POHL erwähnte und als ein im „Geologischen Institut" zu Breslau vorliegendes Stück anführte (3). Nachdem das Breslauer Exemplar mir zugesandt wurde, stellte sich heraus, daß ROEMER und POHL ein und dasselbe Exemplar beschrieben haben, so daß die Zahl der in der Literatur erwähnten frakturierten Höhlenbären-Penisknochen von 4 auf 3 ver-

*) I, siehe PALAEOBIOLOGICA, III, 1930, S. 365—370.

[1]) H. LÜTTSCHWAGER beschrieb vor kurzem einen Fall von Heilung eines durch Schrotschuß verletzten Penisknochens (16).

mindert wurde. Das vierte Stück erhielt ich von Herrn Prof. ZOLTÁN SZILÁDY, der es im Jahre 1904 in der siebenbürgischen Lucsia-Höhle sammelte[2]). Auch ein fünftes Stück kam zum Vorschein, das von OTTOKAR KADIČ in der Büdöspest-Höhle im Bükkgebirge aufgesammelt wurde, das aber leider verschollen ist.

Obzwar sich mit dem hier aufgezählten Material bisher kein Spezialist beschäftigte, hat es auf Grund der publizierten Abbildungen und kurzen Bemerkungen in die Literatur (6, 9, 10, 11) Eingang gefunden.

Untersuchungsmaterial

Nr.	Fundort	Literatur	Aufbewahrungsort
1	Igric-Höhle, Komitat Bihar (Inv. Nr. Ob. 3854)	5, 6, 9, 10, 11	Kgl. Ungarische Geologische Anstalt, Budapest
2	Igric-Höhle, Komitat Bihar (Inv. Nr. Ob. 3855)	6	Kgl. Ungarische Geologische Anstalt, Budapest
3	Lucsia-Höhle, Komitat Alsó-Fehér (Inv. Nr. T 271)		Paläontologische Abteilung d. Ungarischen Nationalmus., Budapest
4	Jerzmanowice-Höhle (Fledermausgrotte) bei Ojcow, Polen	2, 3, 6	Geologisches Institut d. Universität und Techn. Hochschule, Breslau

Über den Penisknochen der Vertebraten, besonders seiner Morphologie und anatomische Lage besteht eine beträchtliche Literatur, die auch die fossilen Funde berücksichtigt, vor allem die vom Höhlenbären stammenden. Von den zahlreichen Autoren (ABEL, CUVIER, EHRENBERG, GILBERT, JÄGER, KORMOS, NORDMANN, ROEMER, POHL, SCHMERLING usw.) verdanken wir die eingehendste Beschreibung des *Os priapi* des *Ursus spelaeus* JULIUS BITTERA (6) und J. CHAINE (19).

Das *Os penis* der Ursiden ist im Körper ihres Penis, zum größten Teil in der Eichel, oberhalb des Ureters untergebracht, ebenso wie

[2]) Die Beschreibung der Ausgrabung der Lucsia-Höhle siehe bei SZILÁDY: Die Lucsia-Höhle bei Szohodol (Földrajzi Közlemények — Geographische Mitteilungen. Vol. XXXIII, p. 43—44), Budapest 1905.

bei den Caniden. Am Penisknochen aller, aus der Familie der Ursidae bisher untersuchten Arten — so auch beim Höhlenbären — können wir dieselben Teile unterscheiden, natürlich in sehr verschiedenem Maß entwickelt (vgl. Taf. XIII, Fig. 2). Der proximale Teil des Penisknochens ist beiderseitig mit dem *Corpus cavernosum* verwachsen, am Ende des Schwellkörpers ist er von der *Tunica albuginea* bedeckt. Der Knochen ist stabförmig und entweder gerade oder in ventraler Richtung leicht gebogen. Der distale Teil des Knochens endet in einer Keule, auf der ein aus Bindegewebe von knorpeliger Härte gebildeter Fortsatz Platz nimmt, um die Spitze des Penis zu verstärken. Dieser bindegewebige Fortsatz findet sich bei den rezenten Bärenarten, seine Spuren sind aber auch am Penisknochen des Höhlenbären sichtbar. Auf der rechten und linken Seite des Penisknochens inseriert das *Corpus fibrosum*. Die Insertionsstelle ist gewöhnlich etwas im Knochen vertieft und stets von dreieckiger Gestalt. Die Länge der ungarländischen Höhlenbären-Penisknochen schwankt zwischen 190—248 mm, die Länge der Insertionsstelle des *Corpus fibrosum* zwischen 30—52 mm[3]).

Das *Os penis* hat eine wichtige physiologische Bedeutung gelegentlich der Paarung, indem sein Vorhandensein bei der Erektion der Rute eine große Härte verleiht. Wenn der Penisknochen auf irgendwelche Weise beschädigt wird, kann das Tier sogar seine Fertilisationsfähigkeit einbüßen.

Kormos betrachtete die Verletzungen des Rutenknochens beim Höhlenbären als äußerst große Seltenheiten (5), was wir keinesfalls bestätigen können. Das Museum der Kgl. Ungarischen Geologischen Anstalt besitzt etwa 32 Penisknochen aus der Igric-Höhle. Unter diesen befinden sich zwei durch Kallusbildung geheilte, frakturierte Stücke, was 6,25 % der gesunden Rutenknochen ausmacht. Wenn wir die aus ungarländischen Höhlen zum Vorschein gekommenen gesunden Höhlenbären-Rutenknochen auf 70 schätzen, so machen die aus Ungarn bisher bekannten vier frakturierten Penisknochen noch immer 5,7 % der Gesamtzahl aus. Zugunsten unserer Auffassung spricht besonders die Prozentzahl der am meisten gebrechlichen

---

[3]) Ehrenberg fand im Höhlenbärenmaterial der Drachenhöhle bei Mixnitz in Steiermark mehrere Penisknochen, deren Länge zwischen 195 bis 240 mm variierte. Auch ein jugendlicher Penisknochen ist aus dieser Höhle bekannt, dessen Länge zirka 40 mm ausmacht und „der für den Zeitpunkt des Auftretens dieser Verknöcherung von Wichtigkeit ist“ (18).

Extremitätenknochen, Rippen usw., sie deutet ebenfalls darauf hin, daß Rutenknochenfrakturen keinesfalls selten, im Gegensatz: ziemlich häufig waren[4]).

Der Umstand, daß nicht mehr frakturierte Penisknochen bekannt sind, kann teilweise dadurch erklärt werden, daß wir nur jene pathologische Rutenknochen als solche erkennen können, deren Heilung schon soweit fortgeschritten war, daß die zwei gebrochenen Bruchstücke stark verschmolzen sind. Wahrscheinlich wird dieser, im übrigen ziemlich anspruchslose Knochen — besonders wenn er unvollständig erhalten ist — bei den Ausgrabungen leicht übersehen oder gerät unter die ausgemusterten Knochentrümmer (vgl. auf Taf. XIII, Fig. 3). Endlich ist es auch möglich, daß in zahlreichen in- und ausländischen Museen sich eine Anzahl befindet, von denen vorläufig nichts bekannt ist.

Bei einem Exemplar aus der Igric-Höhle und beim Exemplar von Jerzmanowice ist der Stiel des Penisknochens oberhalb der Insertionsstelle des *Corpus fibrosum* frakturiert (vgl. Taf. XIII, Fig. 1, und Taf. XIV, Fig. 5). Die Querfraktur ist in beiden Fällen vollständig, nachdem sie den Knochen in zwei Stücke teilte *(Fractura completa simplex)*. Nach der Fraktur oder während der Erektion, als der Penis an der Wand der Scheide sich anstieß, oder später, im flacciden Zustand des Penis schob sich das distale Stück auf die laterale Seite des proximalen Stückes *(Dislocatio longitudinalis)*. Die verletzten Oberflächen werden von einem aus Knochengewebe bestehenden Kallus zusammengehalten. Der Kallus ist in beiden Fällen lateral angelegt und glatt, ebenso wie der unverletzte Knochen. Die gebrochenen Stücke sind vollständig verwachsen und am Kallus sind nur noch 1—2 Fistelöffnungen sichtbar. Auf dem Röntgenogramm (Skyagramm) der Knochen sehen wir, daß der Kallus teils aus dem äußeren Periost, teils aber aus dem inneren schwammigen Endost gebildet ist (vgl. Taf. XIV, Fig. 1 c, 5 c). In beiden Fällen übernahm das proximale Stück die wichtige Rolle der Kallusbildung, während am distalen Stück nur eine geringe Kallusbildung stattfand, die die Bruchfläche eben nur abzuschließen vermag.

---

[4]) Bei diesem Vergleich müssen wir in Betracht ziehen, daß die Frakturfähigkeit beinahe aller anderen Knochen größer ist, weil die Frakturzeit der Penisknochen fast ausnahmslos auf die Zeit der Paarung reduziert ist.

Die Spuren einer Verletzung sehen wir am zweiten Penisknochen der Igric-Höhle (Taf. XIII, Fig. 4). Hier ist der laterale Teil des proximalen Endes mehrfach gesprungen. Wahrscheinlich infolge eines Bisses: einen derartigen Fall kennen wir aus der tierärztlichen Literatur (1). Als Produkt einer *Periostitis ossificans* trägt die proximale Fläche eine warzenartige Auflagerung (Taf. XIV, Fig. 4 d).

Der aus der Lucsia-Höhle zum Vorschein gekommene frakturierte Penisknochen ist an beiden Enden fragmentär (Taf. XIII, Fig. 3, und Taf. XIV, Fig. 3 b). Am Stiel des Knochens findet sich eine durch Kallus geheilte Fraktur, an dem die Öffnungen der Fisteln noch gut sichtbar sind. Nach der Fraktur erfolgte eine geringe Dislokation und die Fraktur heilte mit geringer Kallusbildung.

Auf dem aus der Höhle des Bükkgebirges zum Vorschein gekommenen, später aber verschollenen Penisknochen befand sich die durch gewaltige Kallusbildung geheilte Fraktur ebenfalls am Stiel des Knochens.

Maßangaben (in mm):

Nr.	Fundort	Gesamte Länge	Länge des prox. Bruchstückes	Länge des distalen Bruchstückes	Dislokation	Maximale Dicke der beiden nebeneinander geschobenen Teile
1	Igric-Höhle (Taf. XIII, Fig. 1)	208	71	159	22	24
	Igric-Höhle (Taf. XIII, Fig. 4)	200	—	—	20	26
	Lucsia-Höhle (Taf. XIII, XIV, Fig. 3)	Beide Enden fragmentär	(95)	(50)	—	20
4	Ojcow (Taf. XIV, Fig. 5)	Distales Ende fragmentär	70	—	20	35

Wie erwähnt, finden wir in der tierärztlichen Literatur nur wenige Angaben über Verletzungen des Penisknochens. Unter unseren Haustieren besitzt der Hund einen Penisknochen, dessen Frakturen nur in 6—7 Fällen beobachtet wurden (Röttger, Baldoni). Diese Zahlen sind aber nicht vielsagend. Der Hund vermag nämlich nach Frakturierung seines Penisknochens, falls keine Komplikationen auftreten, während der Zeit der Koossifizierung der

Bruchflächen stundenlang herumzurennen, frißt normal, höchstens tritt in seinem Gemüt eine Wendung ein. Wenn sein Herr auch bemerkt, daß die Gesundheit des Tieres nicht in Ordnung ist, schreibt er dem Fall keine besondere Bedeutung zu und der gebrochene Knochen heilt, ohne bemerkt worden zu sein[5]). Die meisten mir bekannt gewordenen Fälle kamen auf die Weise zur Kenntnis, daß das Tier infolge der Fraktur verendete und dieser Umstand lenkte das Interesse auf die Fraktur des Penisknochens.

Die Fraktur des Penisknochens führten BALDONI beim Hund, KORMOS und BITTERA beim Höhlenbären auf die bei der Paarung auftretenden Schwierigkeiten, insbesondere auf die Einführung in die enge Vagina zurück. Diese Erklärung hat aber keine allgemeine Gültigkeit. Die Ursache der Fraktur dürfte in der großen Mehrzahl der Fälle eine andere sein. Es ist wohl kein Zufall, daß die Fraktur des Penisknochens gerade bei den Ursiden und Caniden beobachtet wurde. Wir kennen in der Paarung beider einen Umstand, welcher die Solidität des Knochens der härtesten Probe aussetzt. Bei den Ursiden ist es die außerordentlich lange Zeitdauer des Coitus, bei den Caniden das allgemein bekannte Hängen.

Nach MEISENHEIMER dauert die Paarung am längsten „wohl bei den Känguruhs und den Bären, wo während etwa dreiviertel Stunden die Paarungsstellung beibehalten wird“ (8). Während dieser Zeit sind beide Tiere, besonders aber das Weibchen sehr unruhig, und dieses versucht wiederholt sich zu trennen. Wenn während des Paarungsaktes das Männchen den eine Befreiung suchenden Bewegungen des Weibchens nicht genügend rasch zu folgen vermag, oder die Rute nicht rechtzeitig herausziehen kann, kann das *Os penis* eine Fraktur erleiden. Bei den Hundearten ist das Zurückziehen der Rute infolge der starken Anschwellung der *Bulbi glandis* während der Erektion unmöglich („hängen“). Wenn nun der ruhige Ablauf des Coitus bei den Ursiden oder Caniden durch einen äußeren Grund mit Gewalt gestört wird und die Tiere, von Panik ergriffen und von Furcht befallen, sich trennen oder gegen äußere Angriffe wehren wollen (z. B. bei einem Angriff des Männchens durch einen Nebenbuhler), kann das *Os penis* ebenfalls eine Fraktur erleiden.

---

[5]) Gerade das sorgfältig gehaltene Tier wird mit großer Sorgfalt gepaart, so daß die Frakturmöglichkeit eben in den Fällen auf ein Minimum herabgesetzt wird, wo, weil das Tier sofort zum Arzt geführt wurde, die Verletzung festgestellt werden konnte.

Die häufige Fraktur des *Os penis* bei den Ursiden kann auch mit der zweimaligen Paarung der Bären in Zusammenhang gebracht werden. Nach PRELL, der die Paarungszeit der Bären studierte, fällt die Hauptzeit der Paarung beim Braunen Bären auf die Monate April, Mai, Juni, beim Eisbären auf April und Mai. Das befruchtete Ei tritt in diesem Fall nach kurzer Entwicklung in einen Ruhezustand und die gesteigerte Weiterentwicklung beginnt erst nach der zweiten Paarung, beim Braunbär im Juni, Juli, August, beim Eisbären gegen Juli (15). Dieser Umstand steigert die Zahl der Frakturmöglichkeiten auf das Doppelte und das einmal schon befruchtete Tier ist während der zweiten Paarung noch unruhiger.

Die häufige Fraktur des Penisknochens des Höhlenbären erweckt den Gedanken, daß die übertriebene Entwicklung des Penisknochens unter den gegebenen Umständen (zweimalige Paarung, Verlängerung der Paarungsdauer, unruhiger Ablauf der Paarung, verursacht durch die Ungeduldigkeit des Weibchens, usw.) teilweise für die Arterhaltung nachteilig ist. Allerdings war das Vorhandensein und die Entwicklung des *Os penis* zur Steigerung der Erektion der Rute resp. zur Erleichterung seines Einführens in die Vagina nötig, zur Zeit aber, als am Ende der Artentwicklung (im Stadium der Degeneration) das Weibchen die Paarung noch schwerer duldete, konnte es eventuell verhängnisvoll werden.

Der mit dem *Corpus cavernosum penis* verwachsene Knochen, der auch dem Ureter zur Stütze diente, vermag bei der Fraktur auch Weichteile zu verletzen. Dadurch entstanden Komplikationen, zum Beispiel eiterige Entzündungen, die auch das Leben des Tieres gefährden konnten. Schon im Jahre 1848 wurde beobachtet, daß die Rute eines Hundes infolge Fraktur des *Os priapi* in eiternde Entzündung überging (1). Die dadurch entstandene Geschwulst versperrte lange Zeit hindurch den Ureter. Der in der Blase angesammelte Urin zersprengte die Blase, der Urin entleerte sich in das Innere des Körpers und führte dadurch zum Tode. Das Tier lebte nach der Fraktur noch ungefähr 9 Monate und während dieser Zeit koossifizierte die Fraktur.

Bei den Caniden verläuft der Ureter im *Sulcus urethralis* des *Os penis* (4, 13, 17 usw.) und deshalb ist eine Penisknochenfraktur für einen Caniden stets verhängnisvoller als für einen Ursiden, bei dem der Penisknochen den Ureter nicht umfaßt. Da die Bruchflächen

in wenigen Wochen verheilen, kann nachträglich nicht festgestellt werden, ob der Höhlenbär die Verletzung überlebte oder nach erfolgter Heilung in einigen Monaten doch einging.

Die mit großer Dislokation verbundenen Frakturen des Penisknochens (vgl. Taf. XIV, Fig. 5) mußten die weitere Paarung des Tieres behindern. Die mit glatter Kallusbildung und ohne, oder nur mit ganz geringer Dislokation ablaufende Fraktur (vgl. Taf. XIII bis XIV, Fig. 3) beeinflußte aber die Möglichkeit des späteren erfolgreichen Coitus nicht.

Literatur.

1845. 1. RÖTTGER, Dreifache Zerreißung der Harnblase und Ergießung des Urins in die Bauchhöhle bei einem Hunde in Folge eines Bruches des Ruthenknochens (Os penis). In: E. J. GURLT-H. HERTWIG, Magazin für die gesammte Thierheilkunde, XI, pag. 321, Berlin.

1883. 2. ROEMER, F., Die Knochenhöhle von Ojcow in Polen. Palaeontographica XXIX, Lief. 4, pag. 193, Tab. VIII, Fig. 4.

1911. 3. POHL, L., Das Os penis der Carnivoren einschließlich der Pinnipedier. Jenaische Zeitschrift für Naturwissenschaften, Bd. 47, pag. 115.

1911. 4. LEUE, P Über die Entwicklung des Rutenknochens beim Hunde. Inaug.-Dissertat., Berlin.

1915. 5. KORMOS, T., Über krankhafte Veränderungen an fossilen Knochen. Auszug. Állattani Közlemények — Zoologische Mitt. XIV, pag. 277, Budapest.

1916. 6. BITTERA, GY., Fossile Penisknochen aus ungarischen Höhlen. Barlankutatás — Höhlenforschung, IV, pag. 96. Budapest.

1921. 7. SCHMALTZ, R., Das Geschlechtsleben der Haussäugetiere, S. Berlin.

1921. 8. MEISENHEIMER, J., Geschlecht und Geschlechter Tierreich, Bd. I. Die natürlichen Beziehungen, pag. 257, Jena.

1923. 9. ABEL, O., Neuere Studien über Krankheiten fossiler Wirbeltiere. Verhandlungen der Zoologisch-Botanischen Gesellschaft Wien, LXXIII, Wien.

1926. 10. LAMBRECHT, K., Az ősember. Der Urmensch. Nur ungarisch. Pag. 126. Dante-Verlag, Budapest.

1927. 11. — Paleopatologia és paleofiziologia. Paläopathologie und Paläophysiologie. Nur ungar. Therapia, IV, Nr. 23—24, pag. 532, Budapest.

1928. 12. KORSCHELT, E.-STOCK, H., Geheilte Knochenbrüche bei wildlebenden und in Gefangenschaft gehaltenen Tieren. Berlin.

1928. 13. POHL, L., Das Os penis als Unterscheidungsmerkmal von Canis lupus L. und Canis familiaris L. Anat. Anz., vol. 64.

1930. 14. STANG, V.-WIRTH, D., Tierheilkunde und Tierzucht, VII, pag. 696, Berlin-Wien.

1930. 15. PRELL, H., Der Zoologische Garten. 1930.

1931. 16. LÜTTSCHWAGER, H., Penisknochen des Fischotters mit eingeheiltem Schrotkorn. Zeitschr. f. Säugetierkunde, Bd. 5, S. 367, Taf. 37, Berlin.

1931. 17. ZIMMERMANN, A., Über das Os penis und über die Erektion. Állattani Közl. — Zoologische Mitteilungen, Bd. 28, S. 65, Budapest.

1931. 18. EHRENBERG, K., Über die ontogenetische Entwicklung des Höhlenbären in ABEL, O.-KYRLE, G., Die Drachenhöhle bei Mixnitz. Speläologische Monogr., Bd. VII—IX, S. 694, Fußnote, Wien.

1926. 19. CHAINE, J., L'os pénien. Act. Soc. linn. Bordeaux, vol. 78.

Tafelerklärungen.

Tafel XIII.

Fig. 1a. Frakturierter Penisknochen von *Ursus spelaeus* aus der Igric-Höhle (Komitat Bihar), Ungarn. Dorsalansicht. Vgl. Maßangaben Nr. 1.

Fig. 1b. Derselbe in Ventralansicht. F = Fistelöffnung.

Fig. 2. Normaler Penisknochen von *Ursus spelaeus* aus derselben Höhle. Ventralansicht.

a = distale Keule.
b = kurzer Hals.
c = zu Beginn dreikantiger, später mehr zylindrischer Stiel, welcher proximalwärts an Dicke zunimmt, aber schmäler wird.
d = Insertionsstelle des Corpus fibrosum.

Fig. 3. Geheilte Fraktur an einem Penisknochen des Höhlenbären aus der Lucsia-Höhle (Komitat Alsó-Fehér), Ungarn. Mit geringer Dislokation und geringer Kallusbildung. Lateralansicht. Vgl. Maßangaben Nr. 3.

Fig. 4a. Verletzte Penisknochen aus der Igric-Höhle, Lateralansicht. Vgl. Maßangaben Nr. 2.

Fig. 4b. Derselbe, Lateralansicht.

Fig. 4c. Derselbe, Ventralansicht. F = Fistelöffnung.

Tafel XIV

Fig. 1c. Vgl. mit Taf. XIII, Fig. 1. Röntgenogramm des Knochens in Ventralansicht.

Fig. 3b. Vgl. mit Taf. XIII, Fig. 3. Dorsalansicht der Kallusbildung.

Fig. 4d. Vgl. mit Taf. XIII, Fig. 4. Röntgenogramm des Knochens. Lateralansicht.

Fig. 5a—b. Frakturierter Peniskiochen aus Jersmanowice in Polen in zwei Ansichten. Das distale Bruchstück ist vom proximalen weitgehend disloziert. Stark verwittertes Stück. Vgl. Maßangaben Nr. 4.

V = ventrale Kante.

Fig. 5c. Röntgenogramm desselben Knochens.

Die Röntgenogramme sind im Physikalischen Institut der königl. ungar. Elisabeth-Universität zu Pécs gemacht, alle übrigen Aufnahmen von Frl. Therese Dömők im Photographischen Laboratorium der königl. ungar. Geologischen Anstalt Budapest.

A. Kubacska, Pathologische Untersuchungen an ungarländischen Versteinerungen.

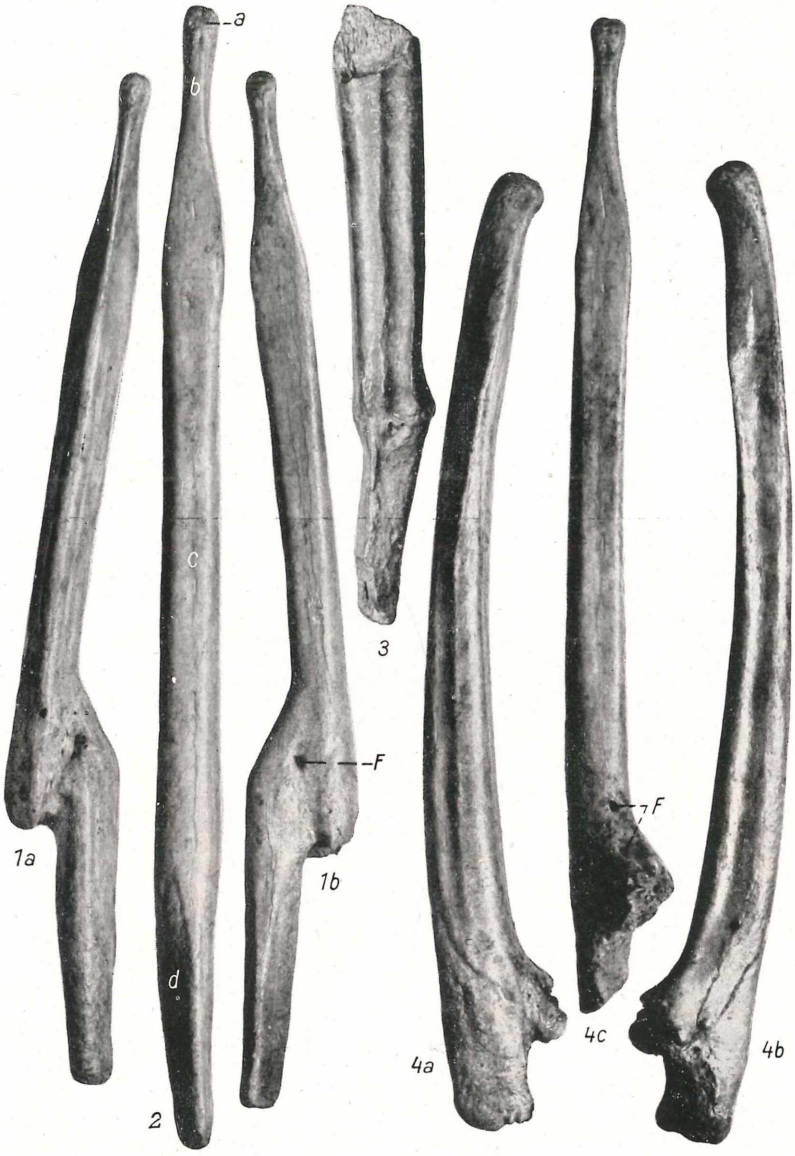

Phot. T. Dömök.

Verlag **Emil Haim & Co.**, Wien und Leipzig.

A. Kubacska, Pathologische Untersuchungen an ungarländischen Versteinerungen.

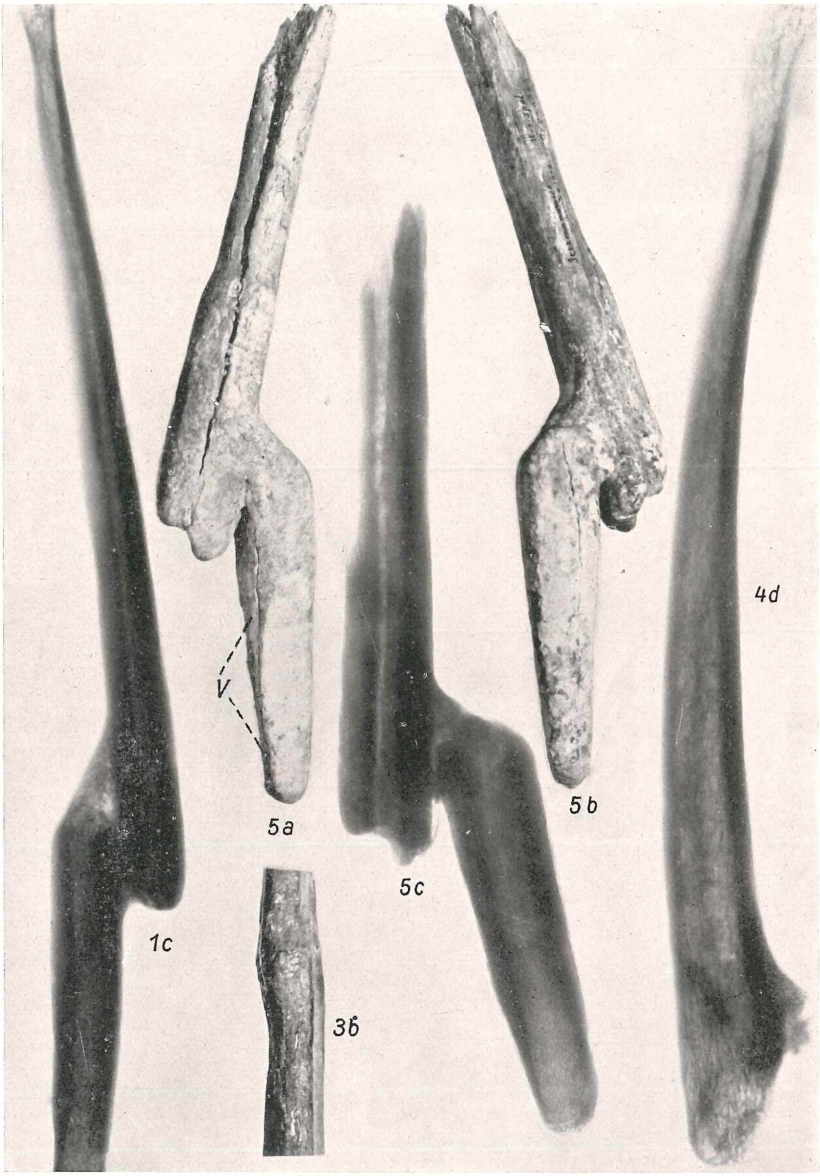

Phot. T. Dömök.

Verlag **Emil Haim & Co.**, Wien und Leipzig.

ZOBODAT - www.zobodat.at

Zoologisch-Botanische Datenbank/Zoological-Botanical Database

Digitale Literatur/Digital Literature

Zeitschrift/Journal: Palaeobiologica

Jahr/Year: 1933

Band/Volume: 5

Autor(en)/Author(s): Kubacska Andreas

Artikel/Article: Pathologische Untersuchungen an ungarländischen Versteinerungen. 159-168