Zwei frühgeschichtliche Funde von selbständig ausgeheilten Knochenverletzungen bei Tieren.

Von

Richard Breuer (Wien).

(Mit 7 Abbildungen.)

Die beiden hier zu beschreibenden Funde, welche im Paläontologischen und Paläobiologischen Institut der Wiener Universität aufbewahrt werden, tun in sehr anschaulicher Weise dar, wie Verletzungen bei Tieren zur Ausheilung gelangen und die verletzten Teile wieder gebrauchsfähig werden. Der eine Fund umfaßt den rechten Metacarpus eines großen Hundes, dessen ziemlich vollständiges Skelett in einer kürzlich von Dr. J. F. Kastner in Wien-Aspern aufgedeckten, dem 2. Jahrhundert unserer Zeitrechnung angehörigen Wohngrube gefunden wurde; der andere stellt ein Fragment eines linken Radius von *Capreolus capreolus* dar und wurde vor längerer Zeit in der Hohlweggasse im 3. Wiener Gemeindebezirk unter Resten der römischen Zivilstadt zutage gefördert.

An dem Hunde-Metacarpus sind die einzelnen Knochen gut erhalten, aber zu einer festen Masse zusammengebacken (Abb. 1). Zwar sind die einzelnen Metacarpalknochen an den distalen Enden isoliert, aber im proximalen Teil sind sie fest aneinandergepreßt. Eine dicke, schwammige, poröse Knochenmasse sitzt beiden mittleren Metacarpalia dorsal polsterartig auf, greift auf die beiden seitlichen Knochen über und dringt auch in die Zwischenräume zwischen die Metacarpalia ein, alle Knochen im mittleren Drittel fest miteinander verlötend. Ein Blick auf die Plantarfläche (Abb. 2) belehrt uns, daß die mittleren zwei Metacarpalia im distalen Anteil leicht verdickt sind, daß eine Knochenbrücke von derselben Struktur wie auf der Dorsalfläche, vom inneren Rande des 4. Metacarpale beginnend, über die beiden inneren Metacarpalia schief nach oben und außen zum letzten Drittel des 1. Metacarpale aufsteigt. Diese Knochenbrücke füllt auch die Zwischenräume zum größeren Teile aus und erzeugt eine merkliche Verdickung in der Plantarfläche. Eine erkennbare Knickung in der Längsachse, die auf einen Bruch der Knochen hinweisen würde, ist nicht vorhanden. Trotzdem handelt es sich um

eine Fraktur, und zwar beider mittlerer Metapodialknochen. Das bestätigt auch das Röntgenbild (Abb. 3). Man kann das normale Knochengewebe von dem zwischen und auf den Metacarpalknochen aufliegenden, anders gebauten Knochen, der sich in der Knochenbrücke schon stark verdichtet hatte, wohl unterscheiden, man kann aber auch erkennen, daß der Schatten des Markraumes des zweiten Metacarpale eine Unterbrechung in der Mitte des Knochens und eine Ablenkung nach der Seite

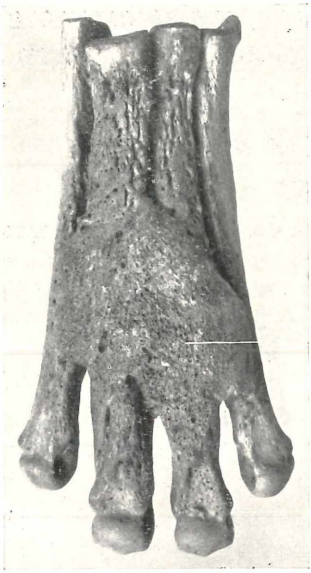

Abb. 1. Metacarpus eines Hundes, Dorsalfläche. *a* = Callus. Nat. Größe.

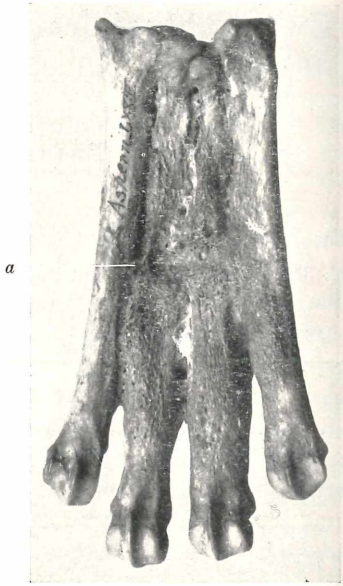

Abb. 2. Derselbe Metacarpus wie Abb. 1, Plantarfläche. *a* = durch Callusbildung verdickte und verlötete Metacarpalia II. und III. Nat. Größe.

aufweist, sowie daß das 3. Metacarpale an dieser Stelle ebenfalls eine Unterbrechung im Markraum, aber ohne Ablenkung erfahren hat. Das Ganze ist im Callus eingebettet. Die Röntgenaufnahme von der Seite belehrt uns, daß die distalen Frakturelemente auch eine leichte Verschiebung plantarwärts erfahren hatten (Abb. 4). Wir haben also eine ausgeheilte Fraktur zweier Metapodialknochen vor uns mit Entwicklung eines dichten Callus, der sich nur flächenhaft ausbreiten und in die Zwischenräume eindringen konnte, soweit es der Bandapparat gestattete; denn die einzelnen Knochen sind „in vivo" untereinander durch kräftige Bänder sowohl dorsal- wie plantarwärts durch eine feste widerstandsfähige Fascie zusammengehalten und geschützt. Dieser Umstand hat eine größere Verschiebung der Fragmente verhindert.

Wie die Fraktur zustande gekommen sein mag? Vielleicht durch den Tritt eines schwer bewehrten menschlichen Fußes oder eines Pferdehufes, aber wahrscheinlicher durch einen Hieb oder durch das Auffallen eines schweren Körpers (Stein). Auf jeden Fall hat die feste knöcherne Verlötung der Metapodialknochen dem Tier den Gebrauch der Pfote erhalten, wenn-

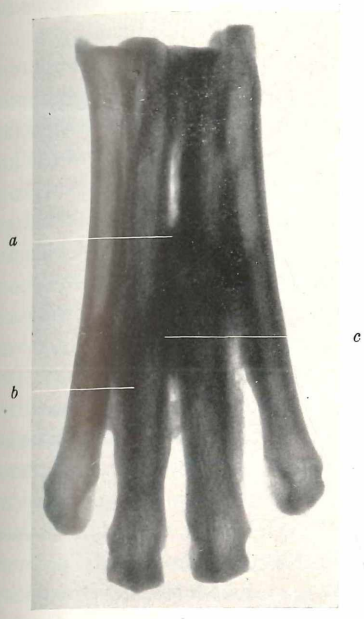

Abb. 3. Derselbe Metacarpus wie Abb. 1, Röntgenaufnahme von dorsal. *a* = Callus, *b* = durch Callus unterbrochener Markraum, *c* = disloziertes Fragment des Metacarpale II. Nat. Größe.

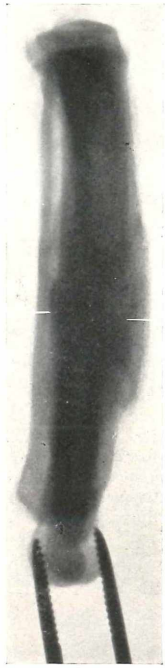

Abb. 4. Derselbe Metacarpus wie Abb. 1, Röntgenaufnahme von lateral. *a* = Callus, *b* = nach plantar disloziertes Fragment. Nat. Größe.

gleich ihre Beweglichkeit durch die Fraktur einigermaßen gelitten haben mag. Vor neuerlicher Verletzung gleicher Art war es jedenfalls geschützt.

Ungleich interessanter und lehrreicher ist eine Betrachtung des zweiten Fundes. Dieses distale Fragment eines linken Radius von *Capreolus capreolus* (Abb. 5) stammt von einem noch jugendlichen Individuum — die Epiphysenfuge ist am Radiocarpalgelenk noch deutlich vorhanden — und hat eine Länge von $8^1/_2$ cm. Während das distale Ende vollkommen normale Gelenkflächen aufweist, ist der proximale Teil in eine drusige, zweilappige Knochenmasse umgewandelt, deren distaler Lappen dorsal durch einen tiefen Spalt von dem doppelt so großen mesialen Lappen getrennt wird. An der proximalen Endfläche öffnet sich eine $1^1/_2$ cm im Durchmesser haltende zylindrische, glattwandige Höhle, die bis

Abb. 5. Distales Fragment eines linken Radius von *Capreolus capreolus*. *a* = mesialer Lappen des Callus, *b* = distaler Lappen des Callus, *c* = Epiphysenfuge. Nat. Größe.

zum Ende des Spaltes hinabreicht (Abb. 6). Zentral ist der Boden der zylindrischen Höhle trichterförmig vertieft und von der Spitze des Trichters gehen drei feine Kanäle in den Knochen ab. Der Rand des Trichters ist feinzähnig geformt. Dorsal und volar ist die Knochenmasse der Lappen papierdünn. Soweit der makroskopische Befund.

Das Röntgenbild (Abb. 7) enthüllt zunächst eine deutlich erkennbare Epiphysenfuge, an die sich eine weite Markhöhle der Diaphyse anschließt. Gegen das verdickte proximale Ende der Diaphyse zu verjüngt sich der Schatten des Markraumes infolge Verdickung der Corticalis. Der Markraum ist daselbst gegen einen zweiten Hohlraum mit parallelen Wänden und zugespitztem distalem Ende durch eine dünne Lage von verdichteter Spongiosa abgeschlossen. Der parallelwandige Hohlraum hat denselben Durchmesser wie die Diaphyse und befindet sich in einem dichten Knochen von anderer Struktur als der der Diaphyse. Klar ist der Spalt zu erkennen, der den mächtig entwickelten mesialen Lappen vom distalen trennt. Ein feiner Kanal durchsetzt die den Markraum der Diaphyse abschirmende Spongiosa, als ob er eine Fortsetzung des Spaltes wäre. Die Längsachse des zylindrischen Hohlraumes bildet mit der Diaphyse einen nach distal offenen geringgradigen Winkel. Die Knochenmasse des Callus — denn um einen solchen handelt es sich — reicht an beiden Seiten mehr als 1 cm an der Diaphyse hinauf, diese wie eine Manschette umhüllend. Es liegt also eine Callusbildung am distalen Fragmente einer Fraktur vor, die nicht zur knöchernen Ausheilung kam. Aller Wahrscheinlichkeit nach hat ein Trauma den Knochen von außen getroffen und hat eine totale Querfraktur des Radius erzeugt. Eine größere Verschiebung der Fragmente konnte nicht eintreten, weil der außerordentlich fest und widerstandsfähig

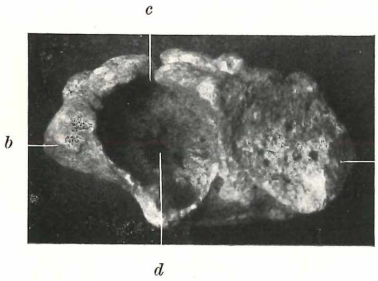

Abb. 6. Derselbe Knochen wie Abb. 5, Aufsicht auf die Bruchfläche. *a* = mesialer Calluslappen, *b* = distaler Calluslappen, *c* = Rand des Trichters, *d* = Kommunikation mit der Markhöhle. Nat. Größe.

ausgebildete Band- und Sehnenapparat dieser Tiere eine Verschiebung der Bruchteile nicht zuließ. In die entstandene Knochenwunde der Fraktur dürften wohl Gewebefetzen des Bandapparates und der Umgebung hineingeraten sein. Diese Fremdkörper sowie ein Mangel an Ruhestellung der verletzten Teile verhinderten eine Vereinigung der Frakturflächen durch die allenthalben aus Markraum und Periost aufschießenden Granulationen. Die Granulationen hinwieder konnten nur an den Außenwänden verknöchern; im Zwischenraum bildeten sie vielmehr ein vom Knochenmark der Diaphyse ernährtes weiches Polster, dazu bestimmt, Druck und Stoß gegen den verletzten Knochen teilweise aufzufangen und auszugleichen. Es kam nur zu einer bindegewebigen Vereinigung der gebrochenen Teile, zu einer Pseudarthrose, die von außen allerdings durch einen becherförmigen Callus gestützt und gehalten wurde. Der Callus konnte sich nur an der mesialen Seite gut entwickeln. Das proximale Bruchstück des Radius wurde nicht gefunden. Wir haben aber in dem zylindrischen Hohlraum im Callus ein getreues Negativ von ihm, so daß wir seine Konturen genau zu erkennen vermögen. Er steckte in dem knöchernen Becher des Callus wie ein Amputationsstumpf in einer modernen Prothese. So haben wir in vorliegendem Präparat einen Beweis dafür, daß die Natur die Methode moderner Prothetik schon lange vor dem Menschen erfunden und angewendet hat.

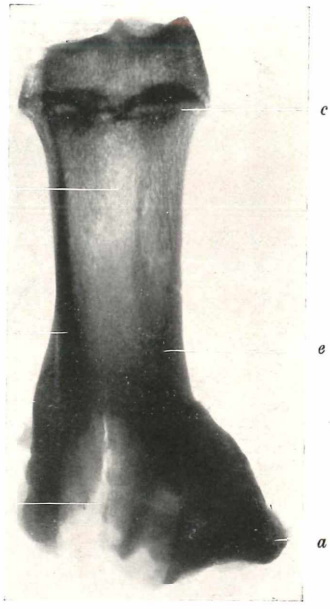

Abb. 7. Derselbe Knochen wie Abb. 5, Röntgenaufnahme von dorsal. *a* = mesialer Calluslappen, *b* = distaler Calluslappen, *c* = Epiphysenfuge, *d* = Markhöhle, *e* = Corticalis, *f* = Trichter für das proximale Fragment. Nat. Größe.

Herausgeber, Eigentümer und Verleger: Julius Springer, Wien I, Schottengasse 4. — Für den Inhalt verantwortlich: Prof. Dr. Kurt Ehrenberg, Paläontologisches und Paläobiologisches Institut der Universität, Wien I. Dr. Karl Luegerring 1. — Druck: Manzsche Buchdruckerei, Wien IX, Lustkandlgasse 52.

ZOBODAT - www.zobodat.at

Zoologisch-Botanische Datenbank/Zoological-Botanical Database

Digitale Literatur/Digital Literature

Zeitschrift/Journal: Palaeobiologica

Jahr/Year: 1942

Band/Volume: 7

Autor(en)/Author(s): Breuer Richard

Artikel/Article: Zwei frühgeschichtliche Funde von selbständig ausgeheilten Knochenverletzungen bei Tieren. 147-151